

## POSIBILITĂȚILE RECONSTRUCTIVE DE TRATAMENT CHIRURGICAL ÎN SINDROMUL DE FLAIL AL CUSPELOR DE VALVĂ MITRALĂ

### RECONSTRUCTIVE POSSIBILITIES OF SURGICAL TREATMENT IN CUSPS FLAIL SYNDROME OF MITRAL VALVE

V.Moscalu, A.Batrînac, Gh.Manolache, V.Morozan, S.Barnaciuc, Iu.Guzgan, V.V.Moscalu, A.Slobozean, N.Ghicavii

IMSP Spitalul Clinic Republican

#### Rezumat

Fenomenul de flail al cuspelor de valvă mitrală are un substrat morfologic bine determinat și un mecanism complex de incompetență valvulară. Rupturile spontane de cordaje se implică cu o evoluție hemodinamică agresivă și necesită tratament chirurgical de urgență. Ele au fost caracteristice pentru scalopul P<sub>2</sub> (55% de cazuri), cu apariție predominant izolată, în altele 15% - în combinație cu afectarea altor componente. Tehnicile chirurgicale reconstructive au fost posibile în 53 de cazuri, 47 de pacienți au beneficiat de protezări valvulare. Procedeele reconstructive de valvă mitrală au cuprins tehnici rezecționale (15 cazuri), aplicarea de neocordaje (12), combinarea acestora (26). Analiza geometriei valvei mitrale pune în evidență câteva repere, care urmăresc restabilirea așa numitului triunghi de coaptare, ca rezultat final al tehnicilor reconstructive efectuate.

#### Summary

The flail of the mitral valve has a morphologic substrate well determined and complex mechanism of valve incompetence. Spontaneous cordage rupture involves an aggressive hemodynamic evolution and requires urgent surgical treatment, characteristic for P<sub>2</sub> scallop (55% of cases), with predominant isolated appearance, in other 15% - combined with other component affection. Reconstructive surgical techniques regarding the mitral valve include resection techniques (15 cases), neo-cordage applying (12), and combined (26). Geometry analysis of the mitral valve reveals reestablishment of the coaptation triangle as a result of the performed reconstructive technique.

#### Introducere

Valvulopatiile degenerative (Boala Barlow, deficiența fibroelastică și sindromul Marfan) datorită excesului de țesut elastic și abundenței de țesut mixomatos, se caracterizează prin alungirea progresivă a cordajelor tendinoase, cu deplasarea punctului de coaptare din ce în ce mai sus față de planul inelului (5,9).

Vorbim de „flail mitral valve” când valva a pierdut coaptarea datorită rupturii a unuia sau a mai multor cordaje, care fluctuează în sistolă în atriu stâng.

Ca factori etiologici suplimentari, care pot cauza ruptura de cordaje la valva mitrală pot servi endocardita infecțioasă, ischemia miocardului, boala hipertensivă, traumatismul toracic, calcificările de inel fibrotic mitral (12,17).

Algoritmul de evaluare ecocardiografică cuprinde analiza formelor morfologice lezionale, a geometriei complexului valvular și a mecanismelor care au determinat producerea incompetenței valvulare (11,15).

Standardizarea acestor leziuni este un prim pas în abordarea planingului chirurgical înainte de a intra în sala de operație.

### Material și metode

În lotul de studiu au fost incluși 100 de pacienți operați consecutiv pe parcursul ultimilor 7 ani (aa. 2005 – 2011) cu diagnostic de flail la valva mitrală confirmat intraoperator. Grupul era reprezentat de 76 bărbați și 24 femei cu vârsta medie de 50,19±12,13 (între 29 și 71) ani. Caracteristica clinică a pacienților este prezentată în tabelul nr. 1.

Tabelul 1

Caracteristica clinică a pacienților

Vârsta pacienților	50,19±12,13
Sex (bărbați/femei)	76/24
Prezentarea clinică:	
asimptomatică	17
astm cardiac	34
dispnee	28
palpitații	14
dureri retrosternale	21
insuficiență cardaică	48
edem pulmonar	3
șoc cardrogen	1
Boli asociate	19
Fibrilație atrială	18
Hipertensiune pulmonară	2
Insuficiență tricuspida	55
Afecțiuni coronariene	16
Infarct miocardic	7
Endocardită infecțioasă	10
Hipertensiune arterială	14
Valvulopatii aortice	5
Cardiomiopatie hipertrofică	1
Insuficiență mitrală severă (gr. III – IV)	96
Moderată (gr. II – III)	4

Localizarea rupturilor de cordaje a fost focalizată și distribuită în conformitate cu scalopurile descrise pentru cuspa anterioară (A<sub>1</sub>, A<sub>2</sub>, A<sub>3</sub>) și cea posterioară (P<sub>1</sub>, P<sub>2</sub>, P<sub>3</sub>) (Figura 1).

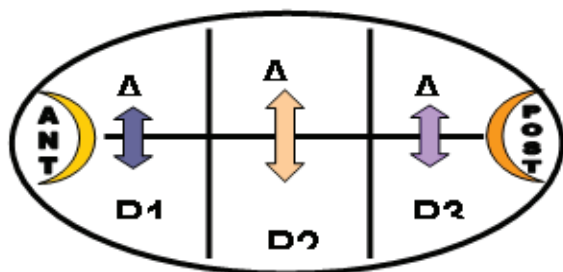


Figura 1. Divizarea convențională a segmentelor de valvă mitrală în scalopuri la cuspele anterioară (A<sub>1</sub>, A<sub>2</sub>, A<sub>3</sub>), posterioară (P<sub>1</sub>, P<sub>2</sub>, P<sub>3</sub>) și comisuri (anterioară, posterioară)

S-a luat în considerație și diametrul inelului fibrotic, starea comisurilor valvulare.

Toate variabilele în expresie statistic veridică au fost prezentate prin medie ± DS, comparațiile și analiza multifactorială s-a efectuat cu prezentarea criteriului Student pentru P < 0,05 ca criteriu de veridicitate.

### Rezultate

Fenomenul de flail al cuspelor valvei mitrale a fost determinat de ruptura spontană a cordajelor (38%), degenerare mixomatoasă (23%) și combinații a acestora (12%) (Figura 2).

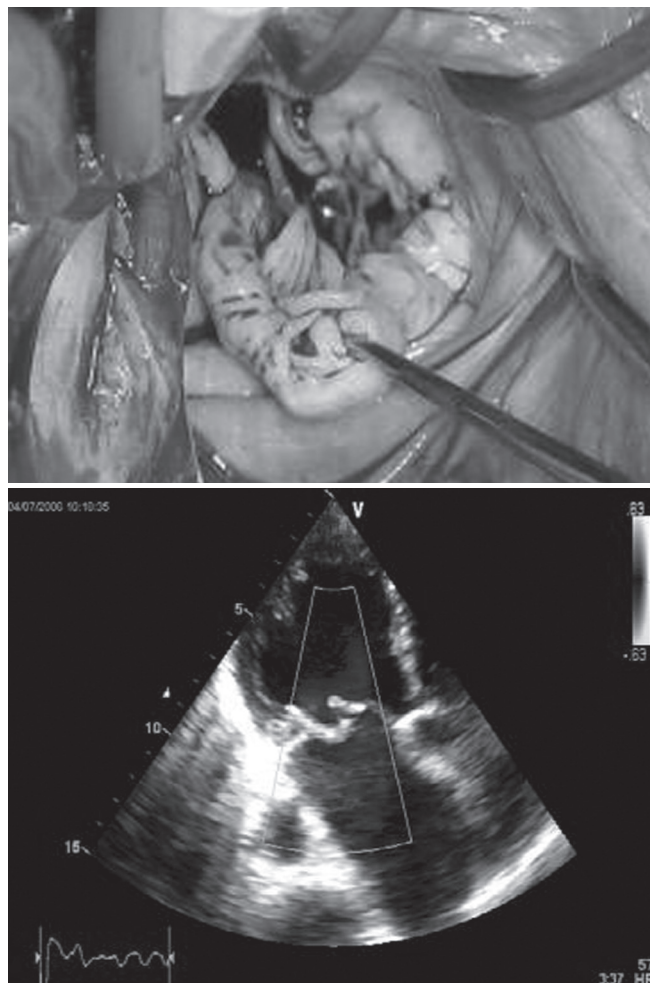


Figura 2. Imagine intraoperatorie și Ecocardiografică de Flail de valva mitrală

Totalitatea de factori etiologici ce include endocardita infecțioasă, teteringul de cuspe, ruptura de mușchi papilari, deformarea complexului valvular și altele, este prezentată în tabela nr. 2.

Tabelul 2

Etiologia fenomenului de flail mitrală

Ruptură de cordaje spontană	38
D.M.	23
Ruptura de cordaje + D.M.	12
E.I.	10
Tetering cu pierdere de cordaje	5
Deformarea complexului valvular	2
Ruptura de mușchi papilari	2
Calcifierea inelului fibrotic	2
Desecție de aortă în s-m Marfan	1
Neclară	5

D.M. – degenerare mixomatos, E.I.- endocardită infecțioasă

Fenomenul de flail al cuspelor mitrale a fost caracteristic pentru scalopul P<sub>2</sub> (55% de cazuri), cu apariție predominant izolată. În altele 15% de cazuri - în combinație cu afectarea altor componente, determinând un mecanism complex de dezvoltare. Afecțiunile de cuspe anterioare au fost prezentate cel mai frecvent prin flail de A<sub>2</sub> izolat, ori în complex cu A<sub>1</sub>, A<sub>3</sub>. (Tabelul nr. 3).

Pentru a putea dialoga cât mai productiv cu echipa chirurgicală, preoperator a fost întocmită o schemă, cu descrierea celor 6 scalopuri și cele două comisuri, care rezultă cu un scor de severitate a leziunilor diagnosticate Ecocardiografic (11).

Trebuie de menționat cu o leziune  $A_3 - P_3$ , mai ales când este importantă, cu siguranță implică și comisura posterioară din vecinătate, iar starea de flail  $A_1 - P_1$ , implică respectiv și comisura medială.

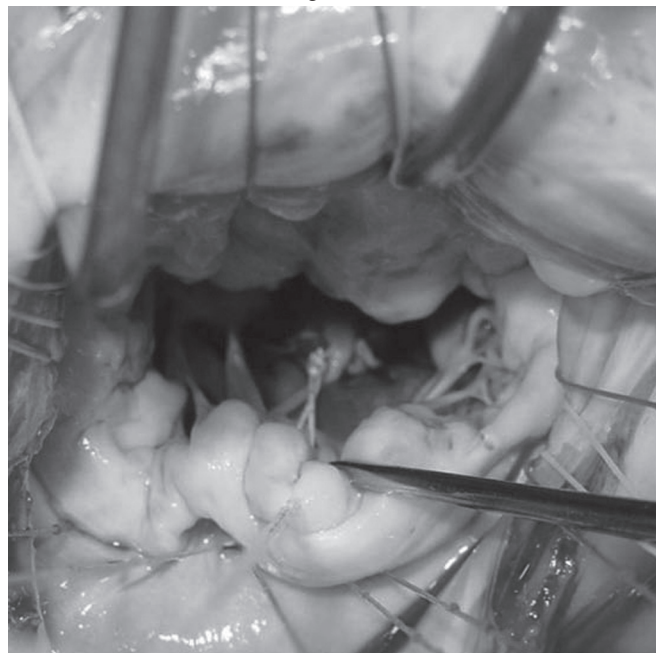
Tabelul 3

## Anatomia fenomenului de flail mitral

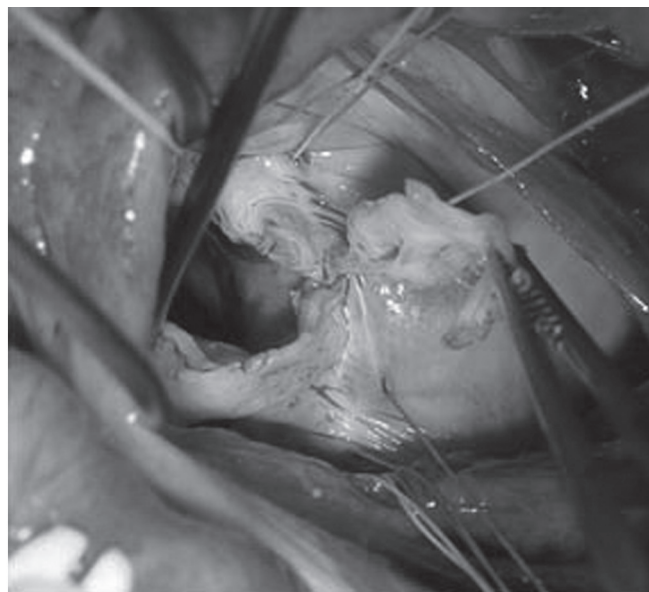
Flail de cusă posterior (totală)	8
Flail de cusă anterioară (totală)	5
P1 flail	2
P2 flail	55
P1, 2 flail	1
P 2, 3 flail	7
P2 flail + A2 prolaps	4
P2 flail + P1 prolaps	1
P2 flail + P1, A1 prolaps	1
P2 flail + P1, 3 prolaps	1
P3 flail	4
A2 flail	7
A1,2 flail	1
A2,3 flail	1
A2 flail + P2 prolaps	1

Tehnici chirurgicale reconstructive au fost posibile în 53 de cazuri, 47 de pacienți au beneficiat de protezări valvulare.

Procedeele reconstructive de valvă mitrală au cuprins tehnici rezecționale (15 cazuri), aplicarea de neocordaje (12), combinarea acestora (26)(Figura 3).



A



B

Figura 3. Aplicarea de neocordaje cu fir Gore Tex 4/0 în scalopul P2 ( A.), rezecția cuspei posterioare de valvă mitrală ( B.)

În toate cazurile s-a efectuat una din metodele de anuloplastie cu lichidarea dilatării excesive de inel fibrotic. Astfel aplicarea inelului de suport a fost efectuat la 38 de pacienți, în 15 cazuri s-a efectuat anuloplastia cu 3 suturi ori Shore semicirculară.

Din procedurile reconstructive asociate menționăm slaidingul – 5 cazuri, transferul de cordaje – 3 cazuri, aplicarea unui petic de lărgire în baza cuspei posterioare – 3, vegetectomie – 2, rezecție de cordaje de gr. II – 2.

La pacienții cu leziuni coronariene asociate (13 cazuri) s-a efectuat revascularizare a 1 arterii (5 pacienți), 2 (4), 3 (4), 4 (1), rezecția aneurismului de VS (5), procedeul HVASS (1).

Alți 42 pacienți din acest grup au necesitat anuloplastia de valvă tricuspida, 2- intervenții pe valva aortică, 1 - procedeul Maze (tabelul 4).

Tabelul 4

## Tehnici reconstructive în flail de cuspe mitrale

Rezecția triunghiulară a cuspei anterioare	3
Rezecția tri-, quadrangulare a cuspei posterioare	12
Slaiding	5
Aplicarea neocordajelor:	
1	2
2	9
3	1
Transfer de cordaje	3
Rezecție de cordaje gr. II	3
Petic de lărgire	3
Vegetectomie	2
Anuloplastia cu inel de suport:	
nr. 28	10
nr. 30	25
nr. 32	2
nr. 34	1
Anuloplastie cu 3 suturi	10
Shore	5

În protezările valvulare au fost utilizate proteze mecanice - în 19 cazuri și biologice - în 18. Tehnica implantării acestora era complimentată de prezervarea cordajelor și a mușchilor papilari în toate cazurile(20).

Letalitatea postoperatorie a alcătuit 3% (2 pacienți cu reconstrucție valvulară și 1 după protezare de valvă mitrală).

Gradul mediu de regurgitare mitrală preoperator a alcătuit  $3,8 \pm 1,2$ , postoperator după o reconstrucție valvulară -  $1,2 \pm 0,4$ . Postoperator regurgitații reziduale mai mari de gr. II nu s-au înregistrat.

Au fost diagnosticate 3 cazuri de SAM (sistolic antrior motion), 2 din ele rezolvate conservativ și 1 a necesitat reoperație.

În grupul care a fost supus protezării valvulare au fost înregistrate 1 caz de tromboembolism cerebral, mediastinită anterioară - 1, bloc AV cu implantare de ECS - 1.

Datele ECO-cardiografice confirmă o dinamică pozitivă a diametrului cavităților cordului, cu îmbunătățirea contractilității miocardului în perioada postoperatorie în ambele grupuri de pacienți.

### Discuții

Ecocardiografia este metoda de diagnosticare de elecție în stabilirea de flail al cuspelor de valvă mitrală. Necătând că o serie de pacienți se mențin asimptomatici în urma evoluției lente a prolapsului de valvă mitrală degenerativă, odată cu instalarea rupturii spontane de cordaje, boala evoluează rapid cu semne de insuficiență cardiacă progresivă (17).

A fost determinată lipsa de colagen tip III și AB, la pacienții cu ruptură spontană de cordaje la valva mitrală ( 5,7 ).

Proprietățile mecanice depind în mare măsură de gradul de alterare de colagen, proporțiile acumulării de acid mucopolisaharidic în cuspele mitrale. Cordajele de tip mucoid devin mai extensibile și pierd din rigiditatea și durabilitatea lor.

Vârsta mai mare de 50 ani, surplusul și îngroșarea de țesuturi la cuspa posterioară, pacientul de sex masculin, endocardită infecțioasă cu implicarea cuspei anterioare - sunt predictorii independenți pentru o ruptură spontană de cordaje la valva mitrală (2). Alterările de colagen au fost depistate și în sindromul Marfan cu valve mitrale floppy, o formă avansată de degenerare a foițelor, care prezintă deformări de tip dijitiform bine vizualizate în sistolă (11).

Pentru a analiza geometria valvei mitrale unii autori descriu câteva repere, care caracterizează așa numitul triunghi de coaptare. În valvulopatiile degenerative, prezența unui exces de țesut elastic și abundența de țesut mixomatos, are loc o alungire progresivă a cordajelor tendinoase cu deplasarea punctului de coaptare din ce în ce mai sus, față de planul inelului mitral cu pierderea progresivă a triunghiului de coaptare ( 15 ).

Cuspa posterioară este cea mai vulnerabilă la stresul hemodinamic și înregistrează o frecvență record de ruptură de cordaje în P<sub>2</sub>. Cuspa anterioară aflându-se în calea turbulențelor

de sânge propulsate de ventricolul stîng spre tractul de ieșire, poate ceda la o afectare endocardică, ori în urma ischemiei mușchilor papilari. Acești factori pot contribui la ruptura de cordaje și mușchi papilari cu pierderea coaptării valvulare.

O importanță deosebită a are gradul de dilatare și displazie în plan a inelului fibrotic mitral.

Toate aceste componente trebuie luate în considerație la formularea strategiei chirurgicale, înainte de a începe o reconstrucție complexă de valvă mitrală.

Deși chirurgia reparativă a valvei mitrale se bucură de avantajul unor complicații specifice mai reduse, v-a rămâne încă un deziderat în multe centre de chirurgie cardiacă, adesea fiind aleasă soluția mai simplă a protezării valvulare.

Dacă în centrele dedicate chirurgiei reparative rata de succes depășește 95% din cazurile operate cu valvulopatii mitrale, statisticile recente din SUA în baza de date a STS indică o rată de reparare de 35%, iar în Europa de 50%.

Frecvența abandonului unei reconstrucții de valvă mitrală depinde de calitatea diagnosticului preoperator, experiența echipei chirurgicale.

Tehnicile reconstructive pe parcursul anilor au evoluat și pot asigura o eficacitate și durabilitate înaltă a operațiilor efectuate.

Cele mai răspândite rămân procedeele rezecționale(7,12, ). Ca o alternativă de succes începând cu anul 1985 pentru restabilirea coaptării valvulare se utilizează cordajele artificiale PTFE 4/0, 5/0. Lungimea acestora se ajustează la lungimea cordajelor native intacte prin măsurări intraoperatorii cu ajutorul unor dispozitive speciale ( 1,2,3,4,8,10,13,14,16,18,19,22).

Pentru a evita apariția fenomenului de SAM, sunt utilizate pentru anuloplastie inele de suport cu diametrul mare (34 - 40 mm), ori se micșorează înălțimea cuspei posterioare prin procedeul de slaiding (7).

Pe parcursul anilor unele tehnici își pierd din priorități fiind mai puțin fiziologice, având o rată de recidiv al patologiilor mai înalte ( 7 ).

### Concluzii:

1. Fenomenul de flail al cuspelor de valvă mitrală are un substrat morfologic bine determinat și un mecanism complex de incompetență valvulară. Rupturile spontane de cordaje se implică cu o evoluție hemodinamică agresivă, ce necesită tratament chirurgical de urgență.

2. Sunt preferabile tehnicile reconstructive de corecție, care necesită acumulare de experiență în completarea protocolului ecocardiografic preoperator, cât și controlul rezultatului pe masa de operație până la ieșirea din CEC în baza unei ecografii transesofagiene. Formarea echipelor dedicate (cardiolog ~ chirurg) este unul din punctele cheie în strategia ce ar asigura un succes chirurgical, pentru a evita cazurile de recurență a patologiilor în perioada de durată.

### Bibliografie

- Adams D, Kadner A., Chen R. Artificial Mitral Valve Chordae Replacement Made Simple. Ann Thorac Surg. 2001; 71: 1377-9.
- Bortolotti U. Milano A.D. Frater R.W. Mitral valve repair with artificial chordae: a review of its history, technical details, long - term results, and pathology. Ann Thorac Surg. 2012; 93 (2): 684-91.
- Calafiore A. Choice of Artificial Chordae Length According to Echocardiographic Criteria. Ann Thorac Surg. 2006; 81: 375 -7.
- Chan D., Chiu C., Cheng L.C. et. al. Artificial chordae: A simple clip and tie technique. The Journal of Thoracic and Cardiovascular Surgery. 2008; 136: 6: 1597 - 1599.



5. Emine B.S., Murat A., Mehmet B., Mustafa K., Gokturk I., Flail mitral and tricuspid valves duet o myxomatous disease. *Eur. J. Echocardiogr.* 2008; 9: 304 – 305.
  6. Falk V., Seeburger J., Cyesla M. et.al. How does the use of polytetrafluoroethylene neochordae for posterior mitral valve prolapse (loop technique) compare with leaflet resection? A prospective randomized trial. *The Journal of Thoracic and Cardiovascular Surgery.* 2008; 136: 5: 1200-1206.
  7. Fedak P., McCarthy P., Bonow R. Evolving Concepts and Technologies in Mitral Valve Repair. *Circulation.* 2008; 117: 963 – 974.
  8. Gillinov M., Banbury M. Pre-Measured Artificial Chordae for Mitral Valve Repair. *Ann Thorac Surg.* 2007; 84:2127-9.
  9. Grigioni F., Tribouilloy C., Avierinos J.F. et. al. MIDA Investigators. Outcomes in mitral regurgitation duet o flail leaflets. A multicenter European study. *J. Am Coll Cardiol. Imag.,* 2008; 1: 133 – 141.
  10. Humi W., Vandenberghe S., Wahl A. et. al. Ideal site for ventricular anchoring of artificial chordae in mitral regurgitation. *J Thorac Cardiovasc. Surg.* 2012; 143(4 Suppl.): 78-81.
  11. Khouzam R.N., DCruz I.A., Minderman D., Kaiser J. Local intense mosaic pattern site of flail mitral leaflet: report of a new color Doppler sign. *Echocardiography,* 2005; 22: 743 – 745.
  12. Kaymaz C., Ozdemir N., Ozkan M. Differentiating clinica land echocardiographic characteristics of chordal rupture detected in patients with rheumatic mitral valve disease and floppy mitral valve: impact of the infective endocarditis on chordal rupture. *Eur J. Echocardiogr,* 2005; 6: 117-126.
  13. Kasegawa H., Shimokawa T., Shibazaki I. et.al. Mitral Valve Repair for Anterior Leaflet Prolapse With Expanded Polytetrafluoroethylene Sutures. *Ann Thorac Surg.* 2006; 81: 1625 – 31.
  14. Mandegar M.H., Yousefnia M. Roshanali F. Preoperative Determination of Artificial Chordae Length. *Ann Thorac Surg.* 2007; 84: 680-2.
  15. Marwick T.H. Stewart W.J., Currie P.J., Cosgrove D.M. Mechanisms of failure of mitral valve repair: an echocardiographic study. *Am Heart J.,* 1991; 122: 149-156.
  16. Rankin S., Orozco R., Rodgers T. et. al. „Adjustable“ Artificial Chordal Replacement for Repair of Mitral Valve Prolapse. *Ann Thorac Surg.* 2006; 81: 1526 – 8.
  17. Rosenhek R., Rader F., Klaar U. et. al. Outcome of watchful waiting in asymptomatic severe mitral regurgitation. *Circulation,* 2006; 113: 2238-2244.
  18. Sarsam M. Simplified Technique for Determining the Length of Artificial Chordae in Mitral Valve Repair. *Ann Thorac Surg.* 2002; 73: 1659-60.
  19. Scorsin M., Al-Attar N., Lessana A. et. al. A novel technique of utilizing artificial chordae for repair of mitral valve prolapse. *The Journal of Thoracic and Cardiovascular Surgery.* 2007; 134: 4:1072-1073.
  20. Soga Y., Nishimura K., Yamazaki K., et.al. Simplified chordal reconstruction: „oblique“ placement of artificial chordae tendineae in mitral valve replacement. *European Journal of Cardiothoracic Surgery* 2003; 24: 653-655.
  21. Tam R., Joshi P., Konstantinov E. et. al. A simple method of preparing artificial chordae for mitral valve repair. *The Journal of Thoracic and Cardiovascular Surgery.* 2006; 132; 6: 1486 – 1487.
  22. Tirone E. David, MD. Artificial Chordae. *Thoracic and Cardiovascular Surgery.* 2004; 16;2: 161-168.
-