

## TUMORI MEDIASTINALE LA COPIL . PREZENTARE DE CAZ CLINIC.

Terzi Olga, Alina Danilă, Gudumac Eva

IP USMF „Nicolae Testemițanu”, Catedra de Chirurgie, ortopedie și anesteziologie pediatrică

### ACTUALITATEA TEMEI

Tumorile mediastinale reprezintă afecțiuni frecvent întâlnite la copii și generatoare de recidive, invalidizare. Diagnosticul este bazat pe manifestările clinice și imagistice (ecografia, CT cu angiografia, RMN). Sancțiune terapeutică de prima intenție este cea chirurgicală (biopsie sau rezecția totală).

### SCOPUL

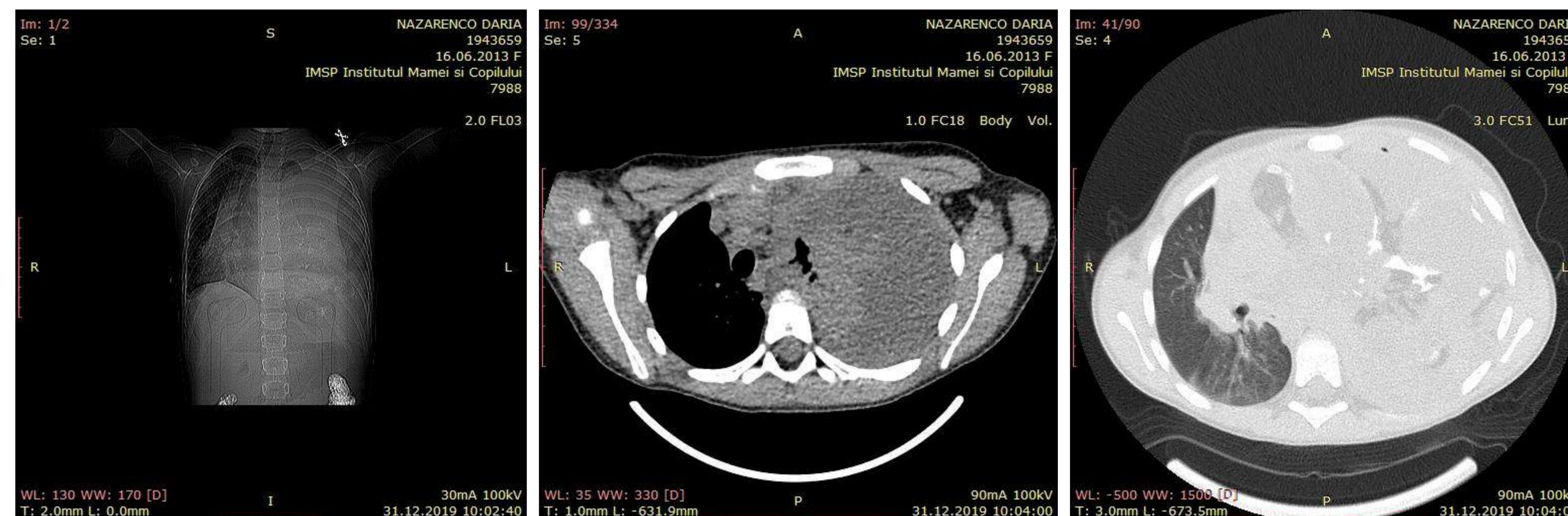De a stabili rolul investigațiilor imagistice în tumorilor mediastinale. diagnosticul

### MATERIALE ȘI METODE

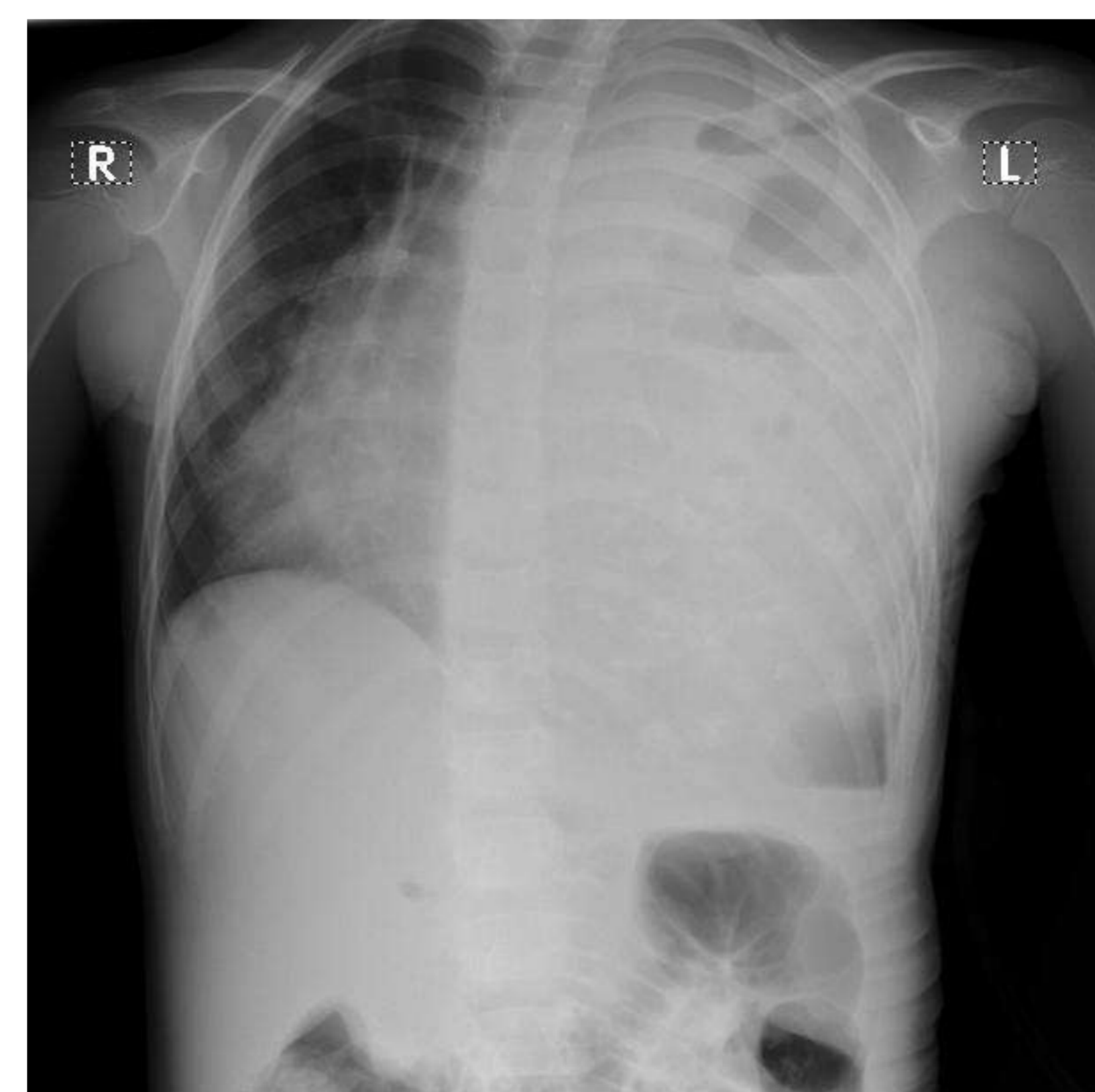
Pacienta F. de 6 ani a fost internată pe 28.12.2019 în IMsiC în mod urgent, în stare gravă, cu suspecție la hernie diafragmatică pe stânga și internată în secția reanimare chirurgicală. În urma examenului clinic-paraclinic s-a depistat la TC cu contrast o formațiune de volum masivă (14cm x10,5cm x 16 cm) multicomponentială în regiunea mediastinului pe stânga. La Rx în proiecția pulmonului stâng se vizualizează o opacitate neomogenă, masivă cu regiuni de hipertansparență și impregnări cu săruri de calciu. După pregătire preoperatorie pe 03.01.2020 s-a efectuat intervenția chirurgicală: Toracotomie lateroposterioară pe stânga. Înlăturarea parțială a tumorii mediastinale. Drenarea cavității pleurale pe stânga. În perioada postoperatorie s-a administrat terapie intensivă sindromală, terapie antibacteriană și simptomatică. Rezultatul histologiei din 06.01.20 - Teratom. Copilul s-a externat în starea satisfăcătoare pe data de 15.01.2020 și a fost direcționat în IMSP IO pentru evaluarea în timp.

### REZULTATE

Cazul clinic prezentat ne confirmă necesitatea și importanța examenului clinic-paraclinic, inclusiv cel imagistic, pentru stabilirea diagnosticului pozitiv și aprecierea atitudinii terapeutice.



Date imagistice CT sugestive pentru prezrța formațiunii de volum masive multicomponentiale în regiunea mediastinului pe stînga – teratom mediastinal. Colabarea subtotală a plămînelui stîng. Pleurezie exudativă masivă pe stînga. Deplasarea severă a mediastinului spre dreapta.



Rg. cutiei toracice: se depistează scolioza coloanei vertebrale regiunea toracală în forma de litera C gr.I, arcul deviației orientat spre dreapta. Mediastinul deplasat spre dreapta evident. Pulmonul drept compresionat. Partea stîngă a cutiei toracice opacifiată total omogen și intensiv. Pe fonul opacității se vizualizează nivele hidroaerice numeroase cu calcifieri multiple diferite după formă și dimensiuni. Concluzie: Formațiune de volum masivă a mediastinului.

### CONCLUZII

Prin prezentarea acestui caz clinic s-a pus în evidență conexitatea tehnicilor de diagnostic și chirurgicale în tumori mediastinale la copii.