АНАЛИЗ ВОЗРАСТНОЙ ДИНАМИКИ ИЗМЕНЕНИЙ КОСТНОЙ ТКАНИ АЛЬВЕОЛЯРНОЙ ЧАСТИ НИЖНЕЙ ЧЕЛЮСТИ У ЖЕНЩИН ЗРЕЛОГО ВОЗРАСТА

Криницький Р. П., *Масна З. З.

Кафедра нормальной анатомии, Кафедра оперативной хирургии с топографической анатомией
Львовский национальний медицинский университет им. Данила Галицкого, Львов, Украина
*Corresponding author: masna.zz@gmail.com

Abstract

ANALYSIS OF THE AGE DYNAMIC OF THE OSSEOUS TISSUE CHANGES OF THE ALVEOLAR PART OF THE LOWER JAW IN FEMALE INDIVIDUALS OF MATURE AGE

Background: Osseous tissue age changes concern not only bone structures but also their density and mineral content. The aim of investigation – comparative analysis of the age changes of morphological indexes, density and mineral content of the osseous tissue of the alveolar part of the lower jaw in female individuals of mature age with preserved teeth row.

Material and methods: 50 radiovisiograms of the individuals in age 22-35 years and 36-60 years were studied, which were taken in different Lviv polyclinics. The examination was made on the dental radiovisiograph SIEMENS with softwear TROPHY RADIOLOGY. Osseous tissue density was measured in standart units of grey. 8 minerals content(Ca, P, Na, Mg, K, Zn, Fe, Sr) was studied with atomic absorption spectral analysis of the 20 bone fragments of the jaws (postextractional material) with the usage of the dynamo ИВС-28 and spectrograph СТЭ-1. Numarical data were worked by variation statistic method.

Results: Age rebuilding of the alveolar part of the lower jaw and also its density and mineral content age changes were determined in women of mature age. Alveolar part of the lower jaw relative height has different dynamic on the different dentomandibular segments level, but independent from its increase or decrease, osseous tissue density decreases significantly with age, as with five mineral elements content – calcium, phosphorus, magnesium, strontium and iron.

Conclusions: Determined regularity of the age rebuilding and dynamic of the density and mineral content should be taken to consideration while preparing lower jaw to surgical or prosthetic manipulations, connected with different types of prosthetic treatment after teeth loss.

Key words: osseous tissue, lower jaw, mineral content, density, age dynamic.

Актуальность

«Тихая эпидемия», как называют остеопороз, ведет к потере массы костной ткани, вследствие чего возникают осложнения – чаще всего – переломы костей [1, 3, 7].

Сегодня остеопороз диагностируют у 80% женщин старше 50, но изначальную потерю костной массы наблюдают у здоровых женщин уже после 35 лет [1, 7].

Возрастные структурно-функциональные изминения, происходящие в костях, имеют значение и для стоматологической практики, поскольку именно от состояния костной ткани челюстей в значительной мере зависят результаты и качество дентального протезирования [2, 3, 4, 5, 6, 7].

Данные научной литературы свидетельствуют, что возрастным изменениям костной ткани подверженны не только структура костей, но и их плотность и минеральный состав [4, 6, 7].

Что касается челюстей, то динамика всех указанных показателей пребывает в зависимости от ещё одного фактора – наличия или отсутствия зубов и нагрузки на них.

Целью нашей роботы стало проведение сравнительного анализа возрастных изменений морфометрических показателей, плотности и минерального состава костной ткани альвеолярной части нижней челюсти у женщин зрелого возраста с сохраненными зубними рядами.

Материал и методы

Для достижения поставленой цели было изучено 50 радиовизиограм, полученных в стоматологических поликлиниках г. Львова. Паспортизированные снимки составили 2 группы, по 25 снимков пациентов в воздасте 22-35 лет и 36-60 лет.

Для выполнения снимков и проведения измерений плотности тканей использовали дентальный радиовизиограф фирмы SIEMENS с программным обеспечением TROPHY RADIOLOGY.

Плотность костной ткани измеряли в условных единицах серости (УЕС) на уровне пришеечного и приверхушечного участков корней зубов в альвеолярной части нижней челюсти на уровне резцовых сегментов, сегментов клыков и премоляров, а также сегментов моляров.

Изучение панорамних рентгеновских снимков челюстно-лицевой области лиц женского пола обеих возрастных груп и проведенное морфометрическое обследование рентгенограм позволило установить особенности возрастной динамики морфометрических показателей обследуемого участка.

Принимая во внимание анатомические, а также функциональние особенности нижней челюсти, обусловленные разными нагрузками на участки разных зубочелюстных сегментов, изучение высоты альвеолярной части нижней челюсти проводили на уровне резцовых сегментов и сегментов моляров.

Содержание 8 макро- и микроэлементов (Ca, P, Na, Mg, K, Zn, Fe, Sr) в костной ткани альвеолярной части нижней челюсти изучали путем проведения атомно-абсорбционного спектрального анализа 20 фрагментов челюстных костей с использованием генератора дуги ИВС-28 и спектрографа СТЭ-1 с фотографической реестрацией спектров, позволяющей определять микроколичества элементов. Для исследования забирали фрагменты костной ткани с участков альвеолярной части нижней челюсти в виде постэкстракционного материала, полученного в хирургических отделениях стоматологических поликлиник г. Львова.

Для каждой возрастной группы было проведено 5-7 параллельных обследований. Атомизацию образца проводили в електрической дуге при температуре ~ 4000° К. Концентрацию микроэлементов указывали в мг/г. Все цифровые данные обработаны методом вариационной статистики.

Результаты и обсуждение

Обработка полученных цифровых данных морфометрического обследования засвидетельствовала, что у женщин второй возрастной группы по сравнению с первой относительная высота альвеолярной части нижней челюсти на уровне сегментов моляров достоверно увеличивается, а на уровне резцовых сегментов остаётся практически без изменений (Рис. 1).

Такие изминения линейных размеров происходят на фоне выраженного снижения показателей плотности костной ткани обследуемых участков. При этом более выраженно плотность костной ткани альвеолярной части нижней челюсти снижается как в приверхушечной, так и в пришеечной области на уровне сегментов моляров, премоляров и клыков, менее выраженно – на уровне резцовых сегментов (Рис. 2).

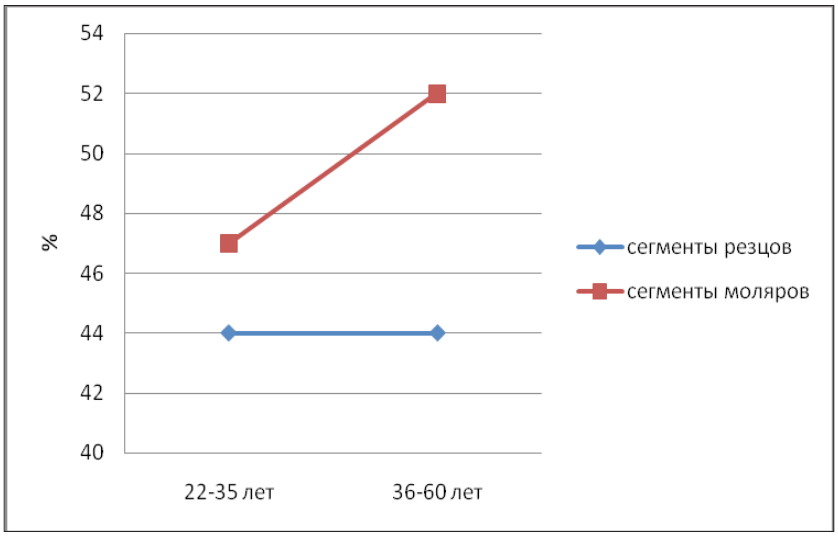

Рис. 1. Возрастная динамика относительной части высоты альвеолярного отростка нижней челюсти.

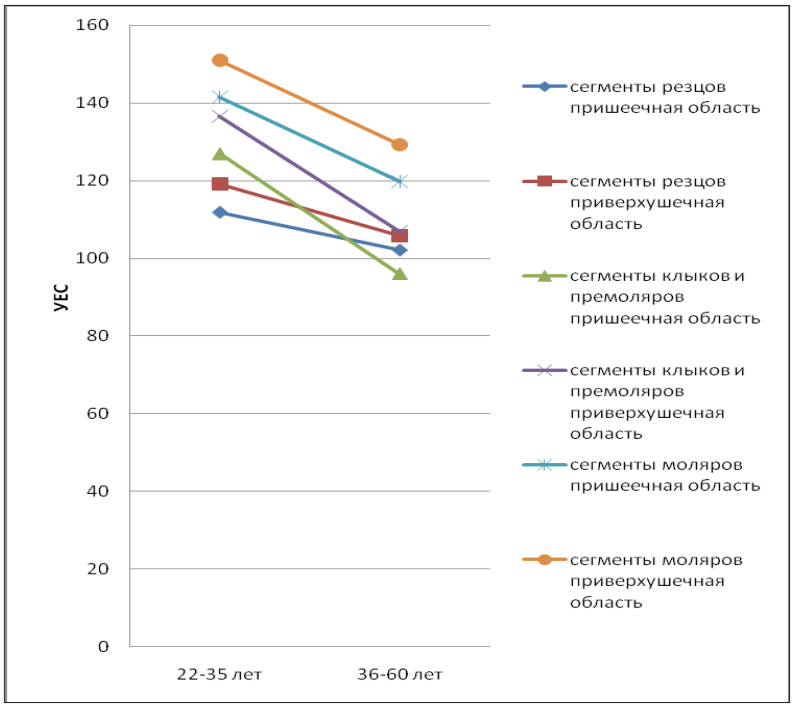

Рис. 2. Возрастная динамика плотности костной ткани различных областей альвеолярного отростка нижней челюсти.

Очевидно, одним из факторов, приводящих к изменениям плотности костной ткани являются возрастные изменения её минерального состава.

Результаты проведенного атомно-абсорбционного спектрального анализа засвидельствовали, что с возрастом у женщин в костной ткани альвеолярного отростка нижней челюсти снижается количество кальция, фосфора, магния стронция и железа, практически неизменным остаётся содержание калия, а количество натрия и цинка увеличивается (Рис. 3-5).

Проведенная статистическая обработка полученных цифровых данных позволила установить наличие прямых кореляционных связей между содержанием кальция, фосфора и магния и плотностью костной ткани альвеолярной части нижней челюсти у женщин зрелого возраста.

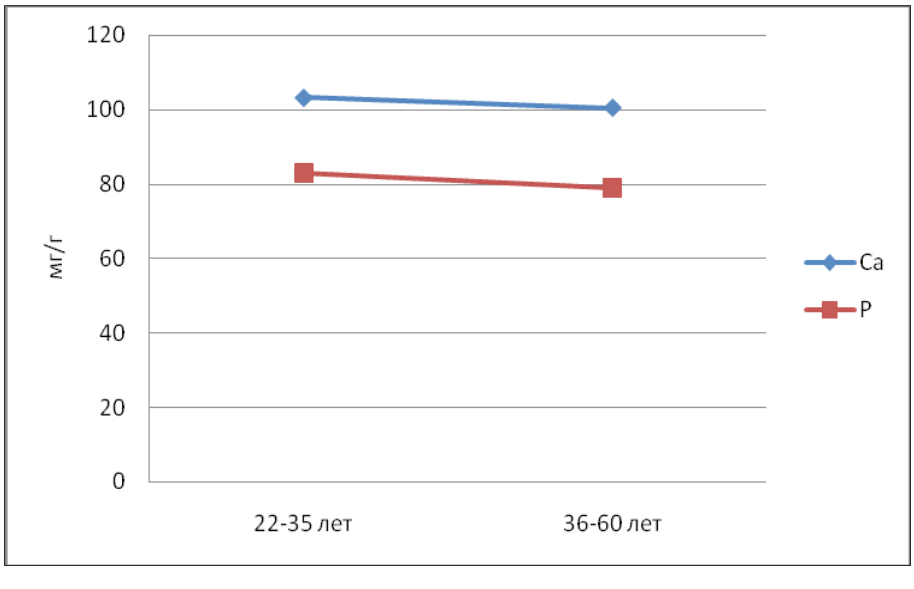

Рис. 3. Возрастная динамика содержания кальция и фосфора в костной ткани альвеолярного отростка нижней челюсти.

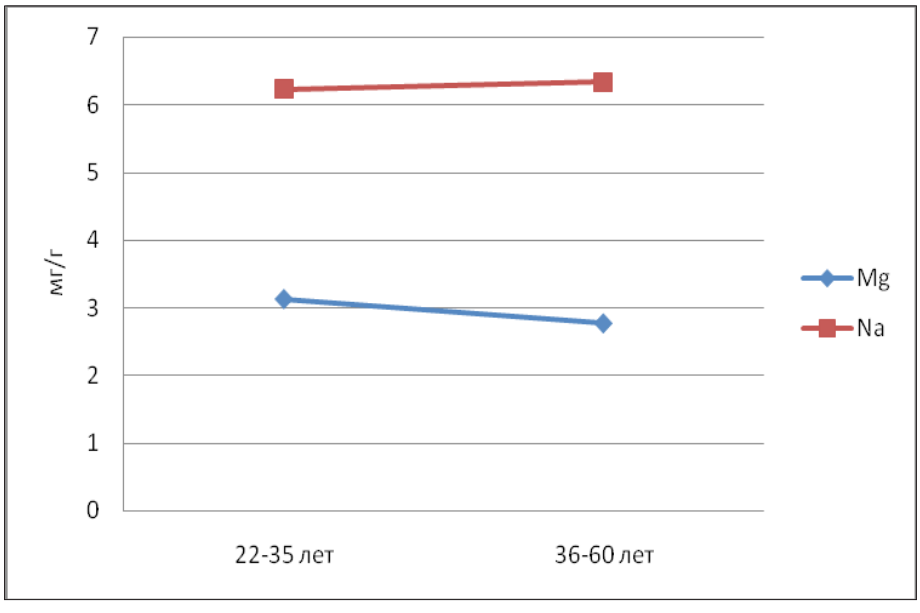

Рис. 4. Возрастная динамика содержания магния и натрия в костной ткани альвеолярного отростка нижней челюсти.

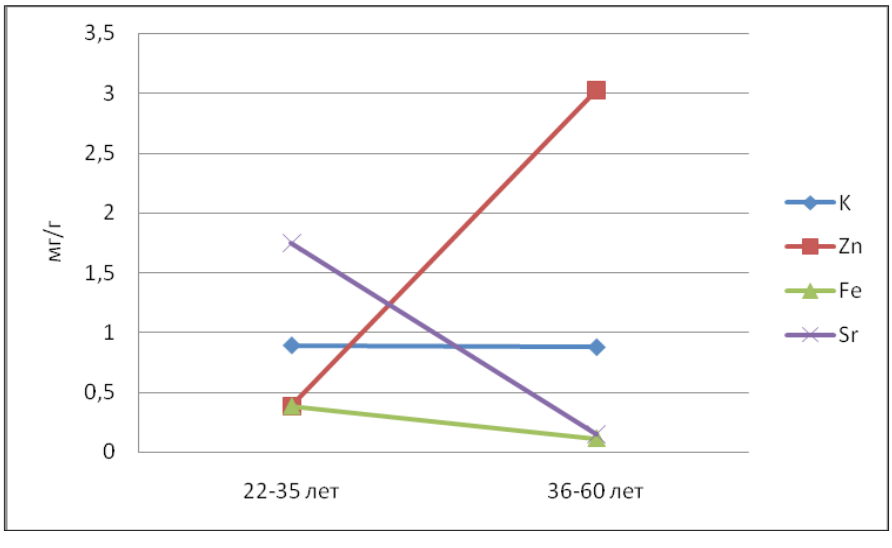

Рис. 5. Возрастная динамика содержания калия, цинка, железа и стронция в костной ткани альвеолярного отростка нижней челюсти.

Выводы

У женщин зрелого возраста, даже при условии сохранности целосности зубных рядов, наблюдаем выраженную возрастную перестройку альвеолярной части нижней челюсти, а также изменения плотности и минерального состава её костной ткани.

Относительные показатели высоты альвеолярной части нижней челюсти имеют различную динамику на уровне разных зубочелюстных сегментов, при чем вне зависимости от её снижения или возростания, плотность её костной ткани с возрастом достоверно понижается, как и содержание пяти исследуемых минеральных элементов – кальция, фосфора, магния, стронция и железа.

Установленные закономерности необходимо учитывать при подготовке нижней челюсти к хирургическим вмешательствам либо ортопедическим манипуляциям, связаным с дентальной имплантацией или другими видами протезирования вследствие потери зубов.

Литература

1. Беневоленская Л. И. Остеопороз: клинические рекомендации / Л. И. Беневоленская, Н. В. Торопцова, О. А. Никитинская // Лечащий врач. –2006. – №10. – С.50–53.
2. Король Д.М. Стан кісткової тканини щелеп за даними гістограмної морфометрії ортопантомограм / Д.М. Король, І.М. Ткаченко, Г.Ю. Алєкунов, С.М. Білий // Український стоматологічний альманах. – 2011. - № 6. - С. 6-8.
3. Косенко К. Н. Нарушения кальций-фосфорного обмена и метаболизма косткой ткани у лиц молодого возраста и влияние их на развитие и степень тяжести заболеваний пародонта / К. Н. Косенко, Ю. Е. Косоверов, Ю. Г. Чумакова // Вісник стоматології.– 2003. – №4. – С. 20–27.
4. Масна З.З. Закономірності вікової перебудови коміркової частини нижньої щелепи в онтогенезі / З.З. Масна, Х.І. Павлів, С.Ю. Чайковська, Л.О. Дахно, Р.П. Криницький // Матеріали XII з'їзду ВУЛТ. – Київ. – 2013. – С. 302-303.
5. Масна З.З. Використання можливостей радіовізіографії для діагностики стану кісткової тканини / З.З. Масна, Х.І. Гарасим, Р.П. Криницький, Л.О. Дахно // Матеріали наукового конгресу. IV міжнародні Пироговські читання. V з'їзд анатомів, гістологів, ембріологів і топографоанатомів україни. – Вінниця. – 2010. – С. 76.
6. Павлив Х.И. Определение плотности минерализированных тканей и ранняя діагностика метаболических нарушений /Х.И. Павлив, С.Ю. Чайковська, Р.П. Криницький // Современные асиекты реабилитации в медицине. Материалы VI международной конференции. – Ереван. – 2013. – С. 343.
7. Чумакова Ю. Г. Показники мінерального обміну і структурно-функціональний стан кісткової тканини в хворих генералізованим пародонтитом різних вікових груп / Ю. Г. Чумакова // Вісник стоматології. – 2006. – №2. – С. 37-42.

МОРФОМЕТРИЯ МИТОХОДРИЙ ПЕЧЕНИ ПРИ ТОКСИЧЕСКОМ ВОЗДЕЙСТВИИ АНТИРЕТРОВИРУСНОЙ ТЕРАПИИ

***Курбат М. Н., Цыркунов В. М., Кравчук Р. И.**

Центральная научно-исследовательская лаборатория
Гродненский государственный медицинский университет, Гродно, Беларусь
*Corresponding author: vwmisha@mail.ru

Abstract

MORPHOMETRY OF MITOCHONDRIA OF THE LIVER UNDER TOXIC EFFECTS OF ANTIRETROVIRAL THERAPY

Background: Recently, mitochondrial dysfunction mechanisms play a central role in the development of side effects of antiretroviral drugs, which play a key role in the treatment of HIV infection.

Material and methods: Morphometric parameters of hepatocyte mitochondria were studied in primary and repeated liver biopsy of HIV-infected patient with side effect lipodystrophy, while taking nucleoside reverse transcriptase inhibitors.

Results: Under condition of antiretroviral toxic affect on liver mitochondria an increase in optical density matrix of the mitochondria, which indicates their condensation. According to the literature, these changes are accompanied by functional abnormalities of mitochondria and preceded by induction mediated mitochondrial mechanisms of programmed death of cells which occurs in the final stage of the mitochondrial apoptosis pathway. Intermembrane space expands, due to which the total amount of mitochondria remains the same. The most important functionally structure of mitochondria - the inner membrane - at this stage, maintained, despite the fact that the observed expansion of christie. Condensation and swelling of mitochondria may reflect functional cell voltage, but growing increasingly toxic effects.

Conclusions: Thus, against toxic effects of antiretroviral drugs hepatocytes in liver tissue formed complex structural changes of mitochondria, more objective evidence of the development of degenerative diseases in these organelles in drug therapy for HIV infection.

Key words: liver, mitochondria, electron microscopy, side effect, HIV.