

Management and Treatment of hepatitis C. An update 2009.

9. Mauss Stefan, Berg Thomas, Rockstroh Juergen, Sarrazin Christoph, Wedemeyer Heiner. *Hepatology*. 2012, Third edition, 547 p.
10. Ong J. P., Yonossi Z. M. *Managing the hematologic side effects of antiviral therapy for chronic hepatitis C: anemia, neutropenia, and thrombocytopenia*. In: *Cleve Clin. J. Med.*, 2004, May; nr. 71, Suppl. 3, p. S17-21.
11. *Protocol clinic național. Hepatita cronică virală B la adult*. Chișinău, 2012.
12. *Protocol clinic național. Hepatita cronică virală C la adult*. Chișinău, 2012.
13. Абдурахманов Д. Т. *Хронический гепатит В u D. M.*: ГЭОТАР-Медиа, 2010, 288 с.

Natalia Taran, dr. med., cercetător științific,
Laboratorul Gastroenterologie,
Clinica medicală nr. 4,
disciplina Gastroenterologie,
Chișinău, str. Testemițanu 29
Tel. 205539, mobil: 079257616;
email natalita_taran@yahoo.com

OPȚIUNI CHIRURGICALE CLASICE ȘI LAPAROSCOPICE ÎN TRATAMENTUL SPLENOPATIEI PORTALE

**Vladimir HOTINEANU, Vladimir CAZACOV, Adrian
HOTINEANU, Ion CUCU, Eugeniu DARIL,**
Catedra Chirurgie nr. 2, USMF „Nicolae Testemițanu”

Summary

Classical and laparoscopic surgical options in the treatment of portal splenopathy

The clinical casuistry study consisted of 334 cirrhotic patients with portal splenopathy (SP). From the total of the selected cases that were operated for SP, in 314 (94,2%) of them, splenectomy and azygo-portal devascularisation associated with omentopexy was performed, of which 283 were done in classical way while 31 cases (9,9%) laparoscopically and one case was converted to classical. Our experience shows that the approach in SP cases needs to be done carefully in organized manner, in teams specially trained to deal with chronic hepatic pathology patients.
Keyword: portal hypertension; splenopathy; gastroesophageal devascularization.

Резюме

Методы хирургического лечения спленопатии портального генеза

Приведены результаты обследования и хирургического лечения 334 больных циррозом печени и спленопатией. Азигопортальное разобщение Hassab со спленэктомией традиционным способом проводилось у 314 (94,2%)

больных; у остальных 31 (9,9%) пациентов операция выполнена лапароскопическим путем, один случай конвертирован. Клинический опыт показывает, что оптимизация лечения портальной спленопатии у больных циррозом печени связана не только с совершенствованием техники оперативных вмешательств, но и с улучшением тактических подходов к терапии пациентов различных функциональных групп.

Ключевые слова: портальная гипертензия, спленопатия; азигопортальное разобщение.

Introducere

Splenopatia portală (SP) reprezintă una dintre cele mai frecvente complicații întâlnite în rândul ciroticilor. Procesul decizional și de selectare a tratamentului adaptat pacientului, individualizarea acestuia sunt elemente importante de cercetare clinică. Tratamentul chirurgical al acestei entități patologice este departe de a fi bine codificat și continuă să fie subiectul disputelor medicale [7, 9, 13]. Astfel, numeroasele metode terapeutice chirurgicale, cunoscute până în prezent, sunt aprobate sau dezaprobat de literatura de specialitate, fiind foarte greu de apreciat valoarea unui procedeu operator care se dovedește a fi eficient în anumite statistici, dar care generează complicații și reintervenții în alte studii [1, 2, 8, 10]. Aceste contradicții pot fi explicate, în principal, prin polimorfismul structural pe care îl dezvoltă boala cronică hepatică, responsabilă în majoritatea cazurilor de apariție a hipertensiunii portale (HTP) [3-7, 11, 12]. În lucrarea de față ne-am propus să realizăm o analiză a tratamentului chirurgical, atât clasic, cât și modern, adresat splenopatiei și HTP, preocuparea noastră fiind alegerea unor tehnici și procedee chirurgicale bine puse la punct ca indicație, timp și amploare.

Material și metode

Studiul analizează cazuistica personală care cuprinde 314 pacienți cirolici cu splenopatie portală, internați, monitorizați și operați în perioada 1995–2011 în secția de chirurgie hepatobiliopancreatică, Spitalul Clinic Republican. Remarcăm faptul că pacienții au fost examinați, diagnosticați și tratați de aceeași echipă medicală, conform unui protocol de investigații obligatorii, elaborat special, și a unei strategii comune de diagnostic și tratament, ceea ce a asigurat coerență și evaluarea unitară a interpretărilor clinice, de diagnostic și terapeutice (figura 1).

În cazuistica studiată, alegerea tipului de intervenție chirurgicală pentru soluționarea splenopatiei portale hipertensive s-a făcut în funcție de o serie de parametri precum: starea generală a pacientului, sediul obstacolului portal și topografia axului venos splenoportal, stadiul evolutiv al cirozei hepatice,

eventualele leziuni patologice asociate. Astfel, adaptate fiecărui caz în parte, intervențiile chirurgicale practicate bolnavilor din lotul studiat au fost cu intenție de radicalitate și paleative. Din numărul total de 334 cazuri selectate și operate, la 314 (94,2%) au fost practicate splenectomia, cu devascularizare azygo-portală, asociată cu omentopexie, dintre care la 283 pacienți s-a intervenit prin metode clasice, iar la 31 (9,9%) – prin metoda videolaparoscopică, un caz convertit la metoda clasică. În seria de pacienți cu ciroză decompensată vascular, s-au realizat și 11 anastomoze porto-cave: 8 spleno-renale distale și 3 omfalo-cave care, fiind practicate după indicații bine definite, nu întodeauna ne-au dat satisfacția clinică așteptată, eficiența lor fiind umbră de encefalopatia portală. La alți 9 (2,8%) pacienți cu sindrom hemoragipar sever și ascită s-a adoptat o atitudine chirurgicală conservatoare, practicând operația Kaliba, suturarea pediculului vascular gastric stâng, a arterei lienale și omentopexie (figura 2). Au existat situații în care pacienții prezentau concomitent și altă patologie, care a necesitat operații simultane: colecistectomia (14 cazuri), apendicectomia (5 cazuri), hernioplastia (4 cazuri), rezecție de intestin (1 caz). La un număr de 251 de pacienți la care endoscopia a arătat prezența varicelor esofagiene gr. II-III, s-a practicat, profilactic, ligaturarea endoscopică a varicelor (LEVE) cu risc hemoragic înalt, iar la 41 de bolnavi – laparoscopia, care oferă și informații utile despre gradul de fezabilitate a splenectomiei laparoscopice.

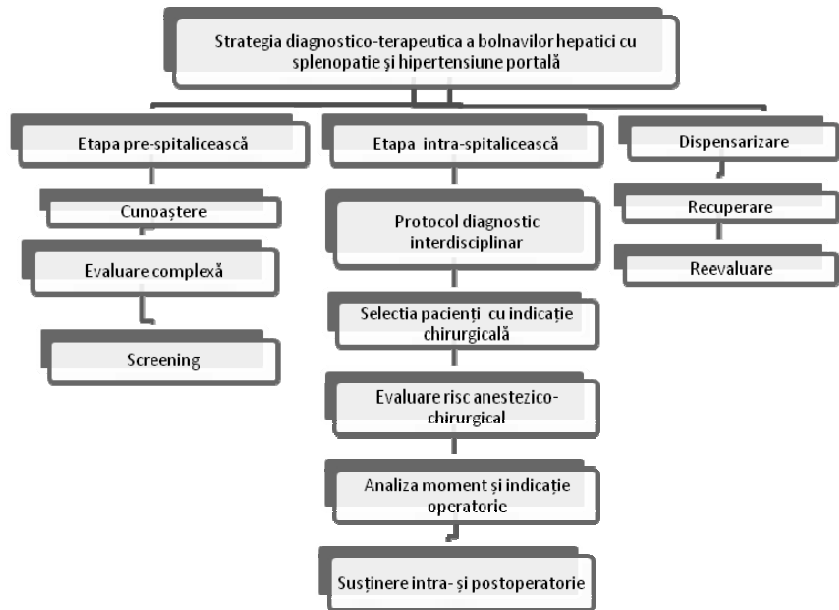


Figura 1. Strategia de diagnostic și tratament al bolnavilor cu splenopatie și HTP

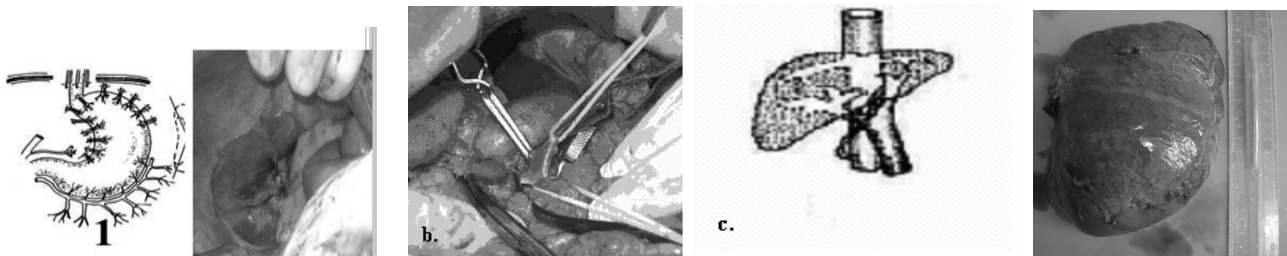


Figura 2. Imagini intraoperatorii: 1. Davascularizare azygo-portală Hassab-Kaliba; b). anastomoză splenorenală distală; c). anastomoză omfalo-cavă; d). splenectomie

Majoritatea intervențiilor chirurgicale (73%) au fost practicate în condiții tehnice precare (figura 3): splenomegalie gradele III-IV (89%), sindrom hemoragipar sever (67%), perisplenism important (43%), prezența nodulilor limfatici în hilul lienal (13%), coada pancreasului situată intrahilar (11%), variantă fasciculată a pediculului vascular splenic (6%).

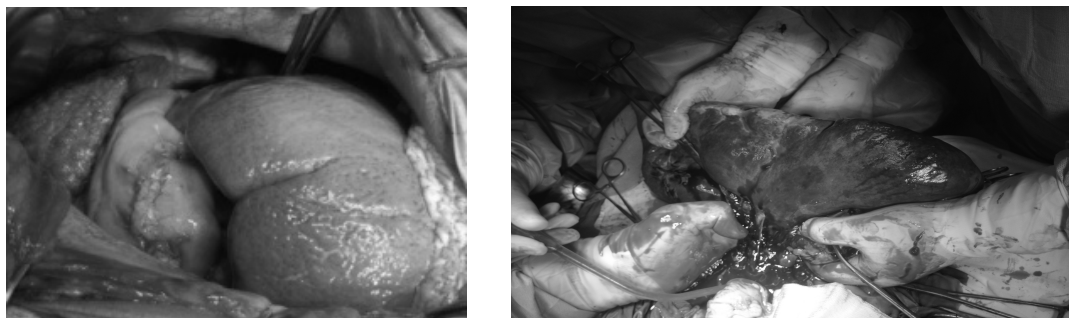


Figura 3. Imagini intraoperatorii: cazuistica Clinicii

Dimensiunile ficatului au fost diferite, în funcție de caracterul și stadiul lezional hepatic. Hepatomegalia a fost prezentă în 27% cazuri, mai frecvent din contul lobului stâng; la 62% pacienți s-a determinat atrofia parenchimului hepatic, acompaniată de consistența dură a ficatului și contur neregulat. Explorarea intraoperatorie a pus în evidență leziuni cirogene macronodulare în 63% din cazuri, micronodulare – în 21% și micro-macronodulare – în 16% cazuri din totalul pacienților operați. Discordanța dintre diagnosticul clinic al bolii de fond și afectarea depistată intraoperator (limfom non-Hodgkin) și/sau morfologic am înregistrat-o la numai 7 pacienți.

Aspectul lezional al splinei a fost extrem de complex. Splenomegalia este unul dintre factorii importanți ce condiționează dificultățile tehnice. Dimensiunile intraoperatorii ale splinei au variat între 12 și 30 cm, cu o valoare medie de $20,8 \pm 5,76$ cm ($p < 0,001$). La 10 pacienți dimensiunile splinei au fost normale (ax lienal $l = 12$ cm), la 21 distanța dintre polul superior și cel inferior = 12-20 cm, la 30 bolnavi – de la

21 la 30 cm; bolnavi cu splenomegalie masivă, în observațiile noastre, au fost 89 (46,8%), cu megasplină – 101 (53,2%). Spline accesorii au fost descoperite la 9% bolnavi, localizate după incidență, în ordine descrescătoare, în hilul lienal, în ligamentul gastrolieal și cel gastrocolic, în omentul mare.

În ceea ce privește prezența colateralelor porto-cave decompressive, constatăm predominanța colateralelor gastroesofagiene atestate în 80% cazuri, surprinse în majoritatea cazurilor (60% din ele) și intraoperator, fiind situate la polul superior lienal (calea diafragmală stângă); distribuția splenorenală a colateralelor a fost atestată în 46,5% cazuri și retroperitoneală – în 30% cazuri. Dilatarea venei porte ($> 1,3$ cm) și venei lienale ($> 1,0$ cm), acompaniată de prezența sinusoidelor vasculare, a fost înregistrată la 91% din cazuri. Trebuie de subliniat că conduita chirurgicală a HTP asociate cu splenopatie secundară presupune, pe lângă stabilirea corectă a indicației chirurgicale, alegerea momentului operator și a procedurii. Tactica chirurgicală individuală de rezolvare a fost adoptată în conformitate cu particularitățile cazului (mărime, topografie, stadiu evolutiv, eventuale complicații) și diferențiată în funcție de bilanțul lezional și de starea generală a pacientului, obiectivele intervenției chirurgicale fiind corectarea hipersplenismului, micșorarea HTP, drenajul retroperitoneal al ascitei.

Splenectomia singulară este în prezent un procedeu puțin indicat. Ea rămâne totuși o operație care se recomandă a fi efectuată în combinație cu alte intervenții chirurgicale de echipe experimentate, în centre specializate de chirurgie a ficatului. În cazistica noastră, splenectomia prin abord clasic, laparotomic, practică ca o secvență terapeutică, a fost realizată în varianta splenectomiei „cu splina pe loc” (figura 4), pe de o parte, pentru avantajele metodei legate de evitarea posibilelor complicații hemoragice în condițiile unui ficat cirotic și sindromului hemoragipar trombocitopenic, iar pe de altă parte, pentru scăderea riscului lezării cozii pancreasului și dezvoltarea pancreatitei acute.

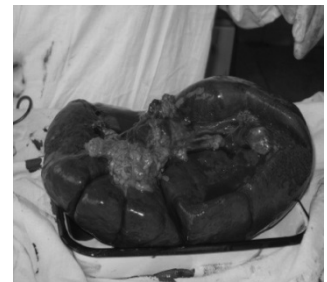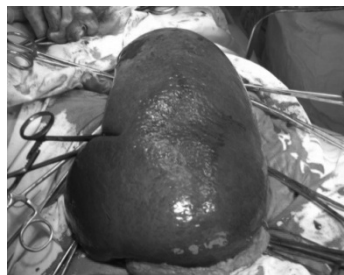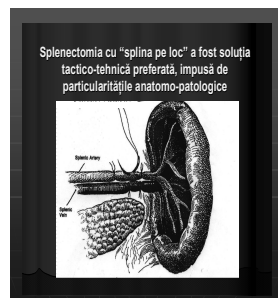


Figura 4. Schema splenectomiei „cu splina pe loc” și secvențe intraoperatorii


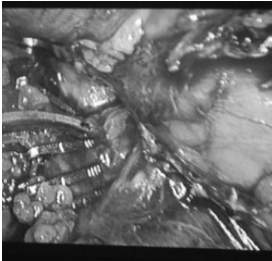
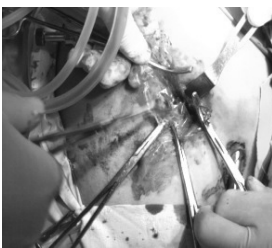
Dezvoltarea rapidă a chirurgiei laparoscopice a făcut ca această metodă terapeutică modernă să-și extindă indicațiile și în cazul splenopatiilor portale simptomatice, astfel că în ultimii 3 ani ai studiului nostru, din numărul total de pacienți cu hipersplenism sever secundar, au fost selectate cazuri care au fost supuse acestei metode de tratament (figura 5).

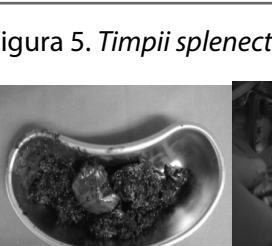
A fost creat, astfel, un lot de 16 pacienți care au fost supuși tratamentului chirurgical laparoscopic, patru din cazuri prin abord laparoscopic asistat manual (HALS). Timpul mediu al operațiilor a fost de 150 minute, cu limite între 120 și 280 minute.

Intervenția laparoscopică am încheiat-o prin evacuarea splinei folosind două metode: fracturarea intraabdominală a splinei în bucăți cu forcepsul-inel sau îndepărtarea manuală a splinei printr-o miniincizie suprapubiană sau pararectală stângă (figura 6).

Cazuistica noastră, redusă numeric, a inclus numai pacienți cu splenopatii secundare bine selectați, având o topografie convenabilă fără rapoarte de vecinătate periculoase, perisplenism important și cu dimensiuni ale splinei sub 20 cm, în lipsa

dereglărilor marcate ale hemostaziei. În acest grup de bolnavi nu am înregistrat nici un caz de deces postoperator, conversia a fost necesară într-un singur caz.

Splenectomia: abord laparoscopic asistat manual (HALS)	
	Aplicarea pneumoperitoneului Introducerea troacarelor Mobilizarea polului inferior al splinei
	Disecția/climparea vaselor scurte gastrice
	Mobilizarea/secționarea pediculului vascular lienal
	Disecția atașamentelor laterale peritoneale și ligamentului spleno-colic + fenestrarea peritoneului
	Extragerea splinei morselate
	Recoltarea biotatului hepatic
	Revizia lojei lienale, sanare și lavaj cu ser betadinat, drenare
	Omentopexia



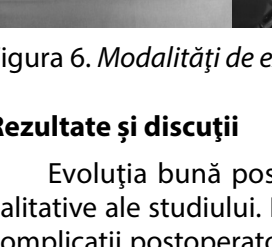


Figura 5. *Timpii splenectomiei laparoscopice, practicate în lotul studiat*




Figura 6. *Modalități de extragere a splinei din cavitatea abdominală*

Rezultate și discuții

Evoluția bună postoperatorie a constituit fundamentul aprecierii rezultatelor calitative ale studiului. Pentru aprecierea rezultatelor, am urmărit anumiți parametri: complicații postoperatorii, durata spitalizării, starea la externare și evoluția în timp a bolnavilor. În general, evoluția postoperatorie, în marea majoritate a cazurilor, a fost trenantă, dar cu vindecare chirurgicală și corecția citopeniei în 95% din ele (298 pacienți). Durata medie de spitalizare postoperatorie a fost de $11 \pm 1,9$ zile (cu limite între 8 și 39 de zile) pentru lotul tratat clasic și de $6,1 \pm 2,1$ pentru lotul laparoscopic. Un aspect important este reprezentat de complicațiile postoperatorii, incidența globală a cărora în cazuistica examinată a fost sub 18,7%: abces subfrenic (7), pancreatită acută postsplenectomie (4), ascit-peritonită (1), insuficiența hepatorenală severă (2).

Un loc aparte în statistica noastră îl ocupă trombozele axului venos splenoportal, înregistrate în 7,9% cazuri într-o perioadă cuprinsă între 8 și 56 de zile post-splenectomie. Deloc surprinzător, apariția acestor complicații a fost semnificativ corelată cu severitatea bolii hepatice, patologia asociată, trombocitoza funcțională postsplenectomie, statutul imunodeficient și dificultățile tehnice impuse, anomaliile axului vascular portal, prezența nodulilor limfatici parahilar și situația intrahilară a cozii pancreasului. Reintervenția

a fost necesară în următoarele situații: hemoragie prin sângerare difuză din vasele cozii pancreasului – 3 cazuri; ascit-peritonită – 1 caz; tromboză entero-mezenterică – 1 caz. Mortalitatea postoperatorie în lotul laparoscopic a fost nulă și de 3,5% în lotul clasic, comparativ cu 6-20% – date din literatura de specialitate [10, 12].

Concluzii

1. În abordarea chirurgicală a splenopatiilor portale se impune standardizarea unor protocoale de investigații și tratament. Experiința clinică acumulată demonstrează că minimizarea importanței evaluării preoperatorii complete, raționamentul eronat în indicație, tehnica chirurgicală greșit aleasă sau efectuată și supravegherea incompetentă a pacientului cu tară hepatică condiționează direct riscul compromiterii cursului operator, dar și celui postoperator.

2. Preferința pentru tehnicile laparoscopice este evidentă: oferă avantaje incontestabile, mortali-

tate și morbiditate mai scăzute decât prin chirurgia clasică. Pentru a obține un rezultat optim, este necesară selecția atentă a pacienților cirofici cu indicație operatorie corectă, dotare tehnică suficientă.

3. LEVE, inclusă în protocolul chirurgical și folosită cu succes în serviciul nostru, asociată cu suportul reanimator complex, a condus la abordarea mai curajoasă a acestor pacienți, cu efect direct asupra rezultatelor chirurgicale.

Bibliografie

1. Anegawa G., Kawanaka H., Uehara H. *Effect of laparoscopic splenectomy on portal hypertensive gastropathy in cirrhotic patients with portal hypertension*. In: J. Gastroenterol. Hepatol., 2009, Sep., nr. 24(9), p. 8-1554.
2. Bancu S., Borz C., Popescu G. et al. *Șuntul spleno-renal distal și proximal pentru hipersplenismul datorat cirozei hepatice*. În: Chirurgia, nr. 102 (6), p. 665.
3. Corneci Dan. *Managementul perioperator al pãacientului cu insuficiență hepatică. Actualități în ATI și medicina de urgență*. Timișoara, 2005, p. 54.
4. Cazacov V., Hotineanu V., Gherghelejiu P., Guțan V. *Particularități și controverse în abordarea hipersplenismului portal cirogen sever*. În: Anale științifice V. IV, USMF „N. Testemițanu”. Probleme clinico-chirurgicale. Chișinău, 2005, p. 57-62.
5. Hotineanu V., Cazacov V., Dumbrava V., Moscalu Iu. *Hipersplenismul portal – atitudine terapeutică în Clinica 1 Chirurgie*. În: Arta Medica, nr. 4(25), 2007, p. 68-69
6. Hotineanu V., Cazacov V., Gasnaș V. *Sindromul hipertensiunii portale. Recomandări practice*. Chișinău, 2002, 32 p.
7. Hotineanu V., Cazacov V., Dumbravă V., Brânza Gh. *Atitudinea chirurgicală în hipersplenismul secundar hipertensiunii portale cirotice*. În: Curierul Medical, 1997, nr. 2, p. 4-7.
8. Hotineanu V., Cazacov V. *Soluție tehnică de necesitate pentru omentopexie în tratamentul hipertensiunii portale*. În: Materialele Congresului IX al Asociației Chirurgilor din RM, 2003, p. 35-69.
9. Popa M., Vasilescu C. *Splenectomia minimal invazivă la pacientul cirotic*. În: Chirurgia, nr. 105(1), p. 15-20.
10. Popovici A., Grigoriu G. *Splenectomia: indicații medico-chirurgicale*. București, 1995, p. 3-252.
11. Tomikawa M., Akahoshi T., Sugimachi K. *Laparoscopic splenectomy may be a superior supportive intervention for cirrhotic patients with hypersplenism*. In: J. Gastroenterol. Hepatol., 2010, Feb; nr. 25(2), p. 397-402.
12. Бойко В.В. *Портальная гипертензия и ее осложнения*. Харьков, 2008.
13. Ким И.Н. *Коррекция гиперспленизма у больных с синдромом портальной гипертензии*. Дисс. канд. мед. наук, Новосибирск, 2009.

Vladimir Cazacov, conferențiar universitar
Catedra 2 Chirurgie,
USMF „N. Testemițanu”
Chișinău, str. Testemițanu 13/2
Mob. 069143363
E-mail: cazacov1@yahoo.com

TRANSPLANT HEPATIC EFECTUAT ÎN PREMIERĂ ÎN REPUBLICA MOLDOVA

Vladimir HOTINEANU¹, Adrian HOTINEANU¹, Grigore IVANCOV², Serghei BURGOCP³, Vlada-Tatiana DUMBRAVA⁴, Victor COJOCARU⁵, Elena MORARU², Angela PELTEC⁴, Dumitru TALPĂ²,

¹ Catedra Chirurgie 2, USMF „N. Testemițanu”;

² IMSP Spitalul Clinic Republican;

³ Laboratorul „Chirurgia reconstructivă a tractului digestiv”, Catedra Chirurgie 2, USMF „N. Testemițanu”;

⁴ disciplina Gastroenterologie, Clinica Medicală nr. 4, USMF „N. Testemițanu”;

⁵ Catedra Anestezie și Reanimare, USMF „N. Testemițanu”

Summary

Liver transplant in first made in Moldova

Liver transplantation from live donor was introduced as alternative method for increasing the number of donors and decreasing the mortality and waiting time in the list of patients waiting for liver transplantation histo compatibility between donor and recipient, selection and corresponding waiting time of the recipient, donor's liver full preoperative imaging evaluation. Liver transplantation from live donor presents the surgical intervention with major risk, which needs the dividing the vascular system and hepatic tissue in the way to insure the demands of the donor as those for recipient. With the acceptance of this type of liver transplantation so the donor as the doctor should accept the risk of mortality for the donor as for the recipient.

Keywords: liver transplantation, donor, recipient, immunosuppressive therapy.

Резюме

Первая трансплантация печени в Республике Молдова

Трансплантация печени является хирургическим методом лечения острых и хронических заболеваний печени в их терминальной стадии. Оптимизация хирургической техники и иммуносупрессивной терапии позволяет достичь высокой послеоперационной выживаемости. Трансплантация печени от живого донора позволяет в какой-то степени решить проблему дефицита органов от доноров, находящихся в состоянии смерти головного мозга. На данный момент, изучив мировую литературу, результаты обоих типов трансплантации печени могут быть сопоставимы.

Ключевые слова: трансплантация печени, донор, реципиент, иммуносупрессия.

Introducere

Transplantul hepatic ortotopic de mai mult de 40 de ani este folosit cu succes în practica medicinei mondiale ca o metodă de tratament al maladiilor hepatice în faza terminală. Primul transplant hepatic