

G. Boian, V. Boian, Lilia Sinitina
HIPOXIA PERINATALĂ ÎN GENEZA LEZIUNILOR NEURONALE INTESTINALE LA COPII
IMSP Institutul Mamei și Copilului (Director – dr. șt. med., conf. univ. S. Gladun)

SUMMARY

PERINATAL HYPOXIA IN THE ETIOLOGY OF INTESTINAL NEURONAL DYSPLASIAS IN CHILDREN

After examination of 2859 children with dysfunctions of intestinal passage and evacuation 469 patients with neuronal intestinal dysplasias were selected, in which risk factors were assessed. There were established that 78,3% of patients have had in the anamnesis one or more pathologic circumstances which led to perinatal hypoxia. The clinical, neurophysiologic and imaging monitoring of the bowel passage and evacuation disturbances in these children in 100% revealed the presence of constipations from the birth, later associated with endogenous intoxication, abdominal distension, encopresis, physical and mental asthenia, and neurologic disturbances. The study results confirmed the clinical concordance of perinatal hypoxia and severe constipation, which indicates the possibility of eventual intestinal neuronal dysplasia as a result of hypoxia and explains the necessity of early implication of pediatricians and pediatric surgeons in the diagnostic and treatment processes.

РЕЗЮМЕ

РОЛЬ ПЕРИНАТАЛЬНОЙ ГИПОКСИИ В ГЕНЕЗЕ НЕЙРОНАЛЬНОГО ПОВРЕЖДЕНИЯ
ТОЛСТОГО КИШЕЧНИКА У ДЕТЕЙ

В результате обследования 2859 детей с хроническим колостазом, у 469 из них выявлены нейрональные повреждения толстого кишечника. Изучение преморбидного фона у этих больных позволило нам выявить у 78,3% из них один или несколько неблагоприятных факторов вызывающих перинатальную гипоксию различной степени тяжести. Клинико-параклинический мониторинг в динамике выявил, что все они с рождения страдали тяжелым колостазом с последующим проявлением признаков хронической каловой интоксикации, энкопреза, энуреза, физической и психической астении, неврологической симптоматики и увеличения в объеме живота. Анализ полученных данных позволил провести параллели между перинатальной гипоксией и тяжелым колостазом у этих детей, что предполагает ведущую патогенетическую роль перинатальной гипоксии в повреждении нейрональной иннервации толстого кишечника. Это указывает на необходимость индивидуализации их лечения с как можно более ранним вовлечением в процесс оздоровления педиатра и хирурга.

Introducere. Problema luată în studiu este de o importanță nu numai medicală, ci și social-economică prin faptul că copiii care au suportat o traumă hipoxică în perioada perinatală ajung în atenția medicilor cu acuze de constipație severă, fecalare și enurezis nocturn, fapt ce le afectează statutul lor psiho-emoțional și le retardează dezvoltarea intelectuală [8]. Datele literaturii de specialitate denotă că, ulterior, 15-20% dintre aceștia dezvoltă megadolicocolon secundar, dintre care 5,2-9,5% necesită intervenție chirurgicală de corecție pe cadrul colic [3]. Având o evoluție clinică aparent benignă, marea majoritate a părinților și chiar a medicilor ocupă inițial o poziție pasivă, de supraveghere a acestor pacienți, neglijând momentul oportun pentru asistența medicală efectivă [9]. Ulterior, contingentul respectiv de bolnavi migrează de la un specialist de profil la altul, ajungând în ultimă instanță la chirurg cu acuze de impacție intestinală severă, meteorism, fecalomi, prolaps rectal etc. În aceste condiții chirurgia este impus de situație să asigure un examen

clinico-paraclinic aprofundat pentru a evita omiterea unor patologii organice de colon. Analizând literatura de specialitate, noi am constatat prezența unei informații superficiale în ceea ce privește impactul factorilor de risc în dezvoltarea disfuncțiilor digestive cauzate de leziunile neuronale intestinale la copii [4]. În sursele studiate autorii abordează doar parțial maladiile perinatale ca factori declanșatori ai constipațiilor severe, encoprezei și enurezisului nocturn. Analizând retrospectiv 32 de factori potențiali de risc, predecesori ai sindromului de colostază cronică la copii, cercetătorii preocupați de această problemă au constatat în anamneză frecvența înaltă a hipoxiei perinatale și enterocolitei ulcero-necrotice [6, 10]. În opinia lor, trauma perinatală în 77,7% din cazuri este însoțită de colostază cronică, care în 27,8% se asociază cu encopreză și disfuncții micționale. Deși fiziopatologia acestui subiect rămâne încă incomplet percepută, unii autori consideră că mecanismul realizării lor are loc în baza asincronismului anorectal, contracției paradoxale și

spasmului patologic al sfincterului anal extern și ansei puborectale [4]. Alții sunt de părerea că defectul declanșării actului de defecație la acești copii este cauzat de aferezizarea anormală din peretele rectal [1]. Meier-Ruge W. A. consideră că în unele cazuri disfuncțiile de tranzit și evacuare intestinală sunt rezultatul retardării primare a maturizării neuronilor intestinali, iar în alte cazuri sunt consecință a leziunilor neuronale secundare afecțiunilor infecțioase, toxice și degenerative la nivelul peretelui intestinal [2]. Posibilitatea existenței fenomenului secundar al displaziilor neuronale intestinale la copiii cu traumă perinatală a fost pusă în discuție de Sacher P et al., care nu exclud gena hipoxică [7]. De remarcat că din multiplele mecanisme etiopatogene ale disfuncțiilor digestive de tranzit și evacuare la copii, mai importante pentru chirurg sunt cele determinate de leziunile neuronale intestinale, care frecvent derulează pe fundalul anomaliilor anatomo-topografice de colon preexistente de la naștere, fapt ce condiționează dificultăți diagnostice în diferențierea și tratamentul lor individual adaptat la etapele precoce ale evoluției bolii [1, 5]. După cum s-a constatat prin studiile ulterioare, pe măsura creșterii copilului, leziunile neuronale intestinale secundare unor afecțiuni de diferită genă cauzală rezultă în inerție de colon, modificări organice în peretele cadrului colic cu asocierea megadolicocolonului segmentar sau total, care deseori necesită corecție chirurgicală [8]. Nu se exclude că una din cauzele majore ale leziunilor neuronale intestinale la copiii cu colostază cronică este trauma hipoxică perinatală.

Reieșind din cele expuse, **scopul studiului** de față a fost evaluarea și estimarea hipoxiei perinatale ca factor potențial de risc premorbid în gena leziunilor neuronale intestinale la copiii cu colostază cronică, rebelă la tratament conservator.

Material și metode. Lotul de studiu a inclus 469 pacienți cu leziuni neuronale intestinale de colon, selectați din cei 2859 copii internați și tratați în Centrul Național Științifico-Practic de Chirurgie Pediatrică "Natalia Gheorghiu" al IMSP IM și C pentru colostază cronică severă, pe perioada anilor 1990-2015. Vârsta copiilor luați în studiu varia între 6 luni și 18 ani, băieții au constituit 61,8%, iar fetele - 38,2%. Criteriul de includere în lotul de studiu a fost diagnosticul pozitiv de leziune neuronală intestinală, stabilit în urma examenului clinico-paraclinic general și limitrof multimodal, inclusiv imagistica radiologică, examenul neurofiziologic și histomorfologic. În contextul scopului acestui studiu de bază a fost examenul histomorfologic multimodal, care includea evaluarea modificărilor histochemice ale activității acetilcolinesterazei (AChE) după Karnovsky-Roos, a leziunilor neuronale în plexurile nervoase intestinale după metoda Bilshovski-Gross și testarea imunohistochemică cu anticorpi monoclonali NFP, CGA, SYP și NSE. Testarea neurohistomorfologică a permis verificarea frecvenței și structurii malformațiilor și leziunilor neuronale intestinale.

Impactul hipoxiei perinatale în gena leziunilor neuronale intestinale a fost evaluat de noi în baza autopsiei verbale a mamei, studiului documentației medicale primare și specificului evolutiv al bolii. Chestionarul elaborat pentru anchetarea cazului clinic viza depistarea prezenței în antecedente a unui sau mai multor factori nocivi cu acțiune concomitentă sau independentă, care ar fi putut favoriza dezvoltarea hipoxiei perinatale, și anume: patologia maternă, anormalități în evoluția sarcinii și travaliului, patologii recent postnatale ale fătului etc.

Prelucrarea statistică a datelor s-a efectuat după metoda analizei variaționale, calculându-se media aritmetică (M) și eroarea mediei aritmetice (m). Aprecierea veridicității diferenței valorilor medii (p) s-a efectuat prin intermediul criteriului Fisher-Student.

Rezultate și discuții. Examenul clinico-paraclinic multimodal ne-a permis să constatăm că printre 469 copii cu leziuni neuronale intestinale a cadrului colic, care au fost evaluați de noi, predomina aganglioneza (44,1%) și displazia neuronală intestinală (DNI) tip B (40,6%). Copiii cu aganglioneză izolată și cei la care aganglioneza era combinată cu DNI tip B alcătuiau 52,4% din numărul total al lotului de studiu. În afară de aganglioneză, în spațiul intermuscular și submucos de colon s-a evidențiat hipertrofia fibrelor nervoase extrinsece, contopite în fascicule îngroșate, contorte cu diferit grad de distrucție și fragmentare. Modificările depistate în fibrele nervoase variau în funcție de nivelul biopsiei, forma clinico-evolutivă a bolii și gradul leziunilor inflamatorii. Aceste modificări purtau un caracter congenital sau degenerativ-distructiv. În paralel cu leziunile neuronale și ale fibrelor nervoase, s-au relevat și alte afecțiuni: degenerescență necrotică a axonilor și dendritelor, descomplexarea membranei mielinice, pe alocuri, demielinizare completă a fibrelor nervoase, atrofia haotică a fibrelor și elementelor neuronale, în unele cazuri determinându-se doar fragmente izolate ale fasciculelor nervoase. În 2,13% din cazuri modificările descrise se suprapuneau cu hipoganglioneza și alte malformații ale plexurilor neuronale de colon (13,2%). Printre acestea heterotopia plexului submucos (2,34%), heterotopia plexului mienteric (1,5%), acalazia sfincterului anal intern cu DNI tip B (4,9%), imaturitatea neuronilor ganglionari (2,58%) și alte leziuni neuronale de colon neclasificate (1,9%) (tab.1).

Analiza datelor obținute în urma examenului neurohistomorfologic la acest contingent de bolnavi ne-a permis să constatăm că în 43,5% din cazuri leziunile neuronale intestinale erau însoțite de devieri de poziție, coaliscentă și dimensionale de colon, fără o zonă delimitată de stenoză funcțională. Pentru aceștia era caracteristică prezența ambelor lanțuri ganglionare intramurale, însă structura lor morfologică purta amprenta proceselor degenerativ-distructive secundare de diferit grad și extindere. Totodată, acest examen a relevat faptul că 32,3% din copiii la care patologia în cauză era

Frecvența și structura morfologică a leziunilor neuronale intestinale în lotul de studiu

Leziunile malformative neuronale congenitale de colon	Numărul de bolnavi	
	Abs.	%
Aganglioneză	207	44,1
Aganglioneză + Displazie neuronală intestinală tip B	39	8,3
Displazie neuronală intestinală tip B	151	32,3
Hipoganglioneză	10	2,13
Alte malformații ale plexurilor neuronale de colon:	62	13,18
- Heterotopia plexului submucos	11	2,34
- Heterotopia plexului mienteric	7	1,5
- Acalazia sfincterului anal intern + DNI tip B	23	4,9
- Imaturitatea ganglionilor neuronali intestinali	12	2,58
- Leziuni neuronale de colon neclasificate	9	1,9
TOTAL	469	100

considerată rezultatul devierilor dimensionale, de poziție, coalescență sau combinate de colon erau purtători și ai DNI tip B. În 20,5% din cazuri anomaliile menționate se asociau cu hipoganglioneză și alte leziuni neuronale. În unele segmente de colon am depistat leziuni neuronale care nu se încadrau în DNI tip B, hipoganglioneză sau imaturitate ganglionară, dar care aveau în comun manifestări de displazie moderată a ganglionilor, defecte semnificative ale neuronilor mienterici și alte leziuni de caracter degenerativ-distruktiv. La acest lot de copii era foarte dificil, fără un studiu histomorfologic special, să identificăm cauza primară a disfuncției intestinale de tranzit și a megadolicocolonului. Rămâne în discuție geneza cauzală a acestor devieri, care puteau fi consecință atât a modificărilor de poziție, fixație și dimensionale de colon, cât și rezultatul leziunilor neuronale intestinale congenitale sau dobândite. Este important să reținem că examenul histomorfologic efectuat de noi la acest contingent de bolnavi a relevat în lanțul plexurilor neuronale pe lângă ganglioni normali și ganglioni secundar modificați, în care neuronii aveau leziuni degenerativ-distructive. S-au mai depistat neuroni cu arhitectonica denaturată, substituția neuronilor cu celule gliale (umbra ganglionilor) cu lezarea contactelor interneuronale și interganglionare. Pe alocuri leziunile erau severe, ganglionii fiind practic lipsiți de neuroni, posibil în urma unor afecțiuni hipoxice în antecedente.

Pentru verificarea impactului hipoxiei în declanșarea leziunilor neuronale intestinale noi am evaluat clinicoparaclinic factorii de risc premorbizi în anamnezicul copiilor incluși în lotul de studiu. S-a constatat că 78,3% dintre aceștia au prezentat în antecedente factori nocivi și stări patologice însoțite de hipoxie. Structura și frecvența acestora sunt prezentate în figura 1.

Din figura 1 rezultă că în procesul dezvoltării intrauterine și recent postnatal asupra organismului acestor copii au influențat un șir de factori nocivi, printre care: patologia maternă (65,1%), anormalități în evoluția sarcinii (52,8%), anormalități în travaliu (48,3%), patologii recent postnatale ale fătului (72,5%). Printre factorii

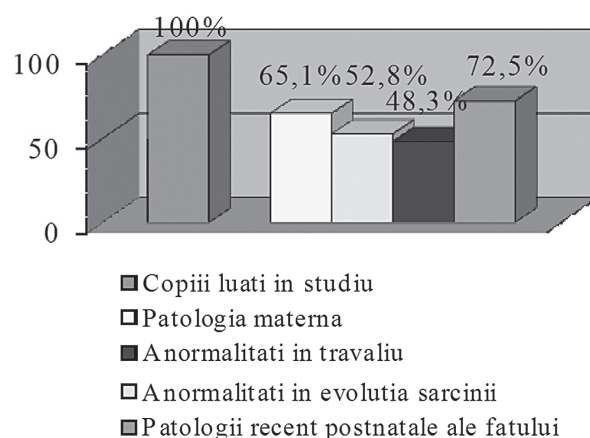


Fig.1 Structura și frecvența antecedentelor perinatale depistate la copiii cu leziuni neuronale intestinale

nocivi figurează deci un șir de patologii la baza cărora stau mecanisme patogenice condiționate de hipoxie care, în raport cu durata acțiunii ei, purta un caracter acut sau cronic. Nu se exclude că gradul și profunzimea hipoxiei puteau să condiționeze apariția leziunilor sistemului neuronal enteric, care este foarte sensibil la deficitul aprovizionării cu oxigen.

Noi am analizat structura și frecvența afecțiunilor materne pe fundalul cărora a evoluat sarcina la acești copii (fig.2) și am constatat că în morbiditatea gravidelor predominau maladii cu focare cronice sau acute de infecție (48,2%), afecțiuni cardiovasculare și bronhopulmonare (24,4%), afecțiuni ale tractului digestiv (51,8%), anemie (27,4%) și alte patologii (25,9%).

Remarcăm în mod special faptul că patologii de care sufereau mamele acestor copii, cu mult înainte de sarcină și în timpul ei, puteau induce hipoxia cronică a fătului. Coeficientul de asociere al acestor patologii este de 3,75, ceea ce denotă faptul că fătul în timpul sarcinii se afla sub influența nocivă a trei și mai mulți factori, care prezintă un pericol real pentru dezvoltarea anatomofiziologică normală.

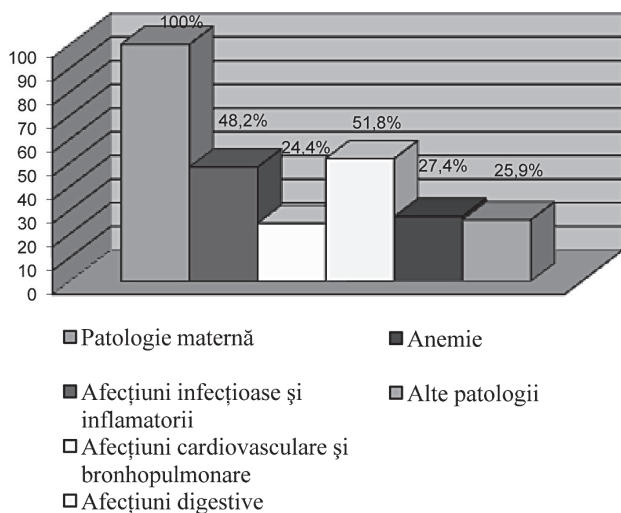


Fig. 2 Structura și frecvența afecțiunilor materne la copiii cu leziuni neuronale intestinale

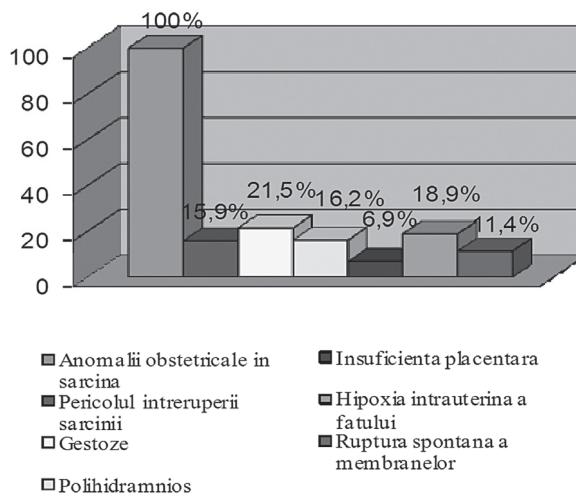


Fig.3 Structura și frecvența antecedentelor obstetricale la mamele copiilor cu leziuni neuronale intestinale

Un alt aspect important este incidența înaltă și diversitatea complicațiilor obstetricale care au fost depistate în anamneza mamei acestor copii (fig.3).

În afară de factorii enumerați anterior, antecedentele obstetricale defavorizau dezvoltarea fătului, condiționând instalarea hipoxiei și asfixiei primare. O pondere majoră în antecedentele premorbide la acești pacienți a revenit traumei mecanice în travaliu (25,4%), malnutriției fetale (19,8%), operației cezariene (2,3%), efectele adverse ale cărora prezintă risc pentru afectarea hipoxică a fătului.

Actualmente impactul hipoxiei perinatale asupra integrității și dezvoltării ulterioare a inervației intestinale intramurale nu este definitiv estimat. Nu se exclude că mecanismele patogene condiționate de antecedentele perinatale cum ar fi dereglările discirculatorii, acidoza, malnutriția, infecția intrauterină, însoțite de hipoxie perinatală, accidentează dezvoltarea sistemului neuronal enteric al acestor copii, cu exod în leziunile neuronale intestinale de diferit grad. Manifestările clinico-paraclinice ulterioare ale leziunilor neuronale intestinale, variază în funcție de specificul lor anatomotopografic, vârsta copilului și complicațiile asociate la momentul adresării lor după asistență medicală.

Concluzii:

1. Evaluarea fundalului premorbid și a debutului leziunilor neuronale intestinale au permis depistarea în anamneza a 78,3% din copiii evaluați de noi prezența a unuia sau mai multor factori cu acțiune nocivă asupra organismului în creștere, la baza cărora stă hipoxia.

2. Monitoringul clinic și paraclinic în dinamică al disfuncțiilor de tranzit și evacuare intestinală la acești copii denotă, în 100% din cazuri, constipații de la naștere care se asociau ulterior cu intoxicație endogenă, distensie abdominală, encopreză, astenie fizică și psihică, dereglări neurologice.

3. Estimarea paralelei clinice hipoxie perinatală - constipație severă sugerează prezența unei eventuale leziuni neuronale intestinale secundare hipoxiei, ceea ce motivează necesitatea implicării precoce a chirurgului în procesul de diagnostic și tratament.

Bibliografie:

1. Bruder E. , Meier-Ruge W.A. Intestinale neuronale Dysplasie Typ B. Der Pathologe, March 2007, Volume 28, Issue 2, pp 137-142
2. Meier-Ruge W. Classification of malformations of colorectal innervation. Verh Dtsch Ges Pathol. 1991;75:384-5.
3. Meier-Ruge W. Epidemiology of congenital innervation defects of the distal colon. Virchows Arch [A] 420, 1992, p. 171-177.
4. Raj P. Kapur. Motor Disorders, Pathology of Pediatric Gastrointestinal and Liver Disease, 2004, pp 128-156
5. Rajalakshmi T., Purnima Makhija, Babu M. K., Usha Kini Intestinal neuronal dysplasia type A The Indian Journal of Pediatrics, October 2003, Volume 70, Issue 10, pp 839-841
6. Rouwet E.V., Beuk R.J., Heineman E. et al. Effect of repetitive asphyxia on leukocyte-vessel wall interactions in the developing chick intestine Journal of Pediatric Surgery, 2000, Volume 35, Issue 1, Pages 49-55
7. Sacher P., Briner J., Hanimann B. Is neuronal intestinal dysplasia a primary disease or a secondary phenomenon. Eur. J. Pediatr. Surg., 1993, nr.3, p. 228-230
8. Thambipillai Sri Paran, Udo Rolle, Prem Puri. Enteric nervous system and developmental abnormalities in childhood. Pediatric Surgery International, December 2006, Volume 22, Issue 12, pp 945-959
9. Wedel T., Roblick U. J., Ott V., Eggers R. et al. Oligoneuronal Hypoganglionosis in Patients with Idiopathic Slow-Transit Constipation. Diseases of the Colon & Rectum, January 2002, Volume 45, Issue 1, pp 54-62
10. Yong Chen, Kenneth Tou En Chang, Derrick Wen Quan Lian et al. The role of ischemia in necrotizing enterocolitis Journal of Pediatric Surgery, Published online: February 2 2016