

Crivceanscaia Larisa, Brunchi Ludmila, Rusu Liuba, Sîrghe Inna, Ghenciu Silvia.

CAZ CLINIC. ASFIXIE NEONATALĂ

IMSP Institutul Mamei și Copilului (Director – dr. șt. med., conf. univ. S. Gladun)

Universitatea de Stat de Medicină și Farmacie „Nicolae Testemițanu”, Departamentul Pediatrie

(Director – dr. hab. medicină, prof. univ. Ninel Revenco)

Copil, de sex masculin, născut la 39 săptămîni de gestație, prin operație cezariană urgentă (suferință fetală intrauterină), la IMSP IMȘIC, mama neexaminată, SI NI. La naștere nou născutul prezintă mișcări minime, SaO₂ 20%, FCC 30 b/min, semne de suferință respiratorie, prezența semnului de pată albă. A necesitat măsuri de resuscitare pașii ABCD. În final copilul a fost intubat, s-a administrat epinefrină 2 doze, s-a cateterizat vena ombilicală cu administrare de volum expander 10 ml/kg lent. Copilul a fost stabilizat în sala de naștere timp de 20 minute, s-a administrat Vit. K 0,1 ml, s-a transportat în condiții de incubator la suport respirator VAP cu FiO₂ 35%, SaO₂ 85%. La examinare s-a apreciat Scorul Apgar 1/1 /3 puncte, Sarnat II.

În secție, copilul s-a aflat continuu la suport respirator, s-au monitorizat FCC=120b/min, SaO₂=83%, TA medie = 30mmHg. Ca urmare, nou-născutul a fost indus în hipotermie terapeutică, a primit Phenobarbital 40mg/kg, s-a instalat perfuzia cu Glucoză 10% și Dopamină 10 mcg/kg, TA medie 30 mmHg; S-a plasat sonda gastrică cu scop de decompresie stomacală. S-au colectat probe pentru investigații paraclinice (AGS + Tcoag, EAB, PCR, hemocultura), s-a efectuat radiografia cutiei toracice, NSG și USG Doppler cardiac. S-a inițiat antibioticoterapia cu spectru larg cu Amoxicilina 100 mg/kg/24h și Gentamicina 4 mg/kg/24 h.

La radiografia cutii toracice s-a depistat hernie diafragmală congenitală pe stînga (fig.1). EAB ombilical colectat la naștere prezintă semne de asfixie severă:

pH =6,85; pCO₂ = 81; HCO₃=47; BE-21; Lactat=13. Copilul a fost analgizat cu Fentnil și s-a efectuat corecția acidozei, prin modificarea parametrilor VAP-ului. S-a efectuat EEG- inițial a avut loc o supresie, dar a evoluat cu voltaj scăzut (fig.2).

La ziua 2 de viață copilul a manifestat convulsii observate la

EEG (fig.3) și s-a administrat Fenobarbital, doza de atac 20 mg/kg. La a doua zi de viață s-a micșorat doza Dopaminei la 5 mcg/kg. La 72 de ore s-a început încălzirea lentă (fig.4) și a continuat suport respirator pînă la 5 zile, timp în care stare copilul s-a stabilizat, convulsii nu s-au repetat. Astfel, la ziua a 6-a de viață copilul a fost transferat în secția chirurgie nou născuți pentru corecția chirurgicală a herniei diafragamele.

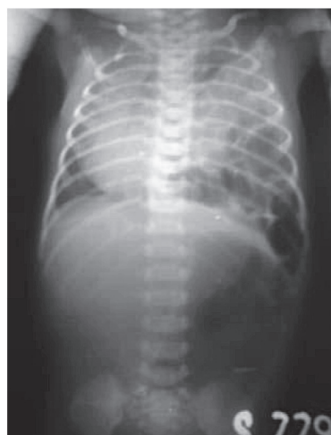

Fig.1

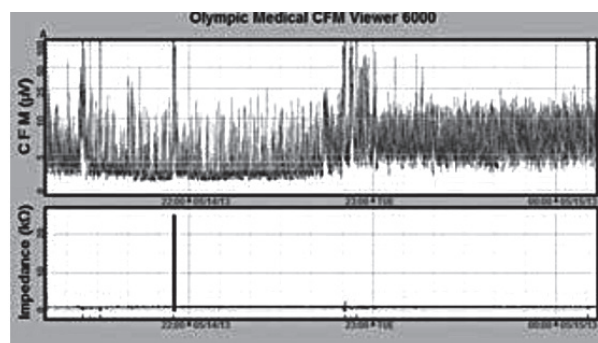


Fig.2

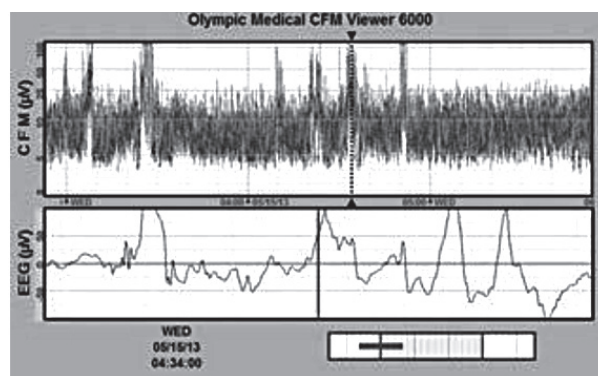


Fig.3

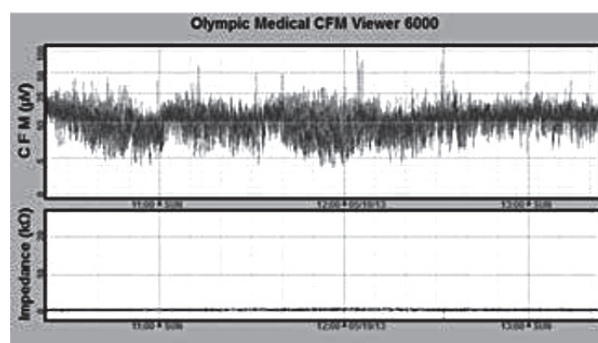


Fig.4

Rezultate. La a 7-a zi rezultatul hemoculturii a fost negativ. RMN la 30 de zile de viață a arătat arii punctate cu T1 semnale crescute în substanța albă periventriculară pe dreapta care pot fi semne de leziuni hipoxico ischemice, restul creierului reprezintă formare și mielinizare normală fără leziuni hipoxico ischemice. Ganglionii bazali nu au fost afectați.

Discuții. EEG pînă la 6 ore de viață este unicul dintre cei mai bune predictorii a pronosticului nou născuților cu EPHI. Un copil cu asfixie severă în sala de naștere trebuie abordat cu o suspexie și la o malformație congenitală. Tactica terapeutică în acest caz rămîne a fi conform protocolului de asfixie.

© Marcela Șoitu, Larisa Crivceanschi

Marcela Șoitu, Larisa Crivceanschi
ENDOCARDITA NOSOCOMIALĂ CANDIDOZICĂ LA NOU-NĂSCUT – PREZENTARE DE CAZ CLINIC
IMSP Institutul Mamei și Copilului (Director – dr. șt. med., conf. univ. S. Gladun)
Universitatea de Stat de Medicină și Farmacie „Nicolae Testemițanu”, Departamentul Pediatrie
(Director – dr. hab. medicină, prof. univ. Ninel Revenco)

SUMMARY

CANDIDOZO-NOSOCOMIAL ENDOCARDITIS OF NEWBORN – CASE REPORT

Background: *Candidal endocarditis is an inflammatory and proliferative disease of the endocardium that mainly affects valvular structures. Fungal aetiology is uncommon and appears less frequently when vegetation appears on native valves.*

Case report: *We present a case of native pulmonar valve fungal endocarditis in a patient with no apparent risk factors with a history of infectious syndrome. Laboratory findings revealed blood cultures positive for Candida albicans and transthoracic/transesophageal echocardiography revealed an mobile structure over posterior pulmonar leaflet. During adequate antifungal therapy, case evolution was slowly favourable; when haemodynamic status was stable the patient underwent a arterio-pulmonar tricuspidian valvular replacement.*

Conclusions: *whenever the diagnosis is suspected, antifungal therapy must be started and appropriate surgery (prosthetic valve replacement) should be considered.*

РЕЗЮМЕ

НОЗОКОМИАЛЬНО-ГРИБКОВЫЙ ЭНДОКАРДИТ У НОВОРОЖДЁННОГО-КЛИНИЧЕСКИЙ СЛУЧАЙ

Грибковый эндокардит представляет собой пролиферативно-воспалительное заболевание эндокарда которое поражает клапанный аппарат. Этиология грибкового эндокардита самая разная, и встречается реже в случае нативных клапанов, но имеет самый неблагоприятный прогноз.

Клинический случай: *представляется клинический случай грибкового эндокардита нативного легочного клапана без факторов риска. Параклинические исследования выявили гемокультуру положительную для Candida albicans и на эхокардиографическом трансторакальном и трансэзофагеальном исследовании выявлено подвижное образование, расположенное на уровне заднего легочного клапана.*

Пациент получил противогрибковое лечение .

После гемодинамической стабилизации, было сделано хирургическое лечение: замена артерио-легочного кондуита, пластика трёхстворчатого клапана.

Выводы: *Когда предполагается грибковая этиология эндокардита, необходимо начать быстрое противогрибковое лечение, своевременной заменой поврежденного клапана и близлежащих тканей механическим клапанным протезом.*

Actualitatea. Endocardita micotică reprezintă o afecțiune severă, care în mod clasic a fost asociată cu o mortalitate și recurență extrem de ridicată, putând

fi implicate atât valvele native, cât și cele protetice. Combinând terapia medicală cu intervenția chirurgicală, ratele de supraviețuire au fost în mod obișnuit