

4. Askenazi DJ, Koralkar R, Patil N, Halloran B, Ambalavanan N, Griffin R. Acute kidney injury urine biomarkers in very low-birth-weight infants. *Clin J Am Soc Nephrol*. 2016 Sep 7;11(9):1527-35. DOI: 10.2215/CJN.13381215
5. Bennet MR, Nehus E, Haffner C, Ma Q, Devarajan P. Pediatric reference ranges for acute kidney injury biomarkers. *Pediatric Nephrology*. 2015 Apr; 30(4):677-685. DOI: 10.1007/s00467-014-2989-y
6. Richardson DK, Gray JE, McCormick MC, Workman K, Goldmann DA. Score for Neonatal Acute Physiology: a physiologic severity index for neonatal intensive care. *Pediatrics*. 1993; 91(3): 617-623.
7. Selewski DT, Charlton JR, Jetton JG, Guillet R, Mhanna MJ, Askenazi DJ, Kent AL. Neonatal Acute Kidney Injury. *Pediatrics*. 2015; 136 (3): E463-E473. DOI: 10.1542/peds.2014-3819
8. Joseph C, Gattineni J. Proteinuria and hematuria in the neonate. *Curr Opin Pediatr*. 2016 Apr;28(2):202-208. DOI:10.1097/MOP.000000000000000
9. Baum M. Neonatal Nephrology. *Curr Opin Pediatr*. 2016 Apr;28(2):170-172. DOI: 10.1097/MOP00000000000000325
10. Dickson LE, Wagner MC, Sandoval RM, Molitoris BA. The proximal tubule and albuminuria: really! *J Am Soc Nephrol*. 2014; 25: 443–453., 2014. DOI: 10.1681/ASN.2013090950
11. De Loor J, Daminet S, Smets P, Maddens B, Meyer E. Urinary Biomarkers for Acute Kidney Injury in Dogs. *J Vet Intern Med*. 2013; 27: 998-1010. DOI: 10.1111/jvim.12155
12. Adiyanti Sri S, Loho T. Acute Kidney Injury (AKI) Biomarker. *Acta Medica Indonesiana*. 2012; 44 (3): 246-255.
13. Chaudhary GS, Chaudhary V, Dagar S. Evaluation of Renal Dysfunction by Beta-2 Microglobulinemia in Neonates with Meconium Aspiration Syndrome. *Journal of Advance Researches in Biological Sciences*. 2011; 3(2): 16-19.

CAZ CLINIC



© Ciobanu Victor, Alina Pascalu

Ciobanu Victor, Alina Pascalu
SINDROMUL TESTICULUI FEMINIZANT
 (Sindromul insensibilității la androgeni / sindromul Goldberg-Maxwell-Morris, sindromul Morris)
USMF „Nicolae Testemițanu”, Catedra Obstetrică și Ginecologie FECMF
 (Șef catedră – prof.univ., dr. hab. med. Olga Cernețchi)

SUMMARY

Keywords: Androgen Insensitivity Syndrome. Androgen receptor, management, gonadal tumor, hormone replacement therapy, gonadectomy.

The goal *In this article is discussed a clinical case of disorder of sex development (DSD) such us: Testicular feminization in the context of contemporary literature.*

Patient and Methods: *A 15-year-old patient is admitted at Gynecology for primary amenorrhea. The clinical examination shows a female phenotype: the breasts are normally developed, but there few hair in the groins and axillary areas, the urinary meatus is normally inserted, and the vulva is unpigmented. The gynecological exam reveals that the hymen is present, the vagina short, while the uterus is absent. The karyotype was mapped in order to differentiate the androgen insensitivity syndrome from other genetic abnormalities. The testes were removed in order to avoid the malignant risk. We performed gonadectomy.*

Results: *Surgically, the patient had a simple evolution. Mentally, the patient kept thinking she was a woman, so the decision of telling her the truth was left to the parents.*

Conclusions: *Testicular feminization is a rare disease that must be diagnosed and treated through close work between gynecologists, endocrinologists, geneticians, urologists, and psychiatrists. Bilateral gonadectomy is the best procedure to avoid their malignant transformation.*

Ключевые слова: Синдром нечувствительности к андрогенам, ген AR рецепторы андрогенов, заместительная терапия эстрогенами, гонадэктомия

Цель: В данной статье приводится клинический случай синдрома тестикулярной феминизации в контексте современной литературы.

Материалы и методы: пациентка 15-лет госпитализирована в отделение оперативной гинекологии с жалобами на аменорею.

Клиника: фенотип женский, молочные железы обычного размера, оволосение в аксиллярной и паховой области скудное, нормальное расположение наружного отверстия мочеиспускательного канала, непигментированная вульва. Гинекологический осмотр: слепо заканчивающееся влагалище, матка и яичники отсутствуют. Для дифференциальной диагностики больной было выполнено кариотипирование. Результат – 46, XY. Во избежание риска малигнизации яички были удалены хирургическим путем.

Результаты: Послеоперационный период без осложнений. Пациентка считает себя женщиной и решение сказать ей правду предоставилось родителям.

Заключение: Синдром тестикулярной феминизации это редкое заболевание, которое необходимо диагностировать и лечить вместе с гинекологом, эндокринологом, генетиком, урологом и терапевтом. Гонадэктомия является оптимальным методом избежания злокачественной трансформации яичек.

Introducere. Sindromul testiculului feminizant – este o anomalie de dezvoltare sexuală clasificată ca pseudohermafroditism masculin caracterizată prin fenotip feminin cu organe genital externe la naștere, caractere secundare la pubertate anormale, infertilitate și cariotip 46XY cu prezența testiculelor. [5,12]

Incidența acestui sindrom este destul de rară și se întâlnește aproximativ de 1:20000-60000 barbati nascuti. [4]

Etiologia sindromului testiculului feminizant este definită ca anomalii ale receptorului pentru androgeni – receptorul pentru androgen este absent și determină sindromul de insensibilitate la androgeni (AIS Androgen insensitivity syndrome). Gena receptorului pentru androgeni este localizată pe bratul lung a cromozomului X. Mutațiile pot avea ca rezultat producerea unui receptor nefuncțional sau care se leagă de androgeni dar nu reușesc să realizeze activarea transcripțională. În consecință poate exista rezistența completă la androgeni fără ambiguitate genitală (organele genitale externe apar ca normale feminine. [10,12] Pentru prima dată AIS a fost descris în anul 1953 de către John Morris făcând mulți pași cruciali pentru elucidarea mecanismului de producere. În 1970 Lyun și Hawkes 2 au raportat despre transmiterea prin gena X lincată în sindromul testiculului feminizant la șoareci. Iar în 1989 este demonstrată pentru prima dată că AIS este cauzată de mutația genei pentru receptorii androgenici de către Brown et Al. [1,8]

Indivizii afectați la pubertate prezintă amenoree primară, dezvoltarea sânilor (datorită controversiei crescute androgen-estrogen), OGE – aspect aparent normal, pilozitate pubiană redusă sau absentă, vagin scurt, nu se indentifică cervixul,uterul și trompele uterine. Uneori testiculele pot fi decelate intralabial, inghinal sau cu localizare intrabdominală. [2, 10] Funcția sexuală poate fi normală, în timp ce alții pot cauza disfuncții sexuale. [12]

Materiale și metode.

Pacienta 15 ani internată în secția ginecologie conservativă a IMSPIMȘC cu acuze la amenoree primară. După un examen clinic minuțios a fost relevat fenotipul feminin cu sâni dezvoltați, pilozitatea axilară și pubiană slab dezvoltată, labile mari și mici, meautul uretral normal înserat și vulva nepigmentată. Examen ginecologic: vaginul scurt, cervix nu se identifică, uterul absent, anexe nu se palpează.

1. AGS, AGU, Biochimia – în limitele normei.

2. **La ecografie abdominală:** uterul nu se vizualizează, ovarele nu se vizualizează.

3. **Cariotipul- 46XY** Varianta polimorfă a cariotipului masculin normal.

4. **Tratament chirurgical** – Gonadectomie

Palpator în 1/3 inferioară a canalului inghinal s – au depistat testiculele, mai apoi efectuată o incizie bilaterală cu relizarea gonadectomiei.

Perioada postoperatorie fără complicații. În stare satisfacătoare pacienta externată la domiciliu.

La examenul patomorfologic preparetele sau dovedit a fi testicule.....

Concluzii.

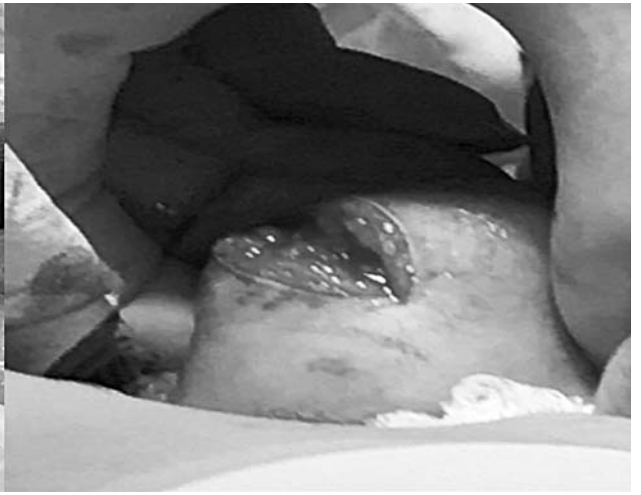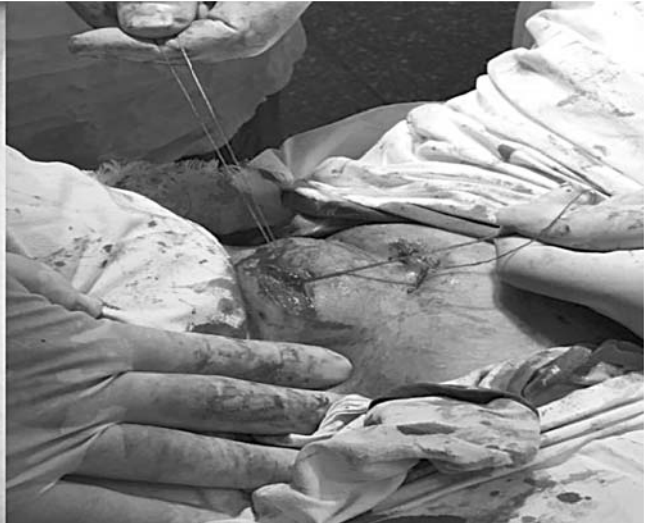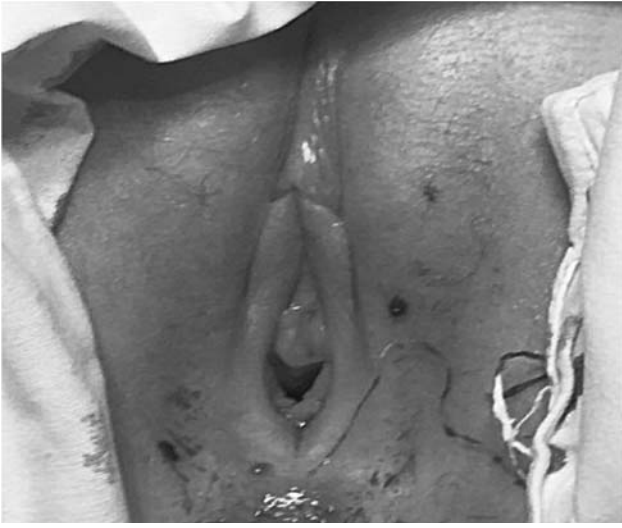1. **În sindromul testiculului feminizant** principalul scop ar fi stabilirea diagnosticului, deoarece individul fiind fenotipic feminin la naștere se trece cu vederea peste aceasta descoperindu – se abia la pubertate când pacienții se adresează pentru o amenoree primară.

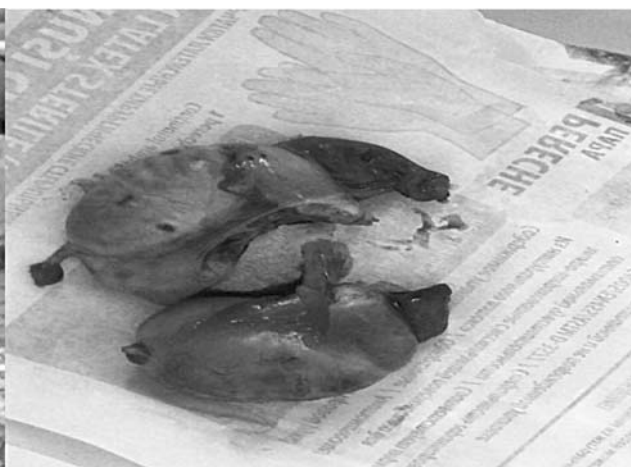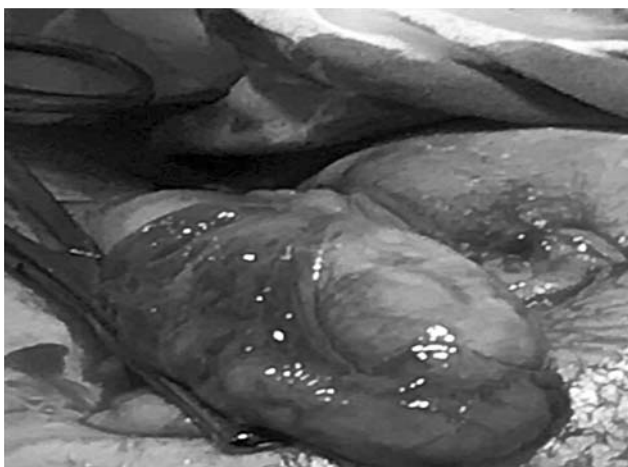
- Examen fizic

- Evaluările hormonale LH ↑, Testosteron ↑ ușor sau normal corepunzător bărbatului adult.

- USG, CT, RMN - absența uterului și ovarelor). [11]

- Cariotipul 46 XY pentru diferențierea altor anomalii ale dezvoltării sexuale așa ca: Sdr Klinefelter (46XXY), Sdr Turner (45XO), disingnezia gonadală





mixtă (45XO/46XY) or tetragametic chimerism (46XX/46XY). [3,6]

2. Importanță majoră are excizia chirurgicală a testiculelor pentru diminuarea riscului de apariție a tumorilor de celule germinale (20-30%) (**Chovham, 2008**). [7]

3. Terapia de substituție estrogenică adecvată este esențială pentru prezervarea dezvoltării sânilor, a masei osoase și dispariția simptomelor vasomotorii. [9]

4. În țara noastră acest sindrom cât și alte anomalii ale dezvoltării sexuale rămâne o temă taboo de aceea prețios ar fi consilierea psihologică în suținerea pacientului.

Concluzii.

Sindromul testiculului feminizant – este o maladie rară care trebuie diagnosticată și tratată în comun cu medicii: ginecolog, endocrinolog, genetician, terapeut și psiholog. Excizia chirurgicală a testiculelor rămâne a fi standartul de aur pentru a preveni malignizarea gonadelor.

Bibliografie

1. Am J Obstet Gynecol 65: 1192-1211. 1953 The syndrome of testicular feminization in male pseudohermaphrodites. Morris JM.

2. Am J Obstet Gynecol 87: 731-748. 1963 Further observations on the syndrome “testicular feminization” Morris JM, Mahesh VB.

3. Ann Nucl Med, 2010, 24(1):35–39. Incidental detection of Sertoli–Leydig cell tumor by FDG PET/CT imaging in a patient with androgen insensitivity syndrome Ozülker T, Ozpaçacı T, Ozülker F, et al.

4. Clin Exp Reprod Med. 2011;38(2):115. A large advanced seminoma in an older woman with androgen insensitivity syndrome. Kim HO, Kim CH, Kim SA.

5. Gottlieb B^{1,2}, Trifiro MA^{3,4}, Pagon RA, et al. Source GeneReviews® [Internet]. Seattle (WA): University of Washington, Seattle; 1993-2017. 1999 Mar 24 [updated 2017 May 11].

6. Hum Reprod Update. 2009 Nov-Dec;15(6):623-37. PubMed |. Male infertility and the involvement of the X chromosome. Stouffs K, Tournaye H, Liebaers I, Lissens W.

7. J Pediatr Adolesc Gynecol 2016 Aug;29(4):320-5. doi:10.1016/j.jpag.2015.03.011. Epub 2015 Mar 28. Timing of Gonadectomy in Patients with Complete Androgen Insensitivity Syndrome—Current Recommendations and Future Directions. Patel V¹, Casey RK², Gomez-Lobo V².

8. Lyon MF, Hawkes SG, 1970 X-linked gene for testicular feminization in mouse. Nature 227: 1217-12

8. Am J Obstet Gynecol 87: 731-748. 1963 Further observations on the syndrome “testicular feminization” Morris JM, Mahesh VB.

9. Pan Afr Med 2015 Apr 23;20:400. doi: 10.11604/pamj.2015.20.400.6760. eCollection 2015. Complete androgen insensitivity syndrome: report of two cases and review of literature. Lachiri B¹, Boudhas A², Hakimi I¹ et al.

10. Pan Afr Med J 2016; 25: 199. Complete androgen insensitivity syndrome or testicular feminization: review of literature based on a case report.

Regragui Souhail,^{1,&} Slaoui Amine,¹ Abounouh Nadia,² et al.

11. Rom J Morphol Embryol 2014, 55(1):177–181 Testicular feminization: complete androgen insensitivity syndrome. Discussions based on a case report C Gingu1), A Dick1), S Pătrășcoiu et al

12. Williams ginecologie, ediția a 2-a, 2017 BL Hoffman, MD, JO Schorg, MD