

Mariana Sprincean^{1,2}, Natalia Barbova^{1,2}, Elena Halabudenco¹, Ana Mișina¹, Tatiana Samoilenco¹
PARTICULARITĂȚILE POLIMORFISMULUI CLINIC ȘI CITOGENETIC ÎN SINDROMUL TURNER

¹ Centrul Național de Sănătate a Reproducerii și Genetică Medicală

^{1,2} Curs Genetică Medicală, USMF „Nicolae Testemițanu”

SUMMARY

PECULIARITIES OF CLINICAL AND CYTOGENETIC POLYMORPHISM IN TURNER SYNDROME

Keywords: Turner syndrome, medical genetic counseling, diagnosis, karyotype.

Background: In the study are analyzed peculiarities of clinical manifestations and cytogenetic features in Turner syndrome, which is a sex chromosomal abnormality, characterized by loss of gonosome (total or partial) with or without mosaics.

Material and methods: A group of 68 children with Turner syndrome was investigated during medical genetic counseling in the National Center for Reproductive Health and Medical Genetics.

Results: The most characteristic features of patients with Turner syndrome are: short stature - 97%, incomplete sexual maturation 95%, cubitus valgus - 48%, pterygium colli - 44%, short neck - 42%, palatine arch - 37%, multiple nevus - 23%, lymphedema - 24%, nail dysplasia - 13%, scoliosis - 12%, Madelung deformities - 6%. The frequency of cytogenetic variants of Turner Syndrome: 1. **homogeneous form or X monosomy** - 45 X - 53% of cases; 2. **mosaic form** - 45, X/46 XX 45, X/46, XY - 11.8% cases; 3. structural abnormalities of sex chromosome - 46, xix, 46, X delX, 46, XdicX, 46, XRX - 17.6% cases; 4. **mosaicism with structural abnormalities of X chromosome** - 46, XX/46XiX/45, X - 2.9% of cases and other chromosome - 46, XY - 14.7% cases.

Conclusions: Peculiarities of phenotypic manifestations in girls with Turner syndrome may recommend the diagnosis in the early neonatal period, however up to 60% of patients are not diagnosed during early childhood because of lack of complaints of family and the late visits to geneticist. Karyotype in Turner syndrome is highly variable and different, in 53% of cases being the homogeneous form or X monosomy - 45, X.

РЕЗЮМЕ

КЛИНИЧЕСКИЙ ПОЛИМОРФИЗМ И ЦИТОГЕНЕТИЧЕСКИЕ ОСОБЕННОСТИ СИНДРОМА ТЕРНЕРА

Ключевые слова: синдром Тёрнера, медико-генетическое консультирование, цитогенетическая диагностика, кариотип.

В статье рассматриваются клинический полиморфизм и цитогенетические особенности при синдроме Тернера.

Материалы и методы: Обследовано 68 детей с синдромом Тёрнера. Цитогенетическая диагностика и медико-генетическое консультирование проведены в Государственном Центре Репродуктивного Здоровья и Медицинской Генетики.

Результаты: Оценка клинического полиморфизма привела к выявлению наиболее характерных признаков: низкорослость - 97%, неполное половое созревание - 95%, крыловидные складки - 44%, короткая шея и низкая линия роста волос на затылке - 42%, готическое небо - 37%, множественные пигментные невусы - 23%, лимфатические отеки кистей и стоп - 24%, утолщенные ногти - 13%, сколиоз - 12%, деформации Маделунга - 6%. Частота цитогенетических вариантов синдрома Тёрнера: 1. полная моносомия X-хромосомы - 45 X - 53% случаев; 2. мозаицизм X-хромосомы - 45, X/46 XX 45, X/46, XY - 11,8% случаев; 3. структурные аномалии половых хромосом - 46, XIX, 46, X delX, 46, XdicX, 46, XRX - 17,6% случаев; 4. мозаицизм со структурными нарушениями X-хромосомы - 46, XX/46XiX/45, X - 2,9% случаев; 5. другие формы - 46, XY - 14,7% случаев.

Заключение: Присущие характеристики фенотипических проявлений у девочек с синдромом Тёрнер указывают на необходимость их диагностирования в неонатальном периоде. Около 60% пациенток не диагностированы в раннем детстве из-за отсутствия жалоб со стороны семьи и/или из-за позднего обращения к врачу-генетику. Преобладающий кариотип при синдроме Тёрнера - гомогенная форма, моносомия X - 45, X встречается в 53% случаев.

Introducere. Sindromul Turner reprezintă o anomalie cromozomială gonozomală caracterizată prin pierderea (totală sau parțială) a cromozomului sexual cu sau fără mozaicism se manifestă fenotipic prin talie joasă, gât scurt, pterygium colli, limfedem periferic, infantilism sexual, amenoree primară, displazie gonadală, anomalii renale și cardiovasculare, precum și prin unele tulburări de comportament socio-afectiv, iar uneori deficiență mentală.

Monosomia X a fost descrisă pentru prima dată de Ullrich în 1930, care a relatat cazul clinic al unei fetițe de 8 ani cu hipostatură, limfedem, gât scurt cu exces de piele pe ceafă, dismorfism facial, și care retrospectiv a fost raportat ca primul caz descris în literatură [3]. La rândul său, endocrinologul american Dr. Henry Turner, a descris în anul 1938 aceeași patologie, constatând că peste 95% dintre femeile cu sindrom Turner (denumind boala respectivă după numele său de familie) au statură scundă, iar peste 90% prezintă insuficiență ovariană [8].

Sindromul Turner (sinonime: Ullrich-Turner, Shereshevski-Turner, Bonnevie-Ullrich, disgenezie gonadală) este o anomalie cromozomială, o aneuploidie și unica monosomie viabilă la nou-născuți cu o incidență de un caz la 2000-2500 nașteri [1, 9, 12]. Acesta reprezintă circa 10% din cauzele de avort spontan în primul trimestru. Spre deosebire de sindromul Down, vârsta înaintată a mamei nu este corelată cu un risc crescut pentru sindromul Turner. Factorii de risc nu sunt clar stabiliți, deși se consideră că vârsta tânără (până la 18 ani) majorează riscul genetic pentru această patologie cromozomială congenitală.

Majoritatea fetițelor cu sindrom Turner au un prognostic de viață favorabil [5, 7, 11]. Diagnosticarea cât mai timpurie permite o evaluare promptă a tabloului clinic și analiza cariotipului, contribuie la ameliorarea dezvoltării fizice, stării psihoemoționale în perioada de adolescență, previne sau remediază eșecul creșterii, iar consilierea medico-genetică informează, ghidează părinții și familia, soluționează problemele existente la copiii cu sindromul Turner pentru a face posibilă tratarea adecvată a malformațiilor cardiovasculare și renale [4]. Deși manifestările fenotipice și caracteristicile fizice pot sugera diagnosticul încă din perioada neonatală, circa 60% din fetițele cu sindromul Turner nu sunt diagnosticate în timpul copilăriei precoce [2, 6].

Ținând cont de aceste argumente, **scopul studiului** de față constă în evaluarea particularităților polimorfismului clinic și formelor citogenetice la fetițele cu sindrom Turner.

În vederea atingerii scopului definit, au fost formulate următoarele **obiective**:

1. Diagnosticarea cât mai timpurie a subiecților cu sindrom Turner începând cu cele mai precoce peri-

oade ontogenetice de dezvoltare: neonatală, prepubertară și pubertară;

2. Identificarea diversității formelor citogenetice în sindromul Turner și corelațiilor acestora cu manifestările fenotipice;

3. Determinarea incidenței formelor citogenetice în sindromul Turner;

4. Elaborarea algoritmului genetic pentru evaluarea pacientelor cu sindrom Turner în vederea optimizării metodelor de profilaxie și diagnostic genetic.

Material și metodă. Studiul a constat din analiza retrospectivă și prospectivă a unui eșantion de peste 114 de fetițe cu hipostatură, hipogonadism, amenoree primară, precum și fetițe nou-născute cu dismorfisme craniofaciale, retard fizic, pterigium colli, limfedem periferic examinate în cadrul consultului medico-genetic de la Centrul Național de Sănătate a Reproducerii și Genetică Medicală (CNSRGM), în perioada 2007-2011.

În lotul de studiu au fost incluși 68 de copii cu sindrom Turner în vârstă de până la 18 ani diagnosticați clinic și confirmați citogenetic prin cariotipare standard. Analiza citogenetică, care a inclus studiul cariotipului din culturile limfocitelor sângelui periferic, a determinat cinci variante citogenetice de bază ale sindromului Turner: 1. *forma omogenă sau monosomia X* - 45, X ; 2. *forma mozaică* – 45,X/46 XX; 45,X/46,XY; 3. *anomalii structurale ale cromozomului sexual* – 46,XiX, 46,X delX, 46,XdicX, 46,XrX; 4. *mozaicism cu anomalii structurale ale cromozomului X* – 46,XX/46XiX/45,X; 5. *alte forme citogenetice (disgenezie gonadică)* – 46,XY.

Pentru diagnosticarea cât mai timpurie a subiecților cu sindrom Turner și evaluarea acestora pe parcursul etapelor de dezvoltare a fost elaborată și utilizată *Fișa de evaluare și diagnostic genetic* care a facilitat procesul investigațional. Aceasta a inclus date privind evaluarea medico-genetică, anamneza eredocolaterală furnizate, în mare parte, de către mame și/sau alți membri ai familiei copiilor.

Fișa de evaluare și diagnostic genetic

I. Datele generale ale copilului bolnav

1. Numele, prenumele _____

2. Adresa _____ tel. _____

3. Data nașterii _____

4. Antecedente eredocolaterale și familiale: _____

- Ocupația, locul de muncă al părinților _____

- Vârsta părinților _____

- Componența familiei: tipul de familie (normală, părinți divorțați, frați, surori);

5. Antecedentele eredocolaterale _____

- Afecțiunile organelor genitale și extragenitale ale mamei înainte de sarcină _____

- Măsurile de profilaxie primară și secundară _____

- Administrarea acidului folic _____

- Istoricul sarcinii și al nașterii _____

(numărul de sarcini, evoluția, infecții urogenitale, iminență de avort spontan, anomalii fetale)

- Folosirea medicamentelor în timpul sarcinii _____

- Complicațiile nașterii _____

- Dezvoltarea psiho-neurologică
(în primul an de viață) _____

- Atmosfera și climatul educativ _____

II. Date medicale:

- Examenul clinico-genealogic
(arborele genealogic) _____

- Fenotipul _____

- Prezența anomaliilor de dezvoltare _____

- Dezvoltarea psihofizică, date somatometrice și
starea sănătății mentale: _____

Statusul neurologic _____

III. Caracteristica psihologică a copilului _____

- Aspecte psihogenetice ale dezvoltării _____

IV. Rezultatul investigațiilor paraclinice și de laborator, teste genetice: Testul Barr _____

- Analiza citogenetică (cariotipul) _____

IV. Descrierea anomaliilor de dezvoltare (detaliate după caz)

V. Diagnostic _____

(fotografie medicală) _____

VI. Sfat genetic _____

Perspectivă de dezvoltare _____

VII. Concluzii _____

VIII. Recomandări medico-genetice și psihocorecționale _____

În timpul consultului medico-genetic al subiecților cu suspexie la sindrom Turner a fost colectată informația necesară din datele anamnestice care a permis alcătuirea pedigree-ului, arborelui genealogic al fiecărei familii. În baza datelor anamnestice (anamneza eredocolaterală, obstetricală), datelor de laborator, rezultatelor testelor genetice (analiza citogenetică, cariotiparea și testul Barr) a fost stabilit diagnosticul definitiv la copiii din lotul de studiu.

Toate fetițele cu suspexie la sindromul Turner au fost supuse unui complex de metode de diagnostic, precum: testul Barr, ecografia uterului și anexelor, profilul hormonal, cariotiparea. Astfel:

- Examenul ecografic al uterului și anexelor s-a indicat tuturor fetițelor din eșantionul de cercetare pentru determinarea dimensiunilor uterului și diagnosticarea anomaliilor de dezvoltare a organelor sexuale interne și externe (aplazia, hipoplazia uterină, uter rudimentar, etc.);

- Testul Barr informativ în prima etapă de examinare și diagnostic a fost negativ în marea majoritate a cazurilor, cu excepția formelor mozaice și a celor cu anomalii structurale ale cromozomului sexual;

Vom menționa că metoda citogenetică (cariotiparea) a fost aplicată folosind preparate cromozomiale de metafază ale limfocitelor sângelui periferic în con-

formitate cu procedura standard și studiul cromozomilor după metoda de bandare G.

Rezultate și discuții:

Fetițele cu sindrom Turner au un fenotip clinic specific: talie mică (hipostatură), dismorfism craniofacial, facies triunghiular, fante palpebrale antimongoloide, epicantus, ptoză palpebrală, hipertelorism, xeroftalmie, strabism, ambliopie, urechi jos inserate, maxilar îngust, micrognatie, palat ogival, anomalii de erupere dentară, cel mai frecvent erupție dentară întârziată, dinți supernumerari, gât palmat (pterigium coli), implantarea joasă a firelor de păr pe ceafă, cutis laxa (pierderea pliurilor cutanate), torace în scut, cubitus valgus, metacarpianul IV scurt, unghii hipoplazice și convexe, nevi pigmentari, uneori deficiență mentală etc.

Evaluarea datelor examenului clinico-genealogic și manifestărilor fenotipice au permis identificarea particularităților polimorfismului clinic la copii cu sindrom Turner în diferite perioade de dezvoltare ontogenetică: perioada neonatală, perioada prepubertară și pubertară.

Manifestările clinice la subiecții cu sindromul Turner (monosomia X) variază în dependență de perioada de vârstă. Astfel, în perioada neonatală principalele trăsături fenotipice sunt: greutate mică la naștere, gâtul scurt, pterygium colli (excesul de piele pe ceafă), limfedemul sau edemul periferic congenital, anomaliile renale și cardiovasculare. În perioada prepubertară fenotipic se determină hipostatura, faciesul caracteristic, gâtul scurt, uneori cu exces de piele în regiunea gâtului, glandele mamare nedezvoltate cu hipertelorismul mameloanelor, torace lat, cubitus valgus, probleme comportamentale etc. Iar în perioada pubertară devin tot mai evidente hipostatura, nedezvoltarea caracterelor sexuale secundare feminine, pubertate absentă sau incompletă, amenoree primară, obezitate, vulnerabilitate socială, tulburări psihocomportamentale, mai rar dificultăți de învățare etc.

Dintre manifestările fenotipice: hipostatura este cea mai caracteristică, constatându-se în 97% cazuri, insuficiența gonadică – 95%, cubitus valgus – 48%, inserția joasă a părului – 44%, gâtul scurt – 42%, palatinul arcuat – 37%, nevi multipli – 23%, limfedem – 24%, displazia unghiilor – 13%, scolioză – 12%, deformități Madelung – 6 % cazuri.

Deși particularitățile tabloului clinic pot sugera diagnosticul încă din perioada neonatală, circa 60% din fetițele cu sindromul Turner nu sunt diagnosticate în timpul copilăriei precoce din cauza lipsei unor acuze din partea familiei și adresării tardive la genetician. Diagnosticul clinic definitiv a fost stabilit de către genetician în baza rezultatelor investigațiilor de laborator (cercetărilor citogenetice).

Rezultatele investigației celor 68 de copii cu sindromul Turner examinați în cadrul consultului medi-

Tabelul 1

**Particularitățile polimorfismului clinic
în sindromul Turner**

Caracteristici	Nou-născut	Prepubertate	Pubertate
Greutatea mică la naștere	+		
Hipostatură (statură scundă)		+	+
Insuficiență gonadică	+	+	+
Dismorfism cranio-facial	+	+	+
Gâtul scurt	+	+	+
Pterygium colli	+	+	+
Limfedem periferic (mâini și picioare)	+/-	+/-	+/-
Cubitus valgus	+	+	+
Alimentație defectuoasă, deficit ponderal	+		
Murmur cardiac	+/-	+/-	+/-
Pubertate absentă sau incompletă		+	+
Nedezvoltarea caracterelor sexuale secundare		+	+
Hipoacuzie, surditate		+/-	+/-
Dificultăți de învățare, vulnerabilitate socială		+/-	+/-
Deregări endocrine, obezitate		+	+
Deficiență mentală		+/-	+/-

co-genetic de la CNSRGM sunt redate în tabelul 2. Diagnosticul postnatal al copiilor cu sindromul Turner s-a efectuat în Laboratorul citogenetic al CNSRGM.

Studierea cariotipului copiilor cu sindrom Turner a permis determinarea a cinci forme citogenetice principale ale acestui sindrom:

- 1 – forma omogenă,
- 2 – forma mozaică,
- 3 – anomalii structurale ale cromozomului sexual,
- 4 – mozaicism cu anomalii structurale ale cromozomului;
- 5 – alte forme citogenetice.

Tabelul 2

Distribuția cazurilor de sindrom Turner diagnosticate în anii 2007 - 2011

Sindromul Turner	2007	2008	2009	2010	2011
Monosomia X (45,X)	7	7	10	3	9
46,XX/45,X		1		3	1
46,XY/45,X	1		1	1	
46,XiX	1	3	1		1
46,XrX		1		1	
46,XdelX				2	1
46,XdicX			1		
46,XY	2	2	1	3	2
46,XX/46XiX/45,X			2		
Total	11	14	16	13	14

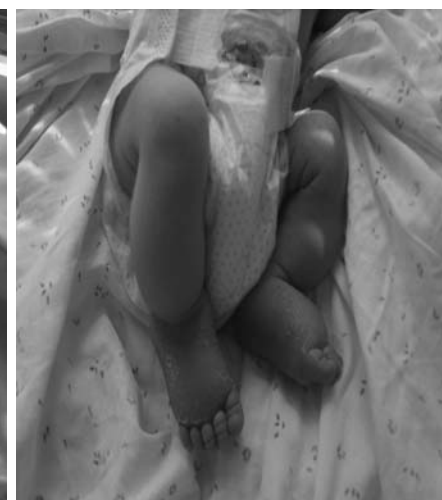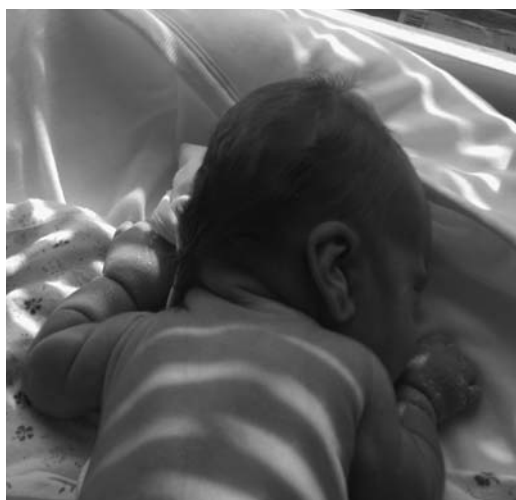Din tabelul 2, rezultă că 36 de copii din numărul de 68 diagnosticați cu sindromul Turner, prezentau monosomia X - 45,X. Frecvența variantelor citogenetice ale sindromului Turner: 1. *forma omogenă sau monosomia X - 45, X - 53 % cazuri*; 2. *forma mozaică - 45,X/46 XX; 45,X/46,XY - 11,8% cazuri*; 3. *anomalii structurale ale cromozomului sexual - 46,XiX, 46,X delX, 46,XdicX, 46,XrX - 17,6 % cazuri*; 4. *mozaicism cu anomalii structurale ale cromozomului X - 46,XX/46XiX/45,X - 2,9% cazuri* și alte forme citogenetice - 46,XY - 14,7% cazuri. Astfel, cea mai frecventă formă citogenetică (în mai mult de jumătate din cazuri) revine monosomiei X, determinând o singură linie celulară cu cariotipul 45,XO. Incidența generală a formei mozaice a fost de 14,7%, pentru variantele citogenetice 45,X/46 XX; 45,X/46,XY și 46,XX/46XiX/45,X, determinând cariotipul 45, X, o linie celulară cu monosomie X și una combinată cu cariotip normal 46,XX sau 46,XY (n = 8), și cu o anomalie structurală a cromozomului X - cromozom inelar (n = 2).

În urma comparării manifestărilor clinice ale monosomiei X - 45,X (n = 36) cu alte forme citogenetice ale sindromului Turner frecvent diagnosticate: 45,X/46,XX (n = 5), 46,XiX (n = 5), 45,X/46,X,Y (n = 3), 46, XdelX (n = 3), 45,X/46,XX/46,XX (n = 2), 46,XrX (n = 2), 46, XY (n = 10), nu au existat diferențe statistice semnificative, cu excepția dezvoltării intelectuale. În monosomia X IQ-ul este de obicei normal, iar în sindromul Turner cu anomalii structurale ale cromozomului X, cromozom X inelar se constată o deficiență mentală ușoară până la moderată. Media taliei la adolescentele de 16 ani cu ST este de 135 cm și nu este determinată de deficitul hormonului de creștere. La 10 paciente cu sindrom Turner s-a constatat o disginezie gonadică pură, cariotipul fiind normal pentru indivizii de sex masculin - 46,XY.

Particularitățile polimorfismului clinic în perioada neonatală. Prezentăm în continuare cazul clinic al unui copil nou-născut cu manifestări clasice ale sindromului Turner.

Caz clinic: Copilul M., nou-născut de sex feminin se prezintă cu date de greutate mică la naștere, dismorfism craniofacial, fantele palpebrale antimongoloide, hipertelorism, urechi jos inserate, micrognatie, limfedem în regiunea dorsală a plantelor picioarelor și mâinilor bilateral, gâtul scurt, pterygium colli (excesul de piele pe ceafă), implantarea joasă a firelor de păr pe ceafă, torace lat, clinodactilia degetului V la mâini bilateral, deformarea pavilioanelor urechilor bilateral, hipertelorismul mameloanelor (ambele mameloane erau înafara liniei mijlocului claviculei). Analizele generale și biochimice ale sângelui și urinei au fost în limitele normei. Starea generală era satisfăcătoare, fără febră, tuse, refuzul alimentației, tulburări de com-

portament. Anamneza eredocolaterală neagravată: copilul s-a născut din sarcina I și nașterea I, la termen, din căsătorie nonconsanguină. Greutatea la naștere m = 2300 g, lungimea 46 cm, circumferința craniană – 34 cm. Vârsta mamei la momentul nașterii a fost de 24 de ani. Perioada antenatală și anamneza eredocolaterală neagravate. La examinare copilul era activ, afebril, cu strigăt puternic și avea reflexe neonatale fiziologice puternice. Tegumentele nu erau palide, icterice sau cianotice. Există un limfedem pe regiunea dorsală a plantei piciorului și mâinilor bilateral și acest edem nu era prezent pe alte părți ale corpului. Examinarea sistemelor cardiovascular, respirator și gastrointestinal au exclus anomalii de dezvoltare la nivelul acestor sisteme. Copilul a fost internat și examinat complex:



Particularitățile polimorfismului clinic în perioada pubertară. Manifestările clinice la fetițele cu sindrom Turner în perioada pubertară se caracterizează prin hipostatură, nedeveloparea glandelor mamare, hipertelorismul mameloanelor, pubertate întârziată, sterilitate, amenoree primară, limfedeme congenitale la nivelul mâinilor și picioarelor; disgenezie gonadică, anomalii renale (rinichi în potcoavă), obezitate, diabet tip I în copilărie și diabet tip II la maturitate, hemoragii gastrointestinale datorate malformațiilor vasculare, malformații cardiovasculare: coarctare de aortă, bicuspidie de aortă, disecție de aortă la maturitate; hipotiroidism, datorită apariției anticorpilor anti-tiroidieni, modificări de sella turcica (șaua turcească); luxație congenitală de șold; tulburări de vedere, glaucom, cataractă, retinită, discromatopsie; infecții ale urechii (frecvent otită medie), hipoacuzie (surditate); IQ în limite normale, uneori deficiență mentală.

Studiul realizat ne-a permis să adaptăm și să utilizăm, în cadrul consultului medico-genetic algoritmul de diagnostic al sindromului Turner.

Etapele algoritmului prezentat au facilitat diagnosticarea copiilor cu sindromul Turner care s-au adresat pentru consult medico-genetic.

analiza generală și biochimică a sângelui, a urinei, analizele la complexul TORCH erau în limitele normei. Radiografia cutiei toracice și a craniului nu au determinat nici un fel de anormalități. Examenul ecografic al organelor abdominale era normal, cu excepția faptului că uterul și ovarele nu puteau fi vizualizate. Ecocardiografia era normală. Copilul a fost consultat de genetician și i s-a indicat analiza citogenetică cu studiul cariotipului. Rezultatul acestei examinări a indicat un cariotip anormal cu 45, XO, ceea ce corespunde monosomiei X sau sindromului Turner. Având în vedere manifestările clinice și datele de laborator a fost stabilit, diagnosticul de sindrom Turner. Copilul a fost supravegheat simptomatic și consiliat medico-genetic.

Concluzii:

1. Particularitățile caracteristice ale manifestărilor fenotipice la fetițele cu sindromul Turner pot sugera diagnosticul încă din perioada neonatală, cu toate acestea circa 60% din paciente nu sunt diagnosticate în timpul copilăriei fragede din cauza lipsei acuzelor din partea familiei și adresării tardive la genetician.

2. În sindromul Turner cariotipul este foarte variabil înregistrând în circa 53 % forma omogenă. Astfel, cea mai frecventă formă citogenetică revine monosomiei X, determinând o singură linie celulară cu cariotipul 45,XO.

3. Frecvența celorlalte variante citogenetice ale sindromului Turner: *forma mozaică* – 45,X/46 XX; 45,X/46,XY – 11,8% cazuri; *anomalii structurale ale cromozomului sexual* – 46,XiX, 46,X delX, 46,XdicX, 46,XrX – 17,6 % cazuri; *mozaicism cu anomalii structurale ale cromozomului X* – 46,XX/46XiX/45,X – 2,9% cazuri și alte forme citogenetice - 46,XY – 14,7% cazuri.

4. S-a constatat la 10 paciente cu sindromul Turner o disgenezie gonadică pură, cariotipul fiind normal pentru indivizii de sex masculin – 46,XY.

5. Fetițele cu 45,X/46,XX au o incidență mai

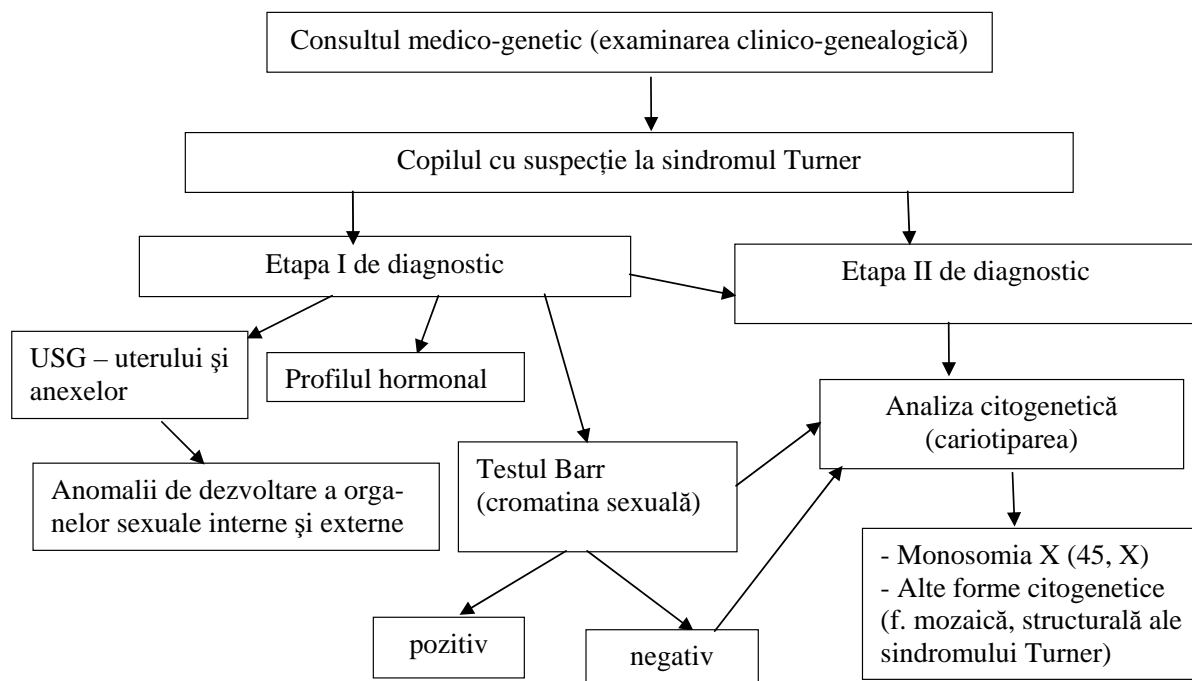


Fig.1. Algoritm de diagnostic genetic în sindromul Turner

scăzută a hipostaturii, comparativ cu cei cu 45,X sau 46,X,i(Xq) și 46,X,i(Xq) și o frecvență semnificativ mai înaltă a tulburărilor endocrine, comparativ cu 45,X.

6. Nu există diferențe statistice semnificative între manifestările clinice ale monosomiei X - 45,X (n=36) și alte forme citogenetice ale sindromului Turner frecvent diagnosticate, cu excepția dezvoltării intelectuale.

7. În monosomia X IQ-ul este de obicei normal, iar în sindromul Turner cu anomalii structurale ale cromozomului X, cromozom X inelar se constată o deficiență mentală ușoară până la moderată.

8. Media taliei la adolescentele de 16 ani cu ST este de 135 cm și nu este determinată de deficitul hormonului de creștere.

Bibliografie

1. **Abir R.** Turner's syndrome and fertility: current status and possible putative prospects / R.Abir, B.Fisch, R.Nahum et al. // Hum. Reprod. Update. -2001. Vol.7, № 6-P.603 - 610.

2. **Collaer M.L.** Cognitive and Behavioral Characteristics of Turner Syndrome: exploring a Role for Ovarian Hormones in Female Sexual Differentiation / M.L.Collaer, M.E.Geffher, F.R.Kaufman et al. // Horm. Behav. 2002. - Vol.41, №2 - P.139 - 155.

3. **Guarneri M.P.** Turner's syndrome / M.P.Guarneri, S.A.Abusrewil, S.Bernasconi et al. // J. Pediatr. Endocrinol. Metab. 2001. - №14, suppl. 2- P.959 965.

4. **Ogata T.** Turner syndrome and Xp deletions: clinical and molecular studies in 47 patients / T.Ogata, K.Muroya, N.Matsuo et al. // J. Clin. Endocrinol. Metab. -2001. Vol.86, № 11. - P. 5498 - 5508.

5. **Partsch C.J.** Screening for Turner's syndrome by chromosome analysis of all girls with short stature / C.J.Partsch, U.Raffenberg, W.G.Sippell // J. Pediatr. 2002. - Vol. 140, №1.p. 140.

6. **Ross J.L.** The Turner syndrome-associated neurocognitive phenotype maps to distal Xp / J.L.Ross, D.Roeltgen, H.Kushner et al. // Am. J. Hum. Genet. 2000. - Vol.67, № 3. - P. 672 - 681.

7. **Ross J.L.** Persistent cognitive deficits in adult women with Turner syndrome / J.L.Ross, G.A.Stefanatos, H.Kushner et al. // Neurology. -2002. Vol.58, № 2. - P.218-225.

8. **Schwack M.** Turner's syndrome (monosomy) and pregnancy M.Schwack, A.E.Schindler // Zentralbl. Gynakol. 2000. - Vol.122, № 2. -P. 103- 105.

9. **Torre R.** Genotypic sex and phenotypic sex: clinical, biochemical and molecular aspects in a patient with male hypogonadism and 46XX-45XO karyotype / R.Torre, A.Savino, P.Venturi et al. // Recenti. Prog. Med.-2001 -Vol.9, № 12. P. 747 - 750.

10. **Zinn A.R.** Molecular analysis of genes on Xp controlling Turner syndrome and premature ovarian failure (POF) / A.R.Zinn, J.L.Ross // Semin. Reprod. Med. -2001. Vol.19, № 2. -P.141 - 146.

11. **Вяткина С.В.** Цитогенетический и молекулярный анализ хромосомного мозаицизма у пациенток с синдромом Шерешевского-Тернера / С.В.Вяткина, И.И.Нагорная, Ю.А.Логинова и др. // Мед. генетика. 2003. - Т.2, № 3. - С.124 - 129.

12. **Гогогадзе И.Н.** Алгоритм обследования и принципы терапии при задержках полового развития у девочек: метод, пособие / И.Н.Гогогадзе. СПб., 2003. - 19 с.