Putem conchide că cunoaşterea patogenezei sindromului edematos în arsuri la copii permite nu numai un diagnostic corect a cauzelor, dar şi utilizarea unui tratament patogenetic, care va ameliora rezultatele imediate şi pe termen lung a tratamentului acestui grup de pacienţi.

Bibliografie

1. Bnummuller M. Der Einzatz van hydrolytisehen Enzymen bei stumpfen Weichteirverletzungen und Spunggelenksdistorsionen //Allgemeinmedizin.1990.- 19.- S. 178 –184
2. Frick R.W. Three treatment for chronic venous insufficiency: escin, hydroxyethylrutoside, and Daflon // Angiology.- 2000/- Mar.: 51(3).- P.197 205
3. Г.К.Болякина, Д.А.Еникеева, М.А.Каменская и др. Механизмы и возможные пути коррекции вторичных повреждений мозга // Новости науки и техники. Сер. Медицина. Вып. Реаниматология и интенсивная терапия.- 1997.-№2.- С. 11 – 21
4. Д.Д. Иванов, С.В. Кушниренко Отёки в нефрологической практике: тактика лечения // Doctor , журнал для практикующих врачей.- 2006.-№2 (32),- С. 70-71
5. Д.Д. Іванов, С.В. Кушніренко Набряки в нефрологічній практиці. Тактика лікування // Українська медична газета.- 2006.-№7-8.- С.3
6. В.М. Оглоблига Современные основы патогенеза острой церебральной ишемии //Український журнал екстремальної медицини ім. Г.О. Можаева.-2005.-№2, том 6.- С. 81 –86
7. Л.В. Усенко, В.И. Слива, Ю.А. Площенко, А.А. Криштафор, М.В. Слива Отёчный синдром: современные возможности интенсивной терапии. // Медицина неотложных состояний.- 2006.- № 1(2).- С.21 –27.

ASPECTE MORFOPATOLOGICE ÎN UROPATIILE MALFORMATIVE LA COPII

Jana Bernic

Catedra Chirurgie, Ortopedie şi Anesteziologie Pediatrică, USMF “Nicolae Testemiţanu”

Summary

Morfological aspects in uropathies malformations in children

Histopathological study in uropathies malformation and complications, presents some advantages over the clinical diagnosis and monitoring of dysplasia, inflammation, etc. Dysplastic tissue can not be identified by clinical or histopathological imaging while explorations are useful techniques for the detection and confirmation of the pathological changes. The results of histopathological study in 141 patients with congenital anomalies of kidneys be added to those known in the literature, encompassing congenital anomalies as risk factors in determining renal function and development of chronic renal failure.

Rezumat

Studiul histopatologic în uropatiile malformative şi complicaţiile lor prezintă unele avantaje faţă de cele clinice în diagnosticul şi monitorizarea displaziei, proceselor inflamatorii, etc. Ţesuturile displazice nu pot fi identificate pe cale clinică sau imagistică în timp ce explorările histopatologice sunt tehnici utile pentru depistarea şi confirmarea acestor modificări patologice. Rezultatele studiului histopatologic la 141 pacienţi cu uropatii malformative se adaugă celor cunoscute în literatură, înglobând astfel aceste anomalii congenitale ca factori de risc în determinarea funcţiei renale şi dezvoltării insuficienţei renale cronice.

Actualitatea

Chirurgia uropatiilor malformative la copil a cunoscut în ultimele decenii progrese spectaculoase. Astfel, au fost introduse investigaţii localizatoare tot mai precise: tomografia

computerizată, scintigrafia renală, rezonanţa magnetică nucleară etc. Totodată examenul histopatologic nu şi-a pierdut actualitatea, deoarece aduce date utile pentru diagnosticul şi prognosticul chirurgical. Conform clasificatorului structural-funcţional al maladiilor, afecţiunile renale sunt prezente prin: glomerulopatii, tubulopatii, afecţiuni stromale, malformaţii congenitale, tumori etc. [1].

Orice obstacol în scurgerea urinei din bazinet duce la hidronefroză, deci la dilatarea bazinetului şi a calicelor renale cu atrofia de compensare a parenchimului renal. Urina stagnată din hidronefroză se poate infecta, devenind purulentă şi se încadrează în termenul de pionefroză [2]. Anume acest principiu a stat la baza evaluării materialului bioptic la copiii supuşi intervenţiilor chirurgicale în baza complicaţiilor în uropatiile malformative [3].

Scopul studiului dat l-a constituit cercetarea modificărilor histologice la bolanavii operaţi cu complicaţii în uropatiile malformative ale sistemului reno-urinar în dependenţă de vârstă si aprecierea rolului factorului infecţios în dezvoltarea şi evoluţia procesului patologic.

Obiectivele au constat în specificarea rolului studiului histopatologic în patogenia infecţiei de tract urinar în uropatiile malformative la copii, care ar permite de a ameliora rezultatele tratamentului precoce şi la distanţă.

Material şi metode

Am efectuat un studiu prospectiv pe un lot de 141 pacienţi cu vârsta cuprinsă între 1 lună şi 18 ani. Material de studiu au servit specimeni tisulari prelevaţi din segmente ale complexului renourinar, inclusiv rinichi, joncţiunea pieloureterală, rezecate în cadrul intervenţiilor chirurgicale în uropatiile malformative.

Rezultate obţinute

La pacienţii cu hipoplazie renală cu rinichi afuncţonal supuşi intervenţiei chirurgicale au fost depistate diferite variante hipoplastice ale displaziilor cortico-medulare renale (16 copii). Examenul histopatologic pe cupe seriate a evidenţiat tulburări de histiogeneză manifestate în marea majoritate a cazurilor, prin dispariţia unei diferenţieri structurale organice. Parenchimul renal a fost reprezentat preponderent de prezenţa unor structuri primitive, imature glomerulare şi tubulare, numărul de nefroni a fost diminuat, pe când unii apăreau hipertrofiaţi, realizând aspectul de „oligomega-nefropatie”.

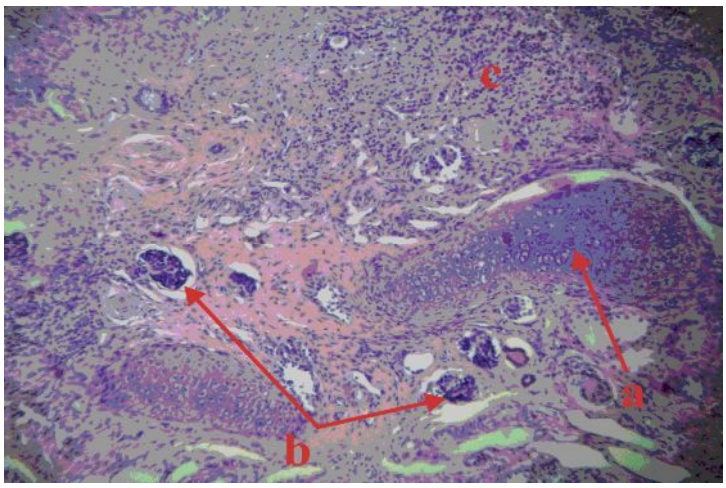

Fig 1.Displazie renală: a) cartilagiu displazic; b)glomeruli monstruoşi imaturi; c) zone de stromă mezenchimală hipercelularizată. Hematoxilină şi eozină. 2,5x10

Paralel în unele arii au fost depistate insuliţe de ţesut cartilaginos displaztic (fig.1), ducturi mezonefrogene repartizate haotic în stroma mezenchimal-celulară, ţesut conjunctiv lax sau

sclerogen, glomeruli monstruoşi, manifestând un aspect de conglomerate capilar-epitelioido-celulare sau structuri angiomatoase.

Examenul histopatologic a evidenţiat zone lipsite de structuri nefroneale, dar care conţineau angioectazii vasculare, procese sclerotico-cicatriciale, cât şi formaţiuni chistice de dimensiuni şi origine diferită cu conţinut eozinofil de diversă intensitate, glomeruli imaturi sclerozaţi. În aria focarelor displazice destul de frecvent au fost constatate focare de eritropoeză şi /sau infiltraţie limfocitară şi limfo-histiocitară dispersă în focar cu neoformarea unor structuri pseudofoliculare localizate interstiţial sau peritubular (fig. 2).

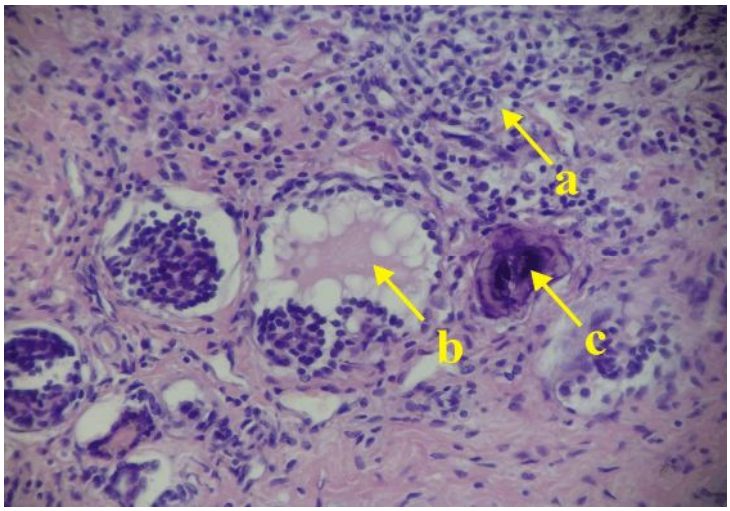

Fig. 2. Proces displazic inflamator: a) infiltraţie limfohistiocitară peritubulară; b) chist glomerular; c) calcinoză a tubilor. Hematoxilină şi eozină. 10x10

De meniţionat că procesele inflamatorii depistate aveau un caracter polimorfocelular, variabil după intensitate. Au fost constatate cazuri când focarele displazice în unele segmente alterau cu focare de nefron mai puţin afectat, ultimul manifestând leziuni distrofice, iar glomerulii erau uşor hiperplaziaţi, aceştia având o structură lobulară pe contul proceselor proliferative. De rând cu aceste modificări unii glomeruli manifestau o hialinoză parţială sau completă, iar in segmentele tubulare puteau fi întâlnite cilindre solitare de hialină şi displazii vasuclare (fig.3).

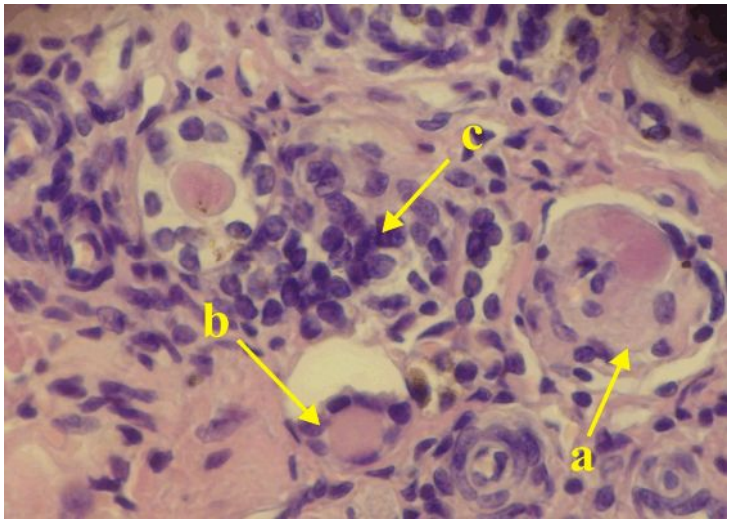

Fig. 3. Proces displazic a parenchiumului renal: a) glomeruli imaturi hialinizaţi cu prezenţa de hemosiderofagi periglomerular; b) cilindri hialinici intratubular; c) infiltrat limfocitar interstiţial. Hematoxilină şi eozină. 10x10.

În ce priveşte aparatul glomerular acesta manifesta un dishronism de maturizare, hipertofie sau procese proliferativ – sclerozive, asociate de cele mai multe ori cu o glomerulohialinoză parţială, scleroză periglomerulară. De rând cu aceste modificări grave puteau fi întâlnite şi structuri de tip adenom metanefronic care aveau o compoziţie solidă din celule şi micronefroni. Comcomitent au fost depistate modificări patologice semnificative şi din partea interstiţiului fiind reprezentat prin distribuţia difuză a infiltratului celular limfocitar şi limfo-histiocitar cu o fibroză interstiţială de diverse grade de intensitate.

Leziunele inflamator - infiltrative purtau caracter dispers sau difuz, fiind localizate atât interstiţial, cât şi periglomerular, perivascular sau peritubular, uneor având aspect infiltrativ-nodular cu neoformarea unor structuri foliculare.

Vasele sanguine intrarenale prezentau modificări de arterio- şi arteriolohialinoză mai exprimate în zonele cu proces inflamator.

Paralel cu modificările displastice ale elemetelor structurale ale nefronilor, internefroniale - mezenchimal-vasculare sau constatat şi modificări ale fasciculilor nervoşi, ultimii întâlniţi sub formă de trunchiuri nervoase sau descilerate în fibre nervoase prin ţesut conjunctiv sclerozat, frecvent predominând leziuni distrofice în cadrul unor fasciculi neuro-vasculari localizaţi haotic cu modificări sclerogene a vaselor adiacente. Procesul inflamator avea caracter dispers sau focar de diversă intensitate, realizat în infiltrate nodulare cu neoformarea unor structuri pseudofoliculare, în unele cazuri cu implicarea segmentelor tubulare, ce frecvent diminuau evidenţierea proceselor sclerogene interstiţiale.

În porţiunile de bazinet au fost prezente procese sclero-cicatricale, infiltraţie limfo-plasmocitară discretă sau moderată. În segmentele ureterale au fost depistate modificări displastice neuromusculare cu prezenţa unor diverticuli.

La 4 pacienţi cu rinichi dublu, pielon renal afuncţional ca obiect de studiu a servit rinichiul malformat chirurgical înlăturat. În secţiune rinichiul dat era separat în 2 părţi asimetrice prin prezenţa unui sept conjunctiv, elastic, determinându-se şi dilatarea segmentelor pielo-caliceale, atrofia parenchimului renal. Paralel s-a constatat reducerea numărului de calice (până la 2-3 calice), deformarea segmentelor pielo-caliceale şi hipoplazia pelvisului ce se contopeau într-un integru cu calicele. În majoritatea cazurilor mucoasa era netedă sau cu microhemoragii. Concomitent a fost determinată şi hipoplazia segmentului pielo-ureteral.

La aceşti bolnavi histopatologic s-a determinat o gamă largă de modificări morfologice diverse după caracter şi intensitate cu antrenarea tuturor componentelor structurale reno-urinare. Pe arii extinse a fost prezent un proces de inflamaţie cronică interstiţială sub formă de arcadă, sau realizat radiar uneori cu evidenţierea structurilor nefroniale tubulare neuniform dilatate şi distrofia nefroteliului ce frecvent altera cu zone vaste inflamator-displastice. Glomerulii renali în divers raport prezentau o structură prematură, rataninare sau hipertrofie cu dilatări a capsulei Boumen. O serie de glomeruli prezentau procese proliferative accentuate, având un aspect lobulat. De asemenea au fost depistaţi şi glomeruli cu scleroză, hialinoză segmentară sau totală.

Ţesuturile renale afectate au fost dens infiltrate inflamator cu caracter preponderent limfocitar sau limfo-histio-plasmocitar, care se răspândea interstiţial şi peritubular cu neoformarea structurilor pseudofoliculare limfocitare, uneori cu centre germinative.

La fel au fost întâlnite infiltrate limfocitare. Segmentele tubulare aveau aspect microchistic sau microlacunar cu prezenţa unui conţinut hialin eozinofil. În zonele subcapsulare persistau glomeruli, tubi imaturi cu prezenţa unor formaţiuni chistice de origine glomerulară şi tubulară.

Deseori procesele inflamatorii infiltrative aveau un caracter morfologic sub formă nodulară sau în manşoane peritubulare luând aspectul de folicul. Tubii renali manifestau un polimorfism celular al nefroteliului cu prezenţa unor fenomene de limfopedeză. Spre periferia infiltratului putea fi evidenţiat un burelet limfocitar sau cu aspect de mantie similară foliculilor limfoizi.

Discuţii

Examinarea histopatologică a biopatetelor renale obţinute de la pacienţi cu vârsta 3 – 10 ani a permis de a constata o atrofie mult mai avansată comparativ cu copiii de vârsta de la 1 lună – 3 ani a parenchimului cu o diversitate largă a modificărilor morfologice cu antrenarea tuturor componentelor structurale renale, manifestate prin dezorganizarea citoarhitectonicii lipsită de diferenţierea ţesuturilor nefrogenice şi cu o divizare neregulată structurală în baza proceselor şi leziunilor preponderent de caracter inflamator.

Procesul inflamator în cele mai multe cazuri era realizat în formă de arcadă cu infiltraţia difuză a interstiţiului şi cu un divers grad de intensitate, având un caracter celular constituit din limfocite sau limfo-plasmocite. În unele arii, în regiunile subcapsulare puteau fi observaţi tubi solitari primitivi. De asemenea foarte frecvent se întâlneau zone aglomerulare, ce constituiau structuri tubulare atrofice sau cu modificări microchistice cu prezenţa conţinutului hialinos eozinofil uneori având aspectul unor lacuri hialinice datorită atrofiei complete a peretelui tubular.

De rând cu aceste modificări au fost depistate şi displazii vasculare de tip obstructiv-stenozant disperse, manifestate prin îngroşări hialine, arteriolohialinoză a vaselor intralobulare. În toate aceste cazuri interstiţiul era cu modificări sclerogene neuniforme pe contul procesului infiltrativ inflamator.

De menţionat că leziunele inflamator-infiltrative depistate aveau caracter dispers sau difuz interstiţial, uneori mai accentuat de tip nodular sau cu neoformarea unor structuri foliculare.

Paralel cu modificările descrise în procesul patologic a fost antrenat şi aparatul glomerular. Glomerulii aveau un dishronism de maturizare, fiind hipertofiaţi sau cu procese de proliferare endocapilară şi focare sclero-hialinice.

În aceste arii unii glomeruli manifestau o structură lobulară pe contul proceseleor proliferative. Au fost întâlnite zone cu modificări sclero-hialinice complete a glomerulilor, cu dilatarea tubilor, prezenţa cilindrilor de hialină, luând aspectul de „tiroidizare” sau cu ratatinarea şi hialinoza totală sau cu atrofia marcantă a tubilor contorţi.

Concluzii

1. Prezenţa ţesutului displastic şi a procesului inflamator în structurile renourinare atestă o suferinţă renală gravă şi ar putea fi implicat în dezvoltarea insuficienţei renale cronice la pacienţii cu uropatii malformative;

2. Noile modalităţi diagnostice, terapeutice utilizabile la copii de vârstă fragedă în tratamentul uropatiilor malformative congenitale oferă şansa unei îmbunătăţiri a vieţii acestor pacienţi cât şi posibilitatea de a evita complicaţii grave. Întârzierea diagnosticului şi implicit al intervenţiei chirurgicale sunt factorii majori de risc în diagnosticul insuficienţei renale cronice la copii cu uropatii malformative congenitale;

3. Caracterul leziunilor histopatologice la nivelul parenchimului renal în uropatiile malformative variază în raport cu structura primară sau predominant afectată, gradul de vulnerabilitate şi de reacţie a acestor structuri faţă de diversitatea agenţilor patogeni;

4. În geneza insuficienţei renale cronice în cadrul uropatiilor obstructive şi refluxante rolul de bază revine nu numai dereglărilor urodinamice şi presiunii sporite în interiorul bazinetelor şi calicilor, dar şi proceselor displazice malformative ale parenchimului renal, al componentului inflamator septic, din care motiv tratamentul chirurgical de lichidare a obstrucţiei în unele cazuei devine ineficient, operaţia de elecţie fiind înlăturarea organului (rinichiului).

5. Rezultatele examenului morfopatologic efectuat ne indică argumentat la necesitatea elaborării unor măsuri de protecţie antenatală cu scop de profilaxie a uropatiilor malformative la copii.

Bibliografie

1. Джаналиев Б.Р, Варшавский В.А. Первичные гломерулопатии: частота, динамика и клинические проявления морфологических вариантов. Арх. Патол. 2002, №2, с.32-34.
2. Coman I., Miu N., Stanca D.V., Bizo A. Infecţiile de tract urinar la copii. Abordare nefro-urologică. Ed. Editura Medicală Universitară "Iuliu Haţieganu" Cluj-Napoca, 2003.
3. Taşcă C. Curs de morfopatologie. Editura ALL. Bucureşti, 2007, p.249-270.

DISFUNCŢIA NEUROGENĂ A VEZICII URINARE LA COPII

Victor Roller

Laboratorul "Infecţii chirurgicale la copil"

Summary

Neurogenic dysfunction of bladder in children

The analysis of the investigation results of 312 children wifh urinary dysfunction has been presented. In order to assess the detrussor function, retrograde cystometria, urination frequency evaluation and uroflowmetria were performed. On the base of complex investigation was established that hyperreflectory type of neurogenic bladder prevailed. In the treatment preference to complex therapy was given.

Rezumat

Examinării au fost supuşi 312 copii cu disfuncţie neurogenă de vezică urinară. Funcţia detrusorului s-a efectuat prin cistometria retrogradă, ritmul urinării şi uroflowmetrie. Studiul a determinat frecvenţa majoră a tipului hiperreflector de vezica neurogenă. În tratament a fost dat preferinţă terapiei complexe.

Introducere

Disfuncţia vezicii urinare constituie o entitate distinctă din punct de vedere clinic, patogenic şi al tratamentului prin faptul că este o complicaţie a unor anomalii congenitale reno-urinare, a altor dobândite, cât şi în traumatismele spinale, etc.

Diversificarea tehnicilor de diagnostic funcţional a contribuit la completarea etiopatogeniei originii şi frecvenţei disfuncţiei de vezică urinară la copii. S-a constatat că la copil disfuncţia vezicii urinare este condiţionată nu de starea anatomică a arcurilor reflectorii, ci de un şir de modificări fiziologice de dezvoltare, care de regulă pot avea caracter temporar şi care tind să dispară la vârsta de 12-14 ani. Totodată disfuncţia de vezică urinară, pe lângă dereglările de micţiune la marea majoritate pacienţilor contribuie la asocierea complicaţiilor ca infecţiile tractului urinar (cistita, pielonefrita acută sau cronică, bacteriurie asimptomatică), în marea majoritate din cazuri fiind recidivante sau rezistente la tratament antibacterian.

Diagnosticul precoce, restabilirea micţiunilor normale, tratamentul enurezisului, sunt elementele de bază în profilaxia modificărilor renale grave, deseori ireversibile care pot contribui la insuficienţă renală cronică.

Explorarea clinico-paraclinică în vezică urinară neurogenă cea mai utilă rămâne:

- Evaluarea manifestărilor clinice
- Explorările urodinamice a căilor urinare inferioare
- Examinarea stării neurologice a căilor urinare inferioare

Ne propunem în cele ce urmează o analiză a diagnosticului şi tratamentului copiilor cu vezică urinară neurogenă.