

TRATAMENTUL CHIRURGICAL AL ANOMALIILOR DENTO-MAXILARE CLASA III-A ANGLE. CAZ CLINIC

Mihaela Ciuclea¹,
studentă anul V, IP USMF „Nicolae Testemițanu”
Dumitru Sirbu^{1,2},
doctor în științe medicale, conferențiar universitar
Stanislav Strișca³,
medic chirurg oro-maxilo-facial
Stanislav Eni²,
medic chirurg dento-alveolar
Daniel Sirbu¹,
student anul V, IP USMF „Nicolae Testemițanu”

¹ Catedra de chirurgie oro-maxilo-facială și implantologie orală „Arsenie Guțan”, IP USMF „Nicolae Testemițanu”

² Clinica stomatologică SRL „Omni Dent”

³ IMSP Institutul Mamei și Copilului
<https://doi.org/10.53530/1857-1328.21.59.04>

Rezumat

Anomaliile dento-maxilare au o răspândire destul de mare în rândul populației, ducând, la rândul lor, la alterarea modului obișnuit de viață și a stării psiho-emoționale a pacienților. Scopul lucrării este evaluarea tratamentului complex ortodontic-chirurgical în anomalia dento-maxilară clasa III Angle. Vom prezenta cazul clinic al unei paciente cu clasa III-a scheletată, forma gnatică, care s-a adresat la clinica stomatologică „Omni Dent” pentru efectuarea celei de-a doua etape din cadrul tratamentului asociat ortodontic și chirurgical. S-a investigat prin OPG, CBCT, TRG, scanare digitală, fotografie dentară și programe digitale, urmărind colectarea datelor pentru planificarea virtuală, stabilirea diagnosticului complex cu alegerea metodei optime de tratament pentru caz, ulterior, cu transferul planului virtual în sala de operație prin ghidurile chirurgicale și splinturile ocluzale. Postoperator, s-a vizualizat o ameliorare vădită a aspectului facial din față și profil, susținută de compararea indicilor cefalometrici pre- și postoperatori: SNA (76,6° la 84°), SNB (80,6° la 78,8°), ANB (-4° la 5,2°), Wits (-9,6° la 0°). Diagnosticul precoce și planificarea detaliată prin utilizarea metodelor moderne de examinare poate oferi o reabilitare armonioasă a pacienților cu anomalii dento-maxilare.

Cuvinte-cheie: anomalie dento-maxilară, malocluzie, chirurgie ortognată.

Introducere

Anomaliile dento-maxilare (ADM) sunt caracterizate prin tulburări de creștere și dezvoltare, cu caracter

SURGICAL TREATMENT OF DENTO-MAXILLARY ANOMALIES CLASS III ANGLE. CLINICAL CASE

Mihaela Ciuclea¹,
5th year student, Nicolae Testemițanu SUMPh
Dumitru Sirbu^{1,2},
doctor of medical sciences, associate professor
Stanislav Strișca³
maxillofacial surgeon
Stanislav Eni²,
dentoalveolar surgeon
Daniel Sirbu¹,
5th year student, Nicolae Testemițanu SUMPh

¹ Department of Oral and Maxillofacial Surgery and Oral Implantology „Arsenie Guțan”

² Dental clinic „Omni Dent” LLC

³ IMSP Institute of Mother and Child

Summary

Dento-maxillary anomalies are relatively widespread among the population, eventually leading to serious psychological and lifestyle deterioration. The purpose of this paper is to evaluate the complex orthodontic-surgical treatment in the dento-maxillary anomaly class III Angle. We aim to present the clinical case of a female patient suffering from skeletal third-class, gnathic form, who came to „Omni Dent” clinic in order to complete the second stage of associate orthodontic and surgical treatment. Medical investigations: OPG, CBCT, TRG, digital scanning, dental photography, digital programs, used at collecting data for virtual planning, establishing a complex diagnosis and choosing the best surgical technique for this case, subsequently, with the transfer of the virtual plan in the operating room through surgical guides and occlusal splints. Postoperatively, there was an obvious improvement of the facial appearance, supported by the comparison of pre- and postoperative cephalometric indices: SNA (from 76,6° to 84°), SNB (from 80,6° to 78,8°), ANB (from -4° to 5,2°), Wits (from -9,6° to 0°). Early diagnosis and detailed planning by using modern methods of examination may ensure an efficient rehabilitation of patients suffering from dento-maxillary anomalies.

Key-words. dento-maxillary anomaly, malocclusion, orthognathic surgery.

Introduction

Dento-maxillary anomalies are characterized by growth and development disorders, congenital or ac-

primar sau dobândit, ale sistemului dentar sau bazelor oaselor maxilare [14]. Ele implică modificări semnificative ale arhitecturii viscerocraniului, fiind asociate cu malocluzie dentară [2]. Factorul etiologic poate fi genetic, metabolic, endocrin, traumatic sau funcțional (obiceiuri vicioase, respirație orală, deglutiție infantilă), însă acest aspect rămâne încă discutabil.

ADM se pot produce în toate din cele 3 planuri de referință: sagital, vertical și transversal, fiecare anomalie fiind caracterizată atât dento-alveolar, cât și scheletal. Clasificarea Angle, concepută de E. Angle la începutul secolului XX, este cea mai utilizată clasificare dento-alveolară, criteriul de bază fiind raportul de ocluzie în plan sagital la nivelul molarilor de 6 ani. Ulterior, pornind de la clasificarea Angle, s-a stabilit și o clasificare scheletată a anomaliilor, în funcție de raportul în plan sagital al maxilei și mandibulei cu baza anterioară a craniului, prin valoarea unghiurilor SNA, SNB și a unghiului ANB care se delimitează între acestea [2]. Măsurările de la baza craniului, însă, nu aduc întotdeauna o informație credibilă despre relația anteroposterioară a maxilarelor. Cu toate că unghiul ANB e utilizat pe larg și arată o valoare reală a poziției sagitale a mandibulei față de maxilă într-o mare parte din cazuri, există și situații când acesta nu e decisiv pentru stabilirea diagnosticului definitiv [1]. De aceea, pe parcursul anilor, s-au conceput mai multe analize cefalometrice: Tweed, Sassouni, Rickets, Downs, Mc Namara, Wits etc. Analiza Wits, dezvoltată de Jacobson în 1975, descrie poziția maxilarelor în plan sagital prin măsurarea distanței dintre punctele de intersecție pe planul ocluzal, rezultate în urma trasării prin reperele osoase „A” și „B” a doua perpendiculare pe planul dat. Această completare e utilă în stabilirea diagnosticului complex al anomaliilor dento-maxilare scheletate, orientând, de la început, alegerea tipului de tratament, ortodontic sau asociat, ortodontic și chirurgical. Pacienții se prezintă la medicul ortodont cu un spectru larg de tulburări [6], începând cu cele estetice, de altfel, cele mai frecvente, până la altele funcționale severe (de masticăție, fonație, deglutiție, respirație) care duc la alterarea modului de viață și a stării psiho-emoționale. În 2010, Johan P. Reyneke, i-a clasificat în 3 grupe:

- Pacienți cu relațiile scheletale normale și malocluzii care pot fi tratate prin tehnici ortodontice;
- Pacienți cu discrepanțe scheletale de la ușoare la moderate. Malocluziile la o mare parte a pacienților din acest grup pot fi corectate prin compensare dentară sau management de creștere;
- Pacienți cu discrepanțe scheletale severe care necesită procedee combinate ortodontice și chirurgicale.

Decizia finală de tratament este o „simbioză” a mai multor factori: preferințele și motivația pacientului, indicii cefalometrice scheletali și dentari, profilul țesuturilor moi, disponibilitatea aparatului specific de diagnostic, planificare și tratament.

quired, of the teeth or maxillary bones [14]. Involve significant changes in the architecture of the viscerocranium, being associated with dental malocclusion [2]. The etiological factor may be genetic, metabolic, endocrine, traumatic, or functional (bad habits, oral breath, infantile deglutition). However, this aspect still remains debatable.

Dento-maxillary anomalies may develop in all three reference plans: sagittal, vertical, and transversal, each anomaly being characterized by both dentoalveolar division and skeletal class. The Angle classification, conceived by E. Angle at the beginning of the XXth century, is the most commonly used dentoalveolar classification. The main criterion is the occlusion ratio of 6 years old molars in sagittal plan. Afterwards, based on Angle's classification, a skeletal class of anomalies was developed, according to the sagittal ratio of maxilla, jaw, and the anterior base of the skull, via SNA, SNB and ANB angles values [2]. Still, the measurements of the skull don't always provide us with the right information on the anteroposterior relation of the jaws. Even though the ANB angle is highly used and shows a real value of the sagittal position of the mandible towards the maxilla in most cases, there are cases when it is not crucial to the final diagnosis [1]. Therefore, over the years, several cephalometric analyzes have appeared: Tweed, Sassouni, Rickets, Downs, Mc Namara, Wits. Wits appraisal, developed by Jacobson in 1975, describes the position of the jaws in sagittal plan by measuring the distance between the intersection points on the occlusal plan, which came as result after drawing two perpendiculars through osseous marks. This additional information helps diagnosing complex skeletal dento-maxillary anomalies, guiding, right from the beginning, best treatment options, orthodontic or associate, orthodontic and surgical. Patients seeking orthodontic treatment have a wide range of functional and esthetic needs and can be divided into three groups (Johan P. Reyneke, 2010):

- Group 1: Those with normal skeletal relationship and malocclusions that can be treated using routine orthodontic techniques.
- Group 2: Those with mild to moderate skeletal discrepancies. The malocclusions of many of the patients in this group can be corrected by dental compensation and growth management.
- Group 3: Those with moderate to severe skeletal discrepancy and noticeable facial imbalance. The negative effects of compromised orthodontic treatment for patients in the third group would be unacceptable, making combined surgery and orthodontics the treatment of choice.

The decision regarding the best treatment is influenced by various factors: the patient's main complaint and preferences, skeletal and dental analysis, soft tissue profile, available surgical skills.

În clasificarea lui Angle clasa III cuprinde anomaliile, în care raportul primilor mari permanenți este mezializat cu mai mult de 2mm. Câmpeanu (1981) dă următoarea definiție a patologiei: anomaliile dento-maxilare caracterizate prin inversarea rapoarelor ocluzale în regiunea frontală sunt încadrate în sindromul progenic. Ilinca-Marcosean introduce termenul de ocluzie anterioară [9]. Potrivit unui review sistematic și meta-analiză demarată de Daniel și al. [5], prevalența medie a malocluziei clasa III pe un eșantion combinat cu toate rasele e 7,04%, variind în limitele 0 și 26,67%. Țările din Sud-estul Asiei au aratat o maximă a prevalenței 15,80%, Europa 4,88%, iar India, cel mai mic nivel 1,19%. În trecut, se credea ca ele apar doar pe contul unui prognatism mandibular [7]. Actualmente, pentru pacienții cu anomalii dento-maxilare clasa III-a, se descriu mai multe situații clinice: retrognatism maxilar (pseudoprogna- tism mandibular), prognatism maxilar propriu-zis, prognatism mandibular combinat cu retrognatism maxilar [2]. Prin urmare, strategia de tratament necesită a fi divizată luând în calcul o multitudine de factori precum statusul de creștere, vârsta, severitatea displaziei scheletate, severitatea malocluziei dentare, precum și acordul pacientului [4]. Ker și al. [8] au dezvoltat câțiva indicatori cefalometrici și au raportat necesitatea intervenției chirurgicale la pacienții cu malocluzie clasa III ce au unghiul ANB $<-4^\circ$, înclina- rea incisivilor inferiori $<83^\circ$. Stellzing-Eisenhauer și al. [10] în studiul lor adaugă ca analiza Wits e deci- sivă în distingerea hotarului dintre tratament orto- dontic și intervenție chirurgicală, de aceea o medie Wits cu valoarea $-4,6 \pm 1,7$ mm e potrivită pentru un camuflaj ortodontic, pe când valoarea $-12 \pm 4,3$ mm impune chirurgia ortognatică.

Din cauza diversității anomaliilor dento-maxila- re, vom prezenta cazul clinic al unei paciente cu clasa III-a scheletată, forma gnatică, urmărind colectarea datelor pentru planificarea virtuală, stabilirea dia- gnosticului complex și efectuarea propriu-zisă a in- tervenției chirurgicale, comparând rezultatele postop- eratorii cu cele preoperator.

Scopul: Evaluarea tratamentului complex orto- dontic-chirurgical în anomalia dento-maxilară clasa III Angle.

Materiale și metode

Prezentare caz clinic. Pacienta R.O. F/32 ani s-a adresat la clinica stomatologică „Omni Dent” pre- zentând acuze estetice și funcționale (de masticatie, deglutiție, fonație). S-a realizat prima etapă a trata- mentului complex ortodontic-chirurgical. După ce a finisat etapa ortodontică de decompensare (1 an), ea s-a adresat pentru a doua etapă — cea chirurgicală. Intervenția chirurgicală s-a efectuat în secția de chi- rurgie oro-maxilo-facială a IMSP IMU.

La această etapă, la examinarea pacientei exobu- cal, s-a apreciat un tip facial leptoprosopic cu mări- rea etajului inferior al feței, profil concav, prognatism

In Angle's classification class III includes anoma- lies, in which the ratio of first permanent molars is mesialized by more than 2mm. Câmpeanu (1981) gives the following definiton of the pathology: the dento-maxillary anomalies characterized by the re- verse of the occlusal ratios in the frontal region are classified as progenic syndrome. Ilinca-Marcosean introduces the term anterior occlusion [9]. Accord- ing to a systemic review and meta-analysis con- ducted by Daniel et al. [5], the average prevalence of Class III malocclusion in combined sample of all races is 7.04% with a range from 0 to 26.67%. Popu- lations from Southeast Asian countries showed the highest Angle's Class III malocclusion prevalence rate of 15.80%. The European studies had an aver- age prevalence rate of 4.88%, and Indian populations had the lowest prevalence rate of 1.19 %. In the by- gone days, Class III malocclusions were believed to be solely due to the prognathic mandible [7]. Pres- ent knowledge of etiology has revealed that it can occur due to maxillary retrognathism, mandibular prognathism, or a combination of both. Therefore, the treatment strategy must be devised considering a myriad of factors such as the growth status, age, the severity of the skeletal dysplasia, severity of dental malocclusion, and patient compliance. Kerr *et al.* [8] developed some cephalometric yardsticks and re- ported that surgery should be performed for patients with an ANB angle of $<-4^\circ$, a maxillary/mandibular (M/M) ratio of 0.84, and mandibular incisor in- clination $<83^\circ$. Stellzig-Eisenhauer *et al.* [10] in their discriminant analysis showed that Wits appraisal is most decisive in distinguishing the borderline case, and average Wits for camouflage treatment was -4.6 ± 1.7 mm and for surgical treatment was -12.1 ± 4.3 mm.

Given the diversity of dento-maxillary anomalies, we aim to present the clinical case of a female patient suffering from skeletal third-class, gnathic form, fol- lowing data gathering for the virtual planification, establishing complex diagnosis, and performing the surgery, comparing postsurgical and presurgical re- sults.

Goal: To evaluate the complex orthodontic-sur- gical treatment of dento-maxillary anomaly class III Angle.

Resources and methods

Clinical case. A 32-year-old female came to „Omni Dent” clinic with aesthetic and functional complains (mastication, deglutition, phonation). The first stage of the complex orthodontic-surgical treatment was performed. After finishing the ortho- dontic decompensation stage (1 year), she came for the second stage- the surgical one. The surgery was performed in the maxillofacial surgery department of IMSP Emergency Medicine Institute.

On extraoral examination, the patient had a lep- toprosopic facial type, concave profile, mandibu-

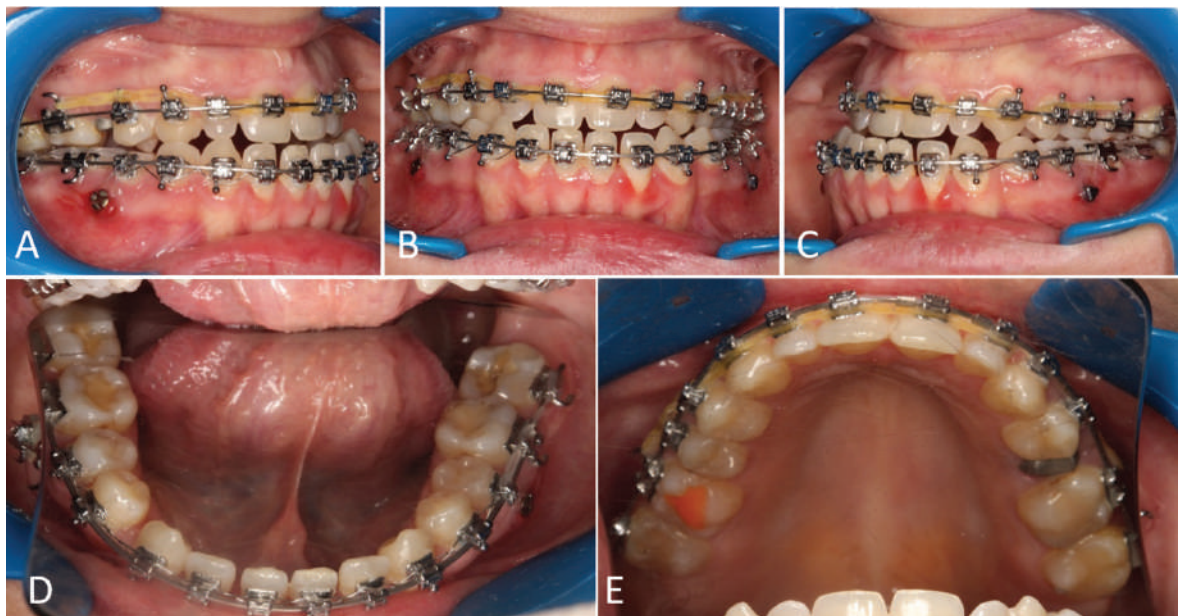

Fig.1. Aspect fotografic intraoral al pacientei R.O.,32 ani. A. Lateral dreapta. B.Din normă frontală. C. Lateral stânga. D. Arcada inferioară. E. Arcada superioară.

Fig.1. Intraoral photography of patient R.O., 32 y/o. A. Lateral right. B. Frontal view. C. Lateral left. D. Inferior arch. E. Superior arch. Omni Dent case

mandibular, protruzie labială inferioară și asimetrie facială cu devierea liniei mediane a feței cu 2,9 mm spre dreapta. Endobucal, s-a pus în evidență raport canin mezializat, molar mezializat, ocluzie inversă frontală cu overjet negativ de -2,1mm, asociată cu inocluzie verticală în regiunea grupului frontal și în zona laterală, existând contacte doar la nivelul ultimilor molari (Figura 1). Pacienta s-a investigat prin Ortodontografie (OPG) cu aparatul Orthophos SL, care a conturat prezența tuturor dinților permanenți, Computer Tomografie cu Fascicul Conic (CBCT) — discrepanță în plan transversal -4,7mm. La analiza cefalometrică (Figura 2) s-a depistat clasa 3 scheletată ($SNA=76,6^\circ$, $SNB=80,6^\circ$, $ANB=-4^\circ$, Wits appraisal = $-9,6^\circ$), cu tipar de creștere hiperdivergent ($SnGoGn=39,8^\circ$, $NL-ML=32,6^\circ$), normoinclinația incisivilor superiori și inferiori ($U1-SN=102^\circ$, $L1-MP=92,3^\circ$). Parametrii liniari Schwarz au arătat discrepanță între lungimea maxilarelor față de baza craniului : $Se-N=66\text{mm}$, $A1-PNS=42\text{mm}$ (maxilarul mai scurt cu 4 mm), $Gn-Go=78\text{mm}$ (baza mandibulei mai lungă cu 8 mm, față de lungimea $Se-N$). După Jefferson s-a stabilit diagnosticul clasa 3 scheletată, subclasa C (retrognatism maxilar și prognatism mandibular), asociată cu profil hiperdivergent în plan vertical și stadiul 6 al dezvoltării vertebrelor cervicale (CVM 6).

A urmat digitalizarea arcadelor dentare utilizând scannerul intraoral Trios 3 (3Shape) și suprapunerea datelor computer tomografului cu modelele virtuale ale arcadelor dentare scanate, printr-un proces de triangulare, obținând imagini tridimensionale ale țesuturilor moi, scheletului osos și ale dinților. Planificarea chirurgicală virtuală s-a realizat prin intermediul programelor Dolphin 3D Imaging and Management Solutions și ProPlan CME, care au permis simularea

lar prognatism, lower labial protrusion and facial asymmetry with deviation of the midline of the face by 2,9 mm to the right. Intraoral examination showed class 3 molar relation, frontal crossbite with negative overjet of -2,1mm, associated with vertical inoclusion in the region of the frontal group and in the lateral area, there being contacts only at the level of the last molars (Figure 1). The patient was investigated by orthopantomography (OPG) with the device Orthophos SL, which outlined the presence of all permanent teeth, Cone beam computed tomography (CBCT) – transversal discrepancy – 4,7 mm. A cephalometric analysis (Figure 2) revealed that patient was having skeletal Class III malocclusion ($ANB=-4^\circ$, Wits appraisal= $-9,6\text{ mm}$), with hyperdivergent growth pattern ($SnGoGn=39,8^\circ$, $NL-ML=32,6^\circ$), normoinclination of the upper and lower incisors ($U1-SN=102^\circ$, $L1-MP=92,3^\circ$). Schwarz linear parameters showed discrepancy between the length of the jaws compared to the base of the skull : $Se-N=66\text{mm}$, $A1-PNS=42\text{mm}$, $Gn-Go=78\text{mm}$. Jefferson's analysis established the diagnosis of skeletal class 3 , subclass C (maxillary retrognathism and mandibular prognathism), associated with a vertically hyperdivergent growth pattern and stage 6 of cervical vertebral maturation (CVM 6).

The next step was the digitization of dental arches using the Trios 3 (3Shape) intraoral scanner and the tomographic computer data overlap with the virtual models of the scanned data arches, thus we obtained the three- dimensional images of the soft tissues, the skeletal bone and the teeth. The virtual surgical planning was performed through the programs Dolphin 3D Imaging and Management Solutions and ProPlan CME, which allowed the simulation of different surgical techniques choosing the best for the case, sub-

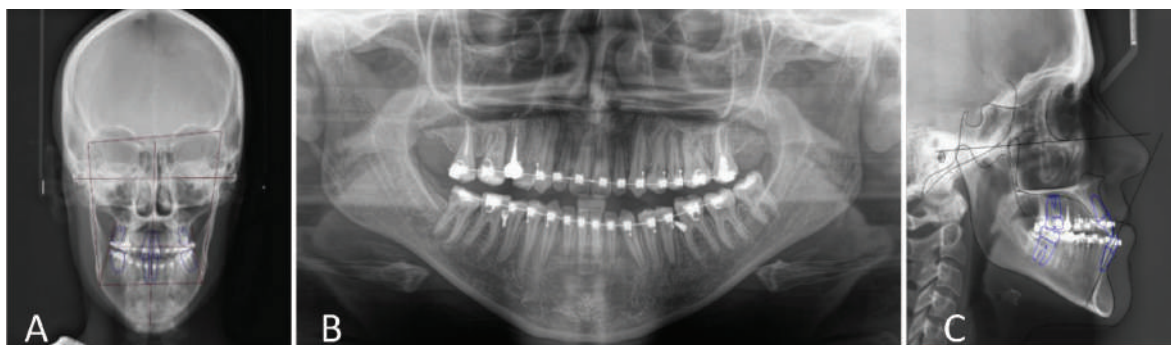

Fig.2. Pacienta R.O., 32 ani, preoperator. A. Teleradiografie din față. B. Ortopantomografie. C. Teleradiografie de profil
Fig.2. Patient R.O., 32 y/o, pre-surgical. A. Frontal telerothography. B. Orthopantomography. C. Profile telerothography

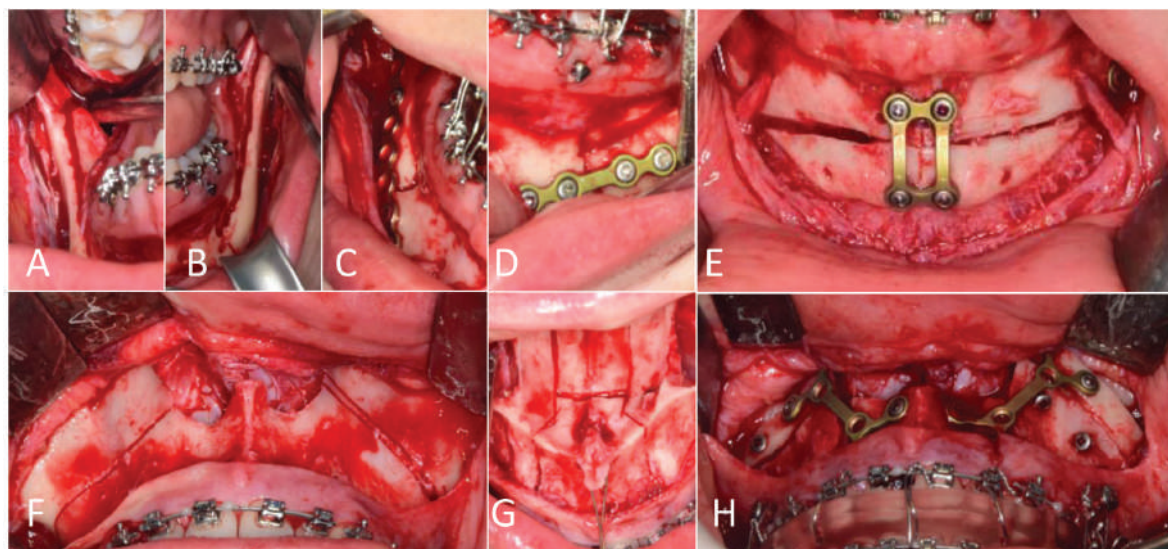


Fig.3. Etapele intervenției chirurgicale. A.Despicarea ramului mandibular pe dreapta. B.Despicarea ramului mandibular pe stânga. C. Fixarea plăcuței de osteosinteză pe dreapta. D. Fixarea plăcuței de osteosinteză pe stânga. E. Genioplastie. F. Osteotomia Le Fort I. G. Osteotomii segmentate paramediane. H. Fixarea plăcuțelor de osteosinteză.

Fig.3. Stages of surgery. A. BSSO right. B. BSSO left. C. Fixation of the osteosynthesis plate right. D. Fixation of the osteosynthesis plate left. E. Genioplasty. F. Le Fort I osteotomy. G. Segmented paramedian osteotomies. H. Fixation of the osteosynthesis plates

diferitor tehnici de intervenții chirurgicale și alegerea celei optime pentru caz, ulterior, cu transferul planului virtual în sala de operație prin ghidurile chirurgicale și splinturile ocluzale.

Rezultate și discuții

Planul de tratament a presupus operație de osteoplastie bimaxilară (Figura 3), le Fort 1 cu segmentarea maxilarului superior și avansare, la mandibula — BSSO bilateral sagittal-split osteotomy cu distalizarea mandibulei, genioplastie (reducerea și distalizarea mandibulei).

După prealabila prelucrare și izolare a câmpului operator, sub anestezie generală cu intubație nazotraheală s-a completat cu anestezie infiltrativă pentru scăderea riscului hemoragic și creșterea pragului algic. S-a efectuat o incizie în baionetă în regiunea retromolară, extinsă până la nivelul d.4.1, decolarea lamboului muco-periostal, osteotomia sagitală a ramului mandibular după Obwegeser(1954), modificată de Dal-Pont(1961), linia de osteotomie interesând corticala internă a ramului mandibular dinainte- înapoi, între spina Spix și incizura sigmoidă, apoi marginea anterioară

securant, with the transfer of the virtual plan to the operating room through the surgical guides and occlusal splints.

Results and discussions

There has been performed a bimaxillary orthognathic surgery (Figure 3), segmental le Fort I osteotomy and maxillary advancement combined with BSSO bilateral sagittal split osteotomy and lower jaw distalization, genioplasty.

After prior processing and isolation of the operating field, under general anesthesia with naso-tracheal intubation it was completed with infiltrative anesthesia to decrease the hemorrhagic risk and increase the pain threshold. A bayonet incision was made in the retromolar region, extended to the level of tooth 4.1, detachment of the mucoperiosteal flap, sagittal osteotomy of the mandibular branch after Obwegeser (1957), modified by Dal-Pont (1961), the osteotomy line involving the internal cortex of the mandibular branch between the Spix spine and sigmoid incision, then the anterior edge of the mandibular branch, down and outwards, continuing at the lev-

a ramului mandibular, în jos și înafară, continuând la nivelul corticalei externe a corpului mandibular, până în dreptul molarului doi și extinsă la bazilara mandibulei, deplasarea fragmentelor osteotomiate spre posterior cu 4,5 mm, surplusul osos de pe fragmentul mic fiind înlăturat, cu rotația corpului în sens invers acelor de ceasornic, în poziția planificată preoperator prin aplicarea splintului ocluzal și fixarea cu plăcuțe de osteosinteză și șuruburi din titan. S-a verificat poziția condilului articular în fosa glenoidă. S-a procedat similar pe cealaltă hemiarcadă. Pentru maxilarul superior s-a realizat incizie orizontală la nivelul mucoasei pasiv-mobile a maxilarului superior de la dintele 1.1-1.6, decolarea lamboului muco-periostal, osteotomia de tip Le Fort I, linia de osteotomie pornind de la apertura piriformă, prin fosa canina spre creasta zigomato-alveolară și continuă posterior, retrotuberozitar, până la sutura pterigomaxilară, identic pe hemiarcada opusă, aplicarea splintului ocluzal. În așa mod, întreg blocul maxilar a fost desprins de la craniu, iar prin 2 osteotomii segmentate paramediane s-a expansionat cu 9 mm, s-a deplasat anterior cu 3 mm și s-a adus spre linia mediană, fixându-se cu plăcuțe de osteosinteză „în L” și șuruburi de titan. Pentru operația „Genioplastie” s-a pus în evidență mentonul prin decolarea anterioară, menajând fascicolul vasculo-nervos alveolar inferior la nivelul orificiului mentonier. Osteotomia s-a realizat cu înlăturarea unui segment de 5 mm, pentru a corecta creșterea verticală a mandibulei, deplasarea mentonului posterior și fixarea cu o placă de titan, imobilizarea intermaxilară timp de 21 zile, suturare și aplicare drenuri. S-a efectuat OPG, CBCT postoperator pentru a aprecia corectitudinea intervenției chirurgicale.

Perioada de recuperare a decurs corespunzător traumatismului operator, fără complicații. La îndepărtarea imobilizării intermaxilare, s-a continuat cu tratamentul ortodontic post-chirurgical. Pacienta a fost monitorizată la 1,2,4,6 luni postoperator (Figura 4).

S-a vizualizat o ameliorare vădită a aspectului facial din față, cât și din profil, a proporționalității etajelor feței, cu minimalizarea dereglărilor funcționale (Figura 5), prin modificări ale indicilor cefalometrici. S-a corectat retrognatismul maxilar și prognatismul mandibular, cele 2 maxilare aflându-se într-o poziție

el of the external cortex of mandibular body up to the second molar and extended to the basilar of the mandible, the movement of the osteotomy fragments posteriorly by 4,5 mm, the surplus bone being removed, with the body rotating counterclockwise, in the preoperatively planned position by applying the occlusal splint and fixing with osteosynthesis plates and titanium screws, checking the position of the articular condyle in the glenoid fossa. The same was done on the other hemiarcade. A horizontal incision was made in the passive-mobile mucosa of the upper jaw from tooth 1.1-1.6, mucoperiosteal flap detachment, le Fort I osteotomy, the osteotomy line starting from the piriform opening, through the canine fossa to the zygomatic-alveolar crest and continues posteriorly, retro-tuberosity, to the pterygomaxillary suture, identical on the opposite hemiarcade, applying the occlusal splint. In this way, the entire maxillary block was detached from the skull, and through 2 segmented paramedian osteotomies expanded by 9 mm, moved anteriorly by 3 mm and brought to the midline, fixing with L-shaped osteosynthesis plates and titanium screws. A chin wing osteotomy was performed with a 5 mm segment removed, to correct vertical growth of the mandible, posterior chin movement and fixation with a titanium plate, intermaxillary immobilization for 21 days, suture. OPG, CBCT was performed to verify the success of the surgery.

The recovery period went according to the operative trauma, without complications. Upon removal of the intermaxillary immobilization, post-surgical orthodontic treatment was continued. The patient was monitored at 1,2,4,6 months postoperatively (Figure 4).

There was a clear improvement in the facial appearance, the proportionality in the face layers and the dental occlusion, with the minimization of functional disorders (Figure 5). At the same time, substantial changes of the cephalometric indices were found (table 1), the maxillary retrognathism and mandibular prognathism were corrected, the 2 jaws being in a favorable position towards the base of the skull, decreasing the lower part of the face and improving facial symmetry.

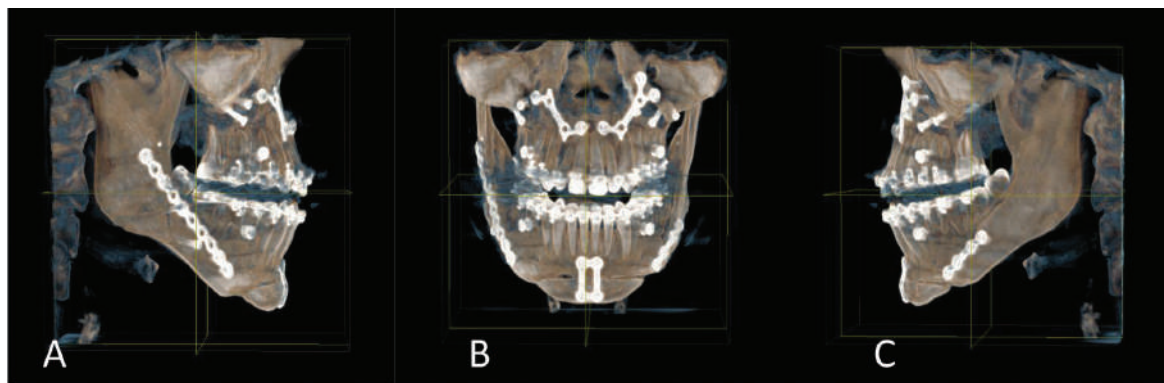


Fig.4. CBCT, 6 luni postoperator. A. Profil dreapta. B. Normă frontală. C. Profil stânga
Fig.4. CBCT, 6 months post-surgical. A. Profile right. B. Frontal view. C. Profile left

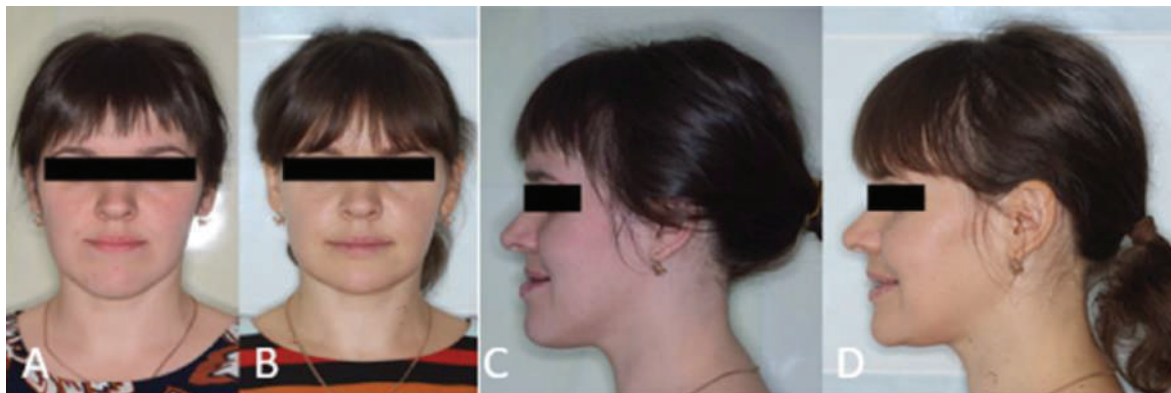

Fig.5. Pacienta R.O., 32 ani. Analiza comparativă pre- și postoperator: A. Aspect facial din normă frontală preoperator. B. Aspect facial din normă frontală 4 luni postoperator. C. Profilul în zâmbet, preoperator. D. Profilul în zâmbet, 4 luni postoperator.

Fig.5. Patient R.O., 32 y/o. Pre- and postoperative comparative analysis. A. Frontal view, pre-surgical. B. Frontal view, 4 months post-surgical. C. Profile view smiling, pre-surgical. D. Profile view smiling, 4 months post-surgical

favorabilă față de baza craniului. Fața e proporțională prin egalarea etajelor feței și s-a îmbunătățit simetria facială (tabelul 1).

Literatura de specialitate propune o serie de tehnici chirurgicale de osteotomie a mandibulei, începând cu osteotomia orizontală a ramului, pentru prima dată abordată de către Blair la începutul anilor 1900, urmând cu osteotomia verticală a ramului, descrisă de Caldwell și Letterman în 1954 și osteotomia sagitală a ramului mandibular (după Obwegeser, 1957), revizuită și completată de Dal Pont (1961), Hunsuck (1968) și Epker (1977) [3]. În 1985, Datillo și al.[11] au raportat despre corecția clasei II scheletale asociate cu ocluzie deschisă prin tehnica exoorală de osteotomie „în L inversat” (ILO), iar în 1999, McMillan și al. [11] au utilizat-o printr-un abord endooral. Song-Song Zhu și al. (2012) [11] au utilizat tehnica ILO cu abord endooral și greșă osoasă din creasta iliacă pentru tratamentul ADM cu deficiență mandibulară. Adeseori este necesară și o intervenție asociată de re poziție a mentonului cu retrudarea sau avansarea lui prin genioplastie (Obwegeser) [2]. În 2009, Albino Triaca a formulat o nouă tehnică de genioplastie extinsă — osteotomia chin wing pentru corectarea profilului hiperdivergent. Cât privește maxilarul superior, în 1927 Wassmund a introdus osteotomia Le Fort I, care se

The literature proposes a series of surgical techniques of osteotomy of the mandible, starting with horizontal osteotomy of the ramus, first approached by Blair in the early 1900s, followed by vertical osteotomy of the ramus, described by Caldwell and Letterman in 1954 and sagittal osteotomy of the mandibular branch (Obwegeser, 1957), modified by Dal Pont (1961), Hunsuck (1968) and Epker (1977) [3]. In 1985, Datillo et al. [11] reported on the treatment of skeletal class 3 open bite malocclusion by the extraoral technique of inverted- L osteotomy (ILO) and in 1999, McMillan et al. [11] used it through an intraoral approach. Song- Song Zhu et al. [11] used the ILO technique with intraoral approach and iliac crest bone grafting for correction of mandibular deficiency. It is often necessary to have an associated intervention of chin replacement with its retrusion or advancement by genioplasty (Obwegeser) [2]. In 2009, Albino Triaca formulated a new extended genioplasty technique- chin wing osteotomy to correct the hyperdivergent profile. As for the upper jaw, in 1927 Wassmund introduced the Le Fort I osteotomy, which is widely applied in the treatment of dento-maxillary anomalies in the sagittal and vertical plane. In cases of open bite or when a transversal expansion is required in the maxilla, a Le Fort I osteotomy approach can be combined with a multiple- piece os-

Indici cefalometrici	Unitate de măsură	Normal	Preoperator	Postoperator
Cephalometric indices	Unit	Normal	Pre-Surgical	Post-Surgical
SNA	°	82	76,6	84
SNB	°	80	80,6	78,8
ANB	°	2	-4	5,2
FMA	°	25	28	24,7
IMPA	°	88	88	86,5
WITS	mm	0	-9,6	0
U1-SN	°	102,8	102	103,9
L1-MP	°	95	92,3	85,4
NL-ML	°	25	32,6	25,9
Se-N	mm	individual	66	66,9
A1-PNS	mm	2/3 Gn-Go	42	57,5
Gn-Go	mm	Se-N + 3mm	78	75,8

Tab. 1. Compararea indicilor cefalometrici preoperator și la 4 luni postoperator

Tab. 1. Comparison of cephalometric indices pre-surgical and at 4 months post-surgical

aplică pe larg în tratamentul ADM în plan sagital și vertical. La pacienții cu ocluzie deschisă ce necesită expansiune transversală a maxilei e folosită osteotomia Le Fort I combinată cu multiple osteotomii segmentate pentru corecția curbei Spee nefavorabile sau a discrepanței transversale. În cazul nostru, în urma simulării virtuale a diferitor tehnici, s-a ales una individualizată care să includă avansarea maxilei cu expansiune transversală, retrudarea mandibulei cu corecția profilului hiperdivergent. Din tehnicile chirurgicale a mandibulei s-a optat pentru BSSO, deoarece prezintă un risc de morbiditate minim și permite corectarea anomaliilor în toate cele 3 planuri de referință. Reducerea și retrudarea mentonul s-a efectuat prin chin wing osteotomie, care împiedică incongruența osoasă, iar blocul osos obținut a fost utilizat drept biomaterial autogen pentru suplinirea defectului la maxilă, creat prin avansarea ei.

Concluzii

1. Tratamentul armonios al anomaliilor dento-maxilare ține de o conlucrare fructuoasă a medicului ortodont și a chirurgului, stabilind corect diagnosticul, prin intermediul mijloacelor disponibile de examinare și planificare. Această idee a fost împărtășită de Proffit, precum și Melsen, care au accentuat că obținerea unui rezultat optimal ține de o strânsă cooperare interdisciplinară [12].
2. Indicii cefalometrici descriși în literatura de specialitate de Kerr și al. [8], Stellzing-Eisenhauer și al. [10] despre distingerea hotarului dintre tratament ortodontic și intervenție chirurgicală au avut un aport vădit pentru a decide tactica de tratament. Pacienții cu discrepanțe sagitale, transversale și un profil hiperdivergent sunt un exemplu de caz complex care necesită tratamentul ortognatic pentru a obține un rezultat estetic, funcțional și stabil.
3. Succesul intervenției chirurgicale e susținut de ameliorarea aspectului facial la pacienta R.O., precum și de următoarele schimbări cefalometrice: SNA (76,6° la 84°), SNB (80,6° la 78,8°), ANB (-4° la 5,2°), Wits (-9,6° la 0°), NL-ML (32,6° la 25,9°). Diferențele de precizie pre- și postoperatorii au fost în limitele acceptabile. Hsu și alții, într-un studio multicentric, efectuat în 2013, au prezentat criteriul de succes ca o deviere liniară de până la 2mm și o deviere angulară <4°.
4. Metodele moderne digitale de planificare chirurgicală au devenit un instrument prețios în individualizarea tratamentului și reabilitarea armonioasă a pacienților cu ADM. Confecționarea splinturilor ce se adaptează intim la situsul operator au o precizie și acuratețe superioară celor clasice [13], reduc riscul complicațiilor intraoperatorii precum și a timpului intervenției, de aceea sunt tot mai des implementate în practica chirurgiei ortognatice.

teotomy to correct an unfavorable curve of Spee or a transverse discrepancy. In our case, following the virtual simulation of different techniques, an individualized one was chosen to include the advancement of the maxilla with transverse expansion, the retrusion of the mandible and the correction of the hyperdivergent profile. From the surgical techniques of the mandible, BSSO was chosen because it presents a minimum risk of morbidity and allows the correction of anomalies in all 3 reference planes.

Conclusions

1. Harmonious treatment of dento-maxillary anomalies depends on a fruitful collaboration between the orthodontist and the surgeon, correctly establishing the diagnosis, through the available means of examination and planning. This idea was shared by Proffit, as well as Melsen, who emphasized that achieving an optimal result is a matter of close interdisciplinary cooperation [13].
2. Cephalometric indices described in the literature by Kerr et al. [8], Stellzing-Eisenhauer et al. [10] on the distinction between orthodontic treatment and surgery had a clear contribution to decide the treatment tactics. Patients with sagittal, transverse discrepancies and a hyperdivergent profile are an example of a complex case that requires orthognathic surgery to achieve an aesthetic, functional and stable result.
3. The success of the surgery is supported by the improvement of the facial appearance as well as by the cephalometric changes: SNA (from 76,6° to 84°), SNB (from 80,6° to 78,8°), ANB (from -4° to 5,2°), Wits (from -9,6° to 0°), NL-ML (from 32,6° to 25,9°). The differences in pre- and postoperative accuracy were within acceptable limits. Hsu and others, in a multicenter study conducted in 2013, presented the success criterion as a linear deviation of up to 2mm and an angular deviation <4°.
4. Modern digital methods of surgical planning have become a valuable tool for individualizing the treatment plan and for a harmonious rehabilitation of patients with dento-maxillary anomalies. The making of splints that adapt intimately to the operating site have a precision and accuracy superior to the classic ones [12], reduce the risk of intraoperative complications and intervention time. Based on these advantages, digital occluded splints are increasingly being implemented in orthognathic surgery.

Bibliografie/ Bibliography

1. Alexander Jacobson, Richard L. Jacobson, Radiographic Cephalometry, 2006 Quintessence Publishing Co, Inc, p.99
2. Bucur Al. Compendiu de chirurgie oro-maxilo-facială, vol.2, Editura Qmed Publishing, București 2009, p.774
3. Laura A. Monson. Bilateral sagittal split osteotomy. *Semin Plast Surg* 2013; 27:145-8.
4. Gandhi V, Mehta F, Patel D, Parekh H, Joshi H. Class III Malocclusion Treated by Combined Orthodontic and Orthognathic Approach Along with Growth Prediction: A Case Report. *Turk J Orthod.* 2020;33(1):65
5. Hardy D, Cubas Y, Orellana M. Prevalence of angle class III malocclusion: A systematic review and meta-analysis. *O J Epi.* 2012; 2:75-82. doi: 10.4236/ojepi.2012.24012.
6. Johan P. Reyneke. Essentials of Orthognathic Surgery, Second Edition, 2010 Quintessence Publishing Co, Inc, p.2-4.
7. Kapadia RM, Shah AP, Diyora SD, Rathva VJ. Non-surgical treatment of skeletal Class III malocclusion. *BMJ Case Rep.* 2014 doi: 10.1136/bcr-2013-202326. bcr2013202326.
8. Kerr WJ, Miller S, Dawber JE. Class III malocclusion: Surgery or orthodontics? *Br J Orthod.* 1992; 19:21-4.
9. Mihailovici G., Trifan V., Avornic-Ciumeico L., Mihailovici P. Aspecte de tratament al malocluziei clasa III Angle, forma funcțională și falsă. În: *Medicina Stomatologică.* Chișinău 2009, nr.4(13), p.30-35. ISSN 1357—1328.
10. Stellzig-Eisenhauer A, Lux CJ, Schuster G. Treatment decision in adult patients with class III malocclusion: Orthodontic therapy or orthognathic surgery? *Am J Orthod Dentofacial Orthop.* 2002; 122:27-37.
11. Song-Song Zhu, Ge Feng, Ji-Hua Li, En Luo, Jing Hu. Correction of mandibular deficiency by inverted-L osteotomy of ramus and iliac crest bone grafting. *International Journal of Oral Science* (2012) 4, 214-217.
12. Proffit WR, Fields HW, Sarver DM. 5th. St. Louis, MO: Elsevier; 2013
13. Strisca S., Sirbu D., Topalo V., Trifan V. Planificarea virtuală în tratamentul anomaliilor dento-maxilare. *Reviu literar.* În: *Medicina Stomatologică.* Chișinău 2019, nr.4(53), p.84-93. ISSN 1857—1328.
14. Trifan V., Lupan I., Trifan D., Calfa S. Morbiditatea prin anomaliile dento-maxilare în Republica Moldova. În: *Medicina Stomatologică.* Chișinău, 2015, nr.1(34), p.47-51. ISSN 1857—1328.