

MINISTERUL SĂNĂTĂȚII AL REPUBLICII MOLDOVA
IP UNIVERSITATEA DE STAT DE MEDICINĂ ȘI FARMACIE
„NICOLAE TESTEMIȚANU”

Cu titlu de manuscris

C.Z.U: 616.65-006-018(043.2)

GLOBALA TATIANA

PROFILUL MOLECULAR AL STROMEI ÎN PROLIFERĂRILE
BENIGNE ȘI MALIGNNE ALE PROSTATEI

311.02 – ANATOMIE PATOLOGICĂ

Teză de doctor în științe medicale

Conducător științific:

SAPTEFRAȚI Lilian
dr. hab. șt. med.,
profesor universitar

Conducător științific
prin cotutelă

RAICA Marius
dr. în medicină,
profesor universitar

Consultant științific

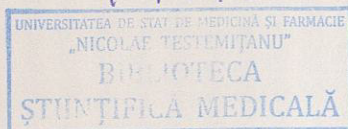
EȘANU Nicolae
dr. șt. biol.,
profesor universitar

Autor:

T 1476

SL3

GLOBALA Tatiana



CHIȘINĂU, 2022

© Globa Tatiana, 2022

CUPRINS

ADNOTARE (<i>în română, rusă și engleză</i>)	5
LISTA ABREVIERILOR	8
INTRODUCERE	10
1. IMPORTANȚA COMPONENTELOR STROMALE ÎN DEZVOLTAREA LEZIUNILOR PROLIFERATIVE BENIGNE ȘI MALIGNNE DE PROSTATĂ	19
1.1. Anatomia și histologia prostatei	19
1.1.1. Compartimentul glandular al prostatei	19
1.1.2. Compartimentul stromal al prostatei.....	21
1.1.3. Importanța interacțiunii epitelio-mezenchimale	23
1.2. Leziunile proliferative benigne și maligne	24
1.2.1. Hiperplazia benignă de prostată	25
1.2.2. Carcinomul de prostată	26
1.3. Stroma reactivă în leziunile proliferative benigne și maligne de prostată	28
1.3.1. Componenta celulară a stromei reactive	29
1.3.2. Compartimentul extracelular al stromei reactive	39
1.4. Importanța receptorilor de androgeni în dezvoltarea prostatei și a leziunilor proliferative de prostată	41
1.5. Sinteza la capitolul 1	42
2. MATERIALUL ȘI METODELE DE CERCETARE	44
2.1. Obiectul de studiu	44
2.2. Scorul Gleason	45
2.3. Metodele cercetărilor științifice	46
2.3.1. Metodele histologice și histochimice	46
2.3.2. Metodele imunohistochimice	47
2.3.3. Metode de cuantificare	49
2.4. Sinteza la capitolul 2	51
3. PARTICULARITĂȚILE HISTOLOGICE ȘI HISTOCHEMICE A COMPONENTELOR STROMALE ȘI EPITELIALE ÎN LEZIUNILE PROLIFERATIVE DE PROSTATĂ	52
3.1. Raportare histologică (colorația hematoxilină-eozină)	52
3.2. Evidențierea fibrelor reticulare	59

3.3. Evidențierea fibrelor de colagen și celulelor musculare netede în leziunile proliferative benigne și maligne	65
3.4. Sinteza la capitolul 3	70
4. CARACTERISTICA IMUNOHISTOCHEMICALĂ A STROMEI ÎN LEZIUNILE PROLIFERATIVE DE PROSTATĂ	71
4.1. Expresia actinei mușchiului neted- α (α -SMA) în leziunile proliferative benigne și adenocarcinomul de prostată	71
4.2. Studiul mastocitelor în leziunile proliferative benigne și maligne ale prostatei...	77
4.3. Mastocitele și relațiile lor cu vasele sanguine CD34 pozitive în proliferările benigne și maligne ale prostatei.....	82
4.4. Expresia CD68 în leziunile proliferative benigne și maligne	89
4.5. Expresia S100 în leziunile proliferative benigne și maligne	94
4.6. Expresia receptorilor androgeni (AR) în leziunile proliferative benigne și maligne	99
4.7. Sinteza la capitolul 4	103
5. ANALIZA COMPARATIVĂ A COMPONENTELOR STROMALE ALE PROSTATEI ȘI ROLUL ACESTORA ÎN TUMOROGENEZĂ	105
CONCLUZII GENERALE ȘI RECOMANDĂRI	127
BIBLIOGRAFIA	129
Anexa 1. Materialul ilustrativ la capitolul 3	147
Anexa 2. Materialul ilustrativ la capitolul 4	152
Anexa 3. Acte de implementare a rezultatelor obținute	159
DECLARAȚIA PRIVIND ASUMAREA RĂSPUNDERII	164
CURRICULUM VITAE AL AUTORULUI	165

ADNOTARE

Globa Tatiana

”Profilul molecular al stromei în proliferările benigne și maligne ale prostatei”

Teză de doctor în științe medicale, Chișinău, 2022

Structura tezei: introducere, 5 capitole, concluzii generale și recomandări, bibliografie din 236 titluri, 119 pagini de text de bază, 77 figuri, 23 tabele, 3 anexe. Rezultatele obținute sunt publicate în 12 lucrări științifice.

Cuvinte-cheie: carcinom de prostată, adenom de prostată, stromă reactivă, matrice extracelulară, celulele α -SMA+, macrofage CD68+, celule S100+, mastocite, angieneză, receptori androgeni.

Scopul lucrării: Studiarea componentelor stromale ale prostatei prin evaluarea rolului factorilor stromali în tumorigeneză, în vederea îmbunătățirii diagnosticului histologic.

Obiectivele cercetării: Studiul histologic și imunohistochimic al modificărilor stromale (componentele celulară și extracelulară) în leziunile proliferative benigne și maligne de prostată; studiul rețelei vasculare sanguine (densității vasculare și tipurilor de vase) raportată la severitatea leziunilor hiperplazice de prostată; estimarea intensității de exprimare a receptorilor androgenici de către celulele stromale și glandulare.

Noutatea și originalitatea științifică: Pentru prima dată a fost efectuat un studiu complex și comparativ al modificărilor stromale în cele două leziuni hiperplazice de prostată. Aplicarea unui panel de trei anticorpi pentru mastocite a permis imunofenotipizarea lor, precum și stabilirea unui imunofenotip unic mastocitar în ariile peritumorale din adenocarcinoamele de prostată. A fost stabilit că expresia stromală AR în carcinomul de prostată scade proporțional cu creșterea gradului de atipie tumorală, ceea ce poate fi interpretat ca o selecție naturală a celulelor stromale AR negative față de celulele AR pozitive. A fost stabilit că celulele dendritice stromale pot fi considerate elemente de prognostic.

Problema științifică importantă soluționată: Fenotipului reactiv al stromei apare deja în leziunile proliferative cu caracter benign; macrofagele, mastocitele și celulele dendritice se reprogramează reciproc, contribuind la secreția unor substanțe biologice active cu rol reglator în procesele de proliferare și angieneză; scăderea numărului celulelor dendritice stromale în adenocarcinomul de prostată este un factor de prognostic nefavorabil.

Semnificația teoretică și valoarea aplicativă a lucrării: Prin analizarea evoluției modificărilor cantitative și calitative ale populațiilor celulare, și ale componentelor matricei extracelulare a fost posibilă completarea cunoștințelor existente cu informații noi despre implicarea stromei în procesele proliferative ale parenchimului prostatei, confirmarea utilității metodelor histologice și imunohistochimice în diagnosticarea și evaluarea severității proliferărilor de prostată.

Implementarea rezultatelor științifice: Rezultatele studiului dat au fost implementate în activitatea didactică și științifică a Catedrei de histologie, citologie și embriologie și a Laboratorului de morfologie al USMF “Nicolae Testemițanu”.

АННОТАЦИЯ

Глоба Татьяна

«Молекулярный профиль стромы при доброкачественной и злокачественной пролиферации предстательной железы», Диссертация на соискание учёной степени кандидата медицинских наук, Кишинев, 2022

Структура диссертации: введение, 5 глав, общие выводы и рекомендации, 236 библиографических источников, 119 страниц основного текста, 77 рисунков, 23 таблицы, 3 приложения. Полученные данные опубликованы в 12 научных статьях.

Ключевые слова: карцинома простаты, аденома простаты, реактивная строма, межклеточный матрикс, α -SMA+ клетки, CD68+ макрофаги, S100+ клетки, тучные клетки, ангиогенез, андрогенные рецепторы.

Цель исследования: Изучение стромальных компоненты предстательной железы, оценив роль стромальных факторов в онкогенезе, с целью улучшения гистологической диагностики.

Задачи исследования: Гистологическое и иммуногистохимическое изучение изменений стромы (клеточного и внеклеточного компонентов) при доброкачественных и злокачественных пролиферативных поражениях предстательной железы; исследование кровеносной сети, плотности сосудов и типов сосудов в зависимости от тяжести гиперпластического поражения предстательной железы; определение интенсивности экспрессии рецепторов андрогенов стромальными и железистыми клетками.

Новизна и оригинальность исследований: Впервые проведено комплексное и сравнительное исследование стромальных изменений при двух гиперпластических поражениях предстательной железы. Использование трех антител для тучных клеток позволило провести их иммунофенотипирование, а также установить единый иммунофенотип тучных клеток в перитуморальных зонах аденокарциномы предстательной железы. Было установлено, что стромальная экспрессия AP в раке предстательной железы снижается с увеличением степени атипичности опухоли, что можно интерпретировать как естественный отбор AP- стромальных клеток по сравнению с AP+ клетками. Установлено, что стромальные дендритные клетки можно рассматривать как прогностические элементы.

Решённая научная задача: Реактивная строма уже появляется при доброкачественных пролиферативных поражениях простаты; макрофаги, тучные клетки и дендритные клетки перепрограммируют друг друга, способствуя секреции биологически активных веществ, играющих регулирующую роль в процессах пролиферации и ангиогенеза; снижение числа стромальных дендритных клеток при карциноме предстательной железы является неблагоприятным прогностическим фактором.

Теоретическая и практическая значимость работы: Анализируя эволюцию количественных и качественных изменений клеточных популяций, компонентов внеклеточного матрикса, удалось дополнить имеющиеся знания новыми сведениями об участии стромы в пролиферативных процессах простаты, а также подтвердить полезность гистологических и иммуногистохимических методов в диагностике и оценке тяжести гиперпластических поражениях предстательной железы.

Внедрение научных результатов: Результаты данного исследования были внедрены в научно-учебном процессе на Кафедре гистологии, цитологии и эмбриологии и в Лаборатории морфологии УГМФ им. Николае Тестемицану.

ANNOTATION

Globa Tatiana

"Molecular profile of the stroma in benign and malignant proliferations of the prostate"

PhD, Thesis in medical sciences, Chişinau, 2022

Thesis structure: introduction, 5 chapters, general conclusions and recommendations, bibliography of 236 titles, 119 pages of the main text, 77 figures, 23 tables, 3 annexes. The obtained results have been published in 12 scientific papers.

Keywords: prostate carcinoma, prostate adenoma, reactive stroma, extracellular matrix, α -SMA+ cells, CD68+ macrophages, S100+ cells, mast cells, angiogenesis, androgen receptors.

The aim of the research: To study the stromal components of the prostate by evaluating the role of stromal factors in the tumorigenesis, in order to improve the histological diagnosis.

The research objectives: The histological and immunohistochemical studying of stromal changes (cellular and extracellular components) in benign and malignant proliferative lesions of the prostate; studying of the blood vessels network, vascular density and vessel types in relation to the severity of hyperplastic prostate lesions; evaluation of the intensity of androgen receptor expression by stromal and glandular cells.

The scientific novelty and originality: For the first time, a complex and comparative study of stromal changes of the two prostatic hyperplastic lesions has been performed. The usage of three mast cell antibodies allowed their immunophenotyping, as well as the establishment of a unique mast cell immunophenotype in the peritumoral areas of the prostate adenocarcinomas. It has been established that AR stromal expression in the prostate carcinoma decreases with increasing tumor histological degree, that can be interpreted as a natural selection of negative AR stromal cells versus positive AR cells. It has been established that stromal dendritic cells can be considered a prognostic element.

The scientific solved problem: The reactive stroma already appears in the benign prostate proliferative lesions; macrophages, mast cells and dendritic cells reprogram each other, contributing to the secretion of biologically active substances with a regulatory role in the processes of proliferation and angiogenesis; decreased stromal dendritic cell count in the prostate carcinoma is an unfavorable prognostic factor.

The theoretical significance and applicative value of the research: Analyzing the evolution of quantitative and qualitative changes of cell populations, and extracellular matrix components, it was possible to supplement the existing knowledge with new data about the involvement of stroma in the prostate proliferative processes, as well as to confirm the usefulness of histological and immunohistochemical methods in the diagnosis and assessment of the severity of hyperplastic lesions of the prostate gland.

The implementation of scientific results: The obtained results of this research were implemented in the teaching and scientific processes of the Department of Histology, Cytology and Embryology and the Laboratory of Morphology of "Nicolae Testemitanu" SUMPh.

LISTA ABREVIERILOR

ADN	acidul dezoxiribonucleic
BSP	sialoproteina osoasă
CAF	fibroblaste cancer-asociate
CHY	chimaza mastocitară
CK	citokeratine
c-kit	proto-oncogenă care codifică proteina receptorului tirozin kinază
CSF-1	factor de stimulare a coloniei de macrofage
CX3CL1	fractalina, chemokină ce aparține familiei CX3C
CXCL14	chemokină ce aparține familiei CXC
DC	celulă dendritică
DHT	di-hidro-testosteron
MEC	matrice extracelulară
EMT	tranziție epitelio-mezenchimală
FAP	proteina de activare a fibroblastelor
FGF	factorul de creștere al fibroblastelor
FSP	proteina specifică a fibroblastelor
GFRα	receptorul familiei GDNF alfa
GM-CSF	factor de stimulare a coloniei de granulocite-macrofage
hAR	receptor androgenic uman
HBP	hiperplazia nodulară benignă de prostată
Hes1	factor de transcripție
HGF	factor de creștere a hepatocitelor
HGPIN	neoplazia prostatică intraepitelială de grad înalt
HIF1α	factor 1-alfa inductibil de hipoxie
IFN-γ	interferonul gamma
IGF	factorul de creștere al insulinei
IL	interleukine
LPC	lizofosfatidilcolina lipidică
LT	leucotrienele
LUTS	simptomele tractului urinar inferior
MAP-kinaza	protein-kinază mitogen activată
MCP-1	proteina chemoatractantă pentru monocite 1
MCT	triptaza mastocitară

MMP	metaloproteinazele matriciale
MT	colorarea tricrom Masson
NPFs	fibroblastele normale de prostată
OMS	organizația mondială a sănătății
CaP	adenocarcinomul de prostată
PDG	prostaglandinele
PDGF	factorul de creștere derivat din trombocite
PDGF-R	receptor al factorului de creștere derivat din trombocite
PIN	neoplazie intraepitelială prostatică
PSA	antigenul specific prostatic
PSAP	fosfataza acidă specifică prostatică
PSCA	antigenul celulelor stem de prostată
S1P	fosfatul de sfingozină-1
SCF-R	receptor al factorului de creștere pentru celula stem/mastocite
SDF-1	factor-1 derivat din celula stromală
SMC	celula musculară netedă
STAT3	activatorului de transcripție-3
TAM	macrofagele cancer asociate
TGF	factorul de creștere tumoral
TGF-α	factorul de creștere transformat- α
TGF-β	factorul tumoral de creștere- β
TRYP	triptază
TURP	rezeecția transuretrală a prostatei
uPA	activator al plasminogenului urokinazei
VEGF	factorul de creștere a endoteliului vascular
VEGFR	receptor pentru factorul de creștere a endoteliului vascular
αER	receptori estrogenici α
α-SMA	α -actina mușchi neted

INTRODUCERE

Actualitatea și importanța temei

Prostata reprezintă cea mai mare glandă accesorie a sistemului reproductiv masculin, fiind organizată arhitectural în două compartimente dominante: epitelial și stromal. Aceste compartimente interacționează reciproc, moment foarte important pentru dezvoltarea și diferențierea prostatei [19, 37]. Glanda prostatică reprezintă singurul organ intern care crește în volum de-a lungul vârstei. În prezent, mecanismele specifice care controlează această extindere sunt necunoscute. Majoritatea prostatelor sunt heterogene în compoziția sa tisulară. Dincolo de vârsta de 30 de ani, arhitectura histologică a prostatei suferă diverse deviații focale de la morfologia normală. Prevalența, intensitatea și severitatea abaterilor cresc progresiv până în decada VII [132]. Aceste modificări pot fi rezultatul acțiunii androgenice și/sau a proceselor inflamatorii, care determină fie un efect trofic exagerat al glandei, fie o inflamație cronică. Injuria epitelială repetată, menținută pe parcursul procesului de îmbătrânire, atunci când este nevoie critică de acțiunea androgenilor în reglarea biologiei glandelor prostatei, duce la schimbarea biologiei celulare de la una bine diferențiată la una de tip reparativ [184, 216].

Prostata este organul unde își au localizarea două patologii proliferative: hiperplazia nodulară benignă și adenocarcinomul. Carcinoamele și hiperplazia benignă sunt cele mai frecvente leziuni, constituind peste 90% din toate afecțiunile prostatei [3]. Astfel că, pe plan local, cât și pe plan mondial, pentru tratamentul acestor două maladii de prostată și pentru îngrijirile medicale paliative a populației masculine îmbătrânite sunt cheltuite mijloace semnificative. Hiperplazia benignă de prostată apare, în special, în zona de tranziție a prostatei, în timp ce focarele de adenocarcinom apar în principal în cea periferică. Cauzele care dictează această specificitate zonală în afecțiunile de prostată sunt încă neelucidate [3, 117]. Deși ambele patologii apar la aceeași categorie de persoane, modificările morfologice caracteristice sunt diferite pentru fiecare patologie în parte, ceea ce sugerează că aceste boli sunt independente. Totuși, în literatura de specialitate se pot regăsi date despre existența unei relații spațiale între hiperplaziile prostatice benigne și carcinoamele de prostată. „Prin relații spațiale se subînțeleg cazurile de evoluție ale adenocarcinomului pe fundal de hiperplazie benignă” [44, 69]. HBP se caracterizează printr-o proliferare progresivă, discontinuă, atât a celulelor epiteliale glandulare, cât și a celulelor stromale, care, în final, duce la creșterea glandei și evoluția simptomelor clinice [184]. Diverse studii au arătat că prevalența HBP crește semnificativ după cel de-al patrulea deceniu al vieții, astfel că, 75-85% dintre bărbații cu vârsta de peste 40-50 ani deja dezvoltă microscopic hiperplazia benignă de prostată, iar la bărbații cu vârsta peste 80 de ani hiperplazia de prostată în 90% este omniprezentă [99]. Prevalența ridicată a leziunilor proliferative benigne de prostată la populația vârstnică a determinat

unii cercetători să considere hiperplazia prostatică drept un rezultat omniprezent al îmbătrânirii. Mecanismele moleculare exacte care stau la baza inițierii, menținerii și dezvoltării hiperplaziei rămân a fi doar parțial descifrate [99].

La ora actuală, carcinomul de prostată (CaP), la nivel mondial, conform statisticilor oficiale oferite de Organizația Mondială a Sănătății (OMS), reprezintă cea de-a doua neoplazie ca frecvență de apariție și diagnosticare în populația masculină, fiind devansată de cancerul pulmonar și a șasea neoplazie ca frecvență în general, depășit de cancerul colorectal, pulmonar, cutanat, de sân și gastric. De asemenea, CaP reprezintă cea de-a șasea cauză de deces prin cancer în lume la populația de sex masculin [104]. Dintre toți factorii de risc, vârsta și antecedentele familiare de cancer de prostată rămân a fi factorii cu relație directă în apariția carcinomului de prostată. Astfel, incidența cancerului de prostată crește rapid odată cu vârsta, în special după vârsta de 50 de ani, deși în ultimul timp se observă tot mai mult apariția acestuia și la bărbați sub 50 ani. Vârsta medie calculată a pacienților cu CaP în Republica Moldova este aproximativ - 69 de ani [3].

Adenocarcinomul de prostata este o formă foarte imprevizibilă de cancer. Întrucât multe tipuri de cancer de prostata sunt cu creștere lentă și ar putea fi lăsate fără tratament, altele sunt foarte agresive. Carcinoamele de prostată sunt considerate a fi patologii cu caracteristici și comportamente biologice variate. Mai mult, adenocarcinoamele de prostată sunt reprezentate de multiple focare cu heterogenitate histologică și moleculară variată în cadrul aceleiași leziuni. În ciuda unor realizări mari din domeniu, încă rămân multe întrebări fără răspuns. Este unanim acceptat faptul că adenocarcinomul de prostată este precedat de leziune preneoplazică cunoscută sub numele de neoplazie intraepitelială prostatică (PIN) [11]. Modificările histologice apărute în PIN amintesc în de aproape adenocarcinomul de prostată. Odată cu creșterea gradului de dediferențiere al PIN-lui, se observă mai multe aberații nucleare și perturbarea structurală în stratul celulelor bazale [138].

Interacțiunile între epiteliu și stromă sunt cunoscute ca fiind importante în timpul dezvoltării prostatei, de asemenea, în dezvoltarea, progresia leziunilor proliferative maligne, dar și benigne. Aceste interacțiuni sunt mediate de o varietate de factori paracrini secretați de celulele epiteliale modificate și/sau celulele stromale.

În 2003, De Wever și Mareel [45] au propus două căi de interacțiune între celulele canceroase și stromă, denumite căi eferente și aferente. Pe calea aferentă stroma reactivă direcționează carcinogeneza epiteliului prostatic și progresia cancerului. Celulele stromale reactive eliberează factori solubili, secretă componentele solide ale matricei extracelulare, inhibă apoptoza, cresc motilitatea și invazia, precum și ghidează extinderea distală a tumorii. Pe calea eferentă celulele stromale sunt activate de celulele țesutului tumoral [85, 157].

Stroma prostatei se caracterizează printr-o plasticitate absolută, ce determină un răspuns prompt la perturbarea homeostaziei. Totalitatea modificărilor fenotipice și genotipice apărute în timpul acestor răspunsuri sunt denumite prin termenul de stromă reactivă sau stromă tumorală. Această stromă modificată este foarte asemănătoare cu stroma de tip reparativ, caracterizată prin creșterea densității celulelor inflamatorii, reacție desmoplazică, alterarea expresiei factorilor de creștere și citokinelor, creșterea angiogenezei și remodelarea matricei extracelulare [16]. Reactivitatea stromei asociate tumorii variază atât în amplitudine, cât și în compoziție sa, în funcție de leziune, dar și gradul de diferențiere tumorală. Compoziția stromei reactive este esențială pentru biologia tumorală [19]. Stroma reactivă conține preponderent miofibroblaste și CAF, originea cărora nu este pe deplin cunoscută. Unii autori sugerează că aceste celule provin în urma procesului de dediferențiere a celulei musculare netede sau din fibroblastele stromei prostatice, sau chiar din celulele stem [12, 190]. Celulele stem au capacitatea de auto-reînnoire și regenerare de-a lungul vieții și sunt prezente atât în compartimentul epitelial, cât și cel stromal al prostatei [175]. Creșterea numărului de CAF amplifică producerea componentelor matricei extracelulare (MEC). MEC este alcătuită dintr-o rețea complexă de fibre de colagen, proteoglicani (lumican și versican), și glicoproteine (fibronectina, trombospondina și laminina) [16]. Rețeaua de constituenți fibrilari ai matricei extracelulare funcționează ca o schelă pentru celulele stromale și epiteliale. De asemenea, această rețea este implicată în reacțiile de adeziune celulă-celulă și celulă-matrice, ceea ce, frecvent, facilitează migrarea celulelor tumorale. Există studii care asociază conținutul stromal crescut, în special în colagen, cu capacitatea pro-metastatică a celulelor tumorale [220]. Heterogenitatea compartimentului stromal reactiv și interacțiunile aparente ale diferitelor tipuri de celule stromale contribuie la formarea unui micromediu mult mai potent, care poate genera și menține tumora. Proliferarea și diferențierea celulară, activitatea mitogenică, procesele secretorii și de creștere a tumorii, interacțiunile complexe intercelulare, și multe alte procese biologice, în prostată, sunt controlate și/sau influențate de diferiți factori, cum ar fi: citokinele (TGF- β), VEGF (factorul de creștere a endoteliului vascular), IGF (factorul de creștere al insulinei), chemokinele, FGF (factorul de creștere al fibroblastului), metaloproteinaze, PSCA (antigenul celulelor stem de prostată), interleukinele [190]. În plus, testosteronul, în special sub forma de DHT (dihidrotestosteron), reprezintă un stimulent important al proliferării celulelor din compartimentele epitelial și stromal [79]. Înțelegerea mecanismelor care reglementează recrutarea, activarea și biologia celulelor stromei reactive este o problemă importantă. De asemenea, posibil că, interacțiunile paracrine între epiteliu și stroma reactivă pot fi implicate în apariția carcinoamelor rezistente la castrare. Reieșind din toate aceste motive, este extrem de important să fie identificate noi metode de diagnostic ce vizează micromediul stromei reactive, ceea ce va

dezvolta și noi abordări terapeutice în tratamentul cancerului de prostată. În ultimele decenii a fost recunoscut faptul că dezvoltarea, evoluția rețelei vasculare reprezintă un moment crucial pentru creșterea exponențială a tumorilor maligne și ulterior, dezvoltarea metastazelor. Leziunile hiperplazice sunt dependente de angiogeneză, iar studiul mecanismelor, factorilor moleculari prin care tumora și patul său vascular se interconstrucionează reciproc are valoare prognostică și terapeutică. Terapiile ce au drept țintă angiogeneza tumorală se bazează în principal pe observația că vasele tumorale prezintă caracteristici distincte, specifice care le deosebesc net de vasele normale, mature preexistente.

Având în vedere cele discutate mai sus, este esențial să se efectueze un studiu profund al micromediului stromal din leziunile hiperplazice benigne și maligne de prostată, prin caracterizarea și definirea modificărilor celulare și matriciale cu identificarea unor potențiali factori reglatori, și, de asemenea, să se determine relații de asociere între factori de creștere, metaloproteinaze și hormoni cu prognosticul tumorii.

Scopul lucrării: Studiarea componentelor stromale ale prostatei prin evaluarea rolului factorilor stromali în tumorogeneză, în vederea îmbunătățirii diagnosticului histologic.

Au fost trasate următoarele **obiective**:

1. Studiul histologic (gradul și tipul leziunii) și imunohistochimic a componentei celulare stromale (α -SMA, MCT, CHY, CD117, CD68, S100) în leziunile hiperplazice benigne și maligne ale prostatei.
2. Determinarea modificărilor cantitative și topografice ale fibrelor de colagen tip I și tip III în cadrul leziunilor hiperplazice benigne și maligne de prostată;
3. Studiul rețelei vasculare sanguine prin determinarea densității și tipurilor de vase în raport de severitatea leziunilor hiperplazice de prostată;
4. Estimarea gradului de exprimare a receptorilor androgenici de către celulele stromale și glandulare.

Ipoteza de cercetare:

Stroma nu este doar un element de suport pentru celulele parenchimului, dar reprezintă o componentă importantă implicată în patogenia leziunilor hiperplazice. Reieșind din complexitatea structurală a stromei au fost formulate următoarele ipoteze de cercetare, precum:

- Exista relație între modificările cantitative, calitative ale stromei și evoluția leziunilor proliferative.
- Scăderea numărului celulelor musculare netede poate fi legată cu evoluția fulminantă a patologiei hiperplazice și un pronostic rezervat.

- Modificarea caracteristicilor componenteii fibrilare a stromei (fibrele de colagen tip I și reticulare) poate fi considerat drept marker tisular al gradului fibrozei în leziunile hiperplazice de prostată.
- Există relație între modificarea imunofenotipul mastocitelor și activitatea lor.
- Celulele imune interacționând cu alte celulele stromale pot promova direct sau indirect modificări cantitative și calitative ale stromei de prostata.
- Scăderea densității de AR stromal poate facilita proliferarea tumorală, astfel contracărând efectele terapiei de castrare.
- Există relație între mastocitele triptază pozitive și angiogeneza tumorală.

Sinteza metodologiei de cercetare și justificarea metodelor de cercetare alese

Cercetarea efectuată este în concordanță cu preocupările actuale din domeniu și a permis să constatăm faptul că determinarea profilului molecular al stromei are un rol important în diagnosticul leziunilor proliferative de prostată. Acest studiu a fost efectuat pe 126 de cazuri de patologii hiperplazice de prostată. Pentru stabilirea diagnosticului histopatologic și gradului de diferențiere al tumorii secțiunile au fost colorate uzual cu hematoxină-eozină. Diagnosticul histopatologic este extrem de important în conduita terapeutică abordată la pacienții cu leziuni de prostată, în special cu carcinoamele prostatice. Utilizând colorarea cu hematoxină-eozină pot fi analizați o serie de parametri microscopici cu semnificație prognostică, precum: tipul și gradul de diferențiere histologică a leziunii, prezența infiltratului inflamator limfocitar și a infiltratului perineural, apariția reacției desmoplazice stromale și a invaziei intravasculare.

Pentru studiul stromei la nivel molecular au fost folosite și metode imunohistochimice. Modificările stromale desmoplazice ce însoțesc hiperplaziile benignă și malignă de prostată pot fi cuantificate cu ușurință prin metoda de colorare tricrom Masson (MT). Această metodă permite diferențierea clară a componentelor structurale importante ale stromei, cum ar fi: fibrele de colagen (colorate în albastru), celulele musculare netede, miofibroblastele (colorate în roșu, roșu-pal, roz), nucleii celulelor (colorate în albastru-violet, brun). Folosind colorarea MT se poate identifica pattern-urile de distribuție a fibrelor de colagen, precum și migrarea și reorganizarea acestora în cadrul leziunilor. Studiul preparatelor colorate cu MT în lumină polarizantă oferă date suplimentare despre procesul de degradare a fibrelor, dezvăluind o diferență distinctă în maturitatea colagenului.

Rolul fibrelor reticulare în inducerea, evoluția fibrozei din cadrul leziunilor hiperplazice benigne și maligne de prostată este relativ puțin studiat, iar publicațiile la temă dată sunt foarte rare. Identificarea fibrelor reticulare a fost efectuată prin impregnarea argentică Gordon-Sweet, în care fibrele reticulare se colorează în negru-brun. Cu ajutorul acestei metode histochimice sunt

evaluate distribuția și arhitectura fibrelor reticulare, respectiv modificările majore ale rețelei fibrilare.

Anticorpul primar monoclonal anti- α -SMA este un marker utilizat frecvent pentru identificarea celulelor musculare netede, miofibroblastelor și a neo-miofibroblastelor în stroma asociată leziunilor hiperplazice. Produsul final al reacției constă în colorarea celulelor α -SMA pozitive în brun, pattern-ul de exprimare fiind citoplasmatic, cu un caracter difuz. Cu ajutorul acestei metode ne-am propus să investigăm densitatea și intensitatea de exprimare al markerului α -SMA de către celulele stromale în leziunile proliferative benigne și maligne de prostată.

Pentru identificarea imunofenotipului complex al mastocitelor au fost utilizați trei anticorpi primari: anti-MCT, anti-CHY și anti-CD117. Semnalele pozitive brune au fost observate la nivel citoplasmatic, cu pattern granular. Cuantificarea celor trei markeri în ariile peri- și intratumorale ar permite să realizăm imunofenotipizarea mastocitelor în cadrul leziunilor proliferative benigne și maligne de prostată. Totodată, identificarea imunofenotipurilor particulare ne-ar permite să explicăm datele contradictorii despre acțiunea mastocitelor.

Celulele tumorale secretă citokine pro-inflamatorii, care promovează infiltrarea micromediului tumoral cu macrofage, neutrofile, celule dendritice, mastocite, etc. Pentru evidențierea macrofagelor, am recurs la colorația secțiunilor cu anticorpul anti-CD68, iar pentru evidențierea celulelor dendritice am folosit metoda colorației cu anticorpul anti-S100. Prin metodele date s-a reușit studierea celulelor CD68+ și S100+, determinând densitățile, precum și relațiile topografice ale acestora cu țesuturile prostatice în leziunile proliferative benigne și maligne. Produsul final al reacțiilor constă în colorarea celulelor în brun. Reacțiile sunt exprimate citoplasmatic cu un caracter granular difuz.

Cuantificarea microscopică a angiogenezei tumorale este stabilirea microdensității vasculare pe preparate colorate imunohistochemic pentru markeri endoteliali. Marker-ul endotelial inclus în studiu a fost anticorpul anti-CD34, care este un anticorp sensibil, fiind exprimat și de endoteliul vaselor limfatice, celulele perivasculare (fibroblast-like) din stromă. În acest studiu, ne-am propus să cercetăm microdensitatea vasculară și să stabilim corelații între microdensitatea vasculară și mastocitele implicate în angiogeneza tumorală. Controlul pozitiv intern pentru CD34 a fost reprezentat de reacția pozitivă a celulelor endoteliale, care s-au colorat în verde cu cromatogenul Vina Green. Pentru identificarea mastocitelor s-a folosit anticorpul anti-triptază mastocitară (MCT), iar produsul final de reacție pentru anti-MCT a fost colorarea mastocitelor în brun.

Creșterea și dezvoltarea normală a prostatei, precum și apariția leziunilor proliferative sunt procese controlate androgenic prin intermediul receptorilor androgenici umani (hAR), care au

exprimare nucleară, atât în celulele epiteliale, cât și în cele stromale. Pentru evidențierea receptorilor androgenici în populația celulară stromală și epitelială am folosit colorația secțiunilor cu anticorpii primar monoclonal anti-AR. Datele acumulate vor furniza informații importante pentru o bună înțelegere a mecanismelor responsabile de progresia carcinomului de prostată.

Noutatea științifică a rezultatelor obținute

În lucrarea dată au fost raportate în premieră câteva aspecte ce țin de profilul molecular al stromei reactive în proliferările benigne și maligne ale prostatei.

A fost definită și descrisă stroma reactivă din adenomul și carcinomul de prostată, cu reliefașarea rolului reacției stromale în geneza leziunilor proliferative benigne și maligne de prostată.

Au fost demonstrate modificările fundamentale ale MEC, cu accentuarea componentei colagenice, atât intratumoral, cât și peritumoral pentru toate formele de adenocarcinom, inclusiv și a gradului de maturizare a fibrelor de colagen.

A fost identificat raportul populațiilor de celule stromale (celule musculare netede, miofibroblaste, macrofage, celule dendritice, mastocite) în leziunile proliferative de prostată.

Au fost identificate imunofenotipurile mastocitelor din stroma leziunilor proliferative benigne și maligne de prostată, totodată, fiind stabilit un imunofenotip unic mastocitar în ariile peritumorale din adenocarcinoamele de prostată.

Au fost determinate particularitățile angiogenezei tumorale în leziunile proliferative benigne și maligne de prostată. Utilizând dubla imunocolorare a fost demonstrată implicarea mastocitelor pozitive la triptază în procesul de neoangiogeneză, atât în leziunile hiperplazice benigne, cât și în carcinomul de prostată.

A fost stabilit că celulele dendritice stromale exercită un efect important anti-tumoral, iar scăderea numărului lor este un factor de prognostic nefavorabil, pe când creșterea numărului de celule dendritice intraepiteliale poate genera dezvoltarea toleranței imune.

A fost stabilit că expresia stromală a AR în carcinomul de prostată scade proporțional cu creșterea gradului de diferențiere a tumorii, ceea ce poate fi interpretat ca o selecție naturală a celulelor stromale AR negative față de celulele AR pozitive.

Aprobarea rezultatelor științifice. Rezultatele științifice expuse în lucrare au fost comunicate și discutate în cadrul diferitor foruri științifice naționale și internaționale: Annual conference of the PHD and POST-DOC students, Tirgu Mures, Romania, 2013; International Scientific Conference Actual Issues of Morphology dedicated to 70th year anniversary of “Nicolae Testemițanu” SUMPh, Chișinău, 2015; Conferința științifică anuală al USMF “Nicolae Testemițanu”, Chișinău, 2019; International Scientific Conference Actual Issues of Morphology dedicated to the 75th anniversary of the founding of “Nicolae Testemitsanu” SUMPh, Chișinău,

2020; Congresul consacrat aniversarii a 75-a de la fondarea USMF „Nicolae Testemițanu”, Chișinău, 2020.

Implementarea rezultatelor științifice. Rezultatele studiului dat au fost implementate în activitatea didactică și științifică a Catedrei de histologie, citologie și embriologie și a Laboratorului de morfologie al USMF “Nicolae Testemițanu”.

Sumarul compartimentelor tezei

Teza reprezintă o sinteză de date morfologice, imunohistochimice și morfometrice privind componentele stromale (partenerii celulari și moleculari, matricea extracelulară) implicate în patogeneza leziunilor proliferative benigne și maligne de prostată. Aceasta este realizată în limba română și conține: introducere, 5 capitole, concluzii generale, recomandări practice, și bibliografie.

În „Introducere” sunt expuse actualitatea și importanța temei abordate în teză, cu trecerea în revistă a datelor de ultimă oră despre rolul incert al stromei în patogeneza hiperplaziilor de prostată, despre rolul angiogenezei tumorale în progresia hiperplaziilor, despre încercările de identificare prin diverse metode de diagnostic, cu impact prognostic și terapeutic. Sunt descrise scopul și obiectivele cercetării, noutatea științifică a rezultatelor obținute, ipoteza de cercetare și sinteza metodologiei de cercetare cu justificarea metodelor de cercetare alese.

Capitolul 1 „Importanța componentelor stromale în dezvoltarea leziunilor proliferative benigne și maligne de prostată” include o analiză amănunțită a surselor bibliografice științifice naționale și internaționale din domeniu. Aici au fost definite noțiunile de stromă și stromă reactivă (reparativă), cu caracterizarea specifică a componentelor structurale ale acestora. Este realizată o analiză detaliată a rezultatelor științifice care certifică complexitatea micromediului tumoral, acesta din urmă facilitând diversele interacțiuni cu caracter focal și difuz între partenerii celulari și non-celulari ai stromei reactive din cele mai multe carcinoame de prostată, dar și din hiperplaziile benigne.

Capitolul 2 „Materialul și metodele de cercetare” conține date despre materialul inclus în studiu. Sunt descrise detaliile tehnicilor histologice și imunohistochimice, metodele de cuantificare a structurilor histologice de interes, interpretarea și scorificarea intensității de expresie pentru α -SMA și AR, precum și metodele de prelucrare statistică a rezultatelor obținute.

Capitolul 3 „Particularitățile histologice și histochimice a componentelor stromale și epiteliale în leziunile proliferative de prostată” reflectă datele obținute prin studiul detaliat al parenchimului și stromei conjunctive. Aici au fost descrise modificările observate în componenta fibrilară a matricei extracelulare; intensitatea modificărilor desmoplazice de la nivelul stromei în funcție de gradul de diferențiere; prezența embolilor intravasculari și a invaziei perineurale; pattern-urile distincte de distribuție a fibrelor de colagen și fibrelor reticulare, în funcție de ariile

leziunilor hiperplazice; birefringența și dicroismul fibrelor de colagen, ceea ce a permis aprecierea gradului de maturizare și integrității fibrilare.

În capitolul 4 „Caracteristica imunohistochimică a stromei în leziunile proliferative de prostată” au fost expuse rezultatele obținute, prin metode imunohistochimice, despre componenta celulară a stromei reactive (celulele α -SMA+, mastocitele (MCT+, CHY+, CD117+), macrofagele CD68+, celulele dendritice S100+), cu evidențierea rolului acestora în funcție de leziune, dar și de gradul de diferențiere histologică în cazul carcinoamelor de prostată. Totodată au fost identificate imunofenotipurile mastocitare distincte în funcție de ariile leziunilor hiperplazice. De asemenea au fost descrise datele despre evaluarea expresiei diferențiate a AR în nucleeele celulelor epiteliale și stromale din leziunile proliferative benigne și maligne. În final au fost stabilite corelații între expresia MCT și densitatea microvasculară în cadrul leziunilor de prostată.

Capitolul 5 „Analiza comparativă a componentelor stromale ale prostatei și rolul acestora în tumorigeneză” conține sinteza comparativă a rezultatelor proprii cu datele recente ale altor echipe de cercetare, regăsite în literatura de specialitate. Confruntarea rezultatelor a reflectat opinii similare, cât și contradictorii.

1. IMPORTANȚA COMPONENTELOR STROMALE ÎN DEZVOLTAREA LEZIUNILOR PROLIFERATIVE BENIGNE ȘI MALIGNNE DE PROSTATĂ

Prostata umană reprezintă cea mai mare glandă a sistemului reproductiv masculin. Este locul de origine al celor două leziuni hiperplazice frecvent întâlnite la bărbații: hiperplazia prostatică benignă și carcinomul de prostată. Împreună aceste leziuni reprezintă 90% din toate afecțiunile de prostată [176].

1.1. Anatomia și histologia prostatei

În formă de con sau piramidă cu baza orientată în sus, prostata are lungimea de 3-4 cm, grosime 2,5 cm, iar la nivelul bazei de 4 cm și greutate de cca 20g. Aceasta este netedă și prezintă o consistență elastică. Este accesibilă palpării prin tușeu rectal [117, 132].

Prostata este un organ parenchimos alcătuit din elemente glandulare și stromale armonios asociate acoperite de capsulă. Capsula prezintă discontinuități în regiunile apexului și locului de contact cu vezica urinară. În aceste zone, poate fi dificilă determinarea stadiului patologic al adenocarcinomului de prostată [117, 133]. Capsula constă din 2 straturi: stratul extern, denumit și fascia laterală pelvină (capsula "adeverată") și stratul intern (pseudocapsula). Stratul extern este reprezentat prin fascicule de fibre de colagen, iar cel intern, care este inseparabil de stroma prostatei, este compus din fascicule de celule musculare netede dispuse preponderent transversal [100, 194]. Cantitatea fibrelor de colagen și a țesutului muscular neted, precum și aranjamentul acestora în cadrul capsulei variază considerabil de la o zonă la alta a prostatei. Drept urmare, capsula prostatei nu poate fi considerată o structură anatomică bine definită, cu excepția suprafeței sale exterioare. În evaluarea procesului de invazie a capsulei de carcinomul de prostată, nu există nici un reper de încredere pentru determinarea adâncimii invaziei. Astfel, s-a sugerat că doar penetrarea completă a capsulei poate fi considerată un factor de prognostic în carcinomul de prostată [133]. Lateral, capsula prostatei se mărginește cu o rețea vasculară venoasă, care asigură suportul vascular al prostatei, vezicii urinare și segmentului inițial al penisului.

1.1.1. Compartimentul glandular al prostatei

Parenchimul prostatei este organizat în patru regiuni histologic distincte. Acestea sunt:

- *zona anterioară non-glandulară*, caracterizată prin absența completă de parenchim glandular, fiind ocupată numai de stromă fibromusculară, care înconjoară prostata și fuzionează cu țesutul fibromuscular al diafragmului urogenital. Aceasta conține predominant celule musculare netede, țesut conjunctiv, dar și fibre musculare striate.

- *zona centrală*, reprezentată de țesut glandular distribuit, circular în jurul canalelor ejaculatoare, constituie cea mai mare parte a bazei prostatei. Acinii și ductele glandelor sunt mult mai mari și au un contur neregulat. Este zona cu cea mai scăzută incidență de leziuni prostatice. Zona centrală acoperă posterior zona de tranziție, astfel că, în hiperplaziile benigne de prostată, zona de tranziție și glandele periuretrale lărgite compun considerabil zona centrală, chiar până la transformarea acesteia într-un strat subțire [3].
- *zona periferică* constituie porțiunea cea mai largă a parenchimului prostatei. Aceasta înconjoară în mare parte zona centrală și se extinde caudal acoperind parțial porțiunea distală a uretrei. Este zona cu localizarea de elecție pentru prostatite și carcinomul de prostată. Acinii glandulari sunt de dimensiuni mici, care în secțiune transversală capătă un contur rotund sau oval. Acinii și ductele glandelor sunt tapetate cu epiteliu simplu columnar. Zona periferică cuprinde și regiunea numită *verumontanum*, caracteristica principală a căreia este sfincterul preprostatic [3].
- *zona de tranziție* înconjoară porțiunea proximală a uretrei prostateice (localizată între vezica urinară și verumontanum). Această zonă este formată din 2 lobi mici, în formă de pară și reprezintă doar 5% din parenchimul prostatei. Odată cu avansarea în vârstă, zona de tranziție reprezintă în 90% din cazuri localizarea de elecție pentru HBP. Expansiunea nodulară a acestei zone prostateice, asociată în HBP, are ca rezultat compresia uretrei și obstrucția parțială a vezicii urinare [3, 117].

În ansamblu, parenchimul prostatei cuprinde numeroase glande ramificate tubulo-alveolare, dispuse în straturi concentrice. Glandele prostateice etalează forme extrem de neregulate, sinuoase, uneori cu un lumen mic și îngust, alteori cu un lumen larg și bine evidențiat. Aspectul și structura epitelului glandular este dependent de statutul funcțional al prostatei, de concentrația androgenilor circulanți și nu în ultimul rând, de vârstă.

Epiteliul glandular este reprezentat de trei tipuri de celule: celulele secretorii, celulele bazale și celulele neuroendocrine. Celulele secretorii reprezintă o populație celulară bine diferențiată, constituită din celule prismatice înalte, cu un pol apical bine conturat, în care abundă vacuole secretorii, mici incluziuni lipidice și de glicogen. Imunohistochimic, celulele secretorii, din toate ariile prostatei, exprimă fosfataza acidă specifică prostatică (PSAP), antigenul specific prostatic (PSA), vimentină, diverse citokeratine (CK8 și CK18), Leu7/CD57. De asemenea, acestea exprimă AR, iar numărul lor este dependent de cantitatea testosteronului circulant [106]. Celulele secretorii prezintă o imunoreacție negativă pentru CK903 (34βE12) – citokeratină cu greutate moleculară mare [74, 87]. Celulele bazale prezintă un grad de diferențiere scăzut comparativ cu celulele secretorii. Acestea separă celulele secretorii de membrana bazală, formând

un strat celular discontinuu. Ele reprezintă sursa de regenerare a epiteliului glandular, concomitent au și rol secretor (mult mai redus), care constă în producerea unor molecule de keratină cu structură și greutate moleculară particulară. Imunohistochimic, celulele bazale exprimă citokeratinele (CK903 (34βE12), CK5, CK14) și p63 [106]. Acestea exprimă imunoreacție negativă la: PSA, proteina S100, actină [74]. Verhagen și colab. [221] au demonstrat că modelul de exprimare al citokeratinelor variază în funcție de tipul celulei și de gradul de diferențiere a acesteia. Celulele bazale pot suferi metaplazie mioepitelială, însă nu pot fi considerate analoagele celulelor mioepiteliale, precum cele din parenchimul mamar. De asemenea, la microscopia electronică nu a fost evidențiată prezența filamentelor de actină în citoplasma celulelor bazale [74]. Prezența celulelor bazale permite diferențierea microscopică între leziunile hiperplazice benigne de prostată (celule bazale prezente) și adenocarcinoamele bine diferențiate (celule bazale absente), deși uneori, cancerul de prostată poate păstra rare celule bazale.

Celulele neuroendocrine constituie o populație celulară diferențiată, cu distribuție neregulată, identificată prin colorații specifice. Imunohistochimic, acestea sunt pozitive la: chromograninele A, B, secretogranina II, PSA, și nu exprimă AR [84]. Celulele neuroendocrine conțin granule cu serotonină, dar și cu enolase neuron-specifice, iar unele subpopulații de celule neuroendocrine pot conține granule cu diverse peptide, precum: bombezina, somatostatina, calcitonina. Este recunoscut faptul că, secreția peptidelor de către celulele neuroendocrine poate fi implicată și în patogeneza focală a HBP. Distribuția zonală a celulelor neuroendocrine se manifestă practic permanent în carcinomul de prostată, iar extinderea proliferării acestora corelează cu un prognostic nefavorabil [84]. Într-un raport al Centrului de Cercetare pentru Cancer Tenovus [84], se regăsesc date despre secreția crescută, de către celulele neuroendocrine ale prostatei umane, a factorului de creștere transformat- α (TGF- α) și a factorului de creștere a endoteliului vascular (VEGF). Expresia TGF- α este, în general, asociată cu proliferarea celulelor canceroase, iar VEGF este un promotor puternic al angiogenezei [79].

1.1.2. Compartimentul stromal al prostatei

Stroma reprezintă carcasa de susținere a organului, fiind alcătuită din țesut conjunctiv. După părerea lui Cunha, noțiunea de stromă este un termen inexact care se referă doar la "componenta non-epitelială" a unui organ [38]. Compartimentul stromal al prostatei are o structură mult mai complexă și este alcătuit din două componente de bază: componenta celulară și substanța extracelulară, ultima subdivizată în componenta fibrilară și componenta amorfă sau fundamentală [38, 106].

Componenta celulară a stromei este reprezentată de celule, care secretă diverși factori de creștere, produc componentele matricei extracelulare și exprimă receptori pentru androgeni,

receptori pentru estrogeni, receptori adrenergici și a 5-reductazei [19]. Practic, toate structurile acinare a prostatei sunt înconjurate de miocite alungite. Cunha și colab. (1996) [38] au prezentat dovezi ce vorbesc despre un echilibru existent între celulele epiteliale secretorii și celula musculară netedă (SMC) din prostata umană.

Interacțiunile între cele două tipuri celulare controlate paracrin sunt pierdute de-a lungul progresiei tumorale. SMC sunt activate în hiperplazia benignă de prostată și adoptă un fenotip de celulă implicată activ în sinteză [66, 206]. Multiple studii au raportat despre o predominare netă în stroma tumorală a fibroblastelor, care în condiții de normă cantitativ sunt mult reduse. Aceasta vorbește despre faptul că unele SMC sunt supuse procesului de dediferențiere, cu adoptarea unui fenotip fibroblastic [38, 66]. Se presupune că "fibroblastele activate" ar putea reprezenta într-adevăr SMC dediferențiate [66, 206]. Cu toate acestea, comportamentul SMC în carcinoamele de prostata nu este pe deplin cunoscut. La momentul dat crește continuu numărul cercetărilor ce demonstrează implicarea SMC în controlul structurii și funcției celulelor epiteliale prostatice.

Matricea extracelulară (MEC) este compusă dintr-o colecție mare de componente biochimic distincte, inclusiv proteine, glicoproteine, proteoglicani, și polizaharide cu diferite proprietăți fizice și chimice [106, 160]. Structural, componentele matricei extracelulare sunt reprezentate de: membrana bazală (secretată în comun de către celulele epiteliale, endoteliale, și stromale) și matricea interstițială (secretată în primul rând de celule stromale). Membrana bazală este un component specializat al MEC, care conține colagen de tip IV, laminină, fibronectină, proteine joncționale, cum ar fi nidogen și entactina care leagă colagenul cu alte componente proteice. În contrast, matricea interstițială este bogată în colagen fibrilar, proteoglicani, și diverse glicoproteine, cum ar fi tenascina C și fibronectina și este astfel încărcată electric, hidratată, și contribuie în mare măsură la rezistența de întindere a țesuturilor [54].

De reținut că, anumite proprietăți specifice ale MEC sunt importante în procesul de dezvoltare a prostatei, precum și în patogeneza leziunilor proliferative de prostată. În primul rând, proprietățile MEC nu sunt independente. Astfel, MEC devine rigidă, de exemplu, în condiții patologice, proprietățile sale biomecanice se modifică, și celulele răspund la această schimbare prin exercitarea semnificativă a diferitor tipuri de forță [232]. În plus, matricea rigidă modifică concomitent și alte proprietăți fizice ale MEC, de exemplu, intervine în interacțiunea celule-MEC. Astfel, dispunerea paralelă a mănunchiurilor de colagen potențează migrarea celulelor, în timp ce o rețea densă de fibre rigide împiedică migrarea, cu excepția cazului când metaloproteinazele matriciale (MMP) sunt simultan activate. În al doilea rând, MEC este un compartiment foarte dinamic, în care constant au loc procese de remodelare legate de etapele embrionare și postnatale de dezvoltare a glandei [54].

Dinamica MEC constă în modificările absolute a volumului și componenței. Totodată, dinamica matricei implica modul în care componentele structurale ale acesteia sunt secretate și dispuse spațial. Celulele stromale sunt în mod constant formate, distruse, sau rearanjate ceea ce impune componentele non-celulare a MEC să se găsească într-un proces de modificare continuu. Implicarea MEC în reglarea comportamentului celular, la rândul său influențează și comportamentul celulelor parenchimului adiacent [24]. Acest mecanism de feedback de control între celule și MEC permite stromei să se adapteze rapid la orice schimbare de mediu [182].

Componentele structurale, precum fibrele elastice și de colagen, asigură rezistență și flexibilitate mecanică a țesutului stromal și de asemenea, servesc drept substrat pentru fixarea și migrarea celulelor, procese mediate de glicoproteinele adezive, cum ar fi fibronectina și laminina. Mai mult, structura și permeabilitatea MEC sunt reglate de proteoglicani, care, de asemenea, modulează activitatea factorilor de creștere, proteazelor și inhibitorilor de proteaze [217].

De asemenea, stroma prostatei suferă modificări legate de vârstă, astfel că, celulele imune devin mai abundente, iar fibroblastele stromale devin senescente. Fibroblastele senescente sunt mai puțin dependente de androgeni [143], dar și cu un potențial crescut de stimulare a celulelor tumorale *in vitro* [17]. Numărul de miofibroblaste, de asemenea, crește odată cu vârsta, iar stroma prostatei la persoanele senescente exprimă un profil genic diferit comparativ cu stroma la persoanele tinere [224]. În prezent se impun studii suplimentare care ar evidenția dependența clară a cancerului de prostată de modificările stromei apărute de-a lungul procesului de îmbătrânire.

1.1.3. Importanța interacțiunii epitelio-mezenchimale

Dezvoltarea, creșterea și citodiferențierea prostatei este urmarea interacțiunilor între celulele epiteliale și mezenchimale. Termenul de tranziție epitelio-mezenchimală (EMT), initial, a fost definit ca un proces molecular complex extrem de important în perioada embrionară, care contribuie la stabilirea modificărilor morfogenetice corespunzătoare. Pentru realizarea acestui proces sunt necesari numeroși factori, inclusiv factorii moleculari ai micromediului adiacent, capabili să adapteze comportamentul celular și tisular în condiții normale sau patologice. Rolul interacțiunilor epitelio-mezenchimale în formarea prostatei a fost definit prin studiile de recombinare tisulară, efectuate de Cunha și colab. [40]. Aceste recombinații implică disecția și izolarea enzimatică a epiteliului și mezenchimului din sinusul urogenital și/sau din alte țesuturi, care apoi *in vitro* sunt recombinate și transplantate sub capsula renală. Aceste studii de recombinare tisulară au condus la formularea următoarelor concluzii: procesul de formare a prostatei necesită prezența atât a componentei epiteliale, cât și a celei mezenchimale; în lipsa uneia din acestea, tipurile de celule mature nu reușesc să se diferențieze; specificitatea pentru componenta mezenchimală este strictă, prostata se formează numai în prezența mezenchimului

derivat din sinusul urogenital embrionar (și în anumite condiții, din veziculele seminale); specificitatea pentru componenta epitelială este relativ mai largă, deoarece o gama largă de epiteliu de origine endodermală, pot forma prostata atunci când sunt recombinate cu mezenchimul sinusului urogenital; de-a lungul procesului de formare a prostatei, androgenii acționează inițial stimulând celulele mezenchimale, astfel, prostata nu se va forma dacă celulele mezenchimale ale sinusurilor urogenitale vor prezenta defecte ale receptorilor androgeni. Celulele epitelului sinusului urogenital ce prezintă defect al receptorilor androgeni la combinarea lor cu celulele mezenchimale vor forma ducte prostatice, dar care nu secretă PSA. Aceste rezultate demonstrează importanța androgenilor în formarea prostatei, apoi rolul inductor al celulelor mezenchimale în procesul de formare și creștere a prostatei, și mai târziu importanța epitelului pentru funcția secretorie.

În literatura de specialitate se regăsesc lucrări științifice care relatează despre importanța procesului de tranziție epitelio-mesenchimial în progresia cancerului și în formarea metastazelor, subliniind că EMT este un eveniment semnificativ, responsabil pentru declanșarea procesului metastatic [193, 230].

În timpul EMT, proprietățile celulelor epiteliale polarizate se pierd, în timp ce apare un fenotip mezenchimal invaziv, bine definit, care și promovează apariția metastazelor. Pierderea și achiziționarea coordonată a caracterelor epiteliale (β -catenină, E-cadherină) și mezenchimale (vimentină, N-cadherină, fibronectină și α -acțiune musculară netedă), respectiv, și a abilităților migratorii și invazive, cresc capacitatea secretorie a componentelor matricei extracelulare și rezistența celulelor tumorale la apoptoză [142].

Tranziția epitelio-mezenchimală, frecvent, apare la interfața tumoare-stromă, fiind determinată de moleculele de semnalizare cu acțiune paracrină [142]. Semnalele care mediază astfel de interacțiuni în carcinogeneza nu au fost încă clar definite. Totuși, există date care demonstrează implicarea majoră în procesul de tranziție epitelio-mezenchimală a factorului de creștere a fibroblastelor (FGF) și factorului de creștere tumoral (TGF), care prin activarea unor factori de transcripție specifici (de exemplu: Snail, Twist și Slug), duc la oprirea transcripțională a E-cadherinei, un eveniment definitoriu în tranziția epitelio-mezenchimală [38, 151].

1.2. Leziunile proliferative benigne și maligne

Hiperplazia benignă de prostată și carcinomul de prostată reprezintă cele mai frecvente patologii ale bărbaților în vârstă, care își au localizarea inițială în zone diferite ale prostatei, și doar în aproximativ 20% din cazuri coexistă în aceeași zonă. Ambele entități sunt considerate patologii cronice, care necesită un timp îndelungat pentru evoluția lor. Deși patogeniza leziunilor

hiperplazice benigne și maligne de prostată nu este, la moment, pe deplin studiată, existând mai multe mecanisme implicate în dezvoltarea și progresia ambelor patologii, importanța inflamației cronice de prostată, în dezvoltarea și progresia ambelor condiții, este tot mai evidentă [113].

1.2.1. Hiperplazia benignă de prostată

Hiperplazia benignă a prostatei denumită și hiperplazia nodulară sau hipertrofia benignă reprezintă cea mai comună leziune a bărbaților vârstnici, fiind manifestată la aproximativ un sfert dintre bărbații de după 50 ani, și la o treime de după 60 ani [113]. Creșterea în dimensiuni a prostatei este determinată mai frecvent de hiperplazia celulelor stromale (rate de proliferare de \approx 9-37 ori mai mari), dar și a celulelor epiteliale [149]. HBP devine o entitate clinică doar când este asociată cu simptome subiective, cele mai frecvente fiind simptomele tractului urinar inferior (LUTS). Tratamentul conservator al acestei patologii este primul pas pentru majoritatea pacienților cu hiperplazie benignă de prostată ce dezvoltă LUTS. Odată cu creșterea substanțială a simptomelor, tratamentul HBP devine chirurgical, iar rezecția transuretrală a prostatei (TURP) rămâne a fi considerată standardul de referință al tratamentului chirurgical minim invaziv [63].

Patogenia acestei leziuni hiperplazice este neclară, cu toate că există teorii, care identifică diverse modificări, precum: alterarea echilibrului estrogen/androgen [186], creșterea stresului oxidativ [13], disfuncții metabolice [161], inflamația cronică [113] alterarea inervației autonome [235].

HBP este însoțită de numeroase modificări structurale patologice atât la nivel stromal, cât și glandular. Aceste modificări patologice asociate sunt reprezentate de procesele inflamatorii fibroplastice, procesele distrofice, tulburările vasculo-circulatorii. Procesele inflamatorii din cadrul hiperplaziei benigne de prostată au caracter cronic (mai frecvent) sau acut, iar repartizarea acestora este focală sau difuză [236]. Numeroase studii arată că inflamația nu este doar o modificare asociată HBP, dar, de fapt, este un factor major care contribuie la dezvoltarea atât a HBP, cât și a carcinomului de prostată. De asemenea, există date, în literatura de specialitate, care relatează despre importanța pentru patogenia HBP, a interacțiunilor între factorii aparent fără legătură, de exemplu: nivelul dihidrotestosteronului și inflamația [113].

Kramer și colab. [113] au studiat pentru prima dată efectul factorilor de creștere, derivați din limfocite, asupra creșterii celulelor din stroma prostatei. Ei au demonstrat că infiltratele inflamatorii asociate HBP conțin limfocite T, B și macrofage. Aceste celule sunt activate cronic și se fac responsabile de secreția a unui șir de citokine, precum, IL-2, IFN- γ și TGF- β 1, care pot stimula proliferarea și creșterea în exces a stromei fibromusculare în cadrul hiperplaziei benigne de prostată. Penna și colab. [163] au demonstrat că celulele din stroma prostatei umane pot acționa și ca celule antigen prezentatoare, astfel, activând aloantigen-specific limfocitele T CD4+, care

încep să secrete IFN- γ și IL-17. Se pare că, celulele stromei prostatice pot induce și menține un răspuns autoimun. În HBP, producerea de IFN- γ și IL-17 potențează secreția de IL-8 (inductor paracrin al factorului de creștere al fibroblastelor 2 (FGF-2)) și IL-6 (factor de creștere autocrin). Ambele interleukine sunt factori de creștere importanți pentru celulele epiteliale și stromale din prostată. Aceste rezultate explică posibila legătură între răspunsul autoimun mediat de limfocitele T (activate de celulele stromei prostatice) și hipertrofia prostatei.

1.2.2. Carcinomul de prostată

Distribuția carcinomului de prostată, la nivel global, înregistrează o creștere în ultimii ani în țările nordice, precum Danemarca, Suedia, etc. Totuși incidența cea mai mare rămâne să fie înregistrată în Statele Unite ale Americii, unde, în ultimii ani, numărul de cazuri s-a dublat. Zonele cu cea mai scăzută incidență a patologiei maligne de prostată sunt Europa de Est și Asia [69]. De exemplu, incidența CaP în China și Japonia este de 4‰ comparativ cu SUA, unde acest indice este de 124‰. Valorile incidenței CaP în Republica Moldova, practic, s-au dublat în ultimii zece ani, astfel, acestea au fost de 14,1 ‰ - în anul 2008, 16,8 ‰ - anul 2010, 18,9 ‰ - anul 2012, ajungând deja în anul 2013 să constituie 22,6 ‰. Aproximativ aceeași situație este observată și în fostele republici ale Uniunii Sovietice, spre exemplu, în Rusia - incidența este de 15,6‰, iar în Belarusia, acest indice constituie - 22,3‰. Incidența crescută prin cancer de prostată poate fi legată de sporirea longevității populației de sex masculin. Analizând datele oficiale despre morbiditatea și mortalitatea prin CaP în Republica Moldova, se observă creșterea valorilor acestor indici, astfel, în ultimii ani morbiditatea CaP a crescut de la 4,9‰ (anul 2000) până la 14,5‰ (anul 2009), iar mortalitatea a fost de 5,8 ‰. Prevalența cancerului de prostată este 75,2 ‰. Notăm că, numărul de cazuri diagnosticate primar a crescut de la 242 la 388 de cazuri, în perioada 2008-2012 [210].

CaP poate să apară în orice zonă a prostatei, însă 70% din carcinoame apar în zona periferică, regiunea cea mai extinsă din punct de vedere anatomic și singura regiune accesibilă examinării rectale [3]. Pentru stadializarea histologică a cancerului de prostată este folosit sistemul Gleason. Acesta a fost recunoscut de OMS ca cel mai util sistem de stadializare a carcinomului de prostată, fiind folosit atât în cercetare, cât și în practica clinică. Sistemul de gradare și scorificare a adenocarcinomului de prostată a fost dezvoltat în 1966 de către Donald Gleason. Mai târziu, în 1974, această clasificare a suferit modificări și a obținut acceptare universală, fiind considerată, de către Colegiul Patologilor Americani, un criteriu de prognostic de categoria 1 [46]. Pe parcursul anilor sistemul Gleason clasic a suferit multiple actualizări. Una dintre cele mai importante schimbări a fost unificarea patternurilor în scorul Gleason. Această actualizarea a fost impusă de caracterul multifocal al multor adenocarcinoame de prostată, care la

examinarea histologică prezentau două sau mai multe grade Gleason. Cea mai recentă actualizare a sistemului de clasificare Gleason a fost efectuată la finele anului 2014 în cadrul reuniunii internaționale de consens, convocate la Chicago (SUA), cu participarea nu doar a experților în patologie, dar și a specialiștilor în urologie, radiologie și oncologie. Cel mai important aspect discutat și dezvoltat în cadrul reuniunii a fost propunerea unui nou sistem de grupare prognostică, numit sistem „Grade Group”. Conform noului sistem, scorurile Gleason mai mici sau egale cu 6 sunt încadrate în grupa I de prognostic, scorul Gleason 3 + 4 = 7 în grupa II, scorul Gleason 4 + 3 = 7 - grupa III, scorul Gleason 4 + 4 = 8 - grupa IV, iar scorul Gleason 9-10 în grupa V (Figura 1.1) [32].

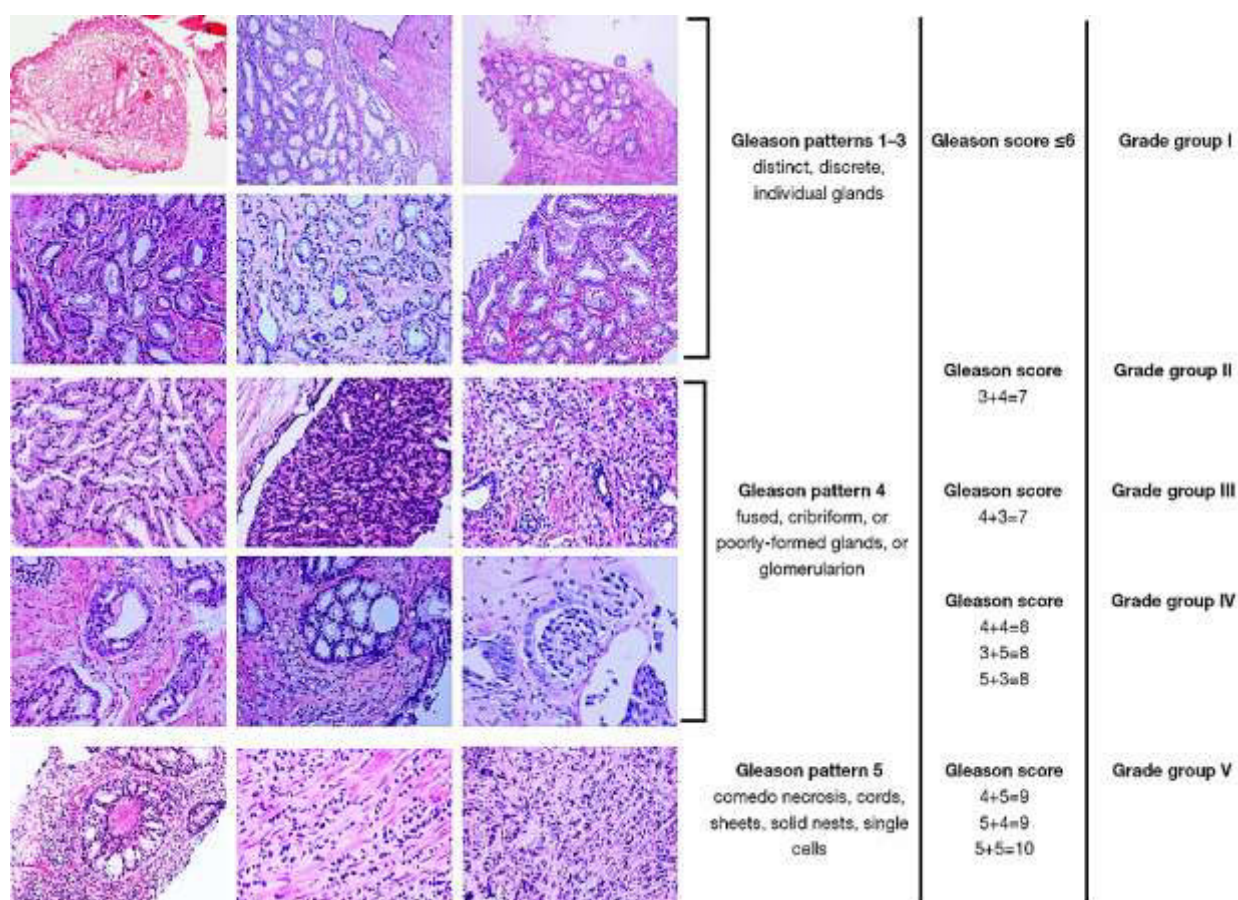


Fig. 1.1. Patternuri histologice ale sistemului de clasificare Gleason modern [32]

Practic, putem spune că, sistemul „Grade Group” este un nou sistem de clasificare, deși se bazează pe patternurile Gleason. Organizația Mondială a Sănătății a introdus sistemul „Grade Group” în noua ediție (ianuarie 2016) a clasificării tumorilor de prostată [140], iar înțelegerea și aplicarea noului sistem de clasificare prezintă importanță atât pentru anatomopatologi, cât și clinicieni.

Este unanim acceptat faptul că, adenocarcinomul de prostată este precedat de leziuni precanceroase cunoscute sub numele de neoplazie intraepitelială prostatică (PIN), în care un șir de

evenimente celulare inițiază o cascadă de instabilitate genomică. Modificările histologice apărute în PIN, amintesc în de aproape adenocarcinomul de prostată, astfel se pot evidenția pierderea polarității celulare, atipii nucleare, și displazii focale [138]. Alte modificări histologice includ pierderea diferențierii neuroendocrine și secretorii a celulelor, anomalii nucleare și nucleolare, neovascularizație, un potențial proliferativ crescut al celulelor, și instabilitate genică cu variație de conținut al ADN-lui [11]. Cu creșterea gradului de dediferențiere al PIN-lui, se observă mai multe aberații nucleare și perturbarea structurală în stratul celulelor bazale. Pentru cea mai mare parte, membrana bazală rămâne intactă, deși schimbările în polaritatea celulelor epiteliale, alterarea complexelor joncționale, precum și unele modificări în lamina bazală pot indica o breșă în integritatea stratului epitelial, chiar din stadiile precoce de PIN [138]. Această breșă în bariera epitelială este un eveniment cheie în inițierea și geneza a stromei reactive observate în leziunile de prostată.

Inflamația cronică este frecvent asociată cu procesul de tumorigeneză, fiind considerată un factor de risc pentru numeroase tumori, precum: cancerul hepatic, cancerul de colon, cancerul de vezică urinară, cancerul pulmonar și pancreatic. Procesul de inflamație produce leziuni celulare și genomice; de asemenea, creează un micromediu bogat în citokine proinflamatorii, mediatori inflamatori și factori de creștere, care potențează replicarea celulară și angiogeneza [51]. Prevalența crescută a focarelor cu inflamație cronică în biopsiile cu leziuni hiperplazice de prostată, obținute prin prostatectomie și rezecție transuretrală a prostatei, sugerează o posibilă legătură între inflamația cronică și CaP.

1.3. Stroma reactivă în leziunile proliferative benigne și maligne de prostată

De-a lungul anilor, cercetarea cancerului a fost axată în principal pe studiul "celulelor tumorale", dar cu timpul, și alte componente ale tumorii au fost stabilite importante pentru dezvoltarea, creșterea, metastazarea tumorilor, precum și creșterea metastazelor. Celulele tumorale prezintă un șir de caracteristici importante, precum: rata înaltă de proliferare, capacitatea de a supraviețui în condiții de stres și potențialul de formare a metastazelor. Toate acestea în final sporesc agresivitatea cancerului și diseminarea lui pe scară largă.

Stroma reactivă reprezintă un ansamblu de structuri mezenchimale modificate care asigură necesitățile țesutului canceros, aflat într-o continuă creștere. Micromediul stromal s-a dovedit a fi elementul cheie a creșterii și dezvoltării cancerului [157, 202]. Se pare că cancerogeneza este influențată nu doar de celulele stromei tumorale, dar și de alte componente ale ei. Componentele non-celulare ale stromei tumorale joacă un rol-cheie atât în promovarea metastazării tumorii, prin stimularea angiogenezei, cât și în creșterea ratelor de proliferare și supraviețuire ale celulelor

tumorale. Astfel, compartimentul stromal al tumorii se caracterizează prin: modificări fenotipice ale celulelor stromale, neoangiogeneză, influxul de celule inflamatorii cancer-asociate, precum și prin remodelarea matricei cu creșterea concentrației de factori paracrinici și enzimatici [217].

Importanța majoră a stromei în biologia tumorii nu este o surpriză pentru cercetătorii care studiază leziunile proliferative de prostată, deoarece pentru acest organ este deja ferm stabilit că: dezvoltarea și funcția generală a prostatei în normă sunt dependente de interrelațiile, hormonal controlate, între epiteliu și stromă.

1.3.1. Componenta celulară a stromei reactive

Celulele stromei reactive din micromediul tumoral modulează progresia și severitatea cancerului, dar și procesele de angiogeneză și inflamație. Compartimentul celular al stromei reactive este reprezentat predominant de un număr crescut de miofibroblaste și fibroblaste cancer-asociate. Acestea, în timp, înlocuiesc treptat miocitele diferențiate, populație celulară dominantă în unele zone stromale ale prostatei.

Miofibroblastul

Miofibroblastele reprezintă fibroblaste active ale stromei din zonele supuse modificărilor patologice. Aceste celule au fost identificate pentru prima dată cu peste 30 de ani în urmă în rețeaua fibrilară a țesutului de granulație, ca fiind celule vimentin-pozitive și desmin-negative. Ulterior, miofibroblastele au fost descrise și în compartimentul reactiv al stromei unor adenocarcinoame. Miofibroblastul are un rol central în patogeneza fibrozei, fiind unul din principalii producători ai componentelor matricei extracelulare [78]. În leziunile fibrotice, sub acțiunea factorilor de creștere, precum TGF- β 1 are loc activarea fibroblastelor și diferențierea lor în miofibroblaste, care exprimă α -SMA [62]. În 2012, Sampson și colab. confirmă procesul de diferențiere a fibroblastelor în miofibroblaste, *in vitro* [181].

În prezent, nu este clar încă care ar fi originea exactă a miofibroblastelor. Majoritatea lor provin prin procesul de transdiferențiere din fibroblastele rezidente sau celulele musculare netede. Totuși, în literatura de specialitate se regăsesc date care relatează despre proveniența miofibroblastelor din celulele periacinare vimentin-pozitive, din progenitorii măduvei hematogene, din pericitele vasculare, din alte celulele stem/progenitoare mezenchimale rezidente în țesuturi sau din celulele derivate prin procesul de tranziție epitelio-mezenchimală [136, 217]. Există studii, care arată că funcția sau localizarea celulelor progenitoare ale miofibroblastelor depind de organ [136]. Toate aceste tipuri de celule progenitoare reprezintă surse alternative de miofibroblaste atunci când fibroblastele locale nu satisfac cererea crescută pentru aceste celule în procesul de reparare. Probabil diversitatea celulelor progenitoare contribuie la apariția

numeroaselor subpopulații de miofibroblaste, care prezintă proprietăți biologice specifice, și care sunt importante de studiat pentru a putea dezvolta noi strategii terapeutice.

Miofibroblastele reprezintă elementul cheie implicat în procesele de interacțiune epitelio-mezenchimale, frecvent întâlnite în timpul morfogenezei. Acestea se impun atât prin secreția mediatorilor solubili ai inflamației și a factorilor de creștere, cât și prin formarea și secreția componentelor structurale ale matricei interstițiale, și/sau a moleculelor membranei bazale. Acestea pot fi implicate în formarea și repararea matricei extracelulare (MEC) și proliferarea și diferențierea structurilor epiteliale (sau parenchimotoase), vasculare și neurale [16, 217].

În cancer, s-a demonstrat că celulele tumorale au capacitatea de a induce transformarea fibroblastelor într-un fenotip miofibroblastic reactiv. Miofibroblastele stromei reactive din adenocarcinoame promovează progresia cancerului prin crearea unui micromediu cu proprietăți stimulante pentru celulele tumorale [48, 92]. Activarea miofibroblastelor are loc în 2 etape, fiecare fiind caracterizată prin modificări specifice ale citoscheletului. Inițial apar ”proto-miofibroblastele” – celule care achiziționează *de novo* fascicule contractile, care generează suficiente forte pentru migrarea celulară, și respectiv pentru remodelarea inițială a matricei extracelulare. Ulterior în prezența stresului mecanic și TGF β 1 proto-miofibroblastele se diferențiază în miofibroblaste, care expresează α -SMA în ”fibrele de stress”. Incorporarea α -SMA în ”fibrele de stress” face ca miofibroblastele să fie extrem de contractile [159].

Miofibroblastele sintetizează componentele MEC, precum ar fi colagen tip I, colagen tip III, fibronectină, tenascină, și versican. Suplimentar, miofibroblastul secretă proteaze, inclusiv activatorul de plasminogen urokinază, FAP, și MMP. Mai mult decât atât, multiple studii raportează implicarea miofibroblastelor în secreția factorilor de creștere care promovează neoangiogeneza [109, 159].

Fibroblastul cancer-asociat (CAF)

În stroma reactivă fibroblastele cancer-asociate sunt fenotipic și funcțional diferite de fibroblastele normale de prostată (NPFs), dar prezintă multiple caracteristici similare cu fibroblastele din țesuturile de fibroză și cicatrizare [34]. Gena și pattern-ul de exprimare proteică a CAF-urilor din prostată tumorală sunt asemănătoare cu cele din stroma prostatei normale din timpul histogenezei și morfogenezei glandulare [158]. Geneza CAF-urilor nu este încă clară, acestea fie sunt generate prin activarea fibroblastelor și pericitelor pre-existente, sau prin recrutarea acestora din măduva hematogenă, fie reprezintă rezultatul trans-diferențierii celulelor epiteliale sau endoteliale, astfel diverse subpopulații de CAF pot avea origini diferite [16, 109]. CAF-urile sunt caracterizați printr-o expresie heterogenă de markeri celulari, de exemplu, FAP, FSP, α SMA, și PDGF-R [83, 235]. Subpopulațiile de CAF izolate de la pacienții cu cancer de

prostată prezintă caracteristici biochimice specifice, urmare influențelor țintite de către populațiile heterogene de celule epiteliale tumorale adiacente. De menționat că unele subtipuri CAF sunt mai tumorigene decât altele [101]. Heterogenitatea CAF, în cazul în care diferite subtipuri CAF contribuie cu diferiți factori de stimulare, reprezintă, de fapt, elementul cheie în progresia tumorală. Este recunoscut faptul că, CAF contribuie la progresia tumorii prin modificarea MEC, eliberarea factorilor de creștere și proteazelor, recrutarea și modularea răspunsului imun, astfel contribuind la formarea micromediului tumoral [33, 83, 235]. CAF-urile din stroma prostatei produc cantități crescute de TGF β , SDF-1, HIF1 α , Hes1, VEGF-D), IGF-1, tenascin-C, colagen 1 (COL1A1), EGF, FGF2, FGF7, HGF și α SMA [101, 158]. Producerea CXCL14 de către CAF-uri în carcinomul de prostată, sporește interacțiunile acestora cu celulele tumorale, și în același timp favorizează infiltrarea țesutului tumoral cu macrofage, contribuind la polarizarea lor în fenotipul M2 [35].

Rolul populațiilor de celule stromale în progresia cancerului de prostata a fost studiată prin utilizarea de modele xenograft și de recombinate tisulară. Remarcabil, Hayward și colab. (2001) au demonstrat că celulele epiteliale non-tumorigene din tesuturile cu hiperplazie benignă de prostată au fost transformate și au format cancer în momentul când au fost recombinate cu CAF-urile derivate din cancerul de prostată [86].

Este evident faptul că, activarea miofibroblastelor/CAFs este un răspuns biologic previzibil la destrămarea sau alterarea stratului epitelial, indiferent dacă aceste prejudicii sunt rezultatul unei răni, hiperplazii benigne de prostată, inflamații cronice, sau dezvoltării precoce a cancerului. Mai mult ca atât, activarea stromei reactive are un caracter reparativ și, prin urmare, poate afecta homeostazia epiteliului adiacent. Activarea componentelor stromei reactive în aceste focare facilitează formarea țesutului de granulație și remodelarea tisulară prin mai multe mecanisme, inclusiv depunerea MEC și secreția factorilor de creștere [16].

Prezența numeroaselor infiltrate limfohistiocitare în țesuturile prostatice hiperplazice sugerează că aceste celule epiteliale modificate au imunogenitate suficientă pentru a recruta celule imune. De asemenea, infiltratul masiv poate reflecta o creștere a sarcinii de antigeni asociați pe celulele hiperplazice. Astfel de antigeni pot fi: PSA (antigenul specific prostatic), antigenele prostatice specifice C1, C2, C5, PAGE-1, și antigenul celulei stem din prostată, care pot induce activarea și proliferarea locală a celulelor imune [61]. Nu poate fi excus și faptul că, urmare stimulării locale, celulele hiperplazice să producă mai multe citokine și molecule de adeziune, ceea ce conduce la o recrutare mai mare de celule imune [55].

Este bine cunoscut, de asemenea, faptul că progresia tumorii în limitele organului este influențată de neoangiogeneză, date dovedite de multiple cercetări [109, 218]. Cu certitudine

putem afirma că, celulele stromale reactive din micromediul tumorii modulează progresia și severitatea cancerului, precum și aspectele legate de angiogeneză și inflamație [83, 111, 157, 218]

Mastocitul

Mastocitele (MC) reprezintă cele mai controversate celule ale stromei, rolul cărora este complex și, deocamdată, nu pe deplin înțeles. Acestea prezintă heterogenitate în ceea ce privește funcția și morfologia lor în diferite organe. Mastocitele sunt considerate celule imunitare multifuncționale implicate în mai multe stări fiziologice și patologice. Cu certitudine putem spune, că maturizarea, fenotipul și funcția mastocitelor sunt determinate direct de micromediul adiacent, care, de asemenea, are o influență semnificativă asupra capacității lor de a recunoaște și a răspunde la diferiți stimuli prin eliberarea unui șir de mediatori biologic activi.

Mastocitele sintetizează trei categorii de substanțe efectoare. Prima categorie de molecule se referă la acelea care sunt stocate în granule, precum: serotonina, histamina, heparina, triptaza și chimaza. Un alt grup de molecule cuprinde substanțele sintetizate *de novo* la stimularea celulelor, cum ar fi: mediatorii lipidici (PAF), prostaglandinele (PDG2) și leucotrienele (LTB4, LTD4). Ultima categorie de molecule efectoare se referă la o varietate largă de substanțe, precum ar fi: citokinele - Th1-asociate (IFN- γ , IL-2, IL-3, GM-CSF și TNF- α), Th2-asociate (IL-4, IL-5, IL-6, IL-10, IL-13, IL-33 și GM-CSF) sau TH17-induse (TGF- β , IL-6, IL-1 β și TNF- α), chemokinele și factorii angiogenici, inclusiv VEGF și triptaza, precum și proteazele (triptaza, chimaza, cathepsina și carboxipeptidaza A3) [110]. Proteazele sunt exprimate exclusiv de mastocite și reprezintă aproximativ 25% din conținutul proteic al celulei. Conținutul de proteaze în mastocite variază, odată, în funcție de distribuția tisulară a mastocitelor, dar și de la o specie la alta, iar aceste diferențe sunt importante pentru a stabili fenotipul mastocitar [59].

În prostata umană numărului de mastocite crește, ceea ce se poate explica prin creșterea cantității stromei conjunctive odată cu vârsta [107]. Prezintă interes datele care evidențiază un număr crescut de mastocite în ariile fibromusculare comparativ cu ariile glandulare în cazurile de hiperplazie benignă de prostată. Deși aceste observații au fost raportate, autorii nu au putut să obțină nici o concluzie evidentă cu privire la aceste date. Motivul acestui număr mare de celule în zona fibromusculară poate fi legat de potențialul fibrinogenic al triptazei produse de mastocite. Abe și colab. în 1998 [4], precum și Meineke și colab., în 2000 [134] sugerează că, triptaza poate fi implicată direct în procesul de proliferare al stromei conjunctive din hiperplazia benignă de prostată. Studiul mastocitelor în carcinomul de prostată pentru prima dată a fost efectuat de către Gupta, în 1970 [80].

În prezent, datele din literatura de specialitate, referitor la numărul mastocitelor din stroma adenocarcinomului de prostată, rămân a fi controversate. O corelație între infiltrarea mastocitară

și prognosticul evoluției patologiei date a fost descrisă în diferite tumori umane [58, 110]. Recent, în cancerul de prostată, mastocitele au fost identificate ca noi markeri independenți de prognostic [108]. Cu toate acestea, studiile anterioare, privind biopsiile prostatice, relatează densități crescute ale mastocitelor cu caracter evolutiv favorabil și un prognostic bun [57, 183]. Această discrepanță a datelor ar putea fi explicată prin faptul că, cancerului de prostata este o boala multifocală, iar fiecare tumoră este, de obicei, caracterizată prin focare neoplazice multiple cu structură heterogenă.

Mastocitele pot contribui la dezvoltarea tumorii prin diverse mecanisme, cum ar fi inducerea imunopresiei, angiogeneza, mitogeneza, precum și prin degradarea matricei extracelulare prin intermediul proteinazelor. Proteazele secretate de mastocite (chimaza, triptaza, colagenazele, MMP9/gelatinazele, etc.) contribuie la remodelarea țesuturilor prin proteoliza selectivă a proteinelor matricei extracelulare, activarea metaloproteinazelor matriciale (MMPs) și modularea vasculară. Astfel, în literatura de specialitate se regăsesc diverse studii care relatează despre un număr crescut de mastocite localizate la hotarul de invazie a tumorilor [125]. Indirect, aceste date reflectă, parțial, despre rolul MC în degradarea matricei extracelulare și promovarea angiogenezei, precum și în pregătirea invaziei tumorale.

Proteazele serine, secretate de mastocite, controlează și activitatea mitotică a celulelor tumorale. Astfel, mastocitele triptaz- pozitive pot să influențeze direct creșterea celulelor tumorale. Yoshii și colab. [231] au demonstrat că triptaza poate fi responsabilă pentru stimularea creșterii tumorale, în special prin activarea MAP-kinazei și secreția de prostaglandină E2.

Mastocitele facilitează creșterea tumorală, și prin participarea lor în procesul de angiogeneza tumorală. Angiogeneza reprezintă un proces dinamic mediat de celulele endoteliale important în procesele fiziologice, și, de asemenea, este crucial în tumorigeneză și inflamația cronică. Angiogeneza este controlată de echilibrul dintre factorii proangiogenici și antiangiogenici din micromediul adiacent vaselor, cu implicare proteinelor matriciale extracelulare, a moleculelor de adeziune și a enzimelor proteolitice. Principalii factori proangiogenici sunt -VEGF, FGF, TGF- β , PDGF, IL-8 și angiopietina-1, iar cei mai studiați factori antiangiogenici sunt angiostatina, endostatina [144].

La baza angiogenezei tumorale se află dezechilibrul între factorii pro- și antiangiogenici, declanșat de mediatorii angiostimulatori eliberați de celulele tumorale și imune. Modificarea echilibrului conduce la activarea celulelor endoteliale, care inițiază o serie de evenimente secvențiale precum, degradarea MEC, migrarea și proliferarea celulelor endoteliale, formarea unor structuri tubulare cu înmugurirea ulterioară a acestora, distribuția spațială a vaselor nou formate, depunerea unei matrice extracelulare nou-formate cu mobilizarea pericitelor pentru stabilizarea

vaselor [127]. Arhitectura vaselor tumorale este modificată, acestea fiind neregulate, dilatate, cu un traiect haotic. De asemenea, vasele tumorale prezintă heterogenități structurale, precum, aspectul de mozaic al endoteliului vascular datorat prezenței unui număr variat de celule endoteliale progenitoare și mature, membrană bazală cu grosime variabilă, pericite reduse numeric sau total absente. Urmare acestor modificări, vasele tumorale prezintă permeabilitate înaltă și flux sanguin mult încetenit [30].

Totuși, majoritatea factorilor angiogenici secretați de mastocite nu sunt exclusiv mastocitari, deaceia, majoritatea cercetărilor privind rolul mastocitelor în angiogeneza tumorală s-au concentrat pe studierea capacității mastocitelor de a sintetiza, stoca și elibera chimaza și triptaza. Densitatea mastocitelor triptaz-pozitive crește odată cu progresia tumorală și sunt localizate în contact strâns cu vasele nou formate. Vascularizarea are o creștere liniară în raport cu gradul displaziei în cancerele invazive. Studiile privind corelația dintre mastocitele triptaz-pozitive și angiogeneza au evidențiat, de asemenea, o asociere pozitivă între agresivitatea și prognosticul slab al tumorii [7, 26, 27].

Mastocitele exprimă membranar receptori pentru câteva componente ale complementului (de exemplu, CR3, CR4 și CR5). Studiile *in vitro* au arătat că produsele C3a și C5a ale complementului, activează mastocitele și induc, de asemenea, activitate chimiotactică a lor. Se sugerează, că mastocitele ar putea exercita un rol neașteptat în controlul homeostaziei prostatei, intrând în competiție cu celulele prostatice stem [166].

Deși nu se cunoaște exact rolul mastocitelor intratumorale, numeroase studii arată importanța lor în prognosticul tumorilor maligne. Mastocitele se acumulează în stroma peritumorală, acest aspect fiind observat, în special, în adenocarcinoamele mamare. Din categoria de mediatori cu efect benefic asupra tumorii fac parte heparina, interleukina 8 (IL-8) și VEGF, care induc neovascularizația, histamina cu efect imunosupresor, proteazele care distrug matricea din jurul tumorii și facilitează metastazarea.

În afară de acești mediatori cu efect benefic pentru tumori în granulele mastocitare se găsesc și mediatori ce acționează în detrimentul tumorii. Din acest grup de mediatori fac parte citokinele precum IL-1, IL-4, IL-6 și factorul de necroză tumorală, care pot induce apoptoză în celulele tumorale, triptaza care induce inflamația și condroitin sulfatul care poate acționa ca inhibitor pentru metastazare. Prin urmare mastocitele se acumulează în jurul tumorilor și pot induce sau inhiba creșterea tumorală în funcție de condițiile de micromediu [211].

Mastocitele, de asemenea, pot influența comportamentul celulelor imune, care au origine hematopoietică și participă în răspunsurile imune înnăscute sau dobândite, precum: granulocitele, monocitele/macrofagele, celule dendritice, limfocitele T, B, NK și NKT, etc. Acțiunea

mastocitelor asupra recrutării, supraviețuirii, dezvoltării, fenotipului sau funcției celulelor imune poate fi definită prin termenul de ”funcții imunomodulatoare”.

Macrofagul

Macrofagele sunt celule derivate din progenitorii CD34+ ai măduvei roșii hematogene, linia mieloidă și aparțin sistemului imunitar înăscut. Acestea derivă din monocitele circulante care migrează în țesuturi, unde și are loc diferențierea în macrofage. Una din funcțiile importante ale macrofagelor este fagocitoza resturilor celulare și a bacteriilor. Nu în ultimul rând, macrofagele au un rol important atât în inițierea, cât și în resorbția procesului inflamator [25]. De asemenea, macrofagele sunt printre primele celule imune care ajung să infiltreze leziunile tumorale preinvazive și persistă de-a lungul transformării acestora în cancer invaziv [178].

Mai mult, macrofagele se pot manifesta prin răspunsuri pro-inflamatorii sau antiinflamatorii, în funcție de tipul stimulului recepționat din micromediul învecinat. În prezent, sunt identificate două fenotipuri majore de macrofage: M1 și M2. Macrofagele M1, sau macrofagele clasic activate, sunt celule agresive, implicate intens în procesul de fagocitoză, și promovarea răspunsurilor Th1. Acestea sunt macrofagele care, de obicei, sunt observate în infecțiile microbiene. Macrofagele M1 sunt celule secretoare de citokine inflamatorii importante, precum IL-12, IL-1 β , TNF- α , IL-6 și IL-23 [208]. În cancere, macrofagele clasic activate joacă un rol important în recunoașterea și distrugerea celulelor canceroase, iar prezența lor în masa tumorală, de obicei, este legată de un pronostic bun al bolii. Fiind recunoscute, celulele maligne sunt distruse prin diverse mecanisme, de exemplu secreția de TNF- α [208]. Diverși factori ai mediului tumoral, precum și proteinele secretate de către celulele rezidente pot induce polarizarea macrofagului din fenotipul M1 spre M2. Macrofagele M2 sau macrofagele alternativ activate, sunt celule antiinflamatorii, activ implicate în procesele de angiogeneză și regenerare tisulară. Ele secretă cantități crescute de IL-10, IL-13, TGF- β și alte citokine anti-inflamatorii [208]. În funcție de setul de molecule secretate sunt identificate câteva subtipuri de macrofage M2. Aceste sunt: 1) macrofagele M2a – denumite profibrotice, secretoare de IL-4 și IL-13; 2) macrofagele M2b – conțin IC sau liganzii TLR/IL1-R, și sunt implicate în reglarea imunității și deseori fiind menționate ca celule reglatoare; 3) macrofagele M2c – secretă IL-10 și TGF- β , deseori sunt descrise ca celule dezactivate, ce sunt implicate în suprimarea imunității, regenerarea țesuturilor și remodelarea matricelor; 4) macrofagele M2d sau macrofagele cancer asociate (TAM) – acestea potențiază progresia și creșterea tumorală, prin promovarea procesului de neoangiogeneză [10].

Micromediul tumoral, în mod semnificativ afectează polarizarea macrofagelor. Cancerul este asociat deseori cu procese inflamatorii care impun recrutarea celulelor derivate din măduva hematogenă [83]. Factorii de creștere, precum, CSF-1, VEGF, MCP-1, dar și chemokinele CCL

induc chemotaxis-ul monocitelor în micromediul tumoral [118]. Neutralizarea MCP-1 aproape complet blochează acumularea de macrofage în tumori. VEGF, pe lângă rolul angiogenic, recrutează monocitele în micromediul tumorii, iar prin blocarea VEGF rezultă nu doar reducerea densității vasculare, dar, de asemenea, și reducerea infiltratului macrofagal [177].

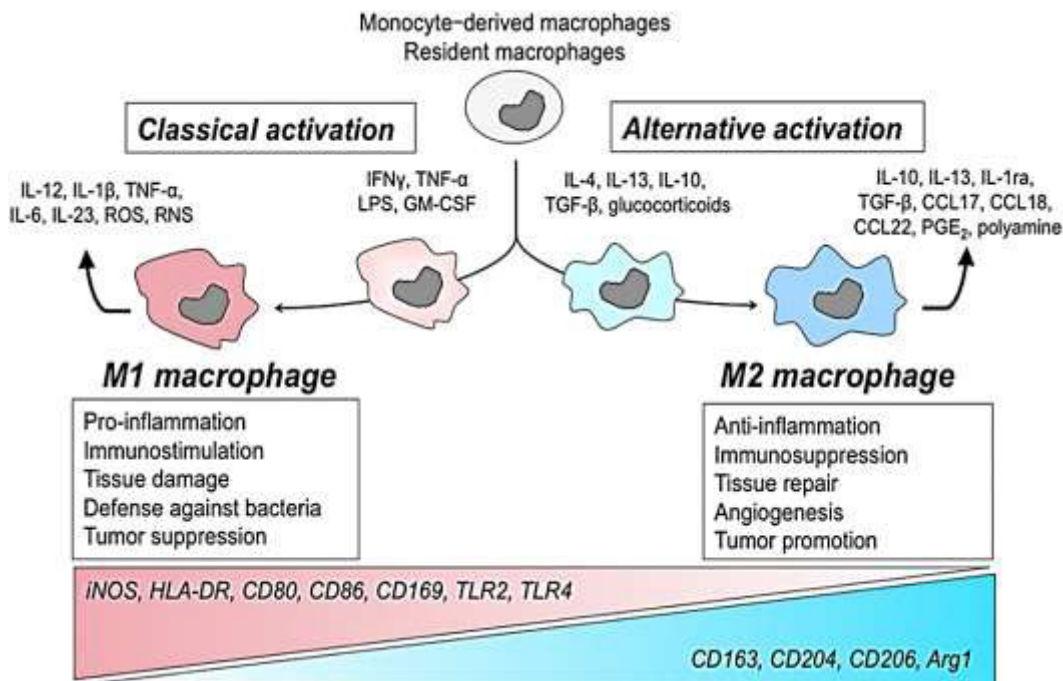


Fig. 1.2. M1/M2 polarizarea macrofagelor [208]

Macrofagele cancer-asociate derivă fie din macrofagele tisulare rezidente și/sau prin recrutarea precursorilor macrofagelor din măduva roșie hematogenă. Cortez-Retamozo, în 2012, relatează despre prezența a unui număr mare de precursori TAM în splina, care ulterior de aici pot migra în stroma tumorilor. Aceste date sugerează că splina poate fi considerată un rezervor de TAMs [36]. Studii recente demonstrează că CSF-1 reprezintă factorul primar care atrage macrofagele spre periferia tumorii. Secreția CSF-1 de către celulele tumorale este însoțită deseori de rate mai mici de supraviețuire și un prognostic general rezervat [123]. Citokinele, TNF- α și IL-6, par a fi importante în recrutarea și acumulare macrofagelor la periferia tumorilor. O altă proprietate a macrofagelor tisulare este producerea și secreția metaloproteinazelor matriceale (MMP), catepsinei și altor enzime proteolitice care degradează matricea extracelulară [81]. Prin producerea CSF-1 și TNF- α , celulele tumorale recrutează macrofage care produc MMP-2, MMP-3, MMP-7 și MMP-9. Această particularitate funcțională a macrofagelor foarte utilă în procesele de vindecare a rănilor este exploatată la maximum de către celulele tumorale în procesele de invazie. Invazia este condiția esențială pentru procesul de metastazare, care la rândul său reprezintă unul dintre cele mai importante semnale distinctive ale malignității. Multiple studii au demonstrat

că, proprietatea celulelor tumorale de a invada țesuturile depinde în mare parte de macrofage. Invazia celulelor tumorale este însoțită proeminent de migrarea dirijată a macrofagelor. Excluderea macrofagelor poate reduce numărul de celule tumorale care intră în fluxul de sânge [118]. Investigațiile moleculare au demonstrat faptul că subtipul invaziv de macrofage asociate tumorii reprezintă o subpopulație unică de macrofage ce prezintă nivel crescut de semnalizare Wnt, care stimulează migrarea celulelor tumorale [155].

Macrofagele asociate tumorii se acumulează preferențial în regiunile precar vascularizate ale tumorii caracterizate printr-o tensiune scăzută a oxigenului. Astfel, migrarea macrofagelor este suprimată în condiții de hipoxie, iar macrofagele sunt imobilizate în regiunile avasculare și necrotice ale tumorii datorită hipoxiei caracteristice acestora. Astfel hipoxia reprezintă un factor de stres care împreună cu alți parametri ai micromediului cum ar fi: pH-ul scăzut, nivelul scăzut al glucozei, nivelul crescut al lactatului, influențează profund biologia macrofagelor. În condiții de hipoxie macrofagele tumorale își adaptează metabolismul cu trecerea la metabolism anaerob, astfel se înțelege cum activitatea proangiogenică a macrofagelor este reglată de hipoxie. Membrii familiei HIF (factor inductiv al hipoxiei din superfamilia factorilor de transcripție) joacă un rol cheie în expresia genelor care reglează adaptarea la condiții de hipoxie [168].

Macrofagele pot produce cantități mari de VEGF-C și VEGF-D, drept urmare, frecvent, infiltratul macrofagal este asociat cu limfangiogeneza peritumorală, date observate în adenocarcinomul pulmonar și cancerul de col uterin [219]. Schoppmann și colab. (2006) au identificat un subset de macrofage asociate tumorii VEGFR-3 + [185]. Expresia crescută a axei VEGF-C/VEGFR-3 joacă un rol critic în progresia cancerului de prostată și metastazarea în nodurile limfatice regionale [105]. Datele din literatura de specialitate sugerează că, expresia VEGFR-3 este asociată cu progresia tumorală și poate juca un rol important în răspândirea carcinomului de-a lungul vaselor limfatice. Evidențierea unui nivel crescut de VEGFR-3 în celulele tumorale din adenocarcinomul de prostată crește riscul recurențelor la pacienții tratați prin prostatectomie radicală [119].

Mai mult, Nonomura și colab. (2011) relatează despre existența unor corelații strânse între infiltratul macrofagal și nivelul seric PSA, precum și scorul Gleason, pentru specișenele de prostată obținute prin biopsie cu ac subțire [153]. Se consideră că macrofagele cancer asociate își pot menține fenotipul M2 prin recepționarea semnalelor de polarizare produse de celule tumorale, semnale ce sunt mediate prin cascadele de semnalizare I κ B- β kinază și NF- κ B. De menționat că, inhibarea NF- κ B în macrofagele cancer asociate conduce la activarea clasică a acestora [95].

Fiind faptul că, masele tumorale conțin un număr mare de macrofage M2, TAM-urile pot servi o nouă țintă în tratamentul cancerului. Astfel, reducerea numărului de macrofage cancer

asociate sau polarizarea acestora spre fenotip M1 poate conduce la distrugerea celulelor neoplazice și/sau reducerea creșterii tumorale.

Celula dendritică

Există dovezi clare care demonstrează că, activitatea imună mediată de celulele gazdă, la pacienții cu adenocarcinom de prostată, este deprimată sau/și compromisă. În plus, mai multe studii au demonstrat că, progresia cancerului de prostată este acompaniată de o supresie marcată al sistemului imun, exprimată prin apoptoza excesivă al celulelor dendritice, celule responsabile de declanșarea imunității antitumorale [53].

Celulele dendritice (DC) sunt celule de bază a rezistivității, ce au un rol-cheie în inițierea, ghidarea și reglarea răspunsurilor imune de adaptare [135]. DC reprezintă o populație celulară heterogenă, identificându-se două tipuri majore de celule: celulele dendritice convenționale (sau mieloide) – cDCs și celulele dendritice plasmocitoide – pDCs [122]. Acționând ca santinelele, celulele dendritice recunosc și preiau antigenele microbiene, ulterior migrează în organele limfoide secundare, unde procesează antigenele ca ulterior să prezinte epitopi peptidici limfocitelor T nule, astfel acționând ca celule prezentatoare de antigen înalt specializate [195]. Ambele subseturi DC devin pe deplin mature urmare stimulării, de obicei ca răspuns la acțiunea agenților patogeni. Celulele dendritice convenționale secretă, în principal, IL-12, în timp ce cele plasmocitoide produc interferonul (IFN γ) [9, 215]. Celula dendritică reprezintă și ea un alt tip de celulă imună ce poate fi supusă modificărilor în funcția "convențională" a acestora sub acțiunea celulelor tumorale, astfel, contribuind la "orchestrarea" angiogenezei tumorale [23, 90, 122].

Studiile clinice au arătat că, în diferite tipuri de tumori, DC prezintă modificări specifice în capacitatea lor de stimulare [114, 164]. Unul din mecanismele care conduc această diferențiere anormală a celulelor mieloide este activarea constitutivă a activatorului de transcripție-3 (STAT3), care promovează proliferarea și acumularea continuă a celulelor mieloide imature, astfel, contribuind la suprimarea răspunsurilor imune cancer specifice. Factorii solubili, cum ar fi VEGF, IL-6 și TGF β , pot contribui: la reducerea numărului de celule dendritice mature; acumularea celulelor dendritice imature tolerante și polarizarea celulelor dendritice. Toate aceste aspecte contribuie la evadarea celulelor tumorale de sub supravegherea sistemului imun. Celulele dendritice, deseori, interacționează cu alte celulele ale sistemului imun, așa ca: NK, macrofagele și mastocitele [195, 196]. De asemenea, DC au un rol important în controlul imunității umorale, control realizat atât prin interacțiunea directă cu limfocitele B, cât și indirect prin potențarea diferențierii celulelor T helper CD4+ [167].

Prezența celulelor dendritice a fost observată într-un șir de tumori maligne. Prelevarea antigenilor tumorali de către celulele dendritice se face fie prin captarea celulelor tumorale moarte

sau prin "ciupirea" celulelor tumorale vii [49]. La contactul celulelor tumorale decedate cu celulele dendritice sau alte fagocite are loc mobilizarea a cel puțin trei tipuri de semnale: "fiind-me", "eat-me" și "don't-eat-me" [170]. În prezent există patru tipuri de substanțe, secretate de celulele apoptotice, care funcționează ca semnale "găsește-mă": LPC, S1P, CX3CL1 și nucleotidele ATP și UTP71. Semnalele "mănâncă-mă" sunt conectate de membrană, respectiv servesc ca markeri pentru recunoașterea și interiorizarea celulelor tumorale moarte. Semnalele "nu mă mănâncă" funcționează drept reglatori negativi ai captării celulelor tumorale de către celulele dendritice sau alte fagocite. Semnalele acestui grup includ lactoferina și CD47, care la interacțiunea cu proteina semnal-reglatoare α (SIRP α sau SHPS1) generează semnale inhibitoare, astfel stopează fagocitoza [49, 162, 170].

Celulele tumorale din carcinomul de prostată pot inhiba semnificativ conversia monocitelor în celulele dendritice. De menționat că, celulele dendritice diferențiate în stroma tumorală prezintă defecte funcționale evidente. De asemenea, este posibil că, în adenocarcinomul de prostată, celulele tumorale nu doar induc apoptoza celulelor dendritice diferențiate, dar și inhibă geneza și maturarea acestora, astfel, în final scade dramatic producția de celule prezentatoare de antigen și are loc inhibarea activității lor funcționale [1]. În plus, PSA secretat de către celulele tumorale *in vitro* inhibă geneza și maturarea celulelor dendritice [2].

1.3.2. Compartimentul extracelular al stromei reactive

Multiple studii au evidențiat modificări, de asemenea, în expresia moleculară a MEC în carcinoamele de prostată avansate, cum ar fi expresia crescută a BSP (sialoproteinei osoase) și caderinei 11, sau expresie scăzută a colagenului VII. BSP se exprimă aberant într-o varietate de tumori osteotrope, iar expresia crescută a BSP de către celulele tumorale prostatice și mamare se corelează cu un potențial invaziv crescut al adenocarcinoamelor [222]. Studiile pe cancerule umane au identificat mai multe proteine suplimentare și enzime de remodelare ale MEC, secretate de celulele stromei reactive.

Tenascina este o glicoproteină MEC exprimată predominant în timpul embriogenezei, vindecării rănilor și proceselor neoplazice. Această glicoproteină funcționează ca un modulator al interacțiunii celulă-matrice, facilitând migrarea celulară [102]. În plus, studiile anterioare relatează despre nivelurile scăzute de tenascină în țesuturile normale de prostată, comparativ cu nivelurile mai crescute de tenascină în stroma carcinomului de prostată. Exprimarea tenascinei a fost asociată cu apariția vaselor sangvine mici și cu remodelarea stromei subepiteliale. Depozitele de tenascină indică procese de reconstrucție atât în țesuturile non-neoplazice, cât și în cele neoplazice, iar principalele celule din stroma cancerului de prostată responsabile de producerea tenascinei sunt miofibroblastele [76].

Proteina de activare a fibroblastelor (FAP) este identificată ca o glicoproteină celulară de suprafață, care are un rol important în procesele de invazie și metastazare a tumorii. FAP este considerată un marker important de identificare a CAF-urilor activate în procesul remodelării tisulare. În plus, proteina de activare a fibroblastelor nu este exprimată în fibroblastele din țesuturile normale [124]. Niveluri crescute de proteină de activare a fibroblastelor sunt frecvent detectate în tumorile epiteliale, precum cancerul pancreatic, cancerul de colon, cancerul de prostată, cancerul de sân și cancerul de piele, dar și în unele sarcoame osoase și cancere ale țesuturilor moi [124]. Studii recente au arătat că, FAP manifestă o activitate proteazică și contribuie la remodelarea MEC. Funcțional, FAP sporește proliferarea și invazivitatea celulelor stromale activate și poate afecta apoptoza celulară în principal atunci când această proteină corelează cu tumorigenitatea crescută datorată proteolizei matricei celulare extracelulare [234]. Distribuția și funcția specifică a FAP fac ca această proteină să fie considerată un nou marker de prognostic și țintă terapeutică în tumori.

Matricea extracelulară reprezintă o barieră în calea celulelor tumorale atât în tumorile primare, cât și cele secundare. Pentru a depăși această barieră, celulele canceroase modifică conținutul de proteaze specifice, astfel, degradând componentele extracelulare. Modificările de conținut al proteazelor sunt asociate cu progresia cancerului de prostată.

Metaloproteinazele matriceale (MMP) sunt enzime proteolitice care degradează matricea extracelulară și membrana bazală și sunt implicate în remodelarea tisulară, invazia tumorală și neovascularizarea tumorilor. Aceste enzime sunt produse de către componenta celulară a stromei reactive, de exemplu, MMP-1, MMP-2 și MMP-9 sunt intens secretate de macrofagele M2. Multe studii au evidențiat că expresia crescută de MMP-2, MMP-3, MMP-7, MMP-9, MMP-13, MMP-14, MMP-15 și MMP-26 în stroma reactivă este corelată cu carcinomul de prostata avansat sau metastatic, în timp ce expresia MMP-1 este asociată cu tumori de grad mic și o incidență scăzută a invaziei [77]. MMP-urile sunt inhibitate în mod specific de o familie de proteine extracelulare denumite inhibitori tisulari ai metaloproteinazelor (TIMP). Există patru membri ai familiei TIMP, TIMP-1, TIMP-2, TIMP-3 și TIMP-4, fiecare inhibând activitățile diferitelor MMP-uri cu eficiență variabilă [22].

În carcinomul de prostată, există un dezechilibru de expresie a MMP și TIMP, manifestată prin pierderea generală a nivelurilor de expresie a TIMP și creșterea nivelurilor MMP. Activitatea crescută a MMP promovează progresia cancerului de prostată nu doar prin facilitarea metastazelor, ci și prin impactul profund asupra mai multor etape ale proliferării celulare, apoptozei, angiogenezei și tranziției epitelial-mezenchimale [77].

Producerea componentelor MEC și a proteazelor de către celulele stromei reactive indică faptul că, MEC din cancerul de prostată uman este într-un proces continuu de remodelare activă și indirect sugerează modificarea micromediului stromal.

1.4. Importanța receptorilor androgenici în dezvoltarea prostatei și a leziunilor proliferative de prostată

Androgenii, precum și receptorii androgeni (AR) joacă un rol important în exprimarea fenotipului masculin. Pe parcursul perioadei embrionare androgenii induc expresia factorilor de creștere în celulele mezenchimale, care la rândul lor stimulează indirect proliferarea celulelor epiteliale de prostată care nu exprimă încă AR. În prostata adultă, celulele secretoare luminale precum și celulele stromale, exprimă AR, însă în acest stadiu rolul androgenilor nu mai este de a promova creșterea, ci mai degrabă de a menține structura, starea de diferențiere și funcția secretorie a glandei. Mai mult, androgenii controlează moartea celulelor epiteliale, astfel rezultatul castrării este involuția prostatei și pierderea aproape completă a celulelor epiteliale prin apoptoză [128].

Pe lângă rolul lor în dezvoltarea normală a prostatei și menținerea homeostaziei acesteia, androgenii, de asemenea, potențiază creșterea tumorilor de prostată. Prima informație a faptului că adenocarcinoamele de prostată sunt dependente de androgeni a fost documentată de Huggins și colab. [97] acum șase decenii. Într-un experiment revoluționar, autorii au arătat că tumorile de prostată s-au redus la castrare, astfel stabilind baza terapiei hormonale. De asemenea rolul-cheie le revine androgenilor și în dezvoltarea HBP, astfel că scăderea semnalizării AR reduce volumul de HBP și ameliorează simptomele tractului urinar inferior. Mecanismele de semnalizare androgen/AR implicate în dezvoltarea HBP rămân neclare, iar eficacitatea medicamentelor curente pentru tratarea HBP este încă limitată.

Importanța receptorilor AR și efectele androgenilor în stroma tumorilor de prostată, dar și în hiperplaziile nodulare benigne, a fost mai puțin studiată în comparație cu cea din celulele epiteliale. Studiile recente, sugerează că receptorii stromali AR pot fi mai importanți decât cei epiteliali recunoscuți anterior. Adenocarcinomul de prostată este însoțit de diverse alterări în funcționarea AR. Transformarea celulelor epiteliale în timpul cancerogenezei ar putea fi asociată cu modificări ale expresiei AR în nucleii celulelor stromale. Rolul receptorilor androgeni în procesul de reglare a homeostaziei celulelor stromale ale prostatei nu este pe deplin înțeles. În același timp importanța receptorilor androgeni în reglarea stromei reactive la progresia cancerului nu poate fi exclusă. Studii recente sugerează că AR-ul este exprimat într-un subset de fibroblaste ai prostatei și reglează expresia mai multor factori de creștere [209]. Mai mult decât atât, factorii secretați de celule stromale prostatice stimulate androgenic la rândul lor stimulează proliferarea

celulelor tumorale. Sub acțiunea androgenilor sunt stimulate procesele de modifiere a fibroblastului [62]. Aceste studii sugerează că androgenii realizează un rol important în menținerea homeostaziei stromei, precum și în modificările din stroma reactivă în diverse leziuni proliferative de prostată.

Conform datelor existente în literatura de specialitate, menționăm că, atât celule stromale AR-negative, cât și AR-pozitive promovează creșterea celulelor epiteliale tumorale, în lipsa androgenelor, prin secreția unor factori paracrini (citokine, factori de creștere, etc) independenți de AR [64]. În același timp, celulele AR-pozitive ale stromei secretă un alt factor paracrin (factor inhibitor de creștere), care este inhibitor al creșterii celulelor tumorale și care este dependent de prezența androgenilor/AR-lui [126].

Aprecierea rolului receptorilor androgenici stromali de-a lungul progresiei cancerului de prostată este totuși complicată, iar studiile pe diverse modele experimentale sugerează interpretări diferite, uneori controversate. Conform unor date, celulele epiteliale, care în mod normal sunt reglate prin semnalele generate de stromă, devin mai puțin controlate de stroma atunci când devin tumorale, ceea ce indică o modificare a axului de control al procesului de creștere – de la control paracrin la cel autocrin [19]. Alte studii relatează faptul că, reducerea receptorilor androgeni în celulele stromale este urmată de proliferare redusă a celulelor epiteliale, depunerea anormală de colagen, și scăderea expresiei mai multor factori de creștere [233]. Datele controversate impun necesitatea unor studii suplimentare și profunde în evidențierea rolului AR-lui stromal în carcinomul de prostată.

Micromediul creat de stroma reactivă în leziunile proliferative de prostată este foarte complex. Perturbarea homeostaziei tisulare este probabil cel mai important eveniment în formarea stromei reactive. Devine evident faptul că, diferite tipuri de celule interacționează în micromediul tumorii și aceste interacțiuni au un caracter focal și heterogen. Factorii de creștere, chemokinele, citokinele, inclusiv TGF- β s, interleukinele, factorii de creștere a fibroblastelor, Wnts, precum și, orice factor sau mecanism care reglează procesele inflamatorii și repararea tesuturilor sunt probabil implicate în aceste interacțiuni complexe. În prezent, este din ce în ce mai clar că, heterogenitatea stromei reactive, precum și interacțiunile dintre diferite tipuri de celule ale stromei dau naștere unui micromediu cu un potențial înalt tumorigenic.

1.5. Sinteză la capitolul 1

În prezent nu există biomarkeri suficienți de buni în managementul cancerului de prostată, deoarece carcinomul de prostată, de obicei, se prezintă ca o leziune multifocală și este destul de

heterogen. Studiul biomarkerilor incluzând modificările din stromă ar putea fi utilizate în diagnosticarea și predicția exactă a evoluției CaP.

Majoritatea studiilor asupra stromei tumorale cercetează interacțiunea componentelor stromei cu celulele epiteliale ale cancerului. Studii consacrate interacțiunii diferitor tipuri de celule stromale între ele dar și cu componentele matricei practic lipsesc. Totuși, nu este exclus că asemenea interacțiuni există.

Lipsa datelor referitor la rolul mastocitului în transformările benigne și maligne a prostatei derivă din caracteristica incompletă a fenotipului mastocitar nu numai în leziunile proliferative benigne sau maligne, dar și din stroma normală.

Celulele dendritice reprezintă o populație celulară cu o vastă activitate imună, iar înțelegerea funcțiilor lor în stroma reactivă ar putea reprezenta o nouă abordare a imunoterapiei leziunilor proliferative de prostată.

Androgenii realizează un rol important în menținerea homeostaziei stromei, precum și în modificările din stroma reactivă în diverse leziuni proliferative de prostată. Pe langa rolul lor în dezvoltarea normală a prostatei și menținerea homeostaziei acesteia, androgenii, de asemenea, potențiază creșterea tumorilor de prostată. Aprecierea rolului receptorilor androgenici stromali de-a lungul progresiei hiperplaziilor de prostată ar aduce date noi care ar sta la baza îmbunătățirii terapiei hormonale.

2. MATERIALUL ȘI METODELE DE CERCETARE

Studiul dat s-a bazat pe metodologia științifică existentă privind cercetarea histologică și recomandările actuale cu referire la cercetarea științifică modernă. Studiul s-a realizat în mai multe etape, precum: definirea problemei de cercetare; studiul bibliografic; formularea ipotezelor, scopului și obiectivelor; elaborarea designului cercetării: determinarea tipului de studiu și designului eșantionului; colectarea, prepararea și cercetarea materialului primar; analiza și interpretarea rezultatelor; formularea concluziilor și recomandărilor. În scopul determinării problemei și fixării temei de cercetare au fost analizate peste 300 surse bibliografice. Ulterior au fost formulate ipotezele de lucru, scopul și obiectivele. În scopul interpretării corecte a datelor și formulării concluziilor s-a efectuat statistica descriptivă a datelor cantitative: calcularea indicatorilor tendinței centrale și ai variației; statistica descriptivă a datelor calitative: calcularea proporțiilor și rapoartelor; statistica inferențială: calcularea testelor parametrice și neparametrice și a pragurilor de semnificație.

2.1. Obiectul de studiu

Studiul a fost primar, descriptiv, observațional transversal. În conformitate cu scopul și obiectivele lucrării, a fost cercetat țesutul prostatei în succesiunea modificărilor stromale în hiperplazia nodulară de prostată (leziune proliferativă benignă) și cancerul de prostată (leziune proliferativă malignă). Au fost studiate componentele stromei: celulele, fibrele de colagen și vasele sangvine.

Cercetarea a inclus material histologic, specimene cu patologie prostatică, care a fost recoltat prin operație deschisă, TURP la bazele clinice din cadrul IMSP Institutul Oncologic și IMSP Spitalul Clinic Republican din R. Moldova, în perioada anilor 2007-2010. Specimenele lotului de control au fost prelevate la Centrul de Medicină legală de la persoane decedate accidental (în primele 24 ore de la deces), fără patologie de prostată diagnosticată histologic. În urma selectării, au fost incluse în studiu 126 specimene, de la pacienți cu vârsta cuprinsă între 23 și 87 ani. Materialul a fost împărțit după cum urmează (tabel 2.1.):

Tabelul 2.1. Repartizarea materialului histologic inclus în studiu

Cazurile control (n=12)	HBP (n=34)	Cancerul de prostată (CaP) (n=80)			
		Adenocarcinomul acinar			Carcinomul non-acinar (n=15)
		<i>bine-diferențiat</i> G1 (scor Gleason 2-5) (n=14)	<i>moderat-diferențiat</i> G2 (scor Gleason 6-7) (n=21)	<i>slab-diferențiat</i> G3 (scor Gleason 8-10) (n=30)	

n – număr specimene/lotul de studiu

2.2.. Scorul Gleason

CaP este adesea o afecțiune multifocală, iar gradarea histologică a cancerului reprezintă un pas important în definirea prognosticului. Astfel, speciamentele cu cancer de prostată au fost împărțite în 2 grupuri: adenocarcinoame acinare și carcinoame non-acinare. Carcinoamele non-acinare au fost estimate ca tumori slab-diferențiate. Diferențierea histologică a adenocarcinoamelor acinare a fost efectuată cu utilizarea scorului Gleason. Scorul Gleason a fost obținut prin însumarea gradului primar (patternul histologic predominant) și gradul secundar (al doilea pattern ca frecvență). Sunt recunoscute 5 grade de diferențiere, notate de la 1 la 5. Astfel din cele 5 grade de diferențiere a rezultat un scor histologic, care a variat de la 3 la 10. În adenocarcinoamele de prostată caracterizate de un singur pattern histologic, gradele primar și secundar au fost considerate aceleași.

Pentru investigațiile imunohistochemice au fost selectate probe de la 119 pacienți (Tabelul 2.2.). Numărul total de preparate microscopice confecționate și studiate a fost de 1316.

Tabelul 2.2. Caracteristica materialului investigat

Metoda	Cazuri control (normă)	HBP	Adenocarcinomul acinar			CaP non-acinar	Total
			G1	G2	G3		
Colorație hematoxilină-eozină	12	34	14	21	30	15	126
Colorație tricromă Masson	12	34	14	17	30	12	119
Impregnație argentică după Gordon-Sweet	12	34	14	17	30	12	119
Colorație imunohistochimică cu anticorpi anti-triptază mastocitară	12	34	14	17	30	12	119
Colorație imunohistochimică cu anticorpi anti-chimază mastocitară	12	34	14	17	30	12	119
Colorație imunohistochimică cu anticorpi anti-CD117	12	34	14	17	30	12	119
Colorație imunohistochimică cu anticorpi anti-CD68	12	34	14	17	30	12	119
Colorație imunohistochimică cu anticorpi anti-S100	12	34	14	17	30	12	119
Colorație imunohistochimică cu anticorpi anti-actina mușchi neted-alpha	12	34	14	17	30	12	119
Colorație imunohistochimică cu anticorpi anti-receptor androgenic	12	34	14	17	30	12	119
Colorație imunohistochimică dublă cu anticorpi anti-CD34/anti-triptază mastocitară	12	34	14	17	30	12	119
Total	132	374	154	191	330	135	1316

2.3. Metodele de cercetare

Fixarea materialului s-a efectuat imediat după recoltare, pentru a putea preveni procesele litice. Procesarea primară a materialului a fost identică pentru metodele morfologice și imunohistochimice incluse în studiu. Materialul biologic prelevat era fixat în formalină tamponată 10% timp de 48 de ore, ulterior, aplicând metoda standard, incluse în parafină. Pentru colorațiile histologice și histochimice, din fiecare bloc s-au efectuat secțiuni cu grosimea de 5μm, montate, ulterior, pe lame histologice obișnuite. Pentru colorațiile imunohistochimice, grosimea secțiunilor a fost de 3μm, acestea fiind montate pe lame silanate sau lame de tip „capillary gap”.

2.3.1. Metodele histologice

Pentru examinarea morfologică toate secțiunile histologice au fost colorate cu hematoxilină-eozină. Tehnica de colorare a fost efectuată prin metoda standard. Această metodă a permis stabilirea diagnosticului histopatologic, stabilirea gradului de diferențiere al adenocarcinoamelor de prostată și selectarea secțiunilor destinate colorării imunohistochimice.

Examinarea morfologică a secțiunilor în HE furnizează puține informații cu privire la implicarea stromei în dezvoltarea și progresarea cancerului de prostată. Pentru identificarea gradului de colagenizarea al stromei, analiza modelelor de distribuție a fibrelor de colagen și a celulelor musculare netede în leziunile benigne și maligne de prostată, secțiunile histologice au fost colorate prin metoda tricromă Masson. Acest procedeu a oferit o imagine de ansamblu a distribuției, densității, morfologiei elementelor componente ale stromei prostatei. Secțiunile deparafinate și hidratate erau colorate cu hematoxilină timp de 5 min. Ulterior acestea au fost spălate consecutiv în apă curentă și apă distilată a câte 5 min. Procedeu urmat cu tratarea rapidă a secțiunilor cu picrofuxină (timp de câteva secunde) și spălarea în apă distilată timp de 5 min. La etapa următoare secțiunile au fost tratate cu soluție de 2% de acid fosfovolfamic timp de 5 min, după colorate cu albastru de anilină – 5 min și tratate cu soluție de acid acetic 1% - 2 min. La final secțiunile au fost deshidratate, clarefiate și montate în balsam de Canada. Metoda tricromă Masson a permis evidențierea a trei elemente tisulare: fibrele de colagen s-au colorat în albastru, nucleii în albastru-violet și miocitele în roșu.

Pentru studiu amplu al componentei fibrilare stromale, lamele histologice au fost colorate prin impregnare argentică după metoda Gordon-Sweet. *Impregnarea argentică Gordon-Sweet* a fost realizată pentru evidențierea fibrelor reticulare. Inițial, secțiunile au fost deparafinate și hidratate, după care erau prelucrate timp de 5 min în soluție de 0,25% de permanganat de kalium. Ulterior urma procedeu de spălare în apă distilată timp de 5 min și scufundare în soluție de 5% de acid oxalic timp de 5 min. La etapa următoare, secțiunile au fost spălate în apă distilată timp de 5 min și prelucrate timp de 15 min cu soluție de 2% de sulfat feros amoniacal, iar la final spălate

timp de 5 min în apă distilată. Ulterior, secțiunile erau tratate rapid (timp de 15 sec), cu o soluție de nitrat de argint (tehnica de pregătire prezentată mai jos). Procedul a continuat cu spălarea secțiunilor, trei băi succesive, cu apă distilată (câte 5 min fiecare). După care, timp de 1 min secțiunile au fost tratate în soluție de 10% de formalină, spălate ulterior în apă distilată timp de 5min. La final, secțiunile histologice au fost tratate timp de 5min cu tiosulfat de sodiu de 2% și spălate ulterior în apă distilată timp de 3min. Deshidratarea și clarefierea secțiunilor a urmat cu montarea acestora cu balsam de Canada. Rezultatul impregnării s-a manifestat prin colorarea fibrelor reticulare în negru.

Tehnica pregătirii soluției de nitrat de argint. Inițial s-au luat 5 ml soluție de 10% de nitrat de argint, la care picătură cu picătură s-a adăugat amoniac. În prima etapă, soluția căpăta o nuanță cafenie, dar după titrarea continuă cu amoniac, soluția devenea clară. La soluția obținută s-a adăugat, lent, 5ml de soluție de 3% de NaOH, agitând continuu vasul de sticlă. Drept urmare, soluția s-a întunecat. Pentru ca soluția să devină clară, s-a adăugat, picătură cu picătură, amoniac. În vasul de sticlă cu soluția obținută s-a adăugat apă distilată până la volumul de 50ml. În final soluția a fost filtrată.

2.3.2. Metodele imunohistochimice

Pentru o bună marcarea a antigenului cu anticorpii specifici, este important înlăturarea minuțioasă a parafinei. Deparafinarea secțiunilor histologice a fost făcută prin 3 băi succesive de benzen: prima deparafinare – efectuată obligatoriu la termostat (temperatura de 57°C) timp de 40 minute, următoarele 2 deparafinări la temperatura camerei, 10 minute fiecare [169]. Urmele de benzen au fost înlăturate prin scufundarea secțiunilor histologice în băi succesive cu concentrație descrescătoare de alcool - 100%, 96%, 80%, 70% , câte 5 minute pentru fiecare baie. Substituirea alcoolului de 70% a fost făcută cu apă distilată. Aplicarea anticorpilor primari a fost precedată de demascarea prin căldură, în soluție de demascare la 99°C (timpul variind de la un antigen la altul), și inhibarea peroxidazei endogene cu apă oxigenată 3 % - 5 minute (*vezi tabelul 2.3*). Cromogenul folosit a fost 3,3 diaminobenzidina (DAB). Colorarea nucleelor s-a realizat cu hematoxilină Lille modificată. Ulterior, preparatele au fost trecute prin 4 băi succesive de alcool (70%, 80%, 96%, 100%), urmată de clarefiere în benzen și montarea cu balsam de Canada.

Imunocolorarea cu anti-actina mușchiului neted-alfa (α -SMA)

Elementul celular predominant al stromei de prostată este celula musculară netedă. α -SMA este o proteină citoplasmatică globulară de 42 kDa exprimată în mușchiul neted. Drept control pozitiv intern au fost considerate celulele musculare netede din stroma fibromusculară a prostatei, din pereții arterelor, artereolelor și venelor, pericitele din componența capilarelor și venulelor, cât și miofibroblastele stromei tumorale.

Tabelul 2.3. Metodele imunohistochemice utilizate în studiu

Anticorp	Sursa	Clona	Diluție	Sistem de detecție	Demascare Antigen	Incubare anticorp primar
Actina mușchi neted-alpha	Novocastra, Newcastle Upon Tyne, UK	Human Alpha Smooth Muscle Actin, clona asm-1	prediluat	Bond Polymer Refine Detection System (Leica Biosystem Newcastle Ltd, Newcastle Upon Tyne, UK)	20 minute, pH 10, PT-Link	15 minute temperatura camerei
Triptaza mastocitară	Dako Glostrup Denmark	Monoclonal mouse anti-human, clona AA1	1:300	NovoLink Max Polymer Detection System (Novocastra, Newcastle Upon Tyne, UK)	30 minute, pH6, PT-Link	30 minute temperatura camerei
Chimaza mastocitară	NeoMarker s Fremont, CA	Monoclonal mouse anti-human, clona CC1	prediluat	NovoLink Max Polymer Detection System (Novocastra, Newcastle Upon Tyne, UK)	30 minute, pH6, PT-Link	30 minute temperatura camerei
CD 117	Novocastra, Newcastle upon Tyne, UK	Mouse, monoclonal, clona T595	prediluat	Bond Polymer Refine Detection System (Leica Biosystem Newcastle Ltd, Newcastle Upon Tyne, UK)	20 minute, pH9, PT-Link	15 minute temperatura camerei
CD68	Leica Biosystem Newcastle Ltd, Newcastle Upon Tyne, UK	Human CD68 antigen, clona 514H12	prediluat	Bond Polymer Refine Detection System (Leica Biosystems, Newcastle Upon Tyne, UK), 15 minute	20 minute, Bond Epitope Retrieval Solution 2, (Leica Biosystems , Newcastle UponTyne, UK)	20 minute
S100	Leica Biosystem Newcastle Ltd, Newcastle Upon Tyne, UK	polyclonal	prediluat	Bond Polymer Refine Detection System (Leica Biosystems, Newcastle Upon Tyne, UK), 15 minute	10 minute, Bond Enzyme 1 (Leica Biosystems , Newcastle UponTyne, UK)	20 minute
AR (receptor androgenic)	Dako Glostrup Denmark	Monoclonal mouse anti-human, clona AR 441	1:50	NovoLink Max Polymer Detection System (Novocastra, Newcastle upon Tyne, UK)	40 minute, pH6, PT-Link	30 minute temperatura camerei

Imunocolorarea cu anti-CD68. Anti-CD68, de obicei, este ales pentru imunocolorarea celulelor liniei mieloide derivate din monocite, așa cum sunt macrofagele, care interacționând cu alte celulele stromale, pot promova direct sau indirect modificări cantitative și calitative ale stromei de prostata. Prin metoda dată s-a reușit studierea macrofagelor, densității acestora, precum și a relațiilor topografice ale macrofagelor cu țesuturile prostatice în leziunile proliferative benigne și maligne.

Imunocolorarea cu anti-S100. Evaluarea cantitativa a celulelor dendritice, identificate ca celule S100+, are o semnificație prognostică pentru anumite tumori parenchimotoase. Această metodă ne-a permis să studiem relația între densitatea celulelor S100+ din stromă și epiteliu.

Imunocolorarea cu anti-receptor androgenic. Pentru evidențierea receptorilor androgenici pentru populația celulară stromală și epitelială am folosit colorația secțiunilor cu anticorpul primar monoclonal anti-receptor androgenic. Transformarea celulelor epiteliale în timpul cancerogenezei ar putea fi asociată cu modificări ale expresiei AR în nucleii celulelor stromale.

Pentru analiza calitativă și cantitativă a mastocitelor, precum și studierea distribuției și imunofenotipului mastocitelor în leziunile proliferative benigne și maligne ale prostatei am folosit colorația secțiunilor cu următoarea paletă de anticorpii primari monoclonali: anti-triptază mastocitară, anti-chimază mastocitară, anti-CD117. Semnalele pozitive brune pentru triptază, chimază și CD117 au fost observate la nivel citoplasmatic, cu pattern granular.

Dubla imunocolorare anti-CD34/anti-triptază mastocitară. Cea mai facilă metodă de cuantificare microscopică a angiogenezei tumorale este stabilirea microdensității vasculare pe preparate colorate imunohistochimic pentru markeri endoteliali. Ne-am propus să efectuăm studiul microdensității vasculare și să stabilim corelații între microdensitatea vasculară și mastocitele implicate în angiogeneza tumorală. Pentru dubla imunocolorare am folosit 2 anticorpi monoclonali: anti-CD34 (clona 1A4 pentru evidențierea endoteliului vaselor microcirculației) și anticorpi anti-triptază mastocitară. Semnalele pozitive pentru celulele endoteliale a fost colorația verde cu distribuție citoplasmatică în structurile vasculare cu lumen. Semnalele pozitive pentru triptaza mastocitara au fost brune la nivel citoplasmatic cu aspect granular.

2.3.3. Metode de cuantificare

Metoda hot-spot este metoda manuală frecvent utilizată pentru cuantificarea elementelor structurale histologice. Ariile de cuantificare au fost selectate la mărirea $\times 20$ a microscopului optic. Metoda a constat în identificarea a trei zone cu densitatea maximă a structurilor histologice studiate. Structurile din interiorul câmpurilor microscopice selectate erau numărate, iar ulterior a fost calculată media aritmetică. Densitatea structurilor studiate a fost calculată atât intratumoral, cât și peritumoral. Cuantificarea elementelor incluse în studiu a fost efectuată de 2

anatomopatologi independenți. Nu au fost înregistrate diferențe cantitative semnificate între datele obținute de fiecare cuantificator.

Interpretarea CD34 și triptazei mastocitare. Au fost cuantificate toate structurile vasculare cu lumen, pozitive pentru CD34. Aplicând metoda Weidner modificată a fost efectuată calcularea densității vaselor microcirculației [225].

Interpretarea α -SMA. Pentru evaluarea intensității expresiei α -SMA, au fost cuantificate procentul de celule stromale pozitive în 10 câmpuri la o mărire de $\times 400$ a microscopului optic. Cuantificarea celulelor stromale pozitive a fost făcută în stroma intratumorală și peritumorală. Intensitatea de colorare a fost evaluată pe o scală de la 0-3 și exprimată respectiv tabelului 2.4. Pentru a evalua nivelul de expresie al α -SMA, procentul de celule stromale cu colorare pozitivă și intensitatea colorației au fost clasificate pe o scară de la 0–3. Pentru fiecare probă, procentul de colorare și scorurile de intensitate de colorare au fost înmulțite pentru a da indicele de colorare. Indicele de colorare: 0 = zero; 1–2 = scăzut; 3–4 = moderat; și 6–9 = mare.

Tabelul 2.4. Evaluarea intensității expresiei imunohistochimice a α -SMA

Scorul	Proporția celulelor colorate	Intensitatea colorării celulelor
0	0%	-
1	până la 33%	slabă
2	33-66%	moderat
3	mai mult de 66%	înaltă

Interpretarea AR și scorul AR. Interpretarea reacției pozitive la AR a fost cuantificată utilizând scorul Quick pentru receptorii steroizi [139]. Cuantificarea celulelor AR+ s-a făcut prin numărarea a câte 300 celule epiteliale precum și celule stromale, la o mărire $\times 400$, în ariile cu densitate celulară crescută. Numărul de celule cu reacție nucleară pozitivă, ulterior, a fost exprimat în procente. Determinarea scorului final al numărului de celule AR pozitive și a intensității de expresie a imunomarcajului s-a făcut conform Tabelului 2.5.

Interpretarea CD68. Evaluarea celulelor CD68+ a fost făcută prin metoda hot-spot modificată de Ohno și colab. (2005) [154]. Inițial, era identificat câmpul cu cea mai mare densitate celulară în ariile stromale studiate, la o mărire microscopică $\times 100$, ulterior celulele imunomarcate au fost numărate în 5 câmpuri, la mărirea microscopică $\times 400$. Valoarea medie a celor cinci câmpuri a fost utilizată ca date pentru analiză. Din evaluare au fost excluse macrofagele CD68+ localizate în apropierea ariilor de necroză sau asociate infiltratului inflamator.

Interpretarea S100. Pentru evaluarea cantitativă a celulelor dendritice S100+ a fost utilizată metoda hot-spot modificată de Hilly și colab. (2013) [91]. În evaluare au fost incluse doar celulele dendritice S100+, care prezentau prelungiri citoplasmice.

Tabelul 2.5. Cuantificarea imunohistochimică a receptorilor steroizi

Scorul pentru proporția celulelor colorate		Scorul pentru intensitatea colorării celulelor	
Scorul	Proporția celulelor colorate	Scorul	Intensitatea
0	0%	0	-
1	până la 33%	1	slabă
2	33-66%	2	moderată
3	mai mult de 66%	3	înaltă
<i>Adăugând cele două scoruri împreună obținem scorul total (scor maxim 6)</i>			

Analiza statistică a constat în formarea unei baze de date în Microsoft Excel 2008. Deasemenea cu ajutorul softurilor Microsoft Excel și SPSS22.0, datele s-au procesat statistic prin calcularea mediei aritmetice (M), erorii standard (ES), coeficienților de corelare non-parametrici Pearson, Spearman (r). Veridicitatea diferenței mediilor aritmetice (p) a fost comparată cu ajutorul criteriului Student, valorile $p < 0,05$, fiind considerate semnificative.

Examinarea microscopică și obținerea imaginilor. Examinarea lamelor histologice s-a efectuat cu microscopul Nikon Eclipse E600 și Nikon Labothot-2. Au fost captate un șir de imagini histologice în format JPEG pentru documentarea studiului dat.

2.4. Sinteza la capitolul 2

Studiul a fost realizat pe țesut, recoltat de la pacienți cu patologie prostatică prin operație deschisă, TURP. Pentru lotul de control speciemenle au fost prelevate, în primele 24 ore de la deces (pentru a preveni modificările litice ale țesutului glandular) de la persoane decedate accidental, fără patologie de prostată detectată microscopic. Studiul a inclus pacienți cu vârsta cuprinsă între 23 și 87 ani. Pentru investigațiile imunohistochimice a fost selectat materialul de la 119 pacienți, respectiv 12 lotul control, 34 cu hiperplazia benignă de prostată și 73 cu carcinomul de prostată. Numărul total de obiecte confecționate și studiate (preparate histologice) a fost 1316. Pentru colorațiile histologice și histochimice au fost efectuate secțiuni de 5 μ m, montate ulterior pe lame histologice uzuale. Pentru colorațiile imunohistochimice din fiecare bloc au fost realizate secțiuni de 3 μ m, care au fost montate pe lame silanate. În cercetarea dată au fost utilizate metode: histologice (HE, tricromă Masson), histochimice (impregnarea argentică Gordon-Sweet), imunohistochimice (α -SMA, MCT, CHY, CD117, CD68, S100, AR, dubla imunocolorare anti-CD34/anti-MCT), lumină polarizată. Cuantizarea datelor s-a realizat prin metodele: hot-spot, Weidner modificată, Hilly modificată, Ohno modificată. Datele acumulate au fost analizate statistic, astfel reușind: sistematizarea rezultatelor, formularea concluziilor și elaborarea recomandărilor practice.

3. PARTICULARITĂȚILE HISTOLOGICE ȘI HISTOCHIMICE ALE COMPONENTELOR STROMALE ȘI EPITELIALE ÎN LEZIUNILE PROLIFERATIVE DE PROSTATĂ

3.1. Raportare histologică (colorația hematoxilină-eozină)

Evaluarea histologica a fragmentelor de prostată umană normală. Studierea compartimentelor epitelial și stromal a fost efectuată în următoarele zone topografice ale prostatei: anterioară, de tranziție, centrală și periferică. Zona anterioară prostatică, caracterizată prin absența completă a compartimentului glandular, conținea predominant celule musculare netede, fibre musculare striate, fibre de colagen, fibrocite. În funcție de zona topografică a prostatei glandele prezentau aspecte structurale particulare (Figura A1.1). Astfel, în zona centrală, ductele și acinii aveau un lumen larg. În zona periferică și cea de tranziție, ductele și acinii erau bine delimitați de stromă și prezentau un contur festonat. Zona periferică îngloba cea mai mare parte din țesutul glandular al prostatei, aici densitatea acinilor era mult crescută.

Epiteliul glandular formează ducte și acini secretori. Acinii secretori, frecvent, erau cu contur rotunjit sau oval. Întregul sistem glandular, cu excepția ductelor principale, era captușit de epiteliu simplu prismatic, în care au fost observate arii cu caracter de epiteliu simplu cubic, scuamos și/sau pseudostratificat. În componența epiteliului au fost observate mai multe tipuri de celule. Celulele bazale de formă ușor aplatizată erau dispuse pe membrana bazală și prezentau nuclei ovali, hiperchromi, citoplasma fiind redusă cantitativ. Acestea reprezentau compartimentul proliferativ al acinilor, aici fiind observate frecvent figuri mitotice. Celulele columnare secretorii prezentau citoplasmă cu numeroase vacuole mici, slab colorate. Densitatea vacuolelor era mai înaltă în citoplasma celulelor secretorii din zona periferică și de tranziție. Citoplasma celulelor secretorii avea un aspect palid, cu excepția celor din zona centrală a prostatei, care aveau aspect moderat acidofil. De asemenea celulele zonei centrale erau mai voluminoase, nucleii mari erau dispuși la diferite nivele față de membrana bazală și la polul apical, prezentau proeminențe luminale scurte. Printre celulele secretorii au fost identificate și un al treilea tip de celule, care conțineau prelungiri citoplasmice fine, intens acidofile, extinse printre celulele vecine

Capsula prostatei, în cea mai mare parte, a prezentat un caracter continuu. Discontinuități s-au înregistrat în zona anterioară, unde capsula era interconectată cu diafragma urogenital prin fascicule musculo-fibroase descinse din stroma prostatică. Capsula a fost alcătuită din două straturi, grosimea cărora varia: stratul intern, reprezentat de fascicule de celule musculare netede, printre care era dispus țesut conjunctiv; și stratul extern, bogat în fibre de colagen. Structurile nervoase (ganglioni nervoși, nervi) erau localizate în special la periferia organului, și/sau în

țesuturile moi periprostatice (Figura A1.2.b). Fibrele nervoase de talie mică erau localizate de-a lungul vaselor, precum și periacinar. Notăm, de asemenea că, pe secțiunile histologice, au fost observate intraluminal concrețiuni prostatice (simpexioanele Robin sau corpora amylacea). Simpexioanele au fost observate în normă, precum și în leziunile nodulare hiperplazice benigne, în schimb în leziunile maligne numărul acestora a fost mult redus.

Analiza histologica a fragmentelor cu leziuni proliferative nodulare benigne de prostată. În preparatele colorate cu hematoxină-eozină, patologia hiperplazică benignă a demonstrat un grad înalt de modificări arhitecturale, datorate unei rate proliferative crescute atât la nivel epitelial, cât și stromal. Adenomul de prostată a fost reprezentat morfologic prin mai multe tipuri histologice, precum: hiperplazia glandulară – 17,6% (n=6), hiperplazia stromală – 26,4% (n=9) și forma histologică care a dominat numeric – hiperplazia stromo-glandulară (mixtă) – 56% (n=19). Majoritatea leziunilor hiperplazice nodulare au prezentat leziuni asociate: hiperplazie de celule bazale (BCH) (n=3), atrofie prostatică (n=3), noduli stromali hiperplazici (n=11) și arii de țesut prostatic cu inflamație (n=12).

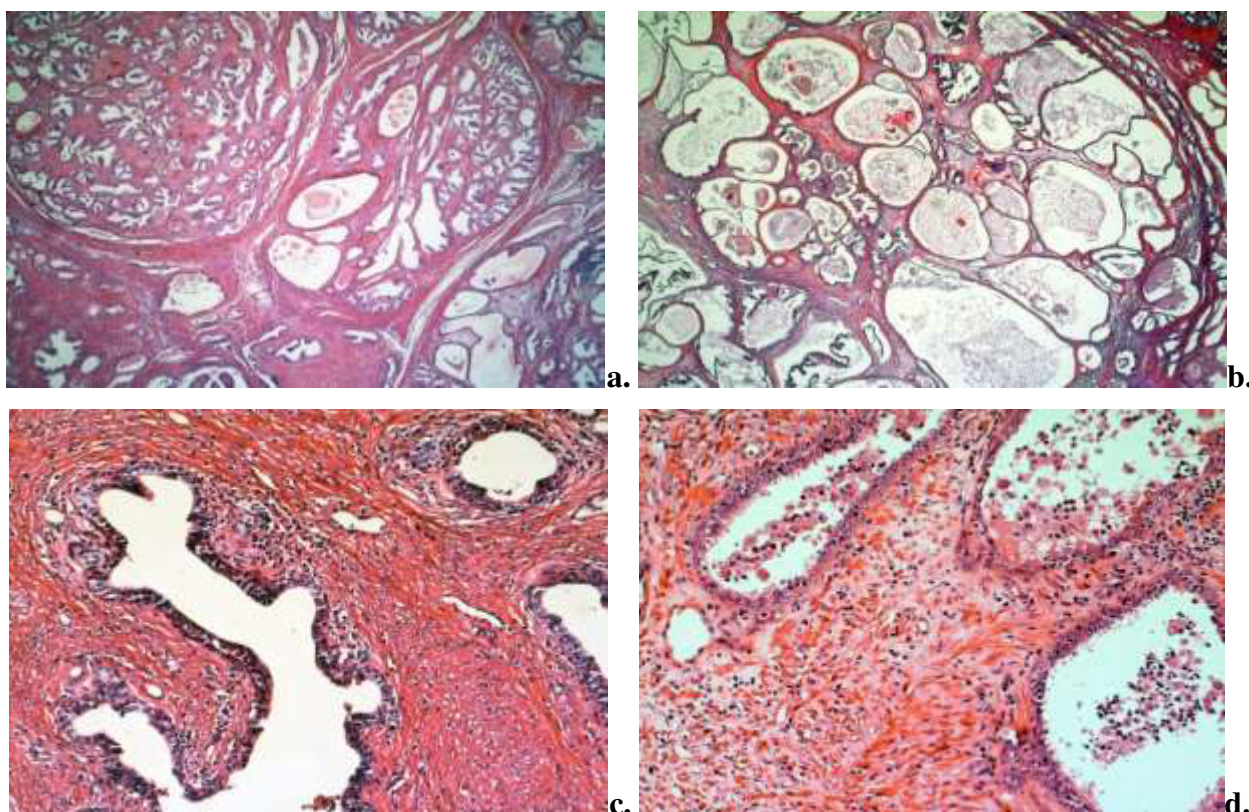


Fig. 3.1. Aspecte morfologice ale hiperplaziei nodulare de prostată: a) arhitecturi nodulare bine delimitate, în glandele dilatate corpusculi amilacei; × 2,5; b) multiple structuri glandulare cu aspect chistic, × 2,5; c) hiperplazie stromală cu reducerea volumului acinilor și a componentei ductale, aspect torsionat al ductelor, × 10; d) glande cu plaje de celule descuamate, printre care sunt în număr variabil de celule polimorfonucleare, × 20, HE

Microscopic, proliferările benigne de prostată erau organizate în structuri nodulare, frecvent, bine delimitate, de dimensiuni variate (Figura 3.1.a). Unele structuri glandulare aveau aspect chistic, în general aglomerate, cu o stromă redusă cantitativ (Figura 3.1.b). Epiteliul glandular situat pe o membrană bazală intactă era format din 2 straturi celulare: intern – celule columnare, extern – celule bazale aplatizate. În formele chistice celulele epitelului au fost mult aplatizate, cu citoplasmă extrem de redusă cantitativ. Lumenul glandelor conținea mulți corpusculi amilacei. Uneori, în lumenul glandelor au fost observate plaje de celule descuamate, printre care erau localizate un număr variabil de celule polimorfonucleare (Figura 3.1d).

În hiperplaziile stromale epitelul glandular păstra un caracter mai puțin hiperplazic, iar volumul acinilor și a componente ductale era mult redus. Aspectul stromei varia în funcție de forma histologică a hiperplaziei nodulare. Astfel, în formele pur glandulare cantitatea de stromă era mult redusă comparativ cu formele mixte sau stromale, unde s-a evidențiat un volum crescut de stromă hiperplazică.

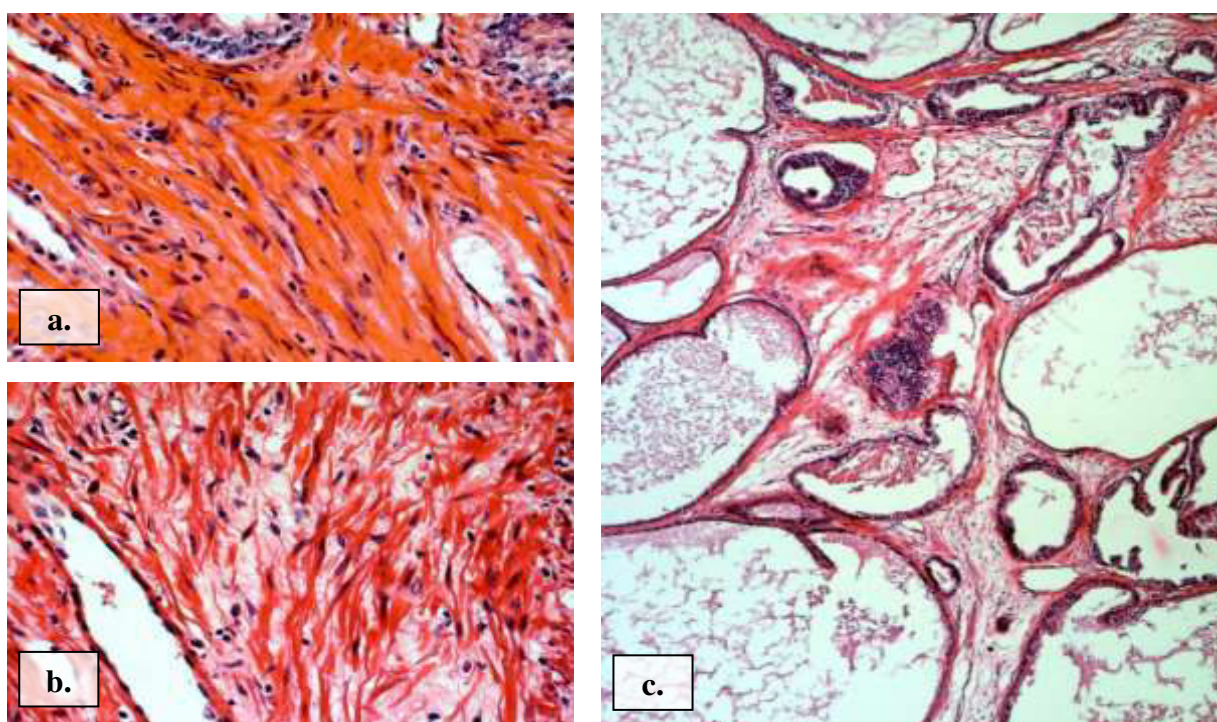


Fig. 3.2. Aspecte histologice particulare ale stromei hiperplazice benigne: a) miocite netede dispuse perinodular, aspectul compact de organizare păstrat; b) miocite netede dispersate printre componentele matricei extracelulare, aspectul compact de organizare pierdut; c) caracter dezorganizat, edemațiat, cu fibre ce formează multiple Macro și micro rețele, infiltrație limfo-histiocitară în focar ×20, HE

Analizând aspectul stromei intranodulare și perinodulare, am observat că, pentru stroma intranodulară, indiferent de forma histologică de HBP, a fost caracteristic aspectul edemațiat și

fibrozant comparativ cu stroma perinodulară care s-a prezentat mai compactă. Astfel, intranodular, unele miocite, contrar celor din speci­menele în normă, au pierdut aspectul de distribuție în fascicul. Remarcăm, de aseme­nea, că densitatea celulelor musculare netede în întreaga stromă a fost în scădere. În același timp, numărul celulelor fibroblaste și miofibroblast-like a fost în creștere. În 35,3% cazuri, hiperplazia nodulară benignă de prostată a fost însoțită de infiltrate limfo­histiocitare. Acestea erau organizate în focar (periacinar sau periductal) sau difuz (mai frecvent). De asemenea au fost identificate celule inflamatorii în lumenul glandelor. Fibrele MEC de la nivelul stromei aveau un caracter dezorganizat, și formau multiple macro sau micro rețele, care confereau stromei un caracter lax (Figura 3.2c). Vasele stromale din jurul ariilor de hiperplazie, aveau lumen larg, neregulat și nu aveau tendința de a invada ariile de hiperplazie.

În 32,3% (n=11) au coexistat noduli stromali hiperplastici. Astfel de noduli nu s-au observat în stroma prostatei normale. În studiul s-au întâlnit trei tipuri de noduli: mesenchimali – 18,2%, fibroblastici – 63,6%, fibromusculari – 36,4%. Menționăm că, în cadrul aceluiași specimen numărul de noduli varia în limitele de la 1 la 4, iar localizarea lor de elecție a fost zona de tranziție a prostatei. Morfologic aceste entități structurale se deosebeau între ele, astfel că nodulii mesenchimali se caracterizau printr-un conținut scăzut de fibre și celule, conținut crescut de substanță amorfă (Figura 3.3b). Celulele de tip mesenchim-like (fusiforme cu prelungiri apofizate, cu volum citoplasmatic redus, nucleu oval, cu 1-2 nucleoli) erau dispuse uniform în noduli. Nodulii de tip fibroblastic conțineau multiple celule fibroblast-like, și un conținut sporit de fibre.

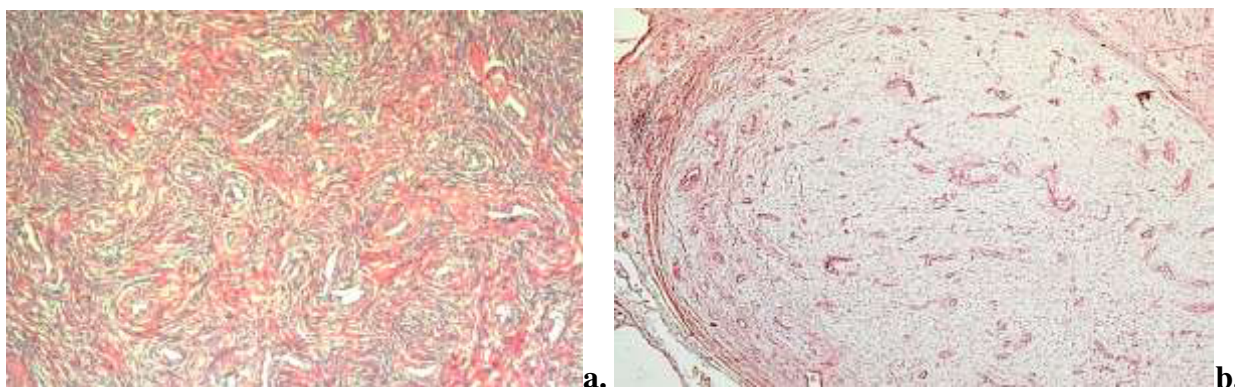


Fig. 3.3. Aspecte histologice ale nodulilor stromali hiperplastici. a) nodul fibromuscular, componentă conjunctivă organizată în fascicule dispuse în formă de vârtej în jurul structurilor vasculare, numeroase miocite netede, ×10; b) nodul mesenchimal, bine delimitat, multiple structuri vasculare torsionate, ×2,5, HE

Celulele, precum și componenta fibrilară, erau organizate în fascicule dispuse în formă de vârtej, de cele mai multe ori în jurul structurilor vasculare. Morfologia nodulilor fibromusculari era foarte asemănătoare nodulilor fibroblastici. Aceștea conțineau o cantitate echilibrată de celule

fibroblastice și celulele musculare netede, aranjate în mănunchiuri răsucite (Figura 3.3a). Nodulii stromali, deseori, erau însoțiți de infiltrat inflamator repartizat difuz sau focal. În cazul nodulilor de tip mezenchimal infiltratul inflamator era întâlnit mai rar. Nodulii hiperplastici erau intens vascularizați. Structurile vasculare aveau un caracter spiralat, ramificat, iar grosimea pereților varia de la un tip la altul (mai frecvent erau îngroșați, cu caractere de vase imature).

Analiza histologica a fragmentelor cu leziuni maligne de prostată. Pe preparatele colorate cu hematoxină-eozină patologia proliferativă malignă a fost caracterizată ca un grup heterogen de leziuni, ponderea cea mai mare având-o adenocarcinoamele acinare. Acestea s-au prezentat ca patologii multifocală în 75,4% (n=49). Heterogenitatea morfologică a adenocarcinoamelor constă în prezența concomitentă a mai multor modele histologice, ceea ce ne-a determinat să stabilim scorul Gleason. Stabilirea scorului Gleason s-a realizat la 65 de cazuri de adenocarcinoame; și a variat între 3 și 10. În cadrul adenocarcinoamelor prostatice, ponderea cea mai mare a avut-o tipul slab diferențiat, cu scor Gleason mai mare de 8 – 30 cazuri (46,2%), urmat de adenocarcinomul mediu diferențiat (scor Gleason 6-7) - 21 de cazuri (32,3%), adenocarcinomul bine diferențiat (scor Gleason 3-5) – 14 cazuri (21,5%). Un grup mare de leziuni maligne (n=24) au prezentat leziuni asociate, precum, HBP (12 cazuri), hiperplazie de celule bazale (BCH) (3 cazuri), neoplazie intraepitelială prostatică (PIN) de grad înalt (10 cazuri).

Caracteristica morfologică a adenocarcinoamelor a fost dependentă de gradul de diferențiere a celulelor, astfel, carcinoamele bine diferențiate, au fost caracterizate de glande tumorale care puțin se deosebeau de glandele normale, pe când carcinoamele slab diferențiate, s-au prezentat ca mase tumorale pe arii extinse, cu caracter infiltrativ, care nu mai păstrau morfologia normală glandulară. Glandele tumorale, constituite dintr-un singur strat de celule, erau variate ca dimensiuni, cu un contur neregulat, fiind dispuse dezordonat sau formând aglomerări. Frecvent, celulele tumorale prezentau citoplasmă abundentă, bazofilă, iar nucleeele cu nucleoli voluminoși erau bine vizibili în majoritatea specimenelor (Figura 3.4.d). Totuși au fost prezente și adenocarcinoame fără nucleoli proeminenți, aspect observat în adenocarcinoamele cu celule spumoase ("foamy cell"). Figurile mitotice atipice, frecvent vizualizate în carcinoamele cu celule mici, au fost prezente în număr redus în adenocarcinoamele acinare. În 5 cazuri (7,5%) au fost observate arii de comedonecroză, frecvent localizate în ariile centrale ale tumorii. Componenta stromală a leziunilor proliferative maligne a fost reprezentată în principal din fibre de colagen, fibroblaste, miofibroblaste, precum și celulele musculare netede. Fibroblastele stromale au fost situate în imediata vecinătate a glandelor tumorale, care pe alocuri prezentau discontinuități ai membranei bazale.

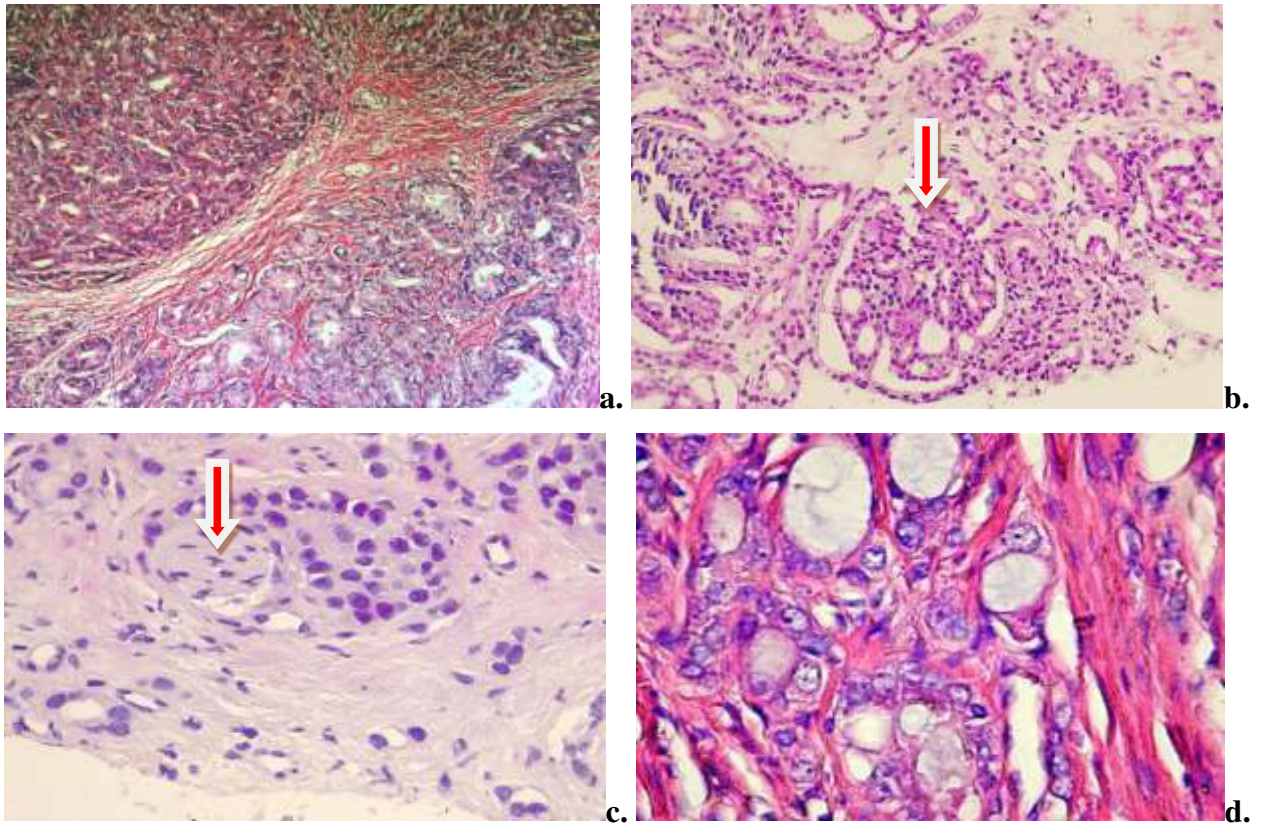


Fig. 3.4. Aspecte morfologice caracteristice adenocarcinoamelor acinare, a) glande tumorale fuzionate (grad Gleason 4), $\times 10$; b) aspect multifocal cu structură glomeruloidă, $\times 20$; c) invazie perineurală (săgeată), $\times 20$; d) celule tumorale cu nucleomegalie, nucleoli proeminenți, citoplasmă bazofilă, $\times 40$, HE

A fost observată creșterea numărului celulelor fibroblast-like în detrimentul celulelor musculare netede, care frecvent erau reprezentate de celule unice sau total absente. Componenta fibrilară, precum și cea amorfă s-au prezentat heterogen. Astfel că, fibrele puteau să fie subțiri și intens fragmentate, iar altele prezentau un caracter înalt de maturitate. Substanța fundamentală bine reprezentată conferea aspectul edematos al stromei în special în ariile de invazie a tumorii.

Aspectul stromei tumorale a fost diferit în cele două grupuri de entități patologice (adenocarcinomul acinar și carcinomul non-acinar cu celule mici). Astfel, în carcinoamele cu celule mici, stroma intratumorală a fost mult redusă (aspect tipic și pentru adenocarcinoamele slab diferențiate), fiind reprezentată de trabecule fine de fibre cu traiect neregulat, dispuse anarhic, iar peritumoral aceasta a fost extinsă pe arii largi, predominant fibroasă. Miocitele formau grupuri mici dispuse disociat printre componenta fibrilară. Intensitatea modificărilor desmoplazice de la nivelul stromei adenocarcinoamelor acinare în funcție de gradul de diferențiere este reprezentată în tabelul 3.1.

Tabelul 3.1. Relația dintre intensitatea reacției desmoplazice și gradul histologic al tumorii

Grad de diferențiere al carcinomului	Intensitatea reacției desmoplazice			Total
	Redusă	Moderată	Intensă	
G1	7 (50%)	5 (35,7%)	2 (14,3%)	14
G2	4(19%)	14 (66,7%)	3 (14,3%)	21
G3	2 (6,7%)	13 (43,3%)	15 (50%)	30
Carcinom non-acinar	-	4 (26,7%)	11 (73,3%)	15
Total	13 (16,3%)	36 (45%)	31 (38,7%)	80

G1 – adenocarcinom bine diferențiat , G2 - adenocarcinom moderat diferențiat; G3 - adenocarcinom slab diferențiat.

Leziunile maligne, indiferent de gradul histologic, au fost însoțite de infiltrate limfo-histiocitare, care în majoritatea cazurilor, au fost reprezentate de reacții inflamatorii de intensitate redusă (predominant în carcinoamele slab diferențiate) și moderată. Infiltratele limfocitare erau prezente în toate ariile tumorale și aveau un caracter infiltrativ neomogen. În majoritatea specimenelor infiltratele aveau o distribuție focală. Localizarea de elecție a fost de-a lungul zonelor periferice ale masei tumorale, în ariile de invazie tumorală, în jurul ariilor comedonecrotice, mai rar periacinar. O altă particularitate a carcinoamelor de prostată a fost prezența invaziei perineurale, care era caracterizată prin circumscrierea fasciculelor nervoase de către țesutul tumoral (Figura 3.4c). Invazia perineurală a fost mai frecventă în carcinoamele cu celule mici. În speciemenle studiate au fost prezenți și embolii tumorali, dovada extinderii vasculare a tumorii. Un aspect aparte al carcinoamelor cu celule mici, a fost prezența embolilor tumorali și în vase cu caractere morfologice de tip venă (Figura 3.5a). Prezența embolilor intravasculari și a invaziei perineurale în dependență de gradul histologic este reprezentată în tabelul 3.2.

Tabelul 3.2. Prezența embolilor intravasculari și invaziei perineurale în dependență de gradul histologic al tumorii

Grad de diferențiere al carcinomului	Emboli intravasculari		Invazie perineurală		Total cazuri
	Absenți	Prezenți	Absentă	Prezentă	
G1	11 (78,6%)	3 (21,4%)	12 (85,7%)	2 (14,3%)	14
G2	15 (71,4%)	6 (28,6%)	17 (81%)	4 (19%)	21
G3	11 (36,6%)	19 (63,4%)	19 (63,3%)	11 (36,4%)	30
Carcinom non-acinar	4 (26,7%)	11 (73,3%)	5 (33,3%)	10 (66,7%)	15
Total	41 (51,3)	39 (48,7)	53 (66,3%)	27 (33,7%)	80

G1 – adenocarcinom bine diferențiat , G2 - adenocarcinom moderat diferențiat; G3 - adenocarcinom slab diferențiat.

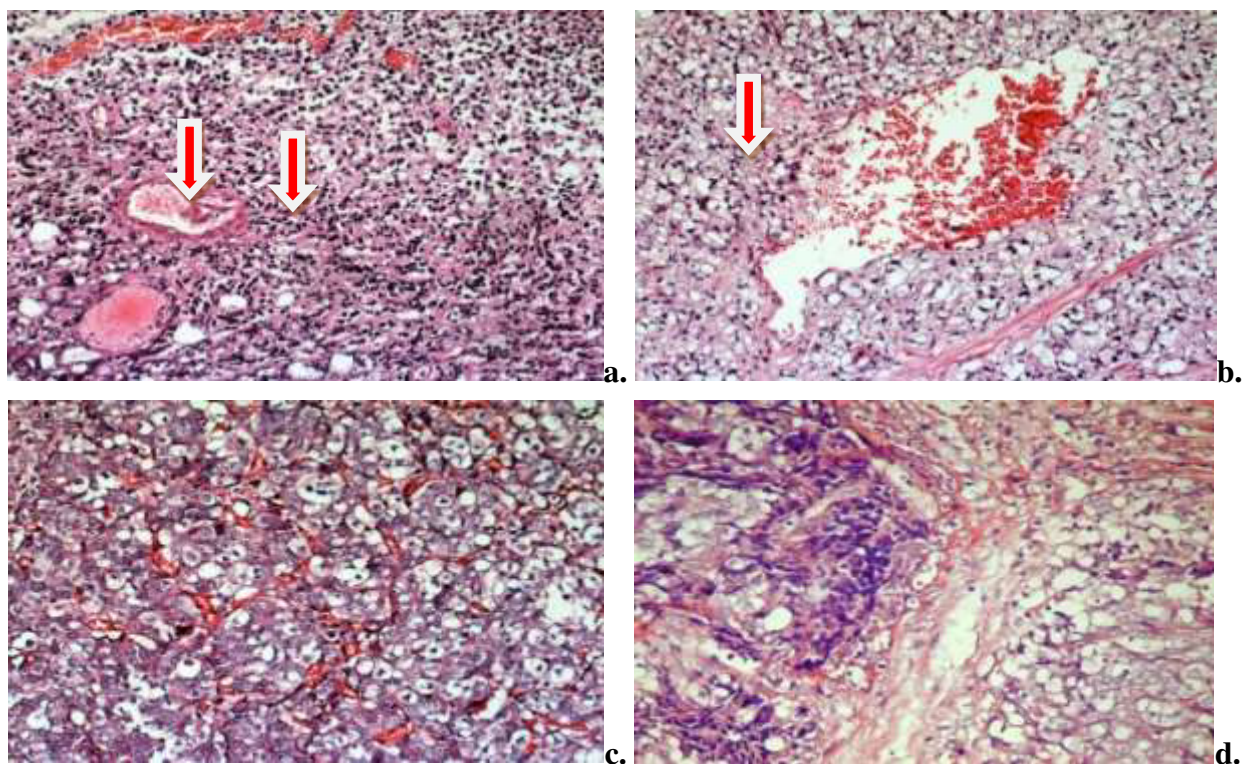


Fig. 3.5. Aspecte morfologice particulare ale adenocarcinoamelor cu caracter infiltrativ: a) embol în vas cu caracter venos, b) vas în proces de embolizare; c) numeroase vase în interiorul carcinomului cu lumen mic, ramificate; d) aria de invazie a tumorii cu margini intens vascularizate și arii hialinizate, ×20, HE

Vasele din stroma tumorală au fost mai numeroase, fiind aglomerate în jurul zonelor de carcinom. Acestea s-au caracterizat prin lumen larg, ocazional cu stază, iar peretele subțire a prezentat numeroase expansiuni, care aveau tendința de a invada în carcinom. Vasele din interiorul carcinomului erau cu lumen îngust, ramificate, densitatea cărora a variat de la o tumoră la alta.

3.2. Evidențierea fibrelor reticulare

Rezultatul colorării a fost evidențierea fibrelor reticulare în negru-brun.

În speciemenle cu prostata umană în normă fibrele reticulare s-au făcut prezente în toate ariile stromale, precum și în toate zonele topografice ale prostatei. Fibrele reticulare, localizate periacinar în imediată vecinătate a membranelor bazale ale epiteliului glandular, uroteliului, precum și în pereții vaselor, aveau un caracter continuu lamelar, slab ramificate și erau de o grosime considerabilă. De asemenea acestea erau bine reprezentate în proeminențele stromale ale acinului. Distribuția fibrelor reticulare avea un aspect areolar și era comun pentru majoritatea zonelor stromale. Fibrele reticulare de grosime constantă, omogen repartizate, formau ramificații cu anastomoze bine definite, reușind să realizeze rețele tridimensionale, ceea ce conferea stromei un aspect reticular. Printre fibrele reticulare se interpuneau fascicule de fibre de colagen.

Densitatea fibrelor reticulare a variat în funcție de zona prostatei. Astfel, un număr mult redus de fibre reticulare a fost observat în lama proprie a uretrei, porțiunea prostatică. Aici, fibrele au fost mai subțiri și formau ramificații delicate. Zonele centrale și de tranziție a prostatei conțineau o densitate mai mare de fibre reticulare. Menționăm că, în aceste arii a fost bine reprezentată și componenta colagenică a stromei. În zonele periferice stroma conjunctivă a fost net dominată de fibrele reticulare, care aveau un caracter bine definitivat. Pattern-ul areolar de distribuție a fibrelor reticulare a fost comun și pentru stroma fibromusculară anterioară, alcătuită dintr-o densitate mare și de fibre musculare striate. Fibrele reticulare, în raport cu fibrele musculare scheletale, s-au situat de cele mai multe ori la distanță (Figura A1.4). La nivelul capsulei, densitatea fibrelor reticulare a variat în dependență de straturile acesteia, astfel, în stratul extern a fost mult redusă, alocuri absentă, comparativ cu stratul intern.

În leziunile proliferative benigne densitatea fibrelor reticulare a fost în creștere comparativ cu speciemenle în normă, iar distribuția acestora a fost heterogenă. Au fost evidențiate 2 pattern-uri distincte de distribuție, în funcție de ariile leziunii hiperplazice nodulare (perinodular/intranodular). Astfel, frecvent, în ariile perinodulare, mai rar în zona periferică a hiperplaziei nodulare, componenta reticulară manifesta un aspect de aranjament liniar și paralel, cu un caracter ușor ondulat. Continuitatea fibrelor varia de-a lungul traectului său. Pattern-ul dat conferea stromei perinodulare un aspect de capsulă care delimita nodulul hiperplazic (Figura 3.6b,d). Cel de-al doilea pattern de distribuție a fibrelor reticulare, frecvent întâlnit în leziunile proliferative benigne, a fost caracteristic zonelor intranodulare, și se caracteriza printr-un aspect ratatinat. Fibrele reticulare formau multiple ramificații fine, care realizau anastomoze distincte, conferind stromei aspectul de rețea. Cantitatea fibrelor de colagen interpuse printre cele reticulare era mult redusă comparativ cu primul pattern. Distribuția fibrelor reticulare în rețea, întâlnită și în speciemenle normale, a căpătat un caracter distinct în speciemenle cu leziuni proliferative benigne (Figura 3.6c).

În ariile infiltratului inflamator caracteristica și distribuția fibrelor reticulare a variat în funcție de localizarea procesului. Astfel, în infiltratele inflamatorii localizate în stroma periacinară sau periductală, fibrele reticulare erau cu multiple ramificații slab definite. Printre fibrele reticulare era localizat compartimentul celular al componentei inflamatorii, aspect ce imita arhitectura țesutului limfoid. Distribuția componentelor reticulare a fost una omogenă pe toată suprafața procesului inflamator (Figura A1.5.b). În localizarea perinodulară a procesului inflamator fibrele reticulare erau mai puțin numeroase, acestea fiind repartizate în principal la periferia procesului focal. Ariile centrale ale infiltratului conțineau fragmente ale fibrelor reticulare, iar componenta principală fiind reprezentată de celulele infiltratului limfohistiocitar (Figura A1.5.a).

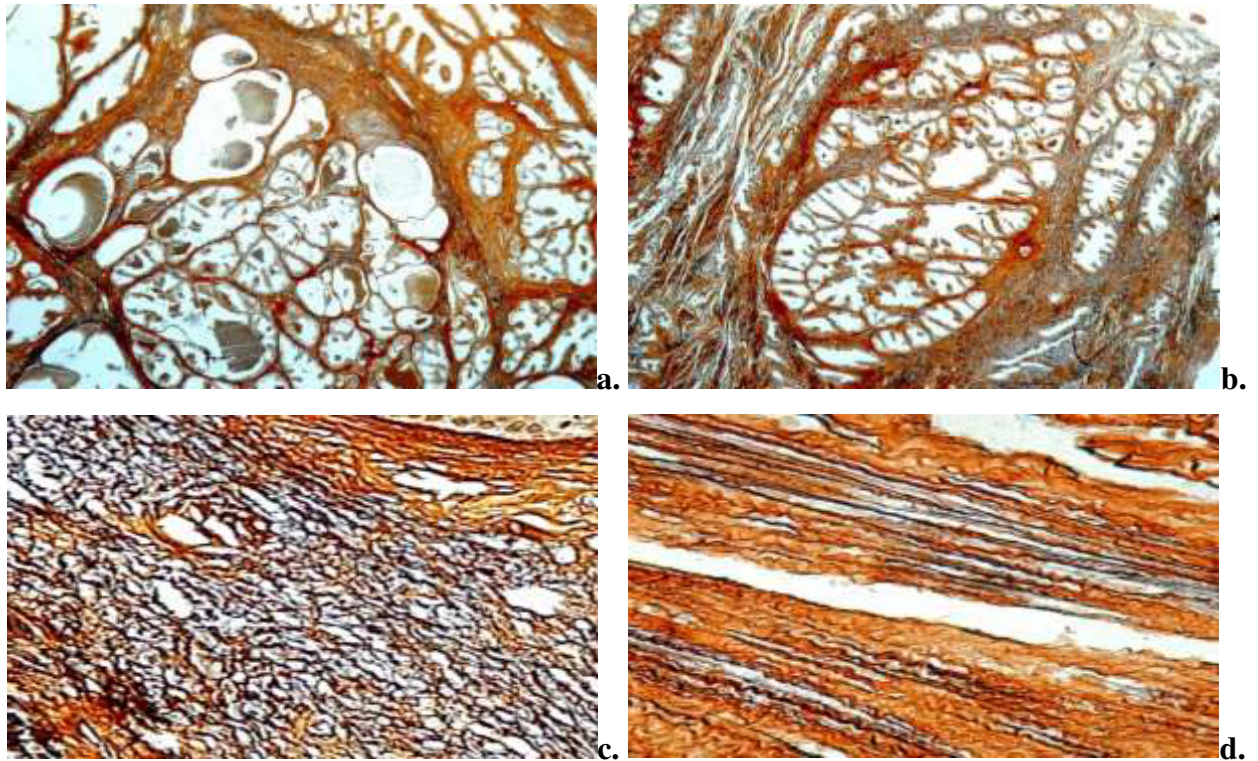


Fig. 3.6. Distribuția fibrelor reticulare în hiperplazia nodulară de prostată: a-b) aspectul nodular al leziunii, caracterul distinct între stroma perinodulară și stroma intranodulară, ×10; c) aspect ratatinat al fibrelor reticulare, cu multiple ramificații fine, caracteristic ariilor intranodulare; d) aspect de aranjament liniar și paralel al fibrelor reticulare, caracteristic ariilor perinodulare, ×20, Impregnație argentică Gordon-Sweet

Pe lângă pattern-urile comune de distribuție a fibrelor reticulare, în ariile studiate au fost observate câteva aspecte particulare ale stromei. Astfel, ariile intranodulare au fost caracterizate și de aspectul edemațiat, mixoid al stromei, particularitate observată practic în jumătate din cazurile de hiperplazie benignă nodulară. În ariile cu stromă mixoidă, componenta reticulară a fost reprezentată de fragmente fibrilare de dimensiuni și grosimi variate, ramificate neuniform. Remarcăm că, componenta colagenică în ariile respective era mult redusă, alocuri absentă total, iar stroma era reprezentată de matricea fundamentală edemațiată. (Figura 3.7.a).

O altă particularitate a stromei a fost prezența ariilor optice dense atât intranodular (mai frecvent), cât și perinodular. Acestea erau dispuse neuniform în stromă și deseori formau conglomerate. Ariile au fost identificate ca procese focale de activare a celulelor fibroblast-like. Microscopic, aceste zone s-au caracterizat printr-o densitate sporită de fibre reticulare în aria pericelulară. Fibrele erau scurte, ondulate, intens ramificate, cu un caracter dezorganizat. De asemenea, în aceste zone au fost evidențiate arii extinse de fibre de colagen, evidențiate la analiza comparativă a specimenelor prin metoda colorării tricrom Masson (Figura 3.7c). Vasele sanguine

perinodulare erau înconjurate de o rețea bine evidențiată de fibre reticulare, comparativ cu vasele intranodulare, care prezentau perete subțire, cu componenta reticulară redusă, uneori chiar absentă.

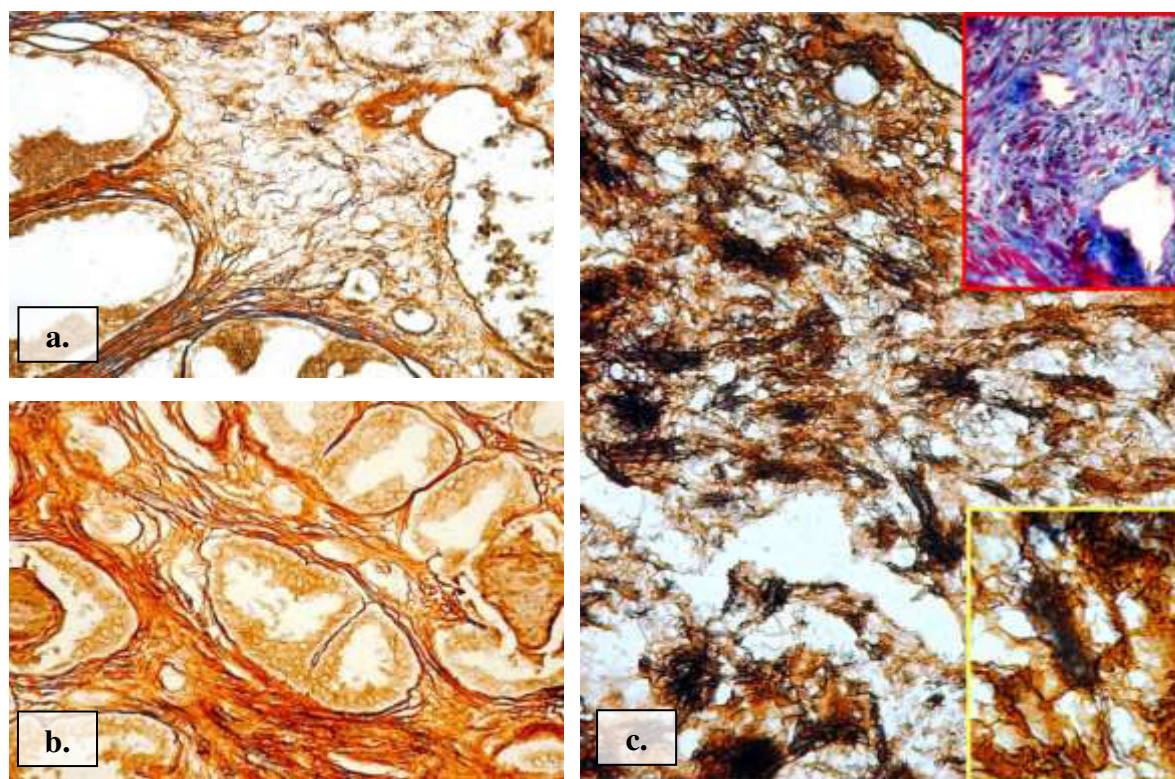


Fig. 3.7. Distribuția fibrelor reticulare în leziunile proliferative benigne: a) stromă cu fragmente fibrilare în aria intranodulară, $\times 20$; b) aspectul fibrelor reticulare periacinar, $\times 20$; c) arii optice dense; aspect comparativ cu evidențierea fibrelor de collagen în tehnica tricrom Masson, $\times 40$, Impregnație argentică Gordon-Sweet

În nodulii stromali distribuția fibrelor reticulare era strâns dependentă de tipul histologic al acestuia. Astfel, densitatea maximă de fibre reticulare a fost observată în nodulii fibroblastici, iar cea minimă a fost caracteristică nodulilor mezenchimali. Componenta reticulară a stromei în toți nodulii a avut aspect omogen, ratatinat. Nodulii fibroblastici și fibromusculari, frecvent, au prezentat zone dense cu fibroblaste reactive. Fibrele reticulare au fost mult îngroșate în nodulii fibroblastici și fibromusculari, pe când în nodulii mezenchimali erau fine (Figura A1.6).

Distribuția fibrelor reticulare în leziunile proliferative maligne a avut un caracter variat, nefiind vizualizat un anumit tipaj de distribuție în raport cu forma histologică, precum și scorul Gleason. Densitatea fibrelor reticulare a fost în scădere comparativ cu densitatea înregistrată în speciunile cu leziuni benigne nodulare. Remarcăm că, a fost observată o diferență în densitatea fibrelor reticulare în raport cu ariile stromale studiate (intratumoral/peritumoral). Astfel, pentru majoritatea adenocarcinoamelor densitatea de fibre reticulare a fost crescută în ariile intratumorale comparativ cu ariile peritumorale, unde a predominat componenta conjunctivă. De asemenea,

menționăm că, prezența procesului fibroscleroziv, atât intratumoral, cât și peritumoral a fost caracteristică pentru toate formele de adenocarcinom. Gradul de expresie a procesului fibroscleroziv a variat chiar și în limitele aceluiași specimen. În carcinoamele cu celule mici componenta colagenică a fost cel mai bine reprezentată comparativ cu celelalte tipuri de adenocarcinom, aceasta fiind preponderent caracteristica ariilor peritumorale (Figura A1.7).

Nu a fost evidențiat un pattern caracteristic de distribuție a fibrelor reticulare. În toate tipurile de adenocarcinoame incluse în studiu s-a observat o îmbinare a două pattern-uri (longitudinal, areolar), dar care nu aveau caractere distincte. Raportat la ariile studiate (intratumoral, peritumoral) nu a fost evidențiată o predominare netă a unuia din ele. Totuși menționăm că, pentru adenocarcinoamele acinare bine-diferențiate (scor Gleason 3-5) pattern-ul areolar a fost mai caracteristic (Figura A1.7). Pattern-ul liniar distinct a fost observat mai des în ariile de invazie tumorală, caracteristica adenocarcinoamelor slab diferențiate (scor Gleason 8-10). Componenta reticulară a fost reprezentată de fibre cu multiple discontinuități, deseori cu aspect trabecular (Figura 3.8b).

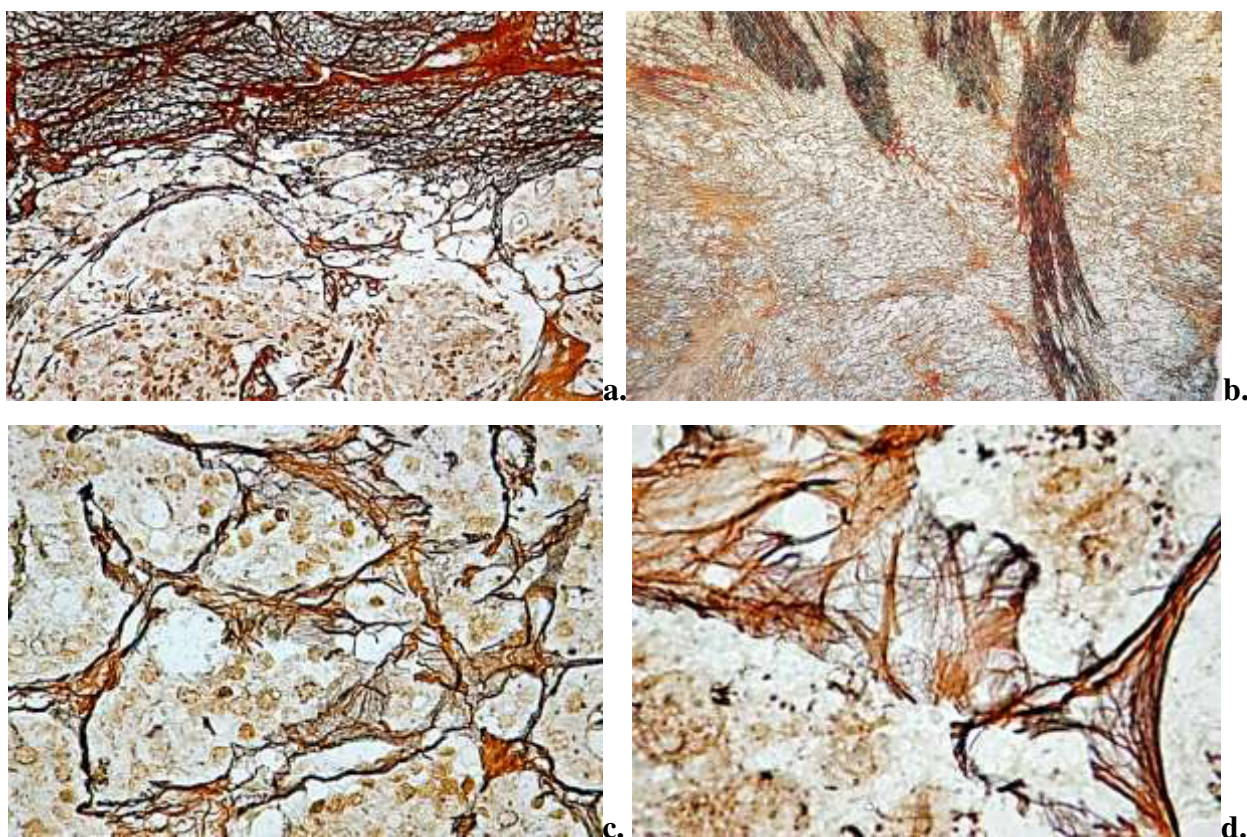


Fig. 3.8. Distribuția fibrelor reticulare în adenocarcinomul de prostată: a) adenocarcinom acinar bine diferențiat, peritumoral cu pattern areolar, ×10; b) adenocarcinom acinar slab diferențiat, fibre reticulare dispuse liniar, ×10; c) fibre reticulare localizate periacinar cu grad crescut de fragmentare, ×20; d) zone periacinare cu fragmente fibrilare în componenta epitelială, , ×40, Impregnație argentică Gordon-Sweet

În adenocarcinoamele cu scor Gleason mediu și înalt, fibrele reticulare localizate periacinar prezentau un grad crescut de fragmentare în fibrile, ceea ce conferea stromei un contur șters. Fragmentele fibrilare pătrundeau în componenta glandulară, circumscriind parțial unele celulele tumorale (Figura 3.8c,d). În aceste zone a fost observată lipsa parțială a membranei bazale a epitelului tumoral. De asemenea, au fost observate mici fragmente de fibre în lumenul glandelor. În adenocarcinomul cu scor Gleason mic stroma avea un aspect mult mai organizat, iar distribuția fibrelor reticulare, precum și a celor de colagen, era foarte apropiată stromei din leziunile benigne. În infiltratele inflamatorii, care însoțeau adenocarcinoamele în proporție de 50%, fibrele reticulare erau îngroșate și prezentau frecvente discontinuități, și multiple ramificații fine. Componenta reticulară a fost repartizată omogen pe toată suprafața procesului inflamator.

Ariile optice dense, observate în leziunile benigne, au fost prezente și în stroma adenocarcinoamelor. Aceste arii focale de activare a celulelor fibroblast-like, au prezentat anumite particularități comparativ cu cele din stroma leziunilor benigne. Astfel, prezența lor numerică a fost mult scăzută, fiind localizate focal în ariile peritumorale, perivascular și ariile de invazie tumorală (Figura 3.9 a,b,c). În carcinoamele cu celule mici astfel de arii au fost observate în masa tumorală în jurul zonelor necrotice.

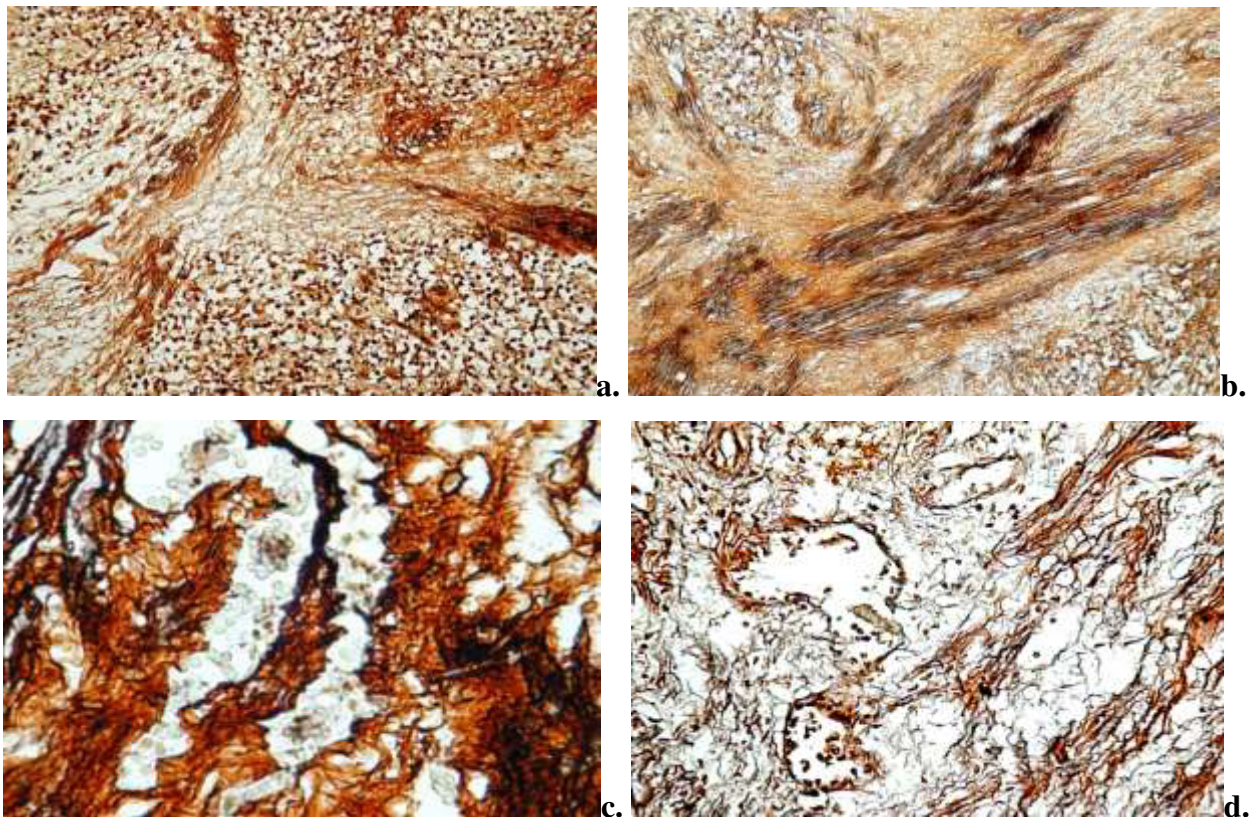


Fig. 3.9. Localizarea ariilor de activare a celulelor fibroblastice: a) peritumoral; b) ariile de invazie tumorală; c) perivascular; d) vase sangvine cu lumen larg, sinusoase, înconjurate de fibre reticulare, ×20, Impregnație argentică Gordon-Sweet

Microscopic, aceste zone s-au caracterizat printr-o densitate crescută de fibre reticulare. Fibrele erau scurte, ondulate, slab ramificate, și își păstrau caracterul dezordonat. De asemenea, în aceste arii a fost observată accentuarea componentei amorfe și colagenice altele decât fibrele reticulare. Vasele sangvine intratumorale au fost mult lărgite, sinusoase, membrană bazală subțire, alocuri întreruptă, înconjurată de fibre reticulare cu un aspect îngroșat (Figura 3.9 d). Vasele mari peritumorale își păstrau practic aspectul normal, fiind înconjurată de fibre reticulare dispuse în rețea. Notăm că, numeroasele vase peritumorale cu lumen îngust și mediu, din imediata apropiere a tumorii au prezentat modificări structurale ale peretelui vascular (perete mult subțiat, membrană bazală discontinuă). Vectorul de formare a lor era orientat spre tumoră.

3.3. Evidențierea fibrelor de colagen și celulelor musculare netede în leziunile proliferative benigne și maligne

Rezultatul colorării a fost evidențierea miocitelor (culoarea roșie), fibrelor de colagen (culoarea albastră), nucleielor celulelor (culoarea negru-violet). Lamelle histologice au fost analizate utilizând microscopia optică cu lumină obișnuită și polarizată. Analizând speciamele în lumina polarizată s-au observat două structuri distinct birefringente: fibrele de colagen – cu semnal emis alb-translucent și celula musculară netedă – semnal emis roz. Traseul acestor două semnale frecvent formau coeziuni pe distanțe variate ca lungime, ceea ce a evidențiat interrelația dintre carcasa fibrilară și suprafața miocitului (Figura 3.10b). Iar birefringența și dicroismul fibrelor de colagen a demonstrat caracterul matur și integritatea lor.

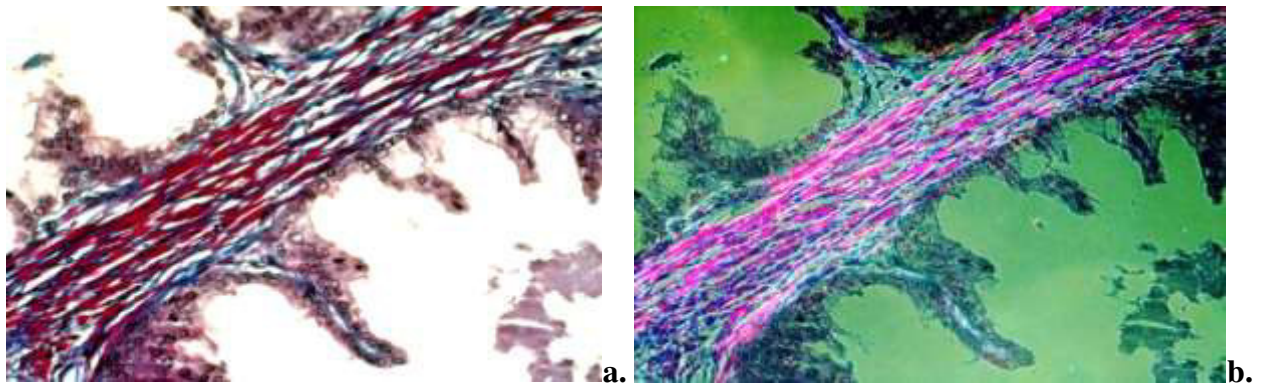


Fig. 3.10. Evidențierea componentelor stromale în microscopia optică cu lumină obișnuită și polarizată: a) stroma periacinară, în lumină obișnuită (miocite – semnal roșu, fibre de colagen – semnal albastru); b) stroma periacinară, în lumină polarizantă, miocitelor – semnal roz, fibre de colagen – semnal alb-transparent);×40, Colorația tricromă Masson

În speciamele cu prostată umană în normă. Raportul dintre cele 2 componente stromale (celule musculare netede și fibrele de colagen) varia în funcție de zonele prostatei, astfel că, în

zona centrală predomină țesutul conjunctiv (raport de 2/1) față de zonele de tranziție și periferică, unde raportul a fost de 1/1. Celulele musculare netede lipseau în lama proprie a uretrei prostatice. Miocitele au fost observate în submucoasă, iar numărul și dimensiunea lor creștea treptat spre periferia prostatei (Figura A1.8). Celulele musculare netede erau repartizate uniform în toată stroma prostatei, caracterizând-se prin aspect fusiform, nucleu oval, mare, situat central. Miocitele au fost organizate în fascicule de grosime diferită. Periacinar, majoritatea celulelor musculare netede erau dispuse concentric în 3-4 rânduri, formând fascicule compacte, printre care erau repartizate fibrele de collagen. Acestea în raport cu miocitul erau situate paralel suprafeței acestuia, realizând o carcasă de suport pentru celula musculară netedă.

În leziunile proliferative benigne, aspectul stromei a fost puțin diferit față de cel din țesutul normal. S-au observat modificări cu caracter focal în structura ambelor componente stromale. Volumul stromei a fost mult crescut față de organul normal. Creșterea volumului stromal, în principal, s-a datorat sporirii densității fibrelor de collagen atât în ariile perinodulare, cât și intranodulare. Totuși, intranodular gradul de collagenizare a stromei a fost mult mai crescut (Figura 3.11). Menționăm că, au fost observate modificări și în densitatea componentei celulare a stromei prin creșterea numărului de celule fibroblast-like, în timp ce densitatea miocitelor a fost într-o ușoară scădere. Stroma perinodulară a păstrat aparent caracteristicile morfologice normale. Aici a fost observată predominanța numerică a celulelor musculare netede față de fibrele de collagen. Totuși, pe alocuri, au fost evidențiate arii stromale unde densitatea fibrelor de collagen predomina net față de celulele musculare netede.

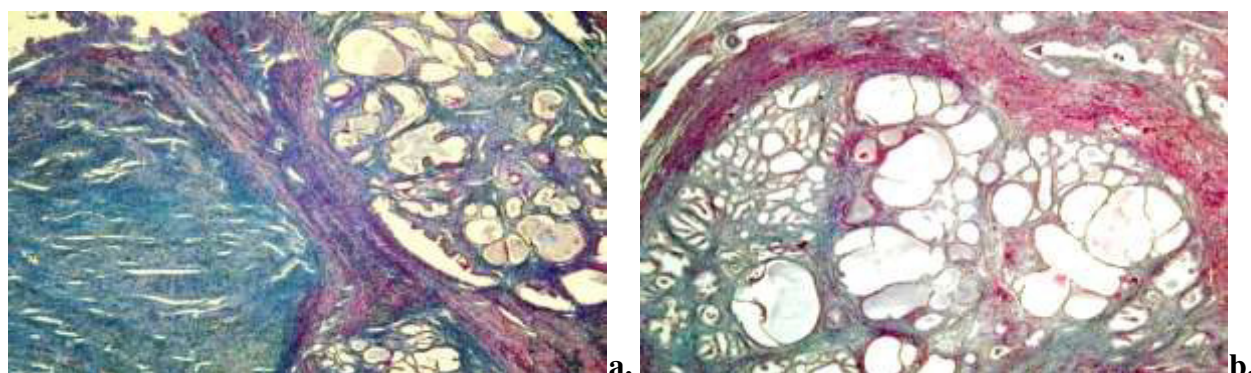


Fig. 3.11. Distribuția fibrelor de collagen și miocitelor în leziunile benigne: a) structuri hiperplazice nodulare, cu grad înalt de collagenizare, $\times 2,5$; b) hiperplazie nodulară mixtă cu stromă intranodulară fibroasă, periacinar (insule de miocite), perinodular (densitate crescută a celulelor musculare netede), $\times 2,5$; Colorația tricromă Masson

Celulele musculare netede erau organizate predominant în fascicule, care căpătau un aspect lax datorită substanței fundamentale interpușe între miocite și fibrele de collagen. Fasciculele de

fibre de colagen erau subțiri, puțin ondulate, uneori cu aspect disociat, situate la distanță de suprafața miocitelor. Un aspect particular al stromei din hiperplaziile benigne, revăzut ulterior și în stroma adenocarcinoamelor, a fost colorarea citoplasmei celulelor fibroblast-like în roșu dar de o intensitate mult redusă, iar localizarea lor printre celulele musculare netede conferea fasciculelor musculare un aspect de mozaic cromatic. Integritatea fasciculelor musculare din ariile perinodulare era perturbată de componenta conjunctivă formată preponderent din fibre groase cu un puternic caracter ondulat (Figura 3.12b). Densitatea fibrelor de colagen era mai mare sub membrana bazală a epiteliului hiperplazic, deseori înlocuind celulele musculare netede. Aspect care însă nu a avut un caracter generalizat pentru toți acinii glandulari hiperplazici.

Fibrele de colagen au fost ondulate, cu multiple îngroșări de-a lungul traiectului lor. În lumina polarizantă majoritatea fibrelor de colagen au fost birefringente, cu excepția fibrelor din zonele cu stromă edemațiată. Uneori, stroma conjunctivă din zona de proliferare hiperplazică devenea laxă, edemațiată. În aceste arii densitatea fibrelor de colagen scădea considerabil până la lipsa lor totală.

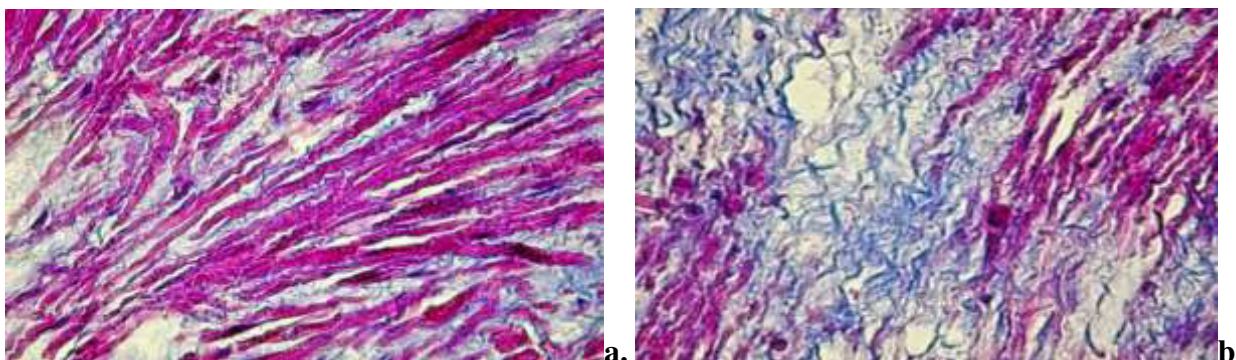


Fig. 3.12. Distribuția fibrelor de colagen și a celulelor musculare netede în leziunile proliferative benigne: a-b $\times 40$; Colorația tricromă Masson

În ariile infiltratului inflamator fibrele de colagen erau mai puțin numeroase, acestea fiind repartizate în principal la periferia procesului. Fibrele de colagen erau subțiate, și frecvent fragmentate.

În leziunile proliferative maligne distribuția fibrelor de colagen și a celulelor musculare a fost total diferită de cea din stroma leziunilor hiperplazice benigne. În adenocarcinoamele de prostată s-a observat o variabilitate crescută a distribuției fibrelor de colagen, precum și a miocitelor, explicată prin aspectul multifocal al tumorii (Figura 3.13a). Astfel că, în unele arii ale tumorii, rețeaua de colagen era bine definită, fiind localizată sub membrana bazală a celulelor epiteliale transformate, în timp ce în alte zone fibrele de colagen aveau un caracter dezorganizat și nu formau un hotar distinct între structurile epiteliale și stromă. Densitatea miocitelor scădea

treptat în ariile de joncțiune epitelio-stromală (Figura 3.13b). În majoritatea carcinoamelor celulele tumorale erau sprijinite de o carcasă din fibre fine de collagen cu caracter aparent ramificat (Figura 3.13c,d). În zonele superficiale ale masei tumorale, printre fibrele de collagen, erau situate celule fibroblast-like și rare miocite.

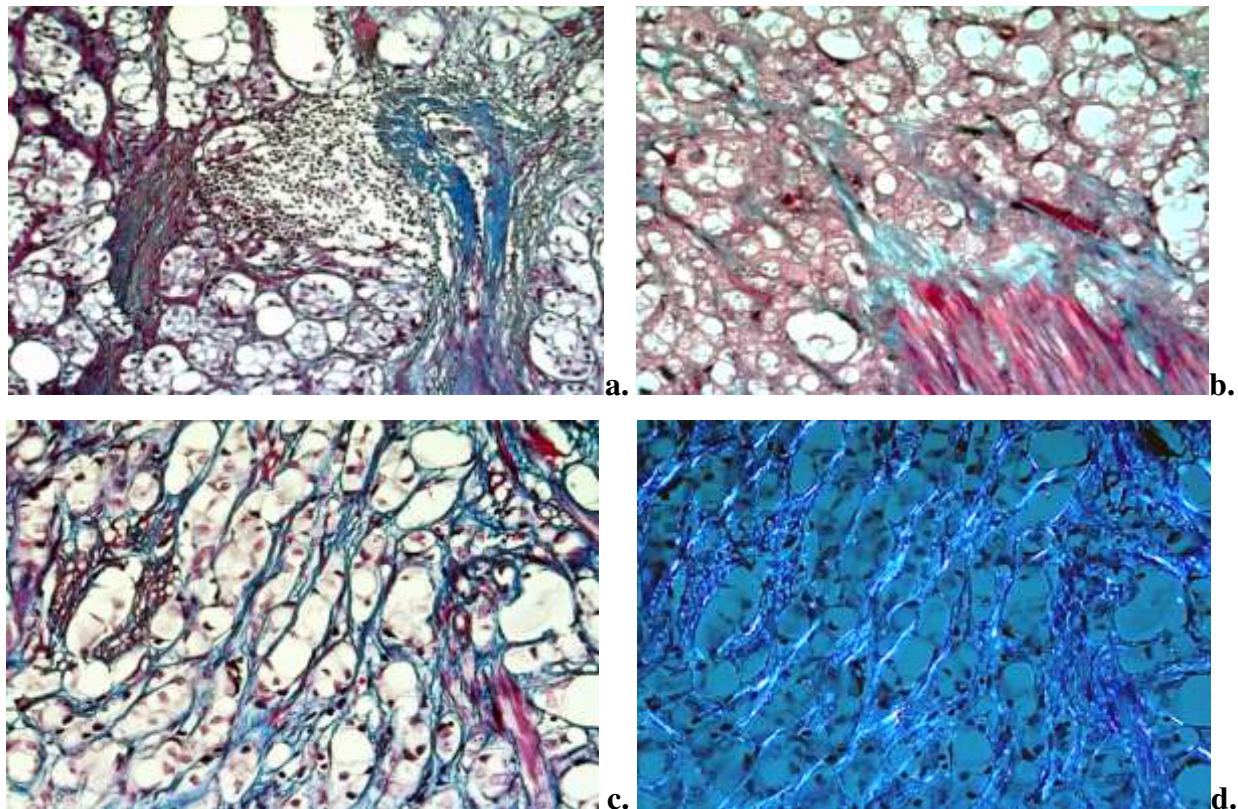


Fig. 3.13. Distribuția fibrelor de collagen și miocitelor în carcinomul de prostată: a) neomogenitatea fibrelor de collagen și miocitelor în cadrul aceleiași tumori, ×10; b) reducerea drastică a densității miocitelor în zona de joncțiune epitelio-stromală, ×40; c-d) suportul fibrilar în lumină obișnuită (c) și polarizantă (d), ×40, Colorația tricromă Masson

Gradul de compactizare al fibrelor de collagen a fost variabil în cele două arii studiate. Astfel, în stroma intratumorală a adenocarcinoamelor moderat și slab diferențiate, fasciculele de fibre de collagen erau subțiri și puternic destrămate, aranjate în direcții diferite. În stroma carcinoamelor bine diferențiate fasciculele de fibre de collagen erau ceva mai groase, discontinui, caracterul ondulat al fibrelor dispărea. În toate ariile intratumorale, rareori peritumoral, fibrele apăreau slab colorate. Un grad crescut de collagenizare a fost observat în aria peritumorală, unde fibrele de collagen erau dispuse ordonat printre celulele fibroblastice și miocite. Numărul fibrelor de collagen birefringente a fost crescut peritumoral comparativ cu aria intratumorală. Intratumoral, distribuția fibrelor cu birefrință a fost neomogenă, acestea fiind prezente în cantitate redusă în ariile periferice ale masei tumorale și total lipseau în zonele profunde (Figura 3.14).

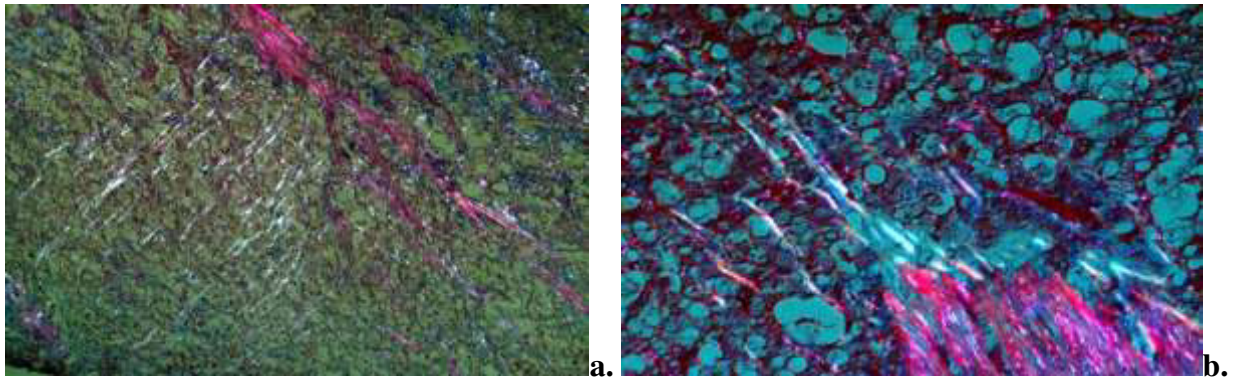


Fig. 3.14. Fascicule de fibre de colagen și miocite în ariile intratumorale vizualizate în microscopia cu lumină polarizantă: a) cantitate redusă de fibre birefringente în ariile periferice ale masei tumorale și lipsa lor în zonele centrale, ×10; b) reducerea densității fibrelor birefringente și a miocitelor în aria de invazie tumorală, ×40, Colorația tricrom Masson, lumină polarizantă

Majoritatea fasciculelor de fibre, cu un grad crescut de destrămare și distribuție haotică, erau înconjurate de matrice cu caracter mixoid. În stroma adiacentă ariilor de invazie tumorală, au fost observate plăci de stromă cu caracter hialinizat (Figura 3.15a), ceea ce reprezintă dovada degradării matricei și a procesului de remodelare tumorală. Odată cu scăderea densității miocitelor a fost observată o creștere a celulelor fibroblastice (celule cu citoplasmă abundentă, nucleu eucromatic, oval (Figura 3.15b), care erau dispuse printre celulele musculare netede, aspect cuantificat atât prin colorația Masson, cât și imunohistochimic (reducerea intensității de expresie a markerului α -SMA).

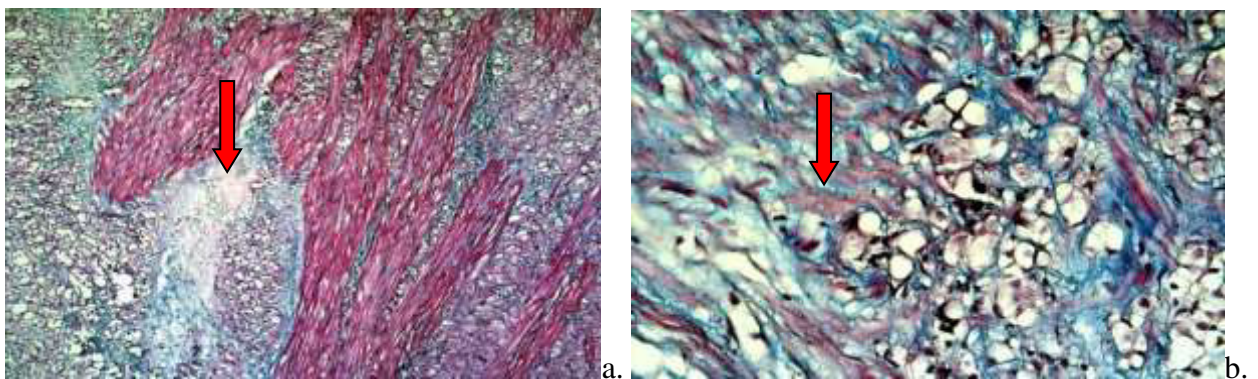


Fig. 3.15. Distribuția componentelor stromale în aria de invazie a tumorii: a) plăci de stromă hialinizată, ×10; b) celule cu citoplasmă abundentă, nucleu eucromatic, oval, aspect miofibroblast-like, ×40, Colorația tricrom Masson

Densitatea și distribuția conținutului celular al stromei tumorale a prezentat variații în raport cu gradul de diferențiere tumorală. În adenocarcinoamele bine-diferențiate celulele

musculare netede, atât intratumoral, cât și peritumoral, erau organizate în fascicule, frecvent, separate de componenta conjunctivă cu caracter edematos, conferind stromei un caracter insular, aspect observat și în stroma peritumorală din adenocarcinoamele slab diferențiate (Figura A1.12). În adenocarcinoamele mediu și slab diferențiate fibrele au fost dezorganizate, iar numărul celulelor musculare netede a fost într-o continuă scădere, ajungând să fie localizate izolat printre celulele tumorale. Menționăm că, a fost observată și reducerea volumului miocitelor. Un fenomen aparte, care ar putea fi legat de fibroblaste sau miofibroblaste și produsele lor de secreție, a fost evidențierea unor halouri periacinare (spații de retracție în jurul acinului). Aspect care a caracterizat în special carcinoamele moderat și slab diferențiate (Figura A1.10a).

3.4. Sinteza la capitolul 3

Patologia proliferativă benignă se caracterizează printr-un grad înalt de modificări arhitecturale atât la nivel epitelial, cât și stromal. Majoritatea leziunilor hiperplazice nodulare s-au dovedit a fi asociate cu: hiperplazie de celule bazale, atrofie prostatică, noduli stromali hiperplazici și arii de țesut prostatic cu inflamație. Patologia proliferativă malignă este reprezentată de un grup heterogen de leziuni, ponderea cea mai mare o are adenocarcinomul slab diferențiat, cu scor Gleason mai mare de 8, urmat de adenocarcinomul mediu-diferențiat adenocarcinomul bine diferențiat și alte forme de carcinom prostatic. Adenocarcinomul de prostată s-a prezentat ca patologie multifocală în 72%. Un grup mare de leziuni maligne au prezentat leziuni asociate, precum, HBP, hiperplazie de celule bazale, neoplazie intraepitelială prostatică (PIN) de grad înalt.

În hiperplaziile nodulare benigne aspectul stromei variază în funcție de forma histologică a patologiei. Astfel, în formele pur glandulare cantitatea de stromă este mult redusă comparativ cu formele mixte sau stromale, în care volumul de stromă este crescut. Procesul de fibrozare, atât intratumoral, cât și peritumoral a fost caracteristic pentru toate formele de adenocarcinom. Gradul de expresie a fibrozei variază chiar și în limitele aceleiași probe.

În leziunile hiperplazice nodulare birefrință fibrelor de colagen este similară lotului de control, ceea ce poate fi interpretat ca un indicator al gradului de maturizare a fibrei de colagen, puțin modificat în HBP. În stroma intratumorală a adenocarcinoamelor moderat și slab diferențiate, fasciculele de fibre de colagen au fost subțiri și puternic destrămate, în timp ce în stroma carcinoamelor bine diferențiate acestea erau groase, fără aspect ondulat. Practic în toate ariile intratumorale, rareori peritumoral, fibrele apăreau slab colorate. În leziunile proliferative maligne densitatea fibrelor de colagen birefringente a fost crescută peritumoral comparativ cu aria intratumorală. Distribuția fibrelor cu birefrință, intratumoral, a fost neomogenă, acestea fiind prezente în număr redus în ariile periferice ale masei tumorale și absente în zonele profunde ale prostatei.

4. CARACTERISTICA IMUNOHISTOCHEMICALĂ A STROMEI ÎN LEZIUNILE PROLIFERATIVE DE PROSTATĂ

4.1. Expresia actinei mușchiului neted- α (α-SMA) în leziunile proliferative benigne și adenocarcinomul de prostată

Produsul final al reacției a constat în colorarea celulelor α-SMA+ în brun. Paternul de exprimare a fost citoplasmatic, cu un caracter difuz. Controlul pozitiv intern pentru α-SMA a fost reprezentat de reacția pozitivă a celulelor musculare netede în stroma fibro-musculară a prostatei, cât și de celulele musculare netede și pericitele vaselor sanguine.

Expresia α-SMA în prostată normală. Stroma prostatei într-o proporție de 75-90% a fost intens pozitivă la actina de tip mușchi neted atât periacinar, cât și perilobular. Periacinar, celulele musculare netede erau localizate imediat sub epiteliul glandular, la fel, se regăseau și în proeminențele stromale ale acinilor (Figura A2.1a,b). α-SMA nu a fost exprimat, de fibrele musculare scheletale, ceea ce a permis studierea și vizualizarea raportului acestora cu celulele musculare netede în stroma fibro-musculară din zona anterioară. O parte din vase nu exprima α-SMA, fiind, probabil, vase limfatice.

Expresia α-SMA în leziunile proliferative benigne. Proporția cea mai mare de celule SMA+ a fost observată în ariile perinodulare ale leziunilor benigne. Pentru ariile intranodulare numărul celulelor pozitive la actina de tip mușchi neted a variat de la un specimen la altul. Evaluarea proporției celulelor SMA+ în speciunile cu leziuni proliferative benigne, cuantificate pe 10 câmpuri microscopice consecutive la mărirea x40, este redată în tabelul nr. 4.1

Tabelul 4.1 Expresia α-SMA de către celulele stromale în proliferările benigne de prostată

Aria topografică	n	Scorul expresiei			
		0	1	2	3
Perinodular	34	0	0	3	31
Intranodular	34	0	4	14	16

n – număr de cazuri incluse în studiu,

Un alt aspect studiat a fost legat de intensitatea de exprimare a markerului α-SMA de către celulele stromale. Astfel că, gradul de exprimare a colorării a variat de la intens la moderat. Notăm, caracterul relativ omogen al colorării în cadrul aceluiași câmp microscopic.

Intensitatea expresiei α-SMA de către celulele stromale, în funcție de ariile studiate, este redată în tabelul nr. 4.2. Analizând populația celulară α-SMA+ din stroma, au fost identificate 2 tipuri celulare morfologic diferite. Majoritatea celulelor SMA+ păstrau morfologia miocitului (Figura 4.1a).

Tabelul 4.2. Intensitatea de exprimare al markerului α -SMA de către celulele stromei

Aria topografică	n	Gradul expresiei		
		scăzut	moderat	intens
Perinodular	34	0	12	22
Intranodular	34	0	19	15

n – număr de cazuri incluse în studiu

Exprimarea markerului de către aceste celule fiind valorificată ca una intensă. Printre aceste celule a fost remarcat un grup de celule morfologic apropiate de miofibroblaste, numărul cărora a crescut semnificativ comparativ cu stroma prostatei în normă. (Figura 4.1b).

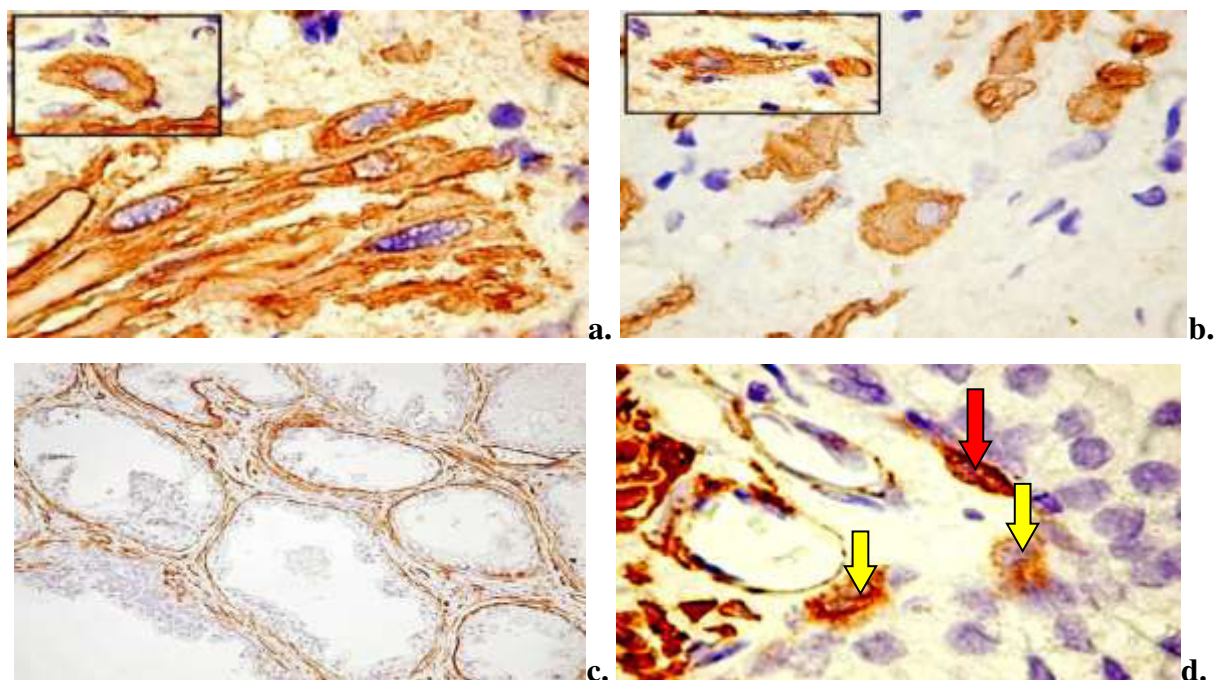


Fig. 4.1. Expresia α -SMA în stroma hiperplaziei benigne de prostată: a) expresia α -SMA de către celule cu caracter morfologic de miocit, $\times 40$; b) expresia α -SMA de către celule cu caracter morfologic miofibroblastic $\times 40$; c) stromă intranodulară, $\times 40$; d) localizarea miocitului (săgeata roșie) și miofibroblastului (săgeata galbenă) în raport cu epiteliul glandular, $\times 40$; Imunoreacție pentru anti- α -SMA, DAB

Cantitatea miocitelor netede din jurul acinilor glandulari a fost redusă semnificativ comparativ cu norma. Majoritatea celulelor au fost localizate la distanță față de acinul glandular. Doar o mică parte de celule musculare netede erau localizate în imediata apropiere de membrana bazală, unde formau straturi cu caracter discontinuu (Figura 4.1c,d). Menționăm că, celulele cu morfologie miofibroblastică, în raport cu epiteliul glandular, au prezentat un comportament cu caracter infiltrativ (Figura 4.1d). În aceeași ordine de idei, notăm că, în 6 cazuri (17,6%) am

observat acini glandulari care, bazal, exprimau actina de tip mușchi neted. Expresia bazală a fost datorată numărului mare de celule epiteliale bazale pozitive la actină, dar și a extensiilor citoplasmatiche ale miofibroblastelor din jurul acinului (Figura 4.2).

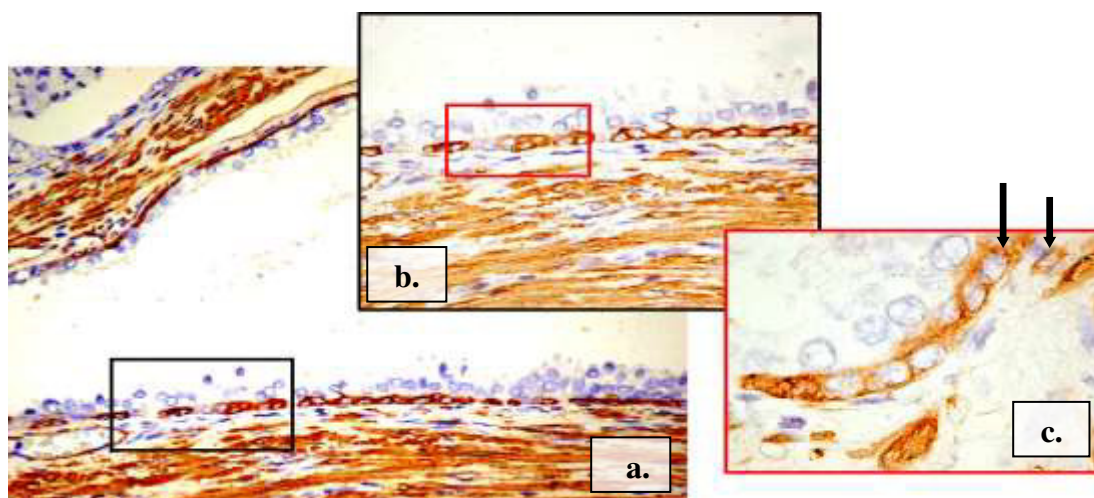


Fig. 4.2. Expresia bazală a markerului α -SMA în acinii glandulari cu vizualizarea extensiilor citoplasmatiche ale miofibroblastice (săgeata) (a $\times 10$; b $\times 20$; c $\times 40$), Imunoreacție pentru anti- α -SMA, DAB

Analizând distribuția celulelor α -SMA pozitive în stromă, au fost identificate două pattern-uri arhitecturale de bază: liniar și în bandă (predominant). Celulele α -SMA pozitive organizate linear au fost observată în jurul vaselor sanguine mari din ariile perinodulare și în jurul ductelor însoțite de infiltrat inflamator din ariile intranodulare (Figura 4.3a,b).

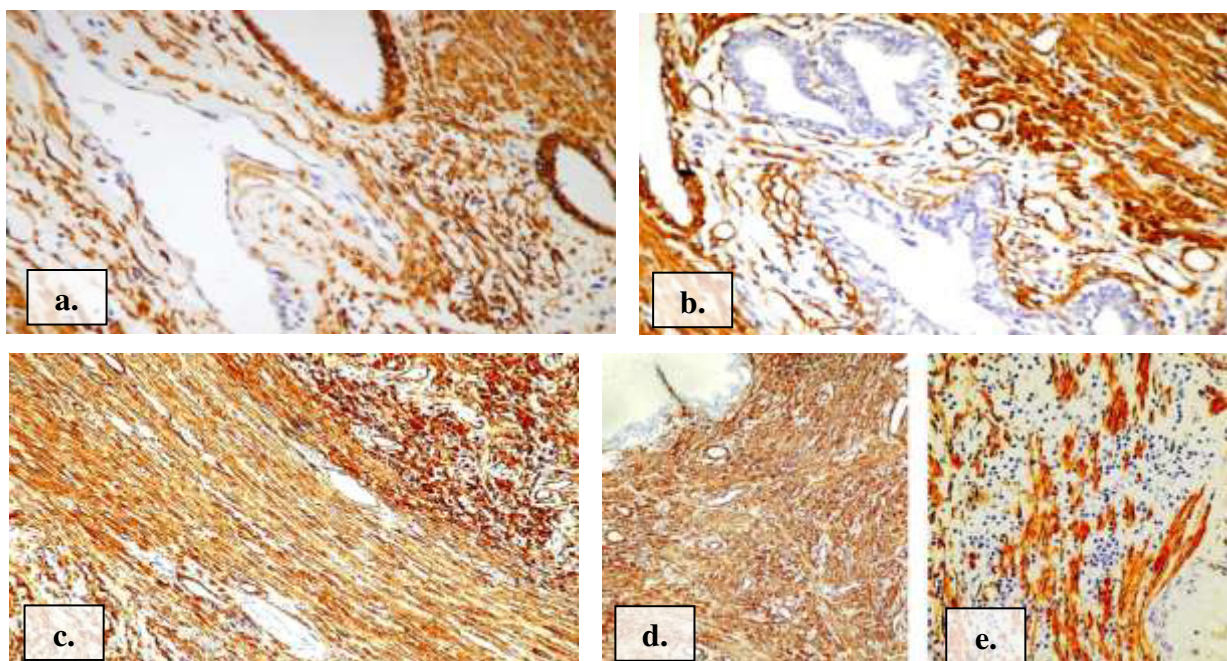


Fig. 4.3. Distribuția celulelor α -SMA în stroma leziunilor proliferative benigne de prostată, $\times 20$; $\times 40$. Imunoreacție pentru anti- α -SMA, DAB

Perinodular majoritatea celulelor α -SMA pozitive au fost organizate în benzi stromale compacte cu un caracter ordonat (Figura 4.3c). Ariile intranodulare au fost caracterizate de benzi stromale compacte de celulelor α -SMA pozitive, cu un caracter dezorganizat, alocuri cantitatea celulelor pozitive la actină era redusă, prezentând grupuri mici de celule (Figura 4.3.d,e). α -SMA a permis evidențierea vaselor de tip matur cu reacție perivasculară continuă în jurul lumenului vascular. De asemenea, au putut fi observate vase negative pentru α -SMA (Figura 4.3a,b).

Expresia α -SMA în leziunile proliferative maligne. Analizând densitatea celulelor pozitive la actina de tip mușchi neted în stroma leziunilor proliferative maligne au fost observate variații numerice nu doar în funcție de arie, dar și legate de gradul de diferențiere a leziunii. Astfel că, proporția cea mai mare de celule α -SMA pozitive, la fel ca și în leziunile benigne, rămâne să fie pentru ariile peritumorale.

În funcție de gradul de diferențiere al tumorii s-a constatat că, numărul cel mai mare de celule pozitive la actină a fost în adenocarcinoamele bine și mediu diferențiate, atât în ariile peritumorale, cât și cele intratumorale. Iar distribuția celulelor α -SMA pozitive în tumorile slab-diferențiate purta un caracter heterogen în ambele arii. Distribuția celulelor α -SMA pozitive din stroma prostatei cu leziuni proliferative maligne, în funcție de aria tumorală, a fost redată în tabelul nr. 4.3. Menționăm că, repartizarea celulelor stromale pozitive la actina de mușchi neted, în ariile peritumorale, a fost neuniformă. Astfel, a fost remarcată o condensare de celule SMA pozitive în ariile de contact cu tumora, iar la distanță cantitatea de celule reducând-se substanțial (Figura 4.4).

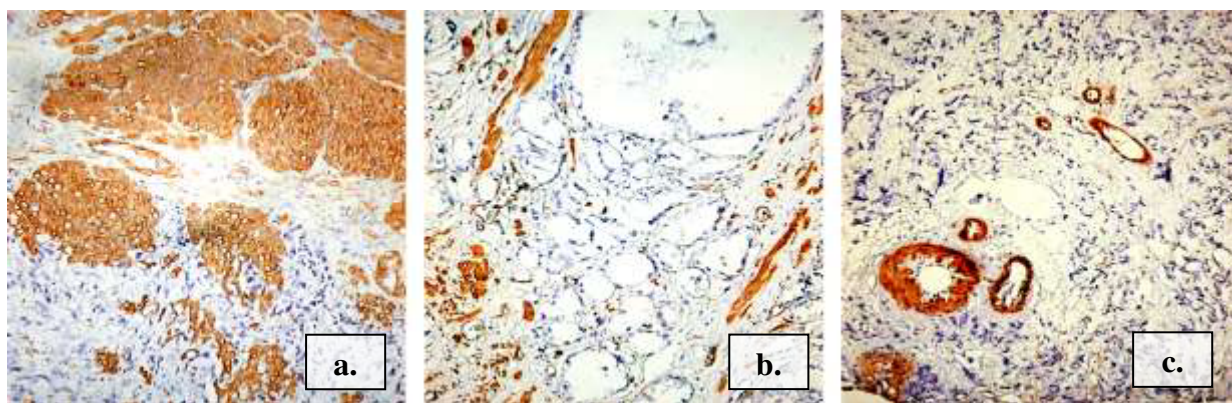


Fig. 4.4. Distribuția celulelor SMA pozitive în ariile intratumorale și peritumorale: a) adenocarcinom bine diferențiat, $\times 10$; b) adenocarcinom moderat diferențiat, $\times 10$; c) adenocarcinom slab diferențiat $\times 10$. Imunoreacție pentru anti- α -SMA, DAB

Notăm că, pentru majoritatea celulelor stromale pozitive expresia markerului α -SMA s-a menținut la nivel citoplasmatic cu caracterul difuz. Au fost identificate celulele stromale care exprimau markerul atât la nivel citoplasmatic, cât și membranal. Astfel de celule se regăseau și în peretele unor vase sanguine (Figura A2.3), aspect observat și în specișenele cu leziuni benigne.

Tabelul 4.3. Proporția celulele stromale α -SMA+ în leziunile proliferative maligne

Gradul de diferențiere	n	Peritumoral				Intratumoral			
		Scorul expresiei				Scorul expresiei			
		0	1	2	3	0	1	2	3
G1	14	0	0	7	7	0	2	9	3
G2	17	0	0	10	7	0	5	9	3
G3	30	0	4	14	12	0	10	15	5
CaP non-acinar	12	0	2	8	2	2	10	0	0
Total	73	0	6	39	28	2	27	33	11

G1 – adenocarcinom bine diferențiat, G2 – adenocarcinom moderat diferențiat, G3 – adenocarcinom slab diferențiat, CaP non-acinar – carcinom cu celule mici; n – număr de cazuri incluse în studiu,

Intensitatea de expresie a imunomarcajului a fost mai scăzută, decât în leziunile benigne. Caracterul neomogen al intensității a fost observat în cele două arii studiate, dar și în cadrul aceluiași câmp microscopic.

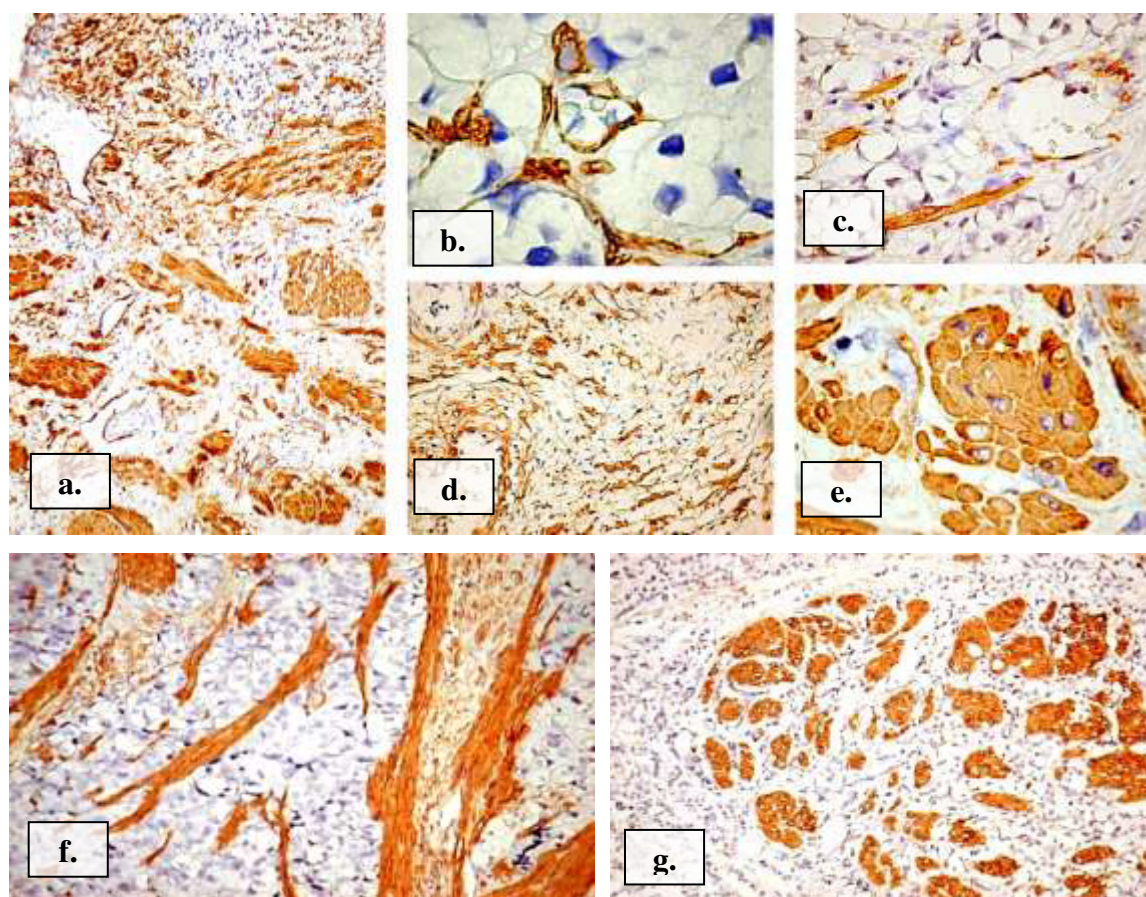


Fig. 4.5. Aspecte particulare de distribuție a celulelor α -SMA din stroma carcinomului de prostată: (a-e) repartizare în fascicule compacte, scurte, aranjate dezorganizat, $\times 10$; $\times 40$; (f-g) pattern-urile trabecular și insular de distribuție a celulelor SMA+ din periferia masei tumorale și frontul de invazie al tumorii, $\times 40$. Imunoreacție pentru anti- α -SMA, DAB

La evaluarea gradului de exprimare a markerului a fost luată în calcul intensitatea care domina în câmpul microscopic. Intensitatea expresiei α -SMA de către celulele stromale, în funcție de ariile studiate, se regăsește în tabelul nr. 4.4. Menționăm că, frecvent, a fost observată creșterea intensității de exprimare a markerului de către celulele stromale în ariile de invazie a tumorii. Populația celulară pozitivă la actina de tip mușchi neted din stroma a fost dominată de miofibroblaste, printre care erau localizate rare miocite netede (Figura A2.3b).

Tabelul 4.4. Intensitatea de exprimare al markerului α -SMA de către celulele stromale în leziunile proliferative maligne

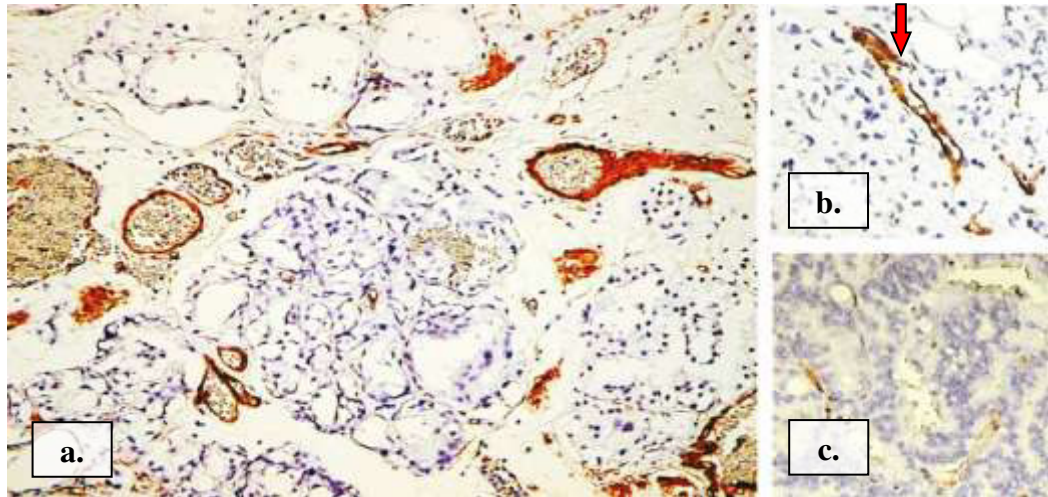
Gradul de diferențiere	n	Peritumoral			Intratumoral		
		Gradul expresiei			Gradul expresiei		
		scăzut	moderat	intens	scăzut	moderat	intens
G1	14	0	13	1	2	12	0
G2	17	2	13	2	10	6	1
G3	30	4	20	6	13	17	0
CaP non-acinar	12	2	8	2	9	3	0
Total	73	8	54	11	34	38	1

G1 – adenocarcinom bine diferențiat, G2 – adenocarcinom mediu diferențiat, G3 – adenocarcinom slab sau slab diferențiat, CaP non-acinar – carcinom cu celule mici; n – număr de cazuri incluse în studiu,

Frecvent celulele α -SMA+ formau fascicule compacte, scurte, aranjate dezordonat. Alteori acestea erau dispuse solitar printre celulele tumorale ori alte celule stromale (Figura 4.5a-e). În aria de invazie a tumorii, precum și la periferia masei tumorale au fost identificate două aspecte de distribuție a celulelor pozitive la actină: trabecular și insular (Figura 4.5f,g).

O reacție cu pattern granular citoplasmatic, iar uneori și membranar a fost observată în unele celule tumorale, în special, din adenocarcinoamele slab diferențiate (23,3% (n=7)) și carcinoamele cu celule mici (41,7% (n=5)). Intensitatea produsului final de reacție în citoplasma celulelor tumorale a variat de la intens la slab. Gradul de intensitate al reacției creștea în zona de invazie al tumorii (Figura A2.4).

În toate tumorile a fost prezentă reacția pozitivă la nivelul celulelor perivasculare și miocitelor din vasele mari. Actina de tip mușchi neted a permis evidențierea vaselor de tip matur cu reacție perivasculară continuă în jurul lumenului vascular. De asemenea, au putut fi observate zonele de emergență al vaselor de neoformație prin pierderea bruscă a stratului de celule perivasculare pozitive la α -SMA. Au fost identificate o serie de vase sanguine mici și medii ce nu au prezentat reacție pozitivă α -SMA (Figura 4.6b).



**Fig. 4.6. Aspecte particulare ale expresiei α -SMA la nivelul vaselor sanguine în stroma carcinomului de prostată: a) vase mature parțial și total α -SMA+, $\times 10$; b) emergența (săgeată) vasului de neoformație, $\times 40$; c) vase sanguine mici și medii α -SMA-, $\times 40$;
Imunoreacție pentru anti- α -SMA, DAB**

4.2. Studiul mastocitelor în leziunile proliferative benigne și maligne ale prostatei

Pentru identificarea imunofenotipului complex al mastocitelor au fost utilizați trei anticorpi primari: anti-MCT (Mast Cell Tryptase), anti-CHY (Chymase) și anti-CD117. Rezultatul colorării a fost exprimat printr-o reacție de culoare brună. Semnalele pozitive brune au fost observate la nivel citoplasmatic, cu pattern granular.

Distribuția mastocitelor în prostata normală. În speciemenle cu țesut normal, mastocitele triptază pozitive (MCT+) au fost prezente în toate zonele prostatei. Mastocitele MCT+ erau bine conturate, de formă ovală, cel mai frecvent, cu nucleu oval-rotund și citoplasmă granulată. În ariile interglandulare, destul de frecvent, aceste celule prezentau formă alungită, localizate în apropierea membranei bazale la interfața stromei cu epiteliul glandular (Figura 4.7a).

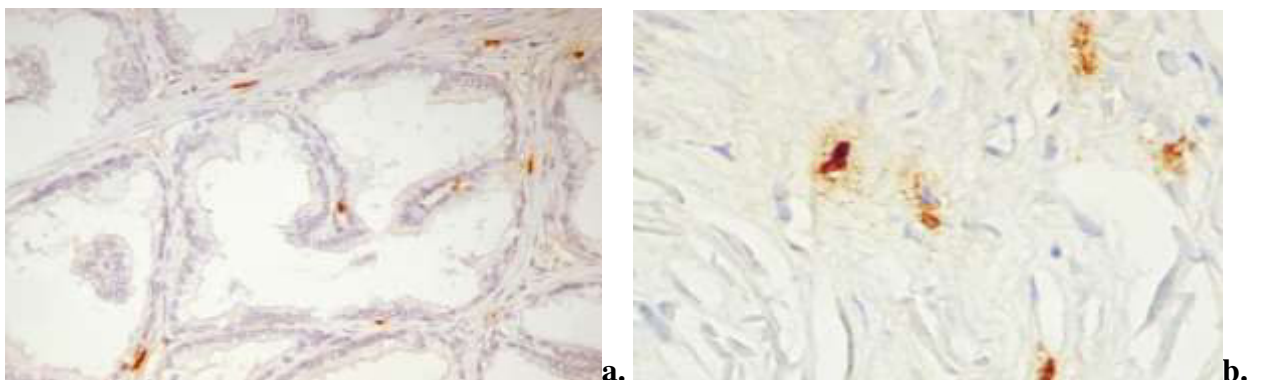


Fig. 4.7. Aspecte morfologice ale mastocitelor MCT pozitive: a) localizare la interfața stromei cu epiteliul glandular, $\times 20$; b) mastocite MCT+ periglandulare în degranulare, $\times 40$. Imunoreacție pentru anti-triptaza mastocitară, DAB

Repartizarea celulelor MCT+ a fost uniformă în cadrul ariilor studiate. Densitatea maxima a fost observată în ariile periglandulare, comparativ cu cele interglandulare. Celulele MCT+ din ariile periglandulare au prezentat un grad înalt de degranulare, comparativ cele din ariile interglandulare (Figura 4.7b).

Mastocitele chimază pozitive (CHY+) au fost caracterizate ca celule de talie mult mai mică decât mastocitele MCT+, fiind răspândite cel mai frecvent în stroma periglandulară. Distribuția mastocitelor CHY+ a avut un caracter neuniform, deseori fiind dispuse sub forma unor grupe sau cuiburi.

Mastocitele CD117 pozitive (c-kit+) au demonstrat o gamă largă de polimorfisme, cele mai multe au formă ovală cu prelungiri citoplasmatică scurte, nucleul fiind mascat de granulele citoplasmatică. Cuantificarea celor trei markeri în ariile interglandulare a evidențiat o corelație statistic semnificativă între expresia mastocitelor MCT+ și celor CHY+ ($r_p = -0,62$, $p = 0,030$), și lipsa corelației între mastocitele MCT+ și CHY+ cu mastocitele CD117+. Pentru ariile periglandulare a fost obținută corelație statistic semnificativă între numărul mastocitelor MCT+ și celor CD117+ ($r_p = 0,68$, $p = 0,015$), și lipsa corelației statistic semnificative între numărul mastocitelor MCT+ și CD117+ cu mastocitele CHY+.

Tabelul 4.5. Densitatea* mastocitelor în stroma specimenelor din lotul de control

	n	Triptază	Chimaza	CD117
Periglandular	12	20,7±0,9	10,3±0,9	14±1,1
Interglandular	12	11,9±0,5	3,4±0,8	9,9±0,7
<i>p</i>		< 0,001	< 0,001	0,05

n – număr de cazuri incluse în studiu, *p* – valoare obținută prin test Student, * $M \pm m$

Distribuția mastocitelor în leziunile proliferative benigne. În hiperplazia nodulară benignă distribuția mastocitelor MCT+ a fost parțial omogenă în cele două arii studiate. Mastocitele localizate în jurul vaselor aveau tendința de formare a unor grupuri mici de celule. Forma mastocitelor perinodulare era rotund-ovală, iar a celor intranodulare alungită (Figura 4.8a). În 6 cazuri (17,6%) densitatea mastocitelor MCT+ intranodulare a predominat, comparativ cu alte specimene, unde numărul crescut de mastocite a fost caracteristic zonelor perinodulare.

Infiltratele inflamatoare, prezente în unele specimene au fost însoțite de o densitate crescută de mastocite CD117+. Mastocitele MCT+ erau repartizate uniform în infiltrat, cu un grad înalt de degranulare (Figura 4.8b), iar cele CD117+ au avut predilecție pentru zona periferică a infiltratului inflamator, în absența haloului de degranulare. Mastocitele CHY+ nu au fost localizate în infiltratul limfo-histiocitar.

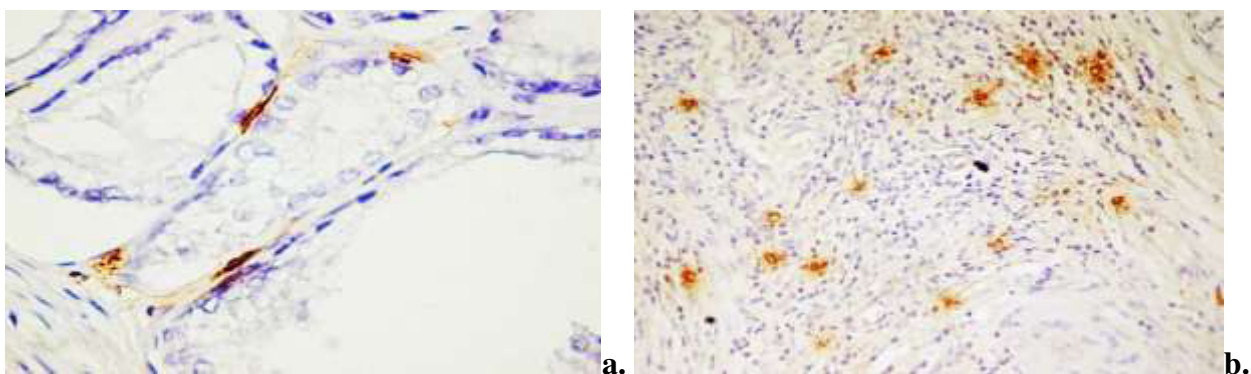


Fig. 4.8. Mastocite MCT pozitive în: a) ariile intranodulare, b) infiltratul inflamator, ×20, Imunoreacția pentru anti-triptază, DAB

Repartizarea mastocitelor CD117+ a fost neomogenă, și frecvent formau grupuri de celule sau cordoane. Această distribuție a fost caracteristică pentru ambele arii stromale (perinodulare și intranodulare) (Figura 4.9). Menționăm că, mastocitele c-kit+ intranodulare au fost localizate la distanță de acinii glandulari. Intranodular, densitatea maximă a mastocitelor CD117+ a fost în jurul ductelor glandelor. În toate speciemenlele cu hiperplazie glandulară benignă s-a evidențiat exprimarea CD117 de către celulele glandulare bazale (expresie citoplasmatică), dar nu și de cele secretorii (Figura 4.9b).

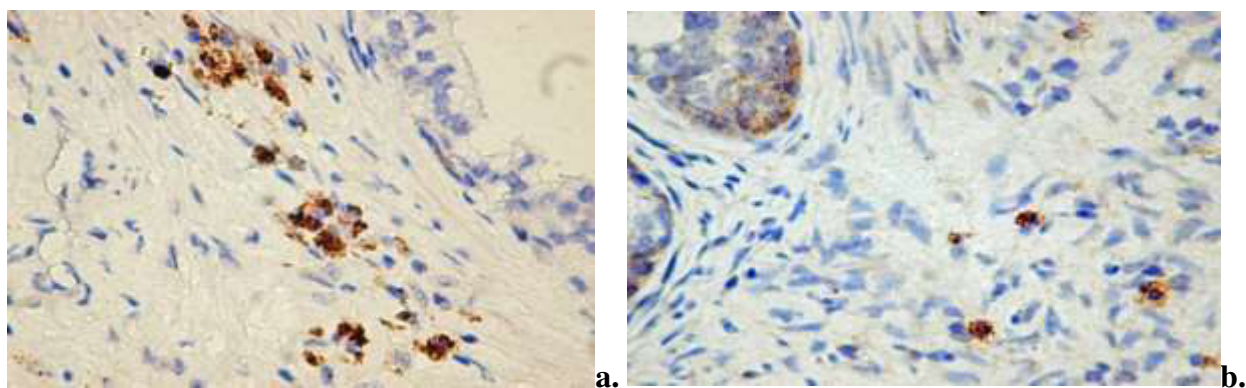


Fig. 4.9. Distribuția mastocitelor CD117+ în hiperplazia benignă nodulară: a) formarea de grupuri celulare, b) exprimarea imunomarcajului CD117 în celulele bazale ale acinului glandular, ×20. Imunoreacția pentru anti- CD117 DAB

Densitatea mastocitelor în hiperplazia benignă de prostată a variat, comparativ cu cazurile de control, menținându-se distribuția perinodulară. Datele despre densitatea mastocitelor în funcție de tipul anticorpului au fost oglindite în tabelul 4.6. În leziunile proliferative nodulare benigne expresia triptazei pentru mastocitele din ariile intranodulare și perinodulare s-a corelat semnificativ statistic ($r_p=0,65$, $p=0,001$). Același tip de corelație a fost obținut și în expresia chimazei ($r_p=0,39$, $p=0,024$) și CD117 ($r_p=0,44$, $p=0,009$). Perinodular mastocitele CD117 pozitive

a corelat semnificativ statistic cu mastocitele MCT+ ($r_p=0,39$, $p=0,022$), și cu mastocitele CHY+ ($r_p=0,53$, $p=0,001$). În același timp nu a fost obținută corelație statistic semnificativă între expresia triptazei și chimazei. Intranodular nu au fost obținute corelații statistic semnificative între cei trei markeri.

Tabelul 4.6. Densitatea* mastocitelor în stroma hiperplaziei nodulare benigne

	n	Triptază	Chimaza	CD117
Perinodular	34	27±0,8	27,9±1,1	23,6±1,4
Intranodular	34	23,6±0,9	3,9±0,3	7,1±0,5
<i>p</i>		< 0,001	< 0,001	< 0,001

n – număr de cazuri incluse în studiu, *p* – valoare obținută prin test Student, * *M±ES*

Distribuția mastocitelor în leziunile proliferative maligne. Intratumoral, numărul mastocitelor MCT+ a fost redus comparativ cu zonele peritumorale. Distribuția mastocitelor a fost neuniformă, în majoritatea cazurilor, acestea fiind localizate izolat printre celulele tumorale. În 20,5% densitatea mastocitelor intratumoral a fost mai mare decât peritumoral, respectiv 10 cazuri (66,7%) adenocarcinoame slab diferențiate, 3 cazuri (20%) adenocarcinoame moderat-diferențiate, și 2 cazuri (13,3%) adenocarcinoame bine-diferențiate. De asemenea, în 7 cazuri (9,6%) densitatea mastocitelor în ariile peritumorală și intratumorală a fost identică, respectiv 3 cazuri (42,9%) de adenocarcinoame moderat-diferențiate, 4 cazuri (57,1%) adenocarcinoame slab-diferențiate. Predominarea numerică a mastocitelor în aria intratumorală *versus* aria peritumorală a fost observată și la imunomarcarea cu anti-CD117 în 9,6% ($n=7$). Datele despre densitatea mastocitelor în leziunile maligne în funcție de tipul anticorpului au fost oglindite în tabelul 4.7:

Tabelul 4.7. Densitatea* mastocitelor în stroma leziunilor proliferative maligne

Imunomarcaj		Densitatea medie (<i>n</i> =73)	Adenocarcinomul acinar			Carcinom non acinar (<i>n</i> =12)
			Gleason 3-5 (<i>n</i> =14)	Gleason 6-7 (<i>n</i> =17)	Gleason 8-10 (<i>n</i> =30)	
McMCT+	IT	13,1±1,0	15±2,3	14,3±1,7	15,1±1,6	4,4±0,4
	PT	17±0,7	20,5±1,8	17±1,0	16,6±1,0	14,1±0,8
	<i>p</i>	< 0,001	< 0,001	0,092**	0,297**	< 0,001
McCHY+	IT	3,1±0,2	3,1±0,4	3,9±0,5	3±0,4	1,8±0,4
	PT	9,1±0,5	10,9±0,5	11,4±0,5	9,8±0,7	2,2±0,6
	<i>p</i>	< 0,001	< 0,001	< 0,001	< 0,001	0,483**
McCD117+	IT	6±0,7	6,4±1,9	6,8±1,5	6,8±1,2	2,5±0,3
	PT	11,6±0,6	9,6±0,8	12,2±1,5	12,1±0,9	11,7±0,8
	<i>p</i>	< 0,001	0,109**	< 0,001	< 0,001	< 0,001

McMCT+ mastocite triptază pozitive, *McCHY+* mastocite chimază pozitive, *McCD117+* mastocite CD117 pozitive, *IT* – aria intratumorală, *PT* – aria peritumorală, *p* – valoare obținută prin test Student, * *M±ES*, ** între grupele comparate nu au fost stabilite deosebiri veridice

Intratumoral, mastocitele au fost dispuse izolat, în jurul celulelor tumorale, mai rar interepitelial, și în imediata vecinătate a vaselor sanguine (Figura 4.10).

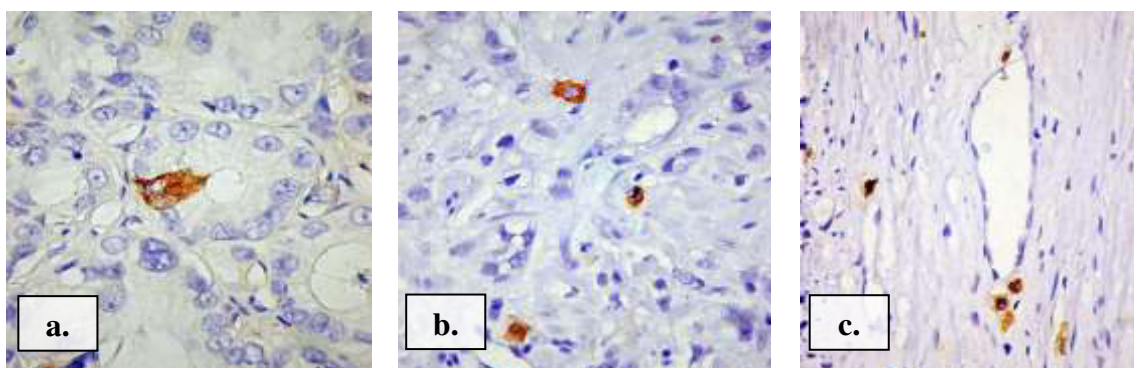


Fig. 4.10. Mastocite MCT pozitive în leziunile maligne a prostatei, (a) intraepitelial, (b) periacinar, (c) peritumoral, în jurul vaselor sanguine, ×20. Imunoreacția pentru anti-triptază, DAB

Uneori, în carcinoamele nediferențiate a fost observată localizarea mastocitelor intravasculare (câte 2-3 celule), frecvent în stroma peritumorală (Figura A2.6). Peritumoral, majoritatea mastocitelor au prezentat grad crescut de degranulare. Această caracteristică a fost comună pentru toate mastocitele (MCT+, CD117+, CHY+). În 15,1% (n=11) adenocarcinoame de prostată s-a observat expresia citoplasmatică a triptazei în celulele tumorale. Expresia citoplasmatică a CD117 de celulele tumorale a fost observată în 15 cazuri (20,5%) (Figura 4.11).

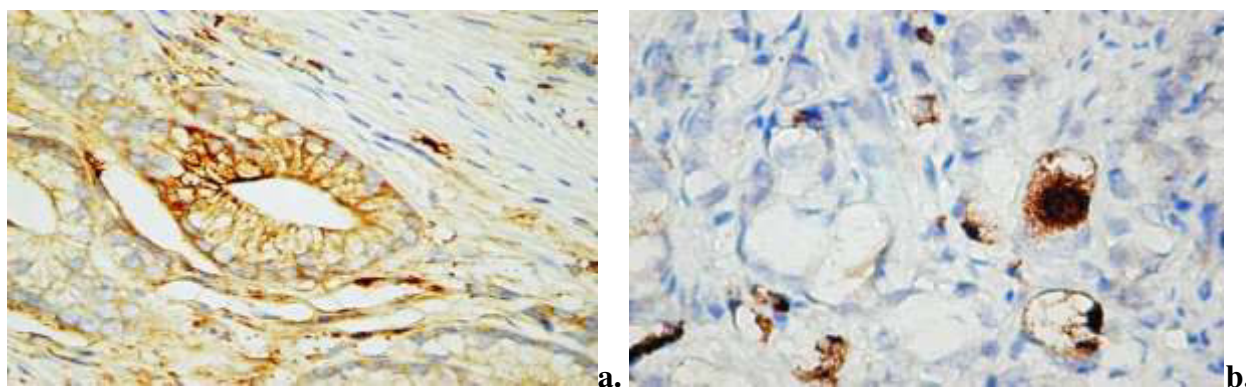


Fig. 4.11. Expresia citoplasmatică de către celulele epiteliale tumorale a) triptazei și b) CD117, ×40. Imunoreacția pentru anti-triptaza mastocitară și anti-CD117, DAB

Studiind datele despre densitatea mastocitelor, s-a observat că densitatea totală a mastocitelor a variat în funcție de leziune, pentru toți markerii imunologici incluși în studiu. Datele densității totale ale mastocitelor în funcție de tipul leziunii au fost oglindite în tabelul 4.8. În leziunile maligne mastocitele MCT+ intratumorale au corelat statistic semnificativ cu mastocitele MCT+ peritumorale ($r_p=0,58$, $p=0,001$). Același tip de corelație a fost obținută pentru CD117

($r_p=0,51$, $p=0,001$) și chimază ($r_s=0,37$, $p=0,001$). Intratumoral a fost obținută corelație statistic semnificativă între expresiile triptazei și chimazei ($r_p=0,36$, $p=0,002$), precum și între expresiile triptazei și CD117 ($r_p=0,65$, $p=0,001$), în același timp nu a fost obținută corelație statistic semnificativă între expresia chimazei și CD117 ($r_p=0,085$, $p=0,473$).

Tabelul 4.8. Densitatea totală a mastocitelor în stroma specimenelor incluse în studiu

Leziunea	Densitatea mastocitară		
	Triptază	Chimază	CD117
Prostata normală ($n=12$)	16,4±1,0	6,8±0,9	11,9±0,8
Hiperplazia nodulară benignă ($n=34$)	25,3±0,6	15,9±1,6	15,3±1,3
Carcinomul acinar/non-acinar ($n=73$)	15,1±0,6	6,1±0,4	8,8±0,5

Peritumoral s-au observat corelații statistic semnificative între triptază și chimază ($r_p=0,33$, $p=0,005$), triptază și CD117 ($r_p=0,38$, $p=0,001$). Pentru evaluarea impactului prognostic al imunofenotipului mastocitar s-a realizat corelații dintre numărul total de mastocite, pentru fiecare marker utilizat și scorul Gleason. Astfel, peritumoral, au fost obținute corelații statistic semnificative între scorul Gleason și mastocitele MCT+ ($r_p=-0,31$, $p=0,007$), precum și mastocitele CHY+ ($r_p=-0,41$, $p=0,001$). Intratumoral, au fost obținute corelații semnificative între scorul Gleason și mastocitele CD117+ ($r_s=-0,28$, $p=0,019$), precum și mastocitele CHY+ ($r_s=-0,24$, $p=0,039$). *Notă: r_p – coeficientul de corelație Pearson, r_s – coeficientul de corelație Spearman, p – pragul de semnificație statistică.*

4.3. Mastocitele și relația lor cu vasele sanguine CD34 pozitive în proliferările benigne și maligne ale prostatei

Distribuția vaselor sanguine CD34 pozitive și a mastocitelor în prostata normală. În țesutul normal, mastocitele au fost mai numeroase în jurul vaselor sanguine și în apropierea de membrana bazală a epitelului glandular. Perilobular, mastocitele MCT+ au prezentat grad crescut de degranulare. În urma calculării efectuate s-a stabilit că densitatea mastocitelor a fost 18,8±1,1, iar a vaselor CD34+ a fost 15,6±0,8. Vasele sanguine CD34+ au fost răspândite uniform în toată stroma cu predominare ușoară în ariile intralobulare (Tabelul 4.9), iar morfologic au fost descrise ca vase mature, cu un lumen larg, rare ramificații, perete bine conturat (Figura A2.7b).

Tabelul 4.9. Densitatea* mastocitelor și vaselor CD34+ în lotul de control

	n	Intralobular	Perilobular	p
Mastocite MCT pozitive	12	14,8±0,7	22,8±1,2	< 0,001
Vase CD34 pozitive	12	17±1,0	14,2±1,2	0,077**

*n – număr de cazuri incluse în studiu, p – valoare obținută prin test Student, * $M\pm ES$, ** între grupele comparate nu au fost stabilite deosebiri veridice*

Distribuția vaselor sanguine CD34 pozitive și a mastocitelor în leziunile benigne. Stroma leziunilor proliferative benigne a fost caracterizată prin prezența a două tipuri de vase. Primul tip de vase a fost caracteristic zonelor stromale perinodulare. Vasele perinodulare CD34+ au fost bine delimitate, cu contur regulat, perete bine definit, lumen larg, puține colaterale, circumscriau zona tumorală. Tipul doi de vase, localizate în stroma intranodulară, prezentau perete subțire, lumen neregulat, erau ramificate, cu aspect de ”înmugurire”. În interiorul ariilor de hiperplazie s-a observat un număr crescut de celule CD34+. Uneori s-au evidențiat grupuri mici de celule CD34+, care formau cordoane scurte neperfuzabile. În majoritatea cazurilor, celulele CD34+ au prezentat aspecte de activare: citoplasmă abundentă, contur neregulat, nucleu oval eucromatic (Figura A2.9). Perinodular, în unele vase de calibru mare, s-a constatat o heterogenitate a reacției pozitive pentru CD34 (nu toate celulele de pe circumferința vaselor fiind pozitive). Densitatea celulelor CD34- nu a fost mare. Vasele de dimensiuni mari și medii au dominat ariile perinodulare. De notat că, pentru stroma intranodulară au fost caracteristice vasele de talie medie și mică, cu o reacție pozitivă intensă la CD34 (Figura 4.12) [65].

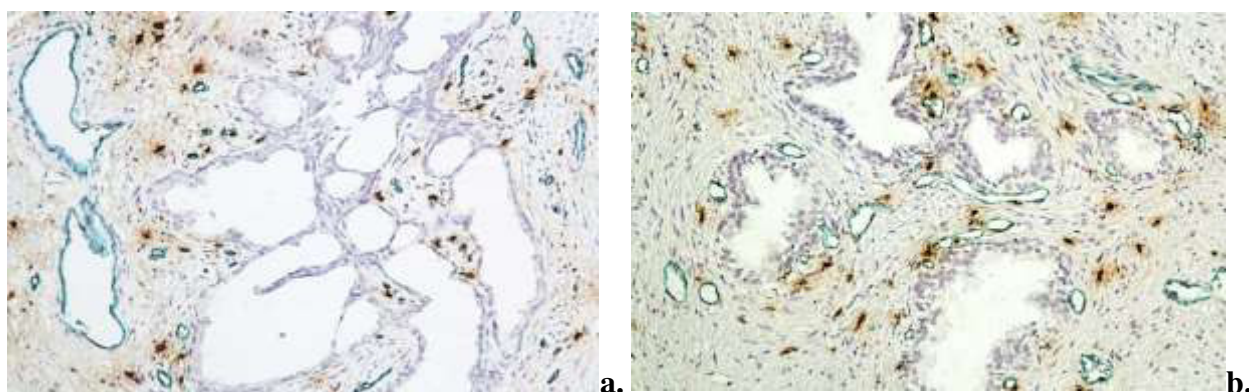


Fig. 4.12. Aspecte morfologice comparative ale vaselor din ariile studiate. a) perinodular, vase largi, $\times 10$; b) intranodular, vase medii și mici, $\times 10$. Imunoreacție pentru CD34/Triptază, Vina Green /DAB

În urma calculărilor efectuate a fost stabilită densitatea medie a vaselor CD34 pozitive pentru speciunile cu hiperplazie benignă nodulară – $24,0 \pm 0,9$ care a fost mai mare decât în țesutul normal corespondent. Densitatea vaselor a variat între 12 și 42 vase/câmp. Numărul vaselor CD34+ a variat în funcție de ariile studiate, astfel că densitatea maximă a fost în ariile intranodulare. Densitatea medie a mastocitelor în stromă a fost $27,2 \pm 1,2$. Acestea contrar vaselor CD34+ au dominat ariile perinodulare (Tabelul 4.10). În 32% (n=8) densitatea mastocitelor în ariile intranodulare a prevalat față de ariile perinodulare. Intranodular, mastocitele au fost mai numeroase la interfața stromei cu epiteliul glandular. Frecvent, aceste celule aderau intim la membrana bazală a endoteliului vascular.

Tabelul 4.10. Densitatea* mastocitelor și vaselor CD34 pozitive din stroma leziunilor proliferative benigne

	n	Intranodular	Perinodular	p
Mastocite MCT pozitive	34	23,9±1,2	30,5±1,9	< 0,001
Vase CD34 pozitive	34	28,9±1,0	19,1±0,8	< 0,001

*n – număr de cazuri incluse în studiu, p – valoare obținută prin test Student, * M±ES*

Microscopic dimensiunea mastocitelor MCT+ intranodulare a fost mai mare comparativ cu stroma normală. Mastocitele intranodulare au prezentat grad crescut de degranulare (observat prin pigmentul brun din jurul mastocitului). Perinodular, mastocitele erau localizate preponderent uniform, iar în jurul vaselor aveau tendința de formare a unor grupuri mici de celule. Și în aceste arii s-a constatat un grad înalt de degranulare a mastocitelor (Figura 4.13).

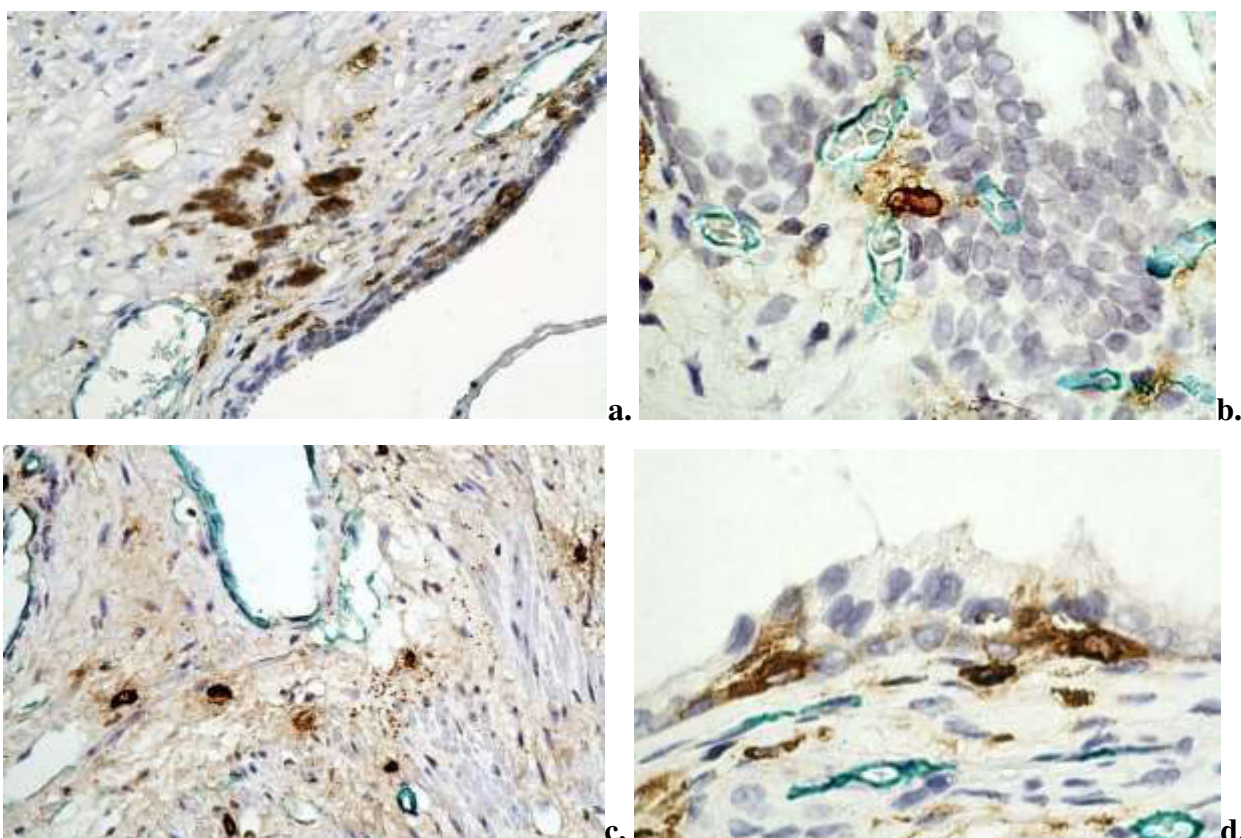


Fig. 4.13. Aspecte morfologice ale mastocitelor MCT+ și relația acestora cu vasele CD34+, ×20; ×40. Imunoreacție pentru CD34/Triptază, Vina Green /DAB

În 7 cazuri (28%) de hiperplazie benignă am observat că ariile densității maxime a vaselor sanguine CD34+ nu au coincis cu ariile densității maxime a mastocitelor. Densitatea vasele sanguine CD34+ din stroma nodulilor stromali a variat în funcție de tipul histologic al acestora. Astfel, în stroma nodulilor fibromusculari MVD s-a situat între 45 și 50 de vase pe câmp, x 20.

Nodulii de tip mesenchimal erau mai slab vascularizați. Au predominat vasele cu lumen larg, tortuoase, cu multiple ramificații (Figura A2.8). Nodulii stromali au prezentat modificări semnificative și în relație cu densitatea și dispoziția mastocitelor. La fel ca și în cazul vaselor, densitatea cea mai crescută a mastocitelor a fost observată în nodulii fibromusculari. Aici mastocitele MCT+ au fost răspândite omogen și cele mai multe prezentau un grad crescut de degranulare. În nodulii mezenchimali mastocitele au fost situate la periferia nodulului. Raportul dintre expresia intranodulară și perinodulară a CD34 nu a prezentat corelație statistic semnificativă. În același timp, a fost observată corelație statistic semnificativă pentru mastocitele intranodulare și perinodulare ($r_p=0,46$, $p=0,006$). Nu a fost obținută corelație statistic semnificativă între expresia CD34 și triptază în ariile intranodulare. În schimb, perinodular corelația dintre cei doi markeri a fost statistic semnificativă ($r_p=0,58$, $p=0,001$).

Distribuția vaselor sanguine CD34 pozitive și a mastocitelor în leziunile maligne.

Carcinomul de prostată a prezentat modificări semnificative în densitatea vasculară, precum și în tipul și dispoziția vaselor tumorale. Intratumoral numărul vaselor a fost crescut comparativ cu leziunile proliferative benigne. Cea mai mare densitate vasculară a fost prezentă în adenocarcinoamele acinare slab și moderat diferențiate. Peritumoral, vasele au fost caracterizate cu lumen larg, ușor colabate, cu un aspect de mozaic al peretelui vascular la expresia imunomarkerului CD34. Remarcăm că, în carcinoamele prostatice nu doar peritumoral, dar și intratumoral s-a observat o heterogenitate a reacției pozitive pentru CD34, fapt care sugerează includerea în peretele vaselor de neoformație a celulelor maligne din tumoră. Notăm că, au fost observate și vase CD34 negative în stroma peritumorală. Frecvent, vasele peritumorale prezentau ramificații cu caractere morfologice de intususcepție, vectorul cărora era orientat spre aria tumorală (Figura 4.14b). De asemenea, vase cu lumen larg au fost concentrate în jurul ariilor cu PIN cu grad înalt, nefiind semnalate în interiorul proliferării.

Stroma tumorală a fost caracterizată de vase în diferite stadii ale morfogenezei, precum, celule izolate CD34+, cordoane endoteliale cu celule activate, vase cu lumen perfuzabil. În majoritatea cazurilor vasele CD34+ din ariile intratumorale au fost de dimensiuni medii și mici, cu lumen spiralat, pereți subțiri cu discontinuități.

În adenocarcinoamele bine diferențiate au predominat vasele de calibru mediu, localizate în imediata vecinătate cu membrana bazală a epitelului tumoral. Vasele CD34+ din zonele de carcinom bine diferențiat au prezentat pereți subțiri cu numeroase ramificații, și care frecvent erau însoțite de un număr mare de mastocite (Figura 4.14c). Vasele CD34+ intratumorale din zonele de carcinom mediu sau slab diferențiat erau predominant de dimensiuni mici, frecvent neperfuzabile, cu un intens fenomen de *sprouting*, iar alteleori cu caractere morfologice de intususcepție.

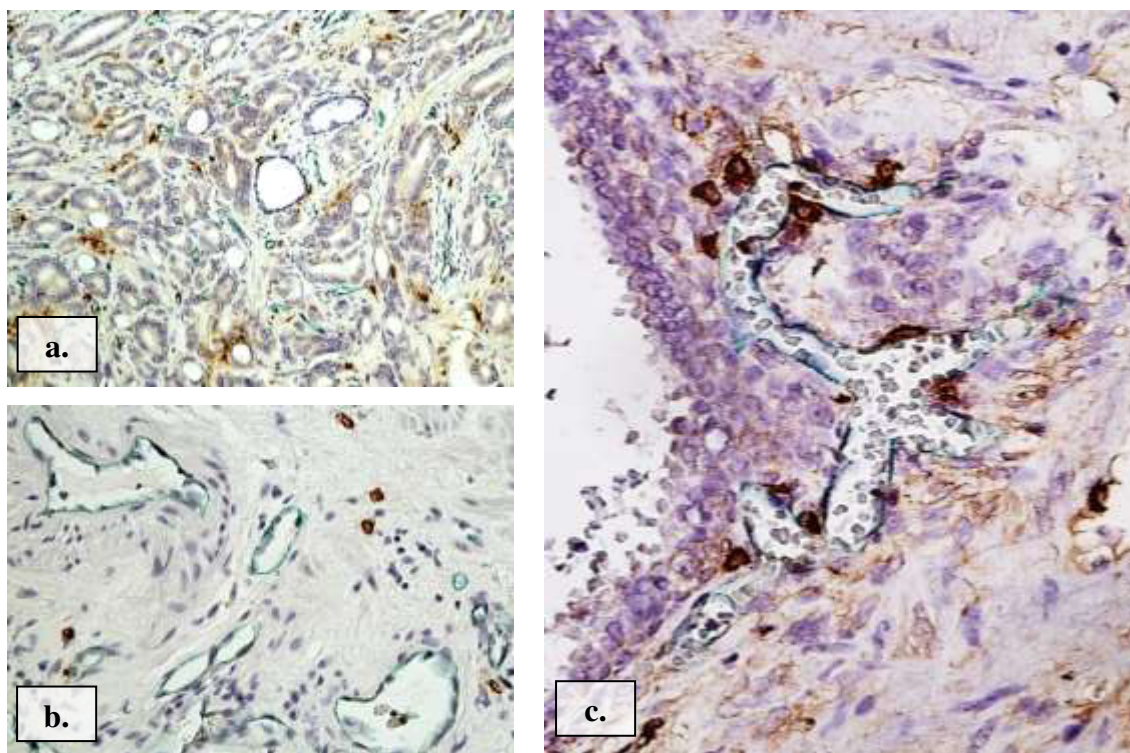


Fig. 4. 14. Aspecte morfologice ale vaselor CD34+. a) arie intratumorală cu multiple structuri vasculare CD34+ cu/sau fără lumen, ×10; b) arie peritumorală cu vase CD34+ cu semne de intususcepție, ×20; c) vase CD34+ intens ramificate însoțite de un număr crescut de mastocite, ×40. Imunoreacție pentru CD34/Triptază, Vina Green /DAB

Intratumoral, au fost observate și celule izolate CD34+, densitatea cărora era crescută față de leziunile hiperplazice benigne. Morfologia celulelor a fost variată, frecvent, ele prezentau prelungiri scurte cu un caracter invaziv în țesutul tumoral. Distribuția vaselor CD34+ în aria tumorală a fost neomogenă, frecvent fiind localizate în zonele periferice ale tumorii, sau în ariile de invazie tumorală (adenocarcinoamele slab diferențiate). Cea mai mare densitate vasculară intratumorală a prezentat-o adenocarcinomul moderat diferențiat, 50–87 de vase/cîmp x20. Adenocarcinomul slab diferențiat a prezentat o densitate vasculară puțin redusă, aproximativ 50 de vase/cîmp. Pentru adenocarcinoamele bine diferențiate, MVD a variat între 15–38 vase/cîmp x20. Densitatea vasculară cea mai redusă a fost pentru carcinoamele non-acinare, unde MVD a variat între 6-20 de vase/cîmp. Datele despre densitatea vasculară și densitatea mastocitelor în leziunile proliferative maligne au fost oglindite în tabelul 4.11.

Vasele tumorale au fost absente în interiorul zonelor de comedonecroză. Acestea au fost dispuse circumferențial la distanță mică de focarele de necroză. Peritumoral, în special pentru zonele cu carcinom nediferențiat, s-a observat prezența vaselor CD34+ embolizate, care frecvent aveau un traiect sinuos și prezentau un lumen larg (Figura 4.15).

Tabel 4.11. Densitatea* vaselor CD34+ și a mastocitelor din stroma leziunilor maligne

Imuno marcaj	Densitatea medie (n=73)	Adenocarcinomul acinar			Carcinom non-acinar (n=12)	
		Gleason 3-5 (n=14)	Gleason 6-7 (n=17)	Gleason 8-10 (n=30)		
McMCT+	IT	14,5±1,1	18,5±1,8	17,6±1,4	15,5±1,8	2,7±0,4
	PT	20,6±1,0	24,3±1,6	19,3±1,6	22,8±1,8	12,5±1,4
	<i>p</i>	< 0,001	0,002	0,291**	< 0,001	< 0,001
Vase CD34+	IT	32,7±1,8	25,4±1,9	40,9±3,4	38,6±2,8	15,0±1,3
	PT	14,3±0,9	13,7±1,2	13,1±0,9	15,2±1,1	14,4±4,1
	<i>p</i>	< 0,001	< 0,001	< 0,001	< 0,001	0,866**

McMCT+ - mastocite triptază pozitive; *IT* – aria intratumorală; *PT* – aria peritumorală; *p* – valoare obținută prin test Student, * *M±ES*, ** între grupele comparate nu au fost stabilite deosebiri veridice.

Un aspect particular pentru ariile de invazie tumorală a fost prezența cordoanelor CD34 pozitive dispuse circumferențial în jurul grupurilor de celule tumorale (Figura 4.15c,d). În 14 cazuri (19,2%) de carcinom prostatic ariile cu densitatea maximă a vaselor CD34+ nu au coincis cu ariile densității numerice maxime ale mastocitelor. Densitatea mastocitelor a fost crescută în ariile peritumorale.

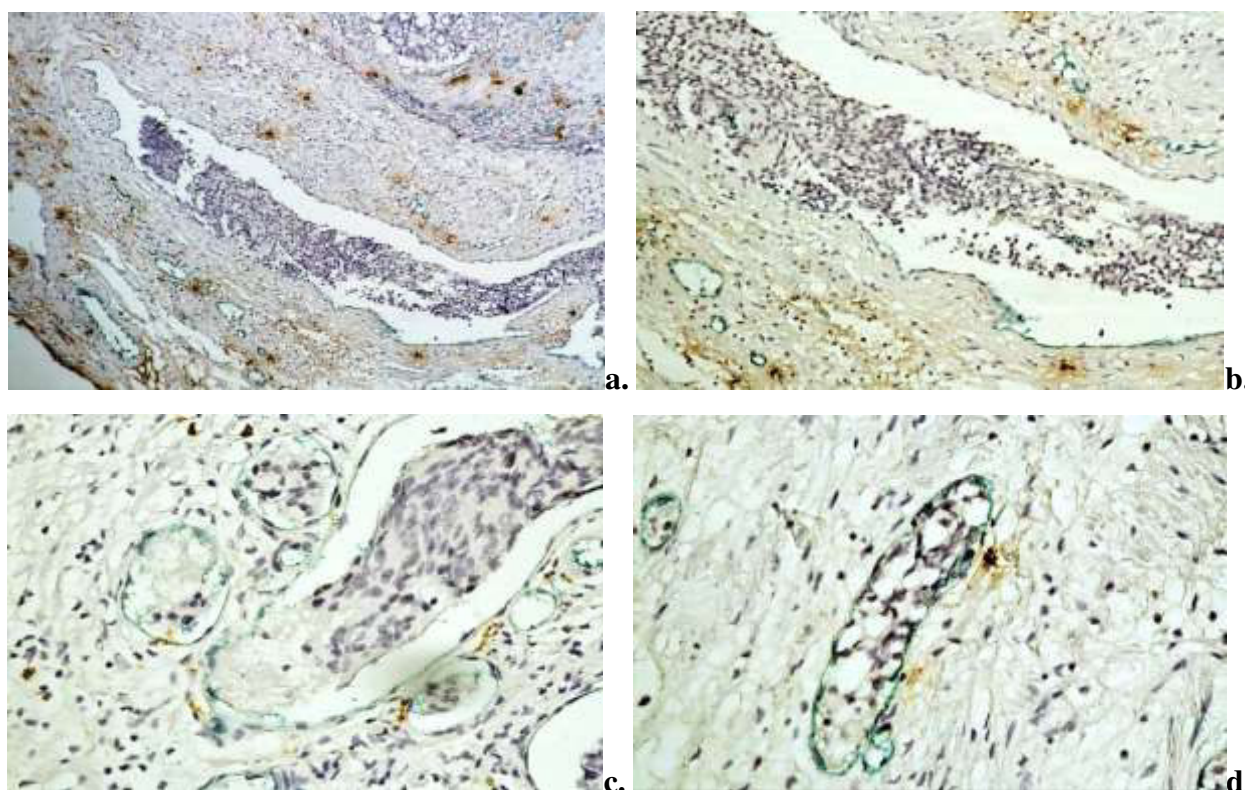


Fig. 4.15. Aspecte morfologice specifice ale vaselor CD34+ embolizate. a-c) vase cu emboli tumorali, ×10; ×20; c-d) cordoane CD34+ dispuse circumferențial în jurul celulelor tumorale, ×20. Imunoreacție pentru CD34/Triptază, Vina Green /DAB

Totuși, în 14 cazuri densitatea mastocitelor a fost crescută în ariile intratumorale, aspect observat în carcinoamele slab și moderat diferențiate. Distribuția mastocitelor în cele două arii de studiu avea un caracter heterogen. Astfel că, în zonele centrale ale ariilor intratumorale mastocite au fost localizate izolat printre celulele tumorale, iar densitatea acestora creștea spre zonele periferice ale tumorii, unde frecvent era înregistrată și densitatea vasculară crescută. Peritumoral, numărul mastocitelor atingea valori maxime în aria de invazie a tumorii.

Studiind datele despre densitatea mastocitelor precum și densitatea vaselor CD34+, s-a observat că densitatea acestora în stromă a variat în funcție de leziune. Datele densității totale ale mastocitelor în funcție de tipul leziunii au fost expuse în tabelul 4.12.

Tabelul 4.12. Densitatea totală a vaselor CD34+ și mastocitelor în normă, leziunile proliferative benigne și maligne

Leziunea	Densitatea totală	
	Vase CD34+	Mastocite MCT+
Prostata normală ($n=12$)	15,6±0,8	18,8±1,1
Hiperplazia nodulară benignă ($n=34$)	24,0±0,9	27,2±1,2
Carcinomul acinar/non-acinar ($n=73$)	23,5±1,3	17,5±0,8

Analizând rezultatele obținute pentru leziunile proliferative maligne s-a considerat oportun să realizăm corelația dintre numărul total de mastocite și densitatea vasculară totală, astfel a fost obținută o corelație totală și directă ($r_p=0,39$, $p=0,001$). Iar pentru evidențierea unui posibil impact prognostic numărul total de mastocite și densitatea vasculară totală a fost corelat cu scorul Gleason, obținându-se o corelație statistic semnificativă doar cu densitatea totală a mastocitelor ($r_p=-0,29$, $p=0,014$). Motiv pentru care s-a recurs la defalcarea corelațiilor pe zone intratumorale și peritumorale. Corelația intratumorală a densității mastocitelor MCT+ și a vaselor CD34+ a fost statistic semnificativă ($r_p=0,42$, $p=0,001$). În momentul în care a fost obținută corelația dată s-a dorit să vedem care dintre cele două densități are un efect mai puternic în patogeniza carcinomului de prostată, corelând separat fiecare densitate cu scorul Gleason. Nu a fost obținută corelație statistic semnificativă între CD34 și scorul Gleason. Corelația dintre vasele CD34+ și mastocitele MCT+ din ariile peritumorale a fost pozitivă ($r_s=0,26$, $p=0,027$). Nu a fost obținută nici o corelație statistic semnificativă la compararea datelor dintre vasele CD34+ peritumorale cu scorul Gleason. Un aspect particular și extrem de interesant a fost corelația directă dintre vasele CD34+ intratumoral și mastocitele MCT+ peritumoral ($r_p=0,32$, $p=0,006$), mai ales în lipsa unei corelații dintre CD34 peritumoral și MCT intratumoral ($r_p=0,047$, $p=0,695$).

4.4. Expresia CD68 în leziunile proliferative benigne și maligne

Produsul final al reacției a constat în colorarea macrofagelor în brun. Reacția a fost exprimată citoplasmatic cu un caracter granular difuz.

Distribuția celulelor CD68 pozitive în prostata normală. Celulele CD68+ au fost localizate relativ omogen atât în stroma perilobulară, cât și în stroma intralobulară. Densitatea numerică a macrofagelor a fost scăzută comparativ cu alte elemente celulare stromale. Astfel, perilobular, densitatea macrofagelor a variat între 2 și 8 celule/câmp, media fiind egală cu $4,9 \pm 2,0$, iar intralobular densitatea macrofagelor a fost nesemnificativ mai mică, media fiind egală cu $4,8 \pm 1,6$. S-au observat celule CD68+ intraepiteliale, în medie 1-2 celule/câmp. Acestea au fost localizate preferențial printre celulele bazale. Morfologic, celulele imunomarcate au fost de talie mică, formă rotundă sau oval-alungită, cu o citoplasmă fin granulată, nucleu rotund de cele mai multe ori localizat excentric, deseori, cu prelungiri citoplasmatiche scurte (Figura A2.10b).

Distribuția celulelor CD68 pozitive în leziunile proliferative benigne. În toate speciemenle cu hiperplazie benignă au fost observate celulele CD68+. Densitatea celulelor imunomarcate în ariile perinodulare a variat de la 8 până la 45, media fiind egală cu $15,6 \pm 1,2$. Distribuția macrofagelor în ariile perinodulare era relativ omogenă.

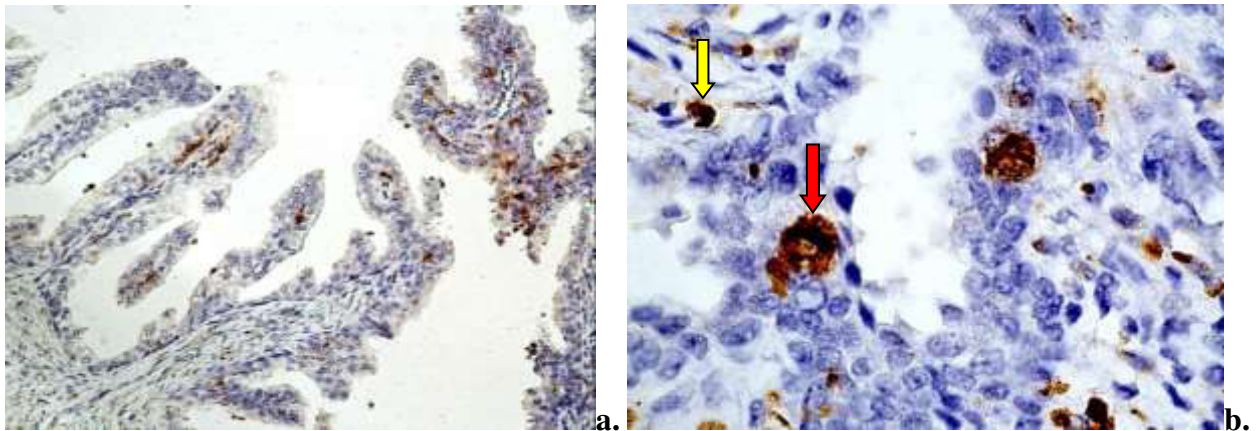


Fig. 4.16. Macrofage CD68+ din stroma intranodulară din leziunile hiperplazice benigne: a) localizare subepitelială, $\times 10$; b) celule CD68+ intraepiteliale (săgeata roșie) și celule CD68+ stromale (săgeata galbenă), $\times 40$; Imunoreacție pentru anti-CD68, DAB

Celulele CD68+ au fost localizate preferențial în jurul și de-a lungul vaselor sangvine. În raport cu vasul sanguin macrofagele erau localizate printre celulele endoteliale, precum și în lumenul vasului. (Figura A2.11). Intravascular macrofagele realizau adeziuni de suprafață cu celulele endoteliale. Macrofagele perinodulare, preferențial, au fost de dimensiuni mici.

Celulele CD68+ din stroma zonelor intranodulare erau distribuite neomogen, majoritatea macrofagelor fiind stocate în stroma subepitelială (Figura 4.16). Deseori, celulele CD68+, atât

intraepitelial, cât și stromal, erau organizate în grupuri celulare. Densitatea celulelor CD68+ a fost între 21 și 75celule/câmp, media fiind egală cu $39,1 \pm 1,9$. În cazul asocierii infiltratelor limfo-histiocitare subepiteliale numărul celulelor CD68+ creștea. Macrofagele intraepiteliale au fost, ca și dimensiune, mai mari comparativ cu celulele localizate în stromă (Figura 4.16b). În 32,3% (n=11) au fost observate grupuri de celule CD68+ în lumenul glandelor. Numărul glandelor cu conținut celular, precum și numărul celulelor CD68+ în grupuri a fost variabil (Figura 4.17). Raportul dintre expresia intranodulară și perinodulară a celulelor CD68 pozitive nu a prezentat corelație semnificativă statistic.

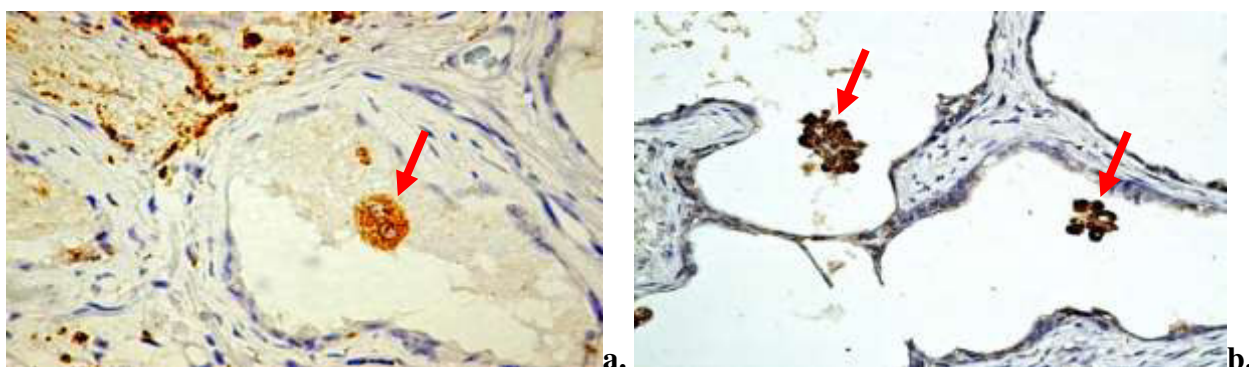


Fig. 4.17. Celule CD68+ în lumenul glandelor hiperplazice: a) celulă gigant, polinucleată (săgeată); b) grupuri de celule CD68+ (săgeată), $\times 20$; Imunoreacție pentru anti-CD68, DAB

Distribuția celulelor CD68 pozitive în leziunile proliferative maligne. Distribuția celulelor CD68+ a fost neomogenă atât intratumoral, cât și peritumoral. Acestea au fost distribuite preferințial în trei zone distincte: de-a lungul marginii de invazie a tumorii, în stroma asociată tumorii, precum și în aria celulelor canceroase, inclusiv în lumenul acinilor glandulari modificați (Figura 4.18). Grupuri de celule CD68+ au fost observate și în focarele de necroză asociate carcinoamelor nediferențiate.

Tabelul 4.13 Densitatea* celulelor CD68+ din stroma specimenelor cu leziuni proliferative benigne și maligne ale prostatei

Leziunea	n	Intratumoral	Peritumoral	p
Hiperplazia nodulară benignă	34	$39,1 \pm 1,9$	$15,6 \pm 1,2$	$<0,001$
Carcinomul acinar/non-acinar	73	$72,7 \pm 4,7$	$44,7 \pm 5,0$	$<0,001$

*n – număr de cazuri incluse în studiu, p – valoare obținută prin test Student, * $M \pm ES$*

Peritumoral a fost observată o tendință de aranjare liniară a celulelor CD68+ la interfața cu masa epitelială tumorală. Numărul macrofagelor a crescut semnificativ comparativ cu patologia hiperplazică benignă. Distribuția numerică a celulelor imunomarcate a variat în cele două arii

studiate (Tabelul 4.13). Densitatea maximă, în majoritatea adenocarcinoamelor, a fost intratumoral. Excepție, carcinoamele cu celule mici, unde densitatea maximă a celulelor CD68+ a fost în ariile peritumorale. A fost observată creșterea exponențială a numărului de macrofage CD68+ în raport cu gradul histologic al adenocarcinomului, atât intratumoral, cât și peritumoral (Figura 4.19).

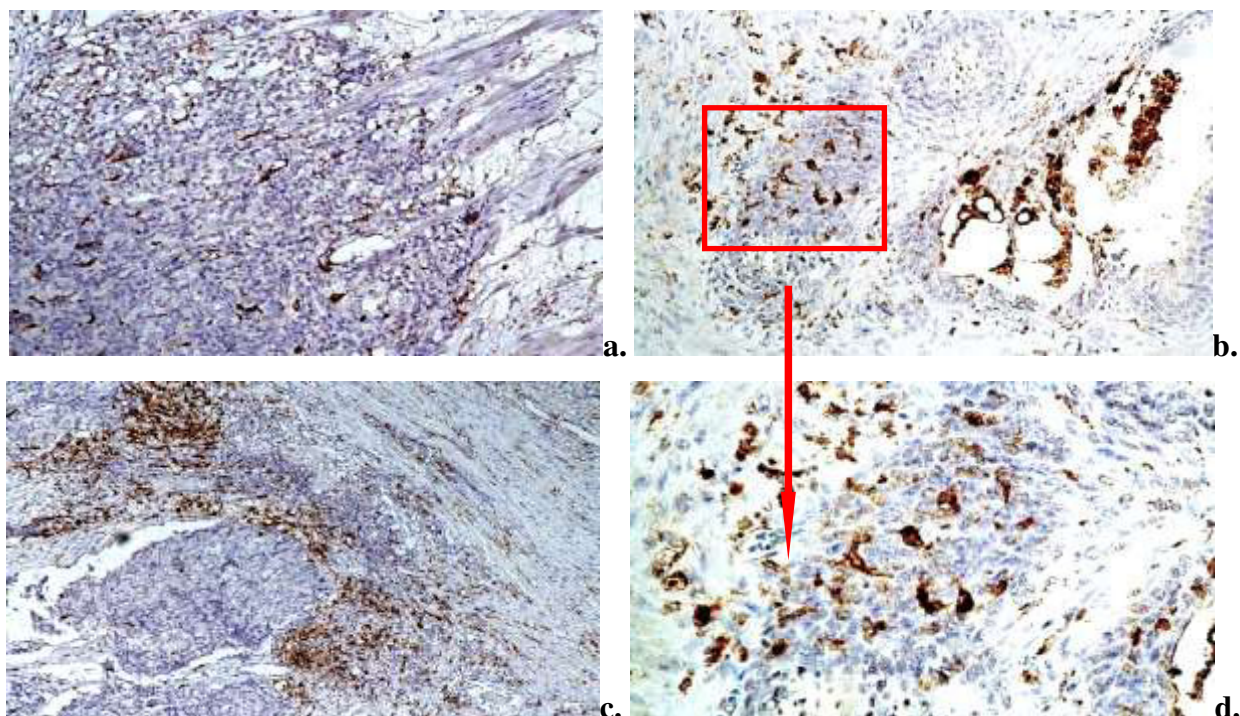


Fig. 4.18. Distribuția celulelor CD68+ în carcinomul de prostată: a-b) în stroma peritumorală, în stroma asociată tumorii, în aria celulelor canceroase, inclusiv în lumenul acinilor glandulari transformați, ×10; c) de-a lungul marginii de invazie a tumorii, ×10; d) aglomerare celulară CD68+ în focarul tumoral, ×40; Imunoreacție pentru anti-CD68, DAB

Pentru majoritatea adenocarcinoamelor bine și moderat diferențiate, distribuția densității macrofagelor a fost relativ uniformă, atât intratumoral, cât și peritumoral. Excepție au fost 4 cazuri (2 cazuri adenocarcinom bine diferențiat și 2 cazuri moderat diferențiat), unde intratumoral numărul macrofagelor a fost crescut și a variat între 101-186 celule/cîmp. Distribuția numerică a macrofagelor în adenocarcinoamele slab diferențiate a avut caracter heterogen pentru ambele zone studiate. Astfel intratumoral, în 70% (n=21) media a fost egală cu 64,8, respectiv în restul 30% (n=9) media a ajuns să fie de 145,7. Peritumoral, pentru 22 adenocarcinoame (73%) media a fost egală cu 25,9, iar pentru restul 27% (n=8) aceasta a fost 73,1. Notăm că, în 5 cazuri (17%) densitatea maximă a celulelor CD68+ din ariile peritumorale a corespuns cu densitatea maximă din cele intratumorale. Macrofagele din stroma adenocarcinoamelor s-au prezentat ca populație celulară morfologic heterogenă. Au fost evidențiate două populații distincte de celule CD68+:

celule de dimensiuni mici (majoritatea celulelor) și celule de dimensiuni mari. Celulele de dimensiuni mici erau localizate predominant în stroma peritumorală, și în zona de infiltrare a tumorii, iar intratumoral populau preponderent ariile periferice ale masei tumorale.

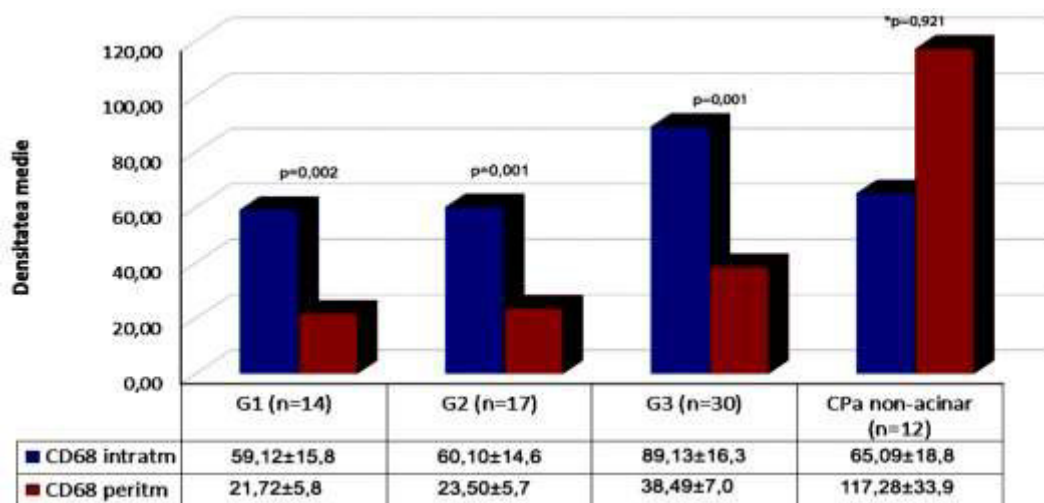


Fig. 4.19. Distribuția celulelor CD68+ pe grupele de carcinom de prostată, unde, G1 –carcinom bine diferențiat, G2 –carcinom moderat diferențiat, G3 –carcinom slab diferențiat, CaP non-acinar– carcinom de prostată non-acinar; * nu au fost stabilite deosebiri veridice

Macrofagele de dimensiuni mari au fost observate în special în zonele centrale ale masei tumorale, intraepitelial, rareori prezente în ariile periferice ale tumorii. Distribuția celulelor CD68 de dimensiuni mici, avea un caracter de masă infiltrativă comparativ cu celulele de dimensiuni mari, care erau frecvent localizate solitar printre alte celule stromale sau formau grupări mici celulare.

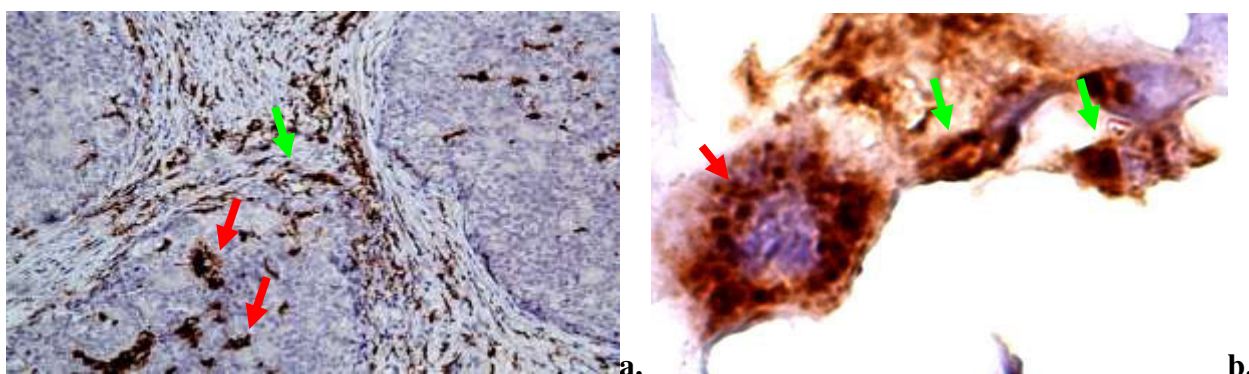


Fig. 4.20. Caracterul heterogen al macrofagelor CD68 pozitive din stroma leziunilor hiperplazice maligne: a) ×10, b)×90; Imunoreacție pentru anti-CD68, DAB

Macrofagele de talie mică erau intens ramificate, cu prelungiri subțiri și lungi, iar forma acestora varia de la rotund, oval la formă alungită, cu un aspect citoplasmatic granular variabil

(citoplasmă intens și slab granulată). Macrofagele de talie mare s-au caracterizat prin formă rotundă, rare prelungiri scurte, uneori polinucleate, și o citoplasmă intens granulară (Figura 4.20).

În carcinoamele cu celule mici au fost observate două pattern-uri de distribuție a macrofagelor peritumorale. Astfel, cele mai multe dintre celulele CD68 + formau plaje celulare masive în aria de invazie tumorală în timp ce altele erau organizate în benzi cu aspect liniar și cu un caracter profund de demarcație (Figura A2.12).

Un aspect particular observat în speciemenle cu adenocarcinom de prostată a fost circumscrierea de către macrofage a simpexioanelor prostatice (Figura A2.13), aspect care nu a fost observat în hiperplazia benignă de prostată, unde numărul simpexioanelor era mult crescut. Aceste date ar putea sugera, indirect, modificări în compoziția secretului glandular. În infiltratele inflamatorii, celulele CD68+ erau localizate preferențial la periferie, și doar un număr redus de celule erau repartizate omogen în masa infiltratului propriu-zis (Figura 4.21b). Majoritatea embolilor tumorali intravasculari conțineau celule CD68+. Au fost observate celule CD68+ localizate în grosimea peretelui vascular și printre celulele endoteliale. O particularitate a fost prezența celulelor polimorfonucleare CD68+ în lumenul vasului (Figura 4.21a).

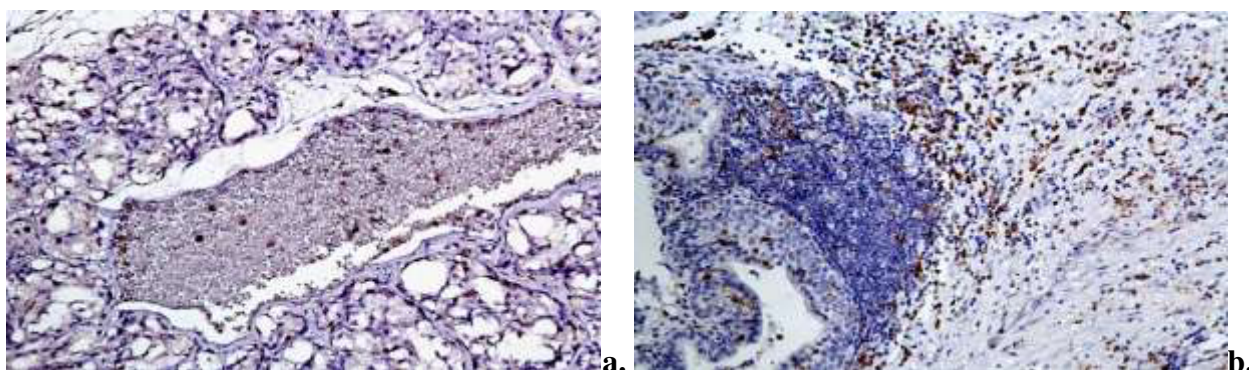


Fig. 4.21. Aspecte particulare de distribuție a celulelor CD68+ în carcinomul de prostată: a) vas sanguin cu celule polimorfonucleate CD68+, ×10; b) distribuția celulelor CD68+ în infiltratul inflamator, ×10, Imunoreacție pentru anti-CD68, DAB

La compararea densității macrofagelor din ariile peritumorale cu cele intratumorale a fost obținută corelație slabă ($r_s=0,38$, $p=0,001$). Pentru evaluarea impactului prognostic al macrofagelor în adenocarcinoame s-a realizat corelația dintre numărul total de celule CD68+ și scorul Gleason, obținându-se o corelație statistic semnificativă ($r_p=0,43$, $p=0,001$). La defalcarea corelației pe zone intratumorale și peritumorale au fost obținute corelații statistic semnificative atât intratumoral ($r_s=0,31$, $p=0,008$), cât și peritumoral ($r_p=0,44$, $p=0,001$). La compararea densităților celulelor CD68+ peritumorale cu vasele CD34+ intratumorale corelația a avut semnificație statistică ($r_p=-0,39$, $p=0,001$). Pentru evidențierea interrelațiilor dintre celulele cu

potențial reglator din stroma adenocarcinoamelor au fost corelate densitățile macrofagelor și a mastocitelor. Astfel au fost obținute următoarele corelații:

<i>celule CD68+ peritm</i>	<i>mastocite MCT+ peritm</i>	$r_p=-0,26, p=0,037$
<i>celule CD68+ peritm</i>	<i>mastocite MCT+ intratm</i>	$r_p=-0,41, p=0,001$
<i>celule CD68+ peritm</i>	<i>mastocite CHY+ peritm</i>	$r_p=-0,58, p=0,001$
<i>celule CD68+ peritm</i>	<i>mastocite CHY+ intratm</i>	$r_s=-0,27, p=0,022$
<i>celule CD68+ intratm</i>	<i>mastocite CD117+ intratm</i>	$r_p=0,25, p=0,033$

Notă: r_p – coeficientul de corelație Pearson, r_s – coeficientul de corelație Spearman, p – pragul de semnificație statistică.

4.5. Expresia S100 în leziunile proliferative benigne și maligne

Produsul final al reacției a fost colorarea celulelor dendritice în brun. Pattern-ul de exprimare a fost unul mixt: citoplasmatic și nuclear, cu un caracter granular difuz. Semnalul cromogen la nivelul structurilor nervoase a fost considerat drept control pozitiv intern.

Distribuția celulelor dendritice S100 pozitive în prostata normală. Distribuția celulelor dendritice S100+ în normă a avut un caracter neomogen atât în stromă, cât și la nivel epitelial. Nu a putut fi evidențiată o localizare preferențială pentru celulele dendritice. Morfologic, acestea au fost de talie mică, formă oval-alungită, citoplasmă granulată, cu prelungiri citoplasmatic fine. (Figura A2.14). Intraepitelial, densitatea celulelor dendritice a variat între 0 și 2 celule/cîmp, iar stromal – 3-10 celule/cîmp, media fiind egală cu $5,19 \pm 1,9$.

Distribuția celulelor dendritice S100 pozitive în leziunile proliferative benigne. Numărul celulelor dendritice a fost crescut comparativ cu țesuturile normale. Densitatea S100+ în stromă varia de la 19 până la 65 celule/cîmp, iar la nivel epitelial de la 5-35 celule/cîmp. Distribuția celulelor dendritice atât la nivel epitelial, cât și stromal a fost neomogenă. Mai mult, ariile cu densitate maximă a celulelor S100+ din stromă nu coincideau cu ariile densității maxime de la nivel epitelial. La nivelul infiltratelor limfo-histiocitare, distribuția celulelor S100+ a fost omogenă, densitatea medie fiind 65 celule/cîmp. Au fost observate două populații de celule dendritice, diferite morfologic și topografic. Astfel, centrul infiltratului inflamator a fost populat de celulele imunomarcate de dimensiuni mari, formă rotundă, cu prelungiri citoplasmatic scurte, iar la periferia infiltratului se localizau celule de dimensiuni mici, formă alungită, cu prelungiri lungi. Diferențierea celulelor dendritice, în două populații, a fost remarcată și în ariile studiate: stromă și intraepitelial. Astfel că, celulele dendritice S100+ intraepiteliale au fost, ca dimensiune, mai mari comparativ ca cele localizate în stromă. În 20,6% ($n=7$) markerul a fost exprimat de către celulele bazale ale acinilor glandulari (Figura A2.15). Pattern-ul de exprimare a fost unul citoplasmatic granular, iar intensitatea expresiei a variat de la scăzut la unul foarte intens. Numărul acinilor cu conținut celular S100+, precum și numărul celulelor epiteliale S100+ a fost variabil.

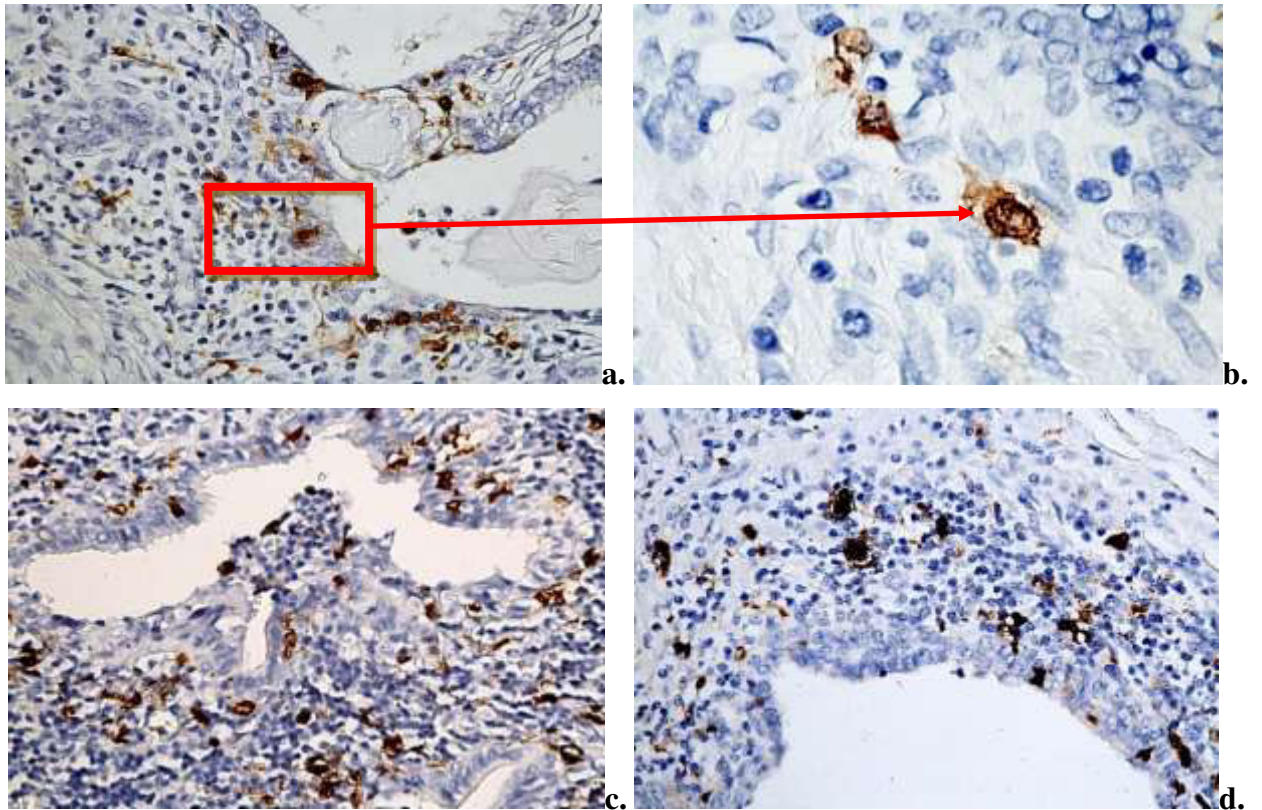


Fig. 4.22. Celule S100 pozitive în leziunile proliferative benigne. Aspecte caracteristice ale celulelor S100+ stromale și intraepiteliale, ×10; ×40; Imunoreacție pentru S100, DAB

La compararea densității generale a celulelor dendritice S100 localizate în stromă cu densitatea celulelor dendritice S100 intraepiteliale a fost obținută o corelație statistic semnificativă ($r_p=0,55$, $p=0,001$). Pentru evidențierea interrelațiilor cu alte celulele din stroma leziunilor benigne au fost corelate densitățile celulelor dendritice cu a mastocitelor și macrofagelor, respectiv cunoscând implicarea proteinei S100 în procesul de angieneză au fost corelate densitatea celulelor dendritice cu densitatea vaselor CD34+. Astfel au fost obținute următoarele corelații:

<i>celule dendritice S100+ intraepiteliale</i>	<i>mastocite CHY+ intratm</i>	$r_p=0,38$, $p=0,027$
<i>celule dendritice S100+ intraepiteliale</i>	<i>mastocite MCT+ peritm</i>	$r_p=0,37$, $p=0,032$
<i>celule dendritice S100+ intraepiteliale</i>	<i>Vase CD34+ intratm</i>	$r_s=0,41$, $p=0,016$
<i>celule dendritice S100+ stromale</i>	<i>mastocite CHY+ intratm</i>	$r_s=0,37$, $p=0,033$
<i>celule dendritice S100+ stromale</i>	<i>mastocite MCT+ peritm</i>	$r_p=0,39$, $p=0,020$
<i>celule dendritice S100+ stromale</i>	<i>mastocite CD117+ peritm</i>	$r_p=0,40$, $p=0,018$
<i>celule dendritice S100+ stromale</i>	<i>Vase CD34+ intratm</i>	$r_s=0,36$, $p=0,034$
<i>celule dendritice S100+ stromale</i>	<i>macrofage CD68+ intratm</i>	$r_p=0,37$, $p=0,031$

Notă: r_p —coeficientul de corelație Pearson, r_s —coeficientul de corelație Spearman, p —pragul de semnificație statistică.

Distribuția celulelor dendritice S100 pozitive în leziunile proliferative maligne. Distribuția celulelor S100+ în adenocarcinomul de prostată a fost neomogenă, atât intraepitelial, cât și stromal.

Distribuția numerică a celulelor imunomarcate a fost variată în cele două arii studiate, astfel că în majoritatea adenocarcinoamelor densitatea maximă a fost în ariile intraepiteliale (Tabelul 4.14). Concomitent, a fost observată creșterea exponențială a numărului total de celule S100+ în raport cu gradul de diferențiere al adenocarcinoamelor, cu excepția carcinoamelor cu celule mici, unde numărul de celule dendritice S100+ a fost cel mai scăzut (Figura 4.23).

Tabelul 4.14. Densitatea* celulelor dendritice S100+ din stroma specimenelor cu leziuni proliferative benigne și maligne ale prostatei

	n	Stromă	Intraepitelial	p
Hiperplazia nodulară benignă	34	37,4±2,7	10,1±1,1	<0,001
Carcinomul acinar/non-acinar	73	16,0±1,1	22,4±1,3	<0,001

n – număr de cazuri incluse în studiu, *p* – valoare obținută prin test Student, * *M*±*ES*

Analizând variația numerică a celulelor dendritice S100+ am observat caracterul heterogen, în special, pentru adenocarcinoamele bine diferențiate, mai puțin adenocarcinoamele moderat diferențiate, și caracterul omogen pentru adenocarcinoamele slab diferențiate și carcinoamele cu celule mici. În 4 cazuri de adenocarcinoame bine diferențiate (28,6%) a fost observată creșterea numărului de celule S100+ în ariile intraepiteliale. Aici numărul celulelor a variat între 25-41 celule/câmp, media fiind egală cu 30,5. Pentru restul 71,4% densitatea maximă a celulelor dendritice a fost în ariile stromale.

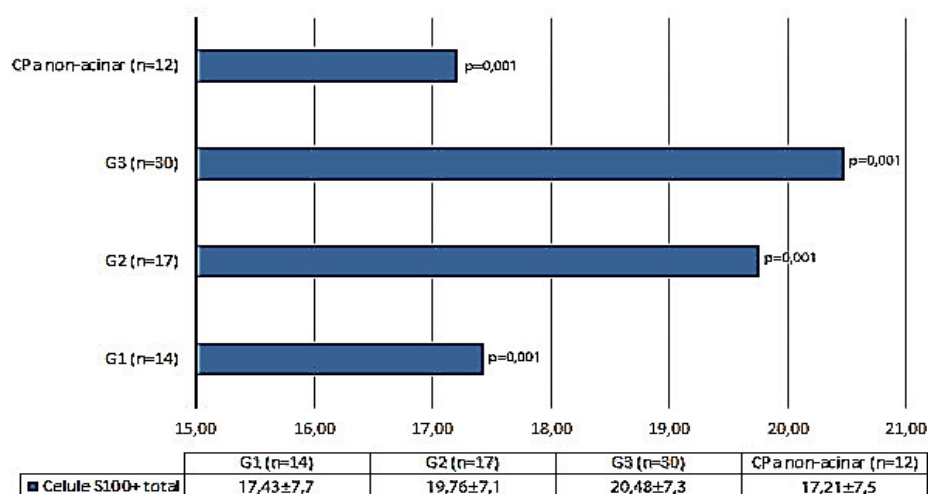


Fig. 4.23. Densitatea* celulelor S100+ pe grupele de adenocarcinom de prostată, unde, G1–adenocarcinom bine diferențiat, G2–adenocarcinom moderat diferențiat, G3–adenocarcinom slab diferențiat, CaP non-acinar–carcinom cu celule mici; p–valoare obținută prin test Student, **M*±*ES*.

Repartizarea numerică a celulelor S100+ în majoritatea carcinoamelor slab diferențiate și cu celule mici a fost uniformă, atât intraepitelial, cât și stromal. Începând cu adenocarcinoamele

mediu diferențiate predominanța numerică a celulelor cu imunomarcaj a fost pentru ariile intraepiteliale. Excepție au fost 13 cazuri: 7 adenocarcinoame moderat diferențiate, 5 cazuri adenocarcinom slab diferențiat, un caz de carcinom cu celule mici, unde stromal a fost înregistrat numărul maxim de celulele dendritice. Notăm că, în 3 cazuri, din totalul specimenelor cu adenocarcinom, densitatea maximă a celulelor S100+ din ariile stromale a corespuns cu densitatea maximă din cele intraepiteliale.

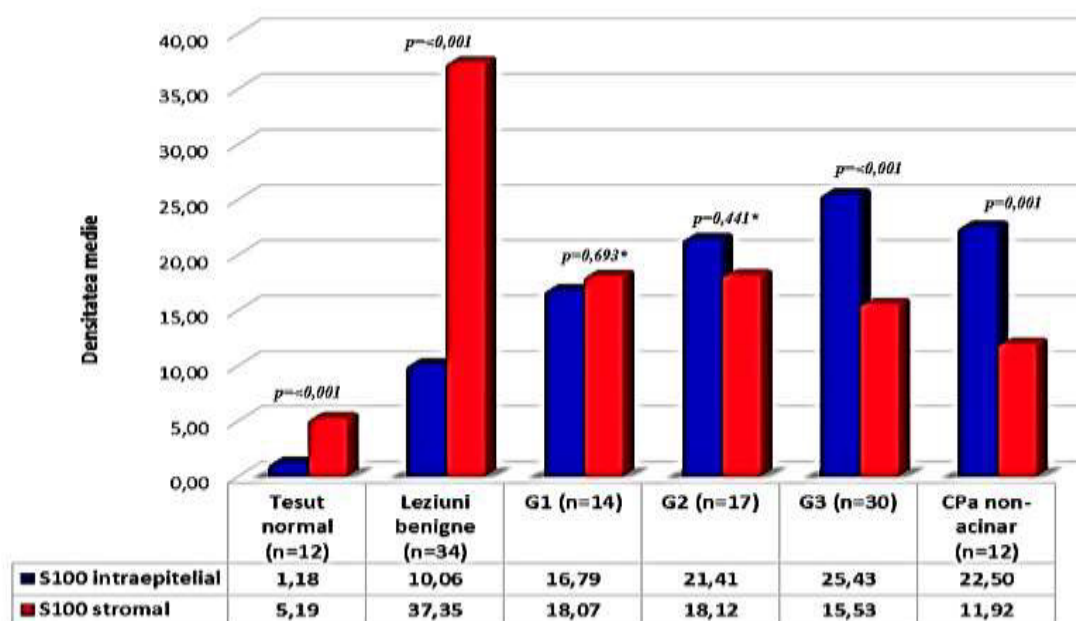


Fig. 4.24. Aspectul comparativ al distribuției celulelor dendritice S100+ intraepiteliale și stromale în normă, leziuni proliferative benigne și maligne, unde: G1 – adenocarcinom bine diferențiat, G2 – adenocarcinom moderat diferențiat, G3 – adenocarcinom slab diferențiat, CaP non-acinar – carcinom cu celule mici; p – valoare obținută prin test Student; * între grupele comparate nu au fost stabilite deosebiri veridice.

Nu a fost identificată o distribuție preferențială pentru celule dendritice S100+. În majoritatea specimenelor celulele dendritice au fost dispuse în grupuri, mai rar fiind localizate izolat. Grupurile de celule dendritice, frecvent, erau însoțite de infiltrate cu celule polimorfonucleare. O reacție cu pattern granular citoplasmatic și nuclear, de o intensitate moderat-înaltă, a fost observată în unele celule tumorale, în special, din adenocarcinoamele slab diferențiate și carcinoamele cu celule mici (16,4% (n=12)) (Figura A2.16a,b). Distribuția și numărul celulelor tumorale S100+ a variat de la un caz la altul. Prezența preferențială a acestora a fost de-a lungul marginii de invazie a tumorii, precum și în stroma asociată tumorii. Prezintă interes faptul că celulele tumorale S100+ au fost observate în lumenul vaselor sangvine, precum și la locul de metastazare a tumorii în vas (Figura A2.16c,d). Celulele dendritice s-au prezentat ca populație

celulară heterogenă, determinată de intensitatea de exprimare a imunomarcajului. Astfel au fost evidențiate două populații celulare: celule ce exprimă intens (majoritatea celulelor), și altele ce exprimă markerul cu o intensitate scăzută (Figura 4.25).

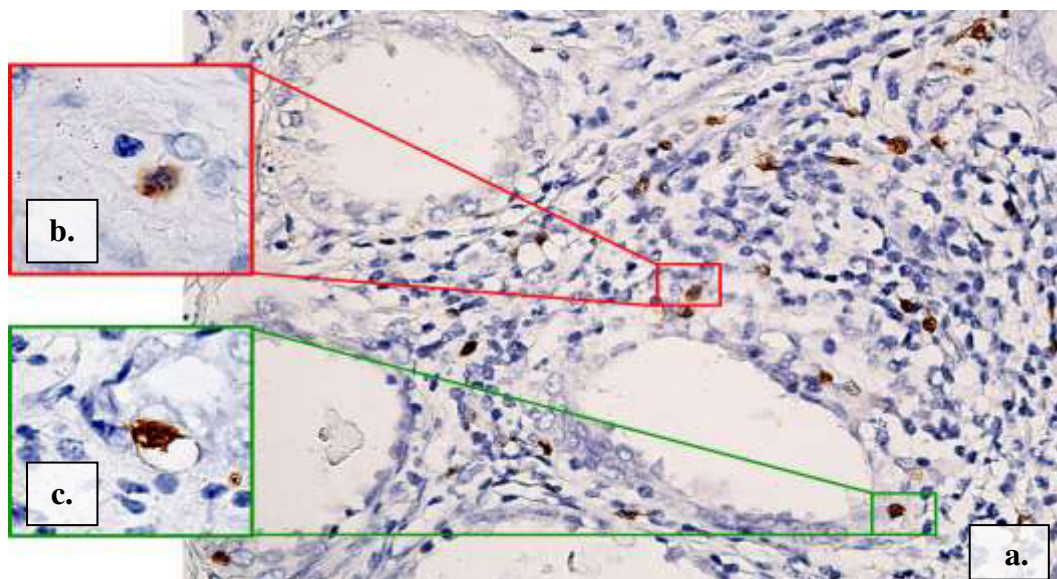


Fig. 4.25. Celule S100 pozitive în leziunile proliferative maligne. Aspectul heterogenic al expresiei imunomarcajului, a)×10; b, c)×40; Imunoreacție pentru S100, DAB

Un alt aspect heterogen a fost legat de morfologia celulelor S100+, astfel, identificându-se celule de talii mică și mare (dominante). Caracterul apofizat al celulelor dendritice a fost mult mai accentuat în adenocarcinoame (Figura 4.26). Distribuția populațiilor celulare a avut caracter mozaic. Un aspect particular observat în speciemenle cu adenocarcinom de prostată a fost prezența celulelor dendritice unice în lumenul acinilor sau ductelor.

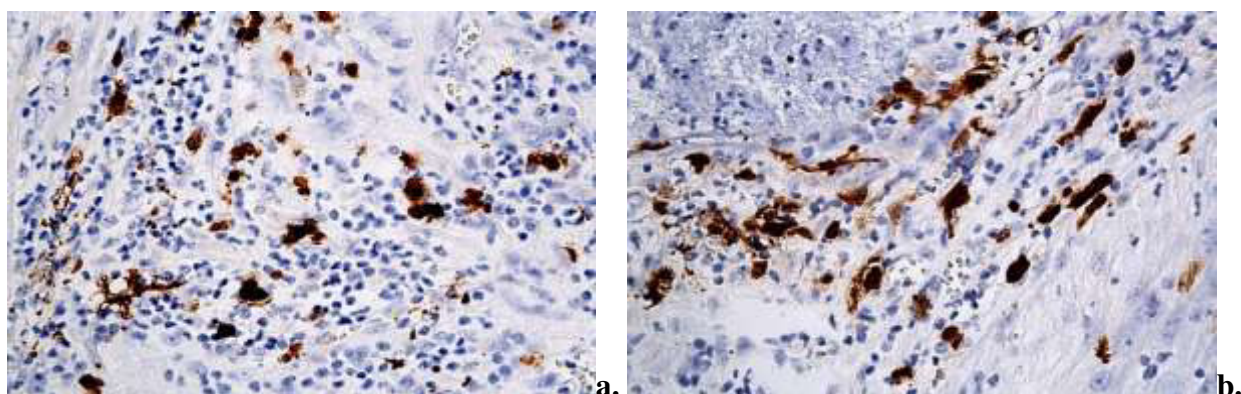


Fig.4.26. Celule dendritice S100 pozitive în leziunile maligne: prezența a două populații celulare, caracterul intens apofizat al celulelor, ×40; Imunoreacție pentru S100, DAB

La compararea densității celulelor dendritice din ariile intraepiteliale cu cele din ariile stromale nu a fost obținută corelație. Pentru evaluarea impactului prognostic al celulelor dendritice

în adenocarcinoame s-a considerat oportună realizarea corelației dintre numărul total de celule S100+ din ariile studiate și scorul Gleason, astfel au fost obținute corelații statistic semnificative atât intraepitelial ($r_p=0,25$, $p=0,036$), cât și stromal ($r_p=-0,24$, $p=0,042$). Pentru evidențierea interrelațiilor dintre celulele din stroma adenocarcinoamelor au fost corelate densitățile celulelor dendritice cu a mastocitelor și macrofagelor. Astfel au fost obținute următoarele corelații:

<i>celule dendritice S100+ intraepiteliale</i>	<i>macrofage CD68+ intratm</i>	$r_p=0,28$, $p=0,018$
<i>celule dendritice S100+ stromale</i>	<i>mastocite CHY+ intratm</i>	$r_s=0,34$, $p=0,003$
<i>celule dendritice S100+ stromale</i>	<i>mastocite CD117+ intratm</i>	$r_s=0,25$, $p=0,034$
<i>celule dendritice S100+ stromale</i>	<i>mastocite CHY+ peritm</i>	$r_p=0,23$, $p=0,047$

Notă: r_p – coeficientul de corelație Pearson, r_s – coeficientul de corelație Spearman, p – pragul de semnificație statistică.

4.6. Expresia receptorilor androgeni (AR) în leziunile proliferative benigne și maligne

Produsul final al reacției a constat în colorarea nucleelor celulelor în brun. A fost evaluată expresia diferențiată a AR în nucleele celulelor epiteliale și stromale în leziunile proliferative benigne și maligne.

Distribuția celulelor AR pozitive în stroma prostatei normale. Expresia markerului de către celulele epiteliale a avut un caracter heterogen, fiind restricționată doar la nivelul celulelor luminale. Astfel că, celulele luminale au fost identificate ca celule AR pozitive, respectiv celulele bazale – AR negative. Pattern-ul de expresie a fost strict nuclear, intensitatea de expresie a fost scăzută. În stromă, numărul elementelor celulare care au exprimat anti-AR a fost mare (84,6%). Celulele stromale AR+ au fost localizate relativ omogen atât în stroma perilobulară, cât și în stroma intralobulară. Reacția a fost nucleară cu caracter difuz. Intensitatea de expresie a fost moderată. Mentionăm că, la nivelul uroteliului pattern-ul de expresie al markerului anti-AR, pentru celulele stratului intermediar, a fost unul mixt: nuclear și citoplasmatic.

Distribuția celulelor AR pozitive în leziunile proliferative benigne. Expresia AR a fost observată în toate specișimenele cu hiperplazie benignă. Epitelial, expresia AR a fost evidențiată în principal în celulele luminale, la fel ca și în specișimenele cu țesut normal. O particularitate aparte a fost expresia AR de către celulele bazale. Intensitatea de expresie în cele două tipuri celulare a fost diferită, astfel că în celulele luminale exprimarea a fost intensă pe când în cele bazale a fost moderată, iar alteori scăzută. În hiperplaziile nodulare cu acini chistici s-a observat scăderea intensității în expresia AR de către celulele luminale, iar celulele bazale au prezentat heterogenitate în expresia AR. Heterogenitate în expresia AR a fost observată la nivelul celulelor stromale în toate specișimenele cu leziuni hiperplazice benigne. Majoritatea celulelor stromale au prezentat expresie nucleară pentru AR, în timp ce altele au fost AR negative. Totuși numărul celulelor AR+ comparativ cu țesutul normal a fost în scădere. O heterogenitate ușoară a fost observată și pentru

intensitatea colorării celulelor AR pozitive, date expuse în tabelul 4.16. Distribuția celulelor AR+ în stromă a prezentat anumite particularități, astfel, în stroma subepitelială, comparativ cu țesuturile normale, s-a observat scăderea numerică a celulelor AR+, aspect care, nu avea un caracter comun pentru toți acinii, iar uneori avea aspect focal pentru același acin hiperplazic.

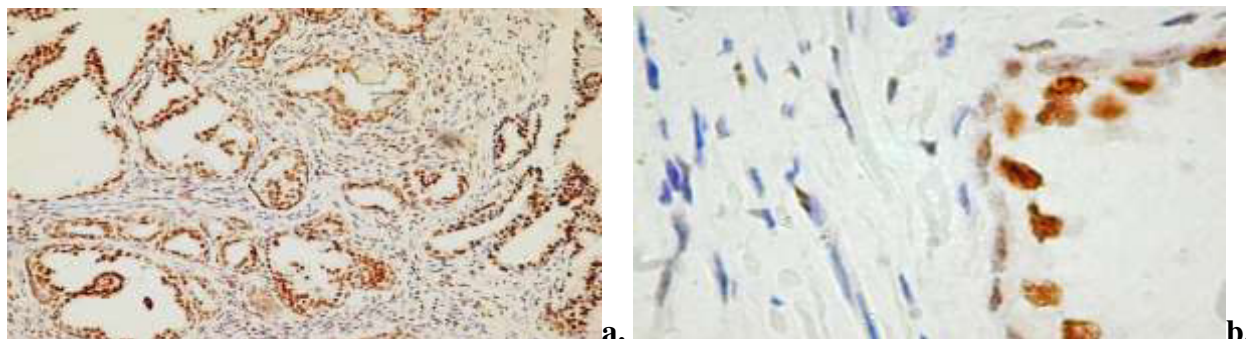


Fig. 4.27. Expresia variabilă a receptorilor androgeni în celulele luminale și bazale ale acinului glandular hiperplazic, a) $\times 10$; b) $\times 40$; Imunoreacție pentru anti-AR, DAB

Analizând detaliat secțiunile, s-a încercat să se identifice tipurile celulare care exprimă AR în stroma. Astfel că, celulele fibroblast-like, localizate în jurul acinilor, dar și în alte zone ale stromei au fost preponderent AR-. În schimb, celulele musculare netede au fost AR+ (Figura 4.28a). Aspect care a fost verificat analizând comparativ secțiunile în colorație tricrom Masson și colorația imunohistochimică pentru α -SMA (Figura 4.28b,c). În același timp, remarcăm că, în stromă au fost observate și celule musculare netede AR-, doar că numărul acestora era redus.

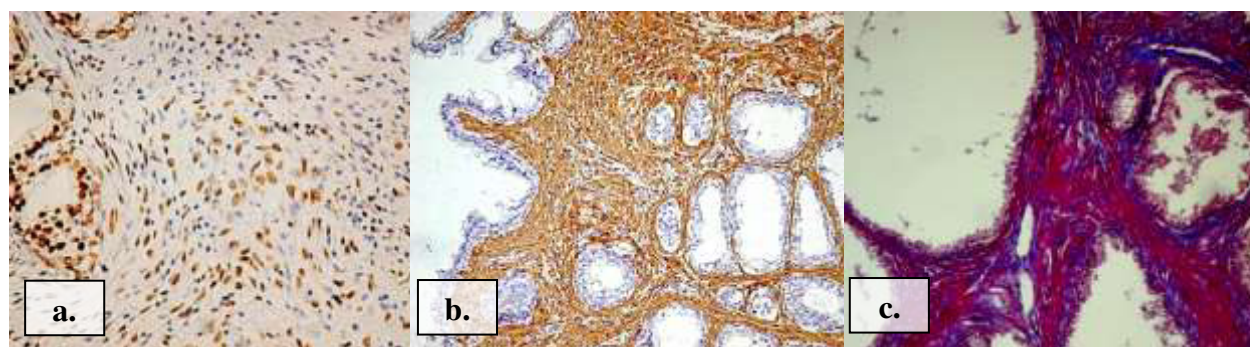


Fig. 4.28. Evidențierea celulelor AR pozitive în stroma leziunilor benigne: a) imunoreacție pentru AR, $\times 10$; b) imunoreacție pentru α -SMA, $\times 10$; c) colorația tricrom Masson, $\times 20$; Imunoreacții pentru anti-AR, pentru anti- α -SMA, DAB

În stroma perinodulară au fost observate vase de dimensiuni medii și mici cu celule endoteliale AR+ (Figura A2.18b). Astfel de vase frecvent erau localizate la hotarul dintre aria perinodulară și cea intranodulară. Menționăm că, expresia AR de către celulele endoteliale purta un caracter neomogen. Densitate crescută de celule AR+ a fost evidențiată în nodulii stromali

fibro-musculari, unde nu doar miocitele erau AR+ dar și un număr mare de celule fibroblastice (Figura A2.18a). În focarele inflamatorii, cantități mici de celulele AR+ erau repartizate difuz printre celulele imune (AR-), iar în ariile periferice ale procesului inflamator acestea formau un strat mai dens, compact.

Distribuția celulelor AR pozitive în leziunile proliferative maligne. Studiind speci­menele cu leziuni maligne au fost identificate trei pattern-uri ai expresiei AR de către celulele epiteliale și stromale: colorarea nucleară difuză, colorarea nucleară regională și colorarea nucleară focală. Toate trei tipuri de pattern-uri au fost considerate drept răspuns pozitiv la imunoreacția cu anti-AR. În carcinoamele moderat și slab diferențiate, celulele tumorale au exprimat AR nu doar nuclear dar și citoplasmatic. Expresia AR în celulele tumorale, cât și în cele stromale a fost mult mai heterogenă decât în speci­menele cu leziuni proliferative benigne.

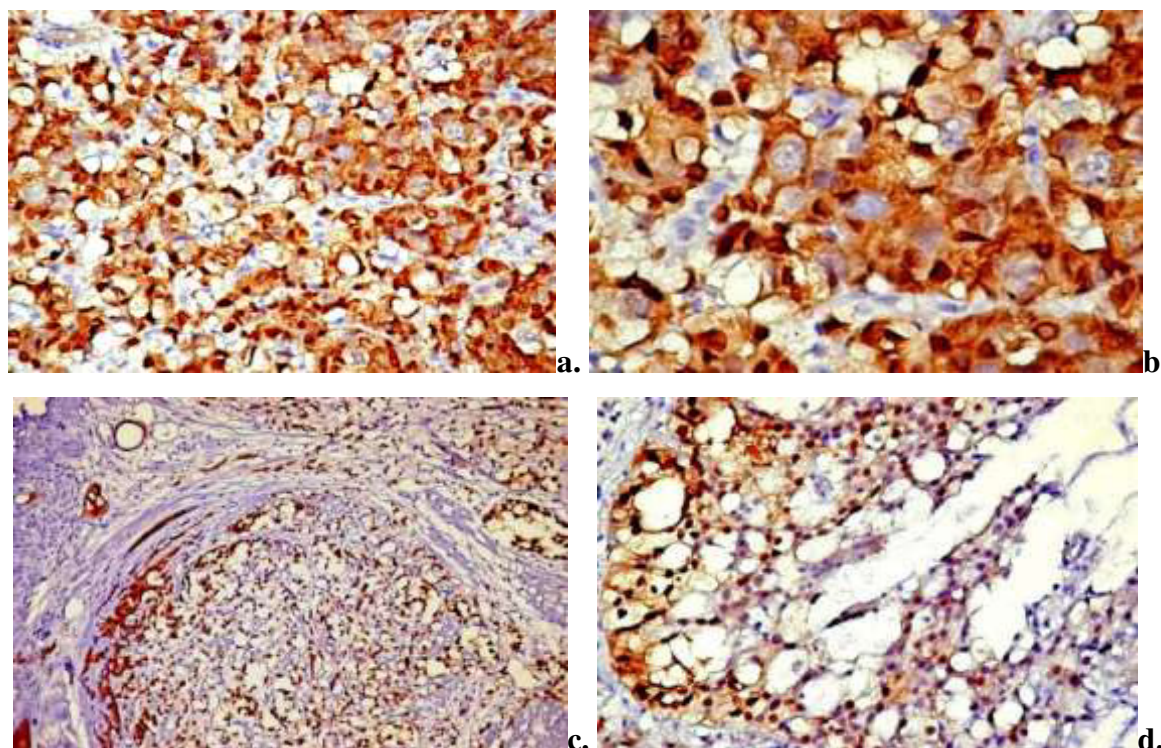


Fig.4.29. Aspectul heterogen al expresiei AR în adenocarcinoamele de prostată, a-b) expresia focală a celulelor tumorale AR-, ×20, ×40; c-d) intensitate neomogenă a colorării nucleelor, ×10, ×40, Imunoreacție pentru anti-AR, DAB

Majoritatea tumorilor au fost caracterizate prin celule epiteliale AR+. Totuși, în 21,9% (n=16) au fost observate focare mici tumorale AR-, dintre care 8 au fost în adenocarcinoame slab diferențiate, 5 în carcinoame cu celule mici și în 3 cazuri de adenocarcinoame moderat diferențiate. Frecvent, focare AR- erau în ariile centrale ale tumorii, zonele cu necroză, alteleori în ariile de invazie tumorală. O altă particularitate a adenocarcinoamelor a fost prezența celulelor tumorale

unice AR-, dispersate în masa tumorală (Figura 4.29a,b). Remarcăm că, și intensitatea expresiei AR atât în celulele stromale, cât și cele epiteliale a prezentat caracter heterogen (Figura 4.29c,d). În stromă, densitatea celulelor AR+ a fost în scădere comparativ cu leziunile benigne. În majoritatea secțiunilor expresia AR a fost absentă în nucleii celulelor stromale din jurul epiteliului malign. Absența expresiei sau gradul scăzut de expresie AR în celulele stromei a fost mai evidentă în carcinoamele slab diferențiate (Figura 4.30b). Diferența între scorurile medii ale tipurilor histologice ale carcinomului de prostată a fost statistic semnificativă (Tabelul 4.15).

Tabelul 4.15. Compararea densității celulelor AR+ între grupele de carcinom de prostată

Diagnosticul histologic	t	p
G1/G2	4,014	0,001
G1/G3	11,737	<0,001
G1/CaP non acinar	15,427	<0,001
G2/G3	8,517	<0,001
G2/CaP non acinar	15,049	<0,001
G3/CaP non acinar	1,571	0,144*

G1 – adenocarcinom bine diferențiat, G2 – adenocarcinom moderat diferențiat, G3 – adenocarcinom slab diferențiat, CaP – carcinom de prostată; * între grupele comparate nu au fost stabilite deosebiri veridice

Densitatea scăzută a celulelor AR+ în stroma carcinomului pare să fie legată de scăderea numărului de celule musculare netede și de creșterea volumului numeric al celulelor fibroblastice, în special al miofibroblastelor, care sunt frecvent AR-. În această ordine de idei, notăm că nu au fost observate niveluri crescute de AR în stroma adenocarcinoamelor cu fracțiune redusă de celulele musculare netede.

Tabelul 4.16. Intensitatea expresiei AR de către celulele stromale în leziunile proliferative benigne și maligne de prostată

Leziunea	Proporția medie de celule stromale AR+	p	Scorul pentru intensitatea celulelor AR +			
			0	1	2	3
HBP (n=34)	79,1%	<0,001	0	0	15	19
G1 (n=14)	38,5%	<0,001	0	3	7	4
G2 (n=17)	25,7%	<0,001	0	8	9	0
G3 (n=30)	7%	<0,001	9	13	8	0
CaP non-acinar (n=12)	4,81%	<0,001	0	10	2	0

HBP – hiperplazie benignă, G1 – adenocarcinom bine diferențiat, G2 – adenocarcinom moderat diferențiat, G3 – adenocarcinom slab diferențiat, CaP – carcinom de prostată, p - valoare obținută prin test Student

Totodată a fost observată pierderea expresiei AR în speci­me­nele în care densitatea celulelor musculare netede nu a suferit modificări cantitative drastice (Figura 4.30c). Majoritatea vaselor intratumorale de dimensiuni mici sau medii au fost tapetate de celule endoteliale AR+. Expresia AR de către celulele endoteliale purta caracter omogen și intensitate înaltă. A fost obținută corelație totală ($r_p = -0,86$, $p = 0,001$) la compararea scorului total al expresiei AR și scorul Gleason. La compararea densității generale ale celulelor stromale AR+ cu densitatea totală a mastocitelor MCT+ s-a obținut o corelație statistic semnificativă ($r_p = 0,33$, $p = 0,004$). La defalcarea corelației pe zone intratumorale și peritumorale a fost obținută o corelație statistic semnificativă doar cu densitatea mastocitelor MCT+ din ariile peritumorale ($r_s = 0,32$, $p = 0,005$). Corelație statistic semnificativă a fost obținută și pentru macrofagele CD68+ din ariile peritumorale ($r_p = -0,41$, $p = 0,001$).

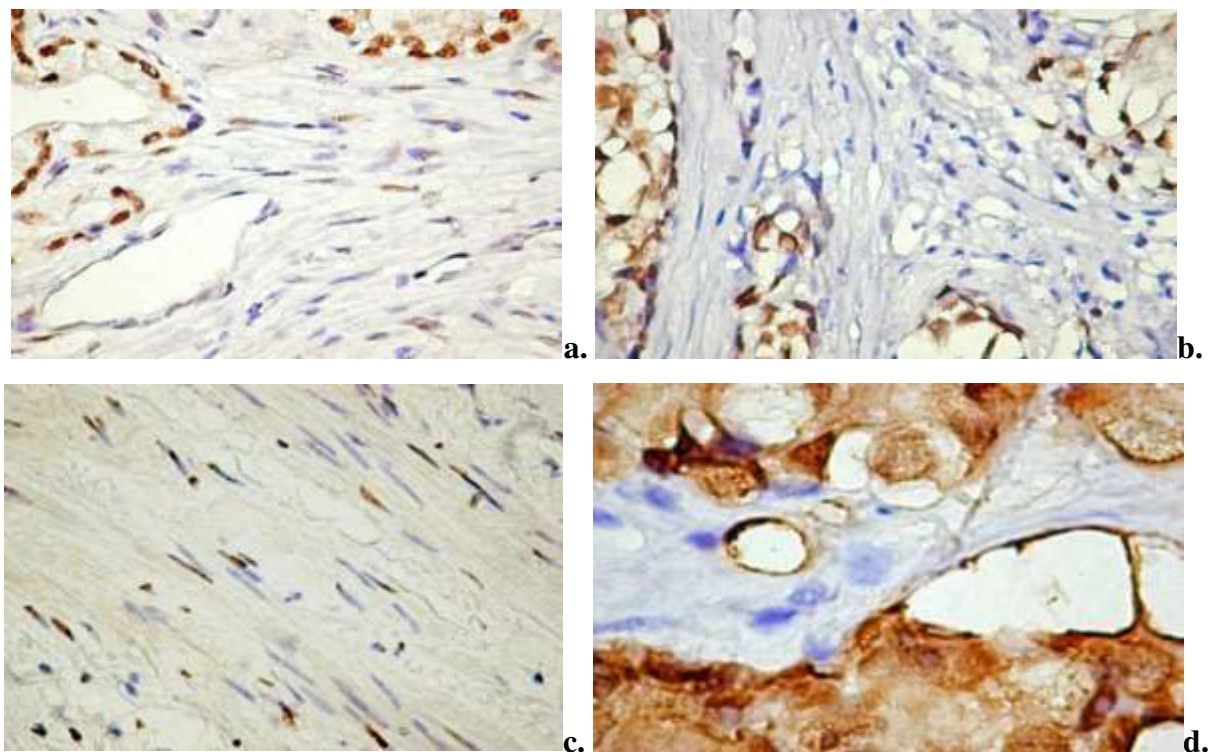


Fig. 4.30. Aspecte particulare ale expresiei AR în stroma adenocarcinoamelor bine diferențiate (a) și slab diferențiate (b) ×20; c) stromă cu miocite AR-, ×20, d) vas intratumoral cu celule endoteliale AR+, ×40, Imunoreacție pentru anti-AR, DAB

4.7. Sinteza la capitolul 4

Numărul celulelor α -SMA+ în stroma leziunilor proliferative benigne variază – mai mare în ariile perinodulare, dar și cu varietate de la caz la caz în ariile intranodulare. Numărul cel mai mare de celule α -SMA+ a fost în adenocarcinoamele bine și moderat diferențiate, atât în ariile peritumorale, cât și cele intratumorale. Distribuția celulelor α -SMA+ în tumorile slab-

diferențiate avea caracter heterogen atât intra-, cât și peritumoral. Densitatea mastocitelor în leziunile hiperplazice benigne a fost crescută în ariile perinodulare. Perinodular au fost identificate 2 fenotipuri de mastocite: TRYP+CD117+CHY- și TRYP-CD117+CHY+. Ariile intratumorale au fost caracterizate prin heterogenitate fenotipică a mastocitelor. În leziunile maligne expresia triptazei corelează statistic semnificativ cu densitatea mastocitelor intratumorale și peritumorale. Intratumoral au fost identificate 2 fenotipuri de mastocite: TRYP+CD117+CHY- și TRYP+CD117-CHY+. Ariile peritumorale au fost populate doar de imunofenotipul TRYP+CD117+CHY+. În leziunile nodulare benigne au fost descrise două tipuri de vase sangvine. Majoritatea vaselor imature erau localizate intratumoral. Vasele cu caracter matur erau localizate peritumoral. În hiperplazia nodulară benignă s-a obținut corelație strânsă între celulele MCT+ peritumorale și vasele CD34+ peritumorale. În carcinomul de prostată densitatea maximă a mastocitelor MCT+ a fost peritumoral, iar densitatea maximă microvasculară a fost intratumoral. Densitatea vaselor CD34+ din ariile intratumorale și peritumorale a corelat cu densitatea mastocitelor MCT+ din ariile peritumorale. Densitatea vaselor CD34+ nu a corelat cu scorul Gleason, în timp ce densitatea celulelor MCT+ a realizat o corelație semnificativă, ceea ce dovedește implicarea mastocitelor MCT+ în transformarea malignă. În hiperplaziile benigne celulele CD68+ din stroma zonelor intranodulare erau distribuite neomogen, majoritatea macrofagelor fiind localizate în stroma subepitelială. În 32,3% au fost observate celule CD68+ în lumenul glandelor. În leziunile proliferative maligne, celulele CD68+ au fost prezente atât în stroma peritumorală, cât și în cea intratumorală. La compararea densității macrofagelor peritumorale cu cele intratumorale a fost obținută o corelație parțială.

În leziunile hiperplazice benigne a prevalat densitatea celulelor S100+ din ariile stromale. Această diferență poate fi considerată una esențială și semnificativă, în special, în legătură cu prognosticul favorabil al leziunii. Fapt confirmat și prin obținerea unei corelații statistic semnificative între densitățile celulelor dendritice intraepiteliale și celulelor dendritice stromale. Cel mai înalt grad de infiltrare cu celule dendritice S100+ intraepiteliale a fost asociat cu adenocarcinoamele slab diferențiate. Densitatea celulelor dendritice intraepiteliale a avut o creștere liniară, astfel identificându-se asocierea semnificativă între densitatea celulelor dendritice și gradul de diferențiere al tumorii. A fost observată o scădere statistic semnificativă a expresiei AR stromal în speciamele de carcinom de prostată comparativ cu prostata hiperplazică benignă. Scăderea nivelurilor de AR din stroma tumorală a fost direct proporțională cu scorul Gleason. În adenocarcinoamele de prostată au fost identificate trei pattern-uri ai expresiei AR de celulele epiteliale și stromale.

5. ANALIZA COMPARATIVĂ A COMPONENTELOR STROMALE ALE PROSTATEI ȘI ROLUL ACESTORA ÎN TUMOROGENEZĂ

Cercetarea cancerului, de-a lungul anilor, a fost centrată, în mare parte, pe studiul celulelor tumorale, însă în timp, au fost identificate și raportate multe date despre implicarea în procesul de cancerogeneză, a unui alt actor important. Acesta este de natură non-epitelială și, la modul general, este denumit *stroma reactivă*. Importanța majoră a stromei în biologia tumorii nu este o surpriza pentru cercetătorii care studiază carcinomul de prostată, deoarece, dezvoltarea și homeostazia prostatei normale sunt determinate, în mare măsură de interacțiunea epiteliului și stromei. Procesele care stau la baza apariției *stromei reactive* sau *stromei cu un echilibru homeostatic alterat* pot determina în timp apariția malignității. Practic, stroma și celulele tumorale prin intermediul factorilor de creștere, citokinelor și chemokinelor, factorilor angiogenici și proteazelor, influențează matricea extracelulară adiacentă, care la rândul său poate duce direct sau indirect la proliferarea și expansiunea celulelor neoplazice. Interacțiunea epitelio-stromală este controlată de androgeni și estrogeni. Astfel, în prostata adultă, celulele AR pozitive din stromă, prin intermediul "andromedinelor" influențează proliferarea, diferențierea și apoptoza celulelor epiteliale. Factorii de creștere, ca, FGF, IGF, EGF, Wnt și HGF aparent funcționează ca și andromedinele [152]. Receptorii estrogenici α a celulelor stromale mediază secreția factorilor cu efect stimulator asupra celulelor epiteliale [150].

Stroma prostatei reprezintă un compartiment foarte dinamic, care în timp suferă diverse modificări legate de vârstă. Astfel, crește populația celulelor imune, iar miocitele și fibroblastele stromale devin senescente. Fibroblastele îmbătrânite sunt mai puțin sensibile și dependente de androgeni, de asemenea, sunt date care descriu aceste celule ca deosebit de eficiente în stimularea celulelor cancerului de prostată *in vitro* [143]. Numărul miofibroblastelor crește odată cu vârsta. Astfel, stroma prostatei persoanelor în vârstă prezintă un profil de expresie genică diferit comparativ cu stroma indivizilor tineri [251]. În plus față de diferențele hormonale, genetice și de vârstă, caracterul heterogen al stromei este dependent și de aria morfologică a prostatei. Toți acești factori îi acordă stromei un rol important în patogenia diverselor patologii proliferative ale prostatei [66].

Funcția celulelor epiteliale, în mare parte, este influențată de stromă prin secreția factorilor de creștere, care acționează autocrin sau paracrin. De asemenea, celulele stromale sunt cele care participă activ la formarea micromediului corespunzător, alcătuit din colagen, fibre elastice, proteoglicani [202]. Micromediul tumoral al prostatei este foarte complex, incluzând diverse tipuri de celule, precum miocitele netede, fibroblastele, miofibroblastele, celulele imune și celulele

endoteliale [66]. Prin urmare, celulele stromale joacă un rol important în tumorigeneză, acționând prin diverse mecanisme. Diversitatea de celule stromale face dificilă studierea contribuției fiecărei componente în mecanismul patogenetic complex al leziunilor hiperplazice benigne și maligne de prostată. Rezultatele studiului dat au evidențiat variații în proporția celulelor stromale în funcție de leziune.

Un alt obiectiv important fixat de către noi, a fost stabilirea pattern-ului de distribuție a fibrelor mature de colagen și celor reticulare în HBP și CaP comparativ cu țesuturile normale. Colagenul este o proteină fibrilară care formează scheletul tridimensional al MEC și care este important în metabolismul celular, precum și în procesele de semnalizare celulară. Fibrele reprezintă un element important în modificările stromale care influențează progresia tumorii, supraviețuirea celulară, apoptoza, invazia celulară [205]. În cadrul lucrării date am stabilit că stroma în țesuturile normale ale prostatei, precum și în leziunile hiperplazice benigne conținea fibre de colagen de grosimi variabile, cu caracter ondulat, dispuse în direcții diferite, astfel, realizând rețele tridimensionale. Birefringența și dicroismul fibrelor de colagen a demonstrat integritatea lor fibrilară. Totuși, în funcție de zonele studiate, stroma specimenelor cu HBP a prezentat variabilitate în distribuția fibrelor (identificând-se două pattern-uri distincte), precum și în densitate, astfel că, aria intratumorală a prezentat cea mai crescută densitate de fibre de colagen.

Variația crescută a distribuției fibrelor de colagen, și, în special a proprietăților anizotropice am observat în stroma carcinoamelor de prostată. Este vorba de variații nu doar de la un caz la altul, sau de la un grad de diferențiere la altul, dar și variații bine observate în cadrul aceluiași specimen. Astfel, în unele arii tumorale celulele epiteliale transformate au fost delimitate de o rețea bine definită de fibre de colagen, în timp ce în alte zone fibrele de colagen erau dezorganizate și nu stabileau o limită între structurile epiteliale și stromă. Fibrele de colagen din stroma adenocarcinoamelor prezentau modificări în distribuția și compactizarea fibrilară. Încă în 1981, Muntzing [146] a relatat despre asocierea între creșterea în volum a prostatei și conținutul de colagen, sugerând ipoteza că, colagenul ar avea un rol de limitare a creșterilor hiperplazice în prostată. Ceva mai târziu, Izumiya și Nakada, în 1997 [103] studiind efectul b-aminopropionitrilului, un inhibitor al lizil-oxidazei, a obținut o reducere a cantității de colagen în prostată, iar în consecință creșterea în dimensiuni a prostatei. Totodată, fibrele de colagen pot influența procesele celulare fundamentale (apoptoza, supraviețuirea celulară, invazia celulară). În condiții de homeostazie tisulară, fibrele de colagen prezintă un *turnover* metabolic lent, dar, în condiții de remodelare tisulară, acest proces este crescut.

Am constatat că, în adenocarcinoamele moderat și slab diferențiate celulele tumorale se sprijineau pe o carcasă de fascicule subțiri de fibre de colagen și cu un aspect intens destrămat,

aspect observat atât pentru fibrele de colagen tip I (în lumină polarizantă), cât și pentru fibrele reticulare. Fibrele de colagen din stroma prostatică a adenocarcinoamelor prezentau modificări în aranjamentul și compactizarea fibrilară. Scindarea colagenului de tip I din stroma tumorală, descrisă în multiple lucrări, reprezintă un proces important pentru proliferarea tumorală, deoarece proteoliza duce la formarea de peptide de colagen I, care facilitează proliferarea și angiogeneza [148, 172]. Peptidele de colagen, numite matricriptine, largesc diversitatea funcțională a colagenelor, demonstrând acțiuni biologice diferite de molecula parentală [173]. Mai mult, a fost demonstrat rolul inductor al peptidelor de colagen I în tranziția epitelio-mesenchimală din diferite tipuri de cancere de natură epitelială. De asemenea, peptidele de colagen I stimulează invazia celulelor tumorale prin reducerea aderențelor celulare mediate de E-caderină [187]. Se pare că, celulele tumorale în procesul de invazie interacționează cu fibrele de colagen I, prin urmare folosind fibrele reorientate drept "șine de trenuri" pentru a-și ghida migrația de la tumora primară. De asemenea, a fost demonstrat că scindarea fibrelor de colagen de tip I este un proces necesar pentru neoangiogeneza tumorală [188]. În studiu dat, în hiperplazia benignă de prostată, integritatea moleculară a colagenului nu a fost modificată, acestea prezentând birefrința similară cu cele din țesuturile prostatice în normă. În adenocarcinoamele cu grad înalt de dediferențiere, fibrele de colagen au fost subțiri și disociate, iar în zonele de invazie tumorală au fost detectate fibre de colagen birefringente. Considerăm că, prezența plăcilor cu aspect hialinizat în ariile de invazie tumorală sau zonele cu un grad crescut de proliferare celulară reprezintă stigmatul ale degradării matricei sau a procesului de remodelare.

La fel ca și rețeaua de colagen tip I, fibrele reticulare suferă modificări odată cu progresia leziunii de la benign la malign. Astfel, am constatat că, în adenocarcinoamele cu scor Gleason înalt, fibrele reticulare localizate periacinar prezentau un grad înalt de degradare și fragmentare în fibrile, ceea ce conferea stromei un contur șters. Fibrilele din masa tumorală aveau un traiect perpendicular pe membrana bazală, mărginându-se parțial cu celulele tumorale. Degradarea fibrelor reticulare a fost observată intratumoral. Densitatea fibrelor reticulare odată cu progresia adenocarcinomului a scăzut comparativ cu densitatea fibrelor de colagen I [67]. Totuși în literatura de specialitate sunt studii care raportează nu doar despre scăderea cantității de fibre reticulare, dar și a fibrelor de colagen I [56]. Astfel, evaluarea modificărilor componentelor fibrilare ale stromei din cancerul de prostată poate servi la stabilirea gradului anaplaziei și agresivității tumorale.

Studiind leziunile hiperplazice nodulare benigne am stabilit că stroma a fost dominată deja de două tipuri de celule stromale: celulele musculare netede (numărul cărora scadea comparativ cu țesuturile normale) și miofibroblastele. Dominarea numerică a celulelor musculare netede și vecinătatea apropiată a acestora cu fibrele de colagen, atât în normă, cât și în HBP, sugerează

implicarea activă a acestor celule în procesul de organizare și reorganizare a matricei extracelulare, de-a lungul proceselor fiziologice și patologice. Stroma tumorală a fost caracterizată prin reducerea expresiei markerului celulei musculare netede – α -SMA, iar componenta celulară principală a fost reprezentată de miofibroblaste. Aceste miofibroblaste activate, deseori numite fibroblaste cancer asociate (CAF) joacă un rol central în progresia carcinomului de prostată și metastazarea acestuia [107].

În condiții de normă, în prostată, principala interacțiune stromală a epiteliului glandular este realizată cu celulele musculare netede, care sunt organizate în 4-5 straturi în jurul componentei glandulare. Celulele musculare netede, sub influența androgenilor, mențin diferențierea și rata proliferativă a celulelor epiteliale, în același timp celulele epiteliale participă în menținerea diferențierii mușchiului neted. Interacțiunile între stromă și epiteliu sunt mediate de factori de creștere sintetizați de celulele stromale. Odată cu creșterea gradului de dediferențiere a tumorii, celulele musculare netede devin mici, cu conținut citoplasmatic redus considerabil și treptat pierd vecinătatea cu celulele epiteliale [21]. În același timp se stabilesc interacțiuni reciproce între celulele canceroase și miofibroblaste. Aceste contacte realizate fie direct sau prin semnale paracrine, sunt esențiale pentru creșterea capacității invazive a tumorii și clinic se traduce într-un prognostic nefavorabil. Progresia tumorii este profund susținută de modificările epigenetice induse de stroma tumorii [21].

Un aspect interesant observat de noi prin metoda de impregnare argentică Gordon-Sweet a fost prezența unor zone optice dense, în special, în ariile intratumorale, atât în specișimenele cu HBP, cât și CaP. Microscopic, aceste zone s-au caracterizat printr-o densitate sporită de fibre reticulare în jurul celulelor tumorale. Fibrele erau scurte, ondulate, intens ramificate, cu un caracter dezorganizat, caracteristici care vorbesc despre gradul de maturitate a fibrelor. Prezența conglomeratelor de celule active în stromă, indirect, demonstrează reactivitatea stromei la proliferarea epitelială exprimat printr-un proces intens, anormal de sinteză. Zonele cu fibroblaste reactive de cele mai multe ori au fost localizate în apropierea ariilor de stromă edemațiată. Probabil, aceste schimbări sunt rezultatul apariției unei noi populații de celule stromale sau a unui proces de transformare a miocitelor netede la agresiunea hiperplazică a epiteliului. Creșterea numărului de celule fibroblastice odată cu progresia adenocarcinomului de prostată a fost identificat și prin colorarea tricrom Masson, precum și prin metoda imunohistochimică utilizând anticorpi pentru actină mușchi neted. Multiple studii sugerează că, pierderea celulelor musculare netede, cuantificate imunohistochimic prin intensitatea schimbărilor stromale și apariția fibroblastelor în număr crescut indică o evoluție fulminantă a carcinomului și un pronostic nefavorabil pentru pacient [12, 213]. Un fenomen interesant identificat, care ar putea fi legat de

fibroblaste sau miofibroblaste și produsele lor de secreție, observat în colorarea tricrom Masson, a fost apariția unor halouri periacinare (spații de retractare din jurul celulelor tumorale). În literatura de specialitate există date similare despre haloul periacinar, iar unii autori sugerează că acest artefact optic poate servi drept criteriu suplimentar în diagnosticarea carcinomului, în special atunci când este puternic exprimat [56]. Părerile cercetătorilor sunt împărțite, astfel că, unii autori susțin că acest fenomen este doar un artefact, în timp ce alți autori sugerează că, haloul periacinar este un indicator al modificărilor stromale apărute în adenocarcinomul prostatic. Mai mult decât atât, haloul periacinar a fost propus ca un criteriu suplimentar și util de diagnostic în carcinomul mamar și urotelial [98, 131]. Datele recente sugerează existența corelației între acest fenomen și caracteristicile clinico-patologice diferite ale tumorilor, astfel că, prezența și amploarea haloului de retracție poate fi asociat cu un prognostic nefavorabil la pacienți cu carcinom de prostată [213]. Semnificație prognostică similară a fost raportată și pentru carcinomul mamar [6]. În prostată, pattern-ul de expresie genică a CAF este asemănător cu cel din stroma glandei în dezvoltarea ei normală, unde ele reglează morfogeneza glandulară [158]. Subpopulațiile CAF, izolate din stroma pacienților cu carcinom de prostată, au caracteristici biochimice specifice, urmare interacțiunilor cu populația heterogenă de celule tumorale. A fost demonstrat că, unele tipuri de CAF sunt mai tumorigene decât altele [16, 101].

CAF acționează asupra celulelor tumorale, precum și a altor componente stromale prin secreția factorilor de creștere, componentelor matricei extracelulare și proteazelor. În multiple studii a fost evidențiată o gamă largă de substanțe secretate de CAF-urile din stroma prostatei, de exemplu, TGF β , SDF-1, CXCL14, HIF1 α , GFR α , ER α , Hes1, VEGF-D, IGF-1, tenascin-C (TNC), colagenul 1, EGF, FGF2, FGF7, HGF și α SMA [101, 158]. Există opinii că, CAF promovează tranziția epitelio-mezenchimică în celulele tumorale, astfel sporind agresivitatea și proliferarea lor [16, 76, 158].

Miofibroblastele formează bariere dinamice în calea celulelor imune și inflamatorii, în acest fel, ele blochează contactul direct între sistemul imun al gazdei și celulele tumorale. Astfel, tumorile a căror rețea miofibroblastică este slab dezvoltată, sunt infiltrate de celule imune și respectiv, tumorile cu rețeaua miofibroblastică dezvoltată nu au celule imune și inflamatorii în interiorul tumorilor ori prezintă un grad foarte redus de infiltrat inflamator [16].

În prezent, este din ce în ce mai clar că, heterogenitatea stromei reactive, precum și interacțiunile între diferite tipuri de celule ale stromei dau naștere unui micromediu cu un potențial înalt tumorogenetic. Studiul nostru confirmă faptul că stroma reactivă, care apare de-a lungul progresiei carcinomului de prostată este diferită de stroma normală, iar noțiunea de stromă reactivă, în cazul prostatei poate fi utilizată încă din stadiul hiperplaziei proliferative benigne.

Diferența dintre cele două noțiuni ar fi în gradul alterărilor cantitative și calitative de la nivelul stromei. De asemenea, considerăm că metoda de colorare tricrom Masson poate fi un instrument ieftin și rapid de diagnostic suplimentar în cazurile discutabile de adenocarcinom.

Stroma reactivă reprezintă un amestec nu doar de fibroblaste/miofibroblaste, dar și alte celule, precum, celulele endoteliale, mastocitele, macrofagele și celule imune. Deși toate aceste celule își au aportul său în procesul de tumorigeneză, mastocitul reprezintă o celulă controversată cu multiple acțiuni asupra micromediului tumoral. Numeroasele studii demonstrează existența legăturii între mastocite și procesul tumoral, realizată prin acțiunea lor citotoxică asupra celulelor tumorale, sau prin secreția de produși cu efect pro-tumoral, care modulează biologia celulei tumorale, precum supraviețuirea și proliferarea celulelor. Nu este cunoscut cu certitudine rolul exact al mastocitelor în procesul de metastazare al celulelor tumorale. Totuși, în diverse cancere, a fost observată corelație între densitatea mastocitelor și rata de supraviețuire. Diversitatea de date poate fi explicată și prin faptul că, mastocitele prezintă aspecte morfologice, histochimice și funcționale diferite, atât de la o specie la alta, cât și în cadrul aceleiași specii [68, 72]. Și la om, la fel ca la șoareci și șobolani, au fost descrise mai multe subpopulații de mastocite, în funcție de proteazele neutre pe care le conțin în granulele secretorii. Unele mastocite umane conțin nivele măsurabile de triptază, chimază, protează catepsin-like și carboxipeptidază. Aceste celule au fost numite MC_{TC} datorită conținutului lor în triptază și chimază. Mastocitele care conțin numai triptază au fost numite MC_T. Recent, în epiteliul căilor respiratorii la pacienții cu astm bronșic și cu esofagită eozinofilă, a fost descris un al treilea fenotip al mastocitelor care exprimă triptaza și carboxipeptidaza A3, dar nu și chimaza [5, 52]. Există lucrări care descriu fenomenul de plasticitate a mastocitelor în țesuturi, arătând că subpopulațiile de mastocite se pot modifica în micromediul tumoral. De asemenea este sugerat faptul că, modificarea subtipurilor de mastocite are loc la diferite stadii ale progresiei tumorii. Plasticitatea mastocitelor este dependentă de cantitatea și tipurile de receptori ai plasmalemei. Astfel, diversitatea de integrine de pe suprafața mastocitului realizează și mediază relația lor nu doar cu celule vecine, dar și cu componentele matricei extracelulare. Recent, pe suprafața mastocitului a fost identificată proteina receptor numită SCF-R (receptor al factorului de creștere pentru celula stem/mastocite). Receptorul SCF-R, cunoscut și ca proto-oncogenă c-kit sau CD117, este codificată la om de către gena KIT. Fiziologic, c-kitul este exprimat în celulele stem hematopoietice, mastocitele tisulare, melanocite, celulele interstițiale Cajal și celulele epiteliului glandei mamare. Receptorul c-kit este rar sau deloc exprimat în epiteliul scuamos normal și epiteliul endocervixului, pancreas, prostată, stomac, intestinul subțire și gros. A fost demonstrată implicarea receptorilor c-kit în creșterea și progresia mai multor tipuri de cancer, iar mutațiile la nivelul genei KIT au un rol central în patogeneza

tumorilor stromale gastro-intestinale [94]. Semnalele mediate prin receptorul c-kit joacă un rol în supraviețuirea, proliferarea și diferențierea celulelor. În plus, în mastocite, receptorul c-kit este responsabil și pentru procesele de adeziune a fibronectinei, chemotaxism și degranulare.

Există numeroase controverse legate de implicarea mastocitelor în patologia de prostată. Datele din literatură sunt variate, unele arătând creșterea numărului de mastocite în adenocarcinom de prostată, iar altele susțin că numărul acestor celule nu se modifică sau este scăzut. Amalgamul controversat al datelor legate de importanța mastocitelor în procesele de transformare benignă sau malignă de prostată derivă din faptul că fenotipul mastocitelor este incomplet studiat nu numai în leziunile benigne sau maligne, dar și în stroma normală.

În studiu curent am demonstrat existența unui număr semnificativ de mastocite în stroma prostatei normale. Mastocitele au fost prezente atât în stroma interglandulară, cât și periglandulară. Utilizarea unei palete complete de markeri mastocitari a permis evidențierea imunofenotipului acestor celule. În ambele arii studiate au predominat mastocitele triptază pozitive și CD117 pozitive. Neașteptat a fost determinarea a două imunofenotipuri diferite în funcție de ariile stromei. Astfel, în stroma ariilor interglandulare au fost evidențiate mastocitele TRYP+CHY+CD117-, iar mastocitele din ariile periglandulare au fost TRYP+CHY-CD117+. Diversitatea de fenotipuri în țesuturile normale de prostată confirmă implicarea activă a mastocitelor în menținerea homeostaziei locale. Din cele relatate este evident faptul că, maturarea mastocitelor, fenotipul și funcția lor este consecință directă a micromediului local. Micromediu care, prin eliberarea unei game largi de mediatori biologici activi, are influență marcată asupra capacității de recunoaștere și de răspuns specific al mastocitelor la diferiți stimuli [59].

Conform datelor noastre, densitatea totală a mastocitelor crește în hiperplazia benignă de prostată. Practic a fost înregistrată dublarea numărului de mastocite comparativ cu țesuturile normale și adenocarcinomul de prostată pentru toți markerii incluși în studiu. În schimb, distribuția mastocitelor în funcție de ariile studiate a fost neomogenă pentru cei trei markeri. Astfel că, mastocitele chimază pozitive și CD117 pozitive au înregistrat densități crescute doar în ariile peritumorale, în timp ce mastocitele triptază pozitive au fost numeroase predominant în ariile intratumorale.

Interesant este faptul că mai multe lucrări relatează despre numărul crescut al mastocitelor în stroma fibromusculară comparativ cu zona glandulară în HBP. Deși această observație a fost raportată anterior, autorii nu au reușit să ajungă la nici o concluzie fermă cu privire la acest fenomen [7, 15]. După părerea lui Abe și colab. [4], Aydin și colab. [14] densitatea fibrilară crescută predominant în ariile stromale poate fi atribuită potențialului fibrinogenic al triptazei secretate de mastocite. Astfel triptazei i-a fost atribuit rolul central în dezvoltarea HBP. Contrar

acestor opinii datele studiului nostru sugerează implicarea activă a chimazei și CD117 în geneza HBP. Astfel, în ariile peritumorale am identificat 2 fenotipuri mastocitare: TRYP+CD117+CHY- (identificat și în prostata în normă) și TRYP-CD117+CHY+ (fenotip nou). Ariile intratumorale au fost caracterizate prin heterogenitate fenotipică. Considerăm că, heterogenitatea fenotipică stă la baza gamei variate de răspunsuri generate de mastocite în diferite condiții patologice. Obținerea corelației între CD117 și chimaza, precum și CD117 și triptază, a demonstrat rolul central al CD117 în patogeneza HBP. Ammendola M. și colab., în 2013, au relatat despre existența unei interconectări puternice între proteazele mastocitului și CD117, demonstrând că eliberarea triptazei și chimazei este condiționată de activarea CD117 [8].

Chimaza este o protează mastocitară cu funcții enzimatiche variate. Astfel, chimaza este o protează cu acțiune pro-angiogenică, care convertește angiotensina I în angiotensina II, prin activarea VEGF și a metaloproteazelor matricii stromale (MMP). De asemenea, a fost dovedită implicarea chimazei în procesele de remodelare a matricii extracelulare fie direct prin scindarea fibronectinei și a colagenelor ne-helicoidale, cât și indirect, prin activarea MMP [28]. Chimaza poate fi implicată activ în procesele de fibroză prin convertirea precursorilor FGF- β la forma sa activă în culturile de fibroblaste. Astfel, mastocitele chimază pozitive induc proliferarea fibroblastelor și potențează producerea de colagen, contribuind în mod direct la procesul fibrotic. De asemenea a fost demonstrat că, chimaza umană intervine direct în scindarea pro-colagenul de tip I și generează noi propeptide [112]. Implicarea chimazei în procesarea pro-colagenului, formării fibrilelor de colagen și degradării C-propeptidei este importantă pentru înțelegerea rolului mastocitelor în metabolismul țesutului conjunctiv și în tulburările fibrotice.

În stroma prostatei în normă, proteina c-kit a fost detectată exclusiv în mastocite. În toate speciile cu hiperplazie nodulară de prostată au fost detectate în cantități scăzute urme de c-kit, dar nu și proteina c-kit în celulele bazale ale epiteliului glandular. C-kit în celulele epiteliale avea un pattern heterogen de distribuție. Expresia c-kit în leziunile hiperplazice benigne sugerează existența unui mecanism autocrin de semnalizare pentru celulele tumorale. Date recente relatează despre alterarea paternului pentru c-kit și expresiei KL-ligandului asociat hiperplaziei benigne și adenocarcinomului de prostata. Se pare că KL induce proliferarea și maturarea mastocitelor, cu eliberarea ulterioară de proteaze [191].

Aceasta ar putea explica localizarea mastocitelor în tumori în grupuri sau cordoane, fenomen ce nu a fost observat în prostata normală. Expresia c-kit de către celulele tumorale, sugerează că există o competiție pentru KL între celulele tumorale și mastocite. Se presupune, că mastocitele ar putea exercita un rol imprevizibil în controlul homeostaziei tisulare a prostatei, intrând în competiție cu celulele prostatice stem [166].

Rezultatele obținute de studiu nostru, în speci­me­nele de adenocarcinom de prostată, au fost diferite comparativ cu cele din țesuturile normale și leziunile benigne. Analiza variației densității pentru fiecare marker în funcție de aria tumorală, a evidențiat scăderea preponderentă a numărului mastocitelor din ariile peritumorale. Excepție, densitatea mastocitelor CD117, în ariile peritumorale, a avut un caracter ușor crescut în funcție de scorul Gleason. În baza datelor obținute, susținem că, scăderea densității mastocitelor, în special în ariile peritumorale, determină un pronostic nefavorabil în adenocarcinomul de prostată.

Gupta este primul care a raportat în 1970 despre prezența și importanța mastocitelor în jurul carcinoamelor de prostată. Autorii au observat că numărul de mastocite fie a fost redus sau total absent atât în zonele tumorale ale prostatei, precum și în cele stromale comparativ cu hiperplazia nodulară benignă sau țesutul normal [80]. Am identificat și lucrări în care se subliniază rolul infiltratelor mastocitare în jurul tumorilor induse experimental, precum și despre importanța prognostică a acestora [27, 58, 110, 171, 203]. În general, a fost recunoscut rolul anti-tumoral al distribuției periferice a mastocitelor în tumorile induse experimental. În aceste tumori, mastocitele și substanțele lor eliberate la degranulare (histamină, serotonină și heparină) sunt implicate în procesele de inhibare a tumorii. De asemenea, unele date sugerează că, nivelul histaminei corelează invers cu densitatea mastocitelor, ceea ce se traduce prin scăderea incidenței metastazelor, precum și scăderea apariției tumorilor.

Henderson și colab. (1981) au demonstrat că, mastocitele izolate pot inactiva selectiv celulele tumorale *in vitro* [88]. Însă, datele despre importanța mastocitelor în carcinomul de prostată rămân și până la momentul dat foarte controversate. Conform unor autori, densitatea crescută a mastocitelor corelează cu prognosticul nefavorabil, ceea ce sugerează implicarea lor activă în promovarea progresiei tumorale. Recent, în cancerul de prostată, mastocitul devine un nou marker independent de prognostic, și este sugerat ca o terapie asociată castrării [108]. Totuși, există un șir de lucrări care raportează despre caracterul evolutiv favorabil și prognosticul bun al tumorii în cazul densităților crescute ale mastocitelor [57, 183].

Conform observațiilor noastre, distribuția mastocitelor în carcinomul de prostată a fost neomogenă. Mastocitele au fost localizate în cea mai mare parte între celulele tumorale sau în ariile periferice tumorale. În hiperplazia nodulară benignă mastocitele au arătat un grad de activare mai înalt, prezentând degranulare masivă, atât peritumoral, cât și intratumoral. În studiul dat, nu am găsit diferențe semnificative pentru densitatea medie a mastocitelor între grupele de carcinom. Contrar, Deng și colab. [47] au observat o diferență semnificativă în densitatea medie a mastocitelor între grupurile de adenocarcinom de prostată bine diferențiat și slab diferențiat. Considerăm important să notăm că, a existat o variabilitate considerabilă a numărului de mastocite

de la un specimen la altul, precum și în cadrul aceluiași specimen, comportament regăsit și în hiperplazia benignă nodulară.

Motivul pentru care apar multiple rapoarte contradictorii, după părerea lui Tomita M și colab. [214], constă în rolul dual al mastocitelor. Inițial, la infiltrarea țesutului tumoral cu mastocite, acestea exprimă predominant funcții citotoxice urmate de suprimarea activității tumorale. La scurt timp, după infiltrare, celulele tumorale promovează funcțiile angiogenice ale mastocitelor, pe fundalul suprimării funcțiilor citotoxice, astfel, inducând angieneză tumorală [214]. Efectul mastocitelor asupra celulelor tumorale depinde de concentrația substanțelor secretate de mastocite în micromediul tumoral. Tomita M și colab. [214] au raportat despre existența unei corelații pozitive între densitățile vasculară și mastocitară în cancerul pulmonar. În baza rezultatelor obținute, părerea noastră asupra multitudinii de date controversate referitor la importanța infiltratului mastocitar în cancerul de prostată, ține nu doar de caracterul multifocal al malignității sau rolul dual al mastocitelor, dar și de schimbarea profilului fenotipic al mastocitelor sub influența citokinelor și a factorilor de creștere din micromediul tumoral. Corelația expresiei celor trei markeri, incluși în studiu, ne-a permis să stabilim imunofenotipurile mastocitelor din ariile peritumorale și intratumorale ale carcinomului de prostată. Astfel, în aria intratumorală au fost identificate 2 fenotipuri mastocitare: TRYP+CD117+CHY- (imunofenotip observat și în aria peritumorală din HBP) și TRYP+CD117-CHY+. Ariile peritumorale au fost caracterizate prin prezența unui imunofenotip unic TRYP+CD117+CHY+. Considerăm că, stabilitatea imunofenotipică a mastocitelor, din ariile peritumorale, poate fi considerată un factor semnificativ de prognostic pentru adenocarcinoamele de prostată. Pentru identificarea tipului mastocitar implicat în patogenia carcinomului de prostată am efectuat corelațiile partajate pentru fiecare expresie cu scorul Gleason. În ariile peritumorale expresiile triptazei și chimazei au corelat semnificativ cu scorul Gleason, ceea ce demonstrează implicarea acestor proteaze în influența procesului tumorigen din zonele periferice ale adenocarcinomului. Intratumoral a fost evidențiată o corelație slabă ca intensitate între expresia chimazei și scorul Gleason, pe fundalul corelației puternice dintre CD117 și Gleason, ceea ce sugerează implicarea mastocitelor CD117 în inițierea și menținerea procesului malign. Datele devin și mai convingătoare odată cu detectarea expresiei proteinei c-kit de către celulele tumorale, în special, în adenocarcinoamelor slab diferențiate. Conform acestor date, este posibil că chiar și modificările subtile ale nivelurilor tisulare de receptor KL în carcinoamele invazive pot controla procesul de recrutare a mastocitelor și, respectiv, influența lor în situsurile tumorale.

În baza datelor expuse, putem confirma cu certitudine că, mastocitele sunt celule ce prezintă un grad înalt de plasticitate și heterogenitate fenotipică, ca urmare a interacțiunii cu

factorii micromediului din jur, iar schimbările fenotipului pot avea loc, practic, la toate etapele existenței mastocitelor.

Heterogenitatea mastocitelor în aspect de proteaze eliminate sau markeri de identificare exprimați nu este un concept nou. Acest subiect a fost studiat intens în anii 80 – 90 în afecțiunile inflamatorii și alergice, dar nu a fost aplicat și pentru țesuturile tumorale. Multiple studii au raportat despre heterogenitatea mastocitelor în funcție de localizare, particularități funcționale, structurale și biochimice. Studiul nostru este primul raport al expresiei heterogenității fenotipice a mastocitelor în leziunile proliferative benigne și maligne de prostată [71].

Există date care relatează că, mastocitele pot influența la dezvoltarea tumorii prin diverse mecanisme, cum ar fi inducerea imunosupresiei, angiogenează, limfangiogenează și mitogenează, precum și prin degradarea matricei extracelulare prin intermediul proteinazelor. Proteinazele serine, precum triptaza și chimaza, secretate de mastocit, pot avea o funcție dublă, fiind implicate în procesele de distrugere și remodelare tisulară. Degradarea matricei extracelulare de către aceste proteinaze mastocitare are loc prin acțiunea directă, dar și indirect prin activarea metaloproteinazelor colagenolitice (MMP-2, MMP-9) și a plasminogenului urokinazei [50]. Totodată, triptaza mastocitară stimulează inflamația și recrutarea fibroblastelor la nivelul zonei de fibroză tumorală și determină de asemenea o limitare a creșterii tumorii și metastazării [8]. Toate aceste aspecte sugerează că triptaza mastocitară mediază fibroza și angiogeneza (care corelează cu un răspuns pozitiv la chimioterapie), și ar putea fi responsabilă de un pronostic bun.

Numeroase studii experimentale au arătat implicarea mastocitelor în creșterea tumorală, mai ales prin implicarea lor în procesul angiogenezei tumorale. Densitatea mastocitelor triptază pozitive crește odată cu progresia tumorală, ele fiind localizate în contact nemilocit cu vasele nou formate. După unele date vascularizarea are o creștere liniară în raport cu creșterea displaziei în cancerele invazive [201]. De asemenea, este cunoscut faptul că, celulele maligne preinvazive rămân latente până la stimularea angiogenezei, când se declanșează fază de creștere rapidă a tumorii [90, 137]. Astfel, angiogeneza este rezultatul unui dezechilibru dintre factorii angiogenici pozitivi și negativi produși atât de celulele tumorale, cât și de celulele gazdă [130, 137]. Mastocitele sunt celulele gazdă care produc și eliberează factori pro-angiogenici. Este bine cunoscut faptul că mastocitele produc mulți mediatorii ai angiogenezei, inclusiv FGF-2, VEGF, TGFβ și IL-8, heparina, histamina [29].

Multiple studii imunohistochimice au raportat despre existența corelației pozitive între numărul de mastocite și densitatea microvasculară [171]. L. Șaptefrați, (2010), a sugerat că mastocitele triptază pozitive sunt cele care pot regla neoangiogeneza în cancerul de col uterin [199]. În prezent, una din funcțiile principale ale mastocitului, recunoscută pe larg, este capacitatea

de a induce formarea de vase noi, care a fost demonstrată atât prin studii *in vitro*, cât și *in vivo*. Este bine cunoscut faptul că mastocitele se localizează, de obicei, în imediata vecinătate a vaselor și frecvent se acumulează în locurile cu vase nou formate [199], cum ar fi cele de formare a celulelor tumorale, de vindecare a rănilor, procesele care sunt însoțite de neoangiogeneză. Reieșind din importanța mastocitelor triptază pozitive în procesul de neovasculogeneză, am studiat relația acestora cu vasele de neoformație în țesuturile de prostată, în normă și patologie, prin aplicarea dublei imunocolorări CD34 (*marker endotelial*)-triptază (*marker pentru mastocite*). Astfel, în toate speciemenle incluse în studiu, am reușit să observăm relația strânsă între densitatea vaselor peritumorale și intratumorale și mastocitele triptază pozitive.

Analiza mastocitelor MCT+ a arătat că, ele au fost prezente în toate speciemenle studiate, de diferite dimensiuni, forme, grade de degranulare și aspecte ale mastocitoclației. Distribuția prioritară a mastocitelor a fost, în principal, în jurul vaselor, izolate sau asociate cu procesele inflamatorii și au fost mai numeroase în ariile peritumorale.

Densitatea microvasculară, conform unor date, nu neapărat corelează cu dependența angiogenică a tumorii. De La Taille A. și colab., [43] au demonstrat că densitatea vasculară totală în adenocarcinomul de prostată este identică cu cea din țesuturile normale. Aceste rezultate se bazează pe evaluarea numărului total de vase tumorale, în timp ce studiile anterioare care au evidențiat creșterea densității microvasculare au fost efectuate utilizând metoda "hot-spot" standard [43]. În studiul nostru, pentru cuantificarea densității microvasculare, am folosit metoda de numărare "hot-spot" standard, reieșind din faptul că majoritatea speciemenelor incluse în studiu au fost biopsii TURP, dar nu piese postoperatorii, astfel am încercat să reducem maximal erorile de calcul. Rezultatele noastre au demonstrat, de asemenea, o densitate vasculară crescută în adenocarcinomul de prostată în comparație cu leziunile proliferative benigne, asemănător cu datele regăsite în literatura de specialitate [21]. Aceste rezultate sugerează că densitatea vasculară crescută se datorează neoangiogenezei. Cu toate acestea, rămâne neclar răspunsul la întrebarea: de ce unele cazuri de adenocarcinom de prostată au prezentat o densitate microvasculară crescută, în timp ce altele nu? Notăm că, nu am găsit diferențe semnificative, între grupurile de adenocarcinom, pentru densitatea medie a mastocitelor. În schimb, au fost constatate diferențe esențiale în densitatea medie microvasculară, în special pentru ariile intratumorale, unde numărul de vase, practic, a fost dublu.

Studiul nostru a demonstrat implicarea mastocitelor triptază pozitive în procesul de neoangiogeneză atât în leziunile hiperplazice nodulare benigne, cât și în carcinomul de prostată. În leziunile nodulare benigne au fost descrise două tipuri de vase (mature/imature) cu caractere morfologice diferite. Majoritatea vaselor imature erau localizate în ariile intratumorale, precum și

cele din ariile asociate periferiei nodulului hiperplazic și se caracterizau prin perete subțire, lumen neregulat, manifestări de ”înmugurire”. Vasele cu caracter matur erau localizate preponderent în ariile peritumorale. A fost demonstrată o corelație semnificativă între numărul total de mastocite MCT+ și densitatea totală a vaselor CD34+. Pentru identificarea dependenței celor două variabile am defalcat corelația pe ariile studiate. Astfel, a fost obținută o corelație statistic semnificativă între celulele MCT+ peritumorale și vasele CD34+ peritumorale. Nu a existat corelație semnificativă între celulele MCT+ și vasele CD34 pozitive în ariile intratumorale. Toate aceste date, precum și lipsa corelației dintre cele două tipuri de vase, sugerează că, mastocitele MCT+ peritumorale sunt cele care inițiază procesul de angiogeneză [65].

În adenocarcinomul de prostată sistemul microvascular păstrează caracterul ambivalent descris în hiperplaziile benigne. Ca și în leziunile hiperplazice benigne, în carcinomul de prostată densitatea maximă a celulelor MCT+ a fost în ariile peritumorale, iar densitatea maximă microvasculară era în ariile intratumorale. Dezvoltarea unei noi rețele vasculare în vecinătatea focarelor tumorale este o condiție esențială pentru creșterea adenocarcinomului de prostată, fapt pentru care am studiat densitățile totale ale mastocitelor și vaselor, obținând o corelație statistic semnificativă, ceea ce ne-a confirmat dependența acestor variabile. Densitatea vaselor CD34+ din ariile intratumorale și peritumorale au corelat strâns cu densitatea mastocitelor triptază pozitive din ariile peritumorale. Pentru estimarea efectului asupra patogeniei carcinomului de prostată cele două variabile au fost comparate cu scorul Gleason. Astfel, densitatea totală a vaselor CD34+ nu a corelat cu scorul Gleason, în timp ce densitatea totală a celulelor MCT pozitive a demonstrat o corelație semnificativă directă și profundă, ceea ce dovedește implicarea substanțială a mastocitelor triptază pozitive în transformarea malignă.

Un aspect particular, dar care prezintă interes, a fost corelația strânsă între vasele CD34+ intratumorale și mastocitele MCT+ peritumorale, care ne-a sugerat implicarea mastocitelor în inițierea și susținerea angiogenezei din cadrul adenocarcinomului de prostată. Acest aspect s-a dovedit a fi și mai convingător în lipsa unei corelații între vasele CD34 peritumorale și celulele MCT intratumorale.

Corelații, asemănătoare, între numărul de mastocite și densitatea microvasculară au fost observate nu doar în leziunile proliferative de prostată, dar și în tumoarea renală, cancerul colorectal, cancerul de sân și carcinomul bucal cu celule scuamoase. În literatură se regăsesc un număr mic de cercetări cu rezultate contradictorii. Mohseni și colab. [141] nu au raportat asocieri între densitatea mastocitelor, angiogeneză și parametrii clinicopatologici ai carcinomului renal. De asemenea, nu a fost găsită nici o relație între densitatea microvasculară și Gleason în cancerul de prostată de către Motta [41].

Triptaza, este una dintre enzimele proteolitice produse în special de către mastocite, aceasta își exercită acțiunea sa pro-angiogenică prin degradarea matricei extracelulare (una din etapele importante ale angiogenezei tumorale) și prin activarea receptorilor PAR-2 exprimate de celulele endoteliale. Împreună cu heparina, triptaza stimulează migrarea și diviziunea celulelor endoteliale și joacă un rol important în neovascularizarea diferitelor tipuri de tumori maligne [96]. De asemenea, mastocitele umane depozitează și eliberează cantități importante de VEGF, care reprezintă cel mai puternic reglator al neoangiogenezei. Acesta este o glicoproteină dimerică, care face parte din familia PDGF, inițial descoperită în mediul de cultură cu celule tumorale. Importanța VEGF se exprimă prin acțiunea mitogenă specifică asupra endoteliocitului, care exprimă receptori pentru VEGF. De asemenea, se consideră că VEGF contribuie în mod semnificativ nu numai la neovascularizarea tumorală, dar și în alte forme patologice de angiogeneză [129, 200]. Tibor și colab. [212] utilizând dubla imunocolorare, au demonstrat că mastocitele din carcinomul de prostată exprimă simultan triptaza și VEGF, și au concluzionat că, mastocitul este sursa majoră de VEGF, de asemenea că în adenocarcinomul de prostată sunt în număr crescut mastocitele VEGF pozitive. Această corelație semnificativă între densitatea mastocitelor VEGF+ și densitatea microvasculară, în ariile peritumorale, dar și intratumorale demonstrează că factorul angiogenic produs de mastocite contribuie direct la procesul de angiogeneză [212].

Conform datelor studiului nostru dispoziția preferențială perivasculară a mastocitelor și potențialul acestor celule de a secreta factor endotelial de creștere vasculară sugerează implicarea mastocitelor în procesul de neoangiogeneză încă din stadiul leziunilor proliferative benigne. Aceste rezultate indică faptul că, mastocitele peritumorale inițiază proliferarea vasculară îndreptată spre interiorul leziunii proliferative. Odată acest proces început este susținut în continuare, iar rețeaua nou formată favorizează supraviețuirea celulelor maligne. Datele studiului nostru corespund cu rezultatele lui Johannson și colab., [108] care în 2010, au raportat despre existența unei diferențe funcționale între mastocitele intratumorale, comparativ cu cele din regiunea peritumorală. Mastocitele, situate intratumoral, posibil inhibă angiogeneza *versus* mastocitele peritumorale care o promovează, respectiv facilitând creșterea tumorii. De asemenea, datele lor au corelat cu rezultatele clinice ale pacienților și cu răspunsurile la tratament. Datele obținute în lucrarea noastră, precum și observațiile lui Johannson confirmă dualitatea funcțională a mastocitelor în cancerogeneză. Acestea acționează ca celule "pro și contra", astfel, promovând și inhibând simultan dezvoltarea tumorii, efectele fiind dependente de localizarea lor în raport cu tumoarea (intra- sau peritumoral).

Legătura între inflamație și cancer, studiată în ultimii ani foarte intens, a fost stabilită încă acum 150 de ani, când în 1863, Virchow, a observat că cancerul are tendința să apară în locurile

cu inflamație cronică. Totodată, în ultimul timp, a crescut numărul cercetărilor, care demonstrează că inflamația acută contribuie la regresia cancerului, dar și multiple studii epidemiologice care susțin că bolile inflamatorii cronice sunt frecvent asociate cu risc crescut de cancer [15, 165]. Celulele inflamatorii, la o anumită fază a inflamației, realizează o relație de cooperare nu doar cu celulele tumorale, dar și cu celulele stromale și endoteliale, în idea creării unui micromediu favorabil pentru dezvoltarea și progresia neoplaziei [83]. Focarele inflamatorii sunt dominate de multiple celule, precum: macrofage, limfocite, plasmocite, mastocite, etc. Din această gamă variată de celule, amintim că, macrofagele reprezintă o componentă importantă al infiltratului inflamator tumoral. Macrofagele, la fel și alte celule inflamatorii generează o cantitate mare de factori de creștere, citokine și chemokine care pot provoca deteriorarea ADN [15, 223].

Evaluând densitatea macrofagelor CD68+ în specișenele de la pacienții cu leziuni proliferative maligne am observat că acestea au fost prezente atât în stroma peritumorală, cât și în cea intratumorală. Totuși, distribuția macrofagelor, în special pentru ariile intratumorale, a fost neuniformă, ceea ce indirect demonstrează implicarea activă a macrofagelor în procesul de progresie a tumorii. În plus, la compararea densității macrofagelor din ariile peritumorale cu cele din ariile intratumorale a fost obținută o corelație statistic semnificativă. Numărul macrofagelor a crescut aproape de două ori comparativ cu țesuturile normale și leziunile benigne, creștere care, în mare parte, a fost realizată pe contul macrofagelor intratumorale. De asemenea, a fost observată o creștere liniară a numărului de macrofage CD68+, atât intratumoral, cât și peritumoral, în raport cu gradul histologic de diferențiere a adenocarcinoamelor. Pentru evaluarea impactului prognostic al macrofagelor în adenocarcinoame am considerat oportun aprecierea raportului între numărul total de celule CD68+ și scorul Gleason, astfel a fost obținută o corelație statistic semnificativă. La defalcarea studiului pe zone au fost obținute corelații statistic semnificative atât pentru cele intratumorale, cât și pentru cele peritumorale. În literatura de specialitate, se regăsesc studii ce prezintă date similare priviind numărul macrofagelor. Astfel, Gollapudi și colab. [75] au raportat despre niveluri crescute de TAM în neoplazia intraepitelială prostatică comparativ cu densitatea din țesuturile cu leziuni benigne, în același timp ei demonstrează că, pacienți cu scor Gleason mare conțin un număr crescut de TAM opus celor cu scor Gleason mic. Multiplele studii clinice au arătat că există corelații variate între densitatea TAM și pronosticul procesului tumoral [121, 189, 204]. De asemenea, foarte important este faptul că, TAM-urile din diferite compartimente tumorale, aparent, au efecte opuse asupra progresiei cancerului de prostată [121, 189]. Studiind caracterul morfologic al celulelor CD68+ atât în leziunile benigne, cât și în specișenele cu cancer de prostată am observat două populații celulare diferite. Heterogenitatea a fost legată nu doar de morfologia celulelor dar și de localizarea acestora în cadrul leziunii. Astfel că, populația majoritară a

macrofagelor a fost reprezentată de celule mici, cu multiple prelungiri citoplasmice, dispuse în grupuri cu un caracter de masă infiltrativă. Celulele de dimensiuni mici erau localizate predominant în stroma peritumorală, și în zona de invazie a tumorii. Intratumoral populau preponderent ariile periferice ale masei tumorale [73]. În literatura de specialitate sunt descrise două stări diferite de polarizare ale macrofagelor: fenotipul M1 care se prezintă cu efect anti-tumoral și fenotipul M2 care promovează angiogeneza, creșterea tumorală și metastază. Macrofagele asociate tumorii (TAM), în principal, reprezintă o varietate a fenotipului M2, deși în literatură ele au fost descrise și cu fenotipul mixt M1 și M2 [10, 208].

În cadrul studiului a fost obținută corelație statistic semnificativă între densitățile celulelor CD68+ peritumorale și vasele CD34+ intratumorale. Vasele existente în țesuturile peritumorale pot promova vascularizarea tumorii prin cooptare, un proces în care vasele existente sunt înconjurate de celule tumorale și utilizate pentru a vasculariza tumora [208]. Mai mult, macrofagele care infiltrau ariile peritumorale au fost adesea observate în contact strâns cu celulele endoteliale proliferante din capilare și cu celulele musculare netede din arteriole și venule. TAM-urile sunt producători importanți de factori proangiogenici, astfel, contribuind la formarea capilarelor *de novo* prin diverse mecanisme. Conform datelor literaturii, macrofagele produc și secretă citokine pro-angiogenice (VEGF, TGF- β , TGF- α , FGF-2, TNF- α) și interleukine (IL-6 și IL-8), care influențează proliferarea, migrarea și diferențierea celulelor endoteliale. De asemenea, macrofagele secretă cantități crescute de metaloproteinază-9 (MMP-9), care modificând matricea extracelulară influențează forma și morfologia celulelor endoteliale. Mai mult, MMP-9 și alte proteaze secretate de TAM, susțin invazia activată a celulelor endoteliale și migrarea altor celule stromale [31, 177]. Interrelația macrofagelor cu celulele endoteliale a fost observată frecvent în hiperplaziile benigne de prostată. În literatura de specialitate macrofagele sunt descrise și ca niște celule cu un rol central nu doar în angiogeneza tumorală, dar și în arteriogeneza [18, 93].

Multiple studii demonstrează rolul important al DC în imunitatea antitumorală. Fiind parte al micromediului tumoral, DC-urile influențează pozitiv sau negativ evoluția maladiei maligne [180]. DC reprezintă cele mai performante celule prezentatoare de antigen, cărora le revine funcția de santinela tisulară. În stadiul de celule imature, acestea preiau antigenele din țesuturile periferice, iar apoi, procesându-le până la peptide proteolitice, le expun la suprafața membranei ca molecule ale complexului de histocompatibilitate de clasa I și II [135, 227]. În timpul prelucrării antigenului, celula dendritică parcurge procesul de maturizare, moment ce determină migrarea ei în organele limfoide secundare, unde odată ajunse devin celule competente în prezentarea antigenului limfocitelor T. Astfel, celulele dendritice inițiază răspunsul imun antigen-specific [135]. O altă caracteristică funcțională a celulelor dendritice este capacitatea acestora în mod eficient să crească

potențialul imunomodulator și citotoxic al celulelor NK, care contribuie esențial la eliminarea celulelor tumorale. Mai mult ca atât, DC pot, de asemenea, să medieze în mod direct citotoxicitatea direcționată asupra tumorii.

Rezultatele studiului nostru au arătat o creștere a densității celulelor dendritice în țesuturile cu leziuni de prostată față de țesuturile în normă. Diferența numerică față de lotul de control a fost una semnificativă. La defalcarea rezultatelor pe tipul leziunii am constatat că densitatea cea mai mare de celule dendritice a fost înregistrată în specișenele cu hiperplazie benignă de prostată. Notăm că, cel mai înalt grad de infiltrare cu celule dendritice S100+ intraepiteliale a fost asociat cu adenocarcinoamele slab diferențiate. Astfel, datele noastre demonstrează că creșterea numărului de celule dendritice S100+ intraepiteliale în adenocarcinomul de prostată este asociat cu un pronostic nefavorabil [70]. Celulele dendritice joacă un rol important în multe tipuri de cancere umane. În literatura de specialitate se regăsesc studii care demonstrează că prezența unui număr mare de DC intratumoral se asociază cu un prognostic favorabil. În același timp, există dovezi, legate de pierderea capacității de activare a limfocitelor T după expunerea celulelor dendritice în contact cu celulele tumorale și/sau legate de pierderea capacității lor de maturizare cu absența migrării în ganglioni limfatici. Astfel celulele dendritice nu reușesc să activeze limfocitele T inductoare ale imunității anti-tumorale, în schimb mediază toleranța tumorală indusă prin antagonizarea limfocitelor T. În asemenea cazuri creșterea numărului de celule dendritice în ariile tumorale poate fi asociată cu un prognostic nefavorabil. Menționăm că, rezultatele noastre diferă de cele raportate în alte tumori. Astfel, în carcinoamele gastric și de col uterin nu au fost observate asocieri semnificative între gradul de infiltrare al celulelor dendritice și gradul de diferențiere a tumorilor [20, 180]. Corelarea densității crescute de celule dendritice S100+ cu un prognostic bun a fost dovedită în cazurile de cancere colorectal, pulmonar și esofagian [113]. Pentru alte tipuri de tumori infiltrarea cu DC nu a corelat cu gradul histologic, stadiul tumoral sau supraviețuirea. Valoarea prognostică a celulelor S100+ pentru pacienții cu cancer renal rămâne până la moment de asemenea limitată [82].

Analiza morfologiei celulelor dendritice din ariile intraepiteliale și stromale ne-a determinat să presupunem că există două subpopulații diferite de DC, care diferă după gradul de maturare și statutul funcțional. Celulele dendritice S100+ s-au caracterizat ca o populație celulară heterogenă. Heterogenitate determinată fie de intensitatea de exprimare a imunomarcașului, fie de dimensiunile celulare. Notăm că, caracterul apofizat al celulelor dendritice s-a accentuat în adenocarcinoame. După părerea noastră, prezintă interes și diferența cantitativă a celulelor dendritice din cele două arii studiate (stromal, intraepitelial) atât în hiperplazia benignă, cât și în carcinomul de prostată. Astfel, în leziunile hiperplazice benigne a prevalat densitatea celulelor

dendritice din ariile stromale. Această diferență poate fi considerată una esențială și semnificativă, în legătură cu prognosticul favorabil al leziunii, fapt confirmat și prin obținerea unei corelații semnificative statistice între cele două grupe de densități. În cazul adenocarcinomului de prostată datele au fost total diferite, densitatea totală crescută de celule dendritice s-a datorat creșterii numărului de DC intraepiteliale. Creșterea liniară a densității celulelor dendritice intraepiteliale vorbește despre o asociere semnificativă între densitatea DC intraepiteliale și gradul histologic al tumorii. Urmare rezultatelor obținute considerăm că, celulele dendritice stromale S100+ pot fi considerate elemente ale micromediului cu efect important anti-tumoral, iar scăderea numărului lor în adenocarcinomul de prostată este un factor de prognostic nefavorabil. În același timp creșterea numărului de celule dendritice intraepiteliale poate fi asociată cu creșterea toleranței imune la mecanismele antitumorale. Date similare au fost raportate în 2013 de Doroș și colab. care asociază migrarea celulelor dendritice stromale în zonele tumorale cu un prognostic favorabil în carcinoamele laringiene [51]. În schimb, Nagorsen și colab. (2007) au observat în carcinomul colorectal că supraviețuirea mai bună este dependentă nu doar de creșterea numărului de celule dendritice stromale în aria tumorală, dar și cantitatea crescută de DC epiteliale [147]. Multitudinea de rezultate contradictorii, confirmă că celulele dendritice asociate cancerului reprezintă o populație de celule inactive și dendritice active, care necesită investigații detaliate.

Celulele tumorale au capacitatea de a secreta citokine pro-inflamatorii, care promovează infiltrarea micromediului tumoral cu diverse celule, precum macrofage, neutrofile, celule NK, celule dendritice, mastocite, limfocite T și B. Ulterior micromediul din stromă facilitează procesele de angiogeneză, proliferare și invazie a carcinomului. Conform datelor noastre atât în hiperplazia benignă de prostată, cât și carcinomul de prostată, numărul de macrofage, celule dendritice și mastocite stromale a fost crescut în comparație cu țesutul prostatic normal. Iar analizând comparativ densitățile acestor celule în cele două grupuri de leziuni am constatat că densitățile cele mai mari au fost în hiperplazia benignă de prostată. De asemenea am observat că în toate leziunile de prostată expresia triptazei (mastocitele MCT+) și a CD68 (macrofagele) a fost semnificativ mai mare decât exprimarea proteinei S100 (celulele dendritice). Pentru evidențierea interrelațiilor între celulele imune din stroma leziunilor hiperplazice de prostată au fost comparate densitățile celulelor dendritice cu a mastocitelor și macrofagelor, ca rezultat obținându-se un șir de corelații semnificative statistic atât pentru celulele dendritice intraepiteliale, cât și cele stromale.

Celulele dendritice generate în micromediul tumoral reprezintă o populație celulară cu carențe funcționale și cu o capacitate stimulatorie asupra limfocitelor T foarte slabă [196]. Implicarea celulelor epiteliale în procesele hiperplazice de prostată este susținută și de studiul nostru, în care raportăm despre expresia markerului S100 de către celulele tumorale, în 7 cazuri

cu hiperplazie benignă și 12 cazuri de adenocarcinom de prostată. Mai mult ca atât, a fost observată prezenta acestor celule tumorale S100 pozitive în ariile de invazie a tumorii, precum și în lumenul vasului erodat.

Conform datelor din literatură rezultă că, activitatea imună mediată de celulele gazdă, la mulți pacienți cu cancer de prostată, este deprimată. Astfel, limfocitele prezintă, de obicei, semne de defecte funcționale induse de tumoare. În plus, mai multe studii arată că progresia cancerului de prostată este însoțită de o supresie marcată a imunității locale, aspect ce include și moartea apoptotică a celulelor dendritice [1]. Celulele tumorale pot inhiba semnificativ conversia monocitelor în celule dendritice. De asemenea, este recunoscut faptul că, cancerul de prostată inhibă geneza și maturarea celulele dendritice, ducând la scăderea producției de celule prezentatoare de antigen și inhibarea activității lor funcționale [1, 2, 196]. Aceste date demonstrează că tumorile cu creștere rapidă sunt, de obicei, slab infiltrate de DC și incapabile să declanșeze recrutarea și activarea DC care au ca rezultat răspunsuri imune antitumorale întârziate sau insuficiente. Cu toate acestea, mecanismele care reglementează migrarea celulară și homeostazia în interiorul tumorii nu sunt bine înțelese. Rezultatele obținute în ultimii ani au demonstrat implicarea celulelor dendritice în procesul de angiogeneză. În funcție de specificitatea subsetului antigenic, localizare, starea de activare și citokine, celulele dendritice pot produce mediatori pro- și antiangiogenici. Majoritatea studiilor *in vivo* demonstrează că DC, în special DC imature, promovează angiogeneza, în timp ce datele privind activitatea anti-angiogenă *in vivo* a acestor celule sunt limitate. Astfel, numărul de celule DC din parenchimul tumoral poate fi considerat un indice al gradului agresivității și progresiei tumorale [23].

Creșterea, diferențierea normală a prostatei, precum și apoptoza celulelor epiteliale sunt controlate prin intermediul receptorilor androgenici umani (hAR), care au exprimare nucleară atât în celulele epiteliale, cât și în cele stromale [39, 226]. În literatura de specialitate găsim multiple date despre carcinogeneza prostatei, progresia carcinomului de prostată de la cancerul primar la cel metastatic și de la carcinomul hormon-sensibil la cel rezistent după castrare, unde atenția primordială este centrată pe studiu expresiei AR în celulele epiteliale, probabil pentru ca acestea sunt celulele primare implicate în transformarea neoplazică. Este stabilit că expresia AR în celulele epiteliale persistă pe tot parcursul evoluției cancerose. Creșterea expresiei AR în celulele epiteliale a fost asociată cu agresivitatea tumorii și scăderea supraviețuirii pacientului [125]. Considerăm că, determinarea nivelurilor de expresie AR doar într-un singur compartiment al organului reprezintă o posibilă cauză a rezultatelor eronate sau neconcludente despre cancerogeneza prostatică. Astfel, AR-ul stromal ar putea, de rând cu cel epitelial, să fie important pentru aprecierea progresiei cancerului de prostată și răspunsul tumoral la terapia cu castrare. În

această ordine de idei, multiple studii recente, sugerează că receptorii androgeni stromali pot fi mai importanți decât cei glandulari [19, 99].

Reieșind din datele existente în literatură, am considerat că va fi rezonabil, pentru studiul nostru, evaluarea expresiei diferențiale a receptorilor AR în celulele stromale și epiteliale din leziunile prostatice. Evaluarea minuțioasă a AR în țesuturile normale, din cadrul studiului nostru, a evidențiat o intensitate de expresie moderat redusă atât pentru celulele epiteliale, cât și cele stromale. Proporția de celule AR pozitive pentru stromă a fost mare (84,6%), iar distribuția celulelor AR pozitive stromale a fost uniformă. Pentru celulele epiteliale reacția pozitivă la AR a fost caracteristică doar pentru celulele luminale. În hiperplaziile nodulare benigne semnalul imunohistochimic rămâne în continuare exprimat de celulele epiteliale luminale, doar că intensitatea de expresie AR este crescută. Un aspect particular a fost evidențierea semnalului AR în nucleele celulelor bazale. În compartimentul stromal numărul celulelor AR+ a fost în scădere, în special pentru ariile intratumorale. Scăderea numărului de celulele stromale AR+ a fost caracteristică și stromei din carcinoamele de prostată. Astfel, a fost observată o scădere statistic semnificativă a expresiei AR stromal în specișenele cu carcinom de prostată comparativ cu prostata hiperplazică benignă. Alți cercetători, de asemenea, au raportat că, amploarea pierderii AR stromal este direct proporțională cu gradul crescut al scorului Gleason [116, 120, 228]. În 1999, Olapade-olaopa E. și colab., [156] au raportat despre scăderea expresiei AR în stroma peri-epitelială încă din stadiul de neoplazie prostatică intraepitelială de grad înalt (HGPIN) comparativ cu prostata normală. Conform datelor lor, utilizând probe de țesuturi HGPIN, s-a constatat că expresia AR stromal lipsea în 80% din celule stromale peri-epiteliale [156]. Concomitent, în literatura de specialitate sunt raportate date care identifică că pierderea AR-lui stromal duce la suprimarea dezvoltării leziunilor încă în stadiul de PIN, cu ameliorarea proliferării epitelului și a micromediilor care promovează tumora, inclusiv remodelarea matricei extracelulare, infiltrarea celulelor imune și neovascularizației. Toate acestea fiind datorate, partial, acțiunii modulatorii a citokinelor/chemokinelor pro-inflamatorii [115]. Importante, sunt și datele raportate de unii cercetători despre asocierea pierderii expresiei AR stromal cu rezultatele clinice la pacienții cu carcinom de prostată. Credem că, pierderea AR stromal poate fi considerat un marker al agresivității bolii. Unele studii, deja, au asociat nivelul scăzut de receptori AR în stroma tumorală (numită și peritumorală) cu un risc crescut de recidivă al carcinomului prostatic după prostatectomiile parțiale și terapia de castrare [89, 174, 228].

Observând caracterul heterogen în distribuția celulelor stromale AR+, în leziunile benigne și maligne, am efectuat analiza comparativă cu rezultatele obținute prin metoda de colorare Masson și reacția imunohistochimică anti- α -SMA pentru a identifica celulele care ar putea fi AR+.

Astfel, am observat că majoritatea celulelor AR- corespundeau cu locațiile fibroblastelor. Totuși, au fost vizualizate și zone ale fibroblastelor care exprimau AR, în special, în nodulii stromali din speci­menele cu leziuni hiperplazice benigne. Scăderea nivelurilor de AR din stroma tumorală poate fi legată de pierderea miocitelor, dar nu numai, dovadă fiind și tumorile unde pe fundalul scăderii stromale de AR populația miocitelor nu a fost esențial modificată. Mecanismul care stă la baza pierderii AR stromal nu este cunoscut, însă, unele date asociază această scădere de expresie cu dediferențierea și pierderea celulelor musculare netede și cu creșterea populației de fibroblaste și miofibroblaste, observate odată cu progresia adenocarcinomului de prostată [39, 229]. Conform altor surse, cauza posibilă de pierdere a expresiei AR în celulele stromale, ar fi prezența receptorilor mutați care nu sunt recunoscuți de anticorpul utilizat [197]. Pierderea sau modificarea receptorilor hormonal­i este considerată a fi una dintre căile prin care tumorile sensibile la terapia de castrare dobândesc rezistență. Schimbările în expresia AR stromal din carcinoamele de prostată par să fie semnificative și acest aspect sugerează rolul important al compartimentului stromal în medierea controlului androgen asupra compartimentului epitelial. Mai mult, deoarece AR este necesar pentru exprimarea factorilor de creștere peptidici, este posibil că, odată cu pierderea acestor receptori, celulele stromale să înceteze exprimarea lor în etapele precoce ale transformării maligne, astfel că, celulele tumorale, în lupta sa pentru supraviețuire, ar putea efectua trecerea spre alte mecanisme celulare, care sunt hormon-independente.

Un aspect particular și interesant în cadrul studiului nostru a fost evidențierea celulelor epiteliale AR- în carcinoamele de prostată. Menționăm că, în general, majoritatea celulelor tumorale au fost AR+, iar gradul de expresie al intensității a fost pronunțat. În adenocarcinoamele mediu și slab diferențiate, frecvent, au fost observate arii în care printre celulele epiteliale AR+ erau localizate celule epiteliale AR- sau zone tumorale cu expresia mixtă care alternau cu zone tumorale unde expresia AR lipsea total. Un aspect aparte a fost identificarea a trei pattern-uri de expresie a AR epitelial: nuclear difuz, nuclear regional și nuclear focal. Un număr mare de lucrări relatează despre heterogenitatea imunohistochimică a AR epitelial din profunzimea tumorii [179, 207], și se pare că acesta poate fi un factor foarte important pentru prognosticul bolii. După părerile unor autori, prognosticul carcinomului de prostată este dependent, nu de valoarea procentuală a celulelor pozitive, dar de gradul de heterogenitate a imunocolorării sau de intensitatea medie a imunocolorării [179].

Datele studiului nostru sunt diferite de rezultatele raportate de Sweat și colab., care, în 1999, au observat reducerea expresiei AR epitelial în carcinomul de prostată [198]. Cauzele care stau la baza acestor discrepanțe în date sunt multiple. Astfel, această diferență se poate datora caracterului heterogen al expresiei AR în țesutul tumoral, care a fost observat și în studiul nostru.

O altă posibilă cauză rezidă în metoda utilizată pentru cuantificarea AR, astfel, noi am valorificat celulele AR pozitive utilizând metoda "hot-spot", în timp ce, Sweat și colab. [198] nu descriu care au fost ariile evaluate în studiu. Notăm că, în speci­menele cu carcinom de prostată imunoexpresia AR a variat drastic, chiar și în cadrul aceluiași specimen, astfel pentru a evita anumite prejudecăți în selecția ariilor de studiu am folosit metoda "hot-spot".

După părerea lui Tuxhorn J. și colab. (2001) expresia și funcția AR stromal este diferită față de AR epitelial, iar urmare modificărilor structurale, genomice și genetice ale celulelor stromale apar modificări comportamentale exprimate în stroma asociată tumorii [42, 216]. Prin studii experimentale, atât *in vitro*, cât și *in vivo*, a fost demonstrat că, în prezența androgenului, celulele stromale care exprimă AR reduc creșterea și capacitatea invazivă a celulelor epiteliale din adenocarcinomul de prostată. Mandeep, și colab. (2014) [126] presupun că, acest efect deosebit al AR stromal se datorează implicării factorilor și/sau mecanismelor paracrine, reglate atât de celulele epiteliale, cât și de cele stromale. Analizând datele din literatură reiese că, atât celulele stromale AR-, cât și cele AR+ promovează creșterea celulelor epiteliale în absența androgenului, prin secreția unor factori paracrini, care sunt independenți de AR. În același timp, celulele stromale AR+ mai secretă, probabil, alt tip de factor paracrin cu efect inhibitor asupra creșterii celulelor epiteliale, doar că acest factor este dependent de prezența androgenului și receptorului androgenic [192].

Astfel, de-a lungul progresiei tumorale se produce o selecție naturală a celulelor stromale AR- față de celulele AR+, date confirmate și de studiul nostru. Mai mult, Gao și colab. (2001) sugerează că, în timpul transformării maligne a celulelor epiteliale, are loc o schimbare în axa AR epitelial, astfel are loc o trecere de la căile paracrine de control, dependente de celulele stromale, la căile autocrine de control [60]. Trecerea celulelor tumorale la mecanismul autocrin de proliferare, sugerează că AR epitelial reglează o nouă serie de gene pentru supraviețuire și proliferare, care nu sunt exprimate în mod normal în celulele epiteliale. Iar consecința acestui fapt ar putea fi că, celulele epiteliale tumorale nu mai sunt dependente de interacțiunile stromale-epiteliale și de factorii de creștere mediați de AR stromal.

Multitudinea de date acumulate, impun tot mai mult re-identificarea importanței terapiei de deprivare de androgen în procesul de transformare a carcinomul sensibil la castrare spre carcinomul rezistent. Terapia de castrare țintește nemijlocit celulele tumorale inducând apoptoza acestora. În același timp, posibil ca, scăderea cantității de androgeni, activează efectele stromale care facilitează proliferarea tumorală, astfel contracarând efectele apoptotice ale terapiei [145]. Evaluarea amănunțită a compartimentului stromal de-a lungul progresiei carcinomului de prostată reprezintă căile de evidențiere a noilor terapii.

CONCLUZII

1. Adenocarcinomul de prostată este însoțit de diminuarea expresiei receptorilor androgenici în stroma tumorală concomitent cu scăderea numărului miocitelor α -SMA+ și creșterea populației de fibroblaste/miofibroblaste α -SMA-.
2. Creșterea densității celulelor dendritice S100+ intraepiteliale și scăderea numărului macrofagelor CD68+ peritumorale în stroma leziunilor hiperplazice de prostată sunt particularități histologice ale malignizării.
3. Mastocitele din zonele peritumorale dezvoltă un fenotip imunohistochimic particular: TRYP+CHY+CD117+ în adenocarcinomul de prostată spre deosebire de TRYP-CHY+CD117+ în hiperplazia benignă de prostată.
4. Adenocarcinoamele de prostată implică cooperarea celulelor CD68+, S100+, MCT+, CHY+ și CD117+ atât în ariile tumorale, cât și peritumoral, contribuind la secreția de substanțe biologice active cu rol reglator al proceselor proliferativ și angiogenic.
5. Progresia adenocarcinomului de prostată este însoțită de scăderea densității fibrelor de colagen tip I și tip III. Ariile intratumorale și zonele de invazie tumorală se caracterizează prin degradarea componentei fibrilare ale stromei. Fenotipului reactiv al stromei se dezvoltă începând cu hiperplaziile benigne de prostată; modificările ulterioare ale componentei fibrilare a matricei extracelulare sunt direct dependente de evoluția procesului tumoral.
6. Epiteliul glandular al prostatei, independent de caracterul leziunii, expresează combinația de markerii CD117+, CD68+, S100+, MCT+, CHY-, α -SMA+. Astfel, modificările epiteliale generează reacții adaptive din partea tuturor componentelor stromei, inclusiv rețelei de vase intratumorale.
7. Carcinogeneza induce angiogeneza predominant intratumoral, fiind susținută atât de mastocitele peritumorale MCT+, cât și de macrofagele peritumorale CD68+.

RECOMANDĂRI

1. Drept repere pentru diagnosticul histologic în leziunile hiperplazice ale prostatei, recomandăm estimarea numărului celulelor stromale α -SMA+ și expresiei receptorilor androgenici în stromă.
2. În evaluarea prognosticului adenocarcinoamelor de prostată, recomandăm determinarea expresiei AR concomitent în epiteliu și stromă.
3. Pentru determinarea rolului mastocitelor, recomandăm stabilirea fenotipului celular în baza unui set minim de 3 markeri: anti-triptaza mastocitară (MCT), anti-chimaza mastocitară (CHY) și CD117.
4. La evaluarea prognosticului în adenocarcinoamele de prostată, recomandăm compararea densităților celulelor dendritice S100+ intraepiteliale *versus* celulelor dendritice S100+ stromale.
5. Pentru a permite extinderea timpului de examinare a preparatelor histologice colorate imunohistochimic prin metodă de dublu imunomarcaj, recomandăm utilizarea cromogenului VINA Green.

BIBLIOGRAFIA

1. AALAMIAN, M., et al. Human prostate cancer regulates generation and maturation of monocyte- derived dendritic cells. In: *Prostate*. 2001;46, 68-75.
2. AALAMIAN, M., et al. Inhibition of dendropoiesis by tumor derived and purified prostate specific antigen. In: *J. Urol*. 2003, 170 (5), 2026–2030.
3. AARON, L.T., FRANCO, O., HAYWARD, S.W. Review of Prostate Anatomy and Embryology and the Etiology of BPH. In: *Urol Clin North Am*. 2016 Aug; 43(3): 279–288.
4. ABE, M., et al. Mast cell tryptase stimulates both human dermal fibroblast proliferation and type I collagen production. In: *Clin Exp Allergy*. 1998. 12: 1509–1517.
5. ABONIA, J.P., et al. Involvement of mast cells in eosinophilic esophagitis. In: *J Allergy Clin Immunol*. 2010, 126:140-149.
6. ACS, G., et al. The presence of extensive retraction clefts in invasive breast carcinomas correlates with lymphatic invasion and nodal metastasis and predicts poor outcome: a prospective validation study of 2742 consecutive cases. In: *Am J Surg Pathol*. 2015;39(3):325-337. DOI: 10.1097/PAS.0000000000000339.
7. AMMENDOLA, M., et al. Targeting mast cells tryptase in tumor microenvironment: a potential antiangiogenetic strategy. In: *Biomed Res Int*. 2014; 2014:154702.
8. AMMENDOLA, M., et al. Mast cell positivity to tryptase correlates with metastatic lymph nodes in gastrointestinal cancer patients treated surgically. In: *Oncology*. 2013, 85: 111-116.
9. ASSELIN-PATUREL, C., TRINCHIERI, G. Production of type I interferons: plasmacytoid dendritic cells and beyond. In: *J ExpMed*. 2005, 202(4):461–5.doi:10.1084/jem. 20051395.
10. ATRI, C., GUERFALI, F.Z., LAOUINI, D. Role of human macrophage polarization in inflammation during infectious diseases. In: *Int J Mol Sci*. 2018;19(6). doi: 10.3390/ijms19061801.
11. AYALA, A.G., RO, J.Y. Prostatic Intraepithelial Neoplasia: Recent Advances. In: *Arch Pathol Lab Med*. 2007, 131 (8): 1257–1266.
12. AYALA, G., et al. Reactive stroma as a predictor of biochemical-free recurrence in prostate cancer. In: *Clin Cancer Res*. 2003;9(13):4792-4801.
13. AYDIN, A., et al. Oxidative stress and antioxidant status in nonmetastatic prostate cancer and benign prostatic hyperplasia. In: *Clin. Biochem*. 2006,39, 176–179.
14. AYDIN, O., et al. Immunohistological Analysis of Mast Cell Numbers in the Intratumoral and Peritumoral Regions of Prostate Carcinoma Compared to Benign Prostatic Hyperplasia. *Pathology - Research and Practice*, 2002,198(4), 267–271. doi:10.1078/0344-0338-00253.

15. BALKWILL, F., MANTOVANI A. Inflammation and cancer: back to Virchow? *Lancet*. 2001;357:539 – 45.
16. BARRON, D.A., ROWLEY, D.R. The reactive stroma microenvironment and prostate cancer progression. In: *Endocr Relat Cancer*. 2012 Oct 30;19(6):R187-204.
17. BAVIK, C., et al. The gene expression program of prostate fibroblast senescence modulates neoplastic epithelial cell proliferation through paracrine mechanisms. In: *Cancer Res*. 2006, 66, 794–802.
18. BERGMANN, C.E., et al. Arteriogenesis depends on circulating monocytes and macrophage accumulation and is severely depressed in op/op mice. In: *J Leukoc Biol*. 2006;80:59–65.
19. BERRY, P.A., MAITLAND, N.J., COLLINS, A.T. Androgen receptor signaling in prostate: Effects of stromal factors on normal and cancer stem cells. In: *Mol Cell Endocrinol*. 2008;288:30–37. DOI: 10.1016/j. mce.2008.02.024.
20. BETHWAITE, P.B., HOLLOWAY, L.J., THORNTON, A., DELAHUNT, B. Infiltration by immunocompetent cells in early stage invasive carcinoma of the uterine cervix: a prognostic study. In: *Pathology*. 1996, 28(4): 321-327.
21. BIGLER, S.A., DEERING, R.E., BRAWER, M.K. Comparison of microscopic vascularity in benign and malignant prostate tissue. In: *Hum. Pathol*. 1993,24: 220-226.
22. BREW, K., NAGASE, H. The tissue inhibitors of metalloproteinases (TIMPs): an ancient family with structural and functional diversity. In: *Biochim Biophys Acta*. 2010 Jan; 1803(1):55-71.
23. BRUNO, A., et al. Orchestration of angiogenesis by immune cells. In: *Frontiers in oncology*. 2014, 4(131): doi: 10.3389/fonc.2014.00131.
24. BUTCHER, D.T., ALLISTON, T., WEAVER, V.M.. A tense situation: forcing tumour progression. *Nature Reviews Cancer*. 2009, 9(2):108-22.
25. CARONNI, N., SAVINO, B., BONECCHI, R. Myeloid cells in cancer-related inflammation. In: *Immunobiology*. 2015; 220(2): 249-253.
26. CARPENCO, E., et al. Mast cells in luminal vs non-luminal breast cancers. In: *Moldovan Medical Journal*. 2021;64(4):35-38, ISSN 2537-6373 /ISSNe 2537-6381.
27. CARPENCO, E., et al. Mast cells as an indicator and prognostic marker in molecular subtypes of breast cancer. In: *In Vivo*. 2019, nr. 3(33), pp. 743-748. ISSN 0258-851X.10.21873/invivo.11534.
28. CAUGHEY, G.H. Mast cell tryptases and chymases in inflammation and host defense. In: *Immunol Rev*. 2007; 217:141-154.

29. CEBANU, A., et al. The lymphangiogenic role of mast cells in premalignant and malignant lesions of uterine cervix. In: *Analele Științifice ale USMF „N. Testemițanu”*. 2011, nr. 1(12), pp. 168-173. ISSN 1857-1719.
30. CERNÎL, A.; ȘAPTEFRAȚI, L. Angiogeneza și limfangiogeneza tumorală. In: *Buletinul Academiei de Științe a Moldovei. Științe Medicale*. 2010, nr. 4(27), pp. 60-66. ISSN 1857-0011.
31. CHANMEE, T., ONTONG, P., KONNO, K., ITANO, N. Tumor-associated macrophages as major players in the tumor microenvironment. In: *Cancers*. 2014; 6(3): 1670-1690; doi: 10.3390/cancers6031670.
32. CHEN, N., ZHOU, Q. The evolving Gleason grading system. In: *Chin J Cancer Res*. 2016; 28(1): 58-64.
33. CIRRI, P., CHIARUGI, P. Cancer-associated-fibroblasts and tumour cells: a diabolic liaison driving cancer progression. In: *Cancer and Metastasis Reviews*. 2011,31(1-2):195–208 DOI 10.1007/s10555-011-9340-x.
34. CLARK, A.K., et al. A bioengineered microenvironment to quantitatively measure the tumorigenic properties of cancer-associated fibroblasts in human prostate cancer. In: *Biomaterials*. 2013, 34(20), 4777–4785. doi:10.1016/j.biomaterials.2013.03.005.
35. COMITO, G., et al. Cancer-associated fibroblasts and M2-polarized macrophages synergize during prostate carcinoma progression. In: *Oncogene*. 2014, 33(19):2423–31.
36. CORTEZ-RETAMOZO, V., et al. Origins of tumor-associated macrophages and neutrophils. In: *Proc Natl Acad Sci U S A*. 2012,109: 2491-2496.
37. CUNHA, G.R., et al. Hormonal, cellular, and molecular regulation of normal and neoplastic prostatic development. In: *J Steroid Biochem Mol Biol*. 2004;92(4):221–236.
38. CUNHA, G.R., HAYWARD, S.W., DAHIYA, R., FOSTER, B.E. Smooth Muscle-Epithelial Interactions in Normal and Neoplastic Prostatic Development. In: *Acta Anat.*, 1996; 155: 63-72.
39. CUNHA, G.R., HAYWARD, S.W., WANG, Y.Z., RICKE, W.A. Role of the stromal microenvironment in carcinogenesis of the prostate. In: *Int J Cancer*. 2003;107:1–10.
40. CUNHA, G.R. Mesenchymal–epithelial interactions: past, present, and future. In: *Differentiation*. 2008,76(6), 578–586. doi:10.1111/j.1432-0436.2008.00290.x.
41. DA MOTTA, V.P., et al. CASPASE-3 and CD-34 expression in prostate adenocarcinoma. In: *Rev Col Bras Cir*. 2009; 36: 223-9.
42. DAKHOVA, O., et al. Global gene expression analysis of reactive stroma in prostate cancer. In: *Clinical Cancer Research*. 2009;15 12 3979-89.

43. DE LA TAILLE, A., et al. Microvessel density as a predictor of PSA recurrence after radical prostatectomy. A comparison of CD34 and CD31. In: *Am J Clin Pathol.* 2000; 113: 555-62.
44. DE NUNZIO, C., et al. The Controversial Relationship Between Benign Prostatic Hyperplasia and Prostate Cancer: The Role of Inflammation. In: *European Urology.* 2011, 60(1), 106–117 doi:10.1016/j.eururo.2011.03.055.
45. DE WEVER, O., MAREEL, M. Role of tissue stroma in cancer cell invasion. In: *J Pathol.* 2003;200: 429 – 447. doi:10.1002/path.1398.
46. DELAHUNT, B., et al. Gleason grading: past, present and future. In: *Histopathology.* 2011; 60(1), 75–86. doi:10.1111/j.1365-2559.2011.04003.x.
47. DENG, W.B., LI, P., LI, G.X., ZHAO, Y. The distribution of mast cells in benign and malignant prostate lesions and its biologic significance. *Sichuan Da Xue Xue Bao Yi Xue Ban.* 2004; 35:623-625.
48. DESMOULIÈRE, A., GUYOT, C., GABBIANI, G. The stroma reaction myofibroblast: a key player in the control of tumor cell behavior. In: *Int J Dev Biol.* 2004, 48:509-517.
49. DHODAPKAR, M. V., DHODAPKAR, K. M., PALUCKA, A. K. Interactions of tumor cells with dendritic cells: balancing immunity and tolerance. In: *Cell Death Differ.* 2008,15, 39–50.
50. DI GIROLAMO, N., et al. Human mast cell-derived gelatinase B (matrix metalloproteinase-9) is regulated by inflammatory cytokines: role in cell migration. In: *J Immunol.* 2006, 177: 2638–2650.
51. DOROŞ C., BALICA, N., CÎMPEAN, A.M. Dendritic cells: friends or foes of laryngeal cancer? In: *Rom J Morphol Embryol.* 2013, 54(1):131–135.
52. DOUGHERTY, R. H., et al. Accumulation of intraepithelial mast cells with a unique protease phenotype in TH2-high asthma. In: *Journal of Allergy and Clinical Immunology.* 2010,125(5), 1046–1053.e8. doi:10.1016/j.jaci.2010.03.003.
53. EBELT, K., et al. Dominance of CD4+ lymphocytic infiltrates with disturbed effector cell characteristics in the tumor microenvironment of prostate carcinoma. In: *Prostate.* 2008, 68 (1), 1–10.
54. EGEBLAD, M., RASCH, M.G., WEAVER, V.M. Dynamic interplay between the collagen scaffold and tumor evolution. In: *Curr Opin Cell Biol.* 2010b. 22: 697–706.
55. ELSASSER-BEILE, U., et al. Comparison of the activation status of tumor infiltrating and peripheral lymphocytes of patients with adenocarcinomas and benign hyperplasia of the prostate. In: *Prostate.* 2000.45 (1), 1–7.

56. FAVARO, W.J., et al. Periacinar retraction clefting in nonneoplastic and neoplastic prostatic glands: artifact or molecular involvement. In: *Pathol Oncol Res.* 2012;18(2):285-292. DOI: 10.1007/s12253-011-9440-5.
57. FLEISCHMANN, A., et al. Immunological microenvironment in prostate cancer: high mast cell densities are associated with favorable tumor characteristics and good prognosis. In: *Prostate.* 2009,69:976-981.
58. GALINSKY, D.S., NECHUSHTAN, H. Mast cells and cancer—no longer just basic science. In: *Crit Rev Oncol Hematol.* 2008; 68(2),115–130. doi:10.1016/j.critrevonc.2008.06.001.
59. GALLI, S.J., BORREGAARD, N., WYNN, T.A. Phenotypic and functional plasticity of cells of innate immunity: macrophages, mast cells and neutrophils. In: *Nat Immunol.* 2011 Oct 19; 12(11):1035-44.
60. GAO, J., ARNOLD, J.T., ISAACS, J.T. Conversion from a paracrine to an autocrine mechanism of androgen-stimulated growth during malignant transformation of prostatic epithelial cells. In: *Cancer Research.* 2001; 61:13:5038-44.
61. GARCIA-HERNANDEZ MDE, L., et al. Prostate stem cell antigen vaccination induces a long-term protective immune response against prostate cancer in the absence of autoimmunity. In: *Cancer Res.* 2008,68 (3), 861–869.
62. GERDES, M.J, et al. Regulation of rat prostate stromal cell myodifferentiation by androgen and TGF- β 1. In: *Prostate.* 2004, 58299–307. (doi:10.1002/pros.10327).
63. GHICAVÎL, V. Adenomul de prostată concepții noi de diagnostic și tratament. In: *Revista științifico-practică "Info-Med".* 2015, nr. 1(25), pp. 41-46. ISSN 1810-3936.
64. GLEAVE, M.E., HSIEH, J.T., VON ESCHENBACH, A.C., CHUNG, L.W. Prostate and bone fibroblasts induce human prostate cancer growth in vivo: implications for bidirectional tumor-stromal cell interaction in prostate carcinoma growth and metastasis. In: *J Urol.* 1992, 147:1151-1159.
65. **GLOBA, T.** Angiogeneza și mastocitele în leziunile proliferative benigne de prostată. In: *Materialele Conferinței științifice internaționale dedicată celor 70 de ani de la fondarea Universității de Stat de Medicină și Farmacie "Nicolae Testemițanu".* Ed.: Sirius SRL, 2015, ISBN 978-9975-57-194-4, pp. 64-70.
66. **GLOBA, T.**, GLOBA, L., PELIN, E., ȘAPTEFRAȚI, L. Aspecte structurale ale stromei din prostata normală. In: *Probleme actuale ale morfologiei. Materialele Conferinței științifice internaționale dedicată celor 70 de ani de la fondarea Universității de Stat de Medicină și Farmacie "Nicolae Testemițanu".* Ed.: Sirius SRL, 2015, ISBN 978-9975-57-194-4, pp. 59-63.

67. **GLOBA, T.**, et al. Caracteristica fibroarhitecturala a stromei în carcinomul de prostată. Buletinul Academiei de Științe a Moldovei. Științe Medicale, Ediție specială dedicată aniversării 20 de ani de la fondarea academiei de Științe Medicale din RM. 2018; p. 82-90;
68. **GLOBA, T.** Aspecte morfologice și morfometrice ale mastocitelor din prostata umană. În: Anale științifice ale USMF „Nicolae Testemițanu”. Ediția VI. Chișinău, 2005, vol. I, pp. 74-78. ISSN 1857-1719.
69. **GLOBA, T.** Există oare relații spațiale și de timp între hiperplazia și carcinomul de prostată? In: Analele Științifice ale USMF „N. Testemițanu”. 2008, nr. 1(9), pp. 65-68. ISSN 1857-1719.
70. **GLOBA, T.**, et al. Macrophages and dendritic cells density correlates with depth of invasion in the prostate carcinoma. Moldovan Medical Journal. 2020;63(4):27-34. doi: 10.5281/zenodo.4016808. ISSN 2537-6373 (Print); ISSN 2537-6381 (Online).
71. **GLOBA, T.**, et al. Mast cell phenotype in benign and malignant tumors of the prostate. Polish Journal of Pathology. 2014, 66(2), 147-153. (IF: 0.832).
72. **GLOBA, T.**, MAZURU, V., ȘAPTEFRAȚI, L., PELIN, E. Analiza morfometrică a populației mastocitelor din prostata umană . In: Buletinul Academiei de Științe a Moldovei. Științe Medicale. 2012, nr. 1(33), pp. 54-58. ISSN 1857-0011.
73. **GLOBA, T.**, et al. Analiza imunohistochimică a macrofagelor CD68+ din stroma carcinomului de prostată. In : Probleme actuale ale morfologiei. Materialele Conferinței Științifice Internaționale dedicată celor 75 de ani de la fondarea Universității de Stat de Medicină și Farmacie Nicolae Testemițanu. Ed.: Sirius SRL, 2020; 63-67. ISBN 978-9975-57-281-1.
74. GOLDSTEIN, A.S., et al. Identification of a cell of origin for human prostate cancer. In: Science. 2010;329 (5991):568–71.
75. GOLLAPUDI, K., et al: Association between tumor-associated macrophage infiltration, high grade prostate cancer and biochemical recurrence after radical prostatectomy. In: Am J Cancer Res. 2013; 3:523-529.
76. GONÇALVES, B. F., et al. Key participants of the tumor microenvironment of the prostate: An approach of the structural dynamic of cellular elements and extracellular matrix components during epithelial–stromal transition. In: Acta Histochemica. 2015. 117(1),4–13. doi:10.1016/j.acthis.2014.10.009.
77. GONG, Y., CHIPPADA-VENKATA, U., OH, W. K. Roles of Matrix Metalloproteinases and Their Natural Inhibitors in Prostate Cancer Progression. In: Cancers. 2014, 6(3), 1298–1327. doi:10.3390/cancers6031298.

78. GRAVINA, G.L., MANCINI, A., RANIERI, G., et al. Phenotypic characterization of human prostatic stromal cells in primary cultures derived from human tissue samples. In: *Int. J. Oncol.* 2013; 42: 2116–22.
79. GRIFFITHS, K., MORTON, M.S., NICHOLSON, R.I. Androgens, androgen receptors, antiandrogens and the treatment of prostate cancer. In: *Eur Urol.* 1997;32(Suppl 3):24–40.
80. GUPTA, R.K. Mast cell variations in prostate and urinary bladder. In: *Arch Pathol.* 1970,89: 302–305.
81. HAGEMANN, T., et al. Enhanced invasiveness of breast cancer cell lines upon co-cultivation with macrophages is due to TNF-alpha dependent up-regulation of matrix metalloproteases. *Carcinogenesis.* 2004 Aug;25(8):1543-9. Epub 2004 Mar 25. PMID 15044327.
82. HAMADA, I., et al. Clinical effects of tumor-associated macrophages and dendritic cells on renal cell carcinoma. In: *Anticancer Res.* 2002;22(6C): 4281-4284.
83. HANAHAN, D., WEINBERG, R.A. Hallmarks of cancer: the next generation, In: *Cell.* 2011,144, 646-674. doi:10.1016/j.cell.2011.02.013.
84. HARPER, M.E., GLYNNE-JONES, E., GODDARD, L. et al. Vascular endothelial growth factor (VEGF) expression in prostatic tumours and its relationship to neuroendocrine cells. In: *BrJCancer.* 1996; 75: 910-916.
85. HAYWARD, S.W. Approaches to modeling stromal-epithelial interactions. In: *J Urol.* 2002; 168:1165-1172.
86. HAYWARD, S.W., et al. Malignant Transformation in a Nontumorigenic Human Prostatic Epithelial Cell Line1. In: *Cancer Research.* 2001, 61, 8135–8142.
87. HEER, R., et al. The role of androgen in determining differentiation and regulation of androgen receptor expression in the human prostatic epithelium transient amplifying population. In: *J Cell Physiol.* 2007;212(3):572–8.
88. HENDERSON, W.R., CHI, E.Y., JONG, E.C., KLEBANOFF, S.J. Mast cell-mediated tumor cell cytotoxicity. Role of peroxidase. In: *J Exp Med.* 1981,153: 520–524.
89. HENSHALL, S.M., et al. Altered expression of androgen receptor in the malignant epithelium and adjacent stroma is associated with early relapse in prostate cancer. In: *Cancer Res.* 2001;61:423–427.
90. HERBER, D.L, et al. Lipid accumulation and dendritic cell dysfunction in cancer. In: *NatMed.* 2010,16(8):880–6.doi:10.1038/nm.2172.
91. HILLY, O., et al. The Role of S100-Positive Dendritic Cells in the Prognosis of Papillary Thyroid Carcinoma. In: *American Journal of Clinical Pathology.* 2013;139:87-92.

92. HINZ, B., DARBY, I.A., GABBIANI, G., DESMOULIÈRE, A. The role of the myofibroblast in fibrosis and cancer progression. In *Tumor Associated Fibroblasts and their Matrix*. New York: Springer;Fusenig NE, Mueller MM 2011:37-74.
93. HIROSE, N., et al. The local injection of peritoneal macrophages induces neovascularization in rat ischemic hind limb muscles. In: *Cell Transplant*. 2008;17:211–222.
94. HIROTA, S., et al. Gain-of-function mutations of c-kit in human gastrointestinal stromal tumors. In: *Science*,1998;279: 577–580.
95. HOESEL, B., SCHMID, J.A. The complexity of NF-κB signaling in inflammation and cancer. In: *Molecular Cancer*. 2013, 12:86.
96. HU, G., WANG, S., CHENG, P. Tumor-infiltrating tryptase+ mast cells predict unfavorable clinical outcome in solid tumors. In: *Int J Cancer*. 2018;142(4):813-821.
97. HUGGINS, C., HODGES, C. Studies on prostatic cancer: I. The effect of castration, of estrogen and of androgen injection on serum phosphatases in metastatic carcinoma of the prostate. In: *J Urol*. 2002 Jul;168(1):9-12.
98. IRIE, J., MANUCHA, V., IOFFE, O.B., SILVERBERG, S.G. Artefact as the pathologists friend: peritumoral retraction in situ and infiltrating duct carcinoma of the breast. In: *Int J Surg Pathol*. 2007;15(1):53-59. DOI: 10.1177/1066896906295690.
99. ISAACS, J.T. Prostate stem cells and benign prostatic hyperplasia. In: *Prostate*. 2008; 68:1025–1034.
100. ISHIDOYA, S., et al. Novel anatomical findings of the prostatic gland and the surrounding capsular structures in the normal prostate. In: *Tohoku J Exp Med*. 2007 May: 212:55-62.
101. ISHII, K., et al. Heterogenous induction of carcinoma-associated fibroblast-like differentiation in normal human prostatic fibroblasts by co-culturing with prostate cancer cells. In: *J. Cell. Biochem*. 2011, 112, 3604–3611.
102. IYODA, T., FUKAI, F. Modulation of tumor cell survival, proliferation, and differentiation by the peptide derived from tenascin-C: implication of 1-integrin activation. In: *International Journal of Cell Biology*. 2012, 1–10. doi:10.1155/2012/647594.
103. IZUMIYA, K., NAKADA, T. Inhibitors of collagen synthesis and hypophysectomy: effects on androgen induced growth of ventral prostate in rats. In: *Arch Androl* 1997;38:231–241.
104. JEMAL, A., et al. Prostate cancer incidence and PSA testing patterns in relation to USPSTF screening recommendations. *JAMA*, 2015, 314(19), 2054–2061.
105. JENNBÄCKEN, K., VALLBO, C., WANG, W., DAMBER, J.E. Expression of vascular endothelial growth factor C (VEGF-C) and VEGF receptor-3 in human prostate cancer is associated with regional lymph node metastasis. In: *Prostate*. 2005;65:110–116.

106. JIANG, L., et al. Human stroma and epithelium co-culture in a microfluidic model of a human prostate gland. *Biomicrofluidics*, 2019. 13(6), 064116. doi:10.1063/1.5126714.
107. JIAN-PING, W., et al. Intensity of stromal changes is associated with tumor relapse in clinically advanced prostate cancer after castration therapy. In: *Asian Journal of Andrology*. 2014; 16, 710–714.
108. JOHANSSON, A., et al. Mast cells are novel independent prognostic markers in prostate cancer and represent a target for therapy. In: *Am J Pathol*. 2010,177: 1031–1041.
109. KALLURI, R., ZEISBERG, M. Fibroblasts in cancer. In: *Nat Rev Cancer*. 2006 May; 6(5):392-401.
110. KHAZAIE, K., et al. The significant role of mast cells in cancer. In: *Cancer Metastasis Rev*. 2011;30:45–60.
111. KISKOWSKI, M.A., et al. Role for Stromal Heterogeneity in Prostate Tumorigenesis. In: *Cancer Research*. 2011, 71(10), 3459–3470. doi:10.1158/0008-5472.can-10-2999.
112. KOFFORD, M.W., et al. Cleavage of type I procollagen by human mast cell chymase initiates collagen fibril formation and generates a unique carboxyl-terminal propeptide”. *The Journal of Biological Chemistry*, 1997, vol. 272, no. 11, pp. 7127–7131.
113. KRAMER, G., MITTEREGGER, D., MARBERGER, M. Is benign prostatic hyperplasia (BPH) an immune inflammatory disease? In: *Eur. Urol*. 2007, 51, 1202–1216.
114. KREMPSKI, J., et al. Tumor-infiltrating programmed death receptor-1+dendritic cells mediate immune suppression in ovarian cancer. In: *J Immunol*. 2011,186(12):6905–13.
115. LAI, K.P., et al. Loss of stromal androgen receptor leads to suppressed prostate tumorigenesis via modulation of pro-inflammatory cytokines/chemokines. *EMBO Molecular Medicine*. 2012; 4(8), 791–807. doi:10.1002/emmm.201101140.
116. LEACH, D.A., et al. Stromal androgen receptor regulates the composition of the microenvironment to influence prostate cancer outcome. In: *Oncotarget*. 2015 Jun 30; 6(18):16135-50.
117. LEE, C.H., AKIN-OLUGBADE, O., KIRSCHENBAUM, A. Overview of prostate anatomy, histology, and pathology. In: *Endocrinol Metab Clin North Am*. 2011 Sep; 40(3):565-75, viii-ix. doi: 10.1016/j.ecl.2011.05.012.
118. LEWIS, C.E., POLLARD, J.W. Distinct role of macrophages in different tumor microenvironments. In: *Cancer Res*. 2006 Jan 15;66(2):605-12. doi: 10.1158/0008-5472.CAN-05-4005.
119. LI, R., et al. Expression of vascular endothelial growth factor receptor-3 (VEGFR-3) in human prostate. In: *Prostate*. 2004;58:193–199.

120. LI, Y., et al. Decrease in stromal androgen receptor associates with androgen-independent disease and promotes prostate cancer cell proliferation and invasion. In: *Journal of Cellular and Molecular Medicine*. 2008b; 2790-2798.
121. LISSBRANT, I.F., et al. Tumor associated macrophages in human prostate cancer: relation to clinicopathological variables and survival. In: *Int J Oncol*. 2000;17:445–451.
122. LIU, K., NUSSENZWEIG, M.C. Origin and development of dendritic cells. In: *Immunol Rev*. 2010, 234(1):45–54.doi:10.1111/j.0105-2896.2009.00879.x.
123. LIU, H., et al. Increased Expression of CSF-1 Associates With Poor Prognosis of Patients With Gastric Cancer Undergoing Gastrectomy. *Medicine (Baltimore)*. 2016 Mar;95(9):e2675. doi: 10.1097/MD.0000000000002675.
124. LIU, F., et al. Fibroblast Activation Protein Overexpression and Clinical Implications in Solid Tumors: A Meta-Analysis. *PLOS ONE*, (2015). 10(3), e0116683.
125. MALTBY, S., KHAZAIE, K., MCNAGNY, K. M. Mast cells in tumor growth: Angiogenesis, tissue remodelling and immunomodulation. In: *Biochimica et Biophysica Acta*. 2009,1796, 19–26.
126. MANDEEP, S., et al. Stromal Androgen Receptor in Prostate Development and Cancer. In: *Am J Pathol* 2014, 184: 2598-2607; doi:10.1016/j.ajpath.2014.06.022.
127. MARICHAL, T., TSAI, M., GALLI, S.J. Mast cells: potential positive and negative roles in tumor biology. In: *Cancer Immunol Res*. 2013 Nov; 1(5):269-79.
128. MARKER, P.C., DONJACOUR, A.A., DAHIYA, R., CUNHA, G.R. Hormonal, cellular, and molecular control of prostatic development. In: *Dev Biol*. 2003, 253:165-174.
129. MAZURU V., et al. Rolul factorului de creștere derivat din trombocite (PDGF) în cancerogeneza cervixului uterin de origine scuamocelulară. In: *Buletinul Academiei de Științe a Moldovei*. 2012 1(33), 58-62.
130. MAZURU, V., et al.. The role of Vascular Endothelial Growth Factor Receptor (VEGFR-3) in uterine cervix carcinogenesis. In: *Curierul Medical*. 2011, 1(319), 11-16. ISSN 1875-0666.
131. MCKENNEY, J.K., et al. Morphologic expressions of urothelial carcinoma in situ: a detailed evaluation of its histologic patterns with emphasis on carcinoma in situ with microinvasion. In: *Am J Surg Pathol*. 2001;25(3):356-362. DOI: 10.1097/00000478-200103000-00010.
132. MCNEAL, J.E. Prostate. In: Mills SE, ed. *Histology for pathologists*, 3rd ed. Philadelphia, PA: Lippincott Williams & Wilkins, 2007:923–942.
133. McNEAL, J.E., BOSTWICK, D.G., KINDRACHUK, R.A., et al. Patterns of progression in prostate cancer. In: *Lancet*. 1986;1:60.

134. MEINEKE V., et al. Human testicular mast cells contain trptase: increased mast cell number and altered distribution in the testes of infertile men. In: *Fertility and Sterility*. 2000,74:239–244.
135. MELLMAN, I., STEINMAN, R.M. Dendritic cells: specialized and regulated antigen processing machines. In: *Cell*. 2001; 06 (3): 255–8. doi:10.1016/S0092-8674(01) 00449-4.
136. MICALLEF, L, et al. The myofibroblast, multiple origins for major roles in normal and pathological tissue repair. *Fibrogenesis Tissue Repair*. 2012; 5: S5.
137. MICHALIDOU, E.Z., MARKOPOULOS, A.K., ANTONIADES, D.Z. Mast cells and angiogenesis in oral malignant and premalignant lesions. *The Open Dent J*. 2008; 2:126- 32.
138. MING, Z. High-grade prostatic intraepithelial neoplasia, PIN-like carcinoma, ductal carcinoma, and intraductal carcinoma of the prostate. *Modern Pathology*. 2018;31, S71–S79.
139. MIYAMOTO, K. K., et al. Immunohistochemistry of the androgen receptor in human benign and malignant prostate tissue. *The Journal of Urology*. 1993, 149(5), 1015–1019.
140. MOCH, H., et al. The 2016 WHO Classification of Tumours of the Urinary System and Male Genital Organs-Part A: Renal, Penile, and Testicular Tumours. In: *Eur Urol*. 2016 Jul; 70(1):93-105.
141. MOHSENI, M.G., et al. The lack of correlation between mast cells and microvessel density with pathologic feature of renal cell carcinoma. *Int Urol Nephrol*. 2010; 42: 109-12.
142. MONTANARI, M., et al. Epithelial-mesenchymal transition in prostate cancer: an overview. In: *Oncotarget*. 2017, 8 (21). doi:10.18632/oncotarget.15686.
143. MONTICO, F., et al. Hormonal therapy in the senescence: Prostatic microenvironment structure and adhesion molecules. *Micron*. 2011, 42, 642–655.
144. MORARU, S., CRUC, D., ȘAPTEFRAȚI, L. „Angiogeneza tumorală” – o abordare complexă și multidisciplinară. In: *Buletinul Academiei de Științe a Moldovei. Științe Medicale*. 2017, nr. 4(56), pp. 134-141. ISSN 1857-0011.
145. MORRIS, M.J., ET, A.L. Phase 1 trial of high-dose exogenous testosterone in patients with castration-resistant metastatic prostate cancer. In: *European Urology*. 2009;56 2 237-44.
146. MUNTZING, J. Androgen and collagen as growth regulators of the rat ventral prostate. In: *Prostate*. 1981;1:71–78.
147. NAGORSEN, D., et al. Tumor-infiltrating macrophages and dendritic cells in human colorectal cancer: relation to local regulatory T cells, systemic T-cell response against tumor-associated antigens and survival. In: *J Transl Med*. 2007; 5: 62.

148. NARUNSKY, L., OREN, R., BOCHNER, F., NEEMAN, M. Imaging aspects of the tumor stroma with therapeutic implications. *Pharmacology & Therapeutics*, 2014,141(2), 192–208. doi:10.1016/j.pharmthera.2013.10.003.
149. NEDERIȚA, I. Hiperplazia benignă a prostatei (HPB). In: *Analele Științifice ale USMF „N. Testemițanu”*. 2009, nr. 1(10), pp. 121-124. ISSN 1857-1719.
150. NELLES, J.L., HU, W.Y., PRINS, G.S. Estrogen action and prostate cancer. *Expert Rev. Endocrinol. Metab.* 2011, 6, 437–451.
151. NIETO, M.A. The ins and outs of the epithelial to mesenchymal transition in health and disease. In: *Annu Rev Cell Dev Biol.* 2011;27:347–376.
152. NIU, Y.N.; XIA, S.J. Stroma-epithelium crosstalk in prostate cancer. *Asian J. Androl.* 2009, 11, 28–35.; Taylor, R.A.; Risbridger, G.P. Prostatic tumor stroma: A key player in cancer progression. *Curr. In: Cancer Drug Targets.* 2008, 8, 490–497.
153. NONOMURA, N., et al. Infiltration of tumour-associated macrophages in prostate biopsy specimens is predictive of disease progression after hormonal therapy for prostate cancer. *BJU Int.* 2011; 107: 1918–22.
154. OHNO, S., et al. Role of Tumor-associated Macrophages (TAM) in Advanced Gastric Carcinoma: The Impact on FasL-mediated Counterattack. In: *Anticancer Research.* 2005;25: 463-470.
155. OJALVO, L.S., WHITTAKER, C.A., CONDEELIS, J.S., POLLARD, J.W. Gene expression analysis of macrophages that facilitate tumor invasion supports a role for Wnt-signaling in mediating their activity in primary mammary tumors. In: *J Immunol.* 2010 Jan 15;184(2):702-12. Epub 2009 Dec 16. PMID 20018620.
156. OLAPADE-OLAOPA, E. O., et al. Malignant transformation of human prostatic epithelium is associated with the loss of androgen receptor immunoreactivity in the surrounding stroma. In: *Clinical Cancer Research.* 1999; 5(3):569-76.
157. OLUMI, A.F., et al. Carcinoma-associated fibroblasts direct tumor progression of initiated human prostatic epithelium. In: *Cancer Research.* 1999,595002–5011.
158. ORR, B., et al. Identification of stromally expressed molecules in the prostate by tag-profiling of cancer-associated fibroblasts, normal fibroblasts and fetal prostate. In: *Oncogene.* 2011, 31, 1130–1142.
159. OTRANTO, M., et al. The role of the myofibroblast in tumor stroma remodeling. In: *Cell Adhesion & Migration.* 2012, 6(3), 203–219. doi:10.4161/cam.20377.
160. OZBEK, S., et al. The evolution of extracellular matrix. In: *Mol Biol Cell.* 2010. 21: 4300–4305.

161. OZDEN, C., et al. The correlation between metabolic syndrome and prostatic growth in patients with benign prostatic hyperplasia. In: *Eur. Urol.* 2007,51,199–203.
162. PALUCKA, K., BANCHEREAU, J. Cancer immunotherapy via dendritic cells. In: *Nat Rev Cancer.* 2012 Mar 22;12(4):265-77. doi: 10.1038/nrc3258.
163. PENNA, G., et al. Human benign prostatic hyperplasia stromal cells as inducers and targets of chronic immuno-mediated inflammation. In: *J Immunol.* 2009;182:4056–64.
164. PERROT, I., et al. Dendritic cells infiltrating human non-small cell lung cancer are blocked at immature stage. In: *J Immunol.* 2007,178(5):2763–9. doi:10.4049/jimmunol.178.5.2763.
165. PHILIP, M., ROWLEY, D.A., SCHREIBER, H. Inflammation as a tumor promoter in cancer induction. In: *Semin Cancer Biol.* 2004;14:433 – 9.
166. PITTONI, P., COLOMBO, M. P. The Dark Side of Mast Cell–Targeted Therapy in Prostate Cancer. In: *Cancer Res.* 2012;72:831-835.
167. QI, H., EGEN, J. G., HUANG, A. Y., GERMAIN, R. N. Extrafollicular activation of lymph node B cells by antigen-bearing dendritic cells. In: *Science.* 2006;312, 1672–1676.
168. QUAIL, D.F., JOYCE, J.A. Microenvironmental regulation of tumor progression and metastasis. In: *Nat Med.* 2013; 19: 1423–37.
169. RAICA, M., et al. *Curs postuniversitar de imunohistochimie.* Timișoara, 2002, Noiembrie 27-30, p.117.
170. RAVICHANDRAN, K. S. Beginnings of a good apoptotic meal: the find-me and eat-me signaling pathways. In: *Immunity.* 2011, 35, 445–455.
171. RIBATTI, D., et al. Mast cell contribution to angiogenesis related to tumour progression. In: *Clin Exp Allergy.* 2004,34: 1660–1664.
172. RICARD-BLUM, S., BALLUT, L. Matricryptins derived from collagens and proteoglycans. *Frontiers in Bioscience.* 2011;16, 674-697.
173. RICARD-BLUM, S., SALZA, R. Matricryptins and matrikines: biologically active fragments of the extracellular matrix. In: *Experimental Dermatology.* 2014, 23(7), 457–463. doi:10.1111/exd.12435.
174. RICCIARDELLI, C., et al. Androgen receptor levels in prostate cancer epithelial and peritumoral stromal cells identify non-organ confined disease. In: *Prostate.* 2005;63:19–28.
175. RIZZO, S., ATTARD, G., HUDSON, D.L. Prostate epithelial stem cells. In: *Cell Prolif.* 2005;38:363–74.
176. RO, J.Y., AMIN, M.B., SAIHIN, A.A., AYALA, A.G. Tumors and tumorous conditions of the male genital and urinary tract In: *Diagnostic histopathology of tumors, Vol 1* (Fletcher CDM, ed), pp. 773-774. Churchill Livingstone, London, 2001.

177. ROLAND, C.L., et al. Inhibition of vascular endothelial growth factor reduces angiogenesis and modulates immune cell infiltration of orthotopic breast cancer xenografts. In: *Mol Cancer Ther.* 2009 Jul;8(7):1761-71. Epub 2009 Jun 30. PMID 19567820.
178. RUDICO, L., MAZURU, V., ŞAPTEFRAŢI, L., DAVID, V. Macrophage Density Correlates with Severity of Uterine Cervix Neoplasia . In: *Curierul Medical.* 2011, nr. 3(321), pp. 21-25. ISSN 1875-0666.
179. SADI, M.V., BARRACK, E.R. Image analysis of androgen receptor immunostaining in metastatic prostate cancer. Heterogeneity as a predictor of response to hormonal therapy. In: *Cancer.* 1993; 71: 2574–80.
180. SALČIN, E.L., et al. Macrophages polarization and density of tumor-associated dendritic cells correlated with depth of invasion in gastric adenocarcinoma. *Folia Med Fac. Med. Unive. Saraeviensis.* 2019; 54(1): 3-91.
181. SAMPSON, N., BERGER, P., ZENZMAIER, C. Therapeutic targeting of redox signaling in myofibroblast differentiation and age-related fibrotic disease. *Oxid. Med. Cell. Longev.* 2012; 2012: 458276.
182. SAMUEL, M.S., et al. Actomyosin-Mediated Cellular Tension Drives Increased Tissue Stiffness and β -Catenin Activation to Induce Epidermal Hyperplasia and Tumor Growth. In: *Cancer Cell.* 2011. 19, 6, 776-791.
183. SARI, A, et al. Mast cell variations in tumour tissue and with histopathological grading in specimens of prostatic adenocarcinoma. In: *BJU International.* 1999, 84: 851–853.
184. SCHAUER, I.G., ROWLEY, D.R. The functional role of reactive stroma in benign prostatic hyperplasia. In: *Differentiation.* 2011.82;200–210. doi:10.1016/j.diff.2011.05.007.
185. SCHOPPMANN, S.F., et al. VEGF-C expressing tumor-associated macrophages in lymph node positive breast cancer: impact on lymphangiogenesis and survival. In: *Surgery.* 2006 Jun;139(6):839-46. PMID 16782443.
186. SCIARRA, F., TOSCANO, V. Role of estrogens in human benign prostatic hyperplasia. In: *Arch. Androl.* 2000, 44, 213–220.
187. SCOTT, L. E., WEINBERG, S. H., LEMMON, C. A. Mechanochemical Signaling of the Extracellular Matrix in Epithelial-Mesenchymal Transition. *Frontiers in Cell and Developmental Biology.* 2019; 7:135. doi:10.3389/fcell.2019.00135.
188. SEANDEL, M., et al. Growth factor-induced angiogenesis in vivo requires specific cleavage of fibrillar type I collagen. In: *Blood.* 2001, 97 2323-2332.
189. SHIMURA S., et al. Reduced infiltration of tumor-associated macrophages in human prostate cancer: association with cancer progression. In: *Cancer Res.* 2000;60:5857–5861.

190. SILVA JÚNIOR, M. M., et al. Characterization of reactive stroma in prostate cancer: involvement of growth factors, metalloproteinase matrix, sexual hormones receptors and prostatic stem cells. In: *International Braz j Urol*. 2015;41(5);849-858.
191. SIMAK, R., et al. Expression of c-kit and kit-ligand in benign and malignant prostatic tissues. In: *Histol Histopathol*. 2000, 15: 365-374.
192. SINGH, M., et al. Stromal Androgen Receptor in Prostate Development and Cancer. In: *The American Journal of Pathology*, 2014;184(10), 2598–2607.
193. SMITH, B.N., BHOWMICK, N.A. Role of EMT in Metastasis and Therapy Resistance. In: *J Clin Med*. 2016;5:17.
194. SRIGLEY, J.R. Key issues in handling and reporting radical prostatectomy specimens. In: *Archives of pathology & laboratory medicine*. 2006 Mar: 130:303-17.
195. STEINMAN, R.M., BANCHEREAU, J. Taking dendritic cells into medicine. In: *Nature*. 2007,449(7161):419–26.doi:10.1038/nature06175.
196. STEINMAN, R.M. Decisions About Dendritic Cells: Past, Present, and Future. In: *Annual Review of Immunology*, 2012. 30(1), 1–22. doi:10.1146/annurev-immunol-100311-102839.
197. SUZUKI, H., et al. Androgen receptor gene mutations in human prostate cancer. In: *J. Steroid Biochem. Mol. Biol.*, 1993.46: 759–763.
198. SWEAT, S.D., et al. Androgen receptor expression in prostatic intraepithelial neoplasia and cancer. In: *J Urol*. 1999; 161: 1229–32.
199. ȘAPTEFRATI, L. Interrelațiile mastocite și densitatea microvasculară în leziunile neoplazice ale colului uterin. În: *Curierul Medical*. 2010, Nr. 1(313), pp.3-7. ISSN 1875-0666.
200. ȘAPTEFRAȚI, L., et al. Expresia factorului de creștere al endoteliului vascular (VEGF) și a receptorului lui (VEGFR2) în procesul progresiei neoplaziei de cervix uterin. In: *Buletinul Academiei de Științe a Moldovei*. 2012, 1(33): 49-54.
201. ȘAPTEFRAȚI, L., et al. Densitatea vasculară și distribuția vaselor sangvine în neoplazia cervixului uterin (dubla imunocolorare anti-CD31 / anti-actina mușchiului neted-alfa). In: *Anale Științifice. Volumul I, Probleme Medico-Biologice și Farmaceutice*. 2011, ediția XII-a, 104-110.
202. ȘAPTEFRAȚI, L. Epiteliul și stroma în neoplaziile colului uterin. In: *Analele Științifice ale USMF „N. Testemițanu”*. 2010, nr. 1(11), pp. 117-134. ISSN 1857-1719.
203. ȘAPTEFRAȚI, L. Numărul mastocitelor se reduce esențial în carcinoamele de col uterin. In: *Buletinul Academiei de Științe a Moldovei. Științe Medicale*. 2008, nr. 5(19), pp. 153-156. ISSN 1857-0011.

204. ȘAPTEFRAȚI, L., et al. Densitatea macrofagelor în cadrul progresiei neoplaziei de cervix uterin. In: *Analele Științifice ale USMF „N. Testemițanu”*. 2012, nr. 1(13), pp. 32-37. ISSN 1857-1719.
205. ȘAPTEFRAȚI, L. Restructurarea fibrilară și vasculară a stromei în cadrul progresiei neoplaziilor colului uterin. In: *Revista științifico-practică "Info-Med"* . 2005, nr. 2(8), pp. 5-8. ISSN 1810-3936.
206. TABOGA, S. R., SCORTEGAGNA, E., SIVIERO, M. P., CARVALHO, H. F. Anatomy of Smooth Muscle Cells in Nonmalignant and Malignant Human Prostate Tissue. *The Anatomical Record: Advances in Integrative Anatomy and Evolutionary Biology*. 2008, 291(9), 1115–1123. doi:10.1002/ar.20728.
207. TAKEDA, H., et al. Androgen receptor content of prostate carcinoma cells estimated by immunohistochemistry is related to prognosis of patients with stage D2 prostate carcinoma. In: *Cancer*. 1996; 77: 934–40.
208. TAKEYA, M., KOMOHARA, Y. Role of tumor-associated macrophages in human malignancies: friend or foe? In: *Pathology International*. 2016; 66:491–505.
209. TANNER, M.J., et al. Effects of androgen receptor and androgen on gene expression in prostate stromal fibroblasts and paracrine signaling to prostate cancer cells. *PLoS ONE*. 2011;6:e16027.. doi:10.1371/journal.pone.0016027.
210. TĂNASE, A., et al. Rezultatele studiului multicentric ale patologiei prostatei în unele localități ale Republicii Moldova. In: *Arta Medica* . 2019, nr. 1(70), pp. 52-56. ISSN 1810-1852.
211. THEOHARIDES, T.C., CONTI, P. Mast cells: the Jekyll and Hyde of tumor growth. In: *Trends Immunol*. 2004, 25: 235–241.
212. TIBOR, T., SHIRO, J., NORIKO, K., SHIGEO, T. Prostatic carcinoma. Correlation between neovascularization and peritumor accumulation of mast cells overexpressing vascular endothelial growth factor. In: *Med.Bull.Fukuoka Univ*. 2000: 27 (1), 13-23.
213. TOMAS, D., et al. Intensity of stromal changes predicts biochemical recurrence-free survival in prostatic carcinoma. In: *Scand J Urol Nephrol*. 2010;44(5):284-290. DOI: 10.3109/00365599.2010.485578.
214. TOMITA, M., MATSUZAKI, Y., ONITSUKA T. Effect of mast cells on tumor angiogenesis in lung cancer. In: *Ann Thorac Surg*. 2000; 69:1686-90.
215. TRINCHIERI, G. Interleukin-12 and the regulation of innate resistance and adaptive immunity. In: *NatRevImmunol*. 2003,3(2):133–46.doi:10.1038/nri1001.

216. TUXHORN, J.A., AYALA, G.E, ROWLEY, D.R. Reactive stroma in prostate cancer progression. In: *Journal of Urology*. 2001;166; 2472-83.
217. TUXHORN, J.A., et al. Reactive stroma in human prostate cancer: induction of myofibroblast phenotype and extracellular matrix remodeling. In: *Clin Cancer Res*. 2012; 8: 2912-2923.
218. TUXHORN, J.A., et al. Stromal cells promote angiogenesis and growth of human prostate tumors in a differential reactive stroma (DRS) xenograft model. In: *Cancer Research*. 2002b 62 3298–3307.
219. UTRERA-BARILLAS, D., et al. The role of macrophages and mast cells in lymphangiogenesis and angiogenesis in cervical carcinogenesis. *Exp Mol Pathol*. 2010 Oct;89(2):190-6. Epub 2010 Jun 25. PMID 20599941.
220. VELLINGA, T.T., et al. Collagen-rich stroma in aggressive colon tumors induces mesenchymal gene expression and tumor cell invasion. In: *Oncogene*. 2016;35:5263–71. doi: 10.1038/onc.2016.60.
221. VERHAGEN, A.P.M., et al. Differential expression of keratins in the basal and luminal compartments of rat prostate epithelium during degeneration and regeneration. In: *Prostate*, 1988; 13: 25-38.
222. WALTREGNY, D, et al. Prognostic value of bone sialoprotein expression in clinically localized human prostate cancer. In: *J Natl Cancer Inst*. 1998 Jul 1; 90(13):1000-8.
223. WANG, J., LI, D., CANG, H., GUO, B.O. Crosstalk between cancer and immune cells: Role of tumor-associated macrophages in the tumor microenvironment. In: *Cancer Med*. 2019 Aug; 8(10): 4709–4721. doi: 10.1002/cam4.2327.
224. WANG, Y.C., et al. Differences in phenotype and gene expression of prostate stromal cells from patients of varying ages and their influence on tumour formation by prostate epithelial cells. In: *Asian J. Androl*. 2011,13, 732–741.
225. WEIDNER, N. Current pathologic methods for measuring intratumoral microvessel density within breast carcinoma and other solid tumors. In: *Breast Cancer Res Treat*. 1995, vol. 36, nr. 2, p. 169-180.
226. WEN, S., et al. Stromal Androgen Receptor Roles in the Development of Normal Prostate, Benign Prostate Hyperplasia, and Prostate Cancer. In: *The American Journal of Pathology*, 2015;185(2), 293–301. doi:10.1016/j.ajpath.2014.10.012.
227. WHITESIDE, T.L., ODOUX, C. Dendritic cell biology and cancer therapy. In: *Cancer Immunol Immunother*. 2004, 53(3):240-8.

228. WIKSTRÖM, P., MARUSIC, J., STATTIN, P., BERGH, A. Low stroma androgen receptor level in normal and tumor prostate tissue is related to poor outcome in prostate cancer patients. In: *The Prostate*. 2009;69: 799-809.
229. WONG, Y.C., TAM, N.N. Dedifferentiation of stromal smooth muscle as a factor in prostate carcinogenesis. In: *Differentiation*. 2002;70:633–645.
230. YE, X, WEINBERG, R.A. Epithelial-Mesenchymal Plasticity: A Central Regulator of Cancer Progression. In: *Trends Cell Biol*. 2015;25:675–686.
231. YOSHI, M., et al. Mast cell tryptase stimulates DLD-1 carcinoma through prostaglandin- and MAP kinase-dependent manners. In: *J Pharmacol Sci*. 2005; 98: 450-458.
232. YU, H., MOUW, J.K., WEAVER, V.M. Forcing form and function: biomechanical regulation of tumor evolution. In: *Trends Cell Biol*. 2011,21(1):47-56.
233. YU, S., et al. Altered prostate epithelial development in mice lacking the androgen receptor in stromal fibroblasts. In: *Prostate*. 2012:72437–449. (doi:10.1002/pros.21445).
234. YUAN, D.T., et al Overexpression of fibroblast activation protein and its clinical implications in patients with osteosarcoma. In: *J Surg Oncol*. 2013,108: 157–162. pmid:23813624.
235. ZHANG, J., LIU, J. Tumor stroma as targets for cancer therapy. In: *Pharmacol Ther*. 2013. 137:200–215.
236. ZOTA, E., BOBU, V., PETROVICI, V., SINIȚÎNA, L., TĂNASE, A. The statistical evaluation of concomittant pathologic processes in prostatic adenoma. In: *Curierul Medical*. 2013,4(56), pp. 10-16. ISSN 1875-0666.

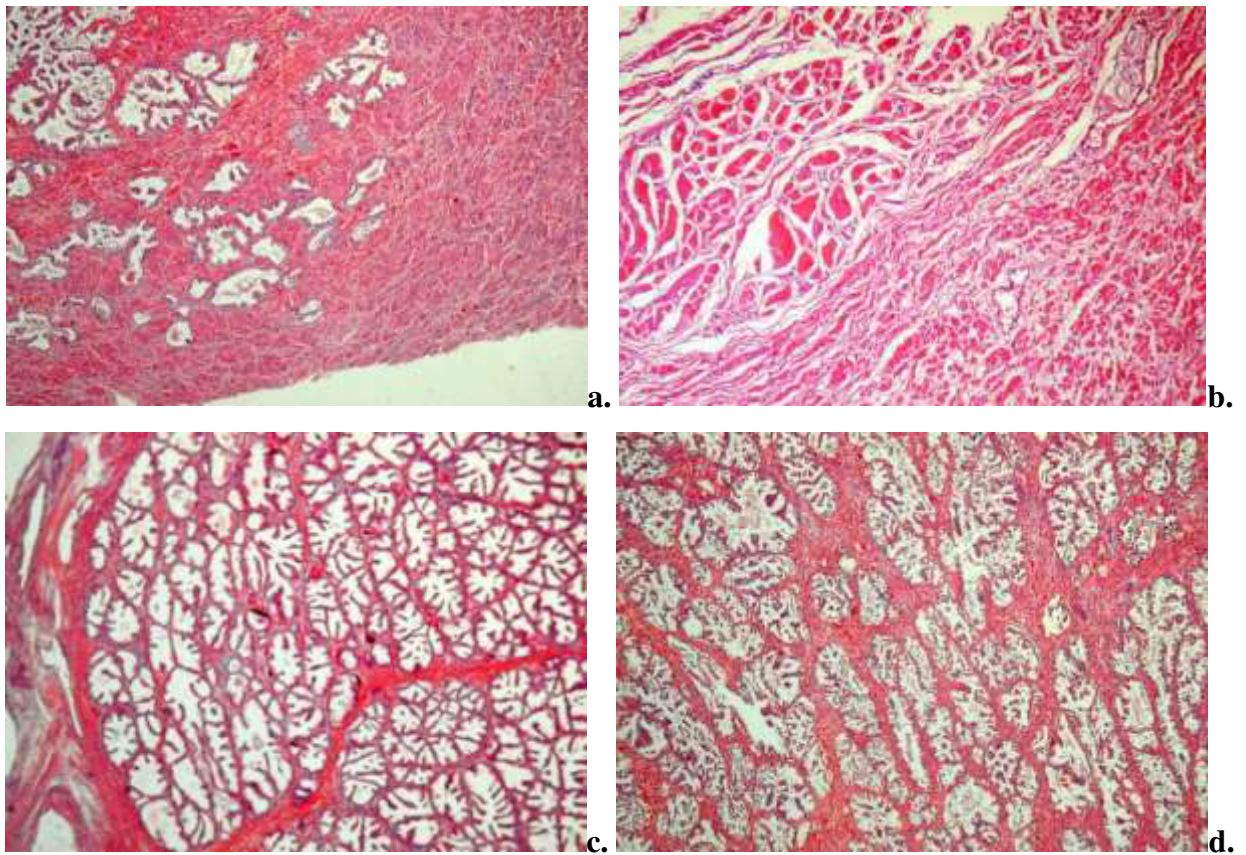


Fig. 1. Aspecte morfologice ale prostatei în funcție de zona topografică, a) glande în zona centrală; b) zona fibromusculară anterioară; c) glande în zona periferică, d) glande în zona de tranziție, ×10, HE

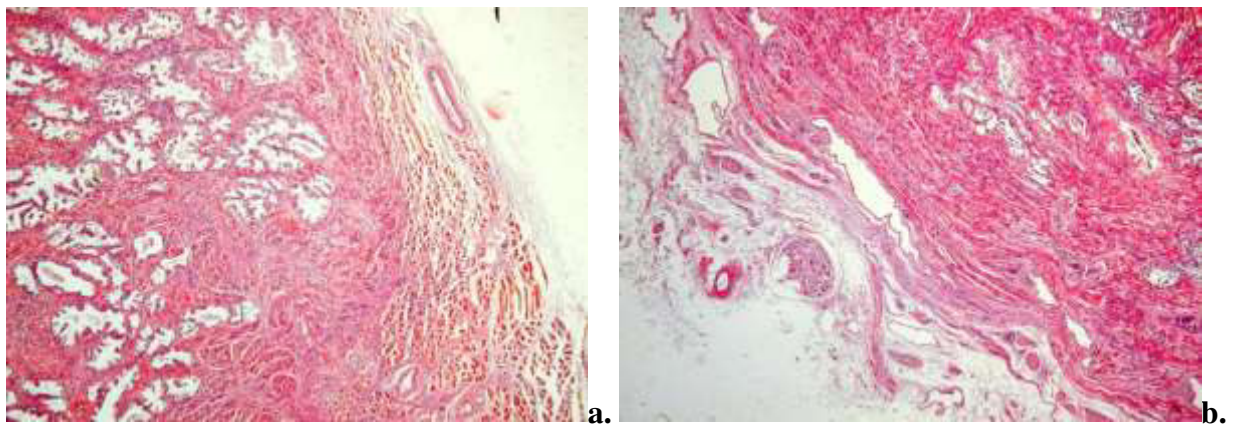
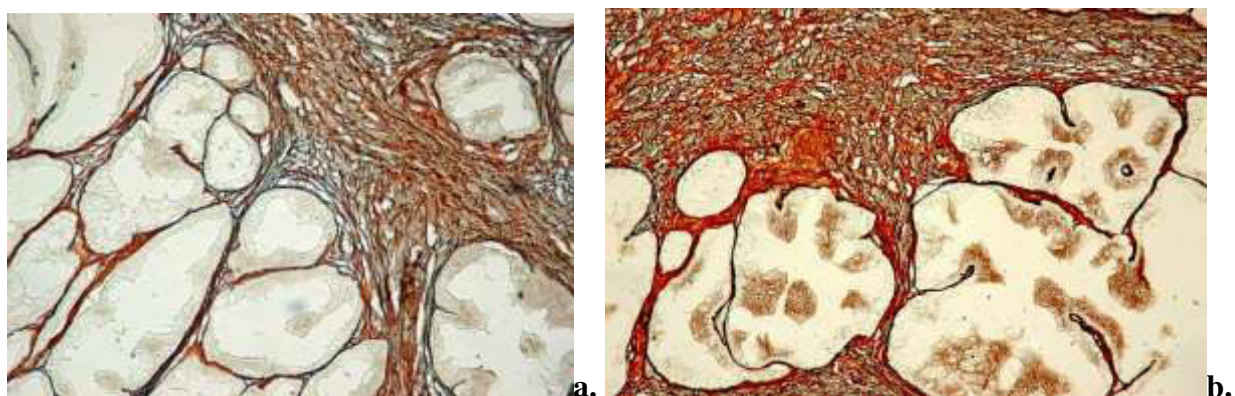


Fig. 2. Aspecte morfologice ale prostatei, a) regiunea de contact între zona fibromusculară și zona periferică, cu vizualizarea componentelor structurale ale capsulei; b) porțiunea periferică a organului acoperită cu capsulă, cu multiple structuri nervoase (ganglion și nervi), ×10, HE



**Fig. 3. Densitatea fibrelor reticulare în zona periferică a prostatei. a) specimene de la pacienți cu vârsta până la 40 ani; b) specimene de la pacienți cu vârsta peste 40 ani; ×20
Impregnație argentică Gordon-Sweet**

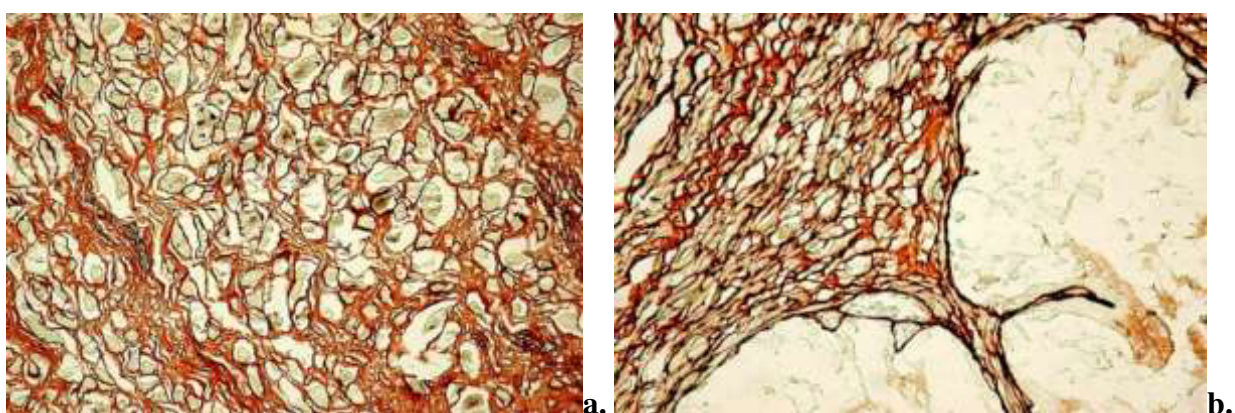


Fig. 4. Distribuția fibrelor reticulare în raport cu ariile topografice. a) stroma fibromusculară din zona anterioară, fibre reticulare în raport cu fibrele musculare striate; b) zona periferică; ×40, Impregnație argentică Gordon-Sweet

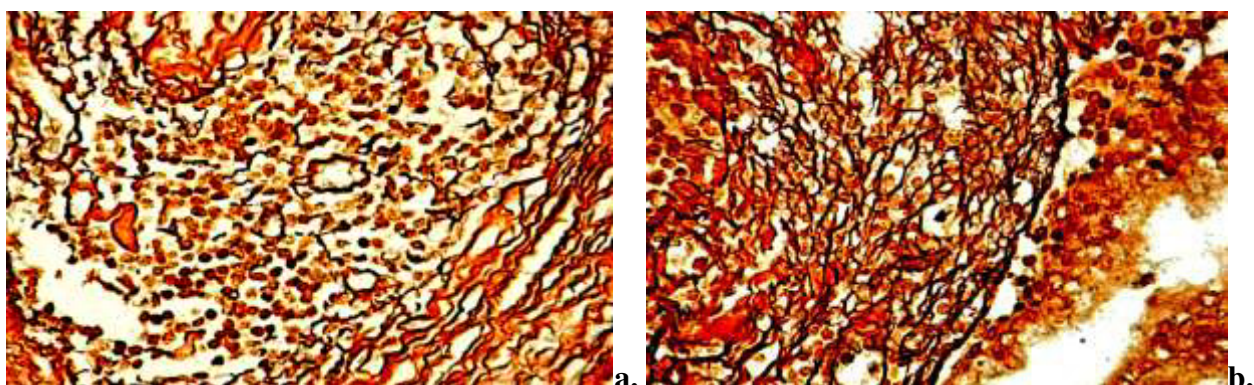


Fig. 5. Distribuția fibrelor reticulare în ariile infiltratului inflamator: a) localizarea periferică a fibrelor reticulare, cantitate redusă numerică, ariile centrale ale infiltratului conțin fragmente ale fibrelor reticulare, aspect tipic pentru stroma perinodulară; b) distribuție omogenă a fibrelor reticulare cu frecvente discontinuități și multiple ramificații slab definite, aspect caracteristic pentru stroma intranodulară, ×20, Impregnație argentică Gordon-Sweet

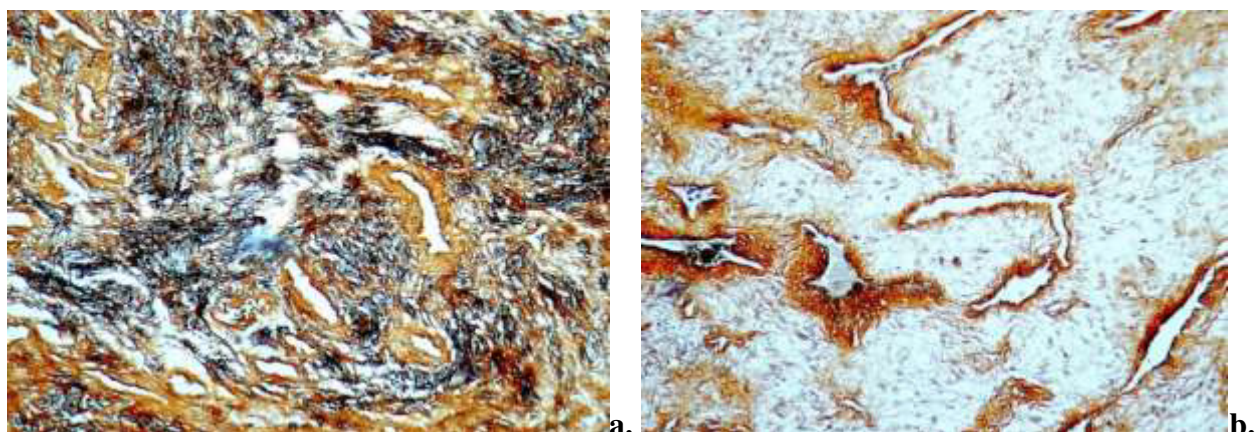


Fig. 6. Caracteristica fibrelor reticulare la nivelul nodulilor stromali: a) nodul fibroblastic cu multiple arii optic dense, aspect ratatinat al componentei reticulare; b) nodul mesenchimal intens vascularizat cu componenta colagenică bine exprimată perivascular, $\times 20$, Impregnație argentică Gordon-Sweet

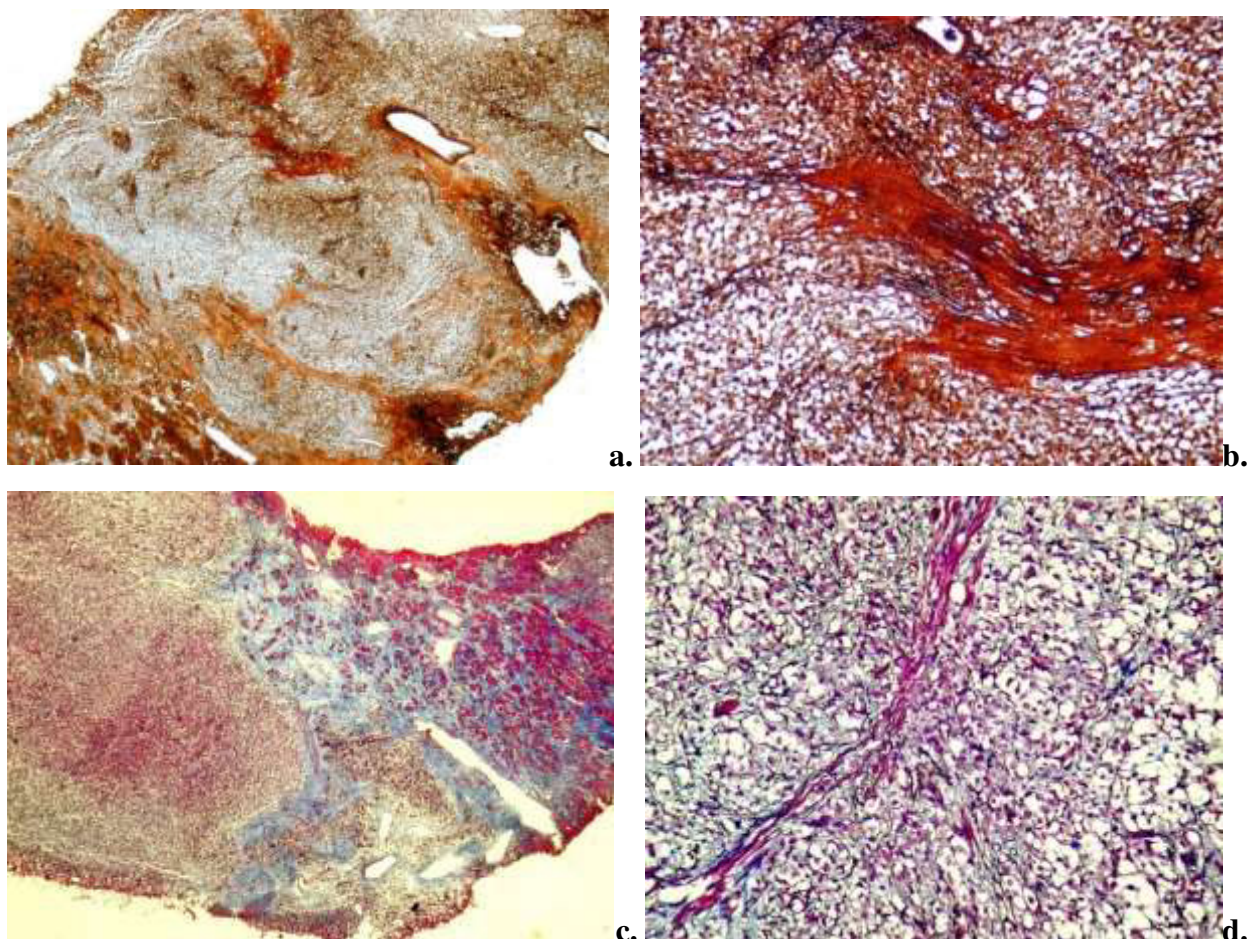


Fig. 7. Distribuția componentelor fibrilare în carcinoamele prostatice, a-b) stroma fibrosclerozivă atât peritumoral, cât și intratumoral, a) $\times 2,5$; b) $\times 10$, Impregnație argentică Gordon-Sweet; c-d) stromă conjunctivă predominantă atât peritumoral, cât și intratumoral, c) $\times 2,5$; d) $\times 10$, Colorația tricromă Masson

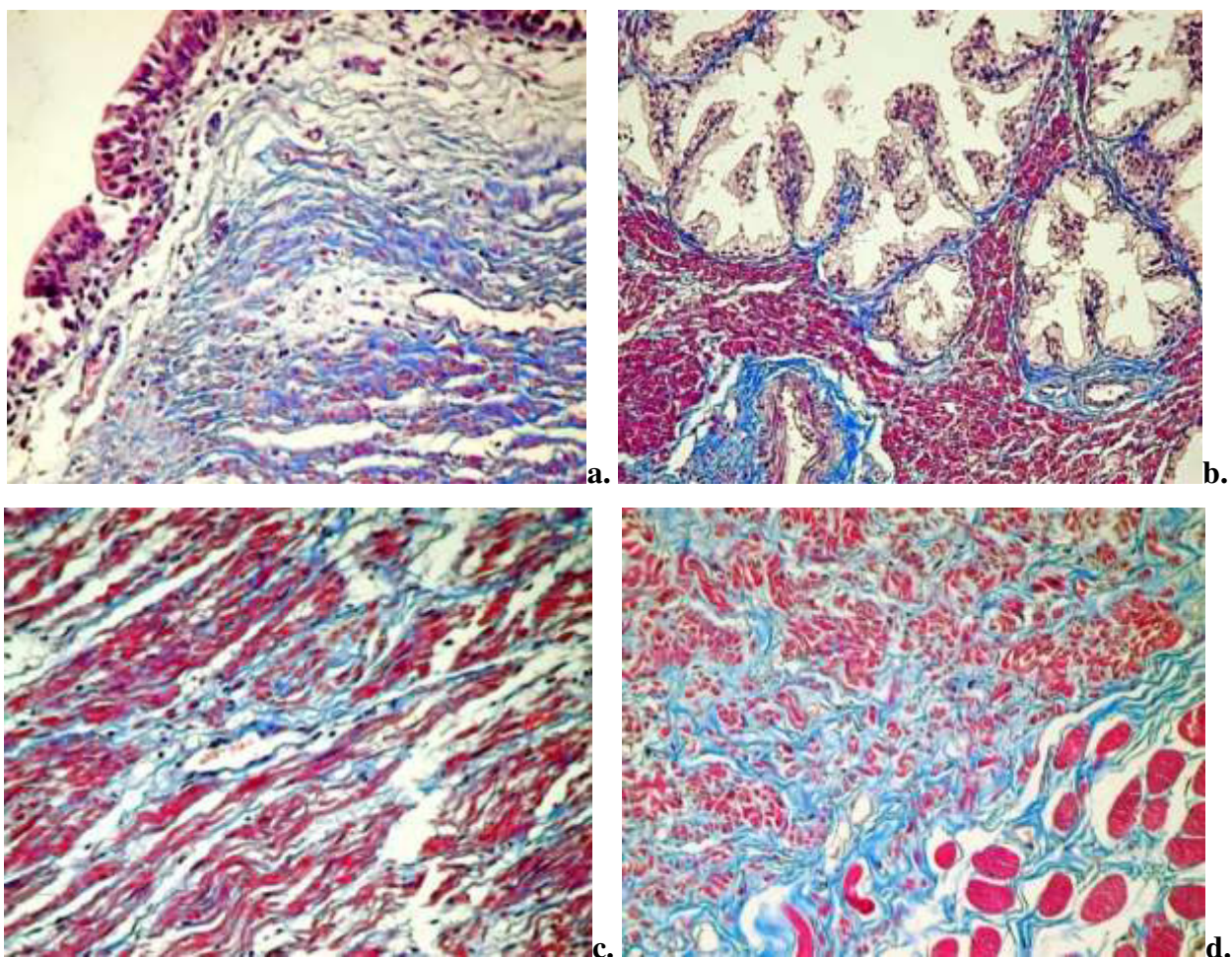


Fig. 8. Distribuția fibrelor de colagen și a celulelor musculare netede în diferite zone ale prostatei normale: a) aria periuretrală; b) zona periferică; c) zona centrală; d) zona anterioara, ×10, Colorația tricromă Masson

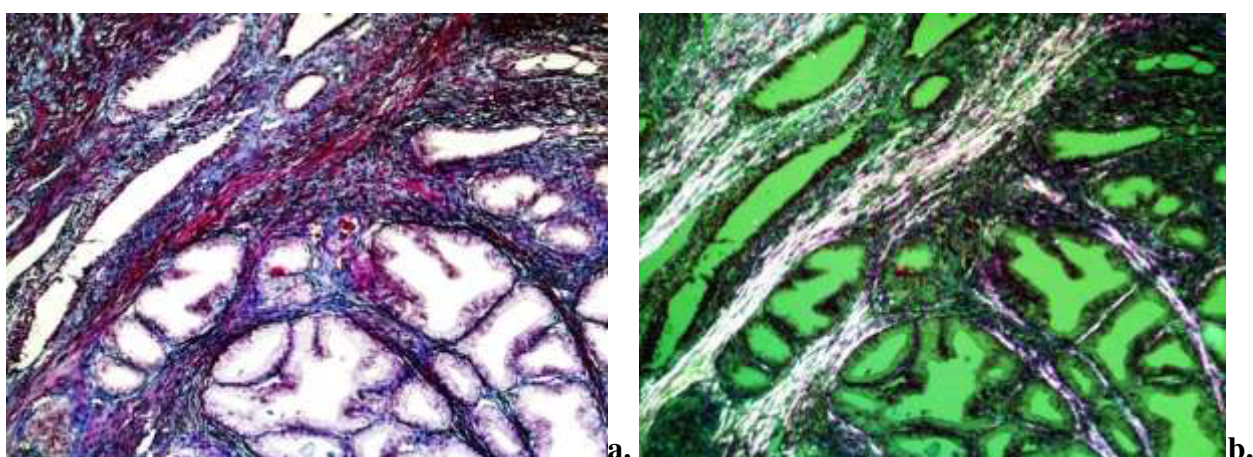


Fig. 9. Distribuția fibrelor de colagen și miocitelor în leziunile hiperplazice nodulare: a) stromă fibroasă cu evidențierea caracterului focal al leziunii, ×10; b) stroma în lumină polarizantă, cu vizualizarea densității crescute de fibre de colagen birefringente (alb-transparent) versus densitatea miocitelor (roz),×10; Colorația tricromă Masson

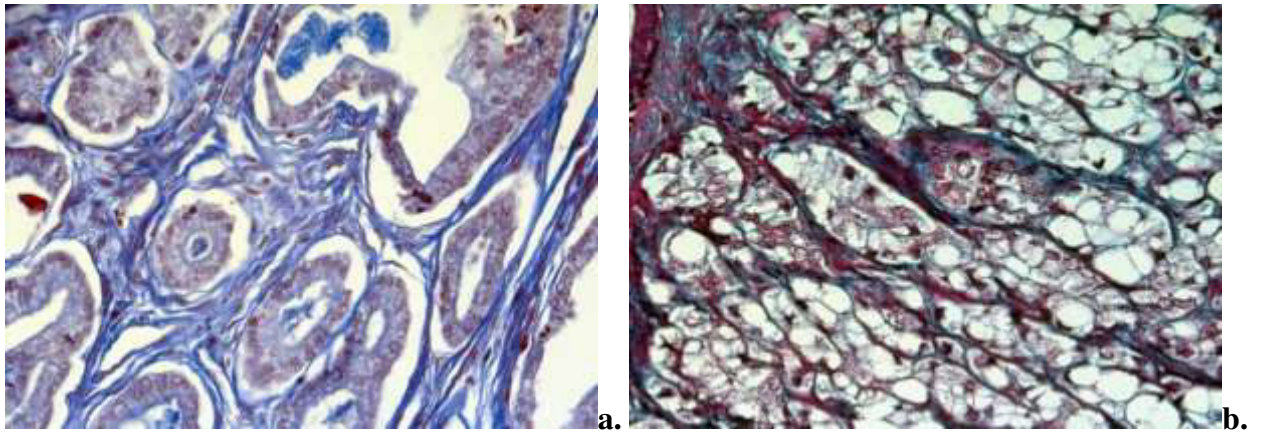


Fig. 10. Aspecte caracteristice ai distribuției fibrelor de collagen și miocitelor netede în carcinomul de prostată: a) rețea de collagen bine definită, localizată sub membrana bazală a celulelor tumorale, ×40; d) aspect ramificat al fasciculelor de fibre de collagen, care circumscriu celulele tumorale, ×40, Colorația tricromă Masson

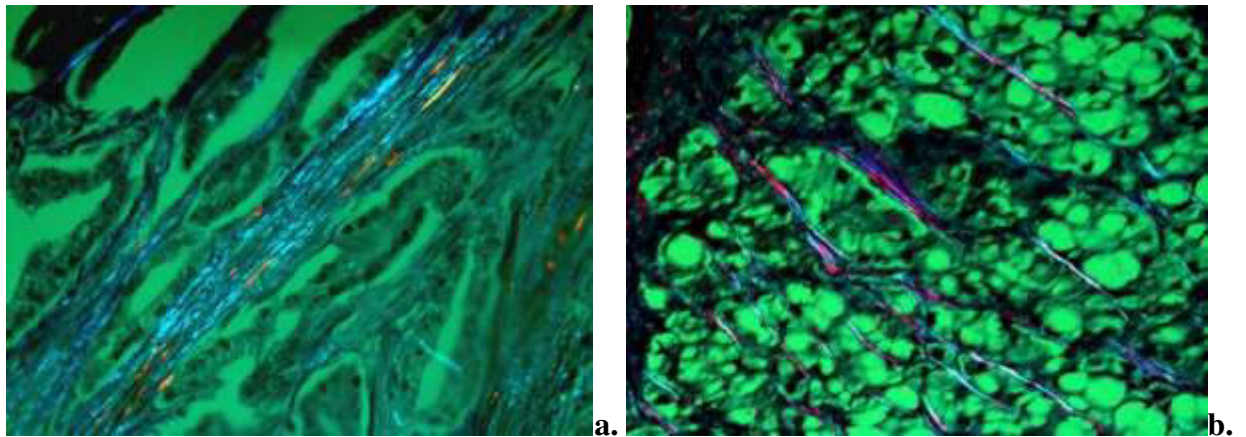


Fig. 11. Fascicule de fibre de collagen birefringente dispuse printre miocite, ×40; Colorația tricrom Masson, lumină polarizantă

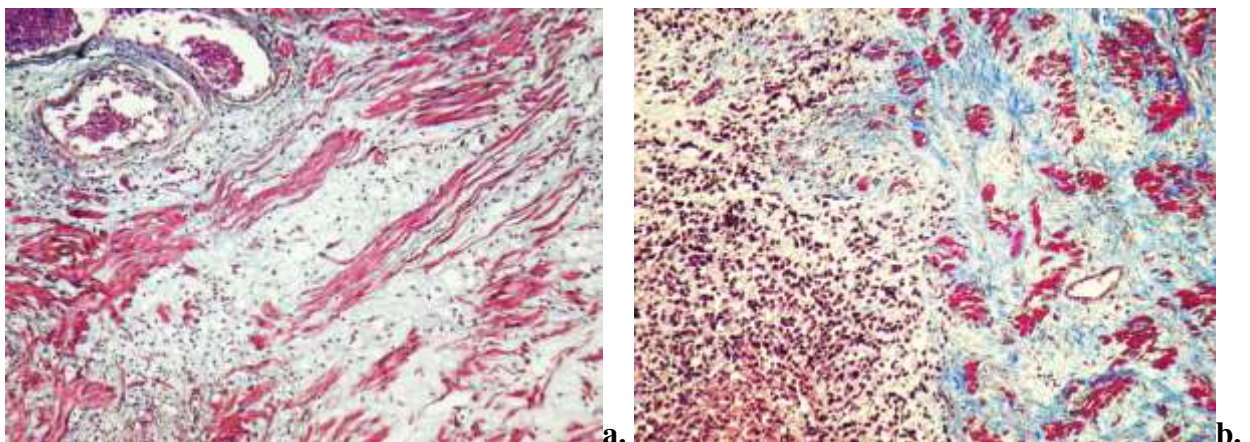


Fig. 12. Distribuția și densitatea conținutului celular al stromei tumorale: a-b) stromă peritumorală cu caracter insular ×10; Colorația tricromă Masson

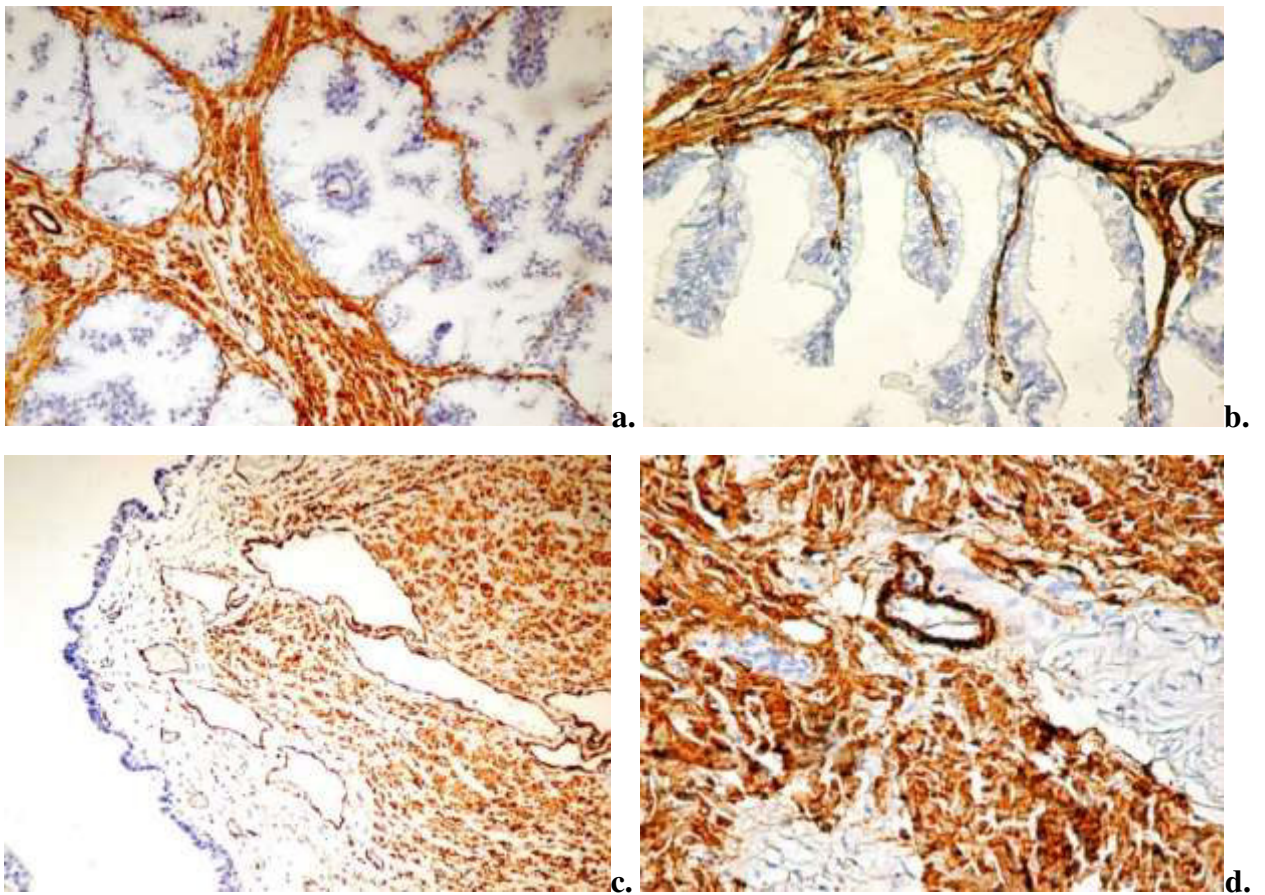


Fig. 1. Distribuția celulelor α -SMA pozitive în prostata normală. a) celule SMA pozitive cu localizare periacinară, $\times 20$; b) celule SMA pozitive în proeminențele stromale ale acinilor glandulari, $\times 40$; c) celule SMA pozitive din lamina proprie porțiunea prostatică a uretrei, $\times 10$; d) celule SMA pozitive în peretele vaselor sanguine, $\times 40$.

Imunoreacție pentru anti- α -SMA, DAB

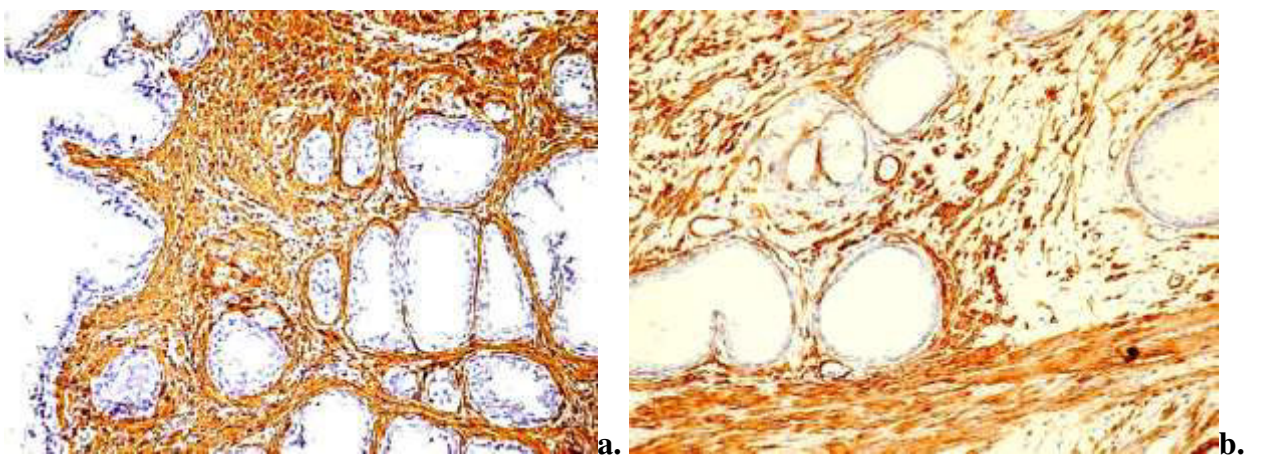


Fig. 2. Distribuția celulelor SMA pozitive din stroma leziunilor proliferative benigne: a) intranodular, $\times 10$; b) perinodular, $\times 20$. Imunoreacție pentru anti- α -SMA, DAB

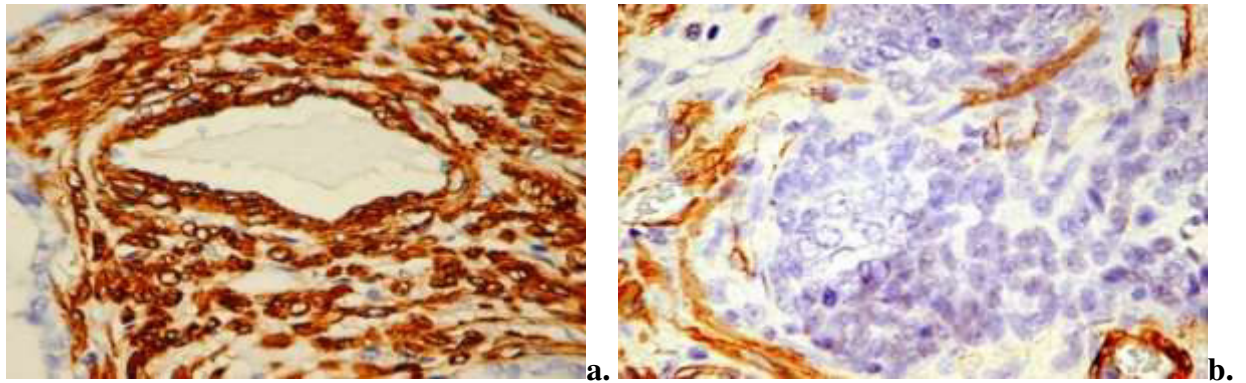


Fig. 3. Particularități ale expresiei α -SMA la nivelul stromei carcinomului de prostată: a) expresia membranară a markerului de către celulele din peretele unui vas matur și stroma asociată vasului $\times 20$; b) stromă cu multiple celule cu morfologie miofibroblastică, rare miocite, $\times 40$. Imunoreacție pentru anti- α -SMA, DAB

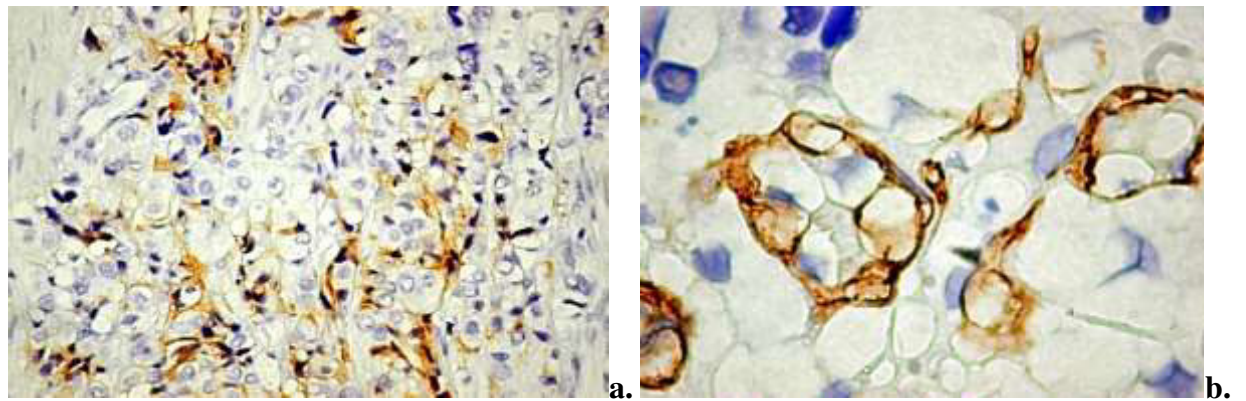


Fig. 4. a) Aspectul citoplasmei celulelor tumorale cu intensitatea reacției care variază de la intens (periferic) la slab, $\times 20$; b) celule tumorale pozitive dispuse izolat printre celule tumorale negative, $\times 40$. Imunoreacție pentru anti- α -SMA, DAB

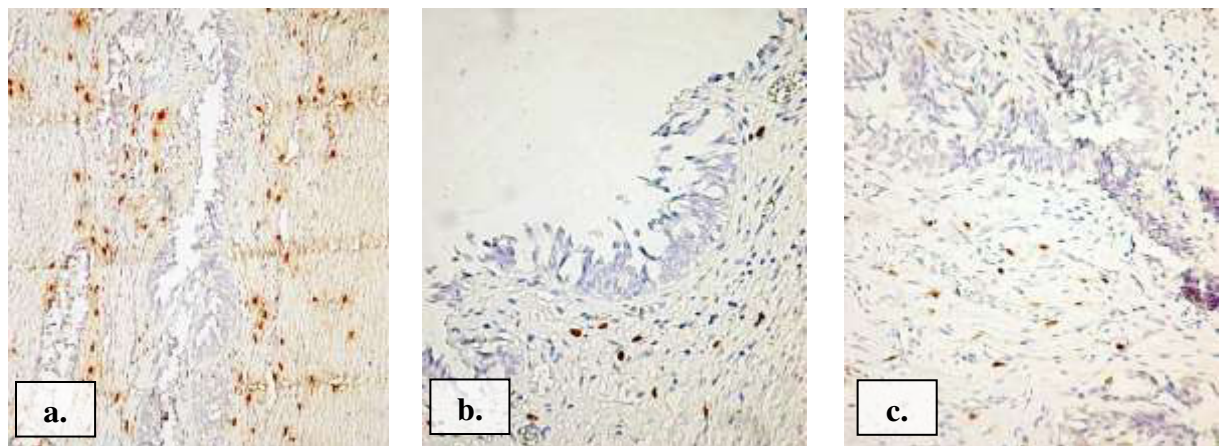


Fig. 5. Mastocitele din lama proprie a mucoasei uretrei, porțiunea prostatică. a) imunoreacția pentru anti-triptază; b) imunoreacție pentru anti-chimază; c) imunoreacție pentru anti-CD117, $\times 10$, DAB

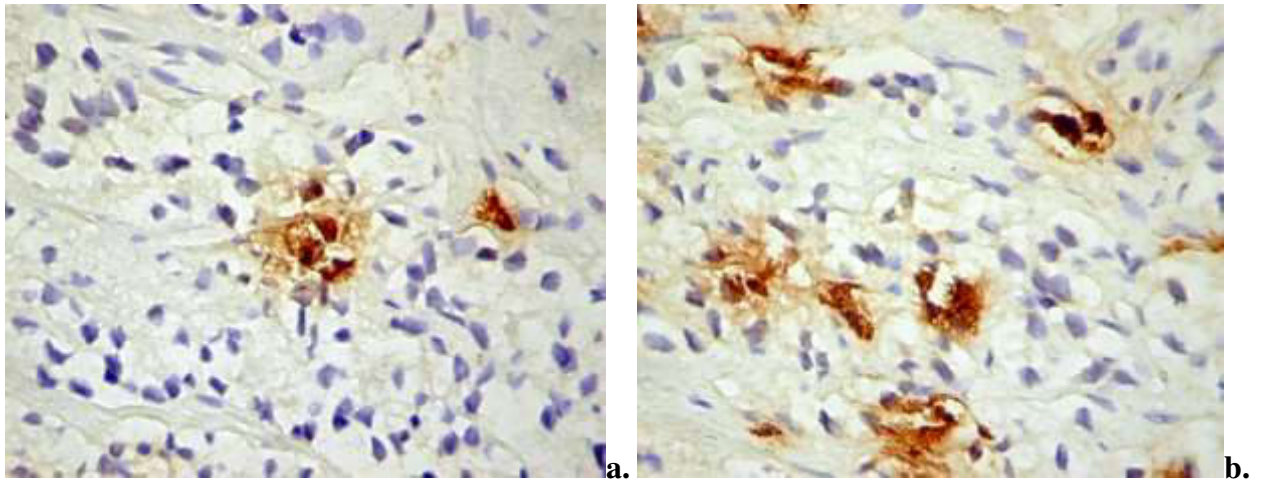


Fig. 6. Localizarea intravasculară a mastocitelor în adenocarcinoamele de prostată, ×20.

Imunoreacția pentru anti-triptaza mastocitară, DAB

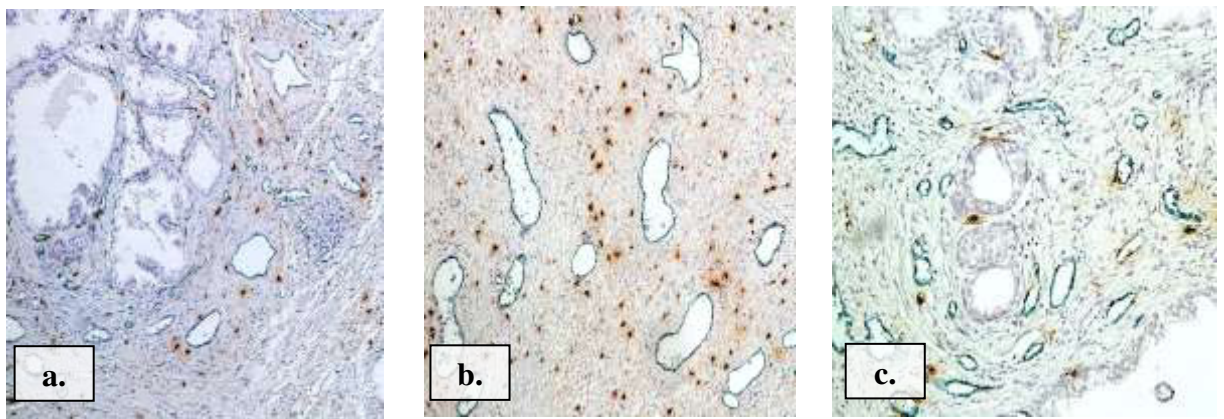


Fig. 7. Aspecte de interrelații ale mastocitelor MCT+ cu vasele sanguine CD34+ din stroma prostatei normale, ×10. Imunoreacție pentru CD34/Triptază, Vina Green /DAB

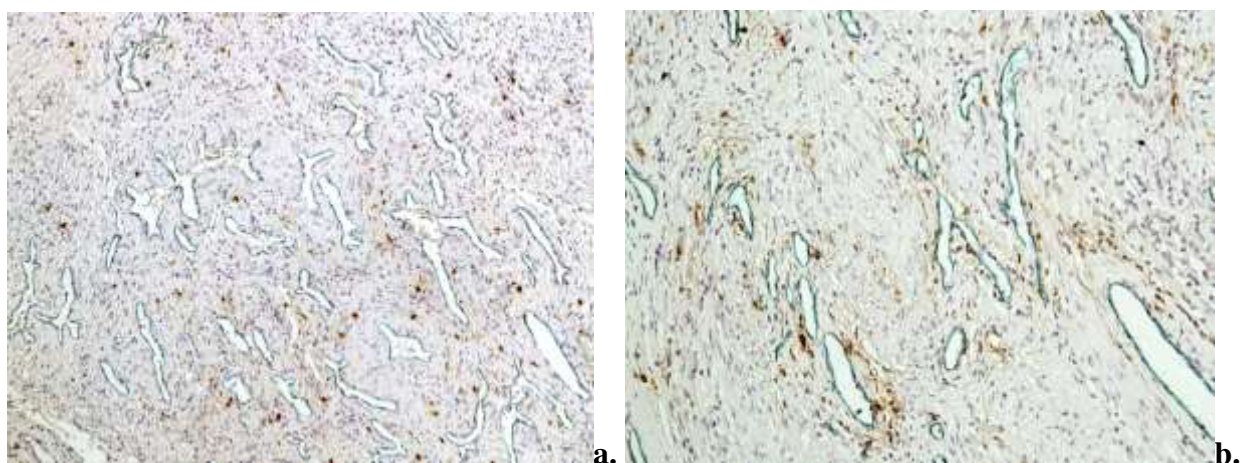


Fig. 8. Stroma nodulilor fibromatoși. a) multiple vase vasele cu lumen larg, tortuoase, cu multiple ramificații, ×10; b). mastocite triptază pozitive dispuse omogen, cu un grad crescut de degranulare, ×10. Imunoreacție pentru CD34/Triptază, Vina Green /DAB

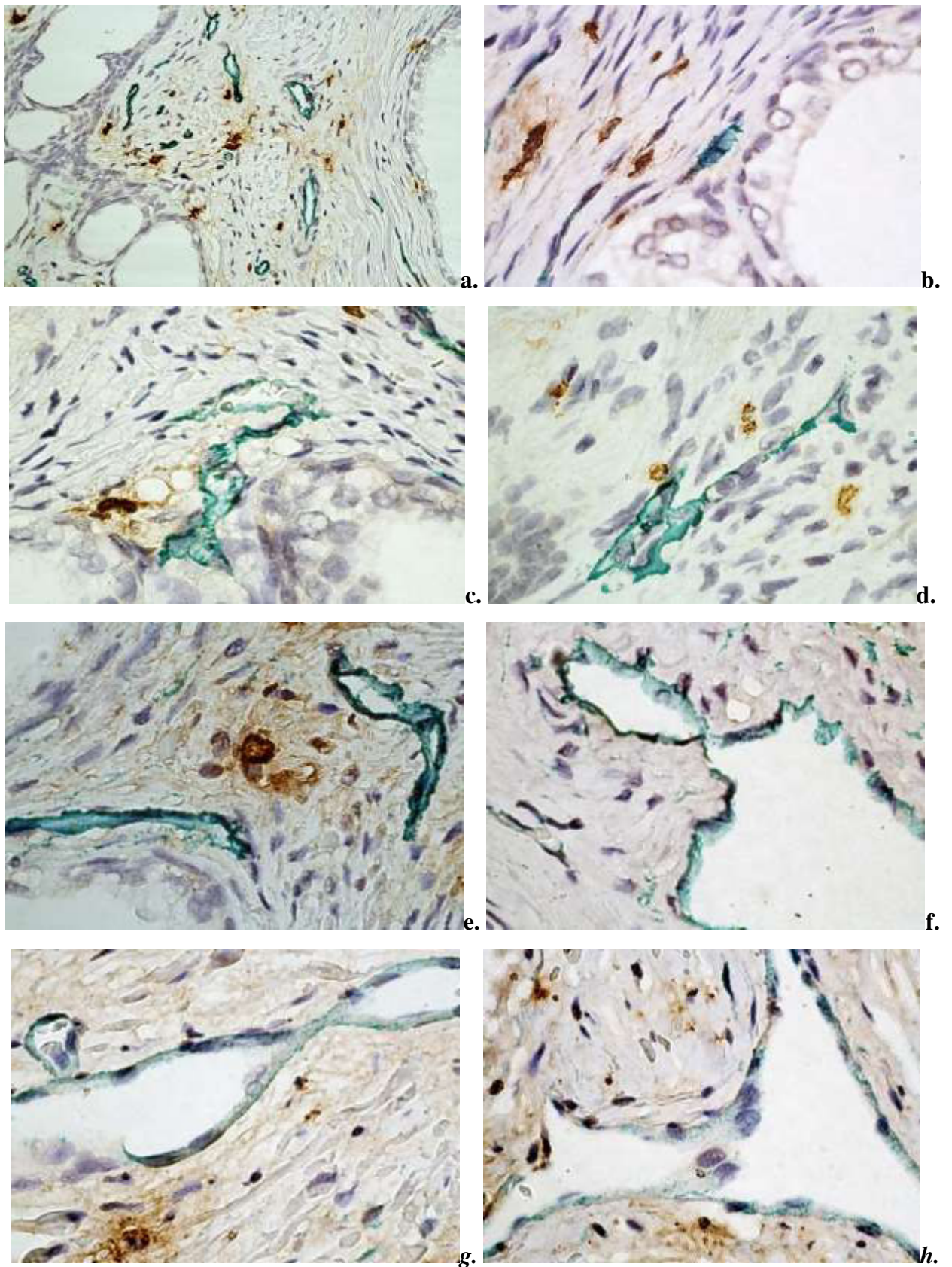


Fig. 9. Aspecte morfologice ale vaselor CD34+ în speciamele cu leziuni proliferative benigne. a-h) Multiple vase cu perete subțire, lumen neregulat, ramificate, cu aspect de sprouting, ×20; ×40. Imunoreacție pentru CD34/Triptază, Vina Green /DAB

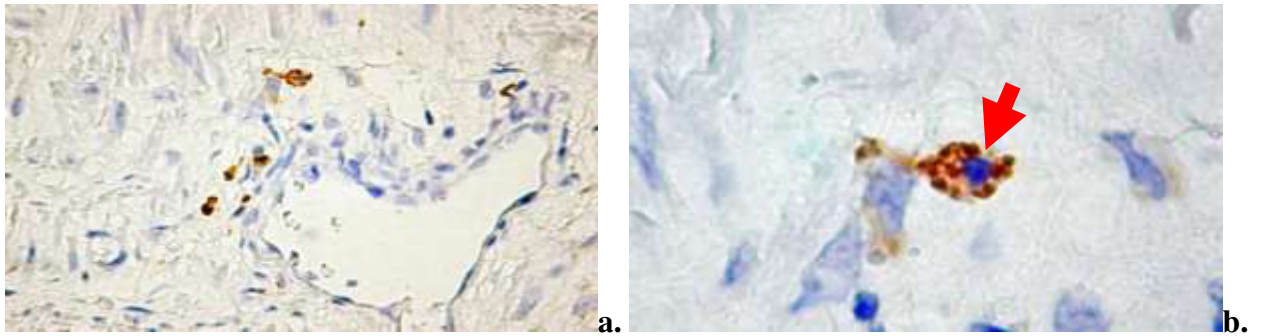


Fig. 10. Macrofage CD68+ în stroma prostatei în normă: a) celule localizate de-a lungul vaselor, $\times 10$; b) macrofage CD68+ (săgeată), $\times 40$; Imunoreacție pentru anti-CD68, DAB

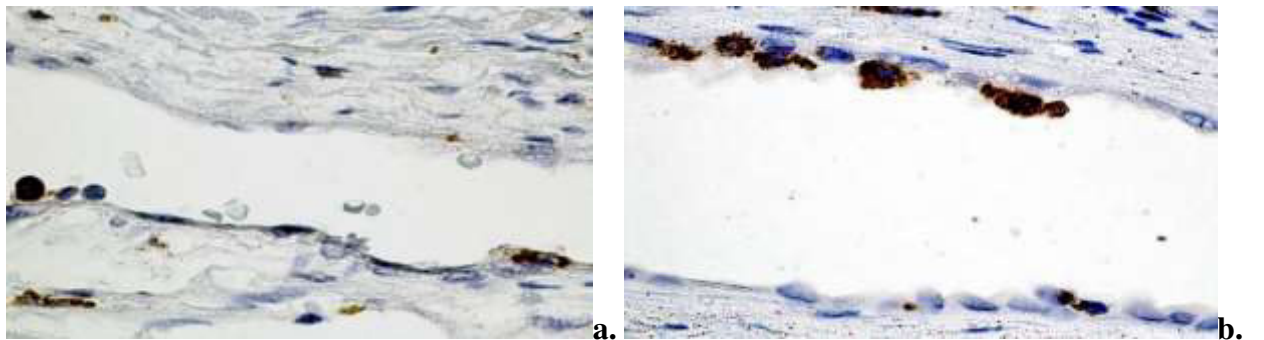


Fig. 11. Macrofage CD68+ în raport cu vasul sanguin din stroma perinodulară al leziunilor hiperplazice benigne a) $\times 20$; b) $\times 40$; Imunoreacție pentru anti-CD68, DAB

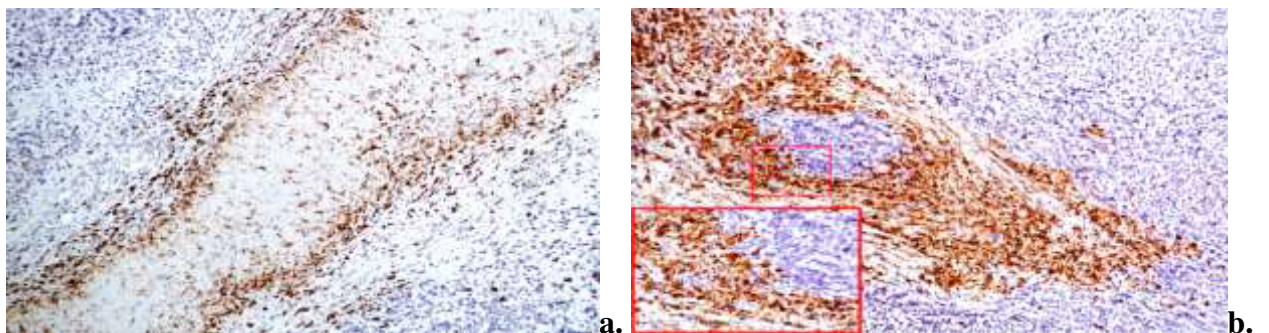


Fig. 12. Distribuția celulelor CD68+ în stroma peritumorală în carcinomul cu celule mici, $\times 10$, Imunoreacție pentru anti-CD68, DAB

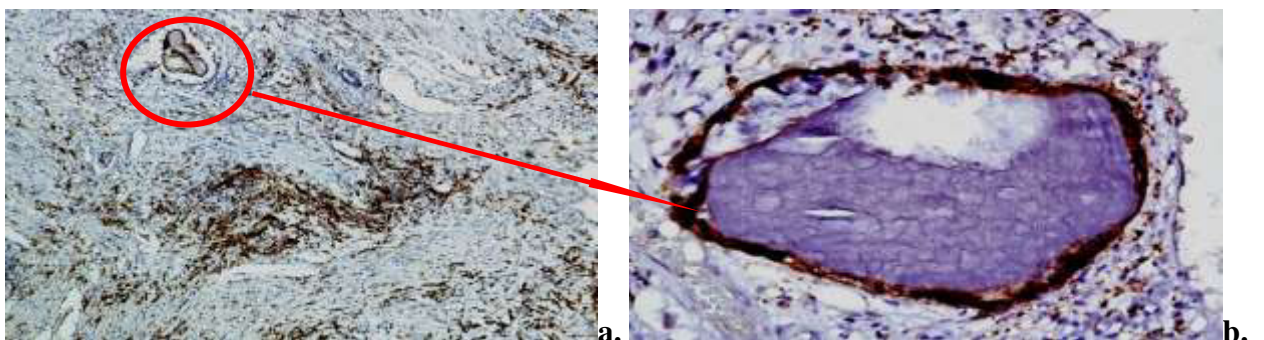


Fig. 13. Simpexioane prostatice circumscrise de un strat continuu de celule CD68+, a) $\times 10$, b) $\times 40$; Imunoreacție pentru anti-CD68, DAB

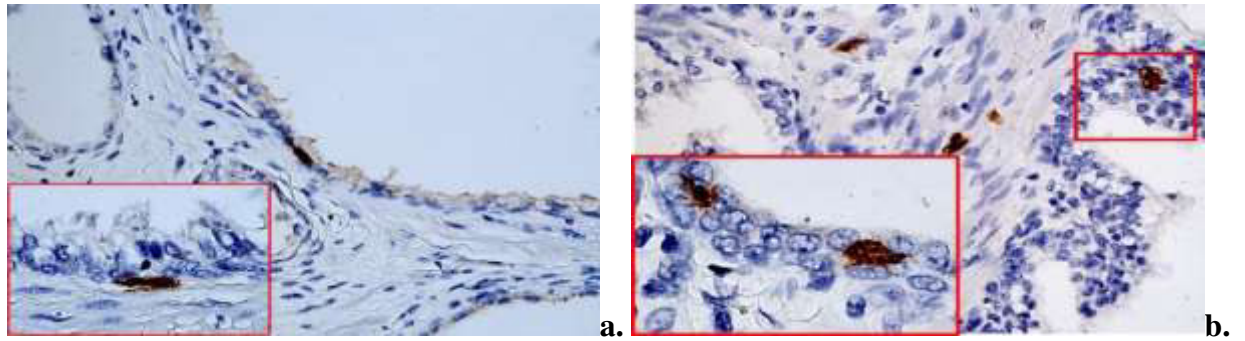


Fig. 14. Celule dendritice S100 pozitive în speciamele de prostată în normă: a) celulă S100+ localizată sub membrana bazală, $\times 10$; b) celule S100+ în localizare stromală și intraepitelială, $\times 10$; $\times 40$; Imunoreacție pentru anti-S100, DAB

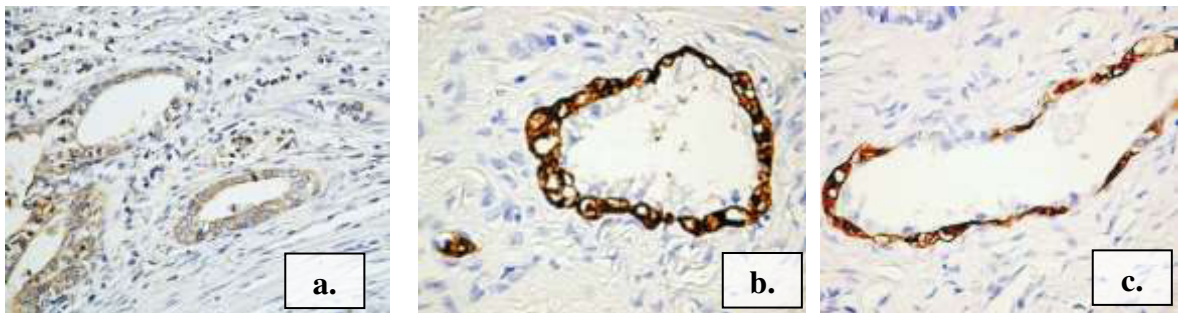

Fig. 15. Expresia markerului S100 de celulele bazale ale acinilor glandulari; a) intensitatea expresiei scăzută, $\times 10$; b) intensitatea expresiei foarte înaltă, $\times 20$; c) expresia neomogenă a markerului, $\times 20$; Imunoreacție pentru anti-S100, DAB

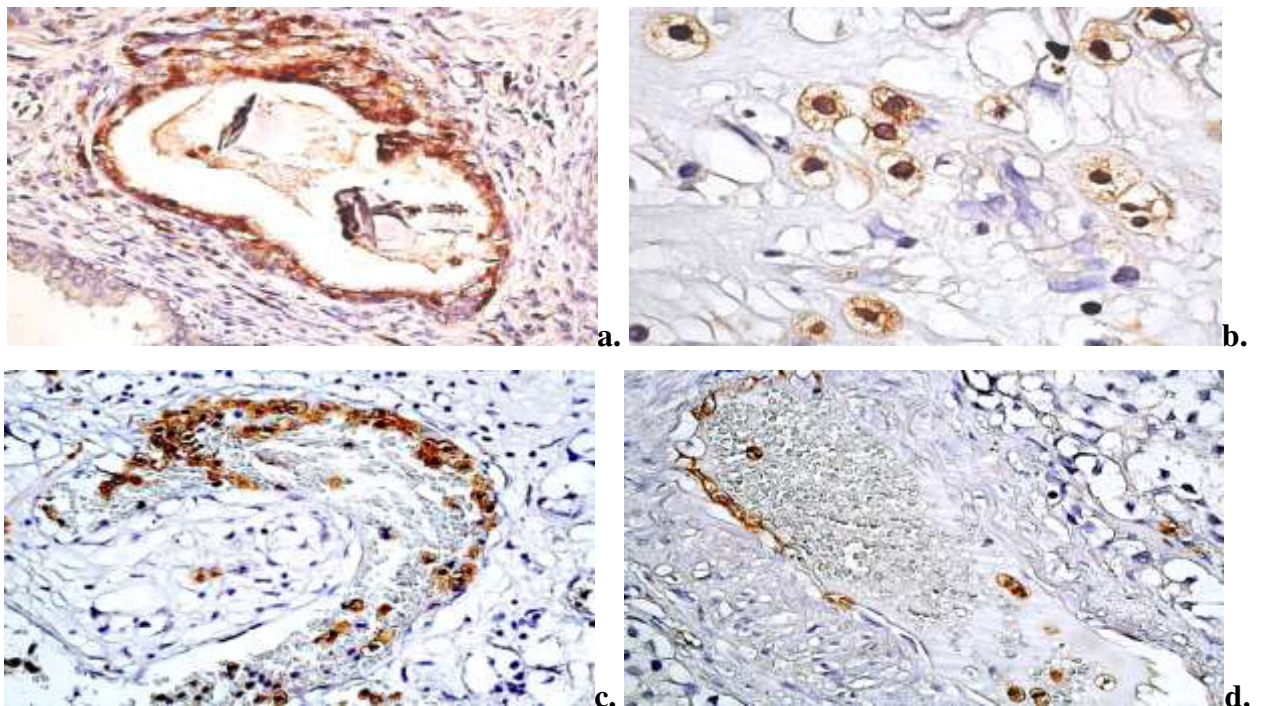


Fig. 16. Expresia S100 în carcinoame; a-b) celule tumorale S100+, $\times 10$, $\times 40$; c-d) celule S100+ în vase și la locul de metastazare, $\times 20$; Imunoreacție pentru anti-S100, DAB

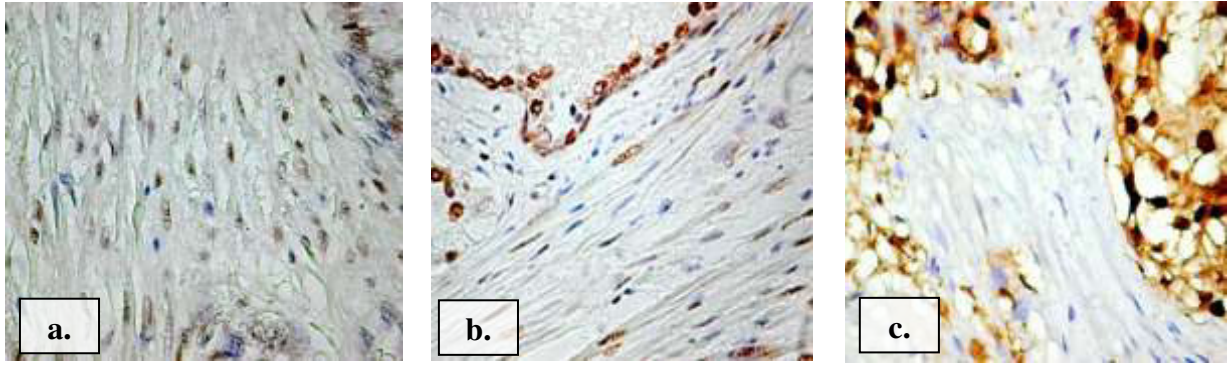


Fig. 17. Scăderea semnalului AR în celulele stromale este direct proporțională cu creșterea intensității semnalului în celulele epiteliale. (a) speciamele în normă, $\times 20$; (b) leziunile hiperplazice nodulare benigne, $\times 20$; (c) adenocarcinomul de prostată, $\times 20$; Imunoreacție pentru anti-AR, DAB

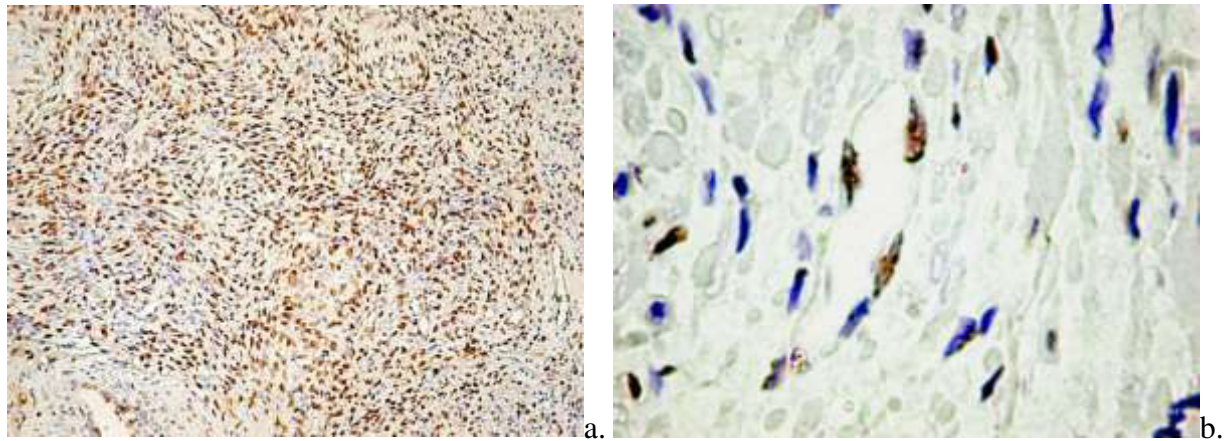


Fig. 18. Celule AR pozitive în nodulii hiperplazici stromali (a) $\times 10$; celule endoteliale AR pozitive din vasele peritumorale (b) $\times 40$; Imunoreacție pentru anti-AR, DAB

APROBAT:



ACTUL nr. 14

DE IMPLEMENTARE A INOVAȚIEI

(în procesul științifico-didactic a catedrei Histologie, Citologie și Embriologie)

1. **Denumirea ofertei pentru implementare.** „Procedeu de procesare histochimică cu utilizarea colorației tricrom pentru aprecierea țesutului conjunctiv fibros” nr. 5360, autorii/coautorii: David V., Mazuru V., Grecichina Ecaterina, Tatiana Globa, Vergil Petrovici, Svetlana Cecoltan.
2. **De cine și când a fost propusă.** De către David V., Mazuru V., Globa Tatiana, aprilie 2014.
3. **Sursa de informație:** Prezenta propunere/metodă este elaborată prin colaborarea USMF „N. Testemițanu” – laboratorul Morfologie, catedra Histologie, Citologie și Embriologie, IMSP IMȘIC – serviciu Morfopatologie bazată pe un lot de studiu ce a inclus 25 cazuri de pacienți cu studierea probelor tisulare din colul uterin, inclusiv și diverse probe tisulare din diverse organe cu perfectarea tehnicii HC cu tricrom, stabilirea timpului optim de tratare cu coloranții de bază.
4. **Unde și când a fost implementat:** În procesul tehnologic de procesare, confecționare și efectuarea investigației histochimice pentru standartizarea tehnicii în activitatea științifică și didactică a catedrei de Histologie, Citologie și Embriologie „Nicolae Testemițanu”, aprilie 2014.
5. **Eficacitatea implementării:** Semnificația științifică a implementării procedurii de procesare histochimic în utilizarea colorației tricrom aplicat în aprecierea țesutului conjunctiv fibros în activitatea științifico-didactică a catedrei propus constă în accesibilitatea și eficacitatea ei prin obținerea secțiunilor de înaltă calitate, cu reacție histochimică de diferențiere a produsului reacției de înaltă calitate, diferențiere a componentei fibrilare fine a țesutului conjunctiv fibros, inclusiv gradul de maturizare servind ca una din metodele de bază aplicată în metodologia procesului didactic în cadrul lucrărilor practice a studenților, relevării particularităților histomorfologice structurale de origine mezenchimală în normă și în diverse patologii.
6. **Obiecții/ propuneri:** La etapa implementării obiecții nu sunt.

Șef catedră

(unde este implementată propunerea)
Histologie, Citologie și Embriologie,
conf. universitar, dr.hab.în medicină

Lilian Șaptefrați



"APROB"



Prorector pentru activitatea de cercetare,
IP USMF "Nicolae Testemițanu" din RM
Academician al AȘM,
prof. univ., dr. hab. șt. med.

Stanislav GROPPA

19 martie 2020

ACTUL nr. 26

DE IMPLEMENTARE A INOVAȚIEI

(în procesul de cercetare științifică a Laboratorului de morfologie)

1. Denumirea ofertei pentru implementare: *"Utilizarea imunocolorării anti-S100 pentru evidențierea celulelor dendritice - un nou marker de prognostic în leziunile proliferative"*.
2. **Autori:** Globa Tatiana, asist.univ., Pelin Elina, dr.șt.med., conf. univ., Globa Lilian, asist.univ., David Valeriu, dr. șt. med., conf. univ.
3. Numărul inovației: *Nr. 5754 din 17 martie 2020*
4. Unde și când a fost implementată: rezultatele studiului au fost implementate în procesul didactic la Catedra de histologie, citologie și embriologie, iar procesul tehnologic de procesare, confecționare și evaluare la Laboratorul de morfologie.
5. Eficacitatea implementării: Studiind caracterul morfologic al celulelor S100 pozitive în leziunile proliferative de prostată au fost evidențiate două subpopulații diferite de celule dendritice, care diferă după maturare și statutul funcțional. Heterogenitatea a fost identificată în ambele arii studiate: intraepitelial și stromal. După părerea noastră, un efect deosebit al imunocolorării anti-S100 îl prezintă posibilitatea studierii diferenței cantitative a celulelor dendritice din cele două arii în leziunile proliferative benigne și maligne.
6. **Rezultatele:** Imunocolorarea anti-S100 a permis studierea densității, morfologiei, precum și a localizării celulelor dendritice în leziunile proliferative benigne și maligne de prostată. Urmare rezultatelor obținute considerăm că, celulele dendritice stromale S100 pozitive pot fi considerate elemente ale micromediului cu efect important anti-tumoral, iar scăderea numărului lor în ariile stromale ale adenocarcinomului de prostată este un factor de prognostic nefavorabil. În același timp creșterea numărului de celule dendritice intraepiteliale poate fi asociată cu creșterea toleranței imune la mecanismele antitumorale.

Prezenta inovație este implementată conform descrierii în cerere

Șef Laborator de morfologie
conf. univ., dr. șt. med.

Valeriu DAVID

Șef departament știință,
conf. univ., dr. hab. șt. med.

Elena RAEVSCHI



"APROB"



Prorector pentru activitatea de cercetare,
IP USMF „Nicolae Testemițanu” din RM
Academician al AȘM,
prof. univ., dr. hab. șt. med.

Stanislav GROPPA

19 martie 2020

ACTUL nr. 27

DE IMPLEMENTARE A INOVAȚIEI

(în procesul științifico-didactic a Catedrei de histologie, citologie și embriologie)

- Denumirea ofertei pentru implementare:** *"Evaluarea angiogenezei prin utilizarea dublei imunocolorării anti-CD34/anti-triptază mastocitară"*
- Autori:** Globa Tatiana, asist.univ., Șaptefrați Lilian, dr.hab.șt.med., Pelin Elina, dr.șt. med., conf. univ., David Valeriu, dr. șt. med., conf. univ., Globa Pavel, dr.șt.chim., conf.univ.
- Numărul inovației:** *Nr.5755 din 17 martie 2020*
- Unde și când a fost implementată:** rezultatele studiului au fost implementate în procesul didactic la Catedra de histologie, citologie și embriologie, iar procesul tehnologic de procesare, confecționare și evaluare la Laboratorul de morfologie.
- Eficacitatea implementării:** Rezultatele obținute, precum și dispoziția preferențială perivasculară a mastocitelor și potențialul acestor celule de a secreta factor endotelial de creștere vasculară sugerează implicarea mastocitelor în procesul de angieneză patologică încă din stadiul leziunilor proliferative benigne.. Dubla imunocolorare anti-CD34/anti-MCT reprezintă o metodă imunohistochimică accesibilă, care permite obținerea unui volum imens de date, ce poate fi utilizată în diverse patologii, fapt care justifică avantajele metodei propuse.
- Rezultatele:** Dubla imunocolorare anti-CD34/anti-MCT (triptază mastocitară) a permis studierea densității, morfologiei, precum și a localizării a două entități concomitent. Mai mult, dubla imunocolorare a permis studierea interacțiunilor complexe dintre cei doi actori cu stabilirea unor relații de dependență evaluate ca statistic semnificative.

Prezenta inovație este implementată conform descrierii în cerere

Șef Catedra de histologie, citologie și embriologie
prof. univ., dr. hab. șt. med.

Lilian ȘAPTEFRĂȚI

Departamentul didactic
conf. univ., dr. șt. med.

Silvia STRATULAT

Șef departament știință,
conf. univ., dr. hab. șt. med.

Elena RAEVSCHI



"APROB"

Prorector pentru activitatea de cercetare,
IP USMF „Nicolae Testemițanu” din RM
Academician al AȘM,
prof. univ., dr. hab. șt. med.



Stanislav GROPPA

"24" martie 2020

ACTUL nr. 16

DE IMPLEMENTARE A INOVAȚIEI

(în procesul științifico-didactic a Catedrei de histologie, citologie și embriologie)

1. **Denumirea ofertei pentru implementare:** *"Utilizarea imunocolorării anti-CD68 drept criteriu de prognostic în leziunile proliferative de prostată"*
2. **Autori:** Globa Tatiana, asist.univ., Pelin Elina, dr. șt. med., conf. univ., Globa Lilian, asist.univ., David Valeriu, dr. șt. med., conf. univ.
3. **Numărul inovației Nr. 5745 din 02 martie 2020.**
4. **Unde și când a fost implementată:** rezultatele studiului au fost implementate în procesul didactic la Catedrele de histologie, citologie și embriologie, și procesul tehnologic de procesare, confecționare și evaluare la Laboratorul de morfologie.
5. **Eficacitatea implementării:** Studiind caracterul morfologic al celulelor CD68 pozitive atât în leziunile benigne cât și în speciemenle cu cancer de prostată au fost observate două populații celulare diferite. Heterogenitatea a fost legată nu doar de morfologia celulelor dar și de localizarea acestora în cadrul leziunii. Astfel că, populația majoritară a macrofagelor a fost reprezentată de celule mici, cu multiple prelungiri citoplasmice apofizate, dispuse în grupuri cu un caracter de masă infiltrativă. Celulele de dimensiuni mici erau localizate predominant în stroma peritumorală, și în zona de invazie a tumorii, iar intratumoral populau preponderent ariile periferice ale masei tumorale.
6. **Rezultatele:** Imunocolorarea anti-CD68 a permis studierea densității, morfologiei, precum și a localizării macrofagelor în leziunile proliferative benigne și maligne de prostată, iar creșterea liniară a numărului de macrofage CD68 pozitive în raport cu scorul Gleason în adenocarcinoamele de prostată permite a considera celulele CD68 pozitive un criteriu de prognostic în adenocarcinomul de prostată.

Prezenta inovație este implementată conform descrierii în cerere

Șef Catedra de histologie,
citologie și embriologie
prof. univ., dr. hab. șt. med.

Lilian ȘAPTEFRĂȚU

Departamentul didactic
conf. univ., dr. șt. med.

Silvia STRATULAT

Șef departament știință,
conf. univ., dr. hab. șt. med.

Elena RAEVȘCHI



"APROB"

Prorector pentru activitatea de cercetare,
IP USMF „Nicolae Testemițanu” din RM

Academician al AȘM,

prof. univ., dr. hab. șt. med.

Stanislav GROPPA



120 martie 2020

ACTUL nr. 30

DE IMPLEMENTARE A INOVAȚIEI

(în procesul de cercetare științifică a Laboratorului de morfologie)

1. **Denumirea ofertei pentru implementare:** "Dubla imunocolorare anti-CD34/anti-triptază mastocitară cu aplicarea cromogenului VINA GREEN"
2. **Autori:** Globa Tatiana, asist.univ., Șaptefrați Lilian, dr.hab.șt.med., Pelin Elina, dr.șt. med., conf. univ., David Valeriu, dr. șt. med., conf. univ., Globa Pavel, dr.șt.chim., conf.univ.
3. **Numărul inovației:** Nr.5756 din 17 martie 2020
4. **Unde și când a fost implementată:** rezultatele studiului au fost implementate în procesul didactic la Catedra de histologie, citologie și embriologie, iar procesul tehnologic de procesare, confecționare și evaluare la Laboratorul de morfologie.
5. **Eficacitatea implementării:** Dubla imunocolorare cu aplicarea cromogenului VINA GREEN reprezintă o metodă imunohistochimică accesibilă, care permite obținerea unui volum imens de date, ce poate fi utilizată în diverse patologii, fapt care justifică avantajele metodei propuse.
6. **Rezultatele:** Dubla imunocolorare cu aplicarea cromogenului VINA GREEN a permis trecerea preparatelor histologice prin băile de alcool, benzen, cu montarea ulterioară a preparatelor în balsam de Canada. Datorită includerii în balsam de Canada, preparatele cu imunomarcare dublă rămân bune pentru interpretare pe timp îndelungat.

Prezenta inovație este implementată conform descrierii în cerere

Șef Laborator de morfologie
conf. univ., dr. șt. med.

Valeriu DAVID

Șef departament știință,
conf. univ., dr. hab. șt. med.

Elena RAEVSCHI

Declarația privind asumarea răspunderii

Subsemnata, declar pe răspundere personală că materialele prezentate în teza de doctorat sunt rezultatul propriilor cercetări și realizări științifice. Conștientizez că, în caz contrar, urmează să suport consecințele în conformitate cu legislația în vigoare.

GLOBA Tatiana

Semnătura

Data

CURRICULUM VITAE



Informații personale:

Nume / Prenume	Globa Tatiana
Adresă	Bd. Ștefan cel Mare și Sfânt, 165, MD-2004, Chișinău, Republica Moldova
Telefon	Fix: +373 22 205229 Mobil: +373 69086027
E-mail	tatiana.globa@usmf.md
Cetățenia	Republica Moldova
Data nașterii	08.01.1976

Experiența profesională:

<i>Perioada</i>	<i>Funcția sau postul ocupat</i>
2020-prezent	Cercetător științific, Laboratorul de morfologie, USMF „Nicolae Testemițanu” Cercetător științific, Laboratorul de Inginerie tisulară și culturi celulare, USMF „Nicolae Testemițanu”
2009-prezent	Șef studii Catedra de histologie, citologie și embriologie, USMF „Nicolae Testemițanu”
2003-2011	Cercetător științific stagiar, Laboratorul de morfologie, USMF „Nicolae Testemițanu”
2010-2011	Secretar responsabil Comisia de Admitere, USMF „Nicolae Testemițanu”
2006-2009	Vice-secretar Comisia de Admitere, USMF „Nicolae Testemițanu”
2003-prezent	Asistent universitar, Catedra de histologie, citologie și embriologie, Universitatea de Stat de Medicină și Farmacie „Nicolae Testemițanu”, bd. Ștefan cel Mare și Sfânt, 165, MD-2004, Chișinău, Republica Moldova

Tipul activității sau sectorul de activitate:

	Didactic, științific
--	----------------------

Educație și formare

<i>Perioada</i>	<i>Instituția, specialitatea</i>	<i>Calificarea</i>
2006–2008	Rezidențiat în Morfopatologie, USMF „Nicolae Testemițanu”	Diplomă de licență în morfopatologie
2001–2003	Masterat la catedra de histologie, citologie și embriologie, USMF „Nicolae Testemițanu”	Diplomă de master în histologie

1995–2001	Universitatea de Medicină “Iuliu Hatieganu”, Cluj-Napoca, Romania	Diplomă de doctor medic
1991-1994	Școala medicală, or. Orhei, Republica Moldova	Diplomă de soră medicală

Stagii:

Martie 2009	Cursuri de perfecționare la Histologie, UMF „Victor Babeș”, Timișoara, Romania
Martie 2010	Cursuri de perfecționare la Histologie, UMF „Gr. Popa”, Tirgu Mures, Romania;
Mai 2010	Cursuri de perfecționare în patologie, Salzburg, Austria;
Martie 2013 - Mai 2013	Bursa Eugen Ionescu, Centrul de Cercetări în Angiogenează, UMF „Victor Babeș”, Timișoara, Romania
Iunie 2018	Cursul: Inițiere în psihotraumatologie, Institutul de științe penale și criminologie aplicată, Chișinău.
Septembrie 2018	Cursul „Moderne ausbildung und verbesserung der lehre an der staatlichen universitat fur medizin und pharmazie „Nicolae Testemițanu”, Moldova Institut Leipzig;
Noiembrie 2018	Cursul „Învățarea bazată pe probleme”, Moldova Institut Leipzig;

Domeniile de interes științific: Morfopatologie, imunohistochimie

Participări la foruri științifice (naționale și internaționale):

- Conferințele științifice anuale ale colaboratorilor IP USMF „Nicolae Testemițanu”, Chișinău, 2002-2021;
- Al XXXV-lea Simpozion Național de Morfologie Normală și Patologică; Al IV-lea Simpozion de Morfologie Microscopică. Craiova, 2004;
- al XI-lea Simpozion Național cu Participare Internațională de Morfologie Microscopică. România, Craiova, 2013;
- International Scientific Conference „Actual issues of morphology”, Chisinau, 2015;
- Annual conference of the PHD and POST-DOC students, Tirgu Mures, Romania, 2013;
- Congresul consacrat aniversarii a 75-a de la fondarea USMF „Nicolae Testemițanu”, Chișinău, 2020;
- International Scientific Conference ”Actual Issues of Morphology”, Chișinău, 2020;

Lucrări științifice	45 publicații științifice și metodico-didactice, inclusiv 12 la tema tezei
----------------------------	--

Apartenența la societăți/asociații științifice naționale, internaționale

2002 – prezent	Membru al Asociației Științifice de Morfologie din RM;
2006 – prezent	Membru al Societății Române de Morfologie
Limba maternă	Română

Competențe lingvistice: Engleza (B2), Rusa(C2), Franceza(A2)

Competențe și abilități sociale, aptitudini organizatorice

spirit de echipă, abilități de lucru în echipă, bună capacitate de comunicare și convingere, capacitate de analiză și sinteză, responsabilitate, abilități de comunicare și decizie, abilități de organizare, motivare și control