

Bibliografia

1. Chen F, Wang Z, Bhattacharyya T. Outcomes of nails versus plates for humeral shaft fractures: a Medicare Cohort Study. *J Orthop Trauma*, 27 (2013), pp. 68-72.
2. Christos Garnavos, Nikolaos Lasanianos, Nikolaos K. Kanakaris, Christina Arnaoutoglou, Vasiliki Papathanasopoulou, Theodoros Xenakis. A new modular nail for the diaphyseal fractures of the humerus. *Injury, Int. J. Care Injured* 40 (2009) 604-610. 20 January 2009.
3. Ekholm R., Adami J., Tidermark J., Hansson K., Tornkvist H., Ponzer S.. Fractures of the shaft of the humerus — an epidemiological study of 401 fractures. *J Bone Joint Surg Br*, 88B (2006), pp. 1469—1473.
4. Ekholm R., Tidermark J., Tornkvist H., Adami J., Ponzer S.. Outcome after closed functional treatment of humeral shaft fractures. *Journal of Orthopaedic Trauma*, 20 (October (9)) (2006), pp. 591-596.
5. Foster RJ, Dixon GL Jr, Bach AW, et al. Internal fixation of fractures and non-unions of the humeral shaft. Indications and results in a multi-center study. *J Bone Joint Surg Am*. Jul 1985;67(6):857-64.
6. Heim D, Herkert F, Hess P, et al. Surgical treatment of humeral shaft fractures--the Basel experience. *J Trauma*. Aug 1993;35(2):226-32.
7. Mahabier, . K.C. Vogels L.M., Punt B.J., Roukema G.R., Patka P, Van Lieshout E.M.. Humeral shaft fractures: retrospective results of non-operative and operative treatment of 186 patients, *Injury*, 44 (2013), pp. 427-430.
8. Rutgers M., Ring D.. Treatment of diaphyseal fractures of the humerus using a functional brace. *Journal of Orthopaedic Trauma*, 20 (October (9)) (2006), pp. 597-601.
9. Rodriguez-Merchan EC. Compression plating versus hackethal nailing in closed humeral shaft fractures failing nonoperative reduction. *J Orthop Trauma*. Jun 1995;9(3):194-7.
10. Sachit Malhan, Simon Thomas, Shekhar Srivastav, Shekhar Agarwal, Vivek Mittal, Biren Nadkarni, Divesh Gulati. Minimally invasive plate osteosynthesis using a locking compression plate for diaphyseal humeral fractures. *India, Journal of Orthopaedic Surgery* 2012;20(3):292-6.
11. Schratz W, Worsdorfer O, Klockner C., Gotze C.. Treatment of humeral shaft fracture with intramedullary procedures (Seidel nail, Marchetti-Vicenzi nail, Prevot pins) [Behandlung der Oberarmschaftfraktur mit intramedullaren Verfahren (Seidel-Nagel, Marchetti-Vicenzi-Nagel, Prevot-Pins)] *Unfallchirurg*, 101 (1) (1998), pp. 12-17.
12. Toivanen J.A., Nieminen J., Laine H.J., Honkonen S.E., Jarvinen M.J.. Functional treatment of closed humeral shaft fractures. *International Orthopaedics*, 29 (February (1)) (2005), pp. 10-13.
13. Volgas DA, Stannard JP, Alonso JE: Nonunions of the humerus. *Clin Orthop Relat Res* 2004, 419:46-50.

Data prezentării: 27.11.2015
Recenzent: Oleg Solomon

PARTICULARITĂȚILE TRATAMENTULUI ÎN FRACTURILE MASIVULUI TROHANTERIAN

Rezumat

Fracturile de masiv trohanterian sunt unele din cele mai frecvente fracture atât la subiecții tineri cât și la cei vârstnici, necesitând tratament chirurgical de urgență pentru mobilizarea precoce a bolnavului și pentru a reduce perioada de imobilizare postoperator. A fost efectuat un studiu de analiză a metodelor utilizate în tratamentul chirurgical al fracturilor de masiv trohanterian și fracturilor subtrohanteriene în clinica noastră și de evaluare a rezultatelor clinico-radiologice pe un lot de 125 pacienți, iar postoperator la distanță de 6 luni și 1 an la 34 pacienți. Conform scorului Harris utilizat în studiu, care conține parametrii de evaluare a funcției în articulația șoldului afectat, pacienții au obținut în medie 80,11 puncte, ceea ce indică rezultat bun în tratamentul acestor fracturi și corespunde datelor din literatură.

Cuvinte cheie: *Fractura de masiv trohanterian, artroplastie de șold, osteosinteza.*

Summary

SURGICAL TREATMENT PECULIARITIES IN TROCHANTERIC FRACTURES.

Trochanteric fractures are some of the most common fractures as in young subjects such as in elderly and those requiring emergency surgical treatment for early mobilization of the patient and reduce postoperative immobilization period. It was done a study of analyzing the methods used in the surgical treatment of trochanteric and subtrochanteric fractures in our clinic and to evaluate the clinico-radiological results on a sample of 125 patients and postoperative at 6 months and 1 year in 34 patients.

According to the score of the Harris used in the study, which contains the parameters of function evaluation in the affected hip joint, the patients received an average of 80.11 points, which indicates good result in the treatment of these fractures and corresponds to literature data.

Key words: *Trochanteric fractures, arthroplasty of the hip, internal fixation.*

Filip Gornea¹,
profesor universitar

Vitalie Chirilă²,
asistent anivensitar

Vasile Startun³,
*medic ortoped
traumatolog*

Grigore Dogaru⁴,
*medic ortoped
traumatolog*

Sergiu Ciobanu⁵,
*medic ortoped
traumatolog*

Serghei Ratcov⁶,
rezident

^{1,2,6} *Catedra de Ortopedie
și Traumatologie, USMF
„Nicolae Testemițanu“*

^{3,4,5} *IMSP Spitalul Clinic
de Traumatologie și
Ortopedie*

Introducere

Anual în lume din cauza fracturilor de masiv trohanterian suferă aproximativ 2 milioane de oameni, în SUA această cifră ajunge până la 250000 de persoane anual. Creșterea speranței de viață, prin urmare mărirea numărului de persoane vârstnice, presupune o creștere a ratei acestor fracturi de până la 6 milioane în anul 2050 [2,8].

În Marea Britanie cheltuielile anuale pentru tratamentul pacienților cu acest tip de fractură constituie 2 miliarde lire sterline, iar în SUA aproximativ 10 miliarde de dolari [2,8].

Din toate leziunile aparatului locomotor fracturile de masiv trohanterian constituie 5,9%, iar din toate fracturile femurului — 52,3% [14,15].

Principalele cauze ale fracturilor de masiv trohanterian sânt: traumatismul habitual — 48,4%, traumatismul stradal — 28,1%, accidente rutiere — 14,1%, traumatisme industriale — 9,4% [14,15,16]. Avem 4 factori principali care contribuie și favorizează producerea acestor fracturi:

- Direcția căderii este orientată pe, sau în apropierea masivului trohanterian;
- Reflexele de protecție la vîrstnici sunt mai reduse ca la tineri;
- Constituția pacientului și specificitatea anatomică a regiunii: nu prezintă suficiente țesuturi moi care să absoarbă energia traumatismului (musculatură, țesut adipos);
- Țesutul osos este mai fragil, mai ales la vîrstnici;

Ca mecanism de producere cel mai frecvent este cel direct, prin cădere pe torhanter. Mecanismul indirect este mai rar, prin smulgerea de către mușchii pelvio-trohanterieni a unei porțiuni din marele trohanter. La persoanele tinere cel mai des întîlnit mecanism de producere este un traumatism violent: accidente auto-moto, cata-traumatisme, accidente sportive. La persoanele în vîrstă o cădere de la înălțimea corpului este suficientă pentru a produce o fractură și pot fi favorizate de: hemiplegie, metastaze osoase, maladia Parkinson, distrofiile osoase [14,15].

Masivul trohanterian este o regiune de tranzit la nivelul superior al femurului, între colul femural și diafiza, iar fracturile trohanteriene interesează zona unghiului cervico-diafizar femural și cuprinde trei zone (fig.1):

- Baza colului femural la unirea cu trohanterul, în afara inserției anterioare a capsulei articulare;
- Masivul trohanterian;
- Segmentul femural situat imediat sub micul trohanter.

Această zonă se caracterizează printr-o structură osoasă trabeculară densă ce servește la preluarea și distribuția forțelor de stres. La persoanele în vîrstă, o parte din traveele osoase se resorb, determinând o fragilitate crescută a extremității proximale a femurului și deci predispoziția lor la apariția acestor fracturi [4,5,6].

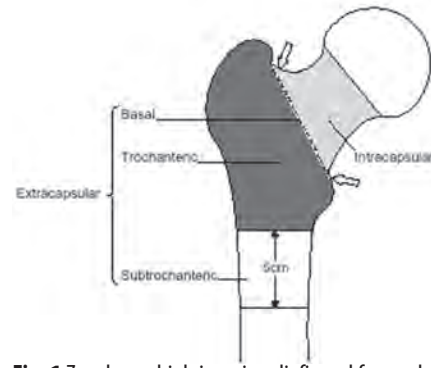


Fig. 1 Zonele unghiului cervico-diafizar al femurului

Majoritatea clasificărilor fracturilor trohanteriene se bazează pe nivelul anatomic al fracturii: bazală, per-trohanterică, trans-trohanterică și inter-trohanteriană, descrieri care nu au fost niciodată clare și nu au o valoare practică reală. Aceste fracturi variază de la simple la foarte complexe. Fracturile masivului trohanterian pot fi: fracturi stabile, sau fracturi instabile. Stabilitatea într-o fractură de masiv trohanterian este asigurată prin două modalități: una care ține de țesutul osos și alta care ține de părțile moi periarticulare, astfel există stabilitate osoasă și stabilitatea părților moi.

Stabilitatea osoasă este o noțiune introdusă de Evans (1949). Clasificarea (Evans) este cea mai utilizată și acceptată, are la baza conceptul care acordă importanța contactului cortical intern, motiv pentru care reducerea fracturii trebuie să fie perfectă și stabilă (fig.2) [4].

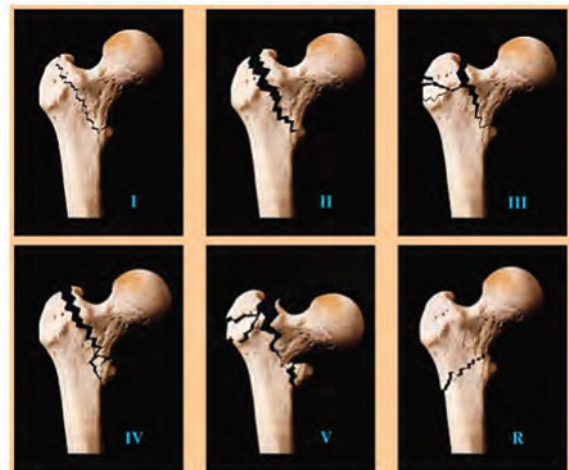


Figure 1 Evans' classification
 Type I: Undisplaced 2-fragment fracture
 Type II: Displaced 2-fragment fracture
 Type III: 3-fragment fracture without posterolateral support, owing to displacement of greater trochanter fragment
 Type IV: 3-fragment fracture without medial support, owing to displaced lesser trochanter or femoral arch fragment
 Type V: 4-fragment fracture without posterolateral and medial support (combination of Type III and Type IV)
 R: Reversed obliquity fracture

Fig. 2 Clasificarea Evans a fracturilor masivului trohanterian

Tratamentul de elecție a fracturilor masivului trohanterian este cel chirurgical. Tratamentul ortopedic sub forma de suspendare-tracțiune se poate folosi la necesitate, atunci când sunt contraindicații locale sau sistemice pentru operație, sau ca tratament de pregătire a intervenției chirurgicale.

Tratamentul conservator a fost în general acceptat ca fiind singurul tratament rațional, și deoarece afectează pacienții din grupele de vârstă a 3-a, există o rată mare a mortalității. În cazul în care pacienții supraviețuiesc, fracturile trohanteriene evoluează favorabil: extrem de rar sunt menționate pseudartrozele, iar necroza avasculară de cap femural nu s-a înregistrat, singura complicație întâlnită și descrisă frecvent a fost deformarea în coxa vara. Dar problema care apare nu este legată de consolidarea fracturii, sau funcția membrului inferior după consolidare; este mai degrabă una de conservare a vieții și a stării generale de sănătate a unei persoane în vârstă [4,5]. Atunci când se utilizează tratamentul conservator al fracturilor de femur proximal, rata de mortalitate este de 50-70% pe parcursul primului an, iar în tratamentul chirurgical este de 10-15% [1,6,15,16].

Tratamentul conservator este urmat de multe complicații precum escare, infecții urinare, pneumonii și complicații trombotice.

Mai mulți autori [4,5,6] în scopul de a compara meritele și rezultatele tratamentului conservator comparativ cu cel chirurgical, recomandă studiarea rezultatelor la distanță nu numai la pacienții care sunt tratați în spital, dar și la cei care sunt trimiși acasă. Dacă s-ar putea demonstra că tratamentul la domiciliu este nesatisfăcător în ceea ce privește confortul general și speranța de viață a pacientului, cel mai probabil indicațiile pentru utilizarea tratamentului chirurgical s-ar largi considerabil.

Utilizarea tratamentului chirurgical în ultimii ani a reușit să reducă mortalitatea semnificativ, mobilizarea precoce postoperatorie a fost una din cauzele scăderii mortalității mai ales la vârstnici.

Tratamentul chirurgical de elecție este osteosinteza și artroplastia. Dintre multiplele posibilități de osteosinteza folosite în aceste fracturi se recurge în deosebi la fixări cu fixatoare extramedulare — DHS (Dinamic Hip Screw), DCS (Dynamic Condylar Screw), plăci MIPO, lama-placa 95° etc. Ca fixatoare centromedulare are în tratamentul chirurgical al acestor fracturi utilizăm diferite tipuri de tije centromedulare ca: tije centromedulare tip Gamma, CHM, PFN, TAN, CHM, TRIGEN, Stryker, tije elastic centromedulare tip Ender (fig.3).

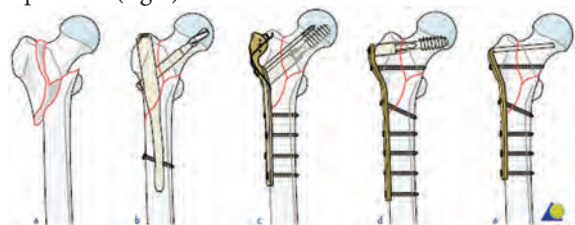


Fig. 3. Tipuri de fixatoare utilizate în osteosinteza fracturilor de masiv trohanterian

Fracturile intertrohanterine instabile la pacienții vârstnici sunt asociate cu rate ridicate de morbiditate și mortalitate. Cu toate acestea la acești pacienți datorită cominuției, a instabilității fracturii și a osteoporozei avansate, stabilitatea implantului la nivelul capu-

lui femural este afectată, iar sprijinul trebuie amânat până la formarea calusului, reluarea mersului este tardivă, recuperarea poate fi mult întârziată.

Artroplastia primară în aceste cazuri, probabil ar fi de preferat osteosintezei, permițând pacienților vârstnici întoarcerea la modul lor de activitate obișnuit mult mai rapid, evitându-se astfel complicațiile postoperatorii cauzate de imobilizare prelungită, sau eșecul osteosintezei. De aceea tratamentul acestor bolnavi încă rămâne discutabil, cu păreri contradictorii a diferitor școli și autori [3,7,10].

Scopul lucrării

Aprecierea eficacității și metodelor operatorii utilizate la pacienții cu fracturi de masiv trohanterian, cu evaluarea rezultatelor tratamentului chirurgical la distanță.

Material și metode

Studiul a fost efectuat la baza clinică Nr.1, a Spitalului Clinic de Traumatologie și Ortopedie din Chișinău, secția Nr.2, în perioada ianuarie 2013 — august 2015.

S-a efectuat un studiu privind incidența și tratamentul chirurgical al fracturilor de masiv trohanterian și fracturilor subtrohanteriene, retrospectiv a 125 pacienți, dintre care bărbați — 53, femei — 72.

Vârsta cuprinsă a pacienților a fost între 18 și 90 de ani. Vârsta medie — 70,2 ani.

Repartitia pe grupe de vârstă a fost următoarea: sub 40 ani- 5 pacienți; între 40 — 60 ani — 29 pacienți; peste 60 ani — 91 pacienți.

În studiul efectuat s-au folosit clasificările: Evans (pentru fracturale masivului trohanterian) și Seinsheimer (pentru fracturile subtrohanteriene). Evans: I — 0 pacienți; II — 46 pacienți; III — 12 pacienți; IV — 19 pacienți; V — 31 pacienți, Seinsheimer: I — 0 pacienți; II — 4 pacienți; III — 7 pacienți; IV — 1 pacient; V- 3 pacienți.

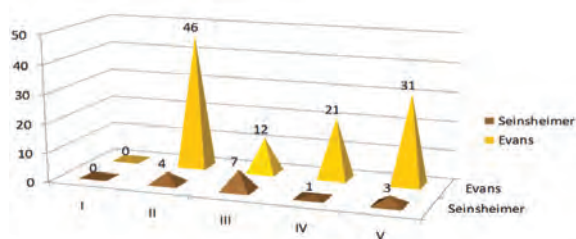


Fig. 4. Clasificările Evans (110 pacienți) și Seinsheimer (15 pacienți)

Activitatea fizică înainte de traumatism a fost evaluată anamnetic conform scorului Parker, constând din puncte de la 1 până la 9 puncte [3]:

I — deplasare în jurul casei (0 — imposibil, 1 — cu ajutor străin, 2 — folosind bastoane sau cîrje, 3 — de sine stătător, fără nici un mijloc de sprijin), II — deplasare în stradă (0-3), III — vizita magazinelor (0 — 3). Media a constituit 7,3 (3 — 9), care indică un nivel destul de ridicat de activitate independentă a pacienților din grupul studiat înainte de traumatism.

Pentru a compara metode chirurgicale de tratament în fracturile de masiv trohanterian, au fost formate 6 grupe de pacienți, la care s-au folosit diferite tehnici chirurgicale și implante: grupa I — lama-placa 95° (64 pacienți); grupa II — artroplastia de șold (50 pacienți); grupa III — tija centromedulară DHM (4 pacienți); grupa IV — fixator extramedular DHS (3 pacienți); grupa V — fixator extramedular DCS (1 pacient); grupa VI — șuruburi și banda de tensiune (1 pacient).

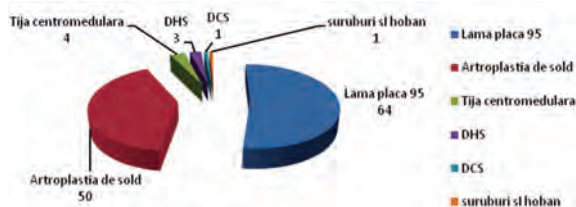


Fig. 5. Tipuri de implante folosite în tratamentul chirurgical

Din cauza că prevalează pacienții tratați prin artroplastie de șold și osteosinteza cu lama-placa 95°, analiza comparativă a rezultatelor la distanță va fi efectuată în aceste două grupe de pacienți.

Au fost aplicate următoarele implante: proteză Zimmer totală cimentată — 5 pacienți; proteza PAVI-ATLAS totală necimentată — 9 pacienți; proteza Zimmer bipolară cimentată — 13 pacienți; proteza Zimmer bipolară necimentată — 2 pacienți; proteza monopolară MOORE — 21 pacienți.

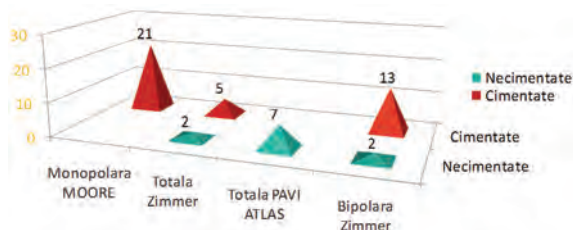


Fig. 6. Tipurile de proteze de șold folosite în tratamentul fracturilor de masiv trohanterian

În absoluta majoritate a cazurilor (n=39) implantele aplicate au fost cimentate, argumentarea cărei a fost gradul avansat de osteoporoză a sectorului femurului proximal, precum și complexitatea și instabilitatea fracturii.

Timpul mediu necesar pentru efectuarea artroplastiilor a fost: în cea totală — 116 minute, în bipolară și monopolară — 85 minute. Timpul mediu în osteosinteza cu lama-placa 95 a fost — 128 minute.

Hemoragia intra- și postoperator în artroplastiile de șold au constituit în medie — 420 ml., iar în osteosinteza cu lama-placa 95 — 630 ml.

Rezultatele clinico-radiologice la distanță au fost studiate la 34 pacienți la 6 luni și 1 an postoperator (la 15 pacienți prin artroplastia de șold și la 19 prin osteosinteza cu lama-placa 95°).

Rezultate și discuții

Toți pacienții incluși în studiu și tratați chirurgical prin diferite metode și implante au fost evaluați

la distanță conform scorului Harris, care conține parametrii de evaluare a funcției în articulația șoldului afectat [11,12].

S-au apreciat prin scorul Harris și au constituit în medie 80,11 puncte: excelente (90 — 100 puncte) — 3 pacienți, bune (80 — 89 puncte) — 13 pacienți, satisfăcătoare (70 — 79 puncte) — 15 pacienți, nesatisfăcătoare (mai puțin de 70 puncte) — 3 pacienți.

La pacienții tratați prin artroplastie de șold rezultate excelente conform scorului Harris nu au fost înregistrate, media a constituit 78,66 puncte, iar la pacienții tratați prin osteosinteza cu lama-placa 95° media a constituit 82,3 puncte.

Reieșind din aceste date nu putem afirma echivoc, ca tratamentul chirurgical al fracturilor masivului trohanterian cu întrebuițarea lamei-placi 95° are rezultate mai bune decât grupul pacienților tratați prin metoda artroplastiei de șold deoarece au fost pacienți de vârstă înaintată, cu fracturi instabile (Evans III-V), și cu un șir de patologii comorbide.

Dintre complicațiile survenite: complicații septice au survenit la 3 pacienți — 2,4%, deteriorarea instrumentației s-a produs la 4 pacienți — 3,2% din totalul pacienților, decesul unui pacient pe masa de operație, alt pacient a decedat după 2 luni postoperator din cauza tromboemboliei pulmonare — 1,6% din totalul pacienților.

Datele literare contemporane [5,6,10] și experiența noastră sunt convingătoare că mulți pacienți cu fracturi trohanteriene instabile pot fi tratați cu succes prin osteosinteza cu fixatoare extra-și intramedulare, deși tehnica chirurgicală adesea nu este ușor și simplu de efectuat, iar regimul postoperator nu întotdeauna asigură o dinamizare precoce a bolnavului pentru prevenirea multor complicații. Cu mult mai mult, rata insucceselor crește (pînă la 56%) la bolnavii cu fracturi grav cominutive cu o fixare suboptimală, cu o calitate slabă a osului osteoporotic la pacienții în vârstă [1,10].

Din acest motiv tratamentul chirurgical prin artroplastie de șold al pacientului vârstnic cu fractură instabilă trohanteriană este tot mai insistent promovat de mulți autori [10,13]. Dar sunt și adepți al continuării osteosintezei interne la acești bolnavi vârstnici, [4,5] motivația de bază fiind rata mortalității postoperatorii mare (15%) după artroplastie.

Concluzii

1. Fracturile masivului trohanterian reprezintă o problemă majoră datorită frecvenței sale înalte și prevalenței pacienților vârstnici cu comorbidități, precum osteoporoză și alte boli cronice, senile, cu complicații deseori fatale.
2. Artroplastia de șold preponderent cimentată este o alternativă în tratamentul chirurgical al pacienților vârstnici cu fracturi instabile, care asigură o reabilitare precoce și prevenirea unor complicații.
3. Necătând la rezultatele bune obținute prin osteosinteza cu lama-placa 95°, metoda însuși

rămâne destul de traumatizantă, cu timp prelungit operator a intervenției chirurgicale și pierderi semnificative de sânge.

4. Este necesară soluționarea acestei probleme prin implementarea fixatoarelor contemporane, argumentate tehnogen, pentru prevenirea ratei complicațiilor, scurtarea timpului operator și mobilizarea recuperatorie precoce a pacientului.

Bibliografie

1. Cobelli NJ, Sadler AH. Ender Rod versus. Compression Screw Fixation of Hip Fractures. Clin Orthop 1985; 201: 123-129.
2. Dittel K.-K., Rapp M. The Double Dynamic Martin Screw (DMS) Adjustable Implant System for Proximal and Distal Femur Fractures, Steinkopff Verlag 2008 Printed in Germany P. 185
3. Esser MP, Kassab JY, Jones DHA. Trochanteric Fractures of the Femur. A Randomised Prospective Trial Comparing the Jewell Nail-Plate with the Dynamic Hip Screw. J Bone Joint Surg 1986; 68-B (4): 557-560.
4. Evans E. Mervin. The treatment of trochanteric fractures of the femur. J Bone Joint Surg 1949; vol.31, nr.2, p.190-203.
5. Hanna J. Smith, Mallory T. M., Lombardi T.H. Artroplastia de sold acut pentru tratamentul fracturilor intertrohanterice la vârstnici. J Surg Orthop Adv. 2005 Winter, 14 (4) :185-9.
6. Haidukewych GJ, Israel TA, Berry DJ. Reverse obliquity fractures of the intertrochanteric region of the femur. J Bone Joint Surg Am 2001; 83:643-650.
7. Koval KJ, Zuckerman JD. Hip fractures are an increasingly important public health problem. Clin Orthop Relat Res. 1998;348:2.
8. Kyle RF, Cabanela ME, Russell TA, Swiontkowski MF, Winquist RA, Zuckerman JD, Schmidt AH, Koval KJ. Fractures of the proximal part of the femur. Instr Course Lect 1995; 44:227-253.
9. Lindskog, DM, Baumgaertner MR. Unstable intertrochanteric hip fractures in the elderly. J Am Acad Orthop Surg. 2004 May/June;12(3):179-90. Review
10. Marques Lopez F, Pelfort Lopez X, Garcia Casas O, Ramirez Valencia M, Leon Garcia Vao A, Ballester Soleda J. Prospective, comparative, randomized study of the sliding screw and Gamma nail in the treatment of pertrochanteric fractures. Revista de Ortopedia y Traumatologia 2002;46(6):505-9.
11. Rodop O, Kiral A, Kaplan H, Akmaz I. Primary bipolar hemi-prosthesis for unstable intertrochanteric fractures. Int Orthop 2002; 26:233-237.
12. Reference for Score: Harris WH. Traumatic arthritis of the hip after dislocation and acetabular fractures: treatment by mold arthroplasty. An end-result study using a new method of result evaluation. J Bone Joint Surg Am. 1969 Jun;51(4):737-55. Link.
13. Reference for grading: Marchetti P, Binazzi R, Vaccari V, Girolami M, Morici F, Impallomeni C, Commessatti M, Silvello L. Long-term results with cementless Fitek (or Fitmore) cups. J Arthroplasty. 2005 Sep;20(6):730-7.
14. Waddell JP, Morton J, Schemitsch EH. The role of total hip replacement in intertrochanteric fractures of the femur. Clin Orthop Relat Res 2004;(429):49-53.
15. Азизов М. Ж., Алибеков М. М., Валиев Э. Ю. К вопросу о лечении вертлбных переломов бедренной кости // Вестн. травматологии и ортопедии им. Н.Н. Приорова. 2000. № 3. С. 56-59.
16. Солод Э. И., Лазарев А. Ф. Принципы лечения переломов проксимального отдела бедренной кости в пожилом возрасте // 13 научно-практическая конференция SICOT: тез. докл. СПб., 2002. С. 147.

Data prezentării: 19.11.2015

Recenzent: Oleg Solomon