

INSTALAREA IMEDIATĂ GHIDATĂ A IMPLANTELOR DENTARE DE STADIUL DOI

Rezumat

La momentul actual pentru reabilitarea persoanelor edentate tot mai frecvent sunt utilizate implantele dentare endoosoase instalate imediat după extracția dentară. În aceste cazuri succesul tratamentului în mare măsură depinde de instalarea corectă a implantelor. În articolul prezent este descrisă o metodă nouă de instalare imediată a implantelor, luând în considerație particularitățile anatomice ale terenului intervenției și posibilitățile de vindecare spontană a spațiilor și țesuturilor periimplantar.

Cuvinte-cheie: *implante dentare, instalare imediată, spațiul periimplantar.*

Summary

GUIDED IMMEDIATE INSTALLATION FOR STAGE TWO DENTAL IMPLANTS

Currently the rehabilitation of edentulous increasingly used endosseous dental implants installed immediately after tooth extraction. In these cases treatment success largely depends on the proper installation of implants. The present article describes a new method of installation imediată implants, given the anatomical peculiarities of the land intervention and possibilities for spontaneous healing and tissue spaces periimplantar.

Keywords: *dental implants, immediate installation space periimplantar.*

Actualitatea temei

În reabilitarea persoanelor edentate sunt utilizate tot mai frecvent implantele dentare endoosoase. Conform metodei clasice, implantele sunt instalate în două ședințe, după vindecarea definitivă a plăgii postextracționale (peste 6-12 luni după extracție) [1]. În această perioadă de timp, precum și în continuare, apofiza alveolară a sectorului edentat vădit se atrofiează, mai cu seamă din partea vestibulară, iar instalarea implantelor devine dificilă [2,3].

Timpul optimal pentru instalarea implantelor după extracția dentară a fost și este intens discutat în literatura de specialitate. Sunt descrise diverse metode, fiecare din ele aducând argumente *pro* sau *contra* protocolului de instalare la concret discutat [4,5,6,7]. Unul din ele este inserarea implantului în alveolă la finele extracției dentare. La a treia Conferință de Consensus (a. 2003) a Grupului Internațional de cercetări științifice în Implantologie „ITI“, acest protocol a fost numit *instalare imediată*, sau instalare de *Tip I* [8].

La momentul actual, această definiție în implantologia dentară este unanim acceptată. Grație reducerii numărului de intervenții chirurgicale, costului și a timpului de tratament, popularitatea instalării implantelor de *Tip I* este în ascensiune [9]. Însă autorii menționează că la instalarea implantelor prin această metodă, se atestă dificultăți în obținerea *stabilității primare*. În alt studiu recent a fost demonstrat că la 35% implantate instalate imediat nu a fost obținută stabilitate primară satisfăcătoare [10].

În timpul instalării imediate, între implant și pereții alveolei se formează inevitabil un spațiu, forma și dimensiunile căruia sunt în directă dependență de gradul incongruenței dintre alveolă și parametrii implantului inserat. În această situație pot fi compromise atât stabilitatea primară, cât și respectiv osteointegrarea implantului. Pentru a evita acest spațiu sau pentru a-l micșora, până la momentul actual, sunt selectate implantate cu diametrul mai mare în vederea obținerii contactului cu pereții alveolei, inclusiv și la coama apofizei alveolare. Micșorând acest spațiu prin instalarea implantelor cu diametru mai mare, crește pericolul dehiscentelor și fracturării pereților alveolei, vindecarea cărora este mult mai dificilă [11]. Alți autori recomandă augmentarea spațiului periimplantar cu diverse materiale [12,13,14].

Nicolae Chele,
conferențiar universitar

Valentin Topalo,
profesor universitar

Catedra Propedeutică
Stomatologică și
Implantologie Dentară
„Pavel Godoroja“
a USMF „Nicolae
Testemițanu“

Dumitru Sirbu,
conferențiar universitar

Catedra Chirurgie
OMF, Implantologie
și Stomatologie
Terapeutică „Arsenie
Guțan“, USMF „Nicolae
Testemițanu“

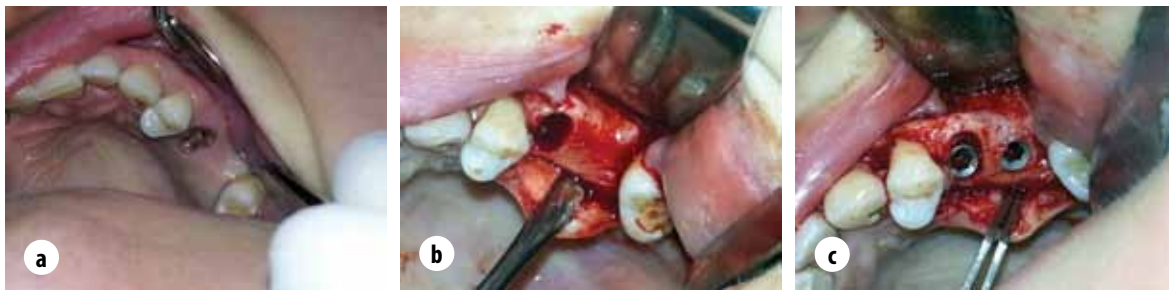

Fig. 1. Pacienta A, 42 ani.

- a)** rest radicular a d.2.5, absența d. 2.6, atrofie moderată pe vestibular; **b)** punerea în evidență a apofizei alveolare, extracția rădăcinii 2.5; **c)** implant instalat imediat în alveola d. 2.5 — spațiu (2,mm) periimplantar, la nivelul d. 2.6 implant instalat convențional

Într-un studiu recent a fost demonstrat că rezultatele obținute la vindecarea spontană a spațiului periimplantar *vis a vis* de augmentarea lui cu xenomateriale nu se deosebesc între ele [15]. În același timp, Caneva M. și colab. relatează că augmentarea, cu folosirea membranelor sau fără ele, afectează procesul de regenerare a spațiului periimplantar [13,14].

Recent, la instalarea imediată prin cercetări experimentale și clinice a fost studiat gradul de resorbție a osului periimplantar de la creasta alveolară în dependență de *mărimea spațiului dintre corticala vestibulară și implant*. A fost observat fenomenul: cu cât e mai mică distanța dintre pereții alveolei și implant, cu atât e mai pronunțată resorbția corticalei vestibulare cu ulterioara deplasare spre apical a mucoasei periimplantare [16,17,18]. *Grosimea corticalei externe* este alt factor care influențează gradul de resorbție a peretelui vestibular al alveolei la instalarea imediată a implantelor [19,20,21, 22].

La momentul actual în literatura disponibilă metodologia de instalare imediată a implantelor cu luarea în considerație a factorilor enumerați nu am întâlnit.

Scopul studiului

Elaborarea metodei de instalare imediată ghidată a implantelor dentare endosoase de stadiul doi.

Materiale și metode

Studiul a fost aprobat de Comitetul de Etică a Instituției Publice Universitatea de Stat De Medicină și Farmacie „Nicolae Testemițanu” din R. Moldova. Pacienții au fost incluși în studiu după semnarea acordului informat. Criteriile de *include* în studiu: indicațiile către extracție dentară, prezența condițiilor anatomice favorabile pentru instalarea implantelor. Criteriile de *excludere*: contraindicațiile către extracție dentară de ordin local și general, parodontitele (marginale, apicale) acute sau cronice exacerbate, igiena precară a cavității bucale. Starea osului adiacent dinților destinați pentru extracție era apreciată pe radiogramele retroalveolară și pe ortopantomograma (OPG).

Anteoperator, timp de un minut pacienților li se efectua lavajul cavității bucale cu sol. Clorhexidină de 0,2%. Intervenția era efectuată sub anestezie loco-regională cu soluție de 4% *Articain hidroclohid+Epinefrin hidroclohid* 1:100.000.

După inciziile sulcure și verticale vestibulare era decolat lambul mucoperiostal până la punerea în evidență a marginelor alveolelor dinților (rădăcinilor) programați pentru extracție (Figura 1).

Extracția era efectuată cu traumă minimal posibilă. În cazurile când particularitățile anatomice locale erau nefavorabile (rădăcini încovoiate, corticalele subțiri, marginile resturilor radiculare situate apical de creasta alveolară, etc.) și probabilitatea fracturării pereților alveolei era mare, extracția era efectuată cu aparatul „Benex-Control Meisinger”, conform metodei elaborate [23]. În studiu au fost incluse numai implantele inserate în alveole cu pereți integri. Implantele instalate în alveolele cu defecte, care au apărut în timpul extracției sau în rezultatul traumei și proceselor inflamatorii precedente, nu au fost incluse în acest studiu. Alveolele postextractionale erau minuțios examinate, raclajul pereților alveolari era evitat. Cu chiuretele de dimensiuni adecvate erau înlăturate granuloamele, țesutul granular, eventualele eschile radiculare sau osoase. Cu freza pilot gradată, instalată în piesa în unghi (Figura 2), fără turații era apreciată distanța de la fundul alveolei până la marginea ei, la creasta alveolară.

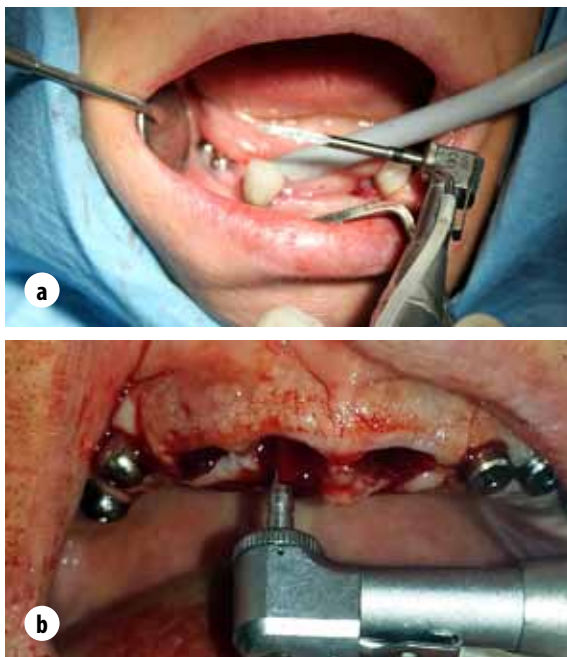


Fig. 2. a) freza pilot gradată instalată în piesa unghi; **b)** aprecierea lungimii alveolei

Luând în considerație lungimea alveolei și a osului disponibil periapical (apreciat pe OPG) era selectat implantul respectiv cu condiția că el va depăși limitele alveolei în partea apicală a ei și va fi obținută o stabilitate primară adecvată a implantului. Ulterior prin intermediul osteotoamelor (gradate după lungime și diametru), destinate pentru elevarea planșeului sinusului maxilar (acces crestal), introduse în alveolă erau apreciate diametrul și unghiul de inserție a implantului. Lățimea spațiului periimplantar era apreciată în dependență de grosimea peretelui vestibular al alveolei și diametrul implantului (Figura 3).

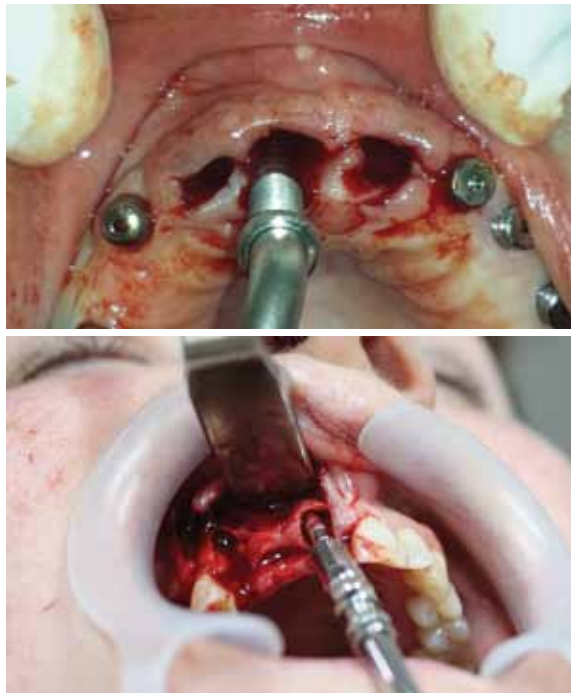


Fig. 3. a) determinarea diametrului și poziționării implantului cu osteotomul (instalarea fără lambou); **b)** determinarea diametrului și poziționării implantului cu osteotomul (la instalarea cu lambou);

„Neoalveola“ era creată cu frezele sistemului respectiv conform recomandărilor producătorului, implantele — înfiletate cu cheia dinamometrică (Figura 4a), concomitent apreciind forța de inserție. În corpul implantului era înfiletat un conformator gingival standard cu lungimea de 4 mm și cu dispozitivul Periotest Classic (*Medizin Gulden, Bensheim Germany*) — apreciată stabilitatea primară (mecanică) a implantului (Figura 4b).

După efectuarea acestei proceduri conformatorul gingival era înlăturat, instalat șurubul de acoperire și cu camera digitală — create imagini, care redau relațiile inițiale a implantului cu țesuturile înconjurătoare (Figura 5).

Lamboul mucoperiostal era deplasat în poziția sa inițială și aplicate suturi „de direcție“, evitând tensiunea țesuturilor.

A doua etapă a fost efectuată la mandibulă peste 3-4 luni, la maxilă — peste 4-6 luni. Pentru punerea în evidență a platformei implantelor și a marginelor apofizei alveolare erau efectuate incizii minimal posibile. Vizual era apreciată starea țesuturilor moi adiacente

de la coama apofizei alveolare precum și vindecarea spațiului periimplantar. Pentru obiectivizarea schimbărilor cu camera digitală au fost create imagini (similare celor de la prima etapă) și ulterior analizate în programul *Adobe Photoshop*. (Figura 6).

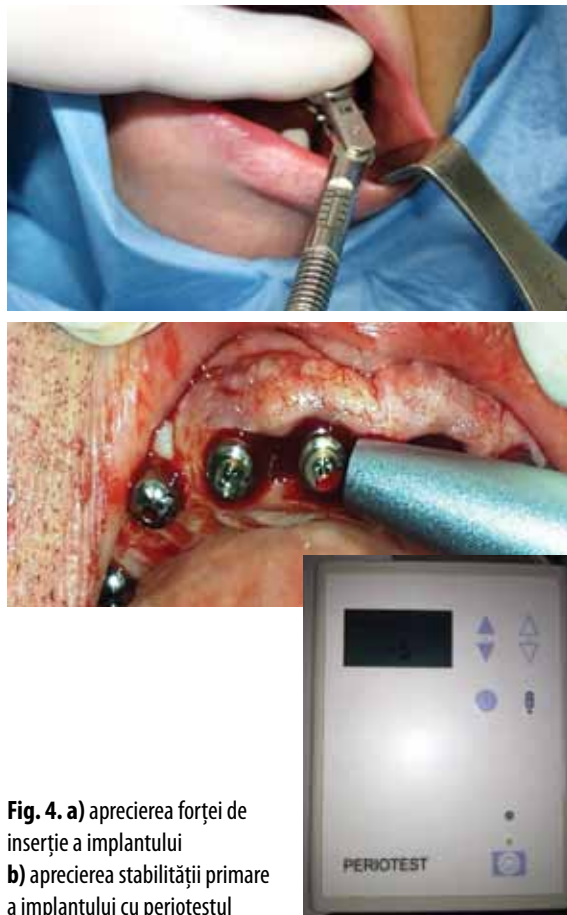

Fig. 4. a) aprecierea forței de inserție a implantului
b) aprecierea stabilității primare a implantului cu periotestul

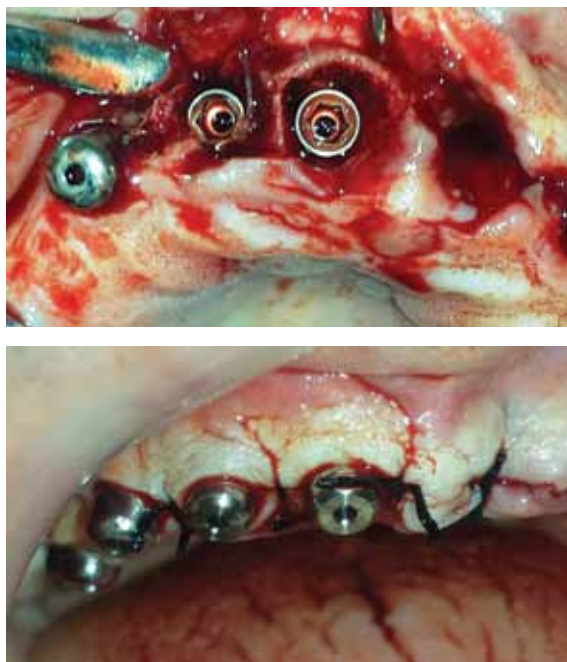


Fig. 5. a) relațiile inițiale a implantului cu țesuturile înconjurătoare (spațiul periimplantar) **b)** instalate bonturile de vindecare, aplicate suturile de direcție

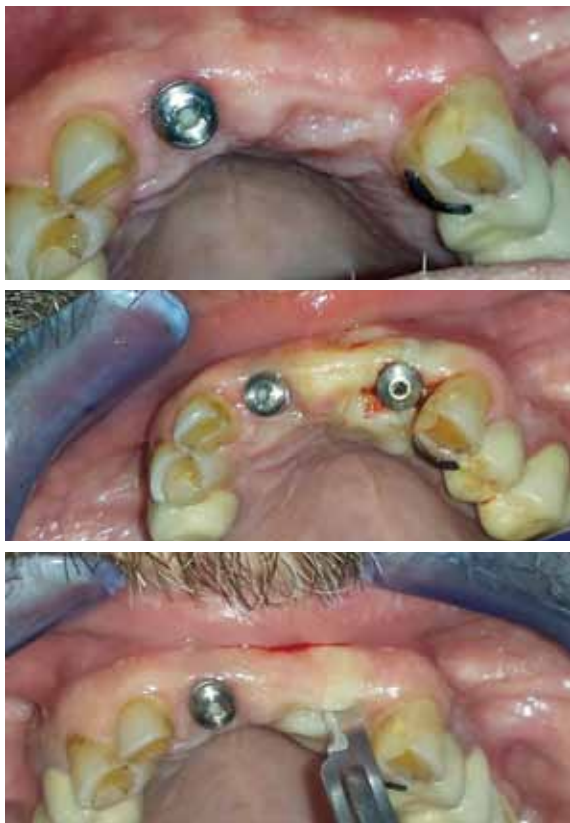


Fig. 6. a) 5 luni după instalarea implantului, la 1.1 într-o ședință, la 2.2 în două ședințe; **b)** miniincizia pentru descoperirea implantului 2.2; **c)** instalarea bontului de vindecare la implantul 2.2.

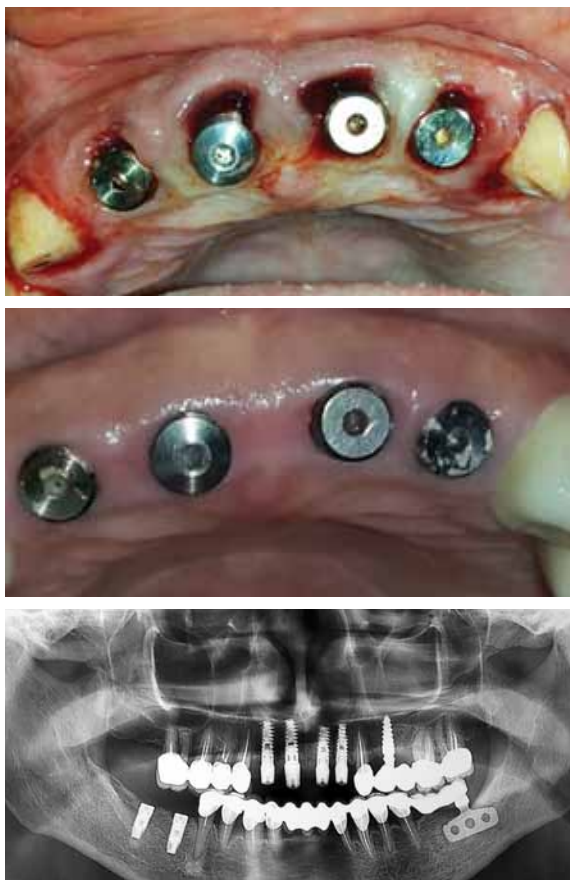

Fig. 7. a) instalare tipl fără lambou într-o ședință chirurgicală (spațiile perimplantare sunt umplute spontan cu cheag de sânge); **b)** 6 luni după instalare: starea gingiei periimplantare, fragment din OPG

După înfiletarea conformatoarelor gingivale a fost apreciată stabilitatea secundară (biologică) a implantelor.

Schimbările țesuturilor (gingivale, osul crestal) periimplantare erau apreciate clinic, pe imagini și prin măsurări pe radiograme (OPG, retroalveolare) efectuate anteoperator, după instalarea imediată a implantelor și înainte de a doua etapă chirurgicală. Eficacitatea metodei elaborate a fost determinată prin analiza stabilității primare și secundare (mecanice, biologice), schimbărilor spațiului periimplantar și a țesuturilor moi periimplantare. (Figura 7).

Rezultatele obținute

Conform metodei descrise la 28 pacienți în diverse sectoare ale maxilarelor în două ședințe chirurgicale au fost instalate 36 implante. Repartizarea implantelor conform diametrului și lungimii este redată în tabelul 1.

Tab. 1 Repartizarea implantelor conform diametrului și lungimii

Dmm \ Lmm	Lmm				Total
	10	11,5	13	16	
3,75	2	5	7	2	16
4,2	3	8	9	-	20
Total	5	13	16	2	36

Forța de inserție a implantelor a variat între 25 și 40 Ncm, iar valorile periotestului — între -2 și -5 (-4,65±0,23), în toate cazurile fiind obținută o stabilitate primară suficientă. Mărimea maximă a spațiului periimplantar din partea vestibulară a variat între 2,5 și 3,3mm. Edemul și sindromul algic postoperator au fost slab pronunțate. Sectoarele, în care după aplicarea suturilor „de direcție“ n-au fost acoperite de mucoasă, către a 7-9 zi s-au vindecat *per secundam*.

La a doua etapă chirurgicală apofiza alveolară în sectorul cu implantele instalate era acoperită cu gingie cheratinizată fără semne de inflamație. După descoperirea implantelor, conform metodei descrise anterior, a fost constatată o vindecare completă a spațiului periimplantar indiferent de dimensiunile lui apreciate la prima etapă. Osul nou format era contopit cu peretele vestibular al fostei alveole. În 7 cazuri, platforma implantului era complet sau parțial acoperită cu os nou format. După deșurubarea șurubului de acoperire și prelucrarea cavității corpului implantului cu antiseptice, era înfiletat conformatorul gingival și apreciată stabilitatea biologică a implantului. Valorile periotestului în toate cazurile au fost negative și au variat între -3 și -6 (-5,62±0,21).

Discuții

La sfârșitul secolului trecut, când în practica cotidiană a început a fi implementată instalarea imediată a implantelor, a fost presupus că pe așa cale e posibilă prevenția resorbției apofizei alveolare [22,24,25]. Însă prin studiile ulterioare [26,27,28,29,30] a fost demonstrat că resorbția apofizei alveolare are loc și în cazul

instalării imediate a implantelor. Motivul acestui fenomen, la fel ca și a atrofiei apofizei alveolare după extracția dinților, până la momentul actual nu este complet stabilit. Pentru a descoperi acest fenomen au fost întreprinse diverse studii în experiment pe animale precum și în clinică. Spinato S. și colab. au demonstrat că la extracția dinților, alveolele cărora au avut perețele vestibular mai subțire de 1mm, atrofia ulterioară a apofizei alveolare este cu mult mai pronunțată [31]. Spray J. și colab. au observat că la instalarea implantelor în mod convențional resorbția pe verticală a osului vestibular este în dependență de grosimea lui [32]. Cea mai mare pierdere de os autorii au constatat în cazurile când la instalarea implantelor, grosimea osului vestibular era mai mică de 1,4mm. Din contra, pierdere de os pe verticală nu a fost atestată dacă osul vestibular avea o grosime mai mare de 1,8mm. Acest fapt a fost confirmat ulterior și în experiment pe câini [33]. În rezultatul acestor studii autorii au concluzionat că la finele instalării implantelor (*Tip 4*) în apofiza alveolară vindecată osul din partea vestibulară trebuie să aibă o grosime nu mai mică de 2mm. Pentru a obține acest deziderat este necesar de luat în considerație grosimea apofizei alveolare, precum și diametrul implantului preconizat pentru implantare. Această opțiune deja este implementată în practică [34].

La instalarea imediată (*Tip 1*) a implantelor a fost demonstrat că pierderea pe verticală a osului perimplantar, îndeosebi din partea vestibulară, este deosebită în dependență de grosimea pereților alveolei [16,35]. Acest fenomen se manifestă deja pe parcursul primelor 4 luni după instalarea implantelor. Spre deosebire de instalarea convențională a implantelor, în procedeul *Tip I* între implant și pereții alveolei ca regulă se creează spațiu. Influențează oare dimensiunile acestui spațiu asupra modelării osului periimplantar? Chen S. și colab. în premieră au menționat că distanța mică dintre implant și perețele vestibular alveolei contribuie la o mai mare resorbție pe verticală a osului periimplantar [36]. Ei au sugerat idea că la instalarea imediată spațiul între platforma implantului și suprafața internă a alveolei să aibă o lățime nu mai mică de 2mm. Ulterior acest fenomen a fost demonstrat în experiment pe animale [28]. Însă în ambele cazuri [28,36] autorii nu au luat în considerație grosimea peretelui vestibular alveolei, care, după cum a fost menționat, are și el un rol important în menținerea stabilității pe verticală a osului periimplantar. Despre particularitățile studierii acestei întrebări mărturiseste și faptul că în unele sectoare ale maxilarelor grosimea peretelui vestibular este mai mică de 2mm [37]. Autorii au constatat că în sectorul frontal al mxilei în 87% cazuri perețele vestibular are o grosime mai mică de 1mm și numai în 3% cazuri se întâlnește pereți de 2mm.

Așadar, conform datelor literaturii de specialitate la instalarea imediată a implantelor un rol important în prevenirea și diminuarea resorbției osului vestibular periimplantar îl au *grosimea peretelui extern al alveolei și lățimea spațiului periimplantar vestibular*.

La momentul actual dimensiunea optimală a fiecărui parametru este considerată a fi de 2mm [36,38]. Primul parametru (grosimea peretelui vestibular alveolei) poate fi apreciat la finele extracției dentare „*ad oculus*” sau cu șublerul. Al doilea parametru (spațiul periimplantar) este variabil și depinde de: dimensiunile (mezio-distal, buco-lingual) alveolei, diametrul implantului preconizat pentru instalare și valorile primului parametru. Cum de procedat în cazurile când grosimea peretelui vestibular este mai mică de 1mm sau invers — mai mare de 2mm? La momentul actual răspunsul la aceste întrebări poate fi numai ipotetic. În primul caz considerăm că între platforma implantului și perețele vestibular subțire spațiul trebuie să fie nu mai puțin de 3mm, iar în al doilea — nu mai puțin de 2mm. Pentru a răspunde la această întrebare este necesar de a efectua studii în continuare cu măsurările respective.

Concluzie

Prin metoda elaborată de instalare imediată a implantelor utilizând osteotoamele cu diametrul cunoscut, deplasându-le spre lingual/palatinal este ușor de apreciat diametrul respectiv al implantului, locul și direcția de inserare a lui. Metoda poate fi utilizată la instalarea imediată a implantelor într-o ședință sau în două ședinți, prin chirurgia cu lambou sau prin chirurgia fără lambou, este simplă și poate fi implementată în practica implantologică cotidiană fără investigații suplimentare.

Bibliografie

- Adell R., Lekholm U., Rockler B. et al. A 15-year study of osseointegrated implants in the treatment of the edentulous jaw. In: Int. J. Oral. Surg. 1981, nr. 10, p. 387-416.
- Van der Weijden, F., Dell'Acqua, F. & Slot, D.E. (2009) Alveolar bone dimensional changes of post-extraction sockets in humans: a systematic review. Journal of Clinical Periodontology 36: 1048-1058.
- Farmer M, Darby I. Ridge dimensional changes following single-tooth extraction in the aesthetic zone. Clin. Oral Impl. Res. 2014; 25: 272-277.
- Esposito, M., Hirsch, J.M., Lekholm, U. et al. Biological factors contributing to failures of osseointegrated oral implants. Success criteria and epidemiology. European Journal of Oral Sciences (1998) 106: 527-551.
- Fugazzotto, P.A. Success and failure rates of osseointegrated implants in function in regenerated bone for 72 to 133 months. The International Journal of Oral and Maxillofacial Implants. (2005) 20: 77-83.
- Chen S., Wilson T., Hammerle C. Immediate or early placement of implants following tooth extraction: review of biologic basis, clinical procedures, and outcomes. The International Journal of Oral and Maxillofacial Implants. 2004; 19: 12-25.
- Sanz I, Garcia-Gargallo M, Herrera D. et al. Surgical protocols for early implant placement in post-extraction sockets. A systematic review. Clin. Oral Impl. Res. 2012; 23(Suppl. 5), 67-79.
- Hammerle C., Chen S., Wilson T. Consensus statements and recommended clinical procedures regarding the placement of implants in extraction sockets. Int. J. Oral Maxillofac Implants. 2004; 19(suppl): 26-28.
- Lang, N.P., Pun, L., Lau, K.Y., Li, K.Y. & Wong, M.C. (2012a) A systematic review on survival and success rates of implants placed immediately into fresh extraction sockets after at least 1 year. Clinical Oral Implants Research 23(Suppl 5): 39-66.
- Felice P, Soardi E., Piattelli M. et al. Immediate non-occlusal loading of immediate post-extractive versus delayed placement

- of single implants in preserved sockets of the anterior maxilla: 4-month post-loading results from a pragmatic multicentre randomised controlled trial. *Eur. J. Oral Implantol.* 2011;4:329 – 344.
11. Schropp L, Kostopoulos L, Wenzel A. Bone Healing Following Immediate Versus Delayed Placement of Titanium Implants into Extraction Sockets: A Prospective Clinical Study. *Int J Oral Maxillofac Implants* 2003;18:189-199.
 12. Araujo, M.G., Wennström, J.L. & Lindhe, J. (2006) Modeling of the buccal and lingual bone walls of fresh extraction sites following implant installation. *Clinical Oral Implant Research* 17: 606- 614
 13. Caneva, M., Botticelli, D., Salata, L.A., Souza, S.L. S., de Carvalho Cardoso, L. & Lang, N.P. (2010b) Collagen membranes at immediate implants. A histomorphometric study in dogs. *Clinical Oral Implants Research* 21: 891-897.
 14. Caneva, M., Botticelli, D., Stellini, E., Salata, L.A., Souza, S.L.S. & Lang, N.P. (2011b) Magnesium enriched hydroxyapatite at immediate implants. A histomorphometric study in dogs. *Clinical Oral Implants Research* 22: 512-517.
 15. Maia LP, Reino DM, VA Muglia, de Souza SLS, Palioto DB, Novaes AB Jr. The influence of the periodontal biotype on peri-implant tissues around immediate implants with and without xenografts. *Clinical and micro-computerized tomographic study in small Beagle dogs.* *Clin. Oral Impl. Res.* 26, 2015, 35-43.
 16. Sanz, M., Cecchinato, D., Ferrus, J., Pjetursson, B., Lang, N.P. & Lindhe, J. (2010) A prospective, randomized-controlled clinical trial to evaluate bone preservation using implants with different geometry placed into extraction sockets in the maxilla. *Clinical Oral Implants Research* 21: 13-21.
 17. Caneva M, Botticelli D, Rossi F, Cardoso LC, Pantani F, Lang NP. Influence of implants with different sizes and configurations installed immediately into extraction sockets on peri-implant hard and soft tissues: An experimental study in dogs. *Clin. Oral Impl. Res.* 23, 2012, 396-401.
 18. Caneva M, Botticelli D, Rossi F, Cardoso LC, Pantani F, Lang NP. Influence of implants with different sizes and configurations installed immediately into extraction sockets on peri-implant hard and soft tissues: An experimental study in dogs. *Clin. Oral Impl. Res.* 23, 2012, 396-401.
 19. Tomasi, C., Sanz, M., Cecchinato, D., Pjetursson, B., Ferrus, J., Lang, N.P. & Lindhe, J. (2010) Bone dimensional variations at implants placed in fresh extraction sockets: a multilevel multivariate analysis. *Clinical Oral Implants Research* 21: 30-36.
 20. Ferrus, J., Cecchinato, D., Pjetursson, E.B., Lang, N.P., Sanz, M. & Lindhe, J. (2010) Factors influencing ridge alterations following immediate implant placement into extraction sockets. *Clinical Oral Implants Research* 21: 22-29.
 21. Maia LP, Reino DM, VA Muglia, de Souza SLS, Palioto DB, Novaes AB Jr. The influence of the periodontal biotype on peri-implant tissues around immediate implants with and without xenografts. *Clinical and micro-computerized tomographic study in small Beagle dogs.* *Clin. Oral Impl. Res.* 26, 2015, 35-43
 22. Schultz A. Guided tissue regeneration (GTR) of nonsubmerged implants in immediate extraction sites. *Pract Periodontics Aesthet Dent.* 1993; 52: 59-65.
 23. N. Chele. Metoda de optimizare a condițiilor locale pentru instalarea implanturilor dentare endosoase. *Medicina Stomatologică.* Nr. 3 (24) / 2012, p. 125-139.
 24. Werbit M., Goldberg P. The immediate implant: Bone preservation and bone regeneration. *Int. J. Periodontics Restorative Dent.* 1992; 12: 207-217.
 25. Denissen H., Kalk W., Veldhuis H. Anatomic consideration for preventive implantation. *Int. J. Oral Maxillofac Implants.* 1993; 82: 191-196.
 26. Botticelli D., Berglundh T., Lindhe J. Hard-tissue alterations following immediate implant placement in extraction sites. *Journal of Clinical Periodontology* 2004; 31: 820-828.
 27. Covani, U., Bortolaia, C., Barone, A. & Sbordone, L. Bucco-lingual crestal bone changes after immediate and delayed implant placement. *Journal of Periodontology* 2004; 75: 1605-1612
 28. Covani, U., Cornelini, R., Calvo, J.L., Tonelli, P. & Barone, A. Bone remodeling around implants placed in fresh extraction sockets. *The International Journal of Periodontics & Restorative Dentistry.* 2010; 30: 601- 607.
 29. Sanz, M., Cecchinato, D., Ferrus, J., Pjetursson, B., Lang, N.P. & Lindhe, J. A prospective, randomized-controlled clinical trial to evaluate bone preservation using implants with different geometry placed into extraction sockets in the maxilla. *Clinical Oral Implants Research.* 2010; 21: 13-21.
 30. Caneva, M., Salata, L.A., Souza, S.L.S., Bressan, E., Botticelli, D. & Lang, N.P. Hard tissue formation adjacent to implants of various size and configuration immediately placed into extraction sockets: an experimental study in dogs. *Clinical Oral Implants Research.* 2010; 21: 885-890.
 31. Spinato, S., Galindo-Moreno, P., Zaffe, D., Bernardello, F. & Soardi, C. M. (2012) Is socket healing conditioned by buccal plate thickness? A clinical and histologic study 4 months after mineralized human bone allografting *Clinical Oral Implants Research:* 10.1111/clr.12073.
 32. Spray, J.R., Black, C.G., Morris, H.F. & Ochi, S. (2000) The influence of bone thickness on facial marginal bone response: stage 1 placement through stage 2 uncovering. *Annals of Periodontology* 5: 119-128.
 33. Qahash, M., Susin, C., Polimeni, G., Hall, J. & Wikesjo, U.M. (2008) Bone healing dynamics at buccal peri-implant sites. *Clinical Oral Implants Research* 19: 166-172.
 34. Belser, U., Martin, W., Jung, R., Hammerle, C.H.F., Schmid, B., Morton, D. & Buser, D. (2007) ITI Treatment Guide, Volume 1: Implant Therapy in the Esthetic Zone. Single-tooth Replacements. Berlin: Quintessence Publishing Co. Ltd.
 35. Ferrus, J., Cecchinato, D., Pjetursson, E.B., Lang, N.P., Sanz, M. & Lindhe, J. (2010) Factors influencing ridge alterations following immediate implant placement into extraction sockets. *Clinical Oral Implants Research* 21: 22-29.
 36. Chen, S.T., Darby, I.B. & Reynolds, E.C. (2007) A prospective clinical study of non-submerged immediate implants: clinical outcomes and esthetic results. *Clinical Oral Implants Research* 18: 552- 562.
 37. Huynh-Ba G, Pjetursson BE, Sanz M, Cecchinato D, Ferrus J, Lindhe J, Lang NP. Analysis of the socket bone wall dimensions in the upper maxilla in relation to immediate implant placement. *Clin. Oral Impl. Res.* 21, 2010; 37-42.
 38. Cabello G, Rioboo M, Fa'brega JG. Immediate placement and restoration of implants in the esthetic zone with a trimodal approach: soft tissue alterations and its relation to gingival biotype. *Clin. Oral Impl. Res.* 24, 2013, 1094-1100.

Data prezentării: 01.04.2015
Recenzent: Oleg Solomon