

CZU: 616.315/.317-007.254-036.22

DOI: <https://doi.org/10.52692/1857-0011.2022.2-73.14>

## PERTURBĂRILE MORFOLOGICE ALE MATURILOR ÎN ZONA DENTO-MAXILO-FACIALĂ CU DESPICĂTURI CONGENITALE

**BOBEICĂ Victor**, doctorand,  
**EȘANU Ion**, asistent universitar,  
**POȘTARU Cristina**, dr. șt. med., asistent universitar,  
**GRANCIUC Gheorghe**, dr. hab. șt. med., conferențiar universitar.

Catedra de Chirurgie oro-maxilo-facială pediatrică și pedodontie „Ion Lupan”, USMF „N. Testemițanu”

*vic\_bobeica@yahoo.com*

### Rezumat.

Studiile epidemiologice arată că prevalența despicăturilor labio-maxilo-palatine (DLMP) variază sub acțiunea factorilor, precum statusul socio-economic, locația geografică, fundalul rasial. În Europa prevalența medie a DLMP este de 0.62:1000. În 70% din cazuri despicăturile labio-palatine sunt non-sindromice, în timp ce restul de 30% sunt sindromice. Cercetări în Republica Moldova au realizat Lupan I. (1991), Granciu Gh. (1986-2021), Railean S. (2010-2022) [1-11]. În România, prevalența la naștere este aproximativ 1:800. Au fost studiate 44 modele de studiu maxilare, obținute la 22 pacienți cu diverse forme de despicături congenitale ale buzei, crestei alveolare și palatului, care au suportat o intervenție chirurgicală în copilărie.

Deviațiile clinice ale adulților cu despicături congenitale în zona maxilo-facială și severitatea acestor tulburări depinde de tipul de patologie congenitală, de amploarea leziunii și, de asemenea, de calitatea intervențiilor chirurgicale. S-a stabilit o diferență în dimensiunile medii ale arcadei dentare și deformării acesteia, datorate sechelelor postchirurgicale despicăturii unilaterale și bilaterale penetrante a buzei superioare, a procesului alveolar și a palatului.

**Cuvinte cheie:** perturbări morfologice, zona dento-maxilo-facială, despicături congenitale, prevalență.

### Summary. Morphological disorders of matures with congenital splits in the dento-maxilo-facial area. Biometric analysis and statistical analysis of study models.

Epidemiological studies show that the prevalence of cleft lip and palate (DLMP) varies under the action of factors such as socio-economic status, geographical location, racial backgrounds. In Europe, the average prevalence of DLMP is 0.62:1000. In 70% of cases DLP is non-syndromic, while the remaining 30% are syndromic. Researches in Republic of Moldova conducted Lupan I. (1991), Granciu Gh. (1986-2022), Railean S. (2010-2022) [1-11] (in Romania, the prevalence at birth is approximately 1:800). 44 maxillary study models were studied, obtained from 22 patients with various forms of congenital cleft lip. The clinical deviations of adults with congenital clefts in the maxillofacial region and the severity of these disorders depend on the type of congenital pathology, the extent of the lesion and also the quality of the surgeries. A difference was established in the average dimensions of the dental arch and its deformation, due to the post-surgical sequelae of the unilateral and bilateral penetrating splitting of the upper lip, the alveolar process and the palate.

**Key words:** morphological disorders, dento-maxillofacial area, congenital splits, prevalence.

### Резюме. Морфологические нарушения зрелых с врожденными разломами в зубо-челюстно-лицевой области. Биометрический анализ и статистический анализ исследовательских моделей.

Эпидемиологические исследования показывают, что распространенность расщелины губы и неба (DLMP) варьирует под действием таких факторов, как социально-экономический статус, географическое положение, расовая принадлежность. В Европе средняя распространенность ДЛП составляет 0,62:1000. В 70% случаев ДЛП является несиндромальным, а остальные 30% - синдромальными. Исследователи в Республике Молдова провели Лупан И. (1991), Гранчук Г. (1986-2022), С. Райлян (2010-2022) [1-11] (в Румынии распространенность при рождении составляет примерно 1:800). Изучено 44 верхнечелюстные модели исследования, полученные от 22 пациентов с различными формами врожденной расщелины губы, альвеолярного отростка и неба, перенесших Клинические отклонения взрослых при врожденных расщелинах челюстно-лицевой области и выраженность этих нарушений зависят от вида врожденной патологии, обширности поражения, а также качества хирургического вмешательства зубной дуги и ее деформации, обусловленной послеоперационными последствиями односторонняя и двусторонняя проникающая расщелина верхней губы, альвеолярного отростка и неба.

**Ключевые слова:** морфологические нарушения, зубочелюстно-лицевая область, врожденные расщепления, распространенность.

### Introducere.

Studiile epidemiologice arată că prevalența despicăturilor labio-maxilo-palatine (DLMP) variază sub acțiunea factorilor, precum statusul socio-economic, locația geografică, fundalul rasial. În Europa prevalența medie a despicăturilor labio-maxilo-faciale este de 0.62:1000. În 70% din cazuri despicăturile labio-palatine sunt non-sindromice, în timp ce restul de 30% sunt sindromice. Cercetări în Republica Moldova au realizat Lupan I. (1991), Granciu Gh. (1986-2021), Railean S. [1-11]. În România, prevalența la naștere este aproximativ 1:800. O importanță deosebită se acorda perioadei de reabilitare a acestor pacienți după intervențiile chirurgicale prin metode ortodontice și protetice. Succesul reabilitării depinde de obținerea datelor de diagnostic cum ar fi metodele complementare, inclusiv biometria modelelor de studiu.

**Scopul cercetării:** Obiectivul acestei prezentări este de a pune în evidență diagnosticarea biometrică a modelelor de studiu în tratamentul ortodontic și protecția al pacienților cu despicături labio-maxilo-faciale.

### Material și metode.

Analiza biometrică a modelelor de studiu în dentiția mixtă, au fost studiate 44 modele, obținute de la 22 pacienți cu diverse forme de despicături congenitale ale buzei, crestei alveolare și palatului, care au suportat o intervenție chirurgicală în copilărie. Pacienții, ale căror modele de studiu au fost studiate, au fost repartizați în grupuri: Grupul 2-3 – 11 pacienți cu despicături izolate, și anume: despicătura labială superioară, a buzei superioare și a crestei alveolare, de asemenea despicătura palatului moale sau a palatului moale și dur; Grupul 4 – 7 pacienți cu despicături unilaterale penetrante a bu-

zei superioare, crestei alveolare și palatului; Grupul 5 – 4 pacienți cu despicătură bilaterală penetrantă a buzei superioare, crestei alveolare și palatului; În calcule au fost utilizați indicii Tonn (1,35), Gerlach (1,22), Pont cu Linder-Harth. Porțiunea anterioară a arcadelor dentare a fost determinată după Korkhaus.

### Rezultatele cercetării.

Modelele de studiu al pacienților cu despicături izolate (gr.2-3), poziția perturbată a dinților prezintă devieri în mai mică măsură comparativ cu despicăturile penetrante (gr. 4-5), (Fig. 1). Coroanele acestora prezintă o poziție lateralizată la 13 pacienți (59%). În grupa despicăturilor izolate (gr.2-3) poziția izolată a dinților sau a unui grup prezintă anomalii mai puțin grave comparativ cu despicăturile penetrante (gr. 4-5). (Figura. 3). Anomaliile dentare de poziție au fost înregistrate la 19 pacienți din 22 studiați (86%), ( la 3 din grupul 2-3, la toți din grupul 4, la 3 grupul 5 au fost identificate rotații în jurul axului a incisivilor centrali, asociate despicăturii crestei alveolare). La 12 pacienți din 22 (54%) linia mediană între incisivii centrali este deplasată spre partea despicăturii în rezultatul poziției incorecte a incisivului central. La 4 pacienți (18%) s-a identificat diastema, tot așa – la 2 din grupul 2-3, la 1 din grupul 4 și 1 din grupul 5. Marginile incizale ale incisivilor centrali se găsesc la nivele diferite. O poziție mai înaltă ocupă dinții de partea despicăturii, ceea ce denotă dezvoltarea deficitară a crestei alveolare. Micșorarea conturului crestei alveolare superioare duce la palatinizarea incisivilor, care a fost depistată la 14 pacienți (63,3%). La pacienții din grupul 2-3 cu despicături izolate în zona buzei superioare și crestei alveolare, a palatului moale

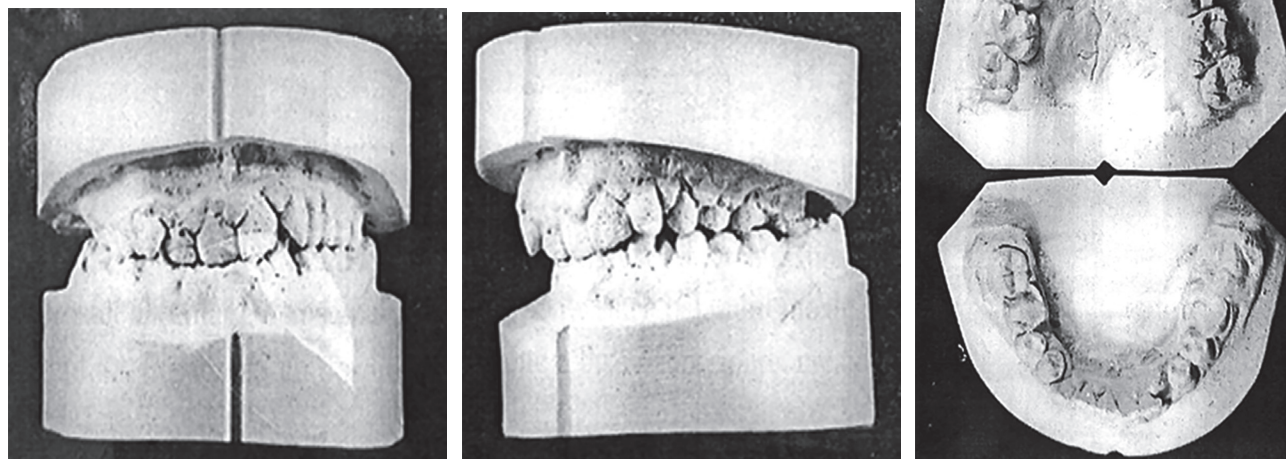


Figura 1. Modelele de studiu, R-bu, 19 ani, despicătura palatului, ocluzie adâncă, retruzia incisivilor superiori, poziție palatinală a dintelui 13, lipsa spațiului, îngustarea arcadelor.

sau doar a palatului dur și moale în baza analizei rezultatelor obținute, lățimea arcadei dentare (tabelul 1) în comparație cu datele medii ale normei individuale, anomalii grave nu au fost identificate. Lățimea arcadei dentare superioare nu diferă față de datele normei medii, iar arcada dentară inferioară – conform datelor statistice în zona premolarilor și molarilor e mai lată. Analiza rezultatelor măsurărilor modelelor de studiu maxilare denotă, că devierile dimensiunilor arcadei dentare superioare de la datele medii normale sunt mai grave decât la arcada dentară inferioară. Prezența largită a arcadei dentare inferioare între molarii din ambele părți reprezintă rezultatul aplatizării accentuate a bolții palatine, astfel încât spațiul predeterminat limbii în cavitatea bucală este micșorat și ocupă o poziție joasă. Modelele de diagnostic maxilare au fost divizate, în dependență de forma arcadei dentare, în grupe conform clasificării Horoșilchina F.I. (1980).

Din analiza tabelului 1 constatăm, că la majoritatea pacienților cu despicătură unilaterală completă a buzei superioare, a crestei alveolare și palatului se identifică în principal forma III-IV a arcadei dentare superioară – 5pacienți (71,42%). La 4 pacienți conform clasificării, în grupul 5 s-au identificat următoarele forme ale arcadei alveolare superioare: arcadă dentară îngustată – la 2 pacienți, alungită – la 1 pa-

cienți, scurtarea arcadei – la 1. Diferențierea în dependență de forma arcadei dentare superioare, poziția fragmentelor maxilarului superior marginite cu despicătura și a dinților a ajutat la elaborarea unui plan complex de tratament, alegerea aparatului ortodontic și în continuare la analiza rezultatelor tratamentului. La 12 dintre pacienți (54,5%) relația molarilor primi permanenți din ambele părți a arcadei este simetrică (la clasele unitipice), la 10 (45,5%) – asimetrice (clasele combinate). La 15 pacienți (68,18%) din 22 s-a înregistrat ocluzie clasa III Angle unilaterală sau bilaterală. Așa tip de relație între arcadele dentare la pacienții din grupul 2-3 au fost identificate la 5 (45%) din pacienți, în același timp când la pacienții din grupul 4 au fost identificate la 6 (85,71%), în grupul 5 – la toți. Aceasta confirmă dezvoltarea insuficientă a arcadei dentare superioare în plan sagital. Aprecierea ocluziei în plan vertical a arătat, că ocluzia inversă adâncă a fost identificată la 17 (77,3%)pacienți din 22.

Motivul însoțirii ocluziei de anomalii sagitale ale suprafețelor dentare, inclusiv accentuarea curbei Spee. Ocluzia deschisă este înregistrată la 8 pacienți din 22 (36,4%), pe partea despicăturii se identifică micșorarea dimensiunii alveorodentare în regiunea incisivilor, caninului, și nu rar în zona interpremolarilor laterali unu și doi. Aprecierea ocluziei în plan trans-

Tabelul 1

**Rezultatele comparației dimensiunii dinților și a arcadei dentare la pacienții din grupul 2-3 cu datele medii individuale.**

Arcada alveolară	Parametri	Pacienții din cadrul studiului		Valorile medii în normă		d	R
		M ± m	E	M ± m	E		
Superioară	S21 12	30,73± 0,67	2,13	30,37 ±0,69	2,31	±0,36	>0,05
	B414	34,9 ±0,98	3,26	36,23±0,86	2,86	-1,25	>0,05
	B 616	45,6±1,31	4,35	46,7±1,08	3,59	-1,1	>0,05
	1	15,38±0,58	1,85	17,87±0,33	1,11	-2,49	>0,05
Inferioară	S21 12	22,12±0,51	1,72	22,76±0,5	1,6	-0,64	>0,05
	B -  4 4	34,95±0,72	2,4	36,25±0,85	2,84	-1,3	>0,05
	$\frac{O}{S_1} \frac{F}{S_2}$	49,48±1,27	4,21	46,7±1,08	3,59	±2,78	>0,05
	1	13,93±0,65	2,16	16,05±0,36	1,2	±2,12	>0,05

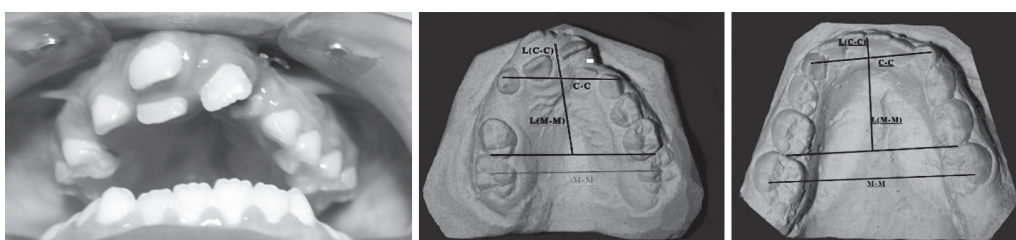


Figura 2. Pacienta T.D., 15 ani, arcada dentară maxilar și ambele modele de studiu. Despicătură unilaterală completă.

Tabelul 2

Rezultatele comparatiei dimensiunilor dinților și a arcadelor dentare la pacienții din grupul 4 cu datele medii individuale.

Arcada alveolară	Parametri	Pacienții din cadrul studiului		Valorile medii în normă		d	R
		M ± m	E	M±m	E		
Superioară	1 S21 12	30,55+0,89	2,19	30,04+0,91	2,4	+0,51	>0,05
	B414	30,74 ±2,47	6,54	35,68+1,16	3,09	-4,94	>0,05
	B616	41,54+4,32	11,4	46,14+1,14	3,74	-4,6	>0,05
	1	12,96+1,29	3,17	17,65+0,42	1,12	-4,69	>0,05
Inferioară	1 S21 12	23,44+0,59	1,56	22,47+0,58	1,55	+0,97	>0,05
	B -  4 4	34,22+1,41	3,73	35,3+1,26	3,33	-1,08	>0,05
	B -  6 6	49,81+1,74	4,62	46,14+1,41	3,74	+3,67	>0,05
	1	13,75+0,62	1,64	16,08+0,49	1,31	-2,33	>0,05

Tabelul 3

Rezultatele comparatiei dimensiunii dinților și a arcadelor dentare la pacienții din grupul 5 cu datele medii individuale

Arcada alveolară	Parametri	Pacienții din cadrul studiului		Valorile medii în normă		d	R
		M±m	£	M ± m	£		
Superioară	1 S21 12	27,9+1,13	2,27	27,9+1,13	2,27	0	>0,05
	B414	27,65+2,03	4,07	33,1+1,13	2,27	-5,45	>0,05
	B616	42,42+1,87	3,74	43,25+1,49	2,99	-0,83	>0,05
	1	12,72+2,01	4,02	16,57+0,48	0,96	-3,85	>0,05
Inferioară	S21 12	22,9+0,42	0,84	20,85+0,72	1,44	+2,05	>0,05
	B -  4 4	34,55+1,5	3,01	33,1 ±1,13	2,27	+1,45	>0,05
	B -  6 6	48,85+1,69	3,38	43,25+1,49	2,99	+5,6	>0,05
	1	14,12+0,23	0,47	14,57+0,48	0,95	-0,45	>0,05

Tabelul 4

Divizarea pacienților cu despicătură unilaterală penetrantă a buzei superioare, crestei alveolare și palatului, în dependență de forma arcadei dentare (Horoshilchina,1980)

Forma arcadei dentare superioare				
I îngustarea neînsemnată	II în treaptă	III Aplatizarea cu aspect în treaptă a poziției axului anterior a dinților	IV în formă de șa	I-IV Total
1	1	3	2	7

Tabelul 5

## Analiza arcadelor dentare conform clasicării lui Angle

Grupul pacientului	Ocluzie			Concordanța claselor	Total		
	Clasa după Angle						
	I	II	III	I-II		II-III	LIII
2-3	5	1	1	2	1	11 7 4	
4		1	2	1	2		
5			2	2			
<b>Grupurile 2-5 Total</b>	5	2	5	5	2	3	22
<b>Total</b>	12			10			22

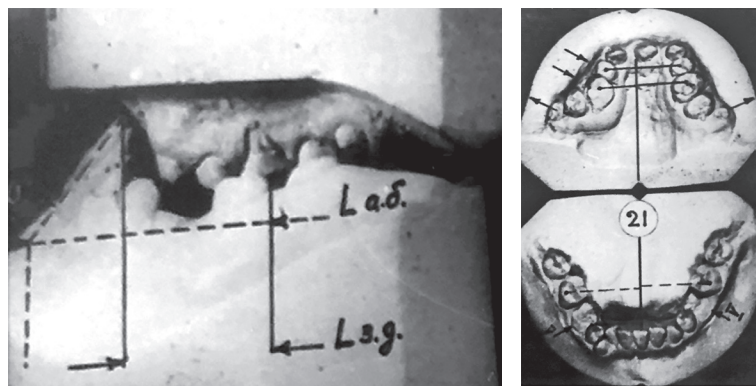


Figura 3. Modele de studiu, A-ra P., 16 ani. Despicătura bilaterală completă, cl. III Angle.

versal a arătat, că ocluzia încrucișată a fost identificată la 16 (72,7%) pacienți din 22.

### Concluzii.

Deviațiile clinice ale adulților cu despicăturii congenitale în regiunea maxilo-facială se caracterizează prin modificări ale configurației faciale, feței și profilului, tulburări de respirație, masticatie, deglutiție și dicție din cauza subdezvoltării, prezenței cicatricilor post-operatorii la nivelul maxilarului superior. Severitatea acestor tulburări depinde de tipul de patologie congenitală, de amploarea leziunii și, de asemenea, de calitatea intervențiilor chirurgicale. S-a stabilit o diferență în dimensiunile medii ale arcadei dentare și deformările acestora, datorate despicăturii unilaterale și bilaterale complete a buzei superioare, a procesului alveolar și a palatului. Statistic s-a constatat: porțiunea anterioară a arcadelor dentare scurtată în toate tipurile de patologie, cu excepția arcadei dentare inferioare în cazul despicăturii bilaterale penetrante; îngustarea laterală a arcadei dentare superioare și extinderea celei inferioare.

### Bibliografia.

1. Graber L, Vanarsdall R, Vig K. Orthodontics Current principles and Techniques, 5th edition, Elsevier. 2011;965-89.
2. Nicholls W. Dental anomalies in children with cleft lip and palate in Western Australia. European Journal of Dentistry. 2016

3. Burston WR. The early orthodontic treatment of cleft palate conditions. Dental Practice.1958

4. Blazer S, Naveh Y, Friedman A (1980) Foreign body in the airway. A review of 200 cases. Am J Dis Child 134(1): 68-71

5. Iverson DB, Caputo AA, Turley PK (2000) Response of headgear release mechanisms to non axial force application. Angle Orthod 70(5): 377-382

6. Loeffelbein DJ, Rau A, Wolff KD. Impression technique for monitoring and virtual treatment planning in nasal-alveolar molding. The British Journal of Oral and Maxillofacial Surgery.

7. So LL. Effects of reverse headgear treatment on sagittal correction in girls born with unilateral complete cleft lip and cleft palate-skeletal and dental changes. American Journal of Orthodontics and Dentofacial Orthopedics.

8. Polley JW, Figueroa AA. Management of severe maxillary deficiency in childhood and adolescence through distraction osteogenesis with an external, adjustable, rigid distraction device. The Journal of Craniofacial Surgery.

9. Marcusson A. Adult patients with treated complete cleft lip and palate. Methodological and clinical studies. Swed Dent J Suppl 2001;145:1- 57.

10. Carla A. Evans, Orthodontic treatment for patients with clefts Clin Plastic Surg 31 (2004;271-90).

11. Christos C. Vlachos. Orthodontic Treatment for the Cleft Palate Patient Seminars in Orthodontics, Vol 2, No 3 (September),1996:197-204.