

UN CAZ DE CEFALIE TRIGEMINALĂ AUTONOMĂ SIMPTOMATICĂ LA UN BĂRBAT CU ADENOM HIPOFIZAR

Belitei Doina, Condrea Alexandra, Zota Eremei, Groppa Stanislav
Catedra de neurologie nr. 2, USMF "Nicolae Testemițanu"

Introducere

Cefaleea nevralgiformă unilaterală de scurtă durată cu injecție și lacrimare conjunctivală (SUNCT) reprezintă o cefalee primară caracterizată prin atacuri de cefalee severă, unilaterală și asociată cu manifestări autonome. Însă sunt posibile și cazuri simptomatice de SUNCT.

Scopul lucrării

Prezentarea unui caz de stabilirea diagnosticului de SUNCT, posibil simptomatic la un bărbat cu adenom hipofizar folosind metode imagistice, criterii de diagnostic și diagnosticul diferențial.

Materiale și Metode

Au fost studiate datele anamnestice, clinice și paraclinice din bazele de date medicale. Pacientul a fost investigat prin Doppler-Duplex a vaselor brahiocefalice, imagistica prin rezonanță magnetică cerebrală (IRM) și analize de laborator. A fost studiată literatura de specialitate.

Rezultate

Bărbat de 51 ani, s-a prezentat în DMU cu acuze la accese de durere severă pe partea stângă a regiunii orbitale, temporale și maxilare cu caracter de înjunghiere, cu durată de până la 1 minut și frecvența până la 20 ori pe zi. Accesele erau însoțite de lacrimare și injecție conjunctivală, rinoree unilaterală. La IRM cerebrală s-a depistat adenom hipofizar. Antiinflamatoarele nesteroidiene și triptanii nu au fost eficienți și a fost inițiat tratament cu analgezice, anticonvulsivante și antidepressive. Frecvența și durată acceselor au diminuat semnificativ în 7 zile. Urmează să fie abordat de către medici neurochirurghi.

Cuvinte-cheie. Cefalee unilaterală. SUNCT. Adenom hipofizar.

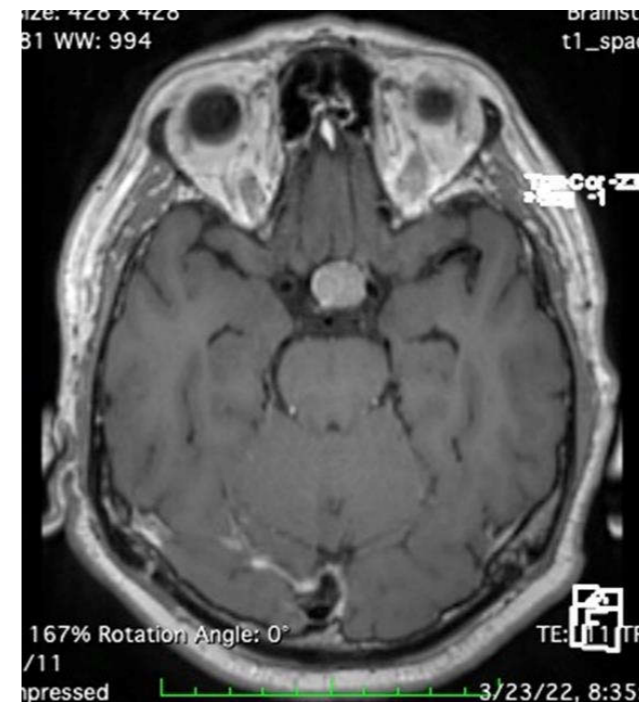

Fig.1 IRM Adenom hipofizar trans

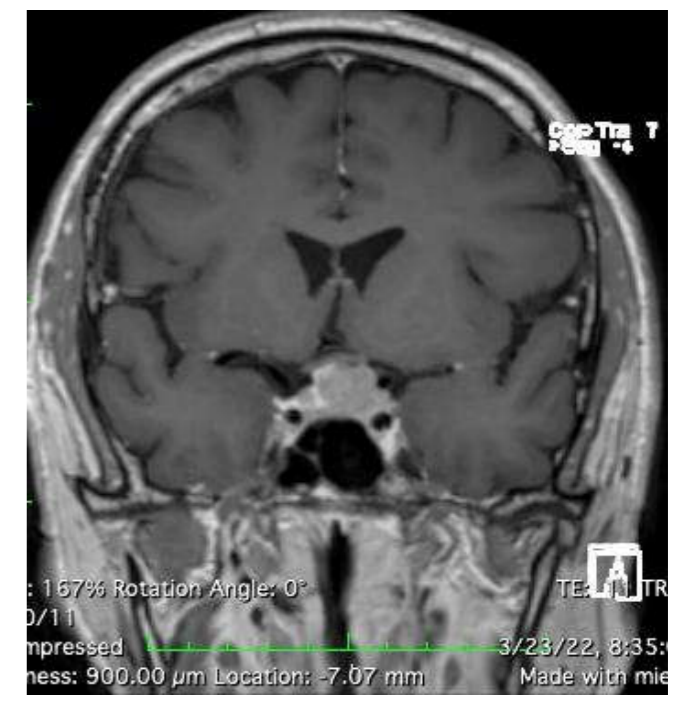


Fig.2 IRM Adenom hipofizar frontal

Tabel 1. Cazuri simptomatice de SUNCT

Neoplasme hipofizare
Compresie neuro-vasculară: infarct ischemic la nivel de trunchi cerebral, malformații arteriovenoase ale unghiului ponto-cerebelos, tumori primare și secundare
Anomalii congenitale: craniosinostoză, impresia bazilară
Traume cranio-cerebrale
Patologii infecțioase: sinusite, meningita și meningoencefalita
Boli demielinizante: scleroza multiplă, neuromielita optică

Concluzii

Cu toate că SUNCT este o cefalee primară rară, este necesar de abordat posibilele cazuri simptomatice, chiar dacă este dificil de stabilit relația temporară între ele, pentru a aplica tratament etiopatogenetic.