

CARDIOMIOPATII INFLAMATORII ȘI DILATATIVE: SIMILITUDINI MORFOFUNCȚIONALE PENTRU ENTITĂȚI AMBIVALENTE

Brașiște,¹ V. Naumov,² T. Brașiște¹, V. Cobeț¹

¹Universitatea de Stat de Medicină și Farmacie „Nicolae Testemițanu”

²Centrul național de cercetări medicale în Cardiologie, Moscova

Autor corespondent: T. Brașiște; e-mail: tabraniste@mail.ru; telefon – 069955997

Rezumat

Analiza modificărilor tisulare și degenerative a miocardului sub aspect relațional cu hemodinamica intracardiacă și circulația coronariană la bolnavii cu cardiomiopatii inflamatorii (CMDI) și dilatative (CMD). Au fost investigați 150 pacienți cu insuficiență cardiacă CF I-IV NYHA: 75 cu CMD (35,6±1,3), 75 cu CMDI (38,5±1,4). S-au efectuat coronarografia, biopsia subendomiocardică, analiza imunohistochimică, scintigrafia miocardului. Analiza morfo-funcțională a circulației intramiocardice și coronariene, la pacienții investigați evidențiază reducerea tonusului coronarian epicardic, stricturi funcționale arteriolare, scăderea gradului de umplere a capilarelor. Scintigrafia decelează defecte ale perfuziei miocardului VS cu aceeași ocurență (36,0%) dintre bolnavi și o incidență de 80% a concordanței între defectele de perfuzie și ariile contractilității afectate a miocardului. Morfometric se constată nuclei cu dimensiuni sporite și suprafața mitocondrială peste 50% din aria miocitului. Electroforeza prezintă o fracție totală de CrKmit. mică, 12,85 și o creștere de MB, 27,24 comparativ cu miocardul indemn, 21,08 respectiv 19,7. Metabolismul tisular este mult scăzut la toți bolnavii investigați. Datele investigării morfofuncționale, imunohistochimice și a metabolismului cardiomiocitar relevă elemente indistincte pentru ambele entități nozologice și indică posibilitatea transformării evolutive a cardiomiopatiilor inflamatorii în cardiomiopatii dilatative, fapt susținut și de circulația intramiocardică, de parametrii hemodinamicii intracardiacă și ai contractilității regionale a miocardului.

Cuvinte-chee: cardiomiopatie, coronaroveniculografie, biopsie subendomiocardică, cardiomiocit, insuficiență cardiacă

Summary

Inflammatory and dilated cardiomyopathies: morphofunctional similarities for ambivalent entities

To analyze tissue and degenerative myocardial changes in relation to intracardiac hemodynamics and coronary circulation in patients with inflammatory cardiomyopathy (ICMP) and dilated cardiomyopathy (DCMP). 150 patients with FC I-IV NYHA heart failure were investigated: 75 with DCMP (35.6±1.3), 75 with ICMP (38.5±1.4). Coronary angiography, subendomyocardial biopsy, immunohistochemical analysis, and myocardial scintigraphy were performed. Morpho-functional analysis of intramyocardial and coronary circulation in investigated patients shows reduced epicardial coronary tone, arteriolar functional strictures, and decreased capillary filling. Scintigraphy detects myocardial perfusion defects with the same occurrence (36.0%) among patients and an 80% incidence of concordance between perfusion defects and areas of affected myocardial contractility. Morphometrically there are nuclei with increased size and mitochondrial surface area over 50% of the myocyte area. Electrophoresis shows a low total CrKmit fraction, 12.85, and an increased MB, 27.24, compared to the compensated myocardium, 21.08 and 19.7 respectively. Tissue metabolism is significantly decreased in all investigated patients. Data of morphofunctional, immunohistochemical and cardiomyocyte metabolism investigation reveal indistinct elements for both nosological entities and indicate the possibility of evolutionary transformation of inflammatory cardiomyopathies into dilated cardiomyopathies, which is also supported by intramyocardial circulation, intracardiac hemodynamic and regional myocardial contractility parameters.

Key words: cardiomyopathy, coronaroveniculography, subendomyocardial biopsy, cardiomyocyte, heart failure

Резюме

Дилатационные и воспалительные кардиомиопатии: морфофункциональные сходства для амбивалентных нозологий

Анализ тканевых и дегенеративных изменений миокарда во взаимосвязи с внутрисердечной гемодинамикой и коронарным кровообращением у пациентов с воспалительной кардиомиопатией (ВКМП) и дилатационной кардиомиопатией (ДКМП). Обследовано 150 пациентов с сердечной недостаточностью I-IV по классификации NYHA: 75 с ДКМП (35,6±1,3), 75 с ВКМП (38,5±1,4). Были проведены коронарная ангиография, субэндомиокардиальная биопсия, иммуногистохимический анализ, сцинтиграфия миокарда. Морфо-функциональный анализ внутримыокардиального и коронарного кровообращения у исследуемых пациентов показал снижение эпикардального коронарного тонуса, функциональные стриктуры артериол, снижение наполнения капилляров. Сцинтиграфия выявляет дефекты перфузии миокарда с одинаковой частотой (36,0%) у пациентов и 80%-ной частотой совпадения между дефектами перфузии и областями нарушенной сократимости миокарда. Морфометрически наблюдаются ядра увеличенного размера и площадь поверхности митохондрий более 50% от площади миоцита. Электрофорез показал низкую общую CrKmit., 12,85 и повышенную MB, 27,24, по сравнению с интактным миокардом: 21,08 и 19,7. Тканевый метаболизм значительно снижен у всех обследованных пациентов. Данные морфофункционального, иммуногистохимического и метаболического исследования кардиомиоцитов выявляют одинаковые элементы для обеих нозологических образований и указывают на возможность эволюционной трансформации воспалительных кардиомиопатий в дилатационные кардиомиопатии, что также подтверждается показателями внутримыокардиального кровообращения, внутрисердечной гемодинамики и региональной сократимости миокарда.

Ключевые слова: кардиомиопатия, коронарвенцикулография, субэндомиокардиальная биопсия, кардиомиоцит, сердечная недостаточность

Introducere. Insuficiența cardiacă cardiomiopatică constituie un capitol aparte al cardiologiei derivat din zona leziunilor intrinseci ale miocardului, care includ deopotrivă cardiomiopatiile dilatativă și inflamatorie. Sindromul de insuficiență cardiomiopatică se vedește printr-o tot mai mare extindere și o stringentă actualitate medicală, ce afectează peste 23 de milioane de persoane la nivel global, cu numeroase cercetări consacrate studierii etiopatogeniei și a conduitei terapeutice a cardiomiopatiilor [1-6], aceasta, în strânsă legătură cu perfecționarea metodelor de analiză molecularo-celulară și comunicări cu o cadență susținută ilustrate în bazele de date relevante de profil, altele cu studii în desfășurare [7-9]. Incidența adevărată este subevaluată din lipsa markerilor precoce ai bolii, stabilirea ei numai pe date clinice sau paraclinice, neîndestulătoare însă, dat fiind determinismul divers al acesteia de la factorii inflamatori [7,8] la expuneri toxice, medicamentoase, imuno-metabolice sau virale [10,11], sau cauzată genetic [10-13]. De remarcat, că adesea este foarte dificilă stabilirea etiologiei cardiomiopatiei inflamatorii, caz în care, se face trimitere nemotivat de amplu la noțiunea de CMD. Delimitarea cardiomiopatiilor inflamatorii (CMI) din grupa de cardiomiopatii dilatative este principială, întrucât din diagnosticul corect decurge o tactică medicală diferită de tratament, favorizând totodată elucidarea extinderii reale a bolii și permițând evaluarea prognosticului. În acest context biopsia subendomiocardică rămâne standardul de aur în diagnosticul de CMDI fiind singurul instrument cu potențial real în stabilirea etiologiei, virale sau mediat imune și care se impune cu necesitate la toți pacienții cu suspiciune la CMI sau CMDI [12-14]. Pe acest deziderat a fost întemeiată cercetarea noastră.

Material și metode. Au fost investigați 150 pacienți cu insuficiență cardiacă CF I-IV NYHA: 75 cu CMD ($35,6 \pm 1,3$), 75 cu CMDI ($38,5 \pm 1,4$).

Coronarografia s-a realizat după metoda clasică, contrastarea selectivă a arterelor coronariene s-a efectuat cu catetere, special modelate, separat pentru artera coronară stângă și pentru cea dreaptă.

Cateterismul cavităților stângi și drepte ale inimii, ventriculografia stângă și dreaptă s-au făcut după metoda Salinger: s-au înregistrat curbele presionale în aortă, VS, în artera pulmonară VD, AD.

Acuitatea cardiomiopatiilor inflamatorii (CMI) a fost apreciată, conform criteriilor Dalas, după numărul de celule interstițiale inflamatoare evidențiate, gradul lor de răspândire, precum și prezența cardiomiocitelor necrozate.

Perfuzia miocardului a fost studiată în repaus la pacienții cu cardiomiopatii dilatative și inflamatorii confirmate morfologic. Investigația s-a realizat pe aceeași gamma-cameră și cu același colimator folosit la producerea VRE, după 5-10 minute de la introduce-

rea intravenoasă a 2 ml clorură de taliiu, conținând 2 mg de substanțe cu izotopi, cu capacitatea de 55-74 MBK. S-a calculat procentul de includere a preparatului după numărul impulsurilor radioactivității introduse inițial și ale radioactivității înregistrate pe scintigramele bolnavilor, în 3 proiecții standard.

Aprecierea stării mitocondriale și a eficacității funcționării creatinchinazei s-a realizat folosind tehnica celulei permeabilizate.

Rezultate. Analiza histologică a eșantioanelor subendomiocardice, la prima etapă de realizare a biopsiilor la pacienții cu CMI a prezentat o reacție celulară pronunțată în interstițiu cu modificări ale cardiomiocitelor. În câmpul vizual numărul limfocitelor a fost de 10-12. Microscopia electronică detectă vacuolizarea reticulului sarcoplasmic, distrugerea cristelor mitocondriale. În proximitatea capilarelor efilate cu perete osmiofil s-au evidențiat depuneri de mase floconoase, hemoragii diapedezice.

În etapa a doua de prelevare a biopsiilor modificările au avut un caracter de proces cronic sau de urme restante ale inflamației suportate. În cazuri izolate, au existat semne de acutizare a procesului prezentând limfocite singulare în interstițiu, de asemenea, cardiomiocite necrotizate, înconjurate de macrofagi.

În miocardul bolnavilor cu cardiomiopatie dilatativă și a celor dilatative cu urme restante inflamatorii, se remarcă, deopotrivă, îngroșarea endocardului, sclerozarea lui cu caracter difuz. Se constată hipertrofia cardiomiocitelor. La microscopul electronic, se vizualizează sporirea numerică a mitocondriilor din cardiomiocite; nucleii sunt hipertrofiați, cu formă zâmbătită neregulată. Se detectă cardiomiocite vădit deteriorate având zone extinse de tulburare a orientării corecte și distrucția miofibrilelor, apariția de incluzii mielinoforme, vacuolizarea reticulului sarcoplasmic. În aceste cazuri, se decelează cardiomiocite cu elemente de degenerare apoptotică. Microscopia optică confirmă prezența celulelor caracteristice pentru apoptoză, fapt atestat la efectuarea reacției imunohistochemice Test-TUNEL, indicele apoptotic constituie $2,19 \pm 0,82\%$.

Drept urmare, tabloul morfologic, în CMD, nu prezintă elemente specifice, care să o definească ca entitate nozologică clar conturată. Mai mult, parametrii morfologici și cei morfometrici evidențiați atât în cardiomiopatia dilatativă, cât și în cardiomiopatia inflamatorie cu elemente de proces cronic (CMDI), practic, nu diferă, ceea ce demonstrează rolul inflamației în geneza apariției și dezvoltării cardiomiopatiilor dilatative.

Electroforeza prezintă o fracție totală de CrKmit. mică și o creștere de MB comparativ cu miocardul indemn (Figura 1). În felul acesta, cardiomiopatia dilatativă rezultă dintr-o scădere a activității creatinchinazei cu tulburarea expresiei izoenzimelor sale

și reducerea accentuată a metabolismul tisular la bolnavii investigați.

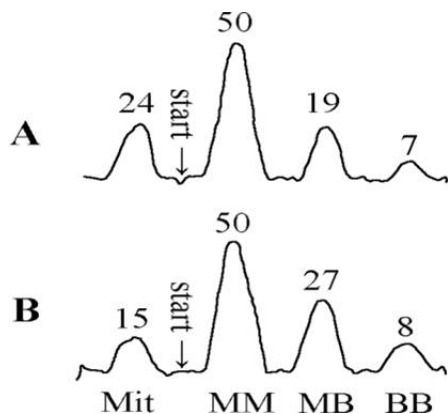


Figura 1. Spectrul izoenzimei creatinchinazei în miocardul uman intact (A) și în miocardul cardiomiopatic dilatat (B)

Coronarografia, la bolnavii cu CMD, evidențiază arterele coronare largi, sinuoase, având semnificație tipologică. Trecerea substanței de contrast și spălarea sa ulterioară atât în trunchiurile mari, cât și în arterele de ordinul 3 și 4, au fost încetinite. Diametrul arterelor coronare în sistolă și diastolă, la bolnavii cu CMD și CMI, a fost semnificativ mai mare, iar indicii extensibilității – mai mic decât în grupa de control, **tabelul 1**. Nu s-au remarcat diferențe clare de indici între bolnavii cu CMD și CMI, cu excepția diametrului diastolic al arterei coronare drepte descendente. Cu toate acestea, diametrele arterelor coronare au fost mai mari, iar indicii extensibilității corespunzător mai mici la CMD. La introducerea intracoronariană a nitroglicerinei, gradul de dilatație a ACDA, la bolnavii cu CMD, a fost practic de 3 ori mai scăzut decât la grupa de control, ceea ce subliniază prezența la CMD a tonusului ridicat al segmentelor proximale ale arterelor coronare, respectiv a rezervei coronariene redusă și constituie un factor major al lezării hipoxice a miocardului la pacienții cu cardiomiopatii dilatative.

Tabelul 1.

Caracterizarea comparativă a indicilor hemodinamici la bolnavii cu CMD și CM, pe grupe, cu același stadiu de insuficiență circulatorie, IC – III-IV (NYHA)

	VTD		FE		PTD		Numărul de pacienți
	VS	VD	VS	VD	VS	VD	
CMD	198.14	156.48	0.20	0.25	21.95	10.95	n = 75
MC	189.67	146.47	0.22	0.27	22.33	11.80	n = 75
P	NS	NS	NS	NS	NS	NS	

De remarcat, că la analiza comparativă a parametrilor hemodinamici, pe grupe de bolnavi cu CMD și CMI, în genere, au fost obținute anumite diferențe, condiționate într-o mare măsură de gradul diferit de gravitate a insuficienței cardiace. La gruparea bolnavilor cu CMD și CMI cu CF–III-IV (NYHA) de insuficiență cardiacă, valorile indicilor medii, practic, nu s-au deosebit (Tabelul 2). Dat fiind că, la aceleași clase funcționale de insuficiență cardiacă nu se relevă diferențe între indicii hemodinamicii, precum și ai gradului de exprimare a proceselor degenerative, metabolice și, remarcabil, prezența de elementele structurale morfologice și morfometrice indistincte între bolnavii cu CMD și CMI calculul și analiza rezultatelor pot fi făcute global, pe tot lotul de pacienți investigați, luând în considerare doar gravitatea insuficienței cardiace și a tulburărilor hemodinamice convergente.

Tabelul 2.

Diametrul (în sistolă și diastolă) și indicele de extensibilitate al segmentelor proximale ale arterelor coronare la bolnavii cu CMD și CMI

	CMD (n = 75)	CMI (n = 75)	Grupa de control (n = 24)	Exactitatea diferențelor p
PD CAD (mm)	3,5 ± 0,1	3,2 ± 0,1	2,6 ± 0,2	1-2 < 0,05 1-3 < 0,001 2-3 < 0,02
PS CAD (mm)	3,9 ± 0,1	3,7 ± 0,2	3,3 ± 0,2	1-3 < 0,05 1-2, 2-3 – NS
IE CAD (%)	9,3 ± 1,1	13,0 ± 1,9	20,3 ± 1,1	1-3 < 0,001 2-3 < 0,01 1-2 – NS
PD ACD (mm)	4,2 ± 0,2	3,7 ± 0,2	2,9 ± 0,2	1-3 < 0,001 2-3 < 0,01 1-2 – NS
PS ACD (mm)	4,5 ± 0,2	4,3 ± 0,2	3,5 ± 0,1	1-3 < 0,001 2-3 < 0,002 1-2 – NS
IE ACDA (%)	7, ± 1,7	13,3 ± 1,6	20,6 ± 1,5	1-2 < 0,01 1-3 < 0,001 2-3 < 0,002
Gradul (%) modificărilor PD ACDA la introducerea nitroglicerinei	8,0 ± 1,2	--	21,0 ± 1,2	< 0,001

Perfuzia miocardului VS, la tomografia computerizată cu emisie de pozitroni, cu TI-201, a arătat la majoritatea bolnavilor cu CMI, ample defecte plurifocale ale perfuziei în repaus, dar s-au întâlnit și zone ne semnificative, ca dimensiune, de acumulare redusă a taliului; defectele perfuziei miocardului VS au fost pentru CMD (81,1%) și de 100% din cazuri cu CMI, incidența defectelor perfuziei ocupând peste 20% din suprafața VS; la CMD a fost de 35,2%, la CMI – 69,5%.

În cardiomiopatiile dilatative și cele inflamatorii nu s-a evidențiat vreo relație între dimensiunile defectelor constatate și gravitatea insuficienței cardiace. Nivelul extracției de TI-201, de către miocardul în repaus, a fost de $4,5 \pm 0,5\%$ pentru CMI, și de $3,6 \pm 0,1\%$ pentru bolnavii cu CMD.

La efectuarea testului cu dipiradamol, la bolnavii cu CMI, s-a observat în 66,8 % din cazuri scăderea defectelor perfuziei; în 16,6 % – lipsa reacției la preparat, iar în 16,6% – mărirea defectelor perfuziei.

La bolnavii cu CMD, modificările pe scintigrame, ca răspuns la introducerea dipiridamolului, au fost variate: în 41,9 % din cazuri defectele perfuziei au dispărut, în 16,6 % au scăzut, în 13,8 % s-a remarcat mărirea, în 11,1 %, migrarea acestora în diferite segmente ale VS, în 8,3 % – apariția lor, în absență la repaus, și, în 8,3 % din cazuri – reapariția modificărilor de perfuzie alături de cele existente deja. Dispariția defectelor perfuziei miocardului VS, la bolnavii cardiomiopatici, ca răspuns la introducerea dipiridamolului, demonstrează, probabil, prezența, la aceștia, a arteriolospasmelor funcționale, ca urmare a hiperreactivității vaselor coronariene.

Studiul circulației sanguine coronariene și intramiocardice la bolnavii cu cardiomiopatii a evidențiat tulburări esențiale la toate nivelurile vascularizației miocardului: scăderea tonusului arterelor coronariene epicardice; prezența arteriolospasmelor funcționale; reducerea gradului de umplere cu sânge a capilarelor; creșterea intervalului capilaro-muscular. Totodată, dacă în repaus, curentul sanguin, de regulă, nu a fost modificat, la folosirea mijloacelor coronarodilatatoare, s-a depistat o rezistență ridicată și o reducere a gradului de dilatare a arterelor coronare, ceea ce indică sporirea tonusului vascular și reducerea rezervei coronariene. Modificările evocate arată existența hipoxiei cronice a miocardului și constituie unul dintre factorii determinanți ai lezării miocardului la bolnavii cu cardiomiopatii.

La bolnavii cu afecțiuni miocardice primare, în marea lor majoritate, se atestă modificări în circulația coronariană și intramiocardică. Perturbarea vascularizației miocardului la nivel microcirculator, a hemodinamicii intracardiace și a degenerării imunomorfologice, la pacienții cu boli miocardice intrinseci – cardiomiopatii, a complicațiilor insuficienței cardiace (IC), potrivit rezultatelor noastre, se află într-o interdependență cu îngroșarea intimei arterelor intramiocardice mici și al tonusului coronarian crescut, deopotrivă și cu scăderea circulației sanguine coronariene (extracția de TI-201 este crescută) și al diminuării lumenului arterelor coronare cu scăderea rezervei acestora. Datele prezentate sunt determinate, cel mai probabil de creșterea presiunii terminal diastolice al ventriculului stâng (PTDVS) și

elevarea tensiunii subendomiocardice și a tensiunii de perfuzie, dar de asemenea și de perturbările structurale și funcționale microvasculare al miocardului. La dezvoltarea și progresia insuficienței cardiace contribuie, în mod esențial, pierderea cardiomiocitelor ce se realizează cu precădere prin degenerare apoptotică și necroză [4, 5, 6], împietate de fibroza interstițială și substitutivă, tulburarea homeostaziei Ca^{2+} , proteinele de reglare a morfologiei mitochondriale potențialul energetic mitochondrial, ischemia, profilul molecular genetic consemnate într-o serie de cercetători [7-11, 15, 16].

Rezultatele studiului nostru arată, deslușit, transformările morfo-funcționale din vascularizația miocardului la bolnavii cu cardiomiopatii la toate nivelurile, ceea ce dovedește existența hipoxiei cronice a miocardului cu determinări lezionale cardiomiocitare. Prezența nucleilor imunoreactivi în eșantioanele de biopsii la bolnavii cu cardiomiopatii reprezentat prin indicele apoptotic este de $2,19 \pm 0,82\%$. Acesta din urmă indică un raport corelativ direct cu presiunea terminal diastolică (PTD) și volumul terminal diastolic (VTD) ale ventriculelor stâng și drept, și o relație inversă cu fracția de ejeție ($p < 0,001$); datele inserate supra coroborate cu funcția celulară mică a creatinkinazei mitochondriale (CrKmit.), a activității ATPazei miofibrilare redusă, cauzată de disfuncționalitățile căii electronice de transmitere a energiei urmată de creșterea excedentară a ADP-ului miofibrilar și disocierea punților transversale, acestea însumate, toate duc la dilatarea excesivă a inimii urmată de scăderea contractilității miocardului cu apariția și dezvoltarea insuficienței cardiace în cardiomiopatiile intrinseci analizate de noi și adaugă elemente noi, concludente cu privire la patogeneza insuficienței cardiace cronice la bolnavii cu patologii respective.

Concluzii: Datele investigării morfofuncționale, imunohistochimice și a metabolismului cardiomiocitar relevă elemente indistincte pentru ambele entități nozologice și indică posibilitatea transformării evolutive a cardiomiopatiilor inflamatorii în cardiomiopatii dilatative, fapt susținut și de circulația intramiocardică, de parametrii hemodinamicii intracardiace și ai contractilității regionale a miocardului.

Bibliografia

1. Amsallem E., Kasparian C., Haddour G., Boissel P., Nony P. Phosphodiesterase III inhibitors for heart failure (Review). Cochrane Database of Systematic Reviews. 2005, 1, nr. CD002230.
2. Martin N, Manoharan K, Thomas J, Davies C, Lumbers RT. Beta-blockers and inhibitors of the renin-angiotensin aldosterone system for chronic heart failure with preserved ejection fraction. Cochrane Database of Systematic Reviews. 2018, Issue 6. Art. No.: CD012721. DOI: 10.1002/14651858.CD012721.pub2.

3. Fisher A, Doree C, Mathur A, Taggart P, Martin-Rendon E. Stem cell therapy for chronic ischaemic heart disease and congestive heart failure (Review). Cochrane Database of Systematic Reviews. 2016, Issue 12. Art. No.: CD007888. DOI: 10.1002/14651858.CD007888.pub3.
4. Long L, Mordi R, Bridges C, Sagar A, Davies J, Coats S, Dalal H, Rees K, Singh J, Taylor RS. Exercise-based cardiac rehabilitation for adults with heart failure (Review). Cochrane Database of Systematic Reviews. 2019, Issue 1. Art. No.: CD003331. DOI: 10.1002/14651858.CD003331.pub5.
5. Madmani M., Solaiman A., Agha K., Madmani Y., Shahrour Y., Essali A., Kadro W. Coenzyme Q10 for heart failure (Review). Cochrane Database of Systematic Reviews. 2014, 6, Art. No. CD008684.
6. Heran BS, Musini VM, Bassett K, Taylor RS, Wright JM. Angiotensin receptor blockers for heart failure. Cochrane Database of Systematic Reviews. 2012, Issue 4. Art. No.: CD003040. DOI: 10.1002/14651858.CD003040.pub2.
7. G. Weintraub, C. Semsarian, P. Macdonald. Dilated cardiomyopathy. The Lancet. 2017, vol. 330, 400-414. 10082
8. K. Karatolios, V. Holzendorf, G. Hatzis et al., "Clinical predictors of outcome in patients with inflammatory dilated cardiomyopathy," PLoS One, vol. 12, no. 12, p. e0188491, 2017.
9. Yancy CW, Jessup M, Bozkurt B, et al. 2016 ACC/AHA/HFSA focused update on new pharmacological therapy for heart failure: an update of the 2013 ACCF/AHA guideline for the management of heart failure: a report of the American College of Cardiology/American Heart Association Task Force on Clinical Practice Guidelines and the Heart Failure Society of America. J Am Coll Cardiol. 2016;68(13):1476-1488.
10. Pollack A, Kontorovich AR, Fuster V, Dec GW. Viral myocarditis--diagnosis, treatment options, and current controversies. Nat Rev Cardiol. 2015; 12: 670-680. Ref.: <http://bit.ly/323VPZ5>
11. Bracamonte-Baran W, Čiháková D. Cardiac Autoimmunity: Myocarditis. Adv Exp Med Biol. 2017; 1003: 187-221. Ref.: <http://bit.ly/2RMeJ1U>
12. Schultheiss HP, Fairweather D, Caforio ALP, Escher F, Hershberger RE, et al. Dilated cardiomyopathy. Nat Rev Dis Primers. 2019; 5: 32. Ref.: <http://bit.ly/2XktA90>
13. Carsten Tschöpe, Enrico Ammirati, Biykem Bozkurt, et al. Myocarditis and inflammatory cardiomyopathy: current evidence and future directions, Circ Res. 2019;124:1568-1583. DOI:10.1161/CIRCRESA-HA.118.313578.
14. C. Hjalmarsen, J.-Å. Liljeqvist, M. Lindh et al., "Parvovirus B19 in endomyocardial biopsy of patients with idiopathic dilated cardiomyopathy: foe or bystander?" Journal of Cardiac Failure, vol. 25, no. 1, pp. 60-63, 2019.
15. Distefano G., Standley RA., Zhang X., et al. Physical activity unveils the relationship between mitochondrial energetics, muscle quality, and physical function in older adults. J Cachexia Sarcopenia Muscle. 2018 Apr;9(2):279-294.
16. Gonzalez-Freire M1, Scalzo P1, D'Agostino J., et al. Skeletal muscle ex vivo mitochondrial respiration parallels decline in vivo oxidative capacity, cardiorespiratory fitness, and muscle strength: The Baltimore Longitudinal Study of Aging. Aging Cell. 2018 Apr;17(2).

CZU: 616.36-004.7+618.11-006.6

CIROZA BILIARĂ PRIMARĂ ASOCIATĂ CU CANCERUL OVARIAN - CAZ CLINIC

Bugai Rodica¹, Chişlaru Svetlana², Andruh Tavifa¹, Postoronca Svetlana², Cazacu Veronica²

¹USMF „Nicolae Testemiţanu”

²SCM „Sfântul Arhanghel Mihail”

Autor corespondent: Chişlaru Svetlana, e-mail: schislaru@gmail.com

Rezumat

Colangita biliară primară (CBP) cunoscută anterior sub numele de ciroză biliară primară este o boală importantă, dar mai puțin frecventă, care afectează predominant femeile de 50-60 de ani. CBP este considerată o boală autoimună multifactorială care apare, probabil, dintr-o combinație de factori de mediu și genetici. Boala este cronică și adesea progresivă, ducând la boala hepatică în stadiul final și la complicațiile asociate acesteia. Scopul terapiei pe tot parcursul vieții este de a preveni bolile hepatice progresive și de a ameliora simptomele asociate bolii, care reduc calitatea vieții pacientului. Cazul clinic dat prezintă interes din punct de vedere diagnostic și evolutiv. Inițial, cu 10 ani în urmă, diagnosticul s-a încadrat în tabloul clinico-paraclinic clasic al CBP, pentru care pacienta a fost monitorizată și a primit tratament. În 2017 oncomarkerul CEA-125 era majorat, dar IRM a bazinului mic a decelat numai modificări involutive ale organelor genitale interne. Ultimii 2 ani, din cauza pandemiei de COVID-19, pacienta a evitat vizita la medic și investigațiile, dar starea s-a agravat. În 2022 TC a bazinului mic a depistat o tumoră masivă malignă a ovarului drept, cu ciroza hepatică, ascită, splenomegalie, hipertensiune portală, limfadenopatie periportală, porto-cavală, varice esofagiene, varice periombilicale.

Cuvinte-cheie: colangită biliară primară, cancer ovarian

Summary

Primary biliary cirrhosis associated with ovarian cancer - clinical case

Primary biliary cholangitis (PBC) formerly known as primary biliary cirrhosis is an important but uncommon disease that predominantly affects women in their 50s and 60s. PBC is considered a multifactorial autoimmune disease that probably arises from a combination of environmental and genetic factors. The disease is chronic and often progressive, leading to end-stage liver disease and its associated complications. The goal of lifelong therapy is to prevent progressive liver disease and to relieve disease-related symptoms that reduce the patient's quality of life. The given clinical case is of diagnostic and evolutionary in-