

METODĂ PENTRU DETERMINAREA DEPLASĂRII ÎN FRACTURILE ARCADEI ZIGOMATICE

Dumitru Hițu,
doctor în medicină,
conferențiar universitar

Catedra Chirurgie
Orală și Maxilo-
Facială, Laboratorul
de Chirurgie Orală și
Maxilo-Facială, USMF
„Nicolae Testemițanu“

Rezumat

Stabilirea exactă a locului fracturii arcadei zigomatice are o mare importanță atât diagnostic cât și chirurgical. Prin această metodă au fost examinați 3 pacienți cu fracturi ale arcadei zigomatice tratați în centrul de chirurgie oromaxilofacială din Republica Moldova. Metoda e ușor de efectuat, economă și accesibilă tuturor pacienților. Dispozitivul nu are acțiune nocivă asupra organismului.

Cuvinte-cheie: metodă, diagnostic, tratament, accesibilă.

Summary

The Methods for Determining the Displacement of Fractured Fragments of Zygomatic Arch

The exact determining of the zygomatic arch is an important moment to diagnosis end treatment. 3 patients were examined with methods with zygomatic arch in the centre of OMF surgery Republic of Moldova. The apparatus is comfortable, accessible to all the patients and economic. The result are good and it is proposed to be used and discussed.

Key words: methods, diagnosis, treatment, accessible.

Introducere

Aspectul fizionomia reprezintă ansamblu trăsăturilor feței care au caracter particular exprimând personalitatea fiecărui individ. Fața este organul care are funcție biologică și socială, de aici și interesul mare a studiului către această regiune a corpului omenesc atât din partea medicilor cât și a sociologilor, oamenilor de cultură, filozofi. Nu există un alt organ a corpului omenesc la care cerințele estetice să fie așa de mari cum este față.

Traumatismul constituie o problemă socială și crește odată cu dezvoltarea societății. Regiunea feței este des expusă traumatismului datorită faptului că tot timpul este descoperită, spre deosebire de alte părți ale organismului care sunt protejate cu haine. Incidența traumei faciale este destul de frecventă dar diferită de la o țară la alta și depinde de: localizarea geografică, starea economică a țării, starea socială, și alți factori (1-6).

Factorii psihosociale au o importantă contribuție în patologia traumatică iar medicina actuală se află la cumpăna dintre „morfologic„ și „funcțional„.

Sub presiunea dezvoltării tehnologiilor înalte, supraaglomerării, creșterii vitezei de circulație și multiplicării agenților vulneranți în habitatul uman, urgențele traumatologice au cunoscut o majorare marcată a incidenței, transformându-le în „epidemie traumatică“.

Cauzele deceselor în cadrul traumatismelor și intoxicațiilor au fost situate stabil pe locul trei cu afecțiunile sistemului cardio-vascular și tumorile. Mortalitatea populației apte de muncă în urma traumatismelor și intoxicațiilor s-a stabilit pe primul loc între principalele cauze de deces.

Întrucât factorii de mediu joacă un rol important în declanșarea și evoluția unei boli, apariția lor poate fi prevenit, iar incidența — redusă prin modificarea mediului și corectarea atitudinii personale față de sănătate; dar, aceste măsuri profilactice de mare eficiență sunt dificile de a fi realizate în practică.

Datorită mijloacelor de informare medicală, calea principală fiind mass-media (presa, radio, televiziunea), bolnavul de astăzi a căpătat o nouă mentalitate despre medicină, viață și moarte. Scopul medicului este promovarea sănătății, transformarea sănătății publice în valoare civică a individului, prin intermediul modului sănătos de viață, într-o adevărată strategie a statului și individului.

Traumatismul întodeauna a amenințat sănătatea omului, afectând preponde-

rent populația tânără aptă de muncă și determinând un nivel înalt de invaliditate și mortalitate nu numai a acestui contingent, dar și al populației în genere. În cazul traumatismului accidentatului suportă modificări cosmetice, funcționale și anatomice, care deseori cauzează pierderea capacității de muncă. Astăzi traumatismul a devenit o problemă medico-socială stringentă, deoarece pe lângă frecvențele infirmității fizice el cauzează și prejudicii sociale și economice considerabile.

Scopul studiului

Scopul studiului este destinat pentru argumentarea clinică a deplasării fragmentelor fracturate ale arcadei zigomatice.

Materiale și metode

Pentru atingerea scopului scontat au fost examinați și tratați 3 bolnavi cu fracture ale arcadei zigomatice în secția de chirurgie OMF în perioada 2007.




Fig. 1. Dispozitiv pentru determinarea deplasării în fracturile arcadei zigomatice

Esența invenției constă în aceea că: dispozitivul este efectuat în formă de bară cu diametrul 0,2 cm, cu partea orizontală având lungimea 4 cm dar partea verticală având lungimea 0,5 cm cu sudarea lui în centru perpendicular pe ea (Fig. 1.).

Metoda constă în aplicarea dispozitivului pe arca malară, cu partea lui orizontală, iar partea verticală se aplică în centrul regiunii afectate. Fixarea a fost realizată cu lipici (Fig. 2.).

Rezultatele și analiza lor

Traumatismul maxilo-facial, într-o perioadă de 5 ani clasează fracturile complexului malar pe locul patru. În decursul a 5 ani, la Centrul Republican de Chirurgie Orală și Maxilo-Facială, s-au tratat 377 de bolnavi cu fracturi ale complexului zigomatico-orbital, ceea ce constituie 34% din totalul accidentațiilor cu traumatisme ale etajului mijlociu al feței.

Mai jos vom prezenta un caz clinic. Pacientul A., anul nașterii 1980, s-a adresat de sine stătător la CNP-ȘDMU pe data de 19.06.07. Din istoricul dezvoltării bolii s-a constatat că trauma a primit-o la odihnă jucând fotbal pe 18.06.07. Pe 19.06.07 la policlinica de sector a fost examinat și îndreptat la CNPȘDMU pentru a stabili diagnosticul definitiv. Bolnavul a fost examinat clinico-radiologic și a fost stabilit diagnosticul de fractură a arcadei zigomatice din stânga cu deplasare.

Cu ajutorul dispozitivului s-a determinat deplasarea arcadei zigomatice, ceea ce a confirmat concluzia despre deplasarea arcadei zigomatice și exercitarea presiunii de către acestea asupra mușchiului

temporal și a servit drept temei pentru intervenție chirurgicală. Pacientul a fost supus intervenției chirurgicale cu re poziția arcadei zigomatice și restabilirea formei și funcției normale. După intervenția chirurgicală s-a efectuat al doilea examen al arcadei zigomatice cu ajutorul dispozitivului. Deplasarea arcadei zigomatice lipsea, ceea ce constituie limitele normale. Pe baza investigațiilor se poate trage concluzia că intervenția chirurgicală a fost efectuată cu succes, cu restabilirea completă a integrității arcadei zigomatice.

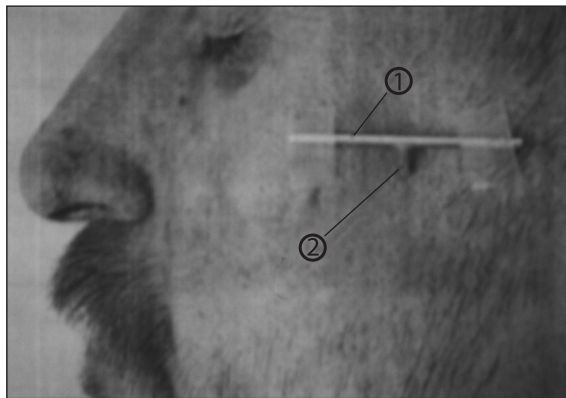


Fig. 2. Metodă pentru determinarea deplasării în fracturile arcadei zigomatice

Avantajele dispozitivului și metodei pentru determinarea deplasării în fracturile arcadei zigomatice ne permite vizualizarea deformației din partea laterală și verticală, la fel indică exact centrul regiunii afectate.

Concluzii

1. Stabilirea deformației cauzate de deplasarea fragmentelor fracturate în fracturile arcadei zigomatice.
2. Aprecierea centrului regiunii fracturate în fracturile arcadei zigomatice.
3. Metoda propusă permite vizualizarea deformației din partea laterală și verticală în fracturile arcadei zigomatice.

Bibliografie

1. Burlibașa C. Chirurgie orală și maxilofacială. București: Editura medicală, 2003. — pag. 653-697.
2. Timoșca G., Burlibașa C. Chirurgie orală și maxilofacială. Chișinău: Universitas, 1992. Pag. 343-348.
3. Hițu D. Fracturile complexului zigomatic. Curierul medical, Nr. 2, 2006, pag. 69 — 74.
4. Hull A. M., T. Lowe, M. Delvin, P. Finlay, D. Koppel, A. M. Stewart. Psychological consequences of maxillofacial trauma: a preliminary study. British Journal of Oral and Maxillofacial Surgery 41 2003, 317-322.
5. Seth R. Thaller, W. Scott Mc. Donald. Facial trauma. Florida USA, New York. 2004
6. Șcerbatiuc D., D. Hițu, V. Cușnir, A. Dutca. Fracturile etajului mijlociu al feței. A IV-a Conferință a oftalmologilor din Republica Moldova cu participare internațională. Probleme actuale în oftalmologie. — Chișinău, 2002. — pag. 61.

Prezentat la 23.05.2008