

PROFILAXIA ȘI TRATAMENTUL CHIRURGICAL AL COMPLICAȚIILOR REABILITĂRII IMPLANTO-PROTETICE

Rezumat

Introducere. Popularitatea crescută a metodelor implanto-protetice a determinat și sporirea complicațiilor. Literatura de specialitate nu definește cu exactitate metodele de profilaxie și criteriile de selectare a tacticii de tratament.

Scop. Evaluarea complicațiilor tratamentului implanto-protetic cu evidențierea direcțiilor de profilaxie și tratament.

Materiale și metode. Studiul include 30 de pacienți cu vîrsta medie 52,3 ani + 3,5 ani (11 femei, 19 bărbați), tratați în perioada a. 2011—2016 în clinica stomatologică SRL „OMNI DENT“. Lotul I -18 pacienți, ce prezentau procese inflamatorii periimplanare; Lotul II — 12 pacienți, cu fractura implantului dentar. Ambele loturi au fost divizate în 3 subgrupe după metoda de tratament.

Rezultate. Lotul I: 4 pacienți (22,22 %) cu mucozită sau periimplantită forma ușoară au fost tratați conservativ, 9 pacienți (50,00 %) cu mărimea defectului mai mic de 5 mm și cel puțin 3 pereți osoși au fost tratați chirurgical cu păstrarea implantului; la 5 pacienți (27,78 %) cu defecte osoase mai mari de 5 mm și mai puțin de 3 pereți osoși s-a recurs la eplantarea și augmentarea defectului osos. Lotul II: la 3 pacienți (25,00 %) s-a înlăturat fragmentul coronar, apexul implantului păstrîndu-se intraosos, la 3 pacienți (25,00 %) s-a înlăturat fragmentul coronar cu modificarea ulterioară a lucrării protetice pe, la 6 pacienți (50,00 %) s-au explantat toate fragmentele fracturate cu augmentarea și implantarea ulterioară.

Concluzie. Evoluția rapidă a implantologiei nu permite aprobarea unui protocol unic de profilaxie și tratament a erorilor și complicațiilor tratamentului implanto-protetic. Excluderea lor ține de competența medicului, de o abordare multidisciplinară și o școlarizare continuă.

Cuvinte cheie: complicații implantologice, periimplantită, fractura implantului dentar.

Dumitru Sîrbu,
conferențiar universitar

Valentin Topala,
profesor universitar

Nicolae Chele,
conferențiar universitar

Ilie Suharschi,
conferențiar universitar

Andrei Fanea,
medic rezident

Alexandr Mighic,
student doctorand, anul II

Alexandru Ghețiu,
student doctorand, anul I
Stanislav Strîșca,
medic rezident

Catedra de chirurgie
oro-maxilo-facială și
implantologie orală
„Arsenie Guțan“,
IP USMF „Nicolae
Testemițanu“

Summary

PROPHYLAXIS AND SURGICAL TREATMENT OF IMPLANT-PROSTHETIC REHABILITATION COMPLICATIONS

Background: The increased popularity of implant-prosthetic methods has also determined an increase in the number of complications. There is no data in the dental literature sources that would exactly define the methods of prophylaxis and criteria of selection of the treatment tactics.

Aim. Evaluation of complications of the implant-prosthetic treatment and highlighting the prophylaxis and treatment directions

Materials and methods: The study involves 30 patients with the average age 52,3 years old \pm 3,5 years (11 women, 19 men), treated between years 2011—2016 in SRL „OMNI DENT“ Dental Clinic. The 1st group of patients includes 18 patients presenting peri-implantary complications, the 2nd group includes 12 patients with a dental implant fracture. Both groups have been divided in 3 subgroups each, according to the method of treatment.

Results. The 1st group: 4 patients (22,22 %) with mucositis have been conservatively treated, 9 patients (50,00 %) with a < 5 mm defect and at least 3 bony walls have been surgically treated, keeping the implant. In 5 patients (27,78 %) with > 5 mm bone defects and less than 3 bone walls explantation and osseous defect augmentation were performed.

Conclusion: The fast evolvement of implantology does not allow the approbation of a single protocol of prophylaxis and treatment of implant-prosthetic errors and complications. The process of excluding them depends on the doctor's competences, a multidisciplinary approach and continuous education.

Keywords: dental implant complications, periimplantitis, dental implant fracture.

Introducere

Implementarea implantelor endoosoase ca opțiune a tratamentului edentațiilor parțiale și totale a revoluționat stomatologia. Pronosticul pozitiv de funcționalitate pentru o perioadă de 10 ani, a sporit popularitatea acestei metode în rândul medicilor cât și printre pacienți. Evoluția rapidă a determinat și o creștere proporțională a complicațiilor tratamentului implanto-protetic.

Conform Asociației Americane de Implantologie Orală creșterea incidenței acestor complicații este condiționată de: 1.creșterea numărului de implante inserate anual la nivel mondial, relatându-se o sporire de 84% comparativ cu 10 ani în urmă; 2.creșterea numărului de medici ce practică implantologia orală, de la 5% la 19% din numărul total de medici stomatologi.

Dacă inițial implantele erau inserate doar de medici chirurghi maxilo-faciali, chirurghi dento-alveolari sau paradontologi, în ziua de azi gama specialiștilor este completată de medici stomatologi cu profil general, care au frecventat doar unele cursuri de specializare; 3.implantarea în zone compromise, din cauza lipsei instrumentarului special sau a abilităților profesionale pentru crearea ofertei osoase adecvate; 4.relatarea în cadrul conferințelor și congreselor de specialitate doar a particularităților pozitive ale tratamentului implantologic, fără a fi abordați factorii de risc și complicațiile posibile[8].

Orice manoperă medicală implică careva riscuri și beneficii. Utilizarea unei metode de tratament este bazată pe un raționament medical, implicând un risc minim și beneficiu maxim. Accidentele și complicațiile pot fi multiple. După Maeglin, pot fi cauzate de erori în stabilirea planului de tratament, necunoașterea condițiilor anatomice particulare ale pacientului, lipsa instrumentarului adecvat sau experiența insuficientă. Accidentele sunt evenimente locale care apar în timpul primei etape chirurgicale, iar complicațiile sunt condiții patologice care apar postoperator (Anibaldi S. et al. 2009). În terapia implantologică există o ierarhie a complicațiilor și probabilitatea lor de dezvoltare. Complicațiile pot fi minore, moderate și severe. Minore sunt cele care pot fi rezolvate într-un timp foarte scurt, morbiditatea minimă a pacientului și pierderi financiare mici. Moderate sunt considerate complicațiile care sporesc morbiditatea pacientului chiar dacă nu implică mari pierderi financiare. Și în final, complicațiile severe necesită înlocuirea unor componente ale construcției implanto-protetice și sporesc morbiditatea și pierderile financiare ale pacientului [7].

Eposito et al. după cauză descrie complicații cu caracter biologic și mecanic, clasificare utilizată în cadrul studiului [3]. Anibaldi et Truhlar le clasifică după momentul apariției în imediate și tardive [5]. Hobo et al. clasifică complicațiile în dependență de afectarea țesuturilor periimplantare și a structurii implantului în complicații la nivelul suportului osos, țesuturilor moi și complicații tehnice [6]. El askary et al.au divi-

zat complicațiile în șase categorii după etiologie, incidență, timpul apariției, tipul suprastructurii, starea țesuturilor moi și dure, metodele de tratament utilizate [2]. Burse și Chen au repartizat cauzele corespunzător celor patru factori majori: medicul stomatolog, pacientul, abordarea terapeutică și biomaterialele utilizate. Varietatea criteriilor de clasificare este foarte largă, iar numărul clasificărilor descrise în literatură este de ordinul sutelor [4].

Factorii de risc, conform lui Murray E., sunt clasificați în 3 categorii: asociați pacientului, tehnicii chirurgicale sau medicului chirurg și biomaterialelor folosite. Aceste categorii sunt alcătuite din mai multe subcategorii și fiecare include mai mulți factori de risc potențiali. Factorii de risc legați de pacient pot fi de ordin sistemic, precum: vârsta; sexul; starea generală, care poate determina contraindicații absolute către implantare, precum: sarcina, alcoolismul, abuzul de droguri, infecții severe, diabetul necompensat, utilizarea bifosfonaților intravenos, insuficiență renală, boala hepatică severă, chimioterapie recentă, instabilitate psihică, așteptări exagerate. Factorii sistemici ce condiționează contraindicații relative sunt boala Parkinson, osteoporoza, osteopenie, terapia cu hormoni post-menopauză, hiperparatiroidismul, boli osoase metabolice, boli autoimune (SIDA, sindromul Sjogren, lupus eritematos, sclerodermie, lichen plan), boli genetice, diabetul compensat, fumatul, bifosfonații administrați oral, corticosteroizii, imunosupresorii, anticoagulante, boala parodontală în antecedente. Factori de risc legați de pacient de ordin local: calitatea și cantitatea ofertei osoase care determină numărul implantelor inserate, diametrul, lungimea și localizarea implantelor dentare; calitatea țesuturilor moi și cantitatea lor; controlul slab al plăcii cavității bucale, riscuri estetice. Factori de risc determinați de medicul stomatolog: nivelul de experiență, modul de planificare a tratamentului și efectuare a examenului clinic, tehnica chirurgicală adoptată, nivelul de respectare a condițiilor aseptice, indicarea profilaxiei antibiotice, trauma chirurgicală. Factori de risc extrinseci sunt considerați și biomaterialele utilizate, corespunzător criteriilor de biocompatibilitate, rezistență, microstructură, design [7]. Funcționalitatea implantelor dentare este condiționată de starea țesuturilor înconjurătoare și sănătatea generală a pacientului. Unii pacienți prezintă un risc sporit de producere a complicațiilor atât în perioada imediat postoperatorie cât și tardiv. Factorii locali influențează asupra calității și cantității țesuturilor periimplantare, iar factorii generali condiționează reacția macroorganismului la actul propriuzis de implantare [4]. Medicul stomatolog este dator să cunoască acești factori de risc și rolul lor în dezvoltarea complicațiilor tratamentului implanto-protetic. În cadrul examenului pacientului, medicul depistând careva factori de risc, trebuie să informeze pacientul despre posibilitatea apariției complicațiilor [5].

Pentru a evalua succesul terapeutic și a aprecia incidența complicațiilor, s-a sugerat ca studiile lon-

gitudinale adresate sistemelor implantare să fie pe o durată minimă de 5 ani (preferabil studii prospective decât cele retrospective), cu argumente clinice și radiologice [1]. Totuși, complicațiile pot apărea în primele faze ale tratamentului, sau după finalizarea tratamentului, în decursul fazei de menținere [3]. Eșecul osteo-integrării implantelor individuale trebuie să fie relativ rar, majoritatea eșecurilor survenind în decursul fazei inițiale de vindecare sau după plasarea bontului protetic și solicitarea funcțională inițială. Complicațiile datorate procedurii chirurgicale sunt comune tuturor tipurilor și sistemelor de implantare [7].

Chiar dacă rata succesului este semnificativă, incidența complicațiilor tratamentului implantologic nu trebuie neglijată. Rosenberg et Torosian raportează o rată de 7% a complicațiilor la o distanță de 7 ani postimplantare, în urma evaluării a 5 sisteme diferite de implante [2]. Conform lui Ardekian et al., care au sistematizat un număr de 34 de articole științifice, rata infecțiilor imediate variază de la 0,6% până la 1,8%, edemul (22,28-27,71%), echimoza și hematumul (3,61-7,22%), emfizemul (0-0,8%), dehiscența plăgii (3,61-4,81%), tulburări senzoriale (0-2,4%). Rata complicațiilor tardive variază, Esposito et al. în urma unei meta-analiza asupra a 32 de studii științifice a identificat că 60% sunt complicații imediate și 40 % sunt complicații tardive. În corespundere cu aceeași analiza s-a demonstrat că 58% din complicațiile tardive au loc în primul an după încărcarea funcțională a implantelor.

Anibaldi et al. au efectuat o analiză de ansamblu a 50 de studii de specialitate și au obținut următoarele rezultate: frecvența complicațiilor este mai mare la maxilă decât la mandibulă, incidența fiind de 63% la maxilă în comparație cu 37% la mandibulă; incidența complicațiilor predomină în sectorul lateral în comparație cu cel frontal; prevalența complicațiilor tardive predomină în sectoarele crestelor alveolare condiționate prin grefare osoasă în comparație cu regiunile crestei alveolare cu o ofertă suficientă de țesut osos; rata complicațiilor în perioada prefuncțională este de 1,8%, iar după încărcarea protetică a implantelor variază între de la 2,5 până la 4,1% [5].

În cadrul unui studiu asupra proceselor de malpraxis, domeniul implantologic s-a plasat pe a treia poziție în raport cu celelalte domenii medicale, și nu numai cu cele stomatologice. Stomatologii cu profil general au fost cel mai des implicați în litigiile de malpraxis. Cea mai frecventă complicație a fost amplasarea implantului dentar într-o poziție nefavorabilă protezării ulterioare. O altă cauză majoră a litigiilor implimentate a fost traumarea formațiunilor anatomice, în special a nervului alveolar inferior și a sinusului maxilar [4]. Această complicație a fost condiționată în majoritatea cazurilor de utilizarea la nivelul etapei de planificare a tratamentului, doar a metodei 2D de diagnostic sau neefectuarea radiografiei de control după inserarea implantului dentar. Complicațiile chirurgicale și rezultatele negative pot fi evitate printr-o pregătire adecvată și o abilitate profesională

pe măsură. Un studiu de specialitate a demonstrat o incidență a complicațiilor implantologice de 60% la medicii începători, și o rată a complicațiilor de 8% la medicii cu o experiență de cel puțin 10 ani [5].

Unele exemple de amplasarea nejustificată a implantelor dentare, conform criteriilor de judecare a cazurilor de malpraxis, sunt: implantarea într-o regiune cu o ofertă osoasă nefavorabilă, unde nu s-a efectuat operația de grefare osoasă, în consecință traumându-se formațiunile anatomice sau lipsa integrării implantului dentar; amplasarea la o distanță mai mică de 2 mm de la formațiunile anatomice în lipsa examenului imagistic 3D; implantarea post-extracțională într-o alveolă cu oferta osoasă inadecvată pentru asigurarea stabilității primare; eșecul determinat de amplasarea implantelor într-o regiune compromisă; traumarea dintelui adiacent în timpul manoperei de implantare ; poziționarea inadecvată a implantului dentar pentru protezarea ulterioară. Pentru evitarea litigiilor judiciare, este necesar a se respecta protocolul standart de implantare și practicarea doar a celor manopere care sunt posedate foarte bine. Chiar dacă există un protocol standart, deciziile medicilor asupra planului de tratament pot fi diferite, dar totodată justificate. Astfel pentru asigurarea unui rezultat optim este necesară asocierea metodelor alternative cunoscute la moment, dolianțele pacientului și abilitățile profesionale ale medicului [4].

Scopul

Evaluarea complicațiilor tratamentului implantologic cu evidențierea direcțiilor de profilaxie și tratament.

Materiale și metode

În cadrul studiului au fost incluși 30 de pacienți cu vârsta medie 52,3 ani \pm 3,5 ani, dintre care 11 femei și 19 bărbați, care s-au adresat în clinica stomatologică SRL „OMNI DENT”, în perioada 2011—2016. Pacienții în studiu au fost grupați în funcție de forma nozologică.

În caz de procese inflamatorii periimplantare abordarea a fost conservativă sau chirurgicală. În cazul fracturii implantului dentar s-a îndepărtat fragmentul coronar fracturat sau ambele fragmente ale implantului. Reieșind din criteriile propuse, pacienții au fost grupați în 2 loturi: complicații biologice și mecanice (clasificarea Esposito).

1. Primul lot este constituit din 18 pacienți cu vârsta medie 51,6 \pm 2,6 ani, dintre care 5 bărbați și 13 femei, ce prezentau complicații biologice (procesele inflamatorii periimplantare). Pacienții din acest grup au fost reabilitați conservativ medicamentos, chirurgical cu păstrarea implantului dentar sau radical prin înlăturarea definitivă a implantului dentar.

2. Din al doilea lot de studiu fac parte 12 pacienți cu vârsta medie 58,5 \pm 3,1ani, dintre care 4 bărbați și 8 femei, ce prezentau complicații mecanice (fractura implantului dentar). Pacienții au fost tratați prin îndepărtarea porțiunii coronare a implantului, lăsând

porțiunea apicală inserată în os cu sau fără modificarea ulterioară a lucrării protetice sau prin înlăturarea tuturor fragmentelor fracturate.

Pacienții din ambele loturi au suportat intervențiile chirurgicale sub anestezie locală în condiții de ambulator. Toți pacienții au fost examinați clinic și paraclinic, de asemenea au fost studiate cartelele de ambulator, radiografiile OPG și CT pentru efectuarea calculelor necesare pentru studiu. Gradul resorbție osoasă în cazul periimplantitei a fost măsurat de la marginea crestei alveolare pînă la limita apicală a defectului osos, prin intermediul programei „SIDEXIS XG 3“, iar pentru stabilirea unui diagnostic exact și alegerea unui plan de tratament sigur, a fost utilizat instrumentariul programei „Planmeca Romexis“. În cadrul studiului au fost luați în considerație următorii parametri: adîncimea și morfologia defectului osos, nivelul fracturii implantului dentar, numărul implantelor afectate, regiunea arcadei afectată.

Rezultate și discuții

Lotul I: Complicații biologice (Fig.1.):

1. Tratamentul conservativ a fost aplicat la 4 pacienți (22,22%) ce au prezentat mucozită. Tratamentul conservativ medicamentos a permis obținerea unui rezultat satisfactor de lungă durată, fiind similar cu cel instituit în afecțiunile parodontiului marginal. Acest fapt este datorat rolului determinant al microorganismelor în dezvoltarea proceselor inflamatorii atât la nivelul țesuturilor parodontale cît și periimplantar.

2. Tratament chirurgical cu păstrarea implantului s-a efectuat la 9 pacienți (50,00 %) cu mărimea defectului mai mic de 5 mm și cel puțin 3 pereți osoși. Metoda respectivă permite crearea unui cîmp de acces favorabil, o instrumentare eficientă și posibilitatea augmentării ulterioare. Tactica dată facilitează refacerea țesutului periimplantar pierdut, apariția unei retracții gingivale mai redusă, crearea condițiilor prielnice de menținere și îmbunătățirea aspectului esthetic.

3. Explantare cu augmentarea defectului osos s-a realizat la 5 pacienți (27,78 %), care au prezentat defecte osoase mai mari de 5 mm și mai puțin de 3 pereți osoși. Crearea lamboului este necesară pentru o vizualizare directă a morfologiei defectului periimplantar, determinarea gradului de distrucție, instrumentarea facilă și determinarea metodei de augmentare.

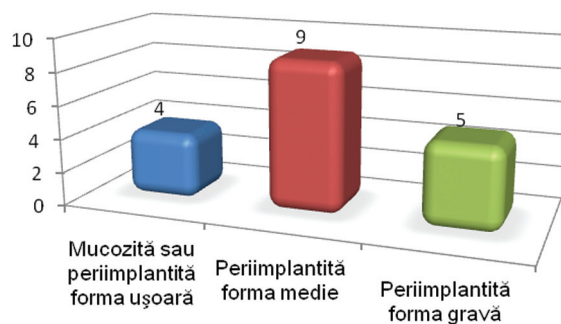


Fig.1. Incidența complicațiilor biologice în lotul I de studiu

La pacienții aflați în studiu pentru stabilirea diagnosticului și alegerea metodei corecte de tratament am utilizat sonde din titan sau plastic ce permit minimizarea afectării suprafeței implantelor dentare (Fig.2,3). Este necesară aplicarea unei forțe foarte mici la sondare, pentru a nu afecta conexiunea fibrelor conjunctive la nivelul implantului dentar. Efectuarea sondării este indicată imediat după protezare și ulterior la vizitele programate cel puțin odată în an. Singurarea la sondare este unul din criteriile clinice de bază pentru stabilirea diagnosticului de periimplantită și se asociază cu afectarea profundă a țesutului osos. Cele mai frecvente cauze ale complicațiilor cu caracter biologic au fost adaptarea incompletă a lucrării protetice la nivelul platformei implantului dentar și prezența cementului restant periimplantar (Fig.4).

Metodele de tratament ale periimplantitei au fost preluate din terapia parodontală. Deoarece are geneză microbiană, terapia etiotropă constă în înlăturarea microorganismelor patogene. Etapele de bază ale tratamentului periimplantitei și parodontitei sunt aceleași: 1) înlăturarea factorului cauză; 2) aplicarea terapiei de corecție conservativă și chirurgicală; 3) terapia regenerativă, la necesitate; 4) terapia de menținere [8]. Este indicată începerea tratamentului prin metoda conservativă, pentru determinarea reacției țesuturilor periimplantare la tratament și a gradului de cooperare al pacientului [4]. Spre deosebire de defectele parodontale, care sunt limitate la nivelul unui singur perete al dintelui, defectele periimplantare au o morfologie circulară. Pentru prelucrarea adecvată a suprafeței implantului dentar și a defectului osos am utilizat instrumente speciale din plastic (Fig.5). Prelucrarea mecanică nu asigură decontaminarea sufici-

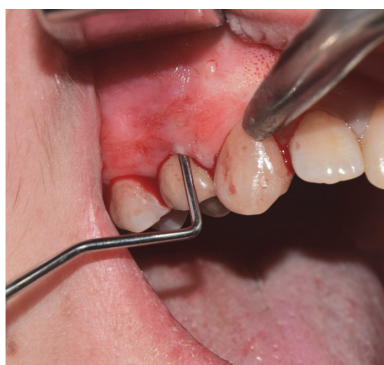

Fig.2. Sondarea șanțului periimplantar

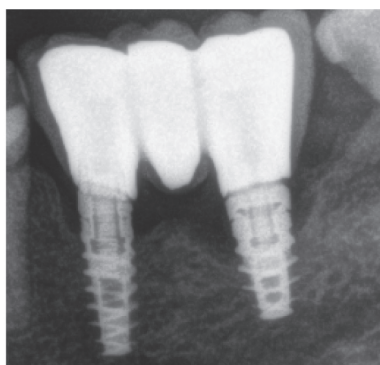


Fig.3. Adaptarea incompletă a lucrării protetice

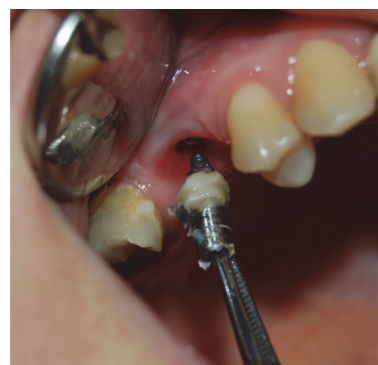

Fig.4. Cement restant periimplantar

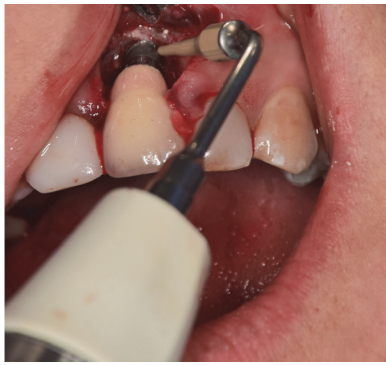

Fig.5. Preluarea suprafeței implantului dentar cu tips din plastic

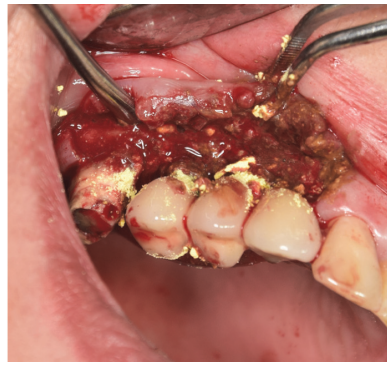

Fig.6. Aplicarea tetracicinei la nivelul suprafeței infectate a implantului dentar

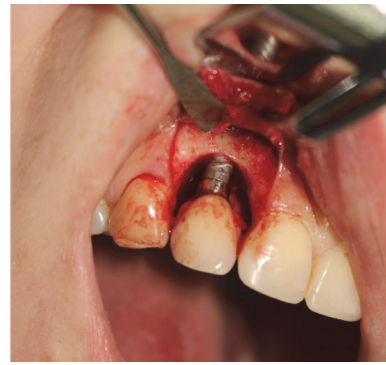

Fig.7. Vizualizarea filetelui implantului dentar în regiunea frontală

entă a defectului sau reducerea gradului de sîngerare, în special în cazul pungilor profunde, indiferent de instrumentariul utilizat [8]. Prin urmare preluarea mecanică este completată prin aplicarea locală a antibioticelor (tetraciclina, doxiciclina, minociclina sub formă de praf sau gel) (Fig.6). Doar cu ajutorul metodelor conservative, în majoritatea cazurilor este dificil tratamentul proceselor inflamatorii periimplantare, anume în fazele avansate, de aceea sunt indicate utilizarea tehnicilor chirurgicale, după implimentarea metodelor conservative. Scopul principal a metodei chirurgicale este asigurarea unui acces adecvat, înlăturarea efectivă a țesutului granulant, decontaminarea suprafeței implantului dentar și reducerea defectului periimplantar prin metode rezectiv sau regenerativ [5]. În unul din studiile de specialitate s-a evaluat eficacitatea terapiei chirurgicale prin reflectarea unui lambou muco-periostal, chiuretarea defectului osos și a suprafeței implantului dentar și irigarea suprafețelor debridate cu ser fiziologic. Pacientului i s-a indicat tratament antimicrobian. Parametrii clinici determinați peste 3, 6 și 12 luni au demonstrat eficacitatea mai înaltă a metodei chirurgicale comparativ cu cea conservativă, acest fapt fiind observat și în cadrul studiului nostru. După preluarea mecanică a defectului este necesară preluarea chimică. În literatura de specialitate este indicată utilizarea acidului acetic, cloraminei, clorhexidinei, peroxidului de hidrogen sau a clorurii de natriu. Noi am utilizat peroxidul de hidrogen 3 %. După decontaminarea chimică, suprafața implantului și a defectului trebuie irigată timp de 2 minute cu ser fiziologic [6]. În dependență de situația clinică sunt utilizate metodele rezectiv sau regenerativ. În regiunile cu implicații estetice minore, de obicei sunt implimentate metodele rezectiv cu reflectarea lamboului spre apical, îmbunătățind astfel igienizarea ulterioară. În regiunile cu importanță estetică, vizualizarea filetelui implantului dentar prezintă o complicație severă, necesitînd utilizarea metodelor regenerativ (Fig.7).

Alegerea metodei de tratament depinde de morfologia defectului osos și gradul de resorbție osoasă. Sondarea și metodele radiologice nu permit evaluarea exactă a acestor criterii, decizia finală referitor la metoda utilizată este luată după decolarea lamboului

muco-periostal și înlăturarea țesutului de granulație. Chiar dacă, în regiunile cu importanță estetică este necesară alegerea metodelor regenerativ, uneori rezultatele obținute, nu sunt cele dorite, chiar și în cazul defectelor cu 3 sau 4 pereți. De aceea pacientul trebuie preîntîmpinat că există riscul apariției recesiunilor gingivale după intervenție. Actual, lipsesc date științifice concludente, ce ar elucida eficacitate metodelor chirurgicale de tratament și indicațiile acestora. Nu au fost publicate studii de control randomizat asupra metodelor regenerativ de înlăturare a defectelor osoase. Gradul de reducere a defectelor osoase diferă în majoritatea cercetărilor. Acest fapt poate fi justificat prin utilizarea metodelor diferite de tratament și a criteriilor diferite de evaluare a rezultatelor [8]. De asemenea, dispunem de puține date referitor la stabilitatea rezultatelor în timp obținute după utilizarea metodelor regenerativ. Unele studii indică stabilitatea rezultatelor la o distanță de doar 4-5 ani [5].

Lotul II: Complicații mecanice (Fig.8):

1. Înlăturarea fragmentului coronar al implantului s-a efectuat la 3 pacienți (25,00%) lucrarea protetică fiind compromisă, iar apexul implantului păstrîndu-se intraosos;
2. Înlăturarea fragmentului coronar al implantului cu modificarea ulterioară a lucrării protetice pe implantii restanți s-a efectuat la 3 pacienți (25,00 %).
3. Explantarea tuturor fragmentelor fracturate ale implantelor cu augmentarea și augmentarea ulterioară s-a realizat la 6 pacienți (50,00 %).

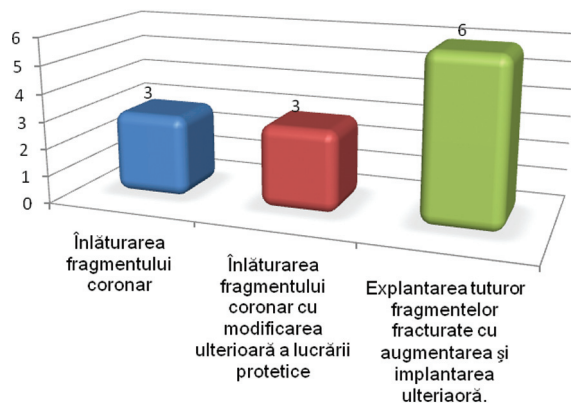


Fig.8. Incidența complicațiilor mecanice în lotul II de studiu

Complicațiile mecanice sunt condiționate de microfracturile de structură ce determină pierderi osoase secundare, care ulterior condiționează fractura implantului dentar și apariția complicațiilor biologice [1].

Infilarea implantelor înguste într-un os de densitate mare cu un torc mai mare de 40 N/cm poate determina fractura implantului dentar sau apariția microfracturilor de suprafață, care ulterior cresc riscul apariției complicațiilor mecanice, dar și biologice. Pe cînd plasarea implantelor la nivelul osului de densitate tip D4, este precedată de prepararea noninvazivă a neoalveolei prin osteotomie, fapt ce asigură preservarea substanței osoase, micșorarea forței de torsiune la nivelul suprafeței implantului și asigurarea unei stabilități primare mărite. În cazul edentațiilor totale sau extinse la nivelul mandibulei reabilitate implanto-protetic recomandăm separarea lucrării protetice în segmente mai mici. Acest fapt este datorat flexibilității mandibulei ce poate determina fractura implantelor dentare sau a lucrării protetice [3].

Sunt disponibile 3 opțiuni de tratament în caz de fractură a implantului dentar.

1. Îndepărtarea porțiunii coronare a implantului fracturat, lăsînd partea apicală inserată în os.

2. Îndepărtarea porțiunii coronare a implantului fracturat, cu modificarea ulterioară a lucrării protetice pe implanții restanți. Unele firme comerciale de implante oferă un set special de instrumente pentru acest scop, inclusiv instrumente rotative pentru netezirea marginilor fracturii, precum și un instrument pentru crearea filetelui în sens invers la nivelul implantului (Fig.9).

3. Înlăturarea totală a implantului dentar cu ajutorul trepanului sau a piezotomului (Fig.10,11). Sis-

temele comerciale oferă trepane în conformitate cu diametrul și lungimea implantelor fracturate. După îndepărtarea fragmentelor fracturate, poate fi inserat un implant nou în aceeași etapă clinică sau ulterior după regenerarea defectului osos .

Tehnica apicoectomiei, este aindicată pentru îndepărtarea fragmentelor apicale ale implantelor fracturate și inserarea unui implant nou în aceeași etapă clinică. Această tehnică se bazează pe crearea unei ferestre de acces, pentru vizualizarea și îndepărtarea fragmentului apical fracturat (Fig.12,13). Ulterior un nou implant este inserat, fereastra fiind completată cu același os obținut la frezare sau cu alte biomateriale (Fig.14) . Tehnica respectivă permite preservarea țesutului osos periimplantar și obținerea stabilității primare în caz de implantare imediată [4].

Concluzii

1. Complicațiile biologice evidențiate în lotul I de studiu au fost determinate mai frecvent la pacienții ce nu au respectat tratamentul de menținere, prezența lucrărilor protetice incomplet adaptate sau care nu permit o igienizare efectivă, prezența cementului restant periimplantar. Procesele de mucozită sau periimplantită prin pierderea suportului osos afectează funcționalitatea implantului dentar și modifică aspectul estetic, determinînd compromiterea lucrării implant-protetice.
2. Complicațiile mecanice în lotul II de pacienți au fost mai frecvente la pacienții ce au prezentat complicații biologice, cei cu edentații par-



Fig.9. Help kit-ul.

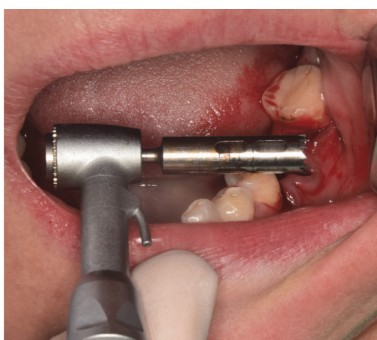

Fig.10. Freza trepan pentru explantarea fragmentelor fracturate sau a implantelor compromise

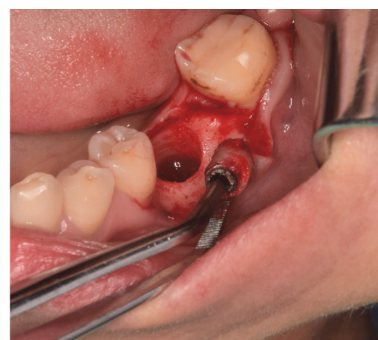

Fig.11. Fragmentul fracturat și defectul restant

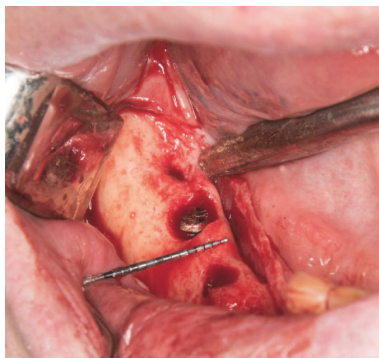


Fig.12. Aspectul crestei alveolare pînă la explantare

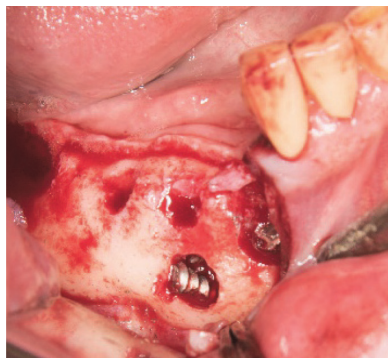


Fig.13. Apicoectomia prin crearea ferestrei de acces din vestibular și preservarea ofertei osoase

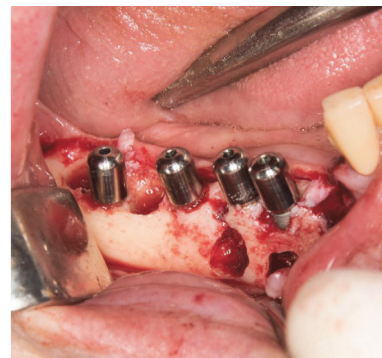

Fig.14. Aspectul crestei alveolare cu prezența implantelor dentare instalate ulterior

- țiale, prezența implantelor cu diametrul redus sau nerespectarea raportului coroană-implant.
3. Observațiile în ambele loturi au demonstrat o inter-dependență între complicațiile mecanice cu cele biologice, care se completează reciproc, avînd ca consecință pierderea lucrării protetice.
 4. Complicațiile biologice avînd ca factori etiologici flora microbiană, similar parodontitelor marginale, pot fi tratate prin aplicarea acelu-rași protocoale terapeutice. Pentru formele usoare tratament conservativ medicamentos, medii prin abord chirurgical cu lambou în cimp deschis și grave prin explantare.
 5. Tratamentul complicațiilor mecanice v-a fi aplicat în funcție de nivelul fracturii, numărul de implante fracturate și morfologia lucrării protetice.
 6. Creșterea numărului de implante inserate și a medicilor ce practică implantologia orală a determinat și o sporire proporțională a frecvenței complicațiilor apărute. Complicațiile aparute pot fi preîntîmpinate sau tratate, printr-o atenție deosebită acordată diagnosticului, planului de tratament, unei solide pregătiri chirurgicale și protetice. În prezentul studiu, evaluînd com-

plicațiile de ordin biologic și mecanic, am dorit să atragem atenția specialiștilor în domeniu asupra metodelor de profilaxie și tratament.

Bibliografie

1. Al Quran FA, Rashan BA, Al-Dwairi ZN. Management of dental implant fractures. A case history. *J Oral Implantol.* 2009;35:210-14
2. Annibaldi S., Ripari M., La Monaca G., Tonoli F., Cristalli M.P. Local accidents in dental implant surgery: prevention and treatment. *Int J Periodontics Restorative Dent* 2009 Jun; 29(3):325-31
3. D. Sirbu, V. Topalo, I. Suharschi, O. Zănoagă, V. Sinițin, Osteoplastia defectelor osoase ale maxilarelor prin autotransplanturi mentoniere , *Revista „Medicina Stomatologică”,* Nr.2, 2015, p 58-67.
4. Gealh W, Mazzo V, Barbi F, Camarini ET. Osseointegrated implants fracture: causes and treatment. *J Oral Implantol.* 2010;37:499-503
5. Lang NP, Wilson TG, Corbet EF. Biological complications with dental implants: Their prevention, diagnosis and treatment. *Clin Oral Implants Res.* 2000;11(Suppl 1):146-55
6. Mish K.,Wand HL.Implant surgery complications:etiology and treatment,*Implant Dent* 2008,156-68
7. Sirbu D.,Topalo V.,Mostovei A.,Suharschi I.,Mighic A.,Mostovei M.Crearea ofertei osoase la pacienții cu atrofii severe ale mandibulei pentrueabilitatea implanto-protetică.*Medicină Stomatologică.*Nr.3(28)/2013,p.47-53.
8. Ф. Ренуар, Бо Рангент, Факторы риска в стоматологической имплантологии, *Издательский дом Азбука, 2004, стр.1-180.*