

# PARTICULARITĂȚILE PLANIFICĂRII ȘI TRATAMENTULUI PROTETIC ÎN REABILITAREA PACIENȚILOR EDENȚAȚI CU INSERAREA ANGULATĂ A IMPLANTELOR

Dumitru Sirbu,  
conferențiar universitar

Catedra de chirurgie  
oro-maxilo-facială și  
implantologie orală  
„Arsenie Guțan“,  
IP USMF „Nicolae  
Testemițanu“

Mihail Mostovei,  
asistent universitar

Catedra de stomatologie  
ortopedică „Ilarion  
Postolachi“, IP USMF  
„Nicolae Testemițanu“

Stanislav Strășca,  
medic rezident, anul III

Catedra de chirurgie  
oro-maxilo-facială și  
implantologie orală  
„Arsenie Guțan“,  
IP USMF „Nicolae  
Testemițanu“

Vadim Popovici,  
asistent universitar

Catedra de stomatologie  
ortopedică „Ilarion  
Postolachi“, IP USMF  
„Nicolae Testemițanu“

Alexandru Mighic,  
asistent universitar

Catedra de chirurgie  
oro-maxilo-facială și  
implantologie orală  
„Arsenie Guțan“,  
IP USMF „Nicolae  
Testemițanu“

Victor Mighic,  
medic stomatolog

Clinica stomatologică  
SRL „Omni Dent“

## Rezumat

**Introducere.** Inserarea implantelor în cazul atrofiilor severe implică necesitatea realizării intervențiilor de creare a ofertei osoase pentru implantele de diametre standard. Utilizarea acestor tehnici de grefare măresc morbiditatea, costul și durata tratamentului necesitând adesea zone donor extra-orale. **Materiale și metode.** Studiul s-a bazat pe analiza surselor bibliografice, planificarea și reabilitarea a 15 pacienți cu vârsta cuprinsă între 35-62 ani cu edentații totale sau parțiale uni sau bimaxilare tratați prin metodă alternativă implantării standard aplicând conceptul Fast and Fixed. **Rezultate.** Pe perioada studiului rata de supraviețuire a implantelor a constituit 100%. Nu au fost înregistrate cazuri de periimplantită sau mucozită. Pacienții s-au prezentat la vizitele de control la 1 săptămână, la 1 lună și la 6 luni. Din 19 proteze 4 sau fracturate peste 6 luni. **Concluzii.** Aplicarea angulată a implantelor distale permite micșorarea stresului asupra infrastructurii cu mărirea vădită a lungimii extensiei distale și evitarea formațiunilor anatomice imprtante. Aceasta reduce necesitatea intervențiilor chirurgicale și permite reabilitarea rapidă a pacientului cu micșorarea morbidității postoperatorii.

**Cuvinte cheie:** reabilitare implanto-protetică, metodă alternativă, implante angulate.

## Summary

### PLANING AND PROSTHETIC TREATMENT PARTICULARITIES IN REHABILITATION OF EDENTULOUS PATIENTS WITH TILTED IMPLANT PLACEMENT

**Introduction.** Implant placement in cases of severe atrophy requires bone grafting procedures for standard size implant placement. Application of these techniques increases the morbidity, costs and treatment time with extra-oral donor sites. **Material and methods.** The study was based on literature analysis, planning and treatment of 15 patients aged between 35-62 years old with partial or complete edentulism on one or both jaws rehabilitated with alternative implant placement using tilted implants. **Results.** The survival rate during the study was 100% for implants. There were no cases of periimplantitis or mucositis. Patients were called at 1 week, 1 and 6 months follow-up. Four prostheses out of 19 fractured after 6 months. **Conclusions.** Tilted implant placement allows decreasing of the cantilever length and stress to distal implants with avoidance of anatomical features. This method reduces the number of surgical procedures, decrease the morbidity period reduces costs and allows a faster rehabilitation of patients.

**Key words:** Implant-prosthetic rehabilitation, alternative method, tilted implants.

## Introducere

La ora actuală sunt cunoscute câteva metode de tratament a edentațiilor totale: proteze totale, supraproteze cu sprijin implantar, proteze fixe cu sprijin implantar [1]. Studiile clinice au demonstrat că purtătorii de proteze totale au avut doar o ușoară îmbunătățire a calității viții în comparație cu cei ce au beneficiat de tratament implanto-protetic [2]. Aceasta se datorează performanței funcționale slabe a protezelor totale mobilizabile, durere, disconfort cu scăderea capacităților masticatorii și a funcției senzitive [3, 4].

Inserarea implantelor în cazul atrofiilor severe implică necesitatea realizării intervențiilor de creare a ofertei osoase pentru implantele de diametre standard. Uti-

lizarea acestor tehnici de grefare măresc morbiditatea, costul și durata tratamentului necesitând adesea zone donor extraorale [5]. Pentru evitarea acestor intervenții cu utilizarea ofertei osoase existente s-au propus mai multe metode de tratament printre care inserarea angulată a implantelor. Un caz special îl prezintă metoda All-on-four concepută de către Palo Malo [6]. Fast and Fixed metodă perfecționată de către compania Bredent, Germania fiind analogică celei originale, în care se aplică aceleași principii utilizate în conceptul all-on-4.

Utilizarea acestei metode permite inserarea implantelor angulat (6 la maxilă și 4 la mandibulă) cu evitarea formațiunilor anatomice importante astfel încât implantele anterioare se inseră axial iar cele distale sub un unghi ce nu depășește 45°. Obținerea unei forțe de inserție mai mare de 45 Ncm ne permite încărcarea imediată a acestor implante prin utilizare protezelor provizorii acrilice. Datorită inserării angulate a implantelor se obține o reducere a lungimii extensiilor [7, 8, 9] din cadrul protezelor cu mărirea în același timp a distanței antero-posterioare. Testele de tensiune realizate de Krekmanov nu au demonstrat vreo diferență între implantele angulate și cele inserate axial totodată mărirea bazei protetice scade forța aplicată asupra implantelor [9]. Acest concept permite utilizarea osului disponibil cu aplicarea imediată a protezei. Datele literaturii la acest subiect relevă o rată de supraviețuire de 93-99.2% pentru maxilă și 93.2-100% pentru mandibulă la 1-5 ani distanță [10-12].

**Scop:** Evidențierea particularităților de planificare și tratament protetic a pacienților prin metoda alternativă cu implante angulate.

### Material și metode

Studiul s-a bazat pe analiza surselor bibliografice, planificarea și reabilitarea protetică a 15 pacienți cu

vârsta cuprinsă între 35-62 ani cu edentații totale sau parțiale uni sau bimaxilare tratați prin metoda Fast and Fixed. În cadrul studiului sau realizat 19 proteze fixe cu sprijin implantar (8 la maxilă, 11 la mandibulă) ancorate pe 91 implante de stadiul 2. Protezele au fost realizate în termeni de 1-7 zile dintre care 9 pre și 10 postoperator. Termenul recomandat pentru protezele provizorii a fost de 6 luni.

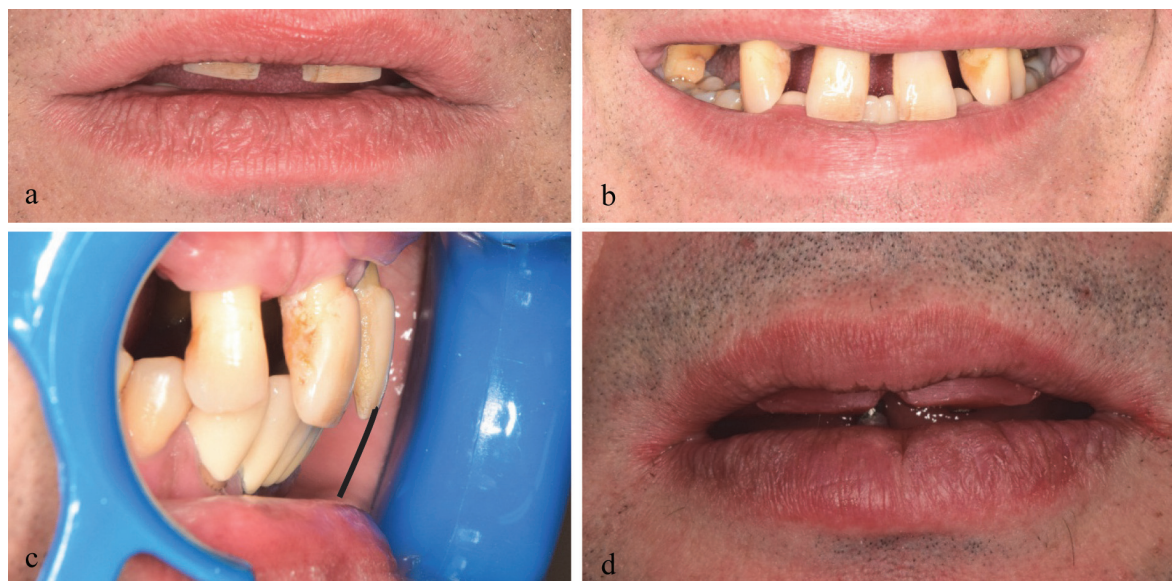
### Etapele protetice

Pentru realizarea unei restaurări protetice ce va satisface necesitățile estetice și funcționale ale pacientului este necesar aprecierea a 7 puncte cheie care vor determina atât partea chirurgicală cât și design-ul viitoarei proteze:

1. Poziția marginii incizale a incisivilor centrali superiori
2. Spațiul protetic disponibil.
3. Suportul buzei.
4. Linia surâsului și lungimea buzei.
5. Conturul și profilul de emergență.
6. Contactul protezei cu țesuturile moi.
7. Contactele ocluzale.

Poziția marginii incizale a incisivilor centrali superiori

În relația de postură a mandibulei mușchii se află în stare de repaus fiziologic cu buzele ușor separate și expunerea treimii incizale a incisivilor superiori. Gradul de expunere a marginii incizale este variat (de la 1-5mm) și depinde de înălțimea buzei, sex și vârsta pacientului [13]. Odată cu vârsta gradul de expunere a marginii incizale se micșorează din cauza abraziunii și diminuarea tomusului muscular deaceia aprecierea unei noi lungimi a dinților frontali este necesară pentru „întinerirea“ zâmbetului pacientului (Figura 1). Poziția marginii incizale a incisivilor maxilar vor influența nu doar estetica prin gradul de expunere dar și fonetica pacientului (Figura 1) prin modificarea an-



**Fig.1** Parametrii estetici și funcționali apreciați în raport cu buza superioară. Poziționarea adecvată pe verticală conform buzei superioare (a) și o avansare exagerată pe orizontală atât frontal cât și transversal cu dereglarea fonației (b). Proiecția incisivilor centrali nu corespunde cu fundul de sac din zona vestibulară inferioară (c), Aprecierea gradului de expunere a marginii incizale a incisivilor centrali superiori în stare de repaus fiziologic al mandibulei prin utilizarea șablonului cu borduri de ocluzie (d). [14].

gulației acestora (Sunetul S și F). Poziționarea marginii incizale a incisivilor mandibulari vor influența ocluzia statică (gradul de supraerupere) și dinamică (realizarea ghidajurilor corespunzătoare).

### Spațiul protetic

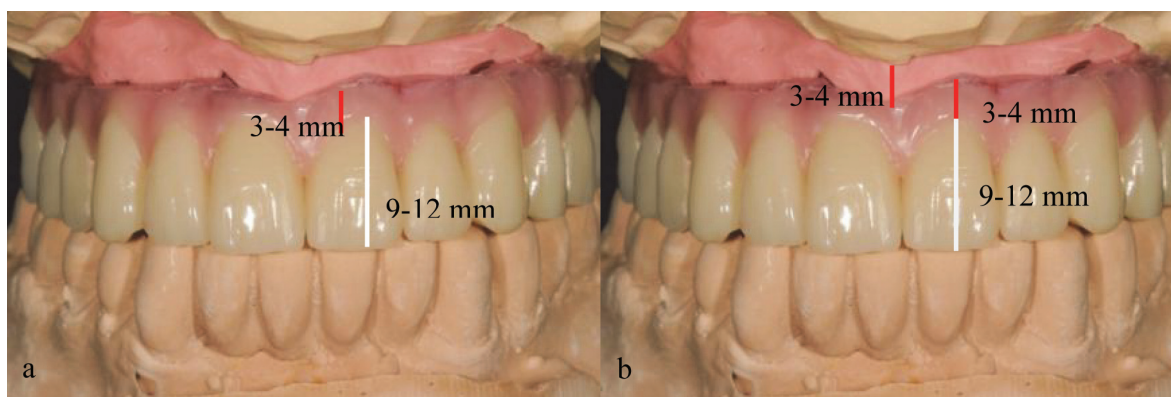
Aprecierea tipului de construcție protetică FP1, FP2, FP3 (Misch) se va face în dependență de spațiul protetic disponibil. Conform lui Magne, lungimea medie a unui incisiv central este de aproximativ 11 mm. Astfel pentru protezele fără gingie artificială (FP1) este necesar o rezorbție minimală a patului osos încât înălțimea de la gingie până la planul de ocluzie va constitui 9-12 mm (Figura 2 A). Pentru a realiza o proteză acrilică cu gingie artificială este necesar un spațiu protetic de cel puțin 15 mm pentru a asigura suficientă masă acrilică cu scopul prevenirii fracturării protezelor (Figura 2B, Figura 3). Spațiul protetic

excesiv poate de asemenea fi o problemă din cauza mării brațului pârghiei verticale. Astfel odată cu mărirea înălțimii dintelui cu 1 mm va crește forța aplicată cu aproximativ 20% [15].

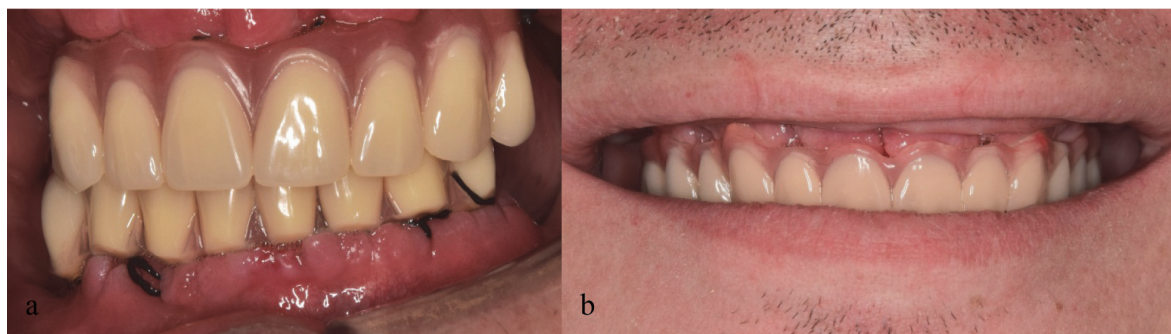### Suportul buzei superioare

Pierderea osoasă în zona premaxilei poate determina pierderea suportului necesar buzei superioare ceea ce se va observa prin creșterea unghiului nazolabial și prăbușirea buzei superioare cu afectarea aspectului estetic. Datorită rezorbției osoase severe poate apărea o discrepantă mare între poziția ideală a dinților frontali și creasta osoasă edentată.

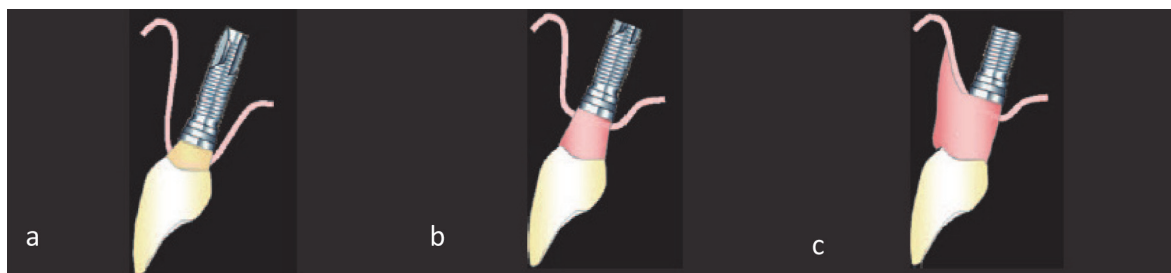
Această discrepantă poate afecta confortul, dicția, spațiul disponibil pentru limbă deaceia acești parametri trebuie luați în considerație la planificarea cazurilor clinice [16]. Astfel în situația când rezorbția orizontală e minimală construcția protetică va fi pla-



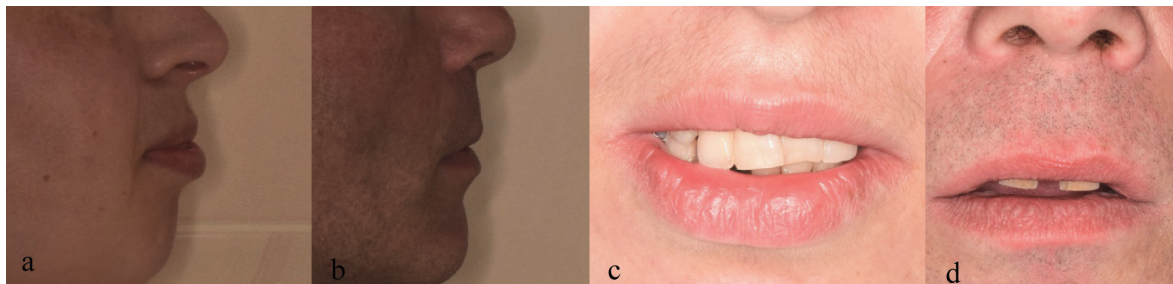**Fig.2.** Valorile spațiului protetic. Spațiul protetic necesar pentru construcție implanto-protetică fără gingie artificială (a), înălțimea minimă necesară pentru asigurarea rezistenței mecanice a construcției protetice (b) (image oferită de compania Bredent Medical GmbH, Germania)



**Fig.3.** Posibilele erori la nerespectarea valorilor spațiului protetic. Lipsa spațiului suficient pentru materialul acrilic la proteza mandibulară și montarea inadecvată a dinților (a). b. Expunerea liniei de tranziției, volum inadecvat de gingie artificială și poziționarea marginii incizale sub nivelul buzei inferioare.



**Fig.4.** Variantele construcțiilor implanto-protetice în dependență gradul de atrofie. Construcție implanto-protetică în cazul rezorbției osoase minimale (a), compensarea defectului osos vertical prin gingie artificială (b), construcție protetică mobilizabilă cu flangă vestibulară pentru compensarea rezorbției osoase orizontale (c). S Jivraj, W Chee & P Corrado British Dental Journal 201, 261 - 279 (2006) Published online: 9 September 2006



**Fig. 5.** Aprecierea lungimii buzei superioare. Buză superioară scurtă (a) și lungă (b). Gradul de expunere a dinților frontali la buza scurtă asociată cu egresie a grupului frontal (c) și la buza lungă (d).

nificată cu sau fără gingie artificială pentru compensarea resorbției orizontale. În situațiile când e necesar un suport pentru buza superioară construcția proteică cu suport implantar va fi mobilizabilă și va conține flangă vestibulară pentru compensarea defectului osos orizontal (Figura 4).

#### Linia surâsului și lungimea buzei superioare

În cadrul evaluării liniei surâsului o atenție deosebită se atrage gradului de expunere a dinților frontali. Tjan și Miller [17] au descris trei tipuri de linii: joasă (expunerea a 75% din lungimea dinților), medie (75-100 % vizibil din înălțimea dinților precum și vizualizarea papilelelor gingivale) și înaltă (expunerea de diferit grad a gingiei procesului alveolar). Estetic este considerată expunerea 1-3 mm a marginii gingivale în timp ce valori mai mari de 3 mm sunt considerate de majoritatea ca neatrăgător [13]. Conform datelor statistice linia joasă a surâsului se atestă în 20,5% din cazuri, medie — 69% iar înaltă în 10,5% [17]. Linia surâsului înaltă este asociată cu dezvoltarea puternică a mușchilor buzei superioare, erupția pasiv alterată, extruzia dento-alveolară, sau cu lungimea scurtă a buzei superioare (Figura 5A, B).

Efectuând măsurări de la baza buzei superioare până la marginea liberă a acesteia, L. Peck și co. [18] a apreciat că lungimea medie a buzei superioare a constituit 20-22 mm la femei și 22-24 mm la bărbați. Aceasta explică de ce linia înaltă a surâsului se întâlnește mai des la femei și mai rar la bărbați. În cadrul tratamentului conform conceptului Fast and Fixed, linia înaltă a surâsului și buza superioară scurtă pot crea dificultăți estetice prin expunerea marginii de tranziție dintre proteză și gingia proprie a pacientului (Figura 3b)

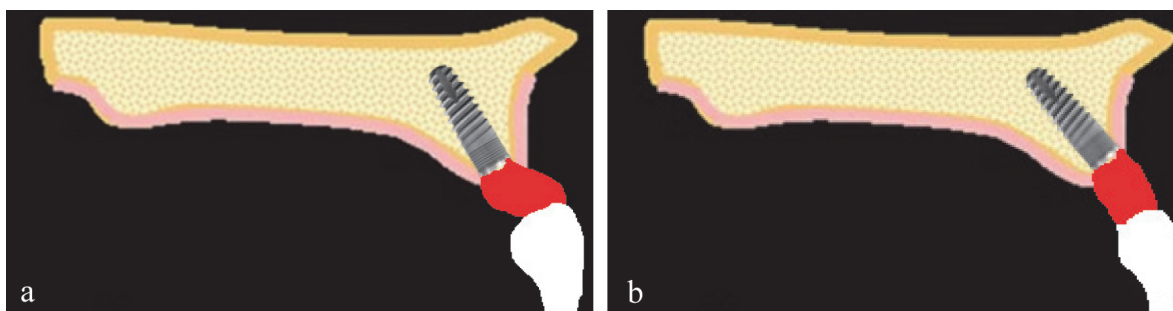
Adesea pentru a masca linia de tranziție este necesar efectuarea rezecției crestei alveolare. Determinarea necesității și cantității de os ce trebuie înlăturat se apreciază preoperator prin analiza parametrilor estetici menționați mai sus astfel încât aceasta să asigure o poziționare adecvată a marginilor incizale în repaus cu expunerea moderată a dinților frontali în timpul surâsului și mascarea liniei de tranziție în cazul surâsului forțat. Ulterior se va determina volumul osului care va rămâne după osteotomie astfel încât acesta să fie suficient pentru plasarea implantelor conform cerințelor minime ale protocolului Fast and Fixed [19].

#### Conturul și profilul de emergență

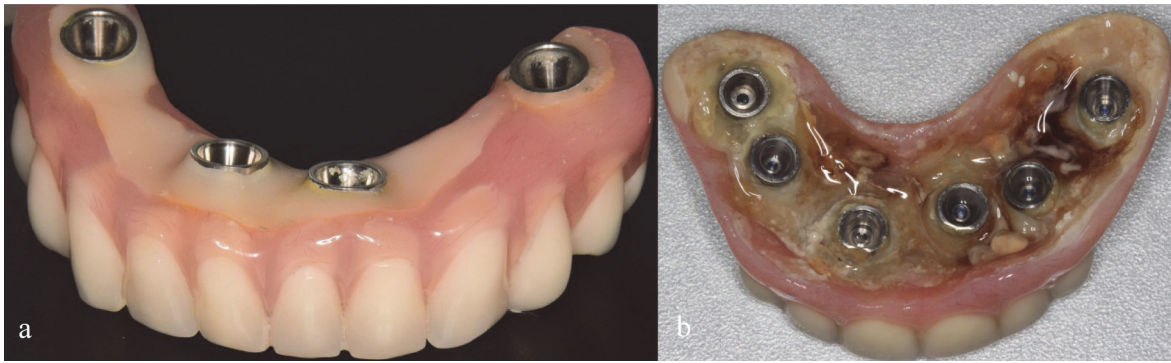
Conturul și profilul protezei cu suport pe 4-6 implantate joacă un rol important în capacitatea de a fi cu ușurință igienizat. Astfel în cazurile când discrepanța dintre poziția ideală a marginii incizale și crestei alveolare în plan orizontal este mare se va crea o platformă în cadrul protezei ce va fi greu de igienizat și incomod pentru pacient (Figura 6a). În așa situații e posibil inserarea mai apicală a implantului cu modificarea angulației pentru favorizarea profilului de emergență a construcției protetice (Figura 6b).

#### Contactul protezei cu țesuturile moi

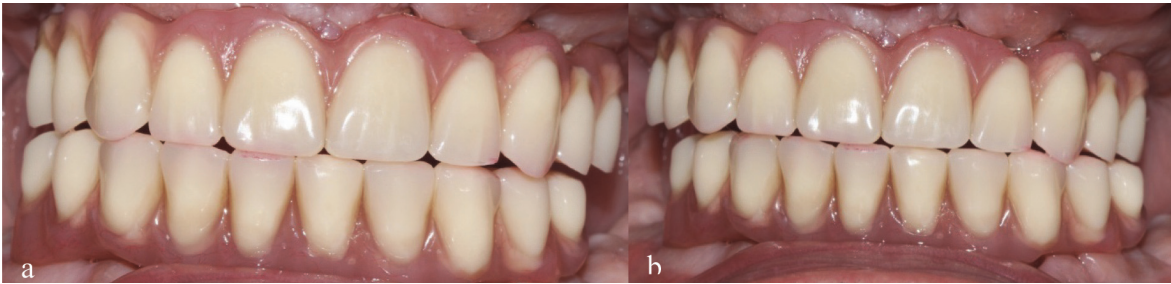
Proteza provizorie realizată în cazul reabilitării Fast and Fixed trebuie să aibă un contact intim cu mucoasa bucală dar să asigure suficient spațiu pentru o igienizare ușoară. Datorită edemului postoperator în prima săptămână, contactul cu țesuturile moi se va pierde deaceia după perioada osteointegrării conturul gingival al protezei se reajustează prin adăugarea de acrilat pentru a modela profilul gingival. În cadrul acestor reabilitări implanto-protetice se recomandă



**Fig. 6.** Angulația implantului în zona frontală. Pârghie orizontală greu de igienizat (a). Inserarea mai apicală a implantului cu modificarea angulației (b)



**Fig.7.**Tipuri de profil al protezelor la nivel gingival. Profilul convex al protezei pentru favorizarea igienei sub baza acestuia (a). Profilul concav al bazei proteze favorizează reținerea alimentelor și face imposibilă igieneizarea (b).



**Fig.8.** Schema contactelor ocluzale. Contacte multiple bilaterale la deplasarea laterală a mandibulei: a – dreapta, b – stânga

un profil convex (Figura 7a) pentru a nu cauza premise reținerii alimentelor în spațiile concave (Figura 7b) [20].

#### Contactele ocluzale

Multiple cazuri de fracturare a protezelor provizorii sunt datorate schemei ocluzale necorespunzătoare. Pentru protezele de acest tip, conform conferinței de consensus din 2017 Quintanilla, Spania, se recomandă utilizarea ocluziei bilateral balansate. Astfel încât la mișcările de lateralitate și protruzie participă un număr maximal de dinți atât din partea lucrătoare și cea nelucrătoare (Figura 8) pentru a repartiza forțele simetric pe toți implantii [20]. Extensiile distale trebuie excluse în proteza provizorie iar contactele să fie mai puternice pe implantele anterioare. M. Taruna și coaut. recomandă ghidaj pe grupul frontal (inclusiv canini) iar la prezența extensiilor distale, acestea trebuie să nu aibă contacte ocluzale [21].

Aceiași autori propun următoarele cerințe minime către schema ocluzală [21]:

1. Determinarea unei poziții stabile intermaxilare cu contacte maxime interdente bilaterale echilibrate.
2. Crearea a „freedom in centric“.
3. Eliminarea interferențelor dintre intercuspidarea maximă și pozițiile retrudate.
4. Eliminarea tuturor interferențelor la mișcările mandibulare atât în protruzie cât și lateralitate.

#### Etapile confecționării

Sunt cunoscute trei metode de confecționare a protezelor pe sistemul Fast and Fixed:

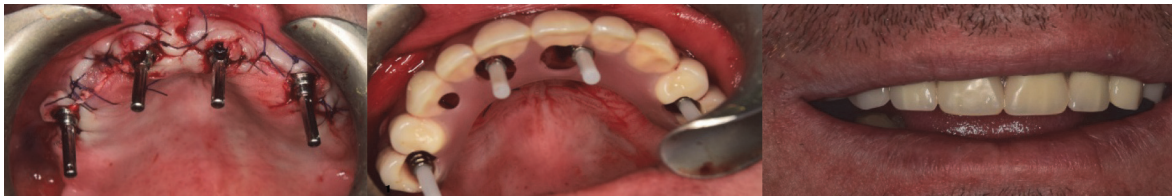1. Metoda directă. Presupune realizarea protezelor din timp, crearea orificiilor mai mari în dimensiuni la nivelul capelor protetice și încorporarea lor în proteză direct în cavitatea bucală cu utilizarea acrilatului auto-polimerizabil. Secționarea porțiunilor mai lungi a capelor, lustruire și scurtarea protezelor.
2. Metoda direct-indirectă. Presupune realizarea protezelor din timp și obținerea amprentelor cu aceste proteze, turnarea modelelor, încorporarea capelor în laborator, adaptarea, scurtarea și lustruirea pe model.
3. Metoda indirectă. Presupune obținerea amprente, realizarea șabloanelor cu borduri de ocluzie, aprecierea relațiilor intermaxilare, confecționarea protezelor.

Prima metodă permite livrarea protezei imediat postoperator (Figura 9), nu necesită laborator însă este mai slabă după duritate, necesită fixarea pe rând a capelor de la mandibulă pentru a nu pierde dimensiunea verticală de ocluzie. Metoda direct-indirectă presupune confecționarea modelului ceea ce permite verificarea protezei, ajustarea și posibilitatea reparării la necesitate.

Ultima metodă este cea mai îndelungată după timp, necesitând parcurgerea tuturor etapelor de confecționare a protezelor convenționale, însă permite armarea acesteia și crearea unei anatomii ocluzale stabile cu minime ajustări după livrare.

#### Amprentarea

După aprecierea și analiza parametrilor preimplantari necesari pentru realizarea tratamentului prin metoda Fast and Fixed se inseră implantele conform metodologiei descrise în articolele dedicate acestei eta-



**Fig.9.** Fixarea protezei confecționate preoperator. Fixarea abutmentelor Fast and Fixed (a), realizarea perforațiilor în proteză în proiecția capelor protetice (b), aspectul estetic după livrarea protezei (c).

pelor chirurgicale. În cadrul sistemului Fast and Fixed e posibil aplicarea atât a tehnicii deschise cât și închise de obținere a amprentei. Transferele pot fi conectate la bonturile protetice până sau după suturare, prima având avantajul vizualizării directe a conectării precise a transferului însă poate crea dificultăți la aplicarea suturilor. În cazul utilizării tehnicii amprentării duble într-un timp e recomandabil izolarea câmpului operator cu rubberdam pentru evitarea refluxării masei amprentare în plagă.

#### Înregistrarea relațiilor intermaxilare

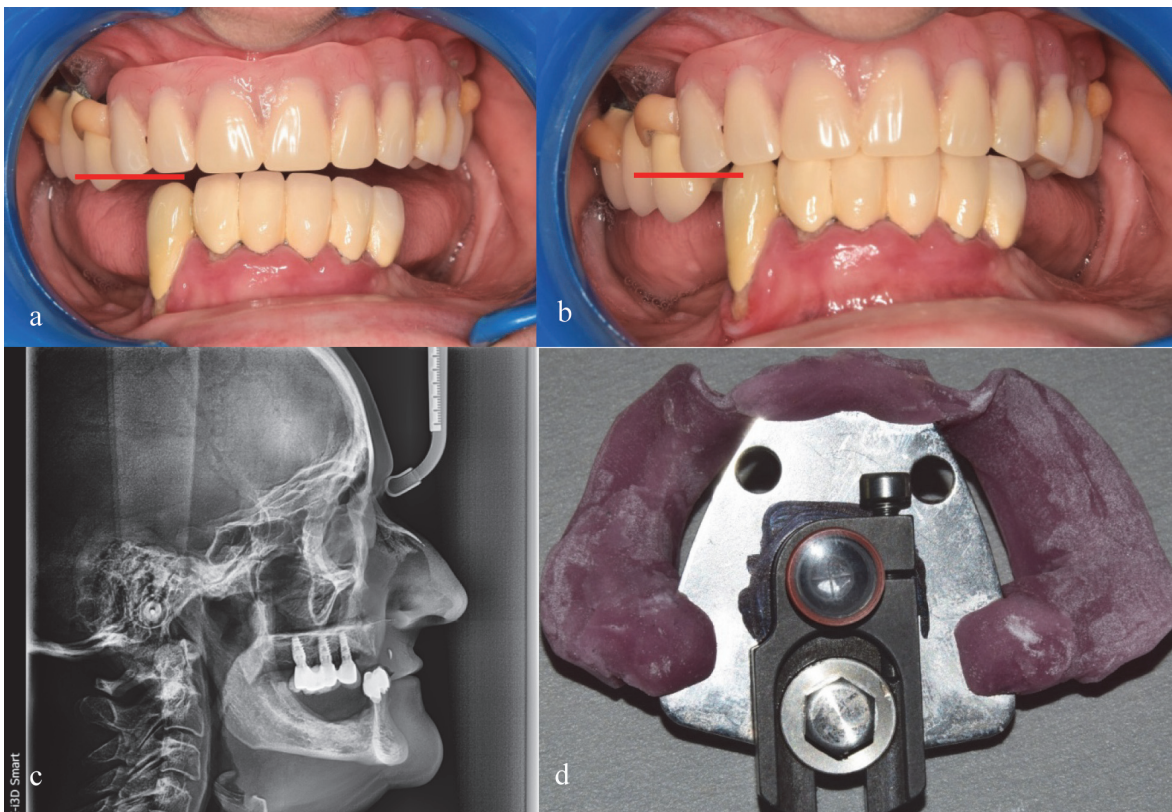
Acestea pot fi apreciate prin diferite metode în dependență de situația clinică. Astfel în cadrul reabilitării pacienților incluși în articolul precedent s-au utilizat următoarele metode de determinare a relațiilor intermaxilare:

1. Înregistrarea rapoartelor intermaxilare preoperator (în cazul în care acestea sunt stabile) cu păstrarea acestora în cadrul protezelor provizorii cu sprijin implantar.

2. Aprecierea relațiilor intermaxilare cu ajutorul șabloanelor cu borduri de ocluzie utilizând ca reper relația de postură a mandibulei și determinarea relației centrice cu ajutorul metodei bimanuale după Dawson.
3. Aprecierea dimensiunii verticale de ocluzie în baza teleradiografiei după metoda Sassouni (Figura 10 c), determinarea relației centrice prin înregistrarea arcului gotic (Figura.10d) (Centrofix, Amann Girbach). Aprecierea reperelor estetice utilizând șablonul cu bordură de ocluzie la maxilă (Figura 1d).

#### Livrarea protezei

La utilizarea metodei direct și direct-indirecte, producătorul recomandă fixarea unei cape protetice în laborator în timp ce celelalte vor fi încorporate direct în cavitatea bucală pentru evitarea erorilor de amprentare și tensiunii ce poate apărea la fixarea protezei. La utilizarea metodei Fast and Fixed, compania Bredent pune la dispoziție adeziv și masă acrilică au-



**Fig.10** Aprecierea și înregistrarea relațiilor mandibulo-craniene. Prezența poziției instabile a mandibulei datorită înfundării protezei maxilare (a, b), teleradiografia pentru aprecierea dimensiunii verticale de ocluzie (c), determinarea relației centrice cu ajutorul dispozitivului Centrofix, Amann Girbach.

topolimerizabilă (Q-resin) pentru fixarea directă a capelor protetice. După polimerizarea masei acrilice, proteza se înlătură și se umple spațiile goale sau porii rămași din jurul capelor protetice. Proteza este lustruită în clinică sau în laborator. Șuruburile sunt înfiletate cu o forță de 18 N/cm conform recomandărilor producătorului. Tot în această etapă se verifică pasivitatea lucrării.

### Rezultate și discuții

Din 19 proteze 9 au fost realizate preoperator din care 8 la pacienții total edentați și într-un caz la pacient parțial edentat clasa I Kennedy la mandibulă. În 4 cazuri s-au confecționat, pe lângă protezele preoperatorii, șabloane chirurgicale stereolitografice conform poziției dinților montați în proteze astfel facilitând procedura chirurgicală atât cât și cea protetică de ajustare a protezei.

Într-un caz nu s-a folosit gingie artificială, iar pentru a ranforșa proteza s-a utilizat carcasa metalică turnată. Pe perioada studiului rata de supraviețuire a implantelor a constituit 100%. Nu au fost înregistrate cazuri de periimplantită sau mucozită. Pacienții s-au prezentat la vizitele de control la 1 săptămână, la 1 lună și la 6 luni. Din 19 proteze 4 sau fracturate la diferit interval de timp, cu toate acestea irecuperabile a fost doar o singură proteză mandibulară. Din ele într-un caz a fost înregistrat fracturarea dintelui din cadrul protezei peste 1 săptămână de la fixare care a fost imediat înlocuit. Într-un caz protezul s-a fracturat multifragmentar din cauza parafuncțiilor nocturne confirmate de pacient. Celelalte două proteze, în pofida grosimii suficiente de acrilat s-au fracturat la nivelul celui mai lung corp de punte. Din spusele pacienților accidentul s-a petrecut în momentul consumului de alimente dure.

### Concluzii

Metoda alternativă cu inserarea angulată a implantelor reprezintă o soluție viabilă pentru pacienții cu deficit osos în zonele laterale cu o bună rată de succes atât a implantelor cât și a protezelor. Aplicarea angulată a implantelor distale permite micșorarea stresului asupra infrastructurii cu mărirea vădită a lungimii extensiei distale și evitarea formațiunilor anatomice importante. Aceasta reduce necesitatea intervențiilor chirurgicale și permite reabilitarea rapidă a pacientului cu micșorarea morbidității postoperatorii. Metoda Fast and Fixed este una modernă cu avantajele sale care necesită studii și rezultate pe termen lung.

### Bibliografie

1. Att W, Berart J, Strub JR. Fixed rehabilitation of the edentulous maxilla: possibilities and clinical outcome. *Journal of Oral-Maxillofacial surgery* 2009; 67:60-73.

2. Allen PF, McMillan AS. A review of the functional and psychosocial outcomes of edentulousness treated with complete replacement dentures. *J Can Dent Assoc.* 2003;69(10):662.
3. Heath MR. The effect of maximum biting force and bone loss upon masticatory function and dietary selection of the elderly. *Int Dent J.* 1982;32:345-356.
4. Wolff A, Gadre A, Begleiter A, Moskona D, Cardash H. Correlation between patient satisfaction with complete dentures and denture quality, oral condition, and flow rate of submandibular/sublingual salivary glands. *Int J Prosthodont.* 2003;16:45-48.
5. Del Fabbro M, Testori T, Francetti L, Weinstein R. Systematic review of survival rates for implants placed in the grafted maxillary sinus. *International Journal of Periodontics and Restorative Denture* 2004, 24:565-577.
6. Ashley D. The man behind the success of all on four dental implants. u Publish. info 2011:1.
7. Del Fabbro M, Bellini CM, Romeo D, Francetti L. Tilted implants for the rehabilitation of edentulous jaws: a systematic review. *Clin Implant Dent Relat Res.* Epub ahead of print, 13 May 2010.
8. Malo P, Rangert B, Nobre M. "All-on-Four" immediate-function concept with Braemark system implants for completely edentulous mandibles: a retrospective clinical study. *Clin Implant Dent Relat Res.* 2003;5(suppl 1):2-9.
9. Krekmanov L, Kahn M, Rangert B, Lindstrom H. Tilting of posterior mandibular and maxillary implants of improved prosthesis support. *Int J Oral Maxillofac Implants.* 2000;15:405-414.
10. Malo P, Rangert B, Nobre M. All-on-4 immediate-function concept with Braemark system implants for completely edentulous maxillae: a 1-year retrospective clinical study. *Clin Implant Dent Relat Res.* 2005;7(suppl 1):S88-S94.
11. Malo P, Lopez I, Nobre M. The All on Four concept. In: Babush C, Hahn J, Krauser J, eds. *Dental Implants: The Art and Science.* 2nd ed. St Louis, Mo: Saunders Elsevier; 2010:435.
12. Malo P, de Araujo Nobre M, Lopes A. The use of computer-guided flapless implant surgery and four implants placed in immediate function to support a fixed denture: preliminary results after a mean followup period of thirteen months [published correction appears in *J Prosthet Dent.* 2008;99:167]. *J Prosthet Dent.* 2007;97(6 suppl):S26-34.
13. Mauro Fradeani. *Esthetic Rehabilitation in Fixed Prosthodontics, Volume 1 Esthetic Analysis: A Systematic Approach to Prosthetic Treatment,* Quintessence Publishing, 352p, 2004.
14. Abe Jiro M, Kokubo, Kyoko; Sato, Koji and ibular Suction-Effective Denture and BPS: A complete guide, Quintessence Publishing, 292p, 2012.
15. Thomas E. Southard, Steven D. Marshall, Laura L. Bonner. *Orthodontics in the Vertical Dimension: A Case-Based Review,* Wiley-Blackwell, 544p, 2015.
16. S Jivraj, W Chee & P Corrado *British Dental Journal* 201, 261 — 279 (2006) Published online: 9 September 2006
17. Tjan A H, Miller G D, The J G. Some aesthetic factors in a smile. *J Prosthet Dent* 1984; 51: 24-28.
18. Peck S, Peck L. Esthetics and the treatment of facial form. *Craniofacial Growth Series.* McNamara JA, ed; Vol. 28 Ann Arbor, MI; University of Michigan; 1992:97.
19. Elena Preoteasa, Laurentiu Iulian Florica, Florian Obadan, Marina Imre and Cristina Teodora Preoteasa Minimally Invasive Implant Treatment Alternatives for the Edentulous Patient — Fast & Fixed and Implant Overdentures.
20. Peñarrocha-Diago M, Peñarrocha-Diago MA, Zaragoza-Alonso R, Soto-Peñaloza D, on behalf of the Ticare Consensus Meeting. Consensus statements and clinical recommendations on treatment indications, surgical procedures, prosthetic protocols and complications following All-On-4 standard treatment. 9th Mozo-Grau Ticare Conference in Quintanilla, Spain. *J Clin Exp Dent.* 2017;9(5):e712-5.
21. M.Taruna et al., Prosthodontic Perspective to All-On-Four Concept for Dental Implants *Journal of Clinical and Diagnostic Research.* 2014 Oct, Vol-8(10): ZE16-ZE19.