

# MEDICINA STOMATOLOGICĂ

PUBLICAȚIE OFICIALĂ  
A ASOCIAȚIEI STOMATOLOGILOR DIN REPUBLICA MOLDOVA  
ȘI A UNIVERSITĂȚII DE STAT DE MEDICINĂ ȘI FARMACIE  
„NICOLAE TESTEMIȚANU“

NR. 2 (19) / 2011

CHIȘINĂU — 2011

CZU 616.31:061.231  
M52

ISBN 978—9975—52—006—5

POLIDANUS S.R.L.  
str. Mircea cel Bătrîn, 22/1, ap. 53,  
mun. Chişinău, Republica Moldova.  
Tel.: 48-90-31, 069236830  
polidanus@mail.md

**Adresa redacţiei:**

bd. Ştefan cel Mare, 194B (blocul 4, et. 1)  
MD-2004, Chişinău, Republica Moldova.  
Tel.: (+373 22) 205-259  
Fax: (+373 22) 243-549

- © Text: ASRM, 2011, pentru prezenta ediţie.
- © Prezentare grafică: POLIDANUS, pentru prezenta ediţie.  
Toate drepturile rezervate.

Articolele publicate sunt recenzate de către specialişti în domeniul respectiv.  
Autorii sunt responsabili de conţinutul şi redacţia articolelor publicate.

# MEDICINA STOMATOLOGICĂ

## Publicația Periodică Revista „Medicina Stomatologică”

a fost înregistrată la Ministerul de Justiție  
al Republicii Moldova la 13.12.2005,  
Certificat de înregistrare nr. 199

### FONDATOR

Asociația Stomatologilor din Republica Moldova

### COFONDATOR

Universitatea de Stat de Medicină  
și Farmacie „N. Testemițanu”

## REVISTA MEDICINA STOMATOLOGICĂ

Revista MEDICINA STOMATOLOGICĂ este o ediție periodică cu profil științifico-didactic, în care pot fi publicate articole științifice de valoare fundamentală și aplicativă în domeniul stomatologiei ale autorilor din țară și de peste hotare, informații despre cele mai recente noutăți în știința și practica stomatologică, invenții și brevete obținute, teze susținute, studii de cazuri clinice, avize și recenzii de cărți și reviste.

## ИЗДАНИЕ MEDICINA STOMATOLOGICĂ

«MEDICINA STOMATOLOGICĂ» — это периодическое издание с научно-дидактическим профилем, в котором могут быть опубликованы научные статьи с фундаментальным и практическим значением в сфере стоматологии от отечественных и иностранных авторов, информация о самых свежих новинках в научной и практической стоматологии, изобретение и патенты, защиты диссертации, исследование клинических случаев, объявление и рецензий к книгам и журналам.

## JOURNAL MEDICINA STOMATOLOGICĂ

MEDICINA STOMATOLOGICĂ — is a periodical edition with scientific-didactical profile, in which can be published scientific articles with a fundamental and applicative value in dentistry, of local and abroad authors, scientific and practical dentistry newsletter, obtained inventions and patents, upheld thesis, clinical cases, summaries and reviews to books and journals.

### Revista MEDICINA STOMATOLOGICĂ

Certificat de înregistrare nr. 61 din 30.04.2009  
Accreditată de Consiliul Național de Acreditare  
și Atestare al AȘRM ca publicație științifică  
de categoria „C”.

### Ion LUPAN

Redactor-șef,

Doctor habilitat în medicină, profesor universitar

### COLEGIUL DE REDACȚIE:

#### Ion ABABII

Academician, profesor universitar

#### Corneliu AMARIEI (Constanța, România)

Doctor în medicină, profesor universitar

#### Alexandra BARANIUC

Doctor în medicină, conferențiar universitar

#### Valeriu BURLACU

Doctor în medicină, profesor universitar

#### Valentina DOROBĂȚ (Iași, România)

Doctor în medicină, profesor universitar

#### Norina FORNA (Iași, România)

Doctor în medicină, profesor universitar

#### Maxim ADAM (Iași, România)

Doctor în medicină, profesor universitar

#### Irina ZETU (Iași, România)

Doctor în medicină, conferențiar universitar

#### Rodica LUCA (București, România)

Doctor în medicină, profesor universitar

#### Vasile NICOLAE (Sibiu, România)

Doctor în medicină, conferențiar universitar

#### Ion MUNTEANU

Doctor habilitat în medicină, profesor universitar

#### Gheorghe NICOLAU

Doctor habilitat în medicină, profesor universitar

#### Ilarion POSTOLACHI

Doctor habilitat în medicină, profesor universitar

#### Glenn James RESIDE (Carolina de Nord, SUA)

Doctor în medicină

#### Sofia SÎRBU

Doctor în medicină, profesor universitar

#### Dumitru ȘCERBATIUC

Doctor habilitat în medicină, profesor universitar

#### Valentin TOPALO

Doctor habilitat în medicină, profesor universitar

#### Gheorghe ȚĂBÎRNĂ

Academician A.Ș.M.

#### Vladimir SADOVSCHI (Moscova, Rusia)

Doctor habilitat în medicină, profesor universitar

#### Galina PANCU

Doctor în medicină, asistent universitar

#### Shlomo CALDERON (Israel)

Doctor în medicină

#### Wanda M. Gnoinski (Elveția)

Doctor în medicină

### GRUPUL REDACȚIONAL EXECUTIV:

#### Oleg SOLOMON

Coordonator ASRM, doctor în medicină

#### Alla MALCOVA

Secretar Referent ASRM

#### Tatiana CIOCOI

Redactor literar

## SUMAR

### Teorie și experiment

Анатолий Кушнир, Валерий Бурлаку, Анжела Карталяну, Алла Ожован, Виктория Кырлиг  
**РОЛЬ ГЕЛЬМИНТНОЙ ИНВАЗИИ В РАЗВИТИИ СТОМАТОЛОГИЧЕСКИХ ЗАБОЛЕВАНИЙ** ..... 7

Ala Ojovan, Valeriu Burlacu, Angela Cartaleanu, Anatol Cușnir  
**PERSPECTIVA REZULTATELOR ALBIRII DINȚILOR VITALI ȘI DEVITALIZAȚI** ..... 11

### Organizare și istorie

Александр Постолаки  
**ЭМАЛЬ ЗУБОВ ЧЕЛОВЕКА И ОБЩИЕ ЗАКОНОМЕРНОСТИ ФОРМООБРАЗОВАНИЯ В ПРИРОДЕ**... 14

Elena Tintiuc, Valeriu Burlacu  
**EVALUAREA REZULTATELOR PRIVIND ADRESABILITATEA PACIENȚILOR LA SERVICIILE СТОМАТОЛОГИСЕ**..... 25

### Protetică dentară

Dumitru Romaniuc, Valeriu Fala, Valeriu Burlacu, Nicolae Cojuhari  
**ABRAZIUNEA DENTARĂ CA URMARE A BRUXISMULUI. TABLOUL CLINIC, DIAGNOSTICUL ȘI METODE DE TRATAMENT** ..... 28

### Odontologie—Paradontologie

Севда Алескерова  
**ОСОБЕННОСТИ КЛИНИЧЕСКОГО ТЕЧЕНИЯ ВОСПАЛИТЕЛЬНЫХ ЗАБОЛЕВАНИЙ ПАРОДОНТА У БОЛЬНЫХ С БРОНХИАЛЬНОЙ АСТМОЙ**..... 33

## CONTENTS

### Theory and experiment

Анатолий Кушнир, Валерий Бурлаку, Анжела Карталяну, Алла Ожован, Виктория Кырлиг  
**THE ROLE OF HELMINTHIC INFESTATION IN THE DEVELOPMENT OF DENTAL DISEASE** ..... 7

Ala Ojovan, Valeriu Burlacu, Angela Cartaleanu, Anatol Cușnir  
**LIVE AND DEVITALIZED TEETH WHITENING: PERSPECTIVE OF RESULTS**..... 11

### Organization and history

Александр Постолаки  
**HUMAN TEETH ENAMEL AND THE GENERAL REGULARITY OF NATURE MORPHOGENESIS**..... 14

Elena Tintiuc, Valeriu Burlacu  
**ASSESSMENT OF DATA REGARDING PATIENTS RESORT TO DENTAL SERVICES** ..... 25

### Dental protetics

Dumitru Romaniuc, Valeriu Fala, Valeriu Burlacu, Nicolae Cojuhari  
**ABRAZIUNEA DENTARĂ CA URMARE A BRUXISMULUI. TABLOUL CLINIC, DIAGNOSTICUL ȘI METODE DE TRATAMENT** ..... 28

### Odontology—Paradontology

Севда Алескерова  
**CLINICAL FEATURES OF INFLAMMATORY PERIODONTAL DISEASES IN PATIENTS WITH BRONCHIAL ASTHMA** ..... 33

Alexei Terehov, Corneliu Năstase  
**КОНСЕРВАТИВНОЕ ЛЕЧЕНИЕ  
КАРИЕСА ИЛИ РЕМИНЕРАЛИЗАЦИЯ  
(РЕМИНЕРАЛИЗИРУЮЩАЯ ТЕРАПИЯ)  
ЗУБНОЙ ЭМАЛИ..... 36**

Alexei Terehov, Corneliu Năstase  
**CONSERVATIVE TREATMENT  
OF THE DENTAL CARIES OR  
REMINERALIZATION OF THE  
TOOTH ENAMEL..... 36**

Valeriu Burlacu, Angela Cartaleanu, Vasile  
Zagnat, Valeriu Fală, Elena Tintiuc, Tudor  
Vatamanu  
**TERAPIE DE REFACERE DIRECTĂ CU SISTE-  
MA COMPOZIȚIONALĂ NANOUMLUȚĂ  
ESTHET X HD..... 45**

Valeriu Burlacu, Angela Cartaleanu, Vasile  
Zagnat, Valeriu Fală, Elena Tintiuc, Tudor  
Vatamanu  
**DIRECT ESTHETIC RESTORATIONS WITH  
NANOMATERIAL COMPOSITE SYSTEM  
ESTHET X HD..... 45**

## Endodonția clinică

## Clinical endodontics

Corneliu Năstase  
**ANALIZA CALITĂȚII DIAGNOSTICO-CURA-  
TIVE A ASISTENȚEI STOMATOLOGICE LA  
RESTAURAREA DINȚILOR TRATAȚI ENDO-  
DONTIC CU AJUTORUL UNOR CONSTRUC-  
ȚII PIVOTATE MODERNE ..... 48**

Corneliu Năstase  
**CLINICAL ERRORS AND COMPLICATIONS  
IN THE RESTORATION OF  
ENDODONTICALLY TREATED TEETH  
WITH MODERN POST TUMBLER  
CONSTRUCTION ..... 48**

Ștefan Gospodaru, Valeriu Fala, Valeriu Burlacu  
**TRATAMENTUL CHISTULUI RADICULAR  
PRIN METODA THERMAFIL CU UTILIZAREA  
MICROSCOPIEI ENDODONTICE ..... 53**

Ștefan Gospodaru, Valeriu Fala, Valeriu Burlacu  
**TRATAMENTUL CHISTULUI RADICULAR  
PRIN METODA THERMAFIL CU UTILIZAREA  
MICROSCOPIEI ENDODONTICE ..... 53**

Valeriu Burlacu, Valeriu Fală, Angela  
Cartaleanu, Victor Burlacu, Dorin Istrati  
**TRATAMENTUL RAȚIONAL A CHISTULUI  
RADICULAR..... 55**

Valeriu Burlacu, Valeriu Fală, Angela  
Cartaleanu, Victor Burlacu, Dorin Istrati  
**RATIONAL TREATMENT OF  
RADICULAR CYST ..... 55**

Gheorghe Nicolau, Mihail Barbuț, Iurie Marina  
**UTILIZAREA ÎN PRACTICA STOMATOLOGI-  
CĂ A MATERIALULUI PENTRU OBTURAREA  
CANALELOR RADICULARE PE BAZA DE  
RAȘINI AH PLUS..... 59**

Gheorghe Nicolau, Mihail Barbuț, Iurie Marina  
**STOMATOLOGICAL PRACTICAL USE OF  
THE MATERIAL FOR FIILLING OF RADICU-  
LAR CANNELS ON RESIN-BASED MATERI-  
AL AH-PLUS..... 59**

## Ortodonție

## Orthodontics

Avornic Lucia, Lupan Ion, Ciumeico Igor  
**MONITORIZAREA STĂRII PARODONȚIULUI  
ÎN TRATAMENTUL ORTODONTIC AL  
ANOMALIILOR DENTOMAXILARE ..... 61**

Avornic Lucia, Lupan Ion, Ciumeico Igor  
**THE MONITORING OF THE PARODONTUM  
STATUS IN ORTHODONTIC TREATMENT  
OF DENTO-MAXILLARY ANOMALIES ... 61**

Панахов Назим Адиль оглы  
**КОМПЛЕКСНОЕ ЛЕЧЕНИЕ МЕЗИАЛЬНО-  
ГО ПРИКУСА..... 65**

Панахов Назим Адиль оглы  
**THE COMPLEX TREATMENT OF THE  
MEZIAL BITE ..... 65**

## Cercetări studențești

Moraru Dan, Uncuța Diana  
**MANIFESTĂRILE CLINICE ALE  
PEMFIGUSULUI VULGAR ÎN CAVITATEA  
BUCALĂ .....70**

Gaiu Sorin  
**DISCROMII DENTARE, METODE DE  
TRATAMENT .....72**

## Teze

Lidia Eni, Gheorghe Nicolau  
**UTILIZAREA MATERIALULUI NANOCOM-  
POZIT „LITAR” ÎN TRATAMENTUL CARIEI  
DENTARE PROFUNDE.....74**

## Student research

Moraru Dan, Uncuța Diana  
**CLINICAL MANIFESTATIONS OF  
PEMFIGUS VULGARIS IN ORAL  
CAVITY .....70**

Gaiu Sorin  
**METHODS OF TREATMENT IN DENTAL  
DISCOLORATIONS.....72**

## Theses

Lidia Eni, Gheorghe Nicolau  
**THE USE OF „LITAR“ NANOCOMPOSITE  
MATERIAL IN THE TREATMENT OF DEEP  
CARIES .....74**

# РОЛЬ ГЕЛЬМИНТНОЙ ИНВАЗИИ В РАЗВИТИИ СТОМАТОЛОГИЧЕСКИХ ЗАБОЛЕВАНИЙ

## Резюме

В настоящее время в организме человека выявлено 250 видов паразитов, которые при своем развитии вызывают различные тяжелые болезни. В связи с этим было предпринято обследование 24 больных с различными заболеваниями полости рта. Было отмечено, что в развитии тяжелого течения этих болезней оказывает большое влияние глистная инвазия. Так, во многих случаях она является единственной причиной хронического рецидивирующего афтозного стоматита, экзематозного хейлита, аллергических проявлений в полости рта.

## Summary

### THE ROLE OF HELMINTHIC INFESTATION IN THE DEVELOPMENT OF DENTAL DISEASE

At present in the human body are revealed 250 species of parasites, which in their development cause various serious diseases. In this regard, an examination of 24 patients with various diseases of the mouth cavity was undertaken. It was noted that worm infestation has a great influence on the development of severe diseases. So in many cases it is the sole cause of chronic recurrent aphthous stomatitis, eczematous heylita, and allergic manifestations in the oral cavity.

Паразитами называются живые организмы, которые находятся внутри других организмов, используя последних как место обитания и источник питания, а болезни, причиной которых являются паразиты, называются инвазионными или паразитарными.

В организме человека могут находиться многие виды паразитарных червей, которые называются гельминтами. Они поражают почти все органы и ткани человека, в том числе и органы полости рта. Так, в кишечнике паразитируют острицы, аскариды, в кровеносных сосудах — трихинеллы, в печени и легких — эхинококк (Яровой П.И., Зубчук М.П., Токмалев А.К., 1984).

Гельминты повреждают органы и ткани не только механически, нарушая их работу, но и вызывают аллергию (высыпания на слизистых оболочках и кожных покровах, иногда даже бронхиальную астму), анемию, отягощая течение других заболеваний. Находясь в кишечнике, они затрудняют всасывание витаминов и других жизненноважных веществ, поступающих с пищей, отмечается дисбактериоз, который проявляется в виде болей в животе, поносов, запоров. Так, например, из зрелых яиц власоглава выходят личинки, которые проникают в ворсинки кишечника, растут в них, затем, разрушая ворсинки, проникают в толстый кишечник, где закрепляются и превращаются во взрослых особей. Живут эти паразиты в организме человека несколько лет. Каждый гельминт выпивает 0,005 мл крови в сутки. Количество их может быть до 500 и более. Из-за этого развивается тяжелая форма железодефицитной анемии. У детей гельминты вызывают задержку физического и умственного развития (Токмалев А.К., 2010).

Многие болезни органов дыхания (ОРЗ, воспаление лёгких и другие), желудочно-кишечного тракта (запоры, поносы, тошнота, рвота, боль в желудке и другие), заболевания нервной системы (головные боли, беспричинные раздражения, головокружения, нервный тик, эпилептические припадки), аллергические реакции являются следствием заражения гельминтами. Выделяемые гельминтами токсины, а некоторые из них, питаюсь кровью, угнетают процессы кроветворения, вызывают потерю крови

Анатолий Кушнир,  
Валерий Бурлаку,  
Анжела Карталяну,  
Алла Ожован,  
Виктория Кырлиг

Кафедра  
терапевтической  
стоматологии  
F.E.C.M.F.

и анемию, которая протекает настолько тяжело, что приводит к смерти больного (Е.Е.Корнакова 2002г.; R.Muller, 2001 г.). Токсины также подавляют иммунитет, осложняя течение многих заболеваний, в том числе и стоматологических (кариес, пародонтит, пародонтоз, заболевания слизистой оболочки полости рта).

Некоторые врачи-стоматологи проводят диагностику и лечение болезней органов полости рта (множественный кариес осложнения кариеса, гингивит, пародонтит, пародонтоз, заболевания слизистой оболочки полости рта) забывают, что причиной их тяжёлого течения может быть глистная инвазия. Иногда лечат, применяя антибиотики, кортикостероидные и другие препараты, которые приводят к временному лечебному эффекту, но, как правило, итогом являются осложнения (кандидоз полости рта и другие).

В настоящее время в организме человека выделено 250 видов паразитов, которые при своём развитии вызывают различные тяжёлые болезни. Так, власоглавы являются причиной тяжёлой железодефицитной анемии, аскариды вызывают лёгочные и кишечные заболевания (колит, энтероколит), эхинококки поражают лёгкие и печень, где образуются эхинококковые пузыри довольно больших размеров (до 20 см. в диаметре). В этих органах развиваются лейкоцитарные инфильтраты, кровоизлияния. Попадая в кишечник аскариды могут стать причиной непроходимости кишечника, заползая в желчные и дыхательные пути, в пищевод, что может привести к смерти больного. В литературе описывается случай проникновения аскарид в сердце. Такой случай был в 1956 году в одной из клиник Кишинёвского медицинского института (В.И.Захаров, 1972).

Врач-стоматолог часто встречает больных, которые жалуются на обильные слюноотделение, увеличение в объёме языка, неприятный запах изо рта, скрежет зубами во время сна (бруксизм), аллергические реакции неясной причины, головные боли, множественный кариес, налёт на языке, увеличение грибовидных и желобоватых сосочков и другие. Отдельно взятые признаки могут быть у больных с различной этнологией заболевания, в том числе и глистной инвазии. Так, например, бруксизм является одним из симптомов аскаридоза. Обильная саливация может быть как следствие тиреотоксикоза или глистной инвазии (чаще всего при наличии лямблий или остриц в организме больного).

### **Цель исследования и задача**

Целью данной работы являлось определение роли глистной инвазии в возникновении заболеваний органов полости рта.

Задача настоящего исследования состояла в изучении течения болезней полости рта при глистной инвазии, выявить особенности их проявлений, возможности диагностики и лечения.

### **Материал, методика и обсуждение**

Нами проведено обследование 24 больных, у которых отмечались различные явления, описанные выше.

Мужчин было 10 и женщин 14, от 9 до 60 лет. Все больные поступили на кафедру по поводу консультации.

5 больных жаловались на повышенную стираемость зубов, скрежет зубами во время сна, боли при приёме холодной, горячей пищи. 10 больных отмечали сильное слюноотделение, язвы в полости рта, увеличение языка в объёме, налет на языке, особенно по утрам, увеличение грибовидных и желобоватых сосочков, жжение и образования корочек в области губ. 9 человек жаловались на пятна на спинке языка (десквамация нитевидных сосочков), его чувствительность к термическим и химическим раздражителям, неприятный запах изо рта. У некоторых больных увеличение языка происходила «беспричинно». Одновременно усиливалось слюноотделение. Лечение снижало саливацию и то только на некоторое время.

Мы считаем, что, признаками заражения паразитами могут быть такие, как неприятный запах изо рта, кожные высыпания, неустойчивый стул или запоры, упорный кашель при здоровых лёгких и дыхательных путей, бруксизм, обильное слюноотделение, периодическая тошнота, отрыжка неприятным воздухом. Такие больные предпочитают сладкую или кислую пищу, снижается аппетит, работоспособность, развивается анемия, гиповитаминоз, несмотря на то, что больной принимает полноценную пищу.

При объективном обследовании были выявленные следующие заболевания: у 5 больных отмечены бруксизм, повышенная стираемость зубов, гиперестезия твёрдых тканей зубов, у 8-хронический рецидивирующий афтозный стоматит, у 6-десквамативный глоссит и аллергия, у 4-кандидоз полости рта, 1-экзематозный хейлит.

Все больные были направлены в лабораторию на обследование с целью выявления глистной инвазии. У 8 больных был выявлен лямблиоз, у 10-аскаридоз и у 5-энтеробиоз (острицы), у одного человека глистной инвазии не обнаружено.

В клинике болезней, вызванных гельминтами, выделяют две фазы: острую, которая длится 2-3 месяца, после внедрения паразита в организм человека и хроническую, которая продолжается многие месяцы и годы и зависит от типа гельминта.

Острая фаза характеризуется аллергической реакцией на антигены личинок. В это время наблюдается лихорадка, отёк, высыпания на коже и слизистых оболочках, лёгочные и абдоминальные синдромы, эозинофилия в крови и другие симптомы аллергии. Надо отметить, что все проявления аллергии одинаковы и не зависят от вида паразита.

Что касается хронической фазы, то клиниче-



ски проявления зависят от локализации гельминта, от его численности, способа питания. Так, воздействие при аскаридозе, зкинококкозе и других гельминтах обусловлено механическим травмирующим эффектом на ткани и органы, сдавливанием жизненно важных органов, непроходимостью кишечника и другими. Однако и при этой фазе развития продукты жизнедеятельности гельминта воздействуют на организм человека, оказывают иммунодепрессорное действие, отрицательно влияют на резистентность к бактериальным и вирусным инфекциям. В этой фазе наиболее трудно выявить возбудителя болезни.

У 5 человек при обследовании обнаружено острая фаза глистной инвазии, у остальных (18 больных)- хроническая, у 1 больного глисты не обнаружены. В связи с чем у некоторых больных глистная инвазия протекала или без явных проявлений или с незначительными симптомами в виде гиперсаливации, неприятного запаха изо рта при отсутствии причины (кариозных зубов, плохой гигиены полости рта, заболеваний желудка или другие).

Следует отметить, что в научной литературе при описании клинической картины поражения организма человека тем или иным гельминтом подробно описываются состояния органов желудочно-кишечного тракта, сердечно-сосудистой и нервной систем, состояния почек и т.д. и это правильно. Мало внимания уделяется состоянию полости рта, хотя известно, что ротовая полость, ее органы очень чувствительно реагируют на изменения любого органа и систем человеческого организма. По изменениям языка можно поставить диагноз заражения гельминтами (аскаридоз, лямблиоз или другой). Надо отметить, что многие симптомы поражения органов полости рта различными гельминтами могут быть одинаковыми или даже похожими на симптомы возникающие при заболеваниях с другой этиологией. Так, например, возникновение анемии может быть причиной кровотечения или недостатка поступления железа в организм из-за бедного содержания в пище этого элемента. Однако нельзя забывать, что причиной может быть глистная инвазия.

Правда, мы нашли в научной литературе единичные сведения о поражений языка при различных глистных инвазиях.

Язык — мышечный орган, поэтому он может поражаться при эхинококкозе. В этом случае эхинококк растет медленно. Вначале его обнаружить невозможно. Больной может отмечать незначительное увеличение языка. Со временем эхинококковый пузырь увеличивается. На спинке языка, чаще всего в средней части, обнаруживается выпячивание. При пальпации обнаруживается опухоль твердой консистенции, напряженная, безболезненная. Больной отмечает неудобства при приеме пищи, разговоре. При пальпации не-

обходимо соблюдать осторожность, так как можно раздавить пузырь, а это чревато грозными осложнениями болезни (Розенталь К., 1904).

Наиболее часто изменение языка отмечается при аскаридозе. Это заболевание относится к числу наиболее распространенных гельминтов человека и встречается на всех континентах. По данным ВОЗ в мире поражается около 1,2 миллиарда человек (Сергиев В.П., Лебедева М.Н., Флорова А.А., Романенко Н.А., 1996). При аскаридозе язык покрывается белым налетом и на его фоне видны красные гипертрофированные грибовидные сосочки. По краям языка видны отпечатки зубов. К сожалению, мы не нашли в литературе сведений о состоянии остальных сосочков языка.

Приводим клинический случай заражения аскаридами.

Больная В., 10 лет, обратилась на кафедру терапевтической стоматологии ФУВ с жалобами на увеличение языка, обильное слюноотделение, на необычный вид языка. Объективно: бледность кожных покровов, слизистая оболочка десны гиперемированная, легко кровоточит при дотрагивании, язык увеличен в размере, кончик языка красный, по всей спинке языка белый налет, снимается с трудом и не полностью. Видны гипертрофированные грибовидные сосочки. Мы обратили внимание на гипертрофию желобоватых сосочков (рис.1).

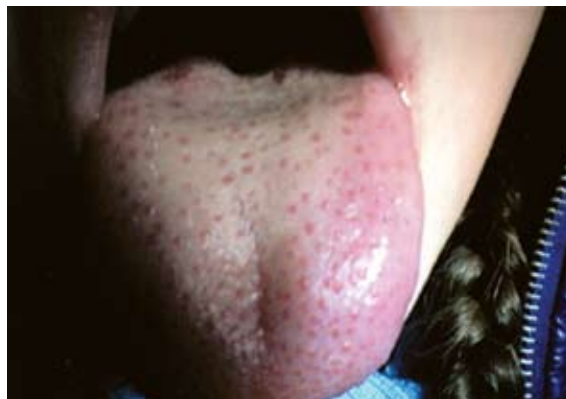

Рис. 1 Состояние языка при глистной инвазии — аскаридоз

Они были видны при широком открывании рта, что очень большую беспокоило. Она ощущала неловкость при глотании. Лабораторное обследование показало наличие в фекалиях яиц аскарид.

При аскаридозе не у всех больных возникает гипертрофия грибовидных и желобоватых сосочков, не у всех отмечается белый налет на спинке языка.

Клинический случай. Больной С., 52 года, обратился в январе 2011 года на кафедру терапевтической стоматологии FECMF с жалобами на появление пятен на языке, чувствительность языка при приеме горячей, соленой, кислой, твердой пищи. Пятна всё время менялись: то увеличивались, то уменьшались. Обратился к врачу стоматологу по месту жительства. Был поставлен диагноз:

десквамативный глоссит. Провёл лечение аппликацией различных препаратов, полосканиями отваров лекарственных растений, прижиганиями химическими веществами, но безрезультатно. Пятна не уменьшались, а увеличивались. Больной жалуется на боль в животе, запоры сменялись поносами, снижение аппетита, головные боли. Объективно: на спинке языка, видны, участки атрофии грибовидных и нитевидных сосочков, отграниченные от здоровых слизистой оболочки. Видны рубцовые изменения как следствие прижигания слизистой оболочки (1,1 x 1,5 см.) при незначительном механическом воздействии больной ощущает небольшую болезненность. При обследовании обнаружены в фекалиях яйца аскарид. Нужно отметить, что нельзя ограничиваться однократным исследованием. Так, у этого больного пришлось 5 раз исследовать кал на глисты. Интервал между ними составлял 5-8 дней. При некоторых глистных инвазиях необходимо проводить исследование не только кала, но и дуоденального содержимого и другие.

Клинический случай. Больной Л., 34 года, в марте 2010 года обратился на кафедру терапевтической стоматологии ФЕСМФ с жалобами на периодическое появление язв в полости рта. Других жалоб не предъявлял. Служит в полиции, считает себя практически здоровым. Лечился у врачей-стоматологов. Лечение проводилось в основном местное: аппликации обезболивающих, кератопластических препаратов. Язвочки исчезали в течении 8-10 дней, а без лечения 10-14 дней. После их заживления проходило 2-3 месяца, иногда месяц и вновь появлялись. Болеет с 2003 года. Объективно: в области слизистой нижней губы видна афта (0,5x0,5 см.), в области кончика языка также афта (0,4x0,3 см.). Афты резко болезненные при дотрагивании. Был поставлен диагноз: хронический рецидивирующий афтозный стоматит. Назначено лечение, включающее десенсибилизирующее, кератопластические, дикарис, внутривенное вливание реополиглокина, мочегонный препарат, отруби, карболен, очистительные клизмы. Больной отметил улучшение. Язвы не появлялись в течении шести месяцев. В октябре 2010 года больной вновь явился с жалобами на появление язвочек в области нижней губы и боковой поверхности языка. При осмотре были обнаружены афты (0,2x0,3 см.), болезненные при дотрагивании. Несмотря на отсутствие симптомов глистной инвазии было предложено исследовать кал на глисты. Проведенное двукратное исследование результатов не дало. Больной был направлен на исследование дуоденального содержимого, где были обнаружены лямблии. Только после этого больной вспомнил о том, что в детстве его лечили от глистов народными средствами. По-видимому, глисты периодически, а может быть и постоянно, находились в организме больного, вызывая аллергию, и как следствие — хронический рециди-

вирующий афтозный стоматит.

Следует подчеркнуть, что в настоящее время в практике врача-стоматолога преобладают такие заболевания как кариес и его осложнения. Однако весьма часто встречаются заболевания слизистой оболочки полости рта (аллергия, кандидоз и другие). Клиническая картина этих болезней бывает похожа на глистную инвазию. Так, при хроническом рецидивирующем афтозном стоматите больные жалуются на обильное слюноотделение, боли в животе, тошноту, расстройство желудка, запоры. Кандидоз полости рта возникает как следствие кандидоза кишечника. Всем известно, как тяжело лечить кандидоз полости рта, а без лечения кандидоза кишечника его практически вылечить не возможно.

Мы обратили внимание на то, что при лечении хронического рецидивирующего афтозного стоматита с применением дикариса, очистительных клизм удается на много продлить ремиссии или даже вылечить. Было отмечено, что этот стоматит встречается довольно часто у детей и их родителей. Такие же явления наблюдаются и при глистных инвазиях.

Сравнивая клинические проявления кандидоза и глистной инвазии следует отметить, что именно последняя часто является причиной дисбактериоза кишечника, который со временем переходит в кандидоз полости рта, хотя больной не применял ни антибиотики, ни кортикостероидные, ни другие препараты.

Врачу-стоматологу нужно обратить внимание на то, что кандидоз полости рта, кишечника и глистная инвазия — это явления одной цепи и их лечение должно проводится одновременно. Это касается и других заболеваний полости рта (хейлиты, глосситы и другие).

Клинический случай. Больной П., 37 лет, обратился на кафедру терапевтической стоматологии ФЕСМФ с жалобами на сухость губ, появление корочек, жжение. Болеет с мая 2010 года. Лечился различными препаратами, но ничего не помогало. Наблюдалось временное улучшение при аппликации гидрокортизоновой мази, витамина А. Несмотря на сухость губ больной отметил усиление слюноотделения, периодические поносы, сменяющиеся запорами, боли в левом боку, потерю аппетита. Объективно: на красной кайме губ корочки. Отличается незначительная десквамация эпителии кожи вокруг губ. Слизистая оболочка десны бледно розовая, не кровоточит. Кариозных зубов не отмечается. Обильное слюноотделение. Диагноз: экзематозный хейлит. Проведенное исследование выявило у больного лямблиоз.

У некоторых больных трудно найти причину экзематозного хейлита. В этом случае не надо забывать, что у больного может быть глистная инвазия. Мы не исключаем и другие причины, на пример, гальваноз, который в настоящее время часто встречается в практике врача-стоматолога

(Кушнир А.С., Бурлаку В.З., Тимченко Л.А., В.А. Кырлиг, А.Г. Ожован, М.И. Гуцу, 2010).

В заключении следует сказать что многие заболевания полости рта являются следствием глистной инвазии. Выявить у больного это заболевание не всегда возможно с одноразового исследования. Иногда необходимо его проводить несколько раз и в течении 1-2 месяцев с применением новейших методов.

Мы считаем, что этиологическим фактором хронического рецидивирующего афтозного стоматита во многих случаях является глистная инвазия. Те случаи, когда это заболевание не излечивается свидетельствует о том, что организм больного заражен гельминтами (эхинококком, острицами, лямблиями), которые трудно вывести из организма.

Больных с жалобами на один или несколько таких симптомов как: запах изо рта (при здоровой полости рта и тщательной гигиены), кожное

высыпание, неустойчивый стул или запоры, упорный кашель (при здоровых легких и дыхательных путей), бруксизм, обильное слюноотделение, снижение аппетита, работоспособности, анемию, необходимо обследовать на гельминты.

#### Литература

1. Захаров В.И. Паразитология и аллергология. Кишинев. Издательство «Штиинца», 1972, 125 стр.
2. Корнакова Е.Е. Паразиты человека. Ск.-П., 2002г.
3. Кушнир А.С., Бурлаку В.З., Тимченко Л.А., Кырлиг В.А., Ожован А.Т., Гуцу М.И. Гальваноз и некоторые способы его устранения. *Medicina stomatologica*. Chisinau Nr.3(16), 2010, стр.55-57.
4. Розенталь К. Язык и состояние его при различных заболеваниях Ск.-П., 1904, 165 стр.
5. Сергиев В.П., Лебедева М.Н., Флорова А.А., Романенко Н.А. Эпидемиология и инфекционные болезни. 1996; 2; 811.
6. Токмалев А.К. Гельминтозы человека. Москва, 2010.
7. Яровой П.И., Зубчук М.П., Токмалев А.К. Справочник по медицинской гельминтологии. Под редакцией Лобона К.М. Кишинев; «Карта Молдовеняскэ», 1984, 288.
8. Muller R. Worms and human diseases. Oxon-News-York, 2001r.

## PERSPECTIVA REZULTATELOR ALBIRII DINȚILOR VITALI ȘI DEVITALIZAȚII

### Rezumat

În prezent, datorită sporirii interesului față de aspectul estetic, tot mai multe persoane se adresează medicilor stomatologi pentru efectuarea procedurii de albire a dinților. Odată cu îndeplinirea minuțioasă a respectivului act terapeutic, o importanță deosebită are monitorizarea perioadei post-albire. Pe lângă observațiile de rigoare se intervine, în dependență de caz, cu anumite proceduri de corecție. S-a constatat și o îmbunătățire a igienei orale chiar și la 24 luni post-albire.

### Summary

#### LIVE AND DEVITALIZED TEETH WHITENING: PERSPECTIVE OF RESULTS

At present, with an increasing interest in the esthetic appearance, more and more people appeal to dentist's help for the procedure of teeth whitening. Along with the thoroughly performed therapeutic act, the particular importance of monitoring the post-whitening period should be mentioned. Together with the necessary follow-up attendance, if need might be, certain procedures of correction can be applied. An improvement of oral hygiene has been noted as far as 24 months after whitening.

**Actualitatea temei.** Impactul civilizațional marcat prin imixtiunea progresului științifico-tehnic, de asemenea tendințele estetice de ultimă oră impun oamenilor o atenție sporită esteticului facial. Un zâmbet frumos îl face pe om mai sigur pe sine, îl scoate în evidență, îl ajută să se afirme. Fiind mai informați prin mass-media, pacienții doresc să cunoască efectele în timp a intervențiilor estetice.

Exigențele pacienților legate de tratamentele de albire dentară, fiind în creștere, necesită o atenție sporită din partea medicilor stomatologi. Este absolut necesar ca medicul să cunoască foarte bine indicațiile, contraindicațiile, riscurile, efectele secundare, materialele și tehnicile de albire în scopul indicării variantei optime de

Ala Ojovan,  
Valeriu Burlacu,  
Angela Cartaleanu,  
Anatol Cușnir

*Catedra Stomatologie  
Terapeutică FECMF*

albire pentru fiecare pacient în parte și a supraveghea respectivul procedeu în privința minimalizării complicațiilor privitor la componentele cavității bucale, precum și a întregului organism.

E cert faptul că atât medicii, cât și pacienții sunt preocupați de problema păstrării efectului albirii pe o durată îndelungată de timp.

V.B. Haywood în 1994 a prezentat rezultatele albirii dinților la 300 pacienți. Dintre aceștia 73% erau satisfăcuți de rezultatul atins și peste trei ani după respectiva procedură. În urma chestionării stomatologilor americani s-a stabilit că: 91% stomatologi practică albirea dinților; 79% sunt satisfăcuți de rezultatele obținute; 62% au remarcat hipersensibilitatea dinților în 10,7% cazuri; 45% — iritarea gingiilor în 5,6% cazuri; 18% nu au remarcat efecte nocive (G.J.Cristensen, 1997). S-a stabilit că menținerea efectului de albire a dinților în mare măsură depinde de nuanța inițială a dintelui. Mai greu se supun acestui proces nuanțele sure ale dinților (J.Schmidseder, 2000). Tonul obținut după albirea dinților peste 12 luni s-a păstrat în 50% cazuri în albirea la domiciliu; 60% — după albirea profesională de oficiu și 25% — albirea combinată (Z.Halidova, 2006). Rezultatele altor studii, efectuate în cadrul eficienței albirii dinților, au remarcat eficacitatea scontată în 92% cazuri imediat după realizarea tratamentului; 74% — peste 18 luni; 62% luni — peste 3 ani; 35% — 6 ani (I.Luțkaia, 2005). În estimarea rezultatelor albirii dinților este evident de important faptul stabilirii duratei de menținere a nuanței obținute. Schimbarea culorii decurge mai rapid în straturile superficiale ale dintelui, decât în cazul pigmentării adânci sau interne a smalțului și dentinei. E important să remarcăm faptul că pigmentarea superficială are loc într-un timp mai accelerat la dinții albiți dar, concomitent, culoarea se restabilește rapid după un tratament repetat.

**Scopul studiului:** monitorizarea eficacității clinice și estetice de durată a efectului albitor cu sisteme de albire *Ultradent*.

**Material și metode.** În studiu au fost incluse 23 persoane cu vârsta cuprinsă între 17 și 38 ani, având culoarea inițială dentară — A3; A3,5; C3.

S-a utilizat metoda de albire dentară la domiciliu, aplicându-se gutiere confecționate individual. A fost folosit sistemul de albire *Opalescence* a firmei americane *Ultradent*. Acest produs conține ca substanță activă peroxidul de carbamidă, care posedă proprietatea de pătrundere legeră în țesuturile smalțului și dentinei unde se descompune până la radicali de oxigen ce au capacitatea de a difunda în țesuturile dentare chiar dacă agentul chimic respectiv a fost aplicat numai pe o singură suprafață a dintelui (ex. vestibular), asigurând efectul de albire.

Gelurile *Opalescence PF* sunt transparente, destul de vâscoase, aderente, cu pH-ul neutral, conțin apă (10-20%) pentru preîntâmpinarea dehidratării țesuturilor dentare, nitrat de caliu ce va atenua reacția

sistemului nervos pulpar la agenții de albire, ioni de fluor pentru accelerarea proceselor de remineralizare a smalțului. Toată producția *Opalescence* conține formula PF, fapt ce scade riscul apariției hipersensibilității și cariei în fazele postalbire dentară (T. Al-Qunlan, 2005).

În urma informării pacienților privitor la metodele de albire dentară, majoritatea covârșitoare a acestora aleg procedurile respective la domiciliu cu gutiere individuale, deprinzând repede utilizarea lor și remarcând confortul pe parcursul procedurilor. Doar în cazul a 2 pacienți albirea concomitentă la ambele maxilare a creat incomodități ne semnificative. Ulterior tratamentul de albire s-a realizat pe maxilă, apoi pe mandibulă, astfel pacienții având posibilitatea de a compara între dinții supuși albirii și dinții intacti, sporind încrederea în obținerea rezultatelor dorite.

Pe parcursul primelor trei zile pacienților li s-a recomandat aplicarea în gutieră pe durata de 1,5 ore a gelului *Ultra-EZ* pentru evitarea efectelor de hipersensibilitate dentară, deoarece acesta conține atât 3% nitrat de potasiu, cât și 0,25% ioni de fluor care reduc vizibil reacția sistemului nervos pulpar la excitanți.

După procedeul de albire deja finisat a fost indicată folosirea gelului *Flor-Opal* timp de 4-5 zile cu durata de 1,5 ore pe parcursul zilei pentru accelerarea proceselor de remineralizare fiziologică a smalțului. Albirea a durat de regulă 18-21 zile până la atingerea nuanței dorite (deseori A2, A1). După finisarea procedurii li s-a propus pacienților utilizarea pastei de dinți *Opalescence*. Formula unică a acesteia permite de a menține nuanța postalbire, contribuind la schimbarea tonului dentar cu două puncte după Vita pe parcursul a două luni. De asemenea pasta *Opalescence* dispune de proprietatea de diminuare a simptoamelor gingivitei.

**Rezultatele obținute. Discuții.** Finalitățile procedurii de albire au fost estimate la 12 luni (5 pacienți) și la 24 luni (18 pacienți). Evaluarea medicației estetice respective s-a realizat privitor la:

- 1) schimbarea tonului dentar;
- 2) modificări ale țesutului parodontal;
- 3) impactul asupra restaurărilor dentare;
- 4) posibilitatea apariției hipersensibilității dentare postalbire;
- 5) satisfacția pacientului.

• În rezultatul tuturor procedurilor de albire estetică a dinților s-au realizat schimbări de ton în conformitate cu algoritmul preconizat. Toți pacienții au manifestat aderență la tratament.

• La un pacient cu durata de postalbire de 1 an s-a observat o pigmentare ne semnificativă la coletul dinților frontali.

• La 2 ani după finisarea tratamentului s-au constatat anumite recidive de ton, acestea fiind corectate prin proceduri realbire. Conform unor date din literatura de specialitate, respectivele corecții sunt recomandate peste 1-4 ani, în mod individual, în caz contrar pot surveni recidive coloristice, inclusiv revenirea

la culoarea inițială (naturală) a dinților (J. Schmidse-der, 2000).

- Procedurile de realbire au fost indicate la 75% din pacienți după 24 luni de la finisarea tratamentului cu soluție de 10% *Opalescence* în gutierele deja utiliza- te pe parcursul a 3-4 zile.

- Mecanismele de revenire la cromatica inițială mai întunecată, după o anumită perioadă de timp, sunt studiate puțin. Pigmentarea pasivă îmbină in- cluderea superficială a coloranților cu schimbarea nuanței în țesuturile profunde a smalțului și dentinei. Schimbările cromatice de suprafață au loc mai rapid decât pigmentarea adâncă a smalțului și dentinei. Cromatizării superficiale sunt expuși în primul rând dinții albiți. Dar, în același timp, aceștia mai leger își recapătă nuanța deschisă.

- La pacienții incluși în studiu n-au fost remarca- te schimbări în țesutul parodontal. În urma albirii la domiciliu pot surveni schimbări de acest gen doar în cazul greșelilor iatrogene, în special în urma confecți- onării incorecte a gutierei sau a managementului me- dical necorespunzător a procedurii de albire.

- În perioada procesului de albire, la îndrumarea medicului stomatolog, toți au realizat o igienă perfec- tă a cavității bucale întru atingerea unui efect așteptat. Deprinderea în cauză a persistat și până la 24 luni ceea ce a facilitat menținerea sănătății orale. La pacienții supuși procedurii de albire pe parcursul a 12 sau 24 luni nu s-au depistat procese carioase.

- S-a constatat că albirea dentară nu modifică cu- loarea obturațiilor, restaurărilor dentare, de aseme- nea, a coroanelor de porțelan.

- În ambele perioade de evaluare a rezultatelor postalbire n-au fost constatate simptome de hiper- sensibilitate dentară.

- Efectul estetic în urma albirii s-a remarcat la toți pacienții. Putem constata că aceștia au rămas satis- făcuți de rezultatele obținute. Doi pacienți fumători s-au detașat de această deprindere vicioasă. Majori-

tatea pacienților recomandă și altor persoane acest procedeu de albire.

### Concluzii:

1. Albirea dinților devine un procedeu tot mai popular, deoarece este evident efectul său este- tic, iar aplicarea respectivei tehnici la domici- liu este simplă, costul fiind mic, efectele secun- dare sunt minimale.
2. Observațiile noastre vin să confirme faptul că sistemul de albire *Opalescence (Ultradent)* cu respectarea minuțioasă a algoritmului trata- mentului de albire, cu conclucrarea cointeresa- tă a pacientului, permite păstrarea rezultatelor preconizate pe durata de doi ani.
3. La doi ani după finisarea tratamentului de al- bire se recomandă efectuarea corecției postal- bire utilizând gutierele anterior utilizate.
4. Rezultatele realbirii pot fi menținute efectiv cu ajutorul pastei speciale de dinți *Opalescence*.
5. În rezultatul administrării respectivului proce- deu s-a constatat o îmbunătățire a igienei orale chiar și la 24 luni postalbire, fapt ce prelungeș- te nemijlocit menținerea albului impecabil ob- ținut.
6. Procedeele de albire permit monitorizarea permanentă a pacienților deoarece se impune motivarea consultării medicului stomatolog o dată la 6 sau 12 luni.

### Bibliografie

1. Haywood V. B. Commonly asked questions about nigtguard vi- tal bleaching// Dent-Assist.1996. Vol.65(2).
2. Луцкая И. Основы эстетической стоматологии. — Мн.: Современная школа, 2005.
3. Халидова З.М. Отдаленные результаты отбеливания витальных и девитальных зубов. — Москва, 2006.
4. Шмидседер Дж. Эстетическая стоматология / Пер. с англ. Под. ред. Т.Ф. Виноградовой. — Москва: „МЕДпресс- информ“, 2004.

# ЭМАЛЬ ЗУБОВ ЧЕЛОВЕКА И ОБЩИЕ ЗАКОНОМЕРНОСТИ ФОРМООБРАЗОВАНИЯ В ПРИРОДЕ

Александр Постолаки  
Доктор медицины

Кафедра  
ортопедической,  
хирургической  
стоматологии и  
имплантологии  
ГУМиФ им. «Н. А.  
Тестемицану»

## Резюме

Одной из главных проблем биомеханики зубов является строение их твердых тканей и, в частности, эмали. Обсуждаются различные аспекты гексагональной структуры эмалевых призм в свете механизма формообразования на основе спиральной и кристаллографической симметрии, часто встречаемой в природе. Подчеркивается, что общие закономерности формообразования в природе проявляются в различных структурных элементах человеческого организма и в эмалевых призмах в частности, что придает этой ткани высокие биомеханические свойства.

**Ключевые слова:** эмалевые призмы, гексагональная форма, биомеханика.

## Summary

### HUMAN TEETH ENAMEL AND THE GENERAL REGULARITY OF NATURE MORPHOGENESIS

One of the main biomechanical objectives of teeth structure is enamel formation. Different hexagonal structures of enamel prisms in the mechanism of morphogenesis based on spiral and crystallographic symmetry are discussed. It is accentuated, that the general regularities of nature morphogenesis appear in different structures of human body and in enamel prisms particularly, that supplies its huge biomechanical features.

**Key words:** enamel prisms, hexagonal morphology, and biomechanica.

*«Исследование редко направляется логикой; оно большей частью руководится намеками, догадками, интуицией... Основная ткань исследования — это фантазия, в которую вплетены нити рассуждений, измерения и вычисления», А. Сент-Дьёрдьи.*

## Введение

На протяжении многих десятилетий проводилось и продолжает проводиться изучение ультраструктуры эмали и дентина зубов человека в норме и при патологии во многих странах мира. Но до сих пор еще остаются не до конца выясненными ряд вопросов о механизме структурных и формообразовательных процессов происходящих при развитии и формировании зубов человека [1,2,3,4].

Еще в начале 60-х годов прошлого века появились первые предпосылки зарождения нового научного направления, на стыке трех наук: биологии, математики и техники, получившего название — бионика. Название это происходит от греческого слова бион, что означает элемент жизни (то есть элемент биологической системы). Различают три основных направления в бионике — биологическое, техническое и теоретическое. Биологическая бионика занимается изучением живых организмов для выяснения принципов, лежащих в основе явлений и процессов в них. В бионике используются данные биологии, физиологии, анатомии, биофизики, нейрологии, биохимии, математики и т. д. Живая природа — гениальный конструктор, великий зодчий и строитель, которая «геометризирует» используя разнообразные формы от окружности и овалов до многоугольников. Виртуозно komponуя их, природа создала бесконечное множество сложных, удивительно красивых, легких, прочных и экономичных конструкций. Наиболее экономичной, в отношении затраты материала, является конструкция, составленная из плотно сомкнутых правильных шестиугольников или шестигранников. Она очень

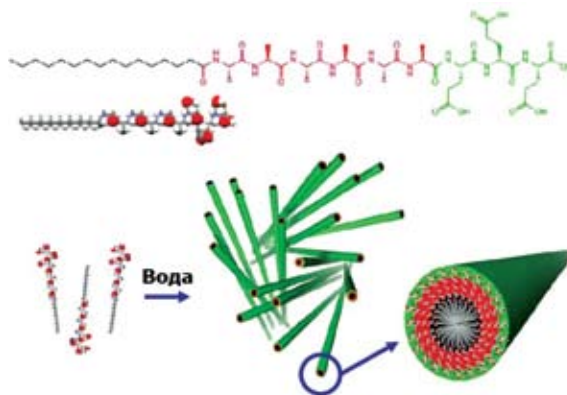
часто встречается в природе: в панцирях черепах, чешуе змей, пчелиных сотах, проводящих сосудах растений и т. д. (рис. 1). Весь окружающий нас живой мир представляет собой последние модели, сходящие со сборочного конвейера «фабрики жизни», а сама «фабрика» существует уже, по крайней мере, 2,7 млрд. лет [5,6,7].



**Рис. 1.** Пчелиные соты — это математический шедевр из воска. Среди шестигранных конструкций наиболее замечательным творением природы являются пчелиные соты. Это самая экономичная и самая емкая форма, единственным конструктивным элементом которой является гексагональная призма (ячейка).

Если обратиться к истории развития человечества, то невозможно не обратить внимания на тот факт, что с древнейших времен природа служила главным источником вдохновения для человека, в его стремлении также приспособиться и выжить в окружающем неприветливом мире, полном опасностей и лишений. Накопленные знания и опыт, передаваемые из поколения в поколение, лишь тысячелетия спустя послужили источником к зарождению и последующему развитию научного и технического прогресса. Ученые обратили внимание на удивительное сходство во многих конструктивных решениях инженеров и природы. Тщательный анализ показал, что природа и человек строят по одним и тем же законам, ищут для создаваемых систем оптимальные конструктивные решения [7,8]. Только человек приходит к решению проблемы силой разума, а природа, как считается, долгим путем естественного отбора. Однако, все то, что создается человеком, бледнеет перед теми эффективными механизмами нейтрализации внешних воздействий через форму, легкость и компактность используемых материалов, особенностей армирования, которыми снабдила природа представителей растительного и животного мира. Аналоги оптимальных конструктивных решений природы можно найти и в строении зубных тканей человека. Так, для предельного увеличения полезных (активных) сил, без увеличения ответных (реактивных) сил, в процессе эволюции в большей степени стали использоваться эффекты «клина» и «арки», в связи с чем, жевательная поверхность зубов стала приобретать

бугристую форму, а оси зубов — центрироваться в одной области головы. Вышеперечисленные преобразования подчиняются «закону равного сопротивления», когда в каждый элемент конструкции идет ровно столько материала, сколько необходимо для сопротивления прикладываемым к нему максимально возможным силам, в момент их одновременного действия [1]. За последние десятилетия многие области деятельности человека (например, освоение космоса, компьютерная и нанотехнология, мореплавание и др.) обязаны во многом своими успехами таким животным, как летучие мыши, змеи, дельфины, пчелы, бабочки и т. д. Эти животные обладают самыми совершенными «приборами» для навигации, вычислительными устройствами и системами хранения информации, которые когда-либо были известны человеку [5,6,7]. В 2010 году американские ученые заявили о новом открытии. В эксперименте они воздействовали на белки в растворе воды слабыми по мощности рентгеновскими лучами, для появления электрических зарядов у белковых молекул. Обычно формирование кристаллических структур происходит под действием атомных и молекулярных сил притяжения. И действительно, вначале заряженные белковые нановолокна по законам физики начинали отталкиваться, но затем по какой-то причине выстраивались в упорядоченную структуру в виде шестиугольника, образуя ранее неизвестный науке вид кристаллов — гексагональную упаковку нановолокон. Любопытен и еще один факт: когда концентрация заряженных волокон превышает некое пороговое значение, формирование кристаллов происходит в отсутствие рентгеновских лучей [9].



**Рис. 2.** Необычная гексагональная кристаллическая структура пептидных нановолокон под воздействием рентгеновских лучей [9].

Передовые технологии расширяют горизонт научных знаний с такой быстротой, что в ближайшем будущем ученые намереваются вообще опровергнуть все, что человечество сейчас знает о нашем мире и Вселенной. Их теория основывается на появившемся не так давно предположении, что пространство и время во Вселенной не являются непрерывными. Они якобы состоят из отдельных частей, точек — как будто из пикселей, из-за

чего нельзя увеличивать «масштаб изображения» Вселенной бесконечно, проникая все глубже и глубже в суть вещей. Президент Лондонского королевского общества, космолог и астрофизик Мартин Рис сделал следующее заявление: «Рождение Вселенной для нас навсегда останется загадкой» [10]. Именно поэтому, следует признать, что многие законы мироздания еще не доступны для нашего понимания и, следовательно, мы ограничены в возможностях достижения поразительных по своим химическим, физическим, механическим и эстетическим свойствам воплощений живой природы. Нам остается лишь безудержно стремиться к этому, не отвергая безрассудно достижений прошлого, а возвратиться в Природу и более углубленно и осмысленно попытаться понять ее язык, услышать ее голос, почувствовать себя одним неразделимым целым с ней.

Следовательно, имеет важное теоретическое и практическое значение продолжить изучение всей сложности анатомо-функциональной организации человека с позиции междисциплинарных знаний. Это позволит более ясно осветить малоизученные стороны единых биологических законов для всех живых организмов, на что обращает пристальное внимание современная бионика. Уже сегодня нанотехнологии определяют будущее в развитии стоматологии и, по-видимому, повлияют на дальнейшее утверждение мировой тенденции минимального вмешательства в анатомию и физиологию зубочелюстной системы.

### Цель исследования

Изучить структуру эмалевых призм на шлифах интактных зубов и провести сравнительный анализ научных фактов между строением эмали, зубочелюстной системы, организма человека и природными объектами в целом для выявления общих закономерностей и их проявлений.


### Материалы и методика

Материалом исследования послужили шлифы 12 зубов с интактными твердыми тканями, удаленные по показаниям (патологическая подвижность III ст.) у пациентов в результате хронического генерализованного пародонтита. Удаленные зубы фиксировали в 10% р-ре формалина в течении 7-10 дней. После этого их заключали в быстротвердеющую пластмассу «Редонт — 03» и разрезали на пластинки при помощи карборундовых дисков или наборов дисковых пил. Отобранные срединные пластинки шлифовали наждачной бумагой, получая шлифы толщиной 40-50 мкм. Отполированные пастой ГОИ шлифы промывали, высушивали, последовательно проводили через 75°, 96° и абсолютный спирт, обезживали в карбоксиле и заключали на предметных стеклах в бальзам по общепринятой методике. Полученные шлифы изучали в световом микроскопе под различным увеличением.

### Результаты и их обсуждение

Исследования шлифов показало, что эмалевый слой образован S-образно изогнутыми эмалевыми призмами, сошлифованные в продольной и поперечной плоскостях, что обуславливает чередование в проходящем свете светлых и более темных полос Гунтера-Шрегера, и расположенные отвесно по отношению к ним линии Ретциуса. В области эмалево-дентинного соединения обнаруживаются эмалевые пластинки и концевые разветвления большинства дентинных трубочек, проникающих, в отдельных случаях, в толщу эмали. На продольных шлифах, мы, как и М. Г. Бушан (1979), Е. В. Боровский, В. К. Леонтьев (1990), Костиленко Ю. П., Бойко И. В. (2005) выявили в области бугорков аркадоподобную форму соединения переплетенных между собой встречно направленных пучков эмалевых призм, берущих свое начало на противоположных сторонах коронки зуба [2,3,4]. Обобщая хорошо известные факты о строении эмали зубов, кратко опишем наиболее важные особенности ее строения для более ясного представления и понимая изложенного далее материала. Итак, структурной единицей эмали являются эмалевые призмы, которые представляют собой обызвествленные волокна с закругленно-гранеными поверхностями и большей частью с наличием желоба по всей длине (рис. 3). Эти волокна идут от эмалево-дентинной границы к поверхности зуба, неоднократно изменяя направление и проходя параллельно продольной оси зуба [3,11,12].

В желобах эмалевых призм на всем протяжении расположены рядом идущие призмы, которые по ходу извиваются, давая спиралевидные ходы в горизонтальном направлении, а на боковых поверхностях коронки они постепенно перемещаются в плоскость, перпендикулярную к длинной оси зуба, или даже несколько уклоняются от нее в сторону верхушки

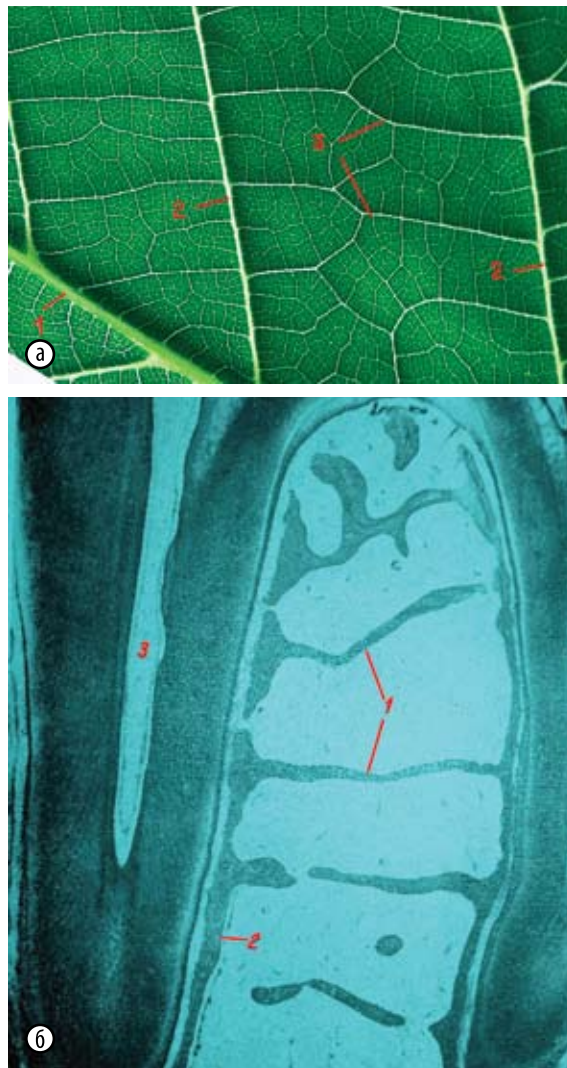


**Рис. 3.** Схема спиралевидных взаимоотношений эмалевых призм (схема по И. С. Кудрину) [11].

промежуточным веществом образуется чрезвычайно прочная конструкция. По своей внутренней структуре эмалевые призмы неоднородны и содержат в своем составе органический компонент, который на декальцинированных препаратах или в незрелой эмали имеет фибриллярную структуру, в виде тонкой сеточки, равномерно пронизывая всю



призму, а в молодой эмали и межпризматическое вещество. Многие авторы отмечают, что в ранних стадиях своего образования органическая основа эмали является аморфной или однородной и приобретает фибриллярный характер лишь постепенно, в процессе своего обызвестления. По нашему мнению, общая пространственная форма из эмалевых призм напоминает решетчатую конструкцию, на что также обращают внимание Е. В. Боровский, В. К. Леонтьев (1990), но с точки зрения органической белковой матрицы и ее связи с минеральной фазой через Са. Отмечается, что М. Glimcher и соавт. (1954) впервые выделили специфический белок эмали нерастворимый в ЭДТА и соляной кислоте. Представляя собой очень устойчивый белок, он оказался нерастворим даже в 1 н. соляной кислоте. «Этот белок при осторожной декальцинации остается на коронке зуба в виде своеобразной короны, волокна которой идут от фиссур жевательной поверхности к шейке зуба, где они наиболее выражены. Меньшее его количество находится в области бугров и боковых поверхностей. Высокая устойчивость белка, сродство его к коллагену и эластину позволяют предположить, что он играет роль «скелета», придающего устойчивость всей структуре эмали в целом» (с. 112) [3]. Подобные природные конструкционные «решения» мы обнаружили в описании строительно-механических принципов в строении, росте и формировании клеточных оболочек растений. В изучении проблемы архитектуры растений в середине прошлого века большой вклад внес проф. В. Ф. Раздорский (1883—1955). Им было показано, что мицеллярные ряды целлюлозы и фибриллы в клеточной оболочке сплетаются наподобие трехмерной сетки, образуя в местах соприкосновения и скрещивания узлы похожие на узлы сетки [13]. Микроскопическое исследование животных клеток показало, что основное вещество цитоплазмы представляет собой трехмерную микротрабекулярную решетку, построенную из тонких (диаметром 3-6 нм) тяжелей заполняющих клетку. Другие компоненты цитоплазмы — органеллы, небольшие тельца выполняющие специфические функции (пластиды, комплекс Гольджи, митохондрии и т. д.), находятся в подвешенном состоянии, прикрепленные к этой решетке. Есть свидетельство того, что и клетки растений имеют сходный цитоскелет. Обращает на себя внимание и архитектура листьев растений, а именно их жилкование, которое часто бывает дихотомичным, то есть вильчатое. У двудольных листьев с перистым жилкованием от главной жилки, под тем или иным углом, отходят боковые, параллельные по отношению друг к другу, жилки первого порядка. Они соединяются между собой сетью мелких поперечных жилок между собой — перемычек, жилок второго порядка, тем самым формируя прочную конструкцию на всех уровнях (рис. 4 а) [14].



**Рис. 4.** Общие закономерности в архитектонике листа и межальвеолярной перегородки: а) 1 — главная жилка листа; 2 — параллельные жилки первого порядка; 3 — поперечные жилки (перемычки) второго порядка, (фото автора); б) 1 — межкорневая перегородка с горизонтальным расположением перекладин губчатой кости; 2 — стенка альвеолы; 3 — корневые каналы, (фото из книги Л. И. Фалина, 1963).

В отличие от тех, кто сравнивал растения со строительными и инженерными конструкциями В. Ф. Раздорский в своей теории доказывал, что растение — это, в первую очередь, живой организм, согласно законам механики, реагирующий на действие сил приложенных к нему в данный момент, но вместе с тем и, согласно биологическим законам, реагирующий на них изменением строения своего тела и его частей [13]. По нашему мнению, это определение может быть переведено и в область стоматологии, а именно в раздел биомеханики зубочелюстной системы, в которой, как в зеркале отражаются местные и общие изменения в функционировании организма. В строении межзубных костных перегородок обнаруживаются те же конструкционные принципы, что и в листьях растений. Внутренняя структура костной перегородки образована горизонтально распо-

женными перекладами губчатого вещества. С одной стороны, переклады соединяют обе стенки перегородки, а с другой, за счет «многоярусности» обеспечивают прочность зубной альвеолы, так как свое начало они берут от дна соответствующих альвеол (рис. 4 б) [12].

Необходимо отметить, что на заре науки о сопротивлении материалов и теории упругости, установлении основных положений этих дисциплин стояло в тесной связи с рассмотрением конструкции растений (и отчасти — скелета животных). Основоположником науки о сопротивлении материалов считается великий ученый Г. Галилей (1638), а упругости материалов — английский естествоиспытатель, ученый-энциклопедист Р. Гук (1635—1703). Гук экспериментально обосновал свое теоритическое положение о пропорциональности между упругими растяжениями, сжатиями и изгибами, и производящими их напряжениями (Закон Гука, 1660 г.). Р. Гук подробно изучал микроскопическое строение растений и мельчайшие детали живых организмов, впервые ввел представление об их клеточном строении (термин «клетка» был введен Гуком в 1665 году). Еще естествоиспытатели XVIII века занимались вопросами о том, не имеется ли в теле растений аналогов костному скелету животных. Так, например, Ф. Шранк (1875) полагал, что «древесные волокна можно, конечно, сравнить с костными волокнами животных, а клеточную ткань — с их мясом; и в этом отношении большинство деревьев имеет сходство с млекопитающими, амфибиями, рыбами и птицами». На рубеже XIX-XX веков многие ученые-естествоиспытатели, занимающиеся проблемами архитектуры растений, обращали внимание в своих наблюдениях на такое простое и распространенное явление как «гибкость», пытались найти ей объяснение с позиции биомеханики. В конечном итоге, явление было признано рациональным приспособительным устройством и как один из строительно-механических принципов в конструкции растений [13].

При изучении морфологических особенностей строения пульпы зубов Е. В. Ковалев (1977) установил, что артериолы, анастомозируя, образуют аркадные конструкции, располагающиеся ярусами на всем протяжении пульпы. По мнению автора, существование артериоларных аркад (и сопутствующих им венул) обуславливает пространственную организацию кровеносной системы пульпы как повторение (ярусы) комплексов микрососудов, представленных всеми звеньями микроциркуляторного русла. Вероятно, что такая пространственная организация анастомозов может послужить дополнительным аргументом в пользу вероятной универсальности «блочного» типа объединения и для микрососудов [15]. Такой же «аркадный» принцип, но уже на примере расположения балочек губчатого вещества можно наблюдать в системе функционально взаимосвя-

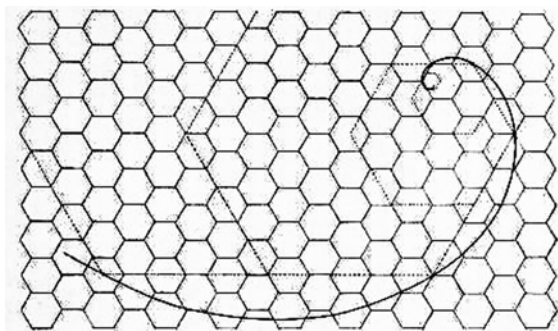
занных костей, например бедренных. При анализе траекторий, оказывается, что кривые продолжают с одной кости на другую через тазобедренные суставы, что, по мнению Р. Глазера (1988), не запрограммировано генетически, а возникает как ответ на нагружение скелета в процессе морфогенеза [16]. У взрослых в нижней челюсти траектории от подбородочного бугра одной стороны идут до области премоляров другой, переходя, таким образом, с одной стороны челюсти на другую [11,12].

На поперечных шлифах или срезах каждая призма имеет полигональную или гексагональную форму. В своей книге Л. И. Фалин «Гистология и эмбриология полости рта и зубов» (1963) отмечает, что в отличие от общепринятого взгляда на образование эмалевых призм, согласно которому каждый амелобласт в процессе своего развития превращается в эмалевую призму, скандинавские ученые, и в частности Густафсон (Gustafson, 1959), на основе проведенных исследований, предлагают свою точку зрения на процесс образования эмалевых призм и деятельность амелобластов. Густафсон рассматривает образование эмалевых призм как процесс секреции жидкого или полужидкого вещества вершинами амелобластов. Это вещество затем конденсируется, и из него строятся отдельные сегменты будущих призм. Границы между отдельными сегментами сохраняются и в зрелой эмали, обуславливая поперечную исчерченность эмалевых призм [12]. М. Г. Бушан и соавт. (1979), также указывает, что центральные концы адамантобластов дают начало эмалевым призмам. Окружающая их эктоплазма преобразуется в склеивающее межпризменное вещество эмали. Обызвествление эмалевых призм начинается с части клеток обращенных к дентину. Ко времени достижения слоев эмали окончательной толщины адамантобласты полностью преобразуются в эмалевые призмы. Что же касается дентина, наибольшей по объему твердой ткани зуба, то элементы ее структуры также имеют отношение к гексагональной форме. Отмечается, что путем фракционного центрифугирования были выделены кристаллы дентина интактных зубов, большинство из которых, в поперечном сечении напоминало шестиугольник [2,17].

*«Я убежден, что придет время, когда физиолог, поэт и философ будут говорить на одном языке, и будут понимать друг друга», Клод Бернар.*


Однако, в доступной нам научной литературе мы не нашли объяснения механизма образования эмалевых призм гексагональной формы, которая обнаруживается на поперечных шлифах зубов. В то же время, дальнейшие исследования по данной проблеме представляются необходимыми в свете более глубокого понимания биологических механизмов формирования эмали, а также ее биомеханических свойств. Еще в начале XX века шотландский биолог, математик Д. У. Томпсон (1860—1948)

в своей классической работе «Рост и форма» (1917) указал на взаимосвязь между гексагональной и спиральной симметрией (рис. 5) [18].



**Рис. 5.** Графическое построение логарифмической спирали в гексагональной системе координат (по Д. Томпсон, 1917).

Таким образом, мы предположили, что, отчасти, ответ касающийся вопроса об особенностях строения эмалевых призм, следует искать обратившись к специальному виду геометрической симметрии, так называемой, орнаментальной или кристаллографической симметрии. Орнаментальный узор или узор из шестиугольников, в применении к двум измерениям встречается гораздо чаще других, как в природе, так и в произведениях искусства по всему миру (рис. 6 а, б, в, г) [19,20].



**Рис. 6.** Цветок Жизни. Считается, что этот древний рисунок, обнаруживаемый во многих культурах Древнего Мира, содержит тайный символ мироздания: **а, б** — схема построения наиболее распространенной формы Цветка Жизни в виде гексагона (шестиугольник, где центр каждого круга находится на окружности шести окружающих кругов такого же диаметра); **в** — 3 дневный эмбрион человека; **г** — Леонардо да Винчи изучал формы Цветка Жизни и его математические свойства [20].

Такой же гексагональный узор, как мы уже отмечали выше, можно увидеть в различных природных структурах, как ткань паренхимы кукурузы, пигмент сетчатой оболочки наших глаз, кристаллы воды (снежинки), органические молекулы (например, графита) и, наконец, наиболее яркий пример, — пчелиные соты. В трехмерном пространстве этот вид симметрии характеризует

расположение атомов в кристалле. Если на плоскости расположить в несколько рядов плотно расположенные равные круги, то между кругами останутся небольшие промежутки. Касательные к кругу в точках, где он соприкасается с шестью окружающими его кругами, образуют правильный шестиугольник и если заменить каждый из кругов такой фигурой, то получим правильную конфигурацию из шестиугольников, заполняющую всю плоскость. Сами контуры построенных фигур имеют минимум длины с углами в  $120^\circ$ , как это и требуется «законом минимальной длины» (рис. 8 а). В полужидком пчелином воске, в соответствии с законами капиллярности, капиллярные силы, оказывают, вероятно, большее воздействие, чем давление изнутри от пчелиных тел, превращая круги в описанные шестиугольники [19].

Н. А. Заренков в своей книге «Биосимметрия» (2009) дает общее описание построения сотовой решетки в природных биоморфах. Построение начинается с трехлучевой звезды. Каждый луч единичной длины заменяется трехлучевой звездой с более короткими лучами длиной  $2/3$ . В результате количество отрезков утроится ( $3 \times 3 = 9$ ), а их общая длина удвоится,  $2/3 \times 9 = 6$ . Значит,  $D = \ln 3 / \ln 2 = 1,585$ . На следующей стадии некоторые отрезки смыкаются в шестиугольные ячейки, и, тем не менее, количество отрезков по-прежнему возрастает втрое ( $3 \times 9 = 27$ ), а их общая длина удваивается ( $2/3 \times 2/3 \times 27 = 12$ ). Далее ячейки продолжают мельчать и, следовательно, площадь каждой ячейки все больше сокращается. Поэтому расширение площади, занимаемой сотовой сетью может иметь предел (! — прим. авт. статьи), например площадь описанного шестиугольника, тогда как суммарная длина отрезков сети, по предположению Н. А. Заренкова, возрастает неограниченно [21].



**Рис. 7.** Пчелинная роевня [22].

Рассмотрим удивительные свойства шестиугольной ячейки в природе еще на одном показательном примере, где в ее строении усматривается один из формирующих законов природы, а именно «золотой пропорции».

Так, при измерении сота сердцевидной формы П. Я. Сергиенко (2009) получил следующий приближенный результат: длина (с учетом обломившейся и смявшейся части сота в месте его крепле-

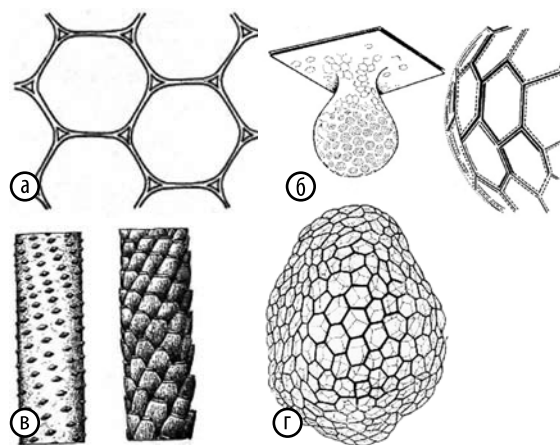
ния)  $\approx 105$  мм; ширина по центру симметрии  $\approx 65$  мм, где  $105/65 \approx 1,615\dots$  (рис. 7) [22]. Архитектура сотов уникальна и поэтому необходимо остановиться на ее описании подробней. Каждый сот состоит из многих тысяч небольших восковых камер или ячеек — геометрически правильных шестиугольников (призм). Устройство ячеек по-разному целесообразно, а толщина их стенок составляет всего десятую долю миллиметра. Ведь при круглых или, допустим, восьми — или пятиугольных ячейках между ними бы оставались неиспользованные пространства. Кроме того, каждая ячейка должна было бы целиком или частично иметь собственные стенки, то есть потребовался бы лишний материал. При трех —, четырех — или шестиугольных ячейках оба эти недостатка отпадают, так как каждая стенка является общей для двух соседних ячеек и при этом нет никаких лишних промежутков. Именно такие формы ячеек будут одинаково ограничивать совершенно равные площади, и при одинаковой глубине будут вмещать равное количество меда. Однако из всех трех равных по площади геометрических фигур шестиугольники имеют наименьший периметр. Таким образом, шестиугольные ячейки, наиболее лучший и экономный из всех мыслимых вариантов при котором требуется наименьшее количество строительного материала. Донышко каждой ячейки состоит из трех восковых пластинок имеющих форму ромба, в котором отношение диагоналей приблизительно равно  $1,618\dots$ , то есть числу «золотой пропорции» [22,23].

По нашему мнению представленные факты построения сотовой решетки в природных объектах помогут во многом понять общий принцип строения эмали и не только у человека, но и у всех млекопитающих обитающих на Земле. Возможно, что и в форме коронок зубов также должна проявляться «золотая пропорция», где экватор зуба является разделяющей границей. И тогда формообразование зубов у человека следует рассматривать не только с эволюционной точки зрения в связи с изменением характера пищи, то есть функции, но и параллельно с точки зрения оптимальности и экономичности затраченных природой объемов строительного материала, где «золотая пропорция» как «невидимый дирижер» регулирует анатомо-физиологическими процессами любого живого организма на генетическом уровне. Мы считаем, что наше предположение подтверждают следующее известное высказывание авторитетных ученых:

Е. И. Гаврилов, А. С. Щербаков в учебнике «Ортопедическая стоматология» (1984) отмечают: «Положение о функциональной ориентировке коллагеновых волокон (периодонта — прим. автора статьи) не вызывает сомнений. Спорным является другое. Одни считают, что функциональная ориентировка волокна является врожденной, другие (Эшлер) утверждают, что она возникает после прорезы-


вания зубов и включения их в функцию. По нашему мнению, функциональная ориентировка волокон является врожденной и формируется в период прорезывания зуба. Однако характер функции отдельных групп зубов (резцы, моляры), а также индивидуальные особенности смыкания зубных рядов и род пиши могут определенным образом сказываться на строении пародонта. Следовательно, врожденные структуры являются фоном, на котором функция создает свой прижизненный рисунок» [24].

Спиральные структуры являются объектом изучения большого количества наук, в том числе и архитектурной бионики [25,26]. Спиральное расположение семян, листьев, веток, чешуек, называемое филлотаксисом является весьма распространенным в природе. В качестве биологического объекта, строение которого можно наглядно описать с помощью спиральных структур, как правило, используется корзинка подсолнуха. Элементарные эмпирические наблюдения дают возможность предположить, что корзинка подсолнуха состоит из однотипных четырехугольных ячеек, «растущих» от центра к периферии. В своей статье «Метод геометрического построения спиральных решеток» А. В. Радзюкевич (2007) доказывает, что именно симметричные спиральные решетки обладают наибольшей плотностью укладки кругов (шариков), хотя в природных объектах ячейки могут иметь как четырехугольную, так и шестиугольную форму. Геометрические характеристики параметров спиральных решеток оказались идентичны, как на базе четырехугольных, так и шестиугольных ячеек. Минимальная площадь пустот по отношению к шестиугольной ячейке оказалась, в том случае, когда количество правых и левых спиралей равно (рис. 8 а, б, в, г) [27].



**Рис. 8.** Гексагональная форма строения структурных элементов в природе: **а)** схематическое изображение шестиугольников образованных в круге из касательных линий в точках, соприкасающиеся с шестью окружающими его кругами [19]; **б)** У простейших, особенно у инфузории туфельки, пелликула (жесткий слой, часто определяющий форму клетки простейших) образует утолщения, располагающиеся в виде шестиугольников, в центре которых выходят реснички [28]; **в)** интерстициальный каркас альвеолы легких [18]; **г)** спиральная (аркадообразная) укладка на побегах пальм [29].

Если рассматривать образование эмалевых призм как процесс секреции жидкого или полужидкого вещества вершинами амелобластов, мы можем предположить, что вероятно также как и в полужидком пчелинном воске здесь действуют законы капиллярности, оказывая влияние на образование эмалевых призм, из отдельных сегментов во время конденсирования вещества. В своей работе Л. И. Фалин (1963) приводит данные Скотта (Scott, 1955), что только 2% исследованных им призм имели правильную гексагональную форму, 57% призм имели форму аркад, 31% были полигональными или овальными и 10% имели неправильную форму, что говорит о том, что чаще всего встречалась аркадная форма на поперечных срезах эмалевых призм [12]. М. Г. Бушан и соавт. (1979), Е. В. Боровский (2003) также описывают наиболее часто встречаемую форму эмалевой призмы в поперечном сечении как аркадообразную или в форме чешуи, представляющая собой клиновидную форму с округленным основанием. Заостренными концами вышележащие призмы вклиниваются между широкими концами нижележащих призм в форме аркад (рис. 9 а, б, в) [2,30].



**Рис. 9.** Общие законы строения структурных элементов в разнообразных объектах живой природы и спиральный принцип их расположения: **а)** эмалевых призм; **б)** рыбьей чешуи; **в)** шишки.

Как отмечает Н. А. Гурин (1976), некоторые особенности развивающейся эмали млекопитающих установили Boyde и Lester (1967), которые выявили 3 характерных профиля минерализации, обусловленных плоскостью среза. Так, при тангенциальном срезе поверхность эмали имеет ячеистую структуру, напоминая строение сот. В продольном срезе структура эмали напоминает «зубья пилы» или «чакокол», в трансверзальном — была похожа по строению на «зубчатую стену». Boyde (1965) связывает структуру минерализующего фронта развивающейся эмали с различной ориентацией эмали. Prout (1971) исследовал зависимость состояния эмали зубов крыс от состава диеты и установил, что изменение структуры эмали является следствием нарушения метаболизма и функции амелобластов, а, следовательно, может привести к неполной минерализации эмали [31]. Во-первых, из вышесказанного следует что, вероятно, гексагональная форма эмалевых призм, под влиянием капиллярных сил, является первичной, но в процессе конденсирования полужидкого вещества они приобретают в основном другие формы, так как совершенно правильный узор из шестиугольников возможен только на плоскости, но не на

сфере. Это следует из одной основной формулы топологии, что шестиугольная сеть, покрывающая сферу, невозможна. Во-вторых, Х. И. Ирсалиев и соавт. (1987) при помощи сканирующего электронного микроскопа исследовали слизистую оболочку твердого неба и установили, что поверхность клеток многослойного ороговевающего эпителия в передней трети твердого неба напоминает вязаную ткань с большим количеством углублений, напоминающих сотообразный вид [32]. Мы также обратили внимание на известный факт, что стенки четырех последних путей бронхального «дерева», называемых альвеолярными ходами, целиком состоят из напоминающих пчелиные соты структур — альвеол, число которых в легких достигает  $3 \cdot 10^8$ . Стенки альвеол, толщиной около 10 мкм, образованы плотной двухмерной сетью капилляров, ячейки которой имеют в основном шестиугольную форму. Франкус и Ли (1974) предложили рассматривать геометрию типичной альвеолы пентагон — додекаэдром, а Каракаплан (1976) предлагает считать ее поперечное сечение гексагональным [33]. Печень человека состоит из шестиугольных трубчатых долек, каждая из которых содержит губчатую ткань, располагающуюся радиально вокруг центральной вены [34]. И, в-третьих, аркадообразная форма строения в живой природе встречается довольно часто, так как данный принцип строения соответствует одной из наиболее распространенных видов симметрии, а именно спиральной биосимметрии. По нашему мнению под аркадностью структуры необходимо понимать именно описание спирального принципа конструкции эмали, что согласуется с описанием образования эмали по И. С. Кудрину (1968). Он отмечает, что еще перед тем как полностью срастутся между собой дентиновые колпачки и начнется отложение дентина по всей внутренней поверхности эмалевого органа, адамантобласти начинают на поверхности дентина строить эмаль одним концом вытягиваясь и превращаясь в эмалевые призмы, а другим концом как бы отступая в сторону пульпы эмалевого органа. И далее цитируем по автору: «*Так как они [адамантобласти] — (прим. автора статьи) при этом отодвигаются от дентина не по прямой линии, а спиралеобразно с преимущественным ходом, то параллельно поверхности коронки, то перпендикулярно к ней, то и эмалевые призмы в эмали зуба имеют такой же сложный ход*» [11].

При изучении научной литературы, мы решили провести поиск фактов, где бы описывались на молекулярном, клеточном или тканевом уровне данные, которые доказывали бы проявление «закона минимальной длины» в биологических структурах, взяв за основу пример шестиугольного узора, контуры которого имеют минимум длины, образуя углы в  $120^\circ$ .

Так, на протяжении всей жизни, в результате постоянного функционального воздействия угол нижней челюсти претерпевает анатомо-

морфологические изменения, но по данным В. Н. Трезубова проводившего измерения на профильных рентгенограммах, оптимальные значения развития достигают, в возрасте 18-20 лет и составляет от  $112^\circ$  до  $134^\circ$  ( $119,8^\circ \pm 5$ ) [24, 35] (рис. 10). Обратимся к функциональной механике собственно жевательной мышцы. Равнодействующая поверхностного и глубокого слоев этой мышцы имеет направление, образующее с франкфуртской горизонталью угол, открытый кпереди и равный у новорожденного  $126^\circ$ , а у взрослого —  $110^\circ$  [36]. Среднее арифметическое значение составляет —  $118^\circ$ . В противоположность височной мышцы, жевательная мышца в процессе роста наклоняется кпереди, что, по нашему мнению, объяснимо с точки зрения биомеханических законов стремления органов к выполнению своей функции с минимальными энергетическими затратами, после прорезывания зубов и началом интенсивного роста восходящей ветви и тела нижней челюсти. Благодаря сходству с жевательной мышцей в направлении пучков, внутренняя крыловидная мышца при сокращении оказывает сходное с этой мышцей действие на положение нижней челюсти. Равнодействующая внутренней крыловидной мышцы образует с франкфуртской горизонталью угол открытый кпереди и равный, по данным Фрейфельда, у новорожденных  $1170$ , а у взрослых  $970$  [36]. Среднее арифметическое значение составляет —  $1070$ . У правильного пятиугольника угол равен  $1080$ . Далее отметим, о известном соотношении высоты ветви к протяженности тела челюсти у взрослых составляет  $6,5 - 7 : 10$  [35], в котором усматривается принцип «золотой пропорции». Математический расчет показывает, что если умножить высоту ветви нижней челюсти на число «золотой пропорции»  $1,618$  ( $6,5 \times 1,618 = 10,517$ ), то убедимся, что в форме нижней челюсти заключен еще один из фундаментальных законов природы. Из представленных примеров следует, что в строении лицевого черепа и зубочелюстной системы обнаруживаются основополагающие виды симметрий (спиральная, пентагональная, гексагональная), а главная координирующая роль в происходящих в организме физиологических процессах, по-видимому, отводится «золотой пропорции» (математическое выражение) или «золотому сечению» (геометрическое выражение). Считается доказанным, что критерий «золотого сечения» способствует минимизации энергетического состояния биосистем на любом уровне организации [37].

Интересный факт мы обнаружили при изучении механических свойств мышц. Основное свойство мышц — способность сокращаться. Все мышцы работают по одному принципу и имеют близкий химический состав: вода — 75%, белки — 20%, аденозинтрифосфат (АТФ) — до 0,4%. В процессе химической реакции отщепления молекулы фосфорной кислоты из АТФ освобождается энергия, приводящая в действие механизм сокращения



**Рис. 10.** Возрастные изменения, происходящие в результате роста и функции лицевого черепа и мышц, подчиняются всеобщим формообразующим биологическим законам природы. (Фрагмент картины Тициана «Концерт» (1510 г.), Флоренция).

мышц [38]. Механическое движение мышцы является ни чем иным, как движением полиионов. В. А. Энгельгардт, считает, что АТФ выполняет роль «смазки», пластификатора, образно говоря, молекулы АТФ служат колесиками, по которым скользят белковые нити [39]. Мышечные волокна окружены соединительной тканью, состоящей из волокон коллагена и эластина. Соединительная ткань скелетной мышцы имеет сетевидное строение, которое обеспечивает синхронность передачи напряжения от мышечных волокон к сухожилию и возможность значительной деформации волокнистого каркаса. Каждое мышечное волокно (вытянутая мышечная клетка) окружено мембраной — сарколемой. Мышечные клетки содержат смещенные к периферии ядра и заполнены миофибриллами. Поперечные мембраны разделяют каждую миофибриллу на волокна поменьше — саркомеры, мельчайшие образования, обладающие способностью сокращаться. В миофибриллах находятся собранные в пучки миофиламенты. Миофиламенты состоят из параллельно упакованных продольно вытянутых миозиновых и актиновых филаментов. Толстые миозиновые нити расположены в строго гексагональном порядке (! — прим. автора статьи), причем в зоне перекрытия каждая тонкая нить окружена 3 толстыми, а толстая — 6 тонкими актиновыми, которые относительно неупорядочены вне зоны их перекрытия с миозиновыми филаментами. Тонкие нити на 60% состоят из белка ак-

тина, который также образует слегка скрученные в спираль нити. Миозиновые филаменты имеют длину 1 мкм и диаметр 10 нм (100Å). Они состоят из стержня, образованного двумя перевитыми одна с другой геликоидальными частями молекулы, то есть третичной структурой белковой нити. На конце стержня находится глобулярная головка, способная к ферментативному гидролизу АТФ. Аденозинтрифосфатазная (АТФазная) активность миозина была открыта В. А. Энгельгардтом и М. Н. Любимовой в 1939 году, которая и является основой собственно процесса преобразования энергии. Последовательные головки смещены одна относительно другой на  $120^\circ$  [38]. При активации саркомера оба типа нитей «перешиваются» друг с другом поперечными мостиками диаметром 30-50 Å (3-5 нм) и расположены спиралью, виток которой равен примерно 400 Å (40 нм), создаваемых головками миозина. Решетки нитей скользят, вдвигаясь одна в другую. Благодаря этому происходит сокращение волокна [38, 40].

Известно, что функционально вся деятельность нервной системы основана на процессах возбуждения и торможения. Возбуждение возникает под влиянием электрических, тепловых, химических и механических раздражений и распространяется по нервной системе в виде нервных импульсов, скорость проведения которых по нервным волокнам не превышает 120 м/с (у человека) [41]. В литературе часто кристаллы апатита эмали описывают как стержни имеющие в поперечном сечении шестигранную форму и по сравнению с другими твердыми тканями их отличает значительная величина. В среднем их длина равна 160 нм, ширина — 40-70 нм и толщина 26 нм. Форма и величина кристаллов эмали может отклоняться от указанной в зависимости от степени зрелости эмали или локализации в оболочке эмали [42]. И когда длина вновь образовавшихся призм достигает 20 мкм (20 000 нм), они начинают, так же как и окружающее их межпризматическое вещество, пропитываться солями извести [12]. Проведем математический расчет для определения приблизительного количества кристаллов гидроксилатапата, которые можно расположить по их длине, друг над другом, в отрезке равном 20 мкм:

- 1)  $20 \text{ мкм} = 20\,000 \text{ нм}$ ;
- 2)  $20\,000 \text{ нм} / 160 \text{ нм} = 125$ ;
- 3)  $20\,000 \text{ нм} / 120 = 166,666667$ .

Итак, 166,6 — это гипотетическая средняя длина одного кристалла гидроксилатапата необходимая для того, чтобы 120 кристаллов вместились в призму размером 20 мкм или 125 кристаллов при их длине равной в среднем 160 нм. Следовательно, в призму длиной 20 мкм могут поместиться в длину в среднем от 120 до 125 кристаллов апатита. Случайно ли это? Или еще одна из великих загадок Природы? И список примеров, в которых упоминается цифра 120, говорит нам о том, что «великая тайна» природы, человека и всего мироздания

в целом, по-видимому, будет раскрыта не скоро, если это вообще возможно. И об этом точно было сказано известным американским физиком Максом Планком: «*Наука не может постигнуть главную тайну мироздания и все потому, что мы сами являемся частью загадки, которую пытаемся разгадать*». Так, например, в настоящее время предел продолжительности жизни составляет 120 лет (отмечено в Книге рекордов Гиннеса за 2000 год единственный случай долгожительств женщины — 124 года, но это все же исключение из общего правила). Данный факт был известен уже в глубокой древности. Так, в VI главе Ветхого Завета Библии написано: «...*пусть будут дни их сто двадцать лет*». Это отмечено также и в другой древней книге — Тора: «...*пусть будут дни его сто двадцать лет*» (Бырэйшит, 6, 4) [41].

Итак, вернемся к основополагающему тезису о том, что биомеханическую функцию эмали определяет ее ультраструктура, так как основную массу ткани эмали составляют эмалевые призмы с межпризматическим веществом, размеры и форма которых колеблются, но чаще всего они представляют собой клиновидную форму с округленным основанием. Заостренными концами вышележащие призмы вклиниваются между широкими концами нижележащих призм. Известно о существовании девяти зон микротвердости эмали, интенсивность которых уменьшается от ее наружной поверхности до эмалево-дентинного соединения [3]. Вероятно, такая структурная особенность эмали, с точки зрения биомеханики, обусловлена тем, что каждая нижележащая зона обладает меньшей микротвердостью, но более упругими свойствами, чем вышележащая. В формировании биологических тел разных уровней организации и классов обнаруживаются общие законы взаимодействия в пространстве, так как процессы, происходящие в живой природе, будучи частью материального мира, подчиняются объективным физическим законам, в частности, законам механики [40].

*«То, что находится внизу, соответствует тому, что пребывает сверху; и то, что пребывает сверху, соответствует тому, что пребывает внизу, чтобы творить чудеса единой вещи», Гермес Трисмегист.*

Классическим примером спонтанной самоорганизации в природе считается феномен тепловой конвекции известный как неустойчивость Бенара. В начале века французский физик Анри Бенар обнаружил, что подогрев тонкого слоя жидкости может привести к образованию поразительно упорядоченного паттерна шестиугольных ячеек («медовых сот») [43]. Любая разновидность материи (вещества) — это различное состояние энергии. Как утверждает В. П. Плыкин (1995) «*Любое вещество (газ, жидкость, минерал, металл) имеет энергетическую структуру «пчелиных сот», вокруг узлов этой структуры*

раскручена информационно-энергетическая спираль, на разных витках которой находится различное количество энергетических сгустков, и которая, пронизывая все узлы, формирует энергетические ячейки по всей структуре вещества». «Упаковка» энергии в сверхплотное состояние — это информационно-энергетический процесс, лежащий в основе творения Вселенной. Автор задается вопросом, как в этом случае быть с бесконечностью Вселенной? Вселенная конечна, многослойна, постоянно расширяясь, сохраняет структуру «пчелиных сот» [44]. Подтверждение этой точки зрения мы нашли в статье доктора физико-математических наук И. Новикова (1980), в которой указывается, что: «Наблюдения выявили характерные особенности крупнейших структурных единиц Вселенной — сверхскоплений галактик. Оказалось, что в таких образованиях галактики и их скопления сосредоточены в тонких слоях, образующих стенки ячеек, внутренность которых практически пуста. Можно сказать, что распределение галактик во Вселенной напоминает пчелиные соты» [45]. По современным научным представлениям плоскую топологически сложную трехмерную Вселенную можно построить только на основе кубов, параллелепипедов и шестигранных призм. При этом наиболее хорошо полученные в эксперименте угловые спектры согласуются с моделью Вселенной, имеющей форму додекаэдра. При определенном соотношении между размером додекаэдра и кривизной для этого надо 120 сферических додекаэдров [46].

Математическое моделирование процесса роста в биологических объектах от центра через равные промежутки времени, показало, что наиболее оптимальное заполнение площади поверхности происходит, в случае формирования спиральных решеток с соотношением количества правых и левых спиралей, в пропорции «золотого сечения» [13]. Именно из-за огромной сложности мира живых организмов многие биологи сомневаются в возможности широкого применения математических методов. С определенной степенью точности поперечное сечение пчелиных сот можно считать более или менее шестиугольным, однако при достаточно близком рассмотрении наблюдаются заметные отклонения от идеальной геометрической формы. Аналогично логарифмическая спираль, выбранная надлежащим образом, приближенно отражает форму раковины моллюска *Nautilus*, однако при более тщательных наблюдениях и измерениях легко обнаруживается, что она заметно отклоняется от теоретической кривой [47]. Как считал академик В. И. Вернадский «Жизнь — явление вселенское, она — результат взаимодействия высших законов гармонии, которым, в конечном счете, подчинено все. И разум, возможно, он для того и создан, чтобы ускорить процесс упорядочения, гармонизации. Возможно, на нас, носителей вселенского разума, возложена природой особая миссия. Миссия миссий...».

## Выводы

На примере построения сотовой решетки в природных биоморфах, спиральных решеток, эмалевых призм, альвеол легких, нижней челюсти, миозиновых филаментов мы установили определенную закономерность в структурной организации различных материальных объектов, что является результатом длительной эволюции приведшей к тому, что природа стала создавать такие биосистемы, в которых энерго-материальная зависимость от окружающей среды сведена к минимуму. На основании представленных данных, можно предположить, что, вероятно, существуют и другие примеры доказывающие наличие общих закономерностей в структурно- и формообразовании биологических тел и в зубочелюстной системе человека в частности.

## Библиография

1. Хмелевский С. И., Черных Б. Т. Функционально-пространственная рабочая модель зубочелюстно-лицевой системы человека и ее методологическая роль в развитии стоматологии. Экспериментальная и клиническая стоматология. Труды посвящены 10-летию ЦНИИС. М. 1973. — с. 200-250.
2. Бушан М. Г., Кодола Н. А., Кулаженко В. И. Кариес зубов, лечение и профилактика с применением вакуум — электрофореза. — Кишинев. «Карта Молдовеняскэ». — 1979. — 283 с.
3. Боровский Е. В., Леонтьев В. К. Биология полости рта. — М.: Изд-во «Медицина». — 1991. — 304 с.
4. Костиленко Ю. П., Бойко И. В. Структура зубной эмали и ее связь с дентином. Стоматология, 2005, Том 84, № 5, с. 10-13.
5. Асташенков П. Т. Что такое бионика. Серия «Научно-популярная библиотека». — М.: Изд-во «Воениздат». — 1963. — 88 с.
6. Мартека В. Бионика. Пер. с англ. — М.: Изд-во «Мир». — 1967. — 145 с.
7. Крайземер Л. П., Сочивко В. П. Бионика. — М.: Изд-во «Энергия». — 1968. — 115 с.
8. Эделмен Дж., Маунтквэл В. Разумный мозг. — М.: Изд-во «Мир». — 1981. — 135 с.
9. Рентгеновское излучение может вызывать кристаллизацию раствора пептидов. <http://www.rus-nano.ru/news.php?extend.1481> — 2010.
10. Кузина С. БОМба для Вселенной. «Российский космос» <http://tvroskosmos.ru/frm/zhurnal/2011/zhurnal0211.php>. — 2011.
11. Кудрин И. С. Анатомия органов полости рта. — М.: «Медицина», 1968. — 212 с.
12. Фалин Л. И. Гистология и эмбриология полости рта и зубов. — М.: 1963, 219 с.
13. Раздорский В. Ф. Архитектоника растений. — М.: Изд-во «Советская наука». — 1955. — 430 с.
14. Яковлев Г. П., Челомбитко В. А. Ботаника. Учебник для вузов. — С.-Пб.: СпецЛит, Изд-во СПХФА. — 2001. — 680 с.
15. Иванов В. С., Винниченко Ю. Л., Иванова Е. В. Воспаление пульпы зуба. — М.: Изд-во «Медицинское информационное агентство». — 2003. — 256 с.
16. Глазер Р. Очерк основ биомеханики. — М. Изд-во «Мир», 1988. — 129 с.
17. Бушан М. Г. Патологическая стираемость зубов и ее осложнения. — Кишинев: Изд-во «Штиинца». — 1979. — с. 21-22.
18. Thompson D. W. On Growth and form. Cambridge at the University Press. — 1917. — 780 p.
19. Вейль Г. Симметрия. — М.: Изд-во «ЛКИ», 2007. — с. 107-111.
20. Двенадцатеричное устройство мира. <http://ustierechi.ucoz.ru/publ/14-1-0-327>. — 2010.
21. Баренков Н. А. Биосимметрия. — М.: Книжный дом «ЛИБРОКОМ». — 2009. — с. 171.
22. Сергиенко П. Я. Гармония в жизни пчелиной семьи. <http://www.trinitas.ru/>. «Академия Тринитаризма», М., Эл № 77-6567, публ.15472, 15.08.2009.



23. Фриш К. Из жизни пчел. Пер с нем. — М.: Изд-во «Мир». — 1980. — с. 21 — 23.
24. Гаврилов Е. И., Щербаков А. С. Ортопедическая стоматология. — М.: Изд-во «Медицина». — 1984. — с. 17.
25. Шубников А. В., Копчик В. А. Симметрия в науке и искусстве. Издание третье, дополненное. — М. 2004.
26. Архитектурная бионика. Под ред. Лебедева Ю. С. — М.: Изд-во «Стройиздат». — 1990. — 270 с.
27. Радзюкевич А. В. Метод геометрического построения спиральных решеток. <http://www.a3d.ru/architecture/stat/5>. — 2007.
28. Барьерно-транспортная роль плазмолеммы. <http://neobio.ru/content/view/79/20/>. — 2011.
29. Петухов С. В. Биомеханика, бионика и симметрия. — М.: Изд-во «Наука», 1981, 240 с.
30. Терапевтическая стоматология: Учебник для стоматологов медицинских вузов (под ред. Е. В. Боровского). — М.: «Мед. инфо. агент.». — 2003, с. 94.
31. Гурин Н. А. Растровая электронная микроскопия твердых тканей зуба. Стоматология. — Том 55, 1976. — № 3. — с.70-77.
32. Ирсалиев Х. И., Зуфаров А. А., Файзуллаев С. А., Халиев Р. Т. Поверхностная структура слизистой оболочки твердого неба по данным растровой электронной микроскопии. Организация стоматологической помощи и вопросы ортопедической стоматологии. Тезисы. Том I. VIII Всесоюзный съезд стоматологов. Волгоград, 30 сентября — 2 октября 1987. — с. 170 — 171.
33. Образцов И. Ф., Адамович И. С., Барер А. С. и др. Проблемы прочности в биомеханике. — М.: «Высш. шк.». — 1988. — 311 с.
34. Новицкий А. Структура печени. <http://essenciale.ru/struktura-pecheni/>. — 2010.
35. Трезубов В. Н., Щербаков А. С., Мишнев Л. М. Ортопедическая стоматология. Пропедевтика и основы частного курса. Учебник. — СПб.: СпецЛит. — 2001. — 480 с.
36. Бынин Б. Н., Бетельман А. И. Ортопедическая стоматология. — М.: Изд-во «МЕДГИЗ». — 1947. — 57-59.
37. Балакшин О. Б. Коды да Винчи — новая роль в естествознании? Неожиданное о золотом сечении: Гармония ассиметричных подобию в Природе. — М.: Изд-во КомКнига. — 2006. — 176 с.
38. Введение в цитологию (под ред. проф. В. П. Михайлова). М.: «Медицина», 1968. — 269 с.
39. Царфис П. Г. Природа и здоровье человека. — М.: «Высшая школа». — 1980. — с. 74.
40. Бранков Г. Основы биомеханики (пер. с болг.). — М.: Изд-во «Мир», 1981, с. 232.
41. Палько А. С., Некрасов М. С. Здоровье и гравитация. Новая концепция: проблемы и перспективы. Рост. Осанка. Красота. Долголетие. — М.: РУСАКИ, 2001. — 208 с.
42. Леманн К., Хельвиг Э. Основы терапевтической и ортопедической стоматологии. — Львов: ГалДент. — 1999. — 262 с. — 298 рис.
43. Капра Фритъоф. Паутина жизни. Новое научное понимание живых систем. Пер. с англ. под ред. В. Г. Трилиса. — К.: «София»; М.: ИД «София», 2003. — 336 с.
44. Плыкин В. П. «В начале было Слово...» или След на воде. — Ижевск: Изд-во Удм. ун-та. — 1995. — 43 с.
45. Вселенная как додекаэдр. <http://www.vokrugsveta.ru/vs/article/2651/> — № 4 (2787). — 2006.
46. Новиков И. Гравитация, нейтрино и Вселенная. Наука и Жизнь. — № 10, 1980. — с. 24.
47. <http://domino.novsu.ac.ru/kse/pril/7.htm>.

## EVALUAREA REZULTATELOR PRIVIND ADRESABILITATEA PACIENȚILOR LA SERVICIILE STOMATOLOGICE

### Rezumat

Asistența stomatologică de ambulatoriu este cea mai reprezentativă în acordarea serviciilor medicale, constituind conform datelor adresabilității 20-25%, ocupînd astfel locul doi după numărul de adresări la medicii de profil terapeutic, în special medicii de familie. Maladiile stomatologice sunt cele mai răspîndite afecțiuni care necesită măsuri eficiente de profilaxie și tratament, îndeosebi în combaterea cariei și a afecțiunilor parodontului ca problemă medico-socială de importanță la etapa actuală. În aceste condiții structurile stomatologice de stat actualmente sunt instituții de bază ce acordă asistență stomatologică specializată de ambulatoriu populației.

**Cuvinte-cheie:** asistența stomatologică, servicii medicale, afecțiunile cavității bucale, caria, parodontul.

### Summary

#### ASSESSMENT OF DATA REGARDING PATIENTS RESORT TO DENTAL SERVICES

Out-patient dental services are the most representative in rendering medical services and constitute, according to the figures indicating the patients' presentation to the dentist, 20-25%, ranking the second after the number of those seeking general medical assistance, family doctors' help in particular. The dental diseases are the most wide-spread disorders necessitating effective measures of prevention and treatment of, primarily, caries and parodontal pathoses, their combating being at present an important medico-social problem.

**Key-words:** dental services, medical services, dental disease, caries, parodontal.

**Elena Tintiu,**  
doctor în medicină,

**Valeriu Burlacu,**  
profesor universitar

*Catedra Terapie  
Stomatologică, FECMF  
USMF „Nicolae  
Testemițanu”*

**Scopul** este argumentarea științifică a măsurilor privind ameliorarea asistenței stomatologice specializate conform rezultatelor analizei adresabilității populației în instituțiile stomatologice de ambulatoriu.

#### Obiectivele:

- Analiza rezultatelor adresabilității populației în instituțiile stomatologice de ambulatoriu în dinamică pentru anii 2001-2010;
- Evaluarea comparativă a activităților serviciului stomatologic teritorial în asigurarea volumului de asistență stomatologică de urgență acordată populației;
- Determinarea importanței realizării principiului de profilaxie în combaterea maladiilor stomatologice, în special a cariei și a afecțiunilor parodontiului.

#### Metodologia cercetării

Analiza rezultatelor adresabilității populației la asistența stomatologică s-a efectuat în baza serviciului stomatologic a Instituției Medico-Sanitare Publice al Asociației Medicale Teritoriale Botanica pe parcursul anilor 2001-2010. Studiul a inclus trei comportamente de bază: evidența în dinamică a adresărilor populației la servicii stomatologice, inclusiv a serviciilor primare și de urgență; evidențierea volumului de activități a medicilor stomatologi în corespundere cu caracterul vizitelor populației și particularitățile de acordare a asistenței stomatologice; determinarea măsurilor profilactice în combaterea maladiilor stomatologice în complex cu medicii specialiști de alte specialități.

Studiul s-a bazat pe metode contemporane de cercetare, asigurând caracterul reprezentativ al rezultatelor obținute și importanța concluziilor și recomandărilor practice pentru modernizarea asistenței stomatologice.

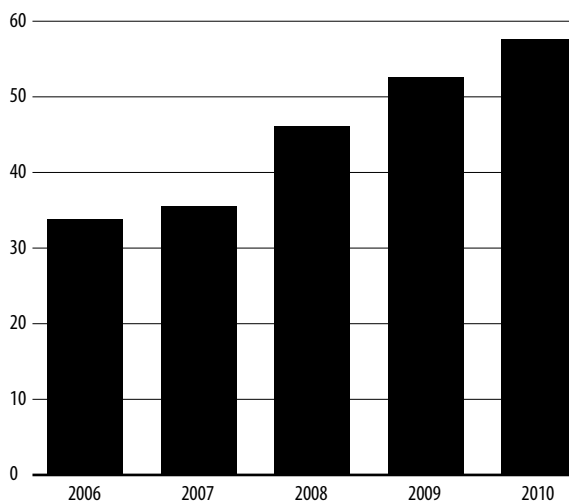
#### Rezultate și discuții

Secția stomatologică în cadrul Instituției Medico-Sanitare Publice a Asociației Medicale Teritoriale Botanica este o subdiviziune specializată de tip curativ-profilactic care acordă populației servicii stomatologice de calitate. Secția stomatologică realizează funcții importante ce țin de organizarea și acordarea asistenței stomatologice specializate diferitor contingente ale populației. Implementarea metodelor eficiente în activitatea medicilor stomatologi orientate spre profilaxia maladiilor stomatologice ale cavității bucale; dezvoltarea activităților de depistare precoce a acestor maladii și evidența lor în comun cu medicii de alte specialități; promovarea cunoștințelor medicale și igienice în domeniul sănătății orale etc.

Un rol important în activitatea serviciului stomatologic teritorial este organizarea primirii pacienților de către medicii stomatologi și analiza adresabilității populației ca factori ce determină și contribuie la asigurarea accesului și calității asistenței medicale stomatologice. Rezultatele obținute ne demonstrează o creștere evidentă a adresabilității populației la

serviciile stomatologice specializate de ambulator. În comparație cu anii 2001-2004, în anul 2010 numărul vizitelor la medicii stomatologi, inclusiv și a vizitelor primare, a crescut de circa 2 ori. O diferență esențială s-a determinat în adresabilitatea populației la servicii stomatologice pînă și după implementarea asigurării obligatorii de asistență medicală. Posibilitatea de majorare a accesului la asistența stomatologică se lămurște prin faptul că populația, în condiții noi, prioritar alege instituția stomatologică de stat. A crescut și numărul vizitelor primare la medicii stomatologi de la 43,0% în anul 2001 pînă la 51,7% în anul 2010. S-a majorat pe parcursul acestor ani, în mediu, și numărul vizitelor la un medic stomatolog de la 522 vizite pe an (a. 2001) pînă la 992 vizite (a. 2010), sau de 1,9 ori. Datele prezentate demonstrează o tendință pozitivă în asigurarea accesului populației la serviciile stomatologice specializate de ambulator și posibilități reale de dezvoltare a instituțiilor stomatologice de stat în condițiile asigurării obligatorii de asistență medicală.

Este necesar de menționat faptul că în ultimii 5 ani numărul de vizite urgente la medicii stomatologi practic a rămas constant, demonstrând o majorare nesemnificativă de 1,2 ori în anul 2010, față de anul 2006. Aceeași situație se observă și în dinamica numărului de vizite urgente înregistrate pe an la un medic stomatolog. Totodată este important de apreciat și fenomenul adresabilității la medicii stomatologi a populației (pacienților) asigurate. Rezultatele demonstrează o creștere evidentă a cazurilor urgente la medicii stomatologi efectuate de persoanele asigurate (Figura 1).



**Figura 1.** Pondere vizitelor urgente la medicii stomatologi efectuate de persoanele asigurate (%) aa. 2006-2010

Datele prezentate în figura 1 se caracterizează prin creșterea numărului vizitelor urgente a persoanelor asigurate de 1,7 ori în anul 2010, față de anul 2006. Reieșind din cele relatate, acordarea asistenței stomatologice de urgență în condiții de ambulator determină succesul în tratarea bolnavilor cu maladii stomatologice acute și contribuie la prevenirea unor consecințe grave în sănătatea orală. Importanța medico-socială a maladiilor stomatologice acute este că afectează în

mare parte persoanele apte de muncă. Studiile permanente orientate spre determinarea necesităților populației în servicii stomatologice specializate de ambulator reprezintă o problemă importantă în dezvoltarea serviciului stomatologic. Creșterea volumului asistenței stomatologice specializate de ambulator acordată populației este determinat de mai mulți factori, în special și de posibilitățile ajustate la condițiile asigurărilor obligatorii de asistență medicală.

Asistența stomatologică specializată de ambulator este una din cele mai acceptate forme de acordare a asistenței medicale populației, iar maladiile stomatologice sunt cele mai frecvent înregistrate (cario, afecțiunile parodontiului, traumele etc.). Răspîndirea în masă a cariei dentare consideră faptul că profilaxia maladiilor stomatologice este una din problemele medico-sociale prioritare la etapa actuală. Analiza efectuată demonstrează că ponderea cazurilor de carie dentară în numărul de vizite la medicii stomatologi constituie circa 40,0%, inclusiv 80,2% carie complicată. Se înregistrează în ultimii 10 ani o creștere bine determinată a cariei complicate în rîndurile populației, îndeosebi vîrstnice de 1,7 ori.

În activitatea medicilor stomatologilor un rol aparte constituie utilizarea metodelor eficiente de tratare a afecțiunilor dentare, inclusiv plombarea dinților. Rezultatele analizei denotă o pondere avansată de cazuri tratate prin plombarea dinților. Din numărul total de vizite cazurile tratate prin plombarea dinților constituie de la 72,0% (a. 2001) pînă la 65,4% în a. 2010. Este semnificativ faptul că măsurile realizate în profilaxia cariei dentare au permis de a micșora ponderea cazurilor tratate prin plombarea dinților din cauza cariei de la 68,0% (a. 2001) pînă la 54,5% (a. 2010).

Prezintă interes în activitatea medicilor stomatologi datele ce țin de raportul dintre numărul de dinți plombați și dinți extrași care constituie respectiv de la 1:5,4 (a. 2006) pînă la 1:2,4 (a. 2010). Ponderea dinților extrași de urgență în numărul total de dinți extrași în ultimii cinci ani nu variază semnificativ și constituie circa 45-50%, iar raportul lor constituie de la 1:1,7 pînă la 1:2,5. În structura dinților plombați cazurile de urgență sunt în permanentă creștere, iar ponderea lor s-a majorat de la 28,6% (a. 2006) la 41,2% (a. 2010). Ponderea dinților plombați pe motiv de pulpită acută din numărul total de dinți plombați de urgență este în descreștere și alcătuiește 69,3% (a. 2006) și 57,8% (a. 2010), iar ponderea dinților plombați pe motiv de periodontită acută sau exacerbată este în creștere de la 30,7% (a. 2006) la 42,2% (a. 2010).

Reieșind din prevederile Politicii naționale a sănătății în Republica Moldova, direcțiile prioritare sunt orientate la profilaxia maladiilor, inclusiv stomatologice și menținerea sănătății populației. În acest aspect activitățile de profilaxie în stomatologie au o dinamică pozitivă (tabelul 1).

Datele prezentate în tabelul 1 evidențiază o creștere semnificativă a persoanelor examinate cu scop profilactic de la 12,5% pînă la 23,1% sau de 1,8 ori. Din numărul total al persoanelor examinate necesi-

tau sanație în a. 2010 40,5% comparativ cu 54,6% în a. 2006. Au fost sanați din numărul celor depistați circa 50-60%. În scopul combaterii maladiilor stomatologice răspîndite este rațional de a utiliza posibilități reale de integrare mai efectivă a metodelor clinice și profilactice în activitatea medicilor stomatologi.

**Tabelul 1.** Rezultatele activităților de profilaxie a maladiilor stomatologice, %, aa. 2006-2010

Anii	Au fost examinați cu scop profilactic	Din numărul examinațiilor necesită sanație	Au fost sanați din numărul depistaților pe parcursul sanării planificate
2006	11,8	54,6	51,6
2007	12,5	60,2	66,2
2008	13,9	68,3	60,8
2009	21,2	47,8	53,4
2010	23,1	40,5	56,2

### Concluzii

1. Rezultatele analizei adresabilității populației trebuie utilizate pentru optimizarea activităților medicilor stomatologi și asigurarea accesului populației la servicii stomatologice de ambulator calitative;
2. În scopul asigurării pacienților cu asistență stomatologică specializată de ambulator la locul de trai este necesar de optimizat activitățile în baza principiului teritorial și de a consolida asistența stomatologică pentru toate contingențele de populație;
3. Reieșind din motivul că maladiile stomatologice sunt prioritar răspîndite și ocupă un loc de sus în structura morbidității este necesar de orientat activitatea medicilor stomatologi și a populației la realizarea metodelor active de profilaxie a maladiilor stomatologice și de sanare a cavității bucale.

### Bibliografie

1. BURLACU V., COSTRU T. Protejarea drepturilor medicului stomatolog-situație de urgență.// Principii și aspecte ale stomatologiei moderne. (culegere de lucrări științifice consacrată aniversării a 60 ani de la fondarea instituției). Chișinău, 2005, p. 19-20.
2. BURLACU V., EȚCO C., TINTIUC E. Aspecte medico-sociale și organizatorice ale asistenței stomatologice de stat în condițiile Asigurărilor Medicale Obligatorii. //Sănătate publică, economie și management în medicină, nr. 1. Chișinău, 2007, p. 9-11.
3. CIOCANU M. Concepte de bază pentru implementarea asigurării obligatorii de asistență medicală în Republica Moldova.// Curier Medical. Chișinău, Nr. 6, 2003, p. 6-10.
4. ENI A., TIMOȘENCO T., LISNIC M. Tratamentele contemporane ale afecțiunilor parodontale.// Anale științifice ale USMF „Nicolae Testemițanu”. Chișinău, 2004, p. 528-532.
5. LUPAN I., BURLACU V., TOPALĂ V., SÎRBU SOFIA. Rolul Asociației Naționale a Stomatologilor în perfecționarea și modernizarea asistenței medicale stomatologice acordate populației din Republica Moldova. // Ediție consacrată celui de-al XIII-lea Congres Național al ASRM. Chișinău, 2006, p. 5-7.
6. TINTIUC E., PANCENCO A., BURLACU V., MUNTEANU I. Managementul asistenței stomatologice de ambulator. Chișinău, 2009, 180 p.

# ABRAZIUNEA DENTARĂ CA URMARE A BRUXISMULUI. TABLOUL CLINIC, DIAGNOSTICUL ȘI METODE DE TRATAMENT

Dumitru Romaniuc,  
Valeriu Fala,  
Valeriu Burlacu,  
Nicolae Cojuhari

*Catedra Stomatologie  
terapeutică, F.E.C.M.F  
„Nicolae Testemițanu“.*

## Rezumat

În stomatologia contemporană abraziunea dentară este o problemă frecvent întâlnită, fiind, în majoritatea cazurilor, provocată de bruxism. În studiu au fost luate 7 persoane cu vârsta cuprinsă între 24 și 40 ani, diagnosticați cu abraziune dentară de trecere (M.Bușan), (pînă la joncțiunea smalț — dentină) ca urmare a bruxismului, fiind examinați clinic și paraclinic. În urma tratamentului prin metoda restaurării directe conformative dirijate am concluzionat că abraziunea dentară poate fi tratată cu succes prin metoda miniinvasivă care subînțelege păstrarea la maxim a țesuturilor dentare sănătoase pe un timp îndelungat.

## Summary

In contemporary dentistry dental abrasion is a common problem encountered, as in most cases caused by bruxism. In the study were taken seven people aged between 24 and 40 years diagnosed with dental abrasion passing (M.Bușan) the enamel-dentin border as a result of bruxism, being examined clinically and paraclinically. As a result of the direct restoration conformative method treatment we found that the tooth abrasion can be treated successfully with good minimally invasive method, which implies preservation of healthy dental tissue within a long time.

## Actualitatea temei

Abraziunea dentară apare odată cu erupția dinților și stabilirea contactelor dentodentare, pe parcursul vieții, datorită funcției, factorilor endogeni și exogeni și dispare odată cu pierderea contactelor dentare. În ultimul timp, frecvența cariei scade semnificativ, însă cea a abraziunii dentare crește ca urmare a măririi forțelor funcționale, parafuncțiilor musculare, schimbarea timpului de viață odată cu majorarea cazurilor stresante.

Prin bruxism se subînțelege parafuncția nocturnă și diurnă a activității masticatorii, care se manifestă prin scrișnitul și lovitul din dinți, la fel abraziunea și strîngerea lor. Scrișnitul dinților și strîngerea lor, în esență, sunt aceleași fenomene parafuncționale, însă scrișnitul este însoțit de un sunet caracteristic.

Sunt doua forme de bruxism: în stare conștientă și în timpul somnului. La unele persoane bruxismul se manifestă în timpul zilei, în momentele de încordare nervoasă, iar la alții, apare în timpul somnului.

După părerea profesorului Rudolf Slavicek, bruxismul este „o supapă de neutralizare a stresului“, care contribuie la relaxarea psihologică.

Mulți savanți au indicat o legătură strînsă între bruxism și factorii psihologici.

Frecvența bruxismului este de 6-20%. Această stare se întâlnește frecvent la copii. Conform unelor date bruxismul infantil se păstrează pînă la vârste înaintate.

Activitatea musculaturii masticatorii în cadrul bruxismului nocturn se înregistrează în timpul microfazelor conștiente, neobservate de persoanele care dorm. Cercetările clasice în domeniul neurofiziologiei bruxismului au fost efectuate mai mulți ani la rînd de către Lavigne, care a explicat dispariția și prezența bruxismului prin acțiunea neuromediatorilor, în special a dopaminei și serotoninei.

- Dopamina și serotonina sunt neurotransmițători care asigură legătura între neuroni.
- Dopamina participă la transmiterea bucuriei și satisfacției și asigură efectuarea mișcărilor. Deficitul dopaminei se întâlnește în cazul sindromului Parkinson și schizofrenie.

- Serotonina participă la reglarea somnului, poftei și a simțului umorului. Deficiența acestui hormon provoacă starea de foame și depresie.
- Unii autori considerau ca surplusul de dopamină cauzează dezvoltarea bruxismului, deoarece introducerea psihostimulatorilor dopaminergici (amfetamina) sporește gradul de exprimare a bruxismului.
- Sistemul dopaminergic este veriga centrală în etiologia bruxismului, deoarece joacă rolul central în reglarea mișcărilor stereotipice și în apariția dereglărilor motorii în timpul somnului.

De cele mai dese ori abraziunea dentară este o manifestare clinică a bruxismului.

**Scopul lucrării** constă în aplicarea tehnicii de tratament miniinvaziv cu restaurarea estetică directă în abraziunea dentară. Pentru realizarea scopului formulat ne propunem următoarele obiective:

1. restabilirea biomecanicii arcadelor dentare prin metoda directă a restaurării direcționate;
2. optimizarea aspectului estetic;

### Materiale și metode

În studiu au participat 7 persoane: 4 femei și 3 bărbați cu vârsta cuprinsă între 24 și 40 de ani. Fiecare a fost examinată clinic și paraclinic, utilizând metodele: examenul obiectiv și subiectiv, OPG a zonei maxilo-faciale, studiul modelelor, a fost stabilit diagnosticul de abraziune dentară de trecere ca urmare a bruxismului, complicată cu hipersensibilitate, dureri medii în regiunea articulației temporo-mandibulare (ATM) și a mușchilor masticatori, dereglări estetice caracterizate prin reducerea înălțimii coronare a dinților.

Tratamentul începe cu igienizarea profesională a cavității bucale, amprentarea câmpului protetic cu masă alginată și înregistrarea relației maxilo — crani- ană cu ajutorul arcului facial (fig.6,7).

Urmează pregătirea și ghipsarea modelelor de studiu în articulatură reglabilă, cu ajutorul arcului facial în poziția de intercuspidare maximă. Confecționarea gutierii individuale acrilice, cu scop de tratament, pentru reechilibrarea sistemului neuro — muscular, în articulatură reglabilă. Tratamentul durează 3 — 4 săptămâni. Între timp efectuăm modelarea din ceară, prin metoda Wax-up după Shultz a viitorului câmp protetic pe modelele ghipsate în articulatură (de către tehnicianul dentar în laborator la indicațiile medicului stomatolog), (fig.9-11) . După 3-4 săptămâni a urmat restaurarea arcadelor dentare, respectând cerințele biomecanicii, prin metoda directă, având ca mostră modelele din gips, modelate de către tehnicianul dentar după metoda Shultz.

Restaurarea estetică prin metoda directă include următoarele etape:

- a. Anestezie, prepararea minimă a suprafețelor ocluzale, incisale, afectate de carie și a obturațiilor efectuate anterior.
- b. Izolarea câmpului protetic cu ajutorul Kofferdamului.

- c. Gravarea sectorului preparat cu gel (acid ortofosforic), timp de 30 secunde pentru smalț, și 15 secunde pentru dentină, irigarea ulterioară cu apă distilată, timp de 30 sec.
- d. Suprafața irigată este supusă uscării cu un get ușor de aer, urmată de administrarea sistemului adeziv, timp de 30 secunde și fotopolimerizarea timp de 10 secunde.
- e. Administrarea porțiiilor de compozit selectat, și iluminarea lor timp de 10 secunde dinspre suprafața opusă și 20 secunde perpendicular.
- f. Restaurarea estetică, respectând cerințele biomimeticii prin metoda directă a tuturor suprafețelor preparate cu ajutorul materialului compozit fotopolimerizabil.
- g. Finisarea restaurării, șlefuirea și lustruirea.
- h. Verificarea punctelor de contact ocluzale, efectuând mișcările funcționale a sistemului stomatognat.

Pentru păstrarea stabilității dento-alveolare pe parcursul tratamentului, folosim gutiera acrilică în sectorul opus.

După finisarea tratamentului se confecționează gutiera elastică siliconică cu scop profilactic, pentru a preveni deteriorarea restaurării dentare și relaxarea sistemului neuro-muscular pe timp de noapte sau în alte momente stresante (șofatul, lucru la calculator, etc).

### Rezultate obținute

Rezultatul final a fost evaluat la un interval de 6 luni după tratament. În urma examenului clinic obiectiv și subiectiv depistăm:

- lipsa durerilor în regiunea ATM și a mușchilor masticatori (după 3 — 4 săptămâni)
- se menține starea normală a restaurațiilor,
- estetica și funcția dinților este păstrată.

### CAZ CLINIC:

Pacienta D, anul nașterii 1985, a solicitat la data de 24-06-2010 asistență stomatologică în cadrul S.R.L „Fala Dental“.

**Acuze:** dereglări estetice prin reducerea înălțimii coronare a dinților frontali, hipersensibilitate, dureri de grad mediu în regiunea ATM și a mușchilor masticatori.

**Din anamneză:** pacienta brucează în timpul somnului și lucrului la calculator de aproximativ 3 ani.

La examenul radiologic (OPG): depistăm reducerea înălțimii coroanei anatomice a dinților frontali, multiple obturații pe dinții laterali.

**Diagnoza:** Abraziune dentară limitată de trecere (M.Bușan), ca urmare a bruxismului, complicată cu hipersensibilitate și dereglări estetice.

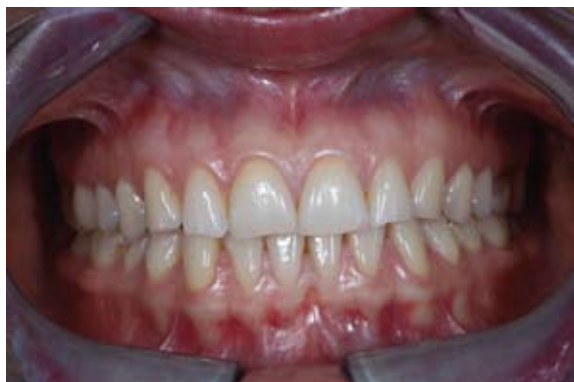**Tratament:** S-a efectuat igiena profesională a cavității bucale.

- Amprentarea câmpului protetic cu masă alginată și înregistrarea relației maxilo-craniană cu ajutorul arcului facial (fig. 6);
- Pregătirea modelelor de studiu și montarea lor în articulatură reglabilă cu ajutorul arcului fa-

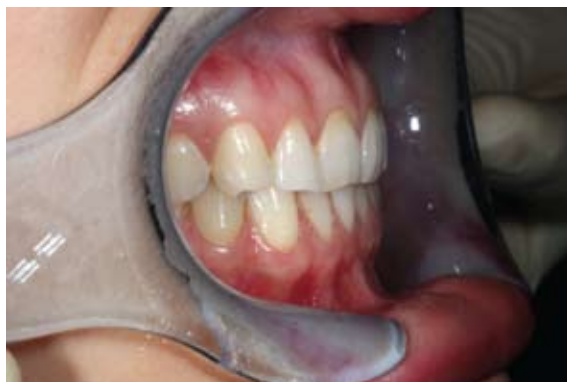- cial (fig.7);
- Confecționarea unei gutiere cu scop de tratament de 1.5 mm, aplicată pacientului pe durata de 3-4 săptămâni;
  - Restaurarea directă a arcadei dentare, cu schimbarea obturațiilor vechi, utilizând meto-

da conformativă direcționată cu folosirea compozitului fotopolimerizabil „Esthet — X“ culorile (A2O, A2, B1, YE), (fig.12-14);

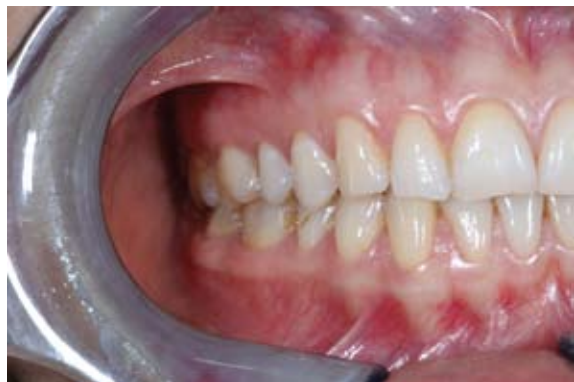- După finisarea tratamentului și metodei de re-bonding, s-a indicat gutiera elastică din silicon cu scop profilactic.



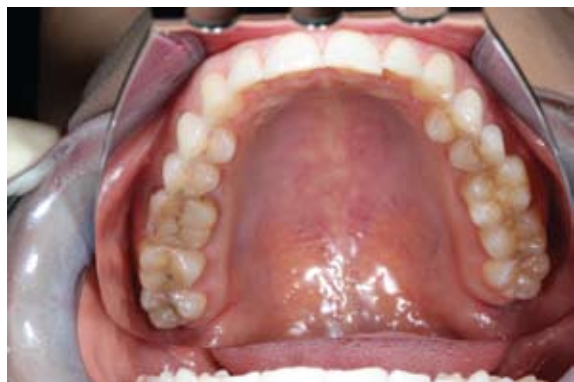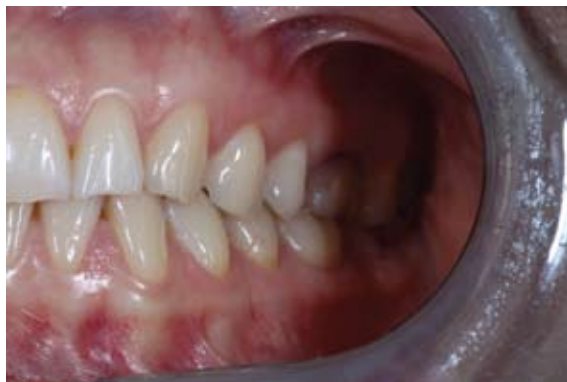**Fig. 1** Arcadele dentare în relație centrică



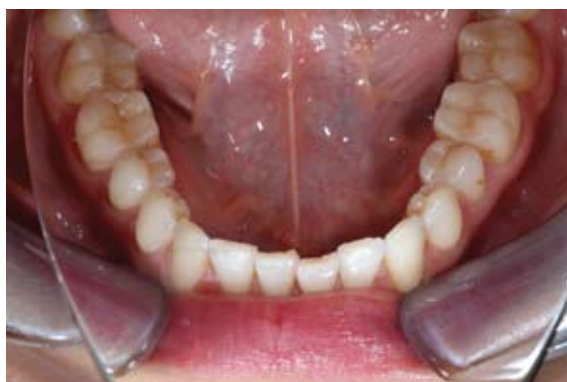**Fig. 2** Grupul frontal



**Fig.3** Arcadele dentare în relație centrică.

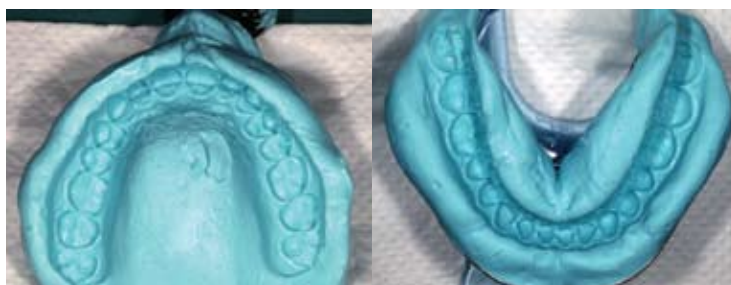

**Fig.4** Imaginea maxilei




**Fig. 5** Imaginea mandibulei

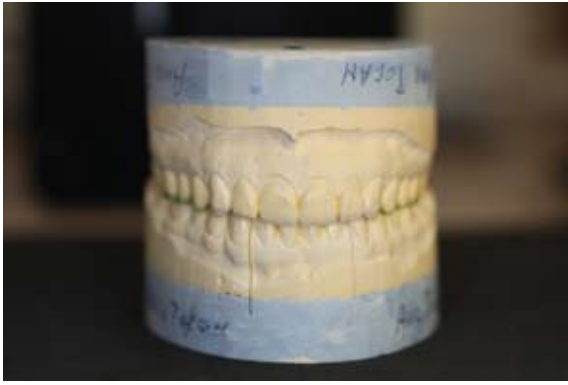
**Fig.1-5** Imaginea arcadei dentare pînă la tratament



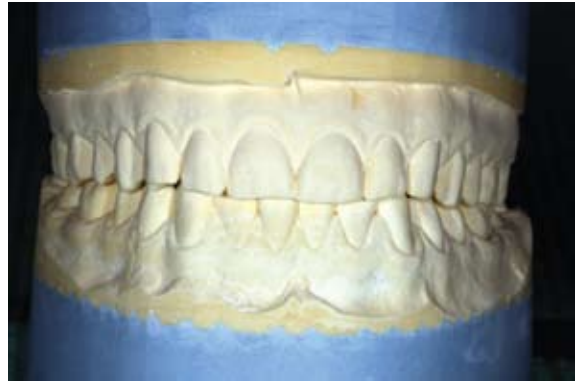**Fig.6** Amprenta arcadei dentare



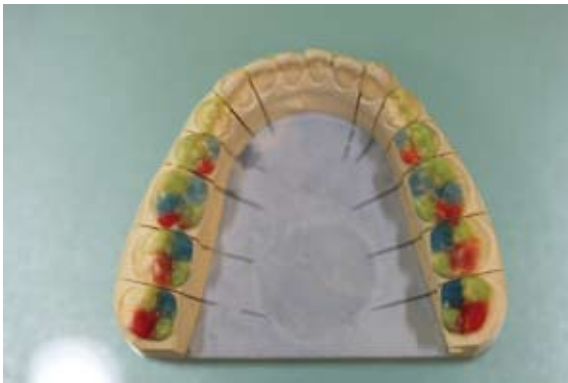**Fig.7** Arcul facial fixat în articulatorul reglabil



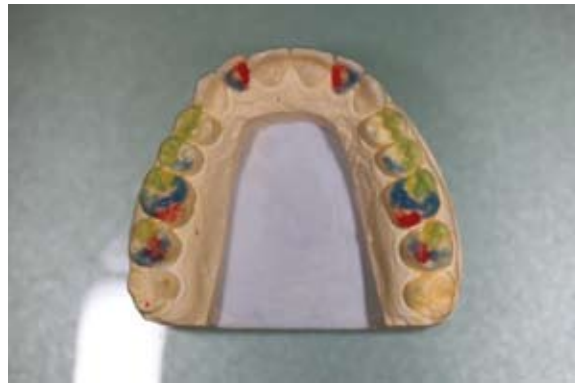**Fig. 8** Modelele din ghips pînă la tratament



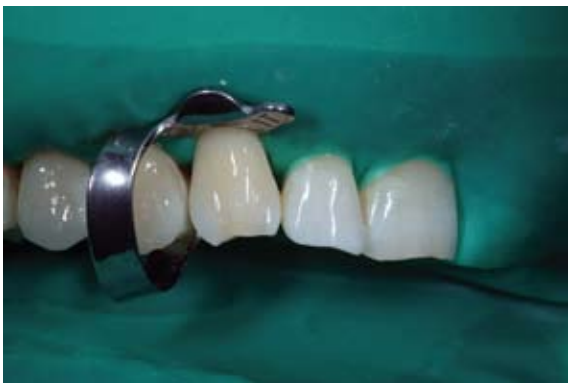**Fig. 9** Modele din ghips, modelate după metoda Shultz



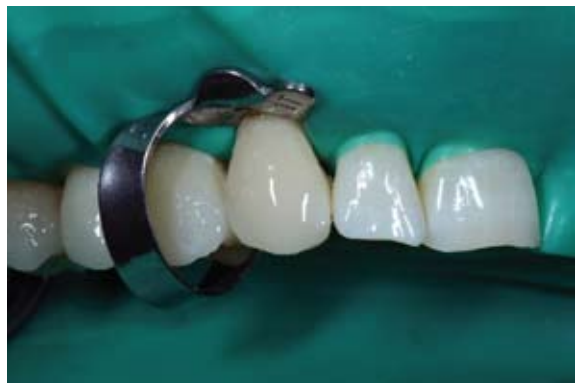**Fig. 10** Modelul arcadei inferioare modelat după metoda Shultz



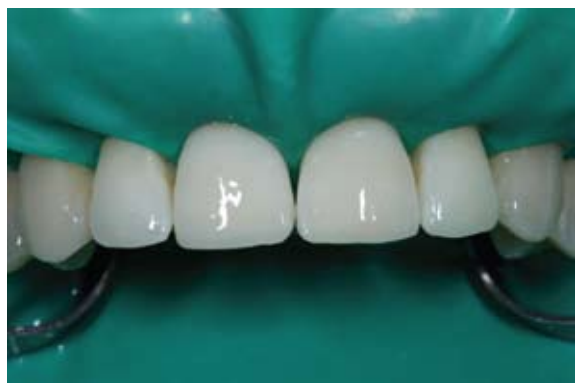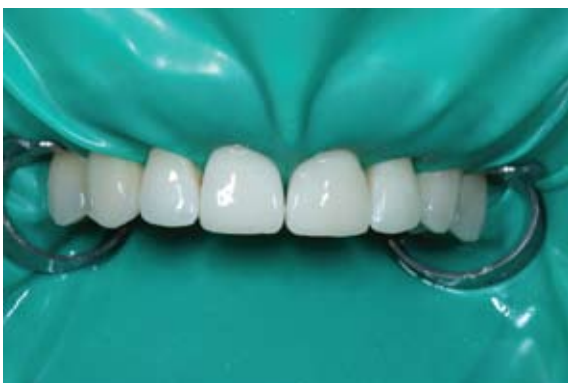**Fig. 11** Modelul arcadei superioare modelat după metoda Shultz



**Fig. 12** Dintele 13 pînă la restaurare



**Fig. 13** Dintele 13 după restaurare



**Fig. 14** Dinții frontali după restaurare.

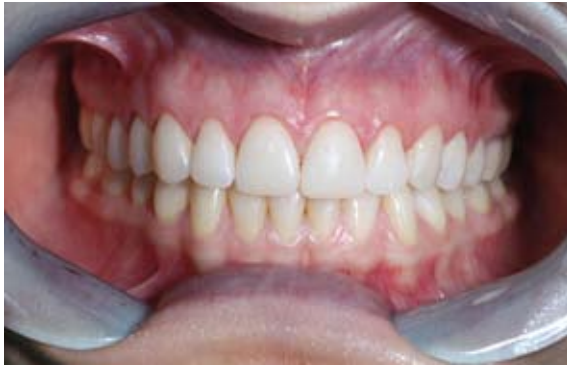

Fig. 15. Imaginea arcașelor dentare în relație centrică

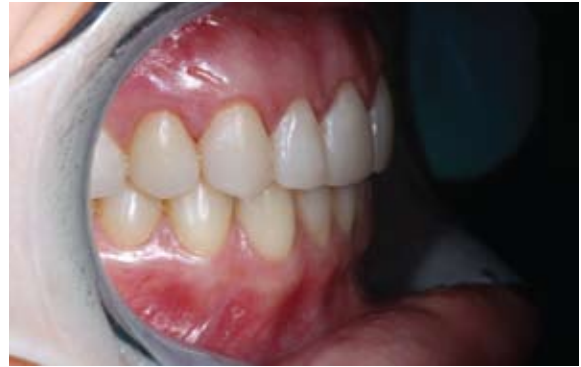

Fig. 16. Grupul frontal

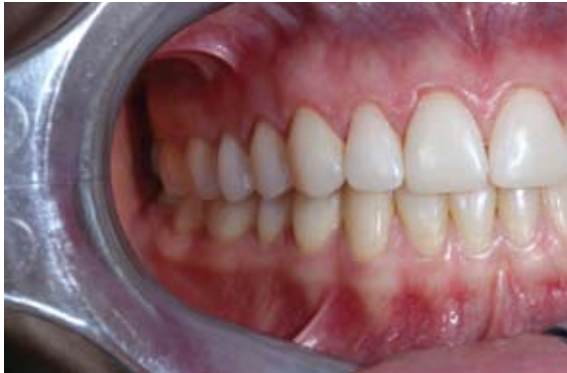

Fig. 17. Arcașele dentare în relație centrică

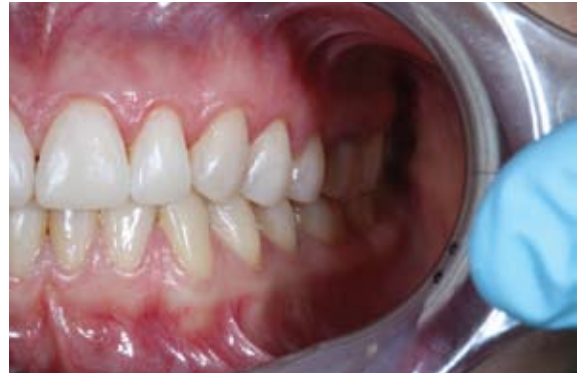

Fig. 18. Imaginea maxilei

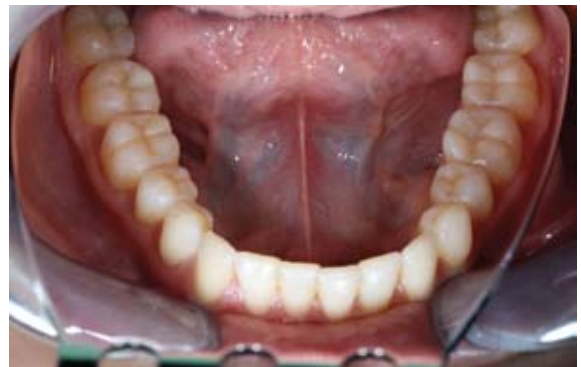

Fig. 19. Imaginea mandibulei

Fig. 15-19. Imaginea arcașelor dentare după tratament

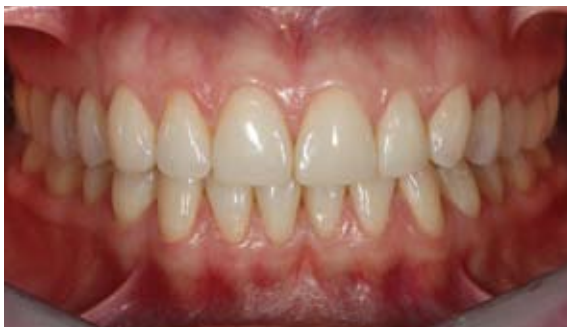
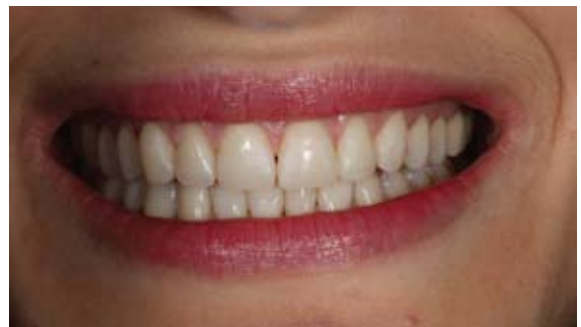
Fig. 20 Arcașele dentare după 6 luni de la tratament.



#### Concluzii:

1. În urma tratamentului direcționat prin restaurarea estetică directă s-a obținut restabilirea biomecanică a arcașelor dentare maximal posibilă.
2. Tratamentul se rezumă la restaurarea directă miniinvazivă conformativ dirijată, cu optimizarea esteticii dentare.
3. Toate observațiile rezultate în urma acestui studiu reprezintă argumente pentru recoman-

darea restaurării directe conformativ direcționate în tratamentul abraziunilor dentare și utilizarea ei.

#### BIBLIOGRAFIE:

1. Ilarion Postolachi, E. Chiriac, G. Birsa, M. Cojocaru, N. Cojuhari, I. Șeptelici, V. Guțuțui, V. Banuh, V. Gamureac. Protetică dentară, Chișinău 1993, pag. 284-291.
2. Daniel Brocar, Jan-Fransoa Lalinc, Cristian Knellesen. Bruxism, Germania 2009, pag. 5-40.
3. Slavicek R. Reflexion sur les soi-disant parafunctions. Rev.orthop dento-faciale. 1996, pag. 75-78.



# ОСОБЕННОСТИ КЛИНИЧЕСКОГО ТЕЧЕНИЯ ВОСПАЛИТЕЛЬНЫХ ЗАБОЛЕВАНИЙ ПАРОДОНТА У БОЛЬНЫХ С БРОНХИАЛЬНОЙ АСТМОЙ

## Резюме

Бронхиальная астма оказывает выраженное влияние на состояние твердых тканей зубов, слизистой оболочки полости рта и ткани пародонта.

Более значимые нарушения в ротовой полости детей на фоне бронхиальной астмы, особенно при тяжелой ее форме, происходят в тканях пародонта. Так, было выявлено, что максимальные значения по исследуемым индексам определялись в полости рта детей с бронхиальной астмой среднетяжелой и тяжелой степеней тяжести.

**Ключевые слова:** кариес, гингивит, бронхиальная астма, дети

## Summary

### CLINICAL FEATURES OF INFLAMMATORY PERIODONTAL DISEASES IN PATIENTS WITH BRONCHIAL ASTHMA

Bronchial asthma has a marked impact on the hard tooth tissues, oral mucosa and periodontal tissue. More significant pathological disorders in the oral cavity of children with asthma, especially in its severe form detected in periodontal tissues. Since it was found that the maximum values of the studied indexes were determined in the oral cavity of children with moderate and severe degrees of asthma severity.

**Keywords:** caries, gingivitis, bronchial asthma, children

Значительный риск повышения частоты встречаемости заболеваний полости рта и формирования при этом острой и хронических форм патологических процессов, чему способствуют как местные (неудовлетворительное гигиеническое состояние, избыточное потребление углеводов), так и общие факторы (снижение иммунологической реактивности и нарушения в гормональной системе), представляет с собой серьезную угрозу состоянию здоровья подрастающего поколения.

Высокий уровень распространенности и интенсивности основных стоматологических патологий, ведущих к значительному снижению функциональных и адаптационных возможностей органов и тканей ротовой полости и являющихся одной из основных причин частичной или полной утраты зубов, свидетельствует о необходимости и актуальности решения проблемы поиска оптимальных патогенетически обоснованных средств, методов их профилактики и лечения.

Результаты проведенных в этой области научных исследований свидетельствуют о наличии тесной взаимосвязи между показателями интенсивности поражения населения кариесом и воспалительными заболеваниями пародонта и общесоматическими организменными патологиями, особое место среди которых с точки зрения тяжести течения и выявления серьезных осложнений занимают аллергические заболевания [1,2,5,6,7].

При аллергических заболеваниях в связи с дисфункцией слюнных желез снижается скорость слюноотделения, а изменения параметров ротовой жидкости являются одной из причин снижения иммунологической реактивности организма, нарушения белкового и минерального обмена, что, в конечном счете, очень негативно влияет на состояние зубочелюстной системы и качество жизни больных.

Одной из главных и нерешенных задач современной стоматологии является четкое определение морфофункциональных и иммунных механизмов

Севда Алескерова,  
ассистент

Азербайджанский  
Медицинский  
Университет  
Кафедра  
терапевтической  
стоматологии, Баку

влияния аллергических заболеваний, таких как бронхиальная астма, атопический дерматит, на возникновение и развитие патологических процессов воспалительно-деструктивного характера в тканях полости рта и на увеличение частоты их встречаемости [3,4].

Частые серьезные нарушения в функциональном состоянии зубочелюстной системы у пациентов с бронхиальной астмой требуют назначения общей базовой терапии организменной патологии, определения на фоне указанной патологии патогенетических механизмов развития, обострения и прогрессирования воспалительных заболеваний полости рта, которые в свою очередь могут усугубить течение бронхиальной астмы и устранения факторов риска путем разработки и внедрения необходимых стоматологических лечебно-профилактических средств с учетом степени тяжести соматической патологии.

Вышеизложенное еще раз доказывает актуальность оптимизации методов, средств лечения и профилактики стоматологических заболеваний у детей с аллергической патологией, в частности с бронхиальной астмой, на основе подробного изучения стоматологического статуса.

**Цель исследования:** Изучение корреляционной связи между состоянием стоматологического статуса и характером течения бронхиальной астмы у детей.

#### Материалы и методы исследования.

Было проведено комплексное стоматологическое обследование 150 детей и подростков, больных бронхиальной астмой, проходивших курс базовой терапии в Детской Клинической Больнице № 6 г. Баку, и 20 практически здоровых детей, из которых были составлены контрольная и основные группы исследований, распределенные по степеням тяжести соматической патологии: 1) 65 детей с легкой степенью бронхиальной астмы; 2) 53 больных бронхиальной астмой средней степени тяжести; 3) 32 больных составили группу с тяжелой степенью бронхиальной астмы.

Группу сравнения составили 20 практически здоровых детей, обратившихся на кафедру для консультации и лечения по поводу воспалительных заболеваний тканей пародонта. Возраст обследованных составлял 6–15 лет.

Для регистрации патологических изменений в органах и тканях полости рта обследуемых была разработана специальная карта, в которую заносились результаты осмотра полости рта пациентов до лечения, в течение проводимых лечебных мероприятий и в более отдаленных исследованиях.

Гигиеническое состояние полости рта у детей дошкольного (5 и 6 лет) и школьного (7–15 лет) возрастов оценивали с помощью индекса Ю.А. Федорова, В.В. Володкиной (1971) и упрощен-

ного гигиенического индекса ОНІ-S (Green J.S., Vermillion J.K., 1964).

#### Результаты исследований и их обсуждение.

Немаловажное значение в частоте встречаемости и развитии основных стоматологических заболеваний — кариеса зубов, пародонтита и т.д. имеет недостаточный уровень гигиены полости рта. Как показали результаты проведенных нами исследований, у детей и подростков с аллергической патологией уровень гигиены во всех обследуемых основных группах был ниже, чем у здоровых детей.

Так, средняя величина гигиенического индекса по Федорову–Володкиной у детей, страдающих бронхиальной астмой легкой степени, оказалась равной  $3,21 \pm 0,082$ , тогда как в контрольной группе из практически здоровых детей показатель данного индекса был значительно ниже и составил всего  $1,96 \pm 0,085$ . У здоровых детей в тех же возрастных группах индекс гигиены значительно уступал по полученным показателям второй основной группе, гигиеническое состояние полости рта продолжало ухудшаться —  $3,47 \pm 0,114$ .

Максимально высокие данные по индексу Федорова–Володкиной определялись при обследовании полости рта детей и подростков, больных бронхиальной астмой тяжелой степени. Так, в этой группе больных исследуемый индекс гигиены повысился и составлял уже  $3,85 \pm 0,119$  против  $1,96 \pm 0,085$  практически здоровых детей, т.е. был почти в два раза больше значений, полученных в контрольной группе (таб. 1).

**Таблица 1.** Состояние гигиены полости рта у детей с бронхиальной астмой

Группы обследованных детей	Число обл.	Индекс гигиены по Федорову–Володкиной
Дети с БА легкой ст.	65	$3,21 \pm 0,082$
Дети с БА ср. тяжелой ст.	53	$3,47 \pm 0,114$
Дети с БА тяжелой ст.	32	$3,85 \pm 0,119$
Итого:	150	$3,44 \pm 0,062$
Здоровые	20	$1,96 \pm 0,085$

Неудовлетворительное гигиеническое состояние полости рта у детей с аллергической патологией обусловлено не только неудовлетворительным гигиеническим уходом, но и связано со снижением скорости слюноотделения, изменением параметров и нарушением защитных свойств ротовой жидкости, что создает благоприятные условия для размножения патогенной микрофлоры в полости рта.

У детей 12 лет и 15-летних подростков, чаще всего страдающих аллергической патологией тяжелой и среднетяжелой форм и незначительно

при легкой форме, наряду с обильными зубными отложениями стал выявляться зубной камень.

На фоне неудовлетворительного гигиенического состояния полости рта у подавляющего большинства детей и подростков с аллергической патологией выявлены воспалительные заболевания мягких тканей пародонта. Особенно выраженные воспалительно-деструктивные изменения в тканях пародонта отмечались у детей, страдающих тяжелой формой бронхиальной астмы и среднетяжелой степенью аллергической патологии (таб.2).

Немаловажное значение придается также проводимой базисной терапии, включающей длительный прием кортикостероидов.

**Таблица 2.** Уровень гигиены полости рта у детей с бронхиальной астмой по Грин–Вермильону (ОНИ–S)

Группы обследованных детей	Число obs.	Индекс гигиены		
		Зубной налет (DI)	Зубной камень (CI)	ОНИ–S
Дети с БА легкой ст.	65	2,14 ± 0,068	0,31 ± 0,021	2,44 ± 0,086
Дети с БА ср. тяжелой ст.	53	2,31 ± 0,061	0,43 ± 0,019	2,75 ± 0,071
Дети с БА тяжелой ст.	32	2,56 ± 0,052	0,59 ± 0,022	3,15 ± 0,062
Итого:	150	2,29 ± 0,040	0,41 ± 0,015	2,70 ± 0,052
Здоровые	20	0,76 ± 0,049	0,19 ± 0,037	0,95 ± 0,078

В процессе обследования, в основном, встречались различные формы гингивита: катаральный, гипертрофический, язвенно-некротический. По распространенности процесса чаще выявлялся генерализованный гингивит, а в редких случаях — локальный.

С тяжестью течения соматической патологии интенсивность и распространенность воспалительной реакции в околозубных тканях нарастали. Так, если в первой основной группе с аллергической патологией легкой степени показатель исследуемого индекса составил 2,44±0,086, то при среднетяжелой и тяжелой формах бронхиальной астмы индекс гигиены по Грин–Вермильону был выявлен в более высоких значениях 2,75±0,071 и 3,15±0,062 соответственно (p<0,001).

А в контрольной группе, которую составили практически здоровые лица, индексные показатели были почти в 2,5 ниже, чем в основных группах — 0,95±0,078. При этом необходимо отметить

рост индексных данных по встречаемости зубного камня на фоне заболеваемости бронхиальной астмой наиболее тяжелой формы.

В этой группе наблюдений показатель индекса ОНИ–S по частоте выявления зубного камня был максимальным именно в третьей основной группе — 0,59±0,022, тогда как в других группах чаще обнаруживался зубной налет.

По всем полученным показателям наиболее благоприятные результаты выявлялись в контрольной группе.

**Заключение**

Состояние твердых и мягких тканей временных и постоянных зубов у детей с бронхиальной астмой находилось в прямой зависимости от длительности и тяжести течения сопутствующей соматической патологии. По результатам проведенных нами исследований четко прослеживалась тенденция к ухудшению гигиенического состояния полости рта и нарастанию тяжести и глубины поражения тканей пародонта на увеличение длительности и тяжести течения аллергической патологии,

У детей и подростков с бронхиальной астмой различной степени тяжести состояние полости рта во всех обследуемых группах расценивалось как неудовлетворительное и было хуже, чем у практически здоровых детей контрольной группы, что обусловлено, по нашему мнению, недостаточно удовлетворительным гигиеническим состоянием полости рта, снижением скорости слюноотделения и нарушением защитных свойств слюны у детей с аллергической патологией.

**Список литературы**

1. Джамолова Р.Д. Особенности клинического течения и функциональных изменений сердечно-сосудистой системы у больных с бронхиальной астмой. Автореф. дис. ... канд.мед.наук, Душанбе — 2010, 24с.
2. Ежова Г. Ю. Оценка качества жизни у больных бронхиальной астмой в процессе стационарного лечения. Автореф. дис. ...канд.мед.наук, Уфа — 2010, 23 с.
3. Крылова В.Ю. Особенности течения заболеваний пародонта у больных бронхиальной астмой // Пародонтология. — 2007. — № 2 (43). —С. 41–43.
4. Супатаева Т.У. Клинико-фармакологическое обоснование применения антиоксидантов природного происхождения при лечении заболеваний полости рта у детей с аллергическими болезнями. Автореф. дис. ...канд.мед.наук., Бишкек 2009, с28.
5. Чучалин А.Г., Белевский А.С., Смоленов И.В., Смирнов Н.А., Алексеева Я.Г. Факторы, влияющие на качество жизни больных с бронхиальной астмой. //Пульмонология, 2004. — № 1. — С. 67 — 83.
6. Jenson R., Boman G. Inflammation and lung damage. // Eur. Respir. Mon. — 2000. — Vol. 15. — P. 272–287.
7. Jutel M., Blaser K., Akdis C.A. Histamine in allergic inflammation and immune modulation. // Int. Arch. Allergy Immunol., 2005. — Vol. 137. — P. 82–92.

# КОНСЕРВАТИВНОЕ ЛЕЧЕНИЕ КАРИЕСА ИЛИ РЕМИНЕРАЛИЗАЦИЯ (РЕМИНЕРАЛИЗИРУЮЩАЯ ТЕРАПИЯ) ЗУБНОЙ ЭМАЛИ

Alexei Terehov,  
d. ș. m., conf. univ.,  
Corneliu Năstase,  
asist. univ.,

Catedra Stomatologie  
terapeutică USMF  
"N. Testemițanu"

## Rezumat

### TRATAMENTUL CONSERVATIV AL CARIEI DENTARE SAU REMINERALIZAREA (TERAPIA REMINERALIZANTĂ) A SMALȚULUI DENTAR

Deși în știința cariologică s-a produs o evoluție informațională explozivă, caria dentară rămâne a fi încă un fenomen neînțeles pentru clinicieni. Pentru a folosi eficient posibilitățile bogate ale stomatologiei preventive moderne, este important de a atrage atenția asupra schimbărilor minerale timpurii ale smalțului și modului cum ele pot fi controlate fără a recurge la opțiuni invazive de tratament. Obiectivul final al abordării atât de meticuloase și metodice facilitează elaborarea unui plan de tratament individual, folosind cu precizie măsuri preventive. Acest studiu s-a concentrat asupra variantei revăzute a strategiei preventive în tratamentul cariei în condițiile actuale.

**Cuvinte cheie:** cari dentară, leziune necavitară, demineralizare, remineralizare.

## Summary

### CONSERVATIVE TREATMENT OF THE DENTAL CARIES OR REMINERALIZATION OF THE TOOTH ENAMEL

In spite of a knowledge explosion in cariology science, dental caries still remains a misunderstood phenomenon by the clinicians. In order to efficiently use the rich possibilities of modern preventive dentistry, it is imperative to look around earliest mineral enamel changes so that it can be controlled without resorting to invasive management options. The ultimate objective of such a meticulous and methodical approach aids in devising a tailor-made treatment plan, using preventive measures precisely. This paper focuses on the revised version of the preventive strategy in caries treatment in the present conditions.

**Keywords:** dental caries, noncavitated lesion, demineralization, remineralization.

## Актуальность темы

В условиях роста распространенности и интенсивности кариеса зубов все более актуальным становится применение реминерализующей терапии как в детской, так и во взрослой стоматологической практике.

Эмаль молочных зубов теряет кальций и фтор еще быстрее, чем эмаль постоянных зубов. Однако кариес, который только начал разрушать как молочные, так и постоянные зубы, вполне можно излечить при помощи реминерализующей терапии, не подвергая пациента сложным стоматологическим манипуляциям.

Предпосылками к консервативному лечению начального кариеса послужили данные о нарушении динамического равновесия между процессами реминерализации и деминерализации в полости рта. Поэтому основным направлением в разработке вопросов патогенетической терапии и профилактики кариеса является воздействие на процессы, обеспечивающие гомеостаз зубов (Г.Н.Пахомов, 1974; В.К.Леонтьев, 1978; Е.В.Боровский, П.А.Леус, 1979; В.Г.Сунцов, 1987 и др.).

В эмали интактных зубов одновременно происходят процессы деминерализации и реминерализации, которые находятся в определенном динамиче-

ском равновесии. При начальных формах кариеса равновесие постепенно смещается в сторону преобладания деминерализации. Эмаль зубов достаточно быстро теряет необходимые ей минеральные составляющие, что приводит к изменению формы, размеров и ориентации кристаллов гидроксиапатита. В начальных стадиях кариеса патологический процесс, в основном, сосредоточен в поверхностных слоях эмали, что вызывает изменение ее физико-химических свойств, в результате чего появляется белое кариозное пятно.

Степень деминерализации эмали при кариесе зубов зависит от градиентов концентрации нейтральных комплексов кальция, фосфора, фторида и органических кислот, от структуры и химического состава эмали.

Менее стойкими при деминерализации проявляют себя те соединения эмали, которые по химическому составу и строению отличаются от гидроксиапатита.

Поверхностный слой эмали в этой области относительно сохранен, что связано, вероятно, с разницей в химическом составе поверхностного и подповерхностного слоев эмали, с поступлением минеральных компонентов как из ротовой жидкости, так и из подповерхностного повреждения. На поверхности кариозного пятна формируется аморфная защитная пленка. Из поврежденного подповерхностного участка происходит потеря кальция, фосфора, магния, карбонатов, понижается плотность эмали, повышается ее растворимость.

Это приводит к тому, что эмаль не может выполнять своих защитных функций, препятствуя развитию заболеваний зуба.

### Цель исследования

Важной и перспективной проблемой реминерализующего воздействия на твердые ткани зубов является поиск противокариозных средств, которые бы сочетали положительные свойства минеральных композиций, восстанавливающих нормальные параметры кристаллической решетки эмали, и положительные свойства фтора.

### Общая часть

Консервативное лечение кариеса зубов возможно лишь на ранних стадиях деминерализации эмали при обязательном сохранении белковой матрицы, давая возможность восстановить и укрепить состав поврежденной эмали, восполняя дефекты кристаллической решетки, и тем самым — предохранить зуб, повышая резистентность эмали к воздействию кислот и понижая ее проницаемость.

Лечение ранних стадий кариеса зубов основано на убежденности кариесологов в том, что физиологический процесс минерализации и реминерализации эмали зубов происходит за счет поступления минеральных веществ из слюны.

Однако у большинства лиц физиологическая реминерализация эмали минеральными элементами ротовой жидкости не способна приостановить патологический процесс на стадии деминерализации.

Таким образом, **реминерализующая терапия** (син. *рем-терапия, ремотерапия*) представляет собой метод **лечения зубов**, применяемый для восстановления нормального минерального состава эмали зуба. Это неотложная помощь, которая возвращает зубам утраченные минеральные вещества, позволяя при этом устранить незначительные дефекты зубной эмали, вызванные процессом деминерализации, а также сохраняет здоровье зубов и является мощным профилактическим средством, повышая их стойкость к неблагоприятным воздействиям и позволяя предотвратить поражение эмали, обусловленное вымыванием минеральных элементов (*в основном кальция и фосфора*) из твердых тканей зубов. Установлено, что реминерализующая терапия наиболее эффективна на гладких поверхностях зубов, несколько в меньшей степени на апроксимальных поверхностях. Минимальная эффективность зафиксирована в фиссурах и углублениях. Эффективная реминерализующая терапия на гладких поверхностях зубов объясняется хорошей доступностью для лечебных манипуляций и диагностических осмотров.

**Таблица 1.** Факторы, влияющие на качество лечения кариеса в стадии пятна на вестибулярных поверхностях зубов

Пациентская часть	Возраст пациента	Чем младше пациент, тем более благоприятный прогноз в отношении визуального эффекта
Анамнез	Время появления пятен	Чем “старше” пятно, тем менее выражен эстетический результат
Осмотр	Локализация пятен	Чем ближе к шейке зуба, тем хуже эстетический прогноз. Наиболее показательные результаты наблюдаются при лечении пятен в зоне экватора
	Цвет пятна	Максимальная гарантия визуального эффекта отмечена при лечении белых кариозных пятен. Чем интенсивнее пигментация пятна, тем хуже эстетический прогноз
Лечение	Демонстрация пациенту достигнутого эстетического результата	<ul style="list-style-type: none"> <li>Поэтапная рем-терапия зубов, чтобы у пациента была возможность самостоятельно провести сравнительную визуальную оценку результата в полости рта</li> <li>Фотографирование на этапах лечения</li> </ul>

**Показаниями для проведения реминерализующей терапии** являются:

- начальная стадия кариеса зубов;
- некариозные поражения зубов, к которым относятся эрозии эмали зуба, патологическую стираемость зубной эмали, гипоплазию эмали, флюороз и некоторые другие патологии;
- повышенная чувствительность зубов.
- после проведения процедуры по отбеливанию зубов
- в ходе ортодонтических лечебных мероприятий

Реминерализующая терапия — метод удивительный, так как в умелых руках специалиста может укреплять зубы с раннего возраста до преклонных лет.

Так, у детей раннего возраста рем-терапия позволяет стабилизировать кариес зубов в относительно короткие сроки.

В период смены временных зубов на постоянные реминерализующая терапия позволяет ускорить процесс созревания эмали у только что прорезавшихся постоянных зубов и защитить их от поражения кариесом.

Одним из серьезных осложнений, встречающихся в ортодонтической практике, является деминерализация эмали, которая обнаруживается во время лечения и особенно после снятия несъемных ортодонтических конструкций. Особо остро данная проблема стоит у подростков связи с тем, что в данной возрастной группе отмечается наиболее низкий уровень гигиенического ухода за полостью рта и низкая резистентность эмали из-за незавершенной минерализации недавно прорезавшихся зубов.

У взрослых людей проведение курсов реминерализующей терапии позволяет получить положительный клинический эффект при лечении некариозных поражений (*гипоплазия эмали, флюороз зубов, гиперестезия зубов, клиновидные дефекты*).

У подростков реминерализующая терапия проводится не только при меловидном пятне, но и при пигментированных пятнах после их предварительной **микроабразии** (*т.е. сошлифовывания на вестибулярной или язычной поверхностях*).

К средствам реминерализующей терапии относятся препараты фтора, кальция, комплексы минеральных компонентов и т.д. Наибольшее применение для реминерализации получили препараты кальция и фтора, так как они преобладают среди других макроэлементов в структуре твердых тканей зуба в виде апатитов (*гидроксиапатит*).

Препараты фтора используются как при системном применении в питьевой воде, молоке, соке, в виде капель, таблеток, так и местном применении в виде фторсодержащего геля, лака, полосканий.

Механизмы противокариозного действия

фтора связывают с его способностью повышать устойчивость эмали к кариесу, образуя в твердых тканях зуба фтороapatит, который является более твердым и кислотоустойчивым, чем другие апатиты. Вследствие этого на поверхности эмали образуется фтороapatитная пленка, которая препятствует проникновению микроорганизмов и их кислот вглубь. Кроме того, фториды угнетают рост микроорганизмов в полости рта путем ингибирования активности бактериальных ферментов, блокируют реакции синтеза микроорганизмами внеклеточных полисахаридов декстрана и левана, обеспечивающих прикрепление зубной бляшки к поверхности зуба. Под влиянием фтора изменяется электрический потенциал поверхности эмали, что препятствует оседанию на ней микробных частиц. Фториды также нормализуют обмен веществ в зубах, проникая в глубину твердых тканей, и стимулируя образование вторичного и прозрачного дентина.

Недостатком применения простых фторидов является формирование на поверхности эмали относительно крупнокристаллического образования, трудно проникающего внутрь очага деминерализации, что снижает положительное воздействие и увеличивает количество проводимых процедур.

Немецкий профессор А. Кнаппвост разработал методику глубокого фторирования, которая отличается от воздействия простых фторидов на эмаль тем, что благодаря применению комплексной системы, состоящей из двух веществ магниевое-фтористого силиката с последующим использованием гидроксида меди/кальция, образуется молекула фтористого кальция, способного проникать в поры разрыхленной эмали и обеспечивающего поддержание оптимального уровня фтора длительное время.

Кроме того, входящие в состав препарата ионы меди способны оказывать выраженное бактериостатическое действие.

Однако кислотоустойчивость твердых тканей зуба зависит не только от содержания фтора, но и от общего уровня минерализации. Поэтому проведение реминерализующей терапии с использованием биодоступных соединений кальция и фосфора может быть альтернативным методом повышения резистентности эмали.

Рем-терапия кальций-фосфатными составами — незаменимый эффективный метод профилактики кариеса в зонах эндемического флюороза и для тех, кому применение фторсодержащих средств нежелательно (*например, при заболеваниях щитовидной железы, остеопорозах, почечной недостаточности и почечно-каменной болезни, нарушениях минерального обмена и др.*).

Известно, что процесс реминерализации поддерживается ферментативно: под влиянием фосфатаз значительно активизируется включение в эмаль зубов кальция и фосфатов. Активность этих

ферментов повышается в присутствии ионов хлора и магния. Субстратом для щелочной и кислотной фосфатаз является глицерофосфат кальция. В результате его гидролиза под воздействием фермента происходит освобождение ионов кальция и фосфата, а также некоторого количества энергии, используемой для переноса ионов в эмаль зубов. Механизм реминерализующей терапии состоит в следующем: ионы кальция, фосфора, фтора, вводимые аппликационно или электрофоретически (что наиболее эффективно), вследствие повышенной проницаемости эмали в очаге деминерализации диффундируют в эмаль и собираются в органическом матриксе, образуя аморфное кристаллическое вещество, или замещают свободные места в не разрушавшихся кристаллах апатитов эмали. Проникновение ионов в различные слои эмали минеральных ионов кальция, фосфора, фтора и оседание их постепенно ведут к нормализации проницаемости в результате новообразования кристаллов гидроксиапатита.

Таким образом, основными компонентами реминерализующих смесей являются *кальций, фосфаты и фториды*, в ионизированной форме входящие в состав гидроксиапатита эмали и способствующие ее восстановлению и укреплению. Концентрация ионов в реминерализующих смесях не должна превышать 3-5%.

А поскольку ионы проникают в эмаль в результате медленно протекающего процесса диффузии, то для реминерализации необходимо значительное время, что обычно требует многочисленных процедур.

Препараты реминерализующей терапии местного действия выпускаются в виде растворов, лаков, гелей, лечебных паст.

Широкое распространение получил 10% раствор глюконата кальция, глицерофосфата кальция, 2% раствор фтористого натрия, раствор «Ремодент».

Кроме лекарственных препаратов местного действия, пациентам могут быть назначены препараты кальция, которые они должны принимать перорально.

Реминерализующая терапия является комплексным методом лечения зубов, так что наиболее эффективным является сочетание местного применения лекарственных препаратов в виде аппликаций, втирания и электрофореза с пероральным приемом препаратов кальция.

Однако при местном применении фтора, кальция и фосфата в одном препарате проблематично, так как активный металлоид вступает в реакцию с минеральными компонентами кариестатических средств с образованием нерастворимых соединений, практически не проникающих в эмаль.

С учетом того, что ионы фтора уменьшают проницаемость эмали, рекомендуется назначать эти средства последовательно — вначале назнача-

ются минеральные композиции, а затем — фтор.

Распространение получила аппликационная реминерализующая терапия с применением 10% раствора глюконата кальция в сочетании с 2% раствором фторида натрия. Способ такого лечения, предложенный Е.В.Боровским и П.А.Леусом, показал довольно высокую эффективность. Лечение проводится следующим образом:

Перед проведением процедуры поверхность зуба тщательно очищают механически от зубного налета экскаватором (*работать экскаватором непосредственно в области поражения недопустимо*), или щеточками и пастами, затем поверхность эмали обрабатывают 1-3% раствором перекиси водорода, водой. При нанесении рем-раствора на неочищенную поверхность ионы кальция, фосфора и фтора не контактируют с образованиями эмали, что не дает выраженного положительного эффекта. Зуб изолируют от слюны, сушат струей воздуха или ватным тампоном, и на участок поражения накладывают ватные тампоны или небольшие марлевые салфетки, смоченные 10% раствором глюконата кальция. Продолжительность аппликации — 15-20 минут (*заменяя на свежие тампоны/салфетки через каждые 4-5 минут*).

*После каждой третьей аппликации с минерализующим раствором на обрабатываемую поверхность зуба накладывают ватный тампон, смоченный 0,5-2% раствором натрия фторида, на 3-5 мин.*

После окончания всей процедуры не рекомендуется принимать пищу и полоскать рот в течение 2-х часов. Курс реминерализующей терапии состоит из 15-20 аппликаций, которые проводят ежедневно или через день.

При завершении курса лечения поверхность зубов целесообразно покрыть фторлаком. Повторный курс лечения показан через 5-6 мес.

**Ремодент (Remodentum)** — препарат, полученный из костей животных; содержит комплекс макро- и микроэлементов, необходимых для реминерализации эмали. Примерный состав: кальция 4,35%, фосфора 1,35%, магния 0,15%, калия 0,2%, натрия 16%, хлора 30%, органических веществ 44%, микроэлементов до 4%.

«Ремодент» — это белый мелкокристаллический порошок, хорошо растворимый в воде, который применяется в виде раствора.

В зависимости от цели использования «Ремодента» выбирается и способ его применения. Для профилактики кариеса зубов «Ремодент» используют после тщательной чистки зубов в виде 3% водного раствора, который готовят путем растворения 3 г порошка в 100 мл. кипяченой воды. Препарат применяют методом полоскания полости рта в течение 3-5 минут или методом аппликаций в индивидуальных ложках или в специальных аппликаторах. Количество полосканий равно 10, а количество профилактических курсов от 2-х до 4-х, что зависит от состояния твердых тканей зу-

бов. Для лечения начальных форм кариеса, а так же повышенной чувствительности эмали от внешних раздражителей, применяется 3% раствор «Ремодента» в виде аппликаций, для чего на поверхность пораженных зубов накладывают рыхлые ватные тампоны, пропитанные реминерализующим раствором. Курс лечения составляет 15-30 аппликаций (в зависимости от интенсивности деминерализации), проводимых 2 раза в неделю, и которые длятся 20 минут, меняя через каждые 5 минут на свежие тампоны. После аппликации в течение 2 ч не рекомендуется полоскать рот и принимать пищу. Курс лечения кариеса в стадии пятна состоит из 2- 28 аппликаций.

**Аппликация 1-2% раствора фторида натрия.** Увлажненный раствором тампон накладывают на очищенную поверхность зуба на 10-12 мин. Обычно проводят 2-4 аппликации через каждые 3-5 дней. В год рекомендуются 3-4 курса.

Для пролонгированного действия фтора на твердые ткани зубов были разработаны лечебные формы, которые обеспечивают адгезию препарата к эмали — *фтористые лаки и гели*.

Эти лаки удобны в обращении. После изоляции зубов от слюны и высушивании поверхности струей воздуха лак наносят кисточкой или маленьким ватным тампоном на эмаль зубов. Через 3—5 мин он твердеет. В соответствии с имеющимися клиническими наблюдениями обработка зубов (один раз в 6 мес) фторлаком позволяет значительно снизить заболеваемость кариесом.

**Фторлак** — это композиция натуральных смол вязкой консистенции темно-желтого цвета, которая содержит 1-5% фтора. Пленка фторлака удерживается на поверхности зуба в течение многих часов, отдавая поверхностному слою эмали ионы фтора. Выпускают целый ряд разнообразных фтористых лаков, например, «Fluor Protector», «Bifluorid-12» («VOCO»).

В качестве местной реминерализующей терапии можно использовать реминерализующие гели «GC Tooth mouss», «R.O.C.S. Medical Minerals», «Белгель Ca/P» и др. В состав современных реминерализующих гелей включены специальные добавки, которые хорошо задерживаются на поверхности зубов и формируют стабильную пленку, обеспечивая адгезию состава к зубам и пролонгированное время экспозиции активных компонентов минерального комплекса. Введенный в состав гелей ксилит (~10%) повышает реминерализующий потенциал, а также снижает активность кариесогенной микрофлоры, в частности подавляет бактериальную адгезию, что представляет определенный интерес с позиции комплексного лечения кариеса.

Фторсодержащий гель наносится на поверхность зуба (*предварительно изолированную от слюны*) на 5—6 мин. Гель также используется для чистки зубов вместо зубной пасты (*третий раз — перед сном*) в течение 20-30 дней (*флюодент, эль-*

*мекс, флюокаль*).

Зная состав профилактических средств, врач-стоматолог может разработать индивидуальные схемы профилактических мероприятий для конкретной клинической ситуации. Для одних пациентов это может быть применение средств только на стоматологическом приеме, для других — в домашних условиях, а для третьих — комбинация данных методов.

Суть метода *домашней реминерализации* состоит в том, что пациент наносит на зубы специальные гели и пасты, обладающие минерализационным действием. Очевидно, что обычное нанесение геля на поверхность зубов неминуемо приведет к тому, что лекарственное средство крайне быстро смешается со слюной и исчезнет с поверхности зуба. Чтобы этого не произошло, применяют каппы, которые заполняют необходимыми лекарственными препаратами.



**Фиг. 1** Каппы и гель для реминерализации

Стоит отметить, что, несмотря на свое название «**домашняя реминерализующая терапия**», т.к. вышеупомянутые лечебные мероприятия продолжают в домашних условиях, это лечебное мероприятие осуществляется пациентом не самостоятельно, а под тщательным контролем стоматолога.

*Изготовление каппы* для реминерализующей терапии не отличается от подготовки аналогичной для отбеливания, также используя для этого мягкий пластик. Основная особенность этого вида кап — их герметичность, для достижения которой каппу изготавливают в стоматологической клинике индивидуально для каждого пациента.

*Процесс изготовления каппы* для реминерализующей терапии включает в себя несколько этапов:

- получение оттисков челюстей пациента;
- выполнение гипсовой модели каппы;
- изготовление *депо* с помощью композита для лекарственного препарата;
- штамповка и вырезание каппы.



После того, как каппа изготовлена, пациент надевает и снимает ее самостоятельно, однако срок ношения каппы прописывает стоматолог.

Для **электрофореза** можно вводить 10% раствор кальция глюконата и 0,2% раствор натрия фторида. Для детей рекомендуется 5% раствор кальция глюконата, так как он приятен на вкус и не вызывает отрицательных реакций у ребенка.

Перед проведением электрофореза поверхность зуба очищают от зубного налета. Зубы изолируют от слюны, поверхность их высушивают ватным тампоном или струей воздуха. Пассивный электрод берут в правую руку. Активный электрод с турундой, смоченной раствором реминерализующей жидкости, помещают на патологически измененный участок эмали зуба. Сила тока до 30 мкА от аппарата ЭЛОЗ-1 или ОД-2М, время воздействия 20 мин. Раствор кальция глюконата (5-10%) или раствор подкисленного кальция фосфата (5-10%) вводят с анода, 0,2% раствор натрия фторида — с катода. Это позволяет на протяжении всего курса лечения поддерживать высокую концентрацию вводимых макро- и микроэлементов в кариозном пятне. Электрофорез проводят ежедневно в течение 10-20 дней.

В настоящее время для профилактики и лечения начальных форм кариеса успешно применяется **гелий-неоновый лазер (ГНЛ)**. Его свет способен активизировать ферментную систему пульпы зуба, повышать эффективность противокариозных средств, активно влиять на проницаемость эмали, снижая растворимость ее поверхностного слоя, активизировать все защитные механизмы. ГНЛ используют после профессиональной гигиены полости рта. Луч лазера направляют между экватором и шейкой зуба в отдельности по 2-3 с, последовательно с вестибулярной и оральной поверхности. Длительность 1 процедуры 60-90 с. При компенсированной форме кариеса курс составляет 5 процедур (*каждый день*), при субкомпенсированной форме — 2 курса в год по 10 процедур, при декомпенсированной — 3 курса в год по 10 процедур.

Последние научные данные по физиологии эмали и конструированию реминерализующих средств открывают новые возможности в этом перспективном направлении. В частности, исследованиями В.А.Дистеля (1975) впервые было показано, что фтористые препараты обладают выраженной фазностью воздействия на основные свойства эмали зубов. Непосредственно после аппликации фторидов наблюдается резкое снижение растворимости эмали. Эта *первая фаза* непродолжительна, так как уже через 3 часа растворимость начинает увеличиваться и к концу суток становится выше исходной величины на 20% (*вторая фаза*), что автор аргументированно связывает с существенной активацией ионообменных процессов в системе «слюна-эмаль».

*Третья фаза*, которая заканчивается к месяцу

с момента воздействия фторидами, характеризуется постепенным и закономерным снижением уровня изучаемого признака.

Таким образом, при сочетанном назначении препаратов фтора и кальцийфосфатсодержащих средств вырисовывается целесообразность такой последовательности: первоначальное воздействие фтористыми препаратами, затем, начиная со вторых суток, когда резко усиливаются ионообменные процессы, воздействие реминерализующими кальцийфосфатсодержащими препаратами, которые в этих условиях более интенсивно будут включаться в кристаллическую решетку эмали зубов.

*Предложены следующие способы повышения эффективности реминерализующих средств:*

1. Перед проведением реминерализующей терапии необходимо удалить все зубные отложения, т.е. провести гигиену полости рта. Тщательно высушить апплицируемую поверхность зубов. Все это способствует оптимальному действию реминерализующего раствора.
2. Электрофорез усиливает проникновение минеральных элементов в ткани зубов из ротовой жидкости и реминерализующих растворов.
3. Повышение температуры реминерализующего раствора на 1 °С увеличивает преципитацию минералов на поверхности эмали зубов на 1%.
4. Эффект апплицируемого раствора будет выше, если перед аппликацией обработать поверхность эмали зубов слабым раствором кислот или ферментов.
5. Кариесстатический эффект выражен у препаратов, соединяющих фтор с оловом. Применение фторида олова 2, 4 и 10% дает более выраженный эффект по сравнению с фторидом натрия.
6. Изменение рН реминерализующего раствора в кислую сторону усиливает проникающую способность препарата.
7. Концентрация раствора также играет большую роль: чем ниже концентрация реминерализующего раствора, тем активнее идет обмен в кристалле гидроксиапатита.

Кроме того, для ускорения минерализующего эффекта рекомендуется применение фторсодержащих зубных паст.

Одной из форм введения фтора в поверхностный слой эмали с целью повышения ее резистентности является применение для чистки зубов фторсодержащих паст. Систематическое их применение позволяет добиться значительного (на 20—40%) снижения прироста кариеса.

Основными фтористыми соединениями, используемыми в современных зубных пастах, являются:

- фторид натрия (NaF);
- фторфосфат натрия (Na<sub>2</sub>PO<sub>3</sub>F);

- монофторфосфат натрия (NaMFP);
- аминофторид (AmF).

Фторид натрия представляет собой гидрофильное соединение, которое легко отдает ионы фтора, обладает хорошей диффузией, благодаря чему ионы фтора быстро проникают в твердые ткани, обеспечивая моментальное, но кратковременное (2,5 дня) действие препарата.

Фторид кальция, наоборот, эффективно «работать» начинает только ко второму дню. Однако за счет свойств фторида кальция лекарственный препарат оказывает продолжительное по времени действие. Он надолго связывается с эмалью, прежде всего в зонах повышенного риска возникновения кариеса — на контактных поверхностях и в фиссурах. Сочетанное действие двух фтористых соединений формирует депо фторида кальция, способствующего превращению гидроксиапати-

та во фторapatит. Следует помнить, что фторид кальция эффективен только в форме лака. Аминофлюорид — это новая, более стабильная форма существования фтористых соединений. Он имеет лучшую проникающую способность, обладает длительным терапевтическим действием.

Длительность курса реминерализации зависит от течения очаговой деминерализации. При медленнотекущей деминерализации количество процедур не менее 10, а при быстропротекающей — более 10 процедур.

Однако эффективность реминерализующей терапии не всегда одинакова. Как известно, процесс реминерализации эмали зубов имеет зависимость от состояния неспецифической резистентности организма.

Т.Л.Рединовой (1986) обнаружено, что у детей с неблагоприятной резистентностью орга-

**Таблица 2.** Схемы реминерализующей терапии для различных клинических ситуаций (Ю.А. Федоров)

Заболeвание	Форма	Рекомендуемый режим
Профилактика	Кариес зубов и некариозные поражения зубов второй группы	2 курса в год по 12-15 сеансов
Кариес зубов	Компенсированная форма кариеса (1 полость в год)	4 курса по 10-12 процедур в течение года
	Декомпенсированная форма кариеса (более 2-3 полостей в год)	В течение первого месяца ежедневно, далее повторный курс через 2 месяца. В последующем при стабилизации можно перейти от достигнутого результата к такому же режиму, как при компенсированной форме
Некариозные поражения зубов	Первая группа – поражения, возникшие до прорезывания зубов: гипоплазия, флюороз, медикаментозные	• При пятнистых формах – до исчезновения пятен (6-12 месяцев)
		• При эрозивных формах – в течение 1 месяца завершить пломбированием эрозий материалами, не требующими протравливания кислотой
	Вторая группа – поражения, возникшие после прорезывания зубов	Если планируется пломбирование, аппликации геля в течение 3-6 недель до пломбирования (в случае некроза – ежедневно до 12 месяцев до пломбирования)
Гиперестезия зубов	Системная	• При наличии неглубоких дефектов в пределах эмали – ежедневные аппликации в течение 2-4 месяцев могут привести к достаточному эстетическому результату без пломбирования. Курс повторяется по показаниям 2-3 раза в год
		До исчезновения симптомов – ежедневно
Отбеливание зубов	В течение курса	Сразу после каждой процедуры отбеливания
	По завершении курса	Ежедневно в течение 2 недель
Ортодонтическое лечение	В течение всего периода лечения	Ежедневно после тщательной очистки зубов и ортодонтических конструкций от мягкого зубного налета
	По завершении лечения	В течение 1 месяца ежедневно сочетать с эндогенной реминерализующей терапией для закрепления результатов ортодонтического лечения и профилактики кариеса

низма после последовательных аппликаций растворов глюконата кальция и фтористого натрия в поверхностном слое пораженной эмали зубов кальций не накапливается. У детей с благоприятной резистентностью после реминерализации в поверхностном слое пораженной эмали зубов содержание кальция значительно увеличивается. После реминерализующей терапии в виде повторных аппликаций глюконата кальция и фтористого натрия в поверхностном слое эмали зубов у детей вдвое увеличивается содержание фтора. Через 6 мес. содержание фтора в поверхностном слое эмали зубов сохраняется на высоком уровне, а через 12 мес. — снижается до исходного состояния. Поэтому детям с неблагоприятным состоянием неспецифической резистентности организма требуется проведение дополнительных мер для воздействия на иммунологическое состояние организма.

Вследствие реминерализующей терапии деминерализованные участки эмали уменьшаются в размерах или исчезают совсем. Возможен переход кариеса в стационарную форму (*приостановившийся кариес*). Реминерализующий эффект проявляется не сразу, а спустя некоторое время, когда исчезает ощущение оскотины от химических раздражителей.

Первичный анализ результатов реминерализующей терапии проводится посредством визуального контроля. Методом высушивания поверхности поражения воздухом, окрашивания красителем, например, 2% водным раствором метиленового синего, начиная с момента, когда прекращает увеличиваться кариозное пятно.

Об эффективности лечения, длительности курса реминерализующей терапии и необходимости проведения повторного курса лечения судят по изменению размеров, поверхности, плотности, блеска и цвета очагов деминерализации, а так же по изменению интенсивности окрашивания пораженных участков эмали.

Если произошла минерализация структур эмали, то этот участок не окрашивается, восстанавливается блеск эмали полностью при высушивании. Рекомендуется проводить периодические осмотры пациента.

Следует помнить, что успешно бороться с кариесом без устранения основных факторов его возникновения (*наличие микроорганизмов, зубного налета, частый прием легкоферментируемых углеводов, малое количество фтора в питьевой воде, характер слюноотделения*) невозможна.

#### **Клинический случай:**

Пациентка 19 лет обратилась с жалобами на наличие меловидных пятен в пришеечной области нижних зубов. Отмечала также периодическую болезненность зубов, ощущение оскотины от кислого, соленого, сладкого. Из анамнеза: белые пятна заметил сразу после окончания ортодон-

тического лечения с использованием несъемной техники 2 недели назад.

При *осмотре* были выявлены неудовлетворительная гигиена полости рта, гиперемия и отек краевой десны, наличие мягких зубных отложений, наличие меловидных пятен 33, 32, 31, 41, 42, 43 зубов в пришеечной трети.

*Диагноз:* кариес эмали в стадии пятна зубов 33, 32, 31, 41, 42, 43. Генерализованный хронический катаральный гингивит средней степени тяжести.

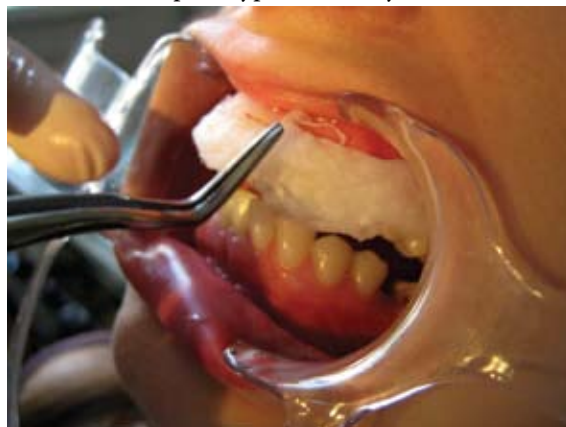#### *Лечение:*

*В первое посещение* пациентке была проведена профессиональная гигиена полости рта. Было проведено обучение пациентки гигиене полости рта, которое включало в себя беседу и индивидуальный подбор средств гигиены. Наложена аппликация 1% раствором фторида натрия в течение 10 минут со сменой ватных тампонов через каждые 3 минуты.

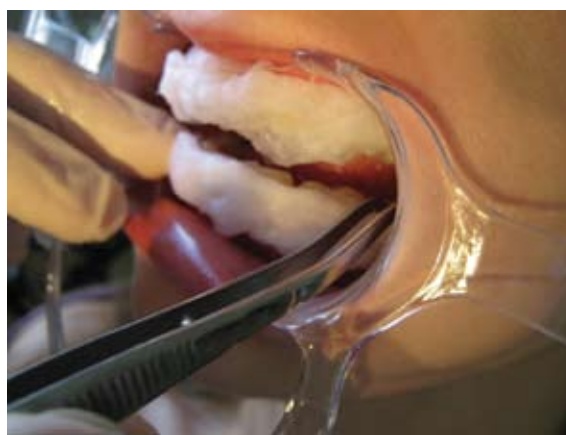#### *Во второе посещение:*

С целью мотивации пациентки к адекватному уходу за полостью рта была проведена контролируемая чистка зубов, даны повторные рекомендации по питанию и индивидуальной гигиене полости рта.

*В дальнейшем,* начиная со второго курса лечения, проводились аппликации с 10% глюконатом кальция – 20 процедур по 15 минут.

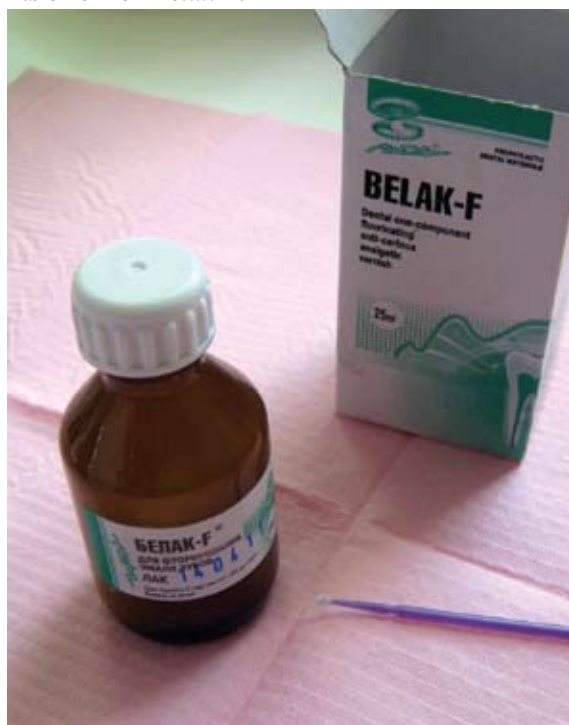

**Фиг. 2.** Наложение 10% раствора глюконата кальция на тампонах на верхней челюстью

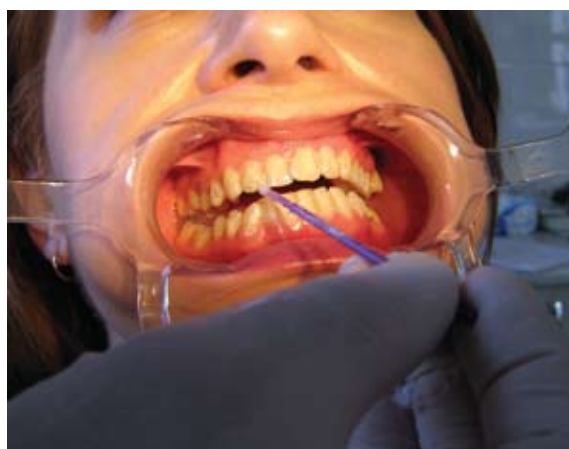

**Фиг. 3.** Наложение 10% раствора глюконата кальция на тампонах на обеих челюстяхю

Каждая четвертая процедура заканчивалась наложением **Belak-F**.



**Фиг. 4.** Фтор-содержащий лак “Belak-F”



**Фиг. 5.** Последнее посещение: нанесение кисточкой “Belak-F”

В ходе реминерализующей терапии у пациентки пропали чувство оскотины, болевые ощущения. Визуально белые пятна на зубах 33, 32, 31, 41, 42, 43 уменьшились по площади, а белый цвет стал менее интенсивным.

После окончания курса реминерализующей терапии было отмечено восстановление естественного блеска эмали в области нижних фронтальных зубов.

#### **Выводы:**

- Реминерализация защищает зубы от кариеса, являясь хорошим профилактическим мероприятием.

- Ремотерапия должна быть направлена на введение не только фтора, но и таких элементов как кальций, фосфор.

- Ремотерапия эффективна на начальной стадии кариеса, позволяя сохранить зуб и ликвидировать кариес без механической обработки.

- Реминерализующая терапия полезна в борьбе с гиперчувствительностью, так как последняя – это следствие деминерализации зубов.

- Реминерализация восполняет недостаток или потерю минералов в зубной эмали после отбеливания, в процессе ортодонтического лечения, в подростковом возрасте в период активного роста, в период беременности при повышенной потребности плода в минеральных веществах.

#### **Литература:**

1. А .С. 1114421 ССР , МКИЗ А61 К6/02. СОСТАВ ДЛЯ ЛЕЧЕНИЯ КАРИЕСА ЗУБОВ/ В.К.Леонтьев, В.Г.Сунцов. №3275192/28-13; заявл. 11.02.81; опубл. 23.09.84. Бюл. №55.
2. А .С. 1431758 ССР (51) 4 А61 К 6/02. СПОСОБ ЛЕЧЕНИЯ НАЧАЛЬНОГО КАРИЕСА ЗУБОВ / В.К.Леонтьев, В.Г.Сунцов, В.А.Дистель, И.В.Чекмезова, Г.Г.Иванова. №3859042/28 14; заявл. 27.02.85; опубл. 23.10.88. Бюл. №39.
3. Боровский Е.В., Леус П.А. КАРИЕС ЗУБОВ. М.: Медицина, 1979. 256 с.
4. Дистель В.А. ПРИЖИЗНЕННАЯ РАСТВОРИМОСТЬ ПОВЕРХНОСТНОГО СЛОЯ ЭМАЛИ ЗУБОВ ЧЕЛОВЕКА И ВЛИЯНИЕ НА НЕЕ РАЗЛИЧНЫХ ФАКТОРОВ: Дис. ... канд. мед. наук. Омск, 1975. 130 с.
5. Иванова Г.Г. МЕДИКО-ТЕХНОЛОГИЧЕСКОЕ РЕШЕНИЕ ПРОБЛЕМ ДИАГНОСТИКИ, ПРОГНОЗИРОВАНИЯ И ПОВЫШЕНИЯ РЕЗИСТЕНТНОСТИ ТВЕРДЫХ ТКАНЕЙ ЗУБОВ: Дис. ... д-ра мед. наук. Омск, 1997. 640 с.
6. Леонтьев В.К. КАРИЕС И ПРОЦЕССЫ МИНЕРАЛИЗАЦИИ: Дис. ... д-ра мед. наук. М.,1978. 541 с.
7. Пахомов Г.Н. ПРИНЦИПЫ И ОСОБЕННОСТИ ЛЕЧЕНИЯ И ПРОФИЛАКТИКИ НАЧАЛЬНОГО КАРИЕСА ЗУБОВ.: Автореф. дис. ... д-ра мед. наук. Рига, 1974. 40 с.
8. Сунцов В.Г. ПУТИ СОВЕРШЕНСТВОВАНИЯ ПЕРВИЧНОЙ ПРОФИЛАКТИКИ И ЛЕЧЕНИЯ НАЧАЛЬНОГО КАРИЕСА ЗУБОВ У ДЕТЕЙ : дис. ... д-ра мед. наук. М., 1987. 549 с.
9. Чекмезова И.В. РАСПРОСТРАНЕННОСТЬ, КЛИНИКА ОЧАГОВОЙ ДЕМИНЕРАЛИЗАЦИИ ЭМАЛИ И МЕХАНИЗМЫ РЕМИНЕРАЛИЗУЮЩЕЙ ТЕРАПИИ НАЧАЛЬНОГО КАРИЕСА: Автореф. дис. ... канд. мед. наук. Омск, 1983. 17 с.
10. В.Г.Сунцов., В.А.Дистель., И.В.Чекмезова. СПОСОБ ЛЕЧЕНИЯ НАЧАЛЬНОГО КАРИЕСА ЗУБОВ. журнал “Институт Стоматологии”
11. О.Э. Хидирбеглишвили СОВРЕМЕННАЯ КАРИЕСОЛОГИЯ Москва • МЕДИЦИНСКАЯ КНИГА • 2006
12. Боровский Е.В. ТЕРАПЕВТИЧЕСКАЯ СТОМАТОЛОГИЯ Москва • МЕДИЦИНСКАЯ КНИГА • 2004
13. Е.В.Кириллова ЭФФЕКТИВНОСТЬ РЕМИНЕРАЛИЗУЮЩЕЙ ТЕРАПИИ ГЕЛЕМ R.O.C.S. MEDICAL MINERALS У ВЗРОСЛЫХ И ДЕТЕЙ СТОМАТОЛОГИЧЕСКИЙ КОЛЛЕДЖ № 01 /Вестник Ассоциации гигиенистов стоматологических России/ СЕНТЯБРЬ • 2010
14. РЕМИНЕРАЛИЗУЮЩИЕ СРЕДСТВА <http://dent-help.ru/info/specialist/farm/322/327/>
- 15 Л.П. Кисельникова, Е.В. Кириллова, В.Н. Царев, В.О. Артемова, МГМСУ МИКРОБИОЛОГИЧЕСКОЕ СОСТОЯНИЕ БИОПЛЁНКИ ЗУБА ПРИ ПРИМЕНЕНИИ ХЛОРГЕКСИДИНА И КСИЛИТА ПРИ ЛЕЧЕНИИ КАРИЕСА У ДЕТЕЙ <http://www.grandex.ru/medicine/text/12186.html> 26.08.2009
- 16 РЕМИНЕРАЛИЗАЦИЯ (РЕМОТЕРАПИЯ) ЗУБНОЙ ЭМАЛИ <http://clinicalmeda.ru/stomatologiya/remineralizatsiya-zubnoy-emali.html> 2009
- 17 ЛЕЧЕНИЕ КАРИЕСА ЗУБОВ <http://www.eurolab.ua/encyclopedia/1214/11890/?page=2> 20-
- 18 РЕМИНЕРАЛИЗАЦИЯ ЭМАЛИ ЗУБОВ. <http://www.razumenko.ru/nauka4> 2009
- 19 Е.А.Скатова, И.А.Хощевская ЭСТЕТИЧЕСКИЕ АСПЕКТЫ ЛЕЧЕНИЯ начальных форм кариеса методом инфльтрации журнал “Институт Стоматологии” №3, 2010

# TERAPIE DE REFACERE DIRECTĂ CU SISTEMUL COMPOZIȚIONAL NANOUMPLUTĂ ESTHET X HD

## Rezumat

La 379 pacienți au fost realizate 503 de restaurări estetice directe cu folosirea compozitului Esthet X HD. Masa s-a manifestat accesibilă pentru stomatologii practicieni deținătorii fotopolimerizatoarelor. Esthet X HD a prezentat capacități înalte de culoare corespunzătoare dinților naturali și simplitate în polizarea cu efect estetic excelent.

## Summary

### DIRECT ESTHETIC RESTORATIONS WITH NANOMATERIAL COMPOSITE SYSTEM Esthet X HD

Three hundred seventy-nine patients have been constructed 503 direct esthetic restorations using the composite system Esthet X HD. The composite proved to be accessible for the practicing dentists in possession of light devices. Esthet X HD has a wide color range corresponding to the natural colors and high polishing and esthetic characteristics.

## Actualitatea problemei:

O atenție deosebită a producătorilor insistă necesitatea de a elabora sisteme compoziționale moderne, capabile să imiteze în ansamblu dinții naturali cu particularitățile lor fizico-chimice și un spectru larg de culori și transparență, corespunzătoare cerințelor biomecanice.

Esthet X HD se prezintă ca o sistemă compozițională micromatriculară elaborată prin proceduri nanotehnologice cu menire de a nivela barierea dintre compozitele microfilate și cele hibride. El conține particule submicronice ale sticlei bariualumofluor silicatică cu capacitate majoră de lustruire și rezistență crescută a suprafeței șlefuite. Materialul dat prin viscozitatea sa permite efectuarea unei prelucrări plastice calitative, formarea și condensarea lui bine dirijată, preîntâmpinându-se apariția porilor în refacere.

Cele expuse au determinat scopul lucrării de a studia capacitățile biomecanice ale sistemului compozițional nanoumplut Esthet X HD, trasându-se următoarele obiective:

1. De apreciat clinic adezivitatea marginală a materialului;
2. De apreciat posibilitățile materialului de modelare, polizare și esteticitate;
3. De determinat nivelul de identitate a Esthet X HD față de țesuturile dure dentare.

## Material, metode și analiza rezultatelor:

Au fost supuși terapiei de refacere directă cu compozitul Esthet X HD 503 dinți (frontali și masticatori) la 379 de pacienți de ambele genuri. Vom menționa că cel mai mare număr de restabiliri a fost executat în cavitățile cariate de clasele II, III, IV Black.

Corporația americană Dentsply propune stomatologilor Esthet X HD în două variante de ambalare: seringi și compiuile. Pentru a realiza o lucrare restaurativă performantă va fi necesar de a ține cont de o ordine respectivă.

Algoritmul refacerii dentare directe cu Esthet X HD:

1. Procedura de diagnosticare a proceselor patologice prezente în țesuturile dentare, parodontiu și starea echilibrului ocluzal. Vom duce cont de faptul necesității unei iluminări bune a fiecărui dinte în parte.

Examenul dinților va include determinarea stării relațiilor ocluzale a arcadelor dentare, inclusiv și a articulației temporo-mandibulare, forma dinților, spectrul de

**Valeriu Burlacu, prof.,  
Angela Cartaleanu, conf.,  
Vasile Zagnat, conf.,  
Valeriu Fală, conf.,  
Elena Tintiuc, conf.,  
Tudor Vatamanu, doctor**

*Catedra Stomatologie  
Terapeutică FECMF  
a USMF „Nicolae  
Testemițanu”.*

culori și transparență a dinților programați refacerii (cavități cariate, obturații, focare de hipo și hipermineralizare). Rezultatele examinării vor fi introduse în fișa stomatologică de evidență (diagnoză, planul tratamentului, tratamentul) sau în calculator și aduse la cunoștința pacientului;

2. Igienizarea profesională cu folosirea pastelor profesionale, speciale, fără conținut de fluor, prin intermediul periștelor rotative. Vom igieniza obligatoriu și dinții învecinați celor incluși în programul de refacere, ei servind ca cheie de comparație a culorilor.

Ducem cont și de faptul, că spălarea (igienizarea) individuală pe dinți cu paste cu conținut de fluor va fi suspendată cu cel puțin două săptămâni până la debutul tratamentului pentru a preîntâmpina eșecul procesului de demineralizare cu gravant;

3. Selectarea culorii și planificarea construcției refacerii. Selectarea va fi executată la trei surse de lumină: cea de zi; a iluminatorului de instalație stomatologică; reflectată de oglindă prin dinte. Vom duce cont de faptul că culoarea va fi corect apreciată, de văz, în prima jumătate a zilei (orele 10-11.30) cu durata de apreciere de la 3 la 5 secunde (o durată mai mare obsosește receptorii de culoare). Participă la apreciere trei persoane: medicul stomatolog, asistentul și pacientul.

Tonalitățile calde de culoare corespund coletului dentar, iar cele reci gri-blou corpului și marginii incisale. O refacere estetică își va găsi armonioasa coincidență cu dinții naturali nu numai prin culoarea sa dar și prin gradul de transparență apreciat prin Schema S. Radlinschi (2003). Un dinte natural este compus din diverse țesuturi-smalț, dentină, ciment cu nuanțe de culoare și tonalitate diferită. De regulă, culoarea marginii tăietoare (masticatoare) este mai deschisă și transparentă, iar mai aproape de colet ea devine mai întunecată și puțin transparentă.

În conformitate cu Schema S. Radlinschi, dinții pot fi devizați în cei cu transparență înaltă (I), medie (II) și scăzută (III). Determinarea gradului de transparență se realizează pe baza aprecierii culorii dinților frontali (primul incisiv, iar în lipsa lui – cel secund) și transparenței la iluminarea lui (lor) cu lumina reflectată de la oglinda găsită oral și focalizată prin incisivul superior.

Dinții cu transparență înaltă prezintă culoare mai gri (cenușie) a smalțului demonstrată printr-o fâșie (pantă) de 1-1,5mm pe marginea incisală la iluminarea externă și o întunecare de culoare a coroanei la deconectarea sursei de lumină.

Dinții cu transparență medie se prezintă prin culoare cenușie întunecată a smalțului și o margine destul de netransparentă în forma unei fâșii (pante) nu mai mare de 0,5mm. Diapazonul de culoare după deconectarea sursei de lumină rămâne obișnuit.

Dinții cu transparență scăzută prezintă tonalitatea galbenă de culoare a corpului coronar și lipsa fișiei (pantei) pe marginea incisală. Diapazonul de diviere în culoare după deconectarea luminii este nesemnificativ.

În cazul, când pentru restabilirea țesutului dentar afectat sunt foarte aproape două tonalități de culoare, vom fi obligați să selectăm pe cea mai saturată, care după polimerizare își va obține culoarea luminoasă.

La refacerea defectelor masive vom folosi culorile opace, corespunzătoare tonalităților de dentină cu o transparență mai scăzută.

4. Prepararea cavității defectului prezentat. Va precede etapei date procedeele de anestezie locală, concordat cu indicațiile și contraindicațiile de folosire a anestezicului.

Prepararea va fi executată prin tehnica profilactică, care corespunde sistemului clasic de înstrăinare a dentinei și smalțului contaminat. Pentru micșorarea acțiunii forțelor interne de polimerizare vom rotunji unghiurile dintre pereții cavității preparate. Procedura de preparare va fi executată grijuliu și cu mare răbdare, folosindu-se de freze diamantate de formă rotundă (sferă, pară, con) marcate cu negru, verde și albastru.

5. Izolarea câmpului operațional cu digă de elastic (Raberdamul);

6. Izolarea organului pulpar.

În cazul când după prepararea cavității, ea rămâne despărțită de camera pulpară de un strat subțire de dentină dură, apare necesitatea de a izola pulpa cu un cement glasionomer sau compomer. Nu se exclude necesitatea de folosire și a lăunerelor curative cu hidroxid de calciu (Dycal, Life etc) aplicate punctiform cu ajutorul sondei pe rozul pulpar transparent prin stratul subțire de dentină.

7. Gravarea totală cu gelul acidului ortofosforic (pe smalț nu mai puțin de 15 sec., iar pe dentină nu mai mult de 15 sec.), urmată de spălarea cu 5-10 ml de apă pe durata timpului de gravare și uscare ușoară;

8. Aplicarea dublă a adezivului nanocomponent Prim and Bond NT pe timpul indicat în instrucțiune pentru penetrarea țesutului în profunzime și formarea stratului hibrid;

9. Polimerizarea foto, conform timpului indicat în adnotare, care va fi apreciată ca pozitivă la apariția luciului ușor scânteitor. În lipsa lui, procedura va fi repetată;

10. Administrarea compozitului nanoumplut Esthet X HD în straturi, având scopul de a reface forma anatomică și funcția dintelui în cauză. Refacerea a fost executată prin menținerea regulii „lampei” (Radlinschi V., Radlinschi S., 2003) din intern spre extern, de la tonalitățile opace (dentina) spre cele transparente (adamantina), de la centru spre periferie. Straturile administrate nu vor fi mai groase de 2 mm, fiecare din ele fiind fotopolimerizate în parte. Cu ultimele straturi va fi realizată și modelarea primară a formei coroanei dentare;

11. Redactarea ocluzală prin înstrăinarea surplusului de compozit.

În calitate de surplus vor fi apreciate doar zonele de supracontactare. Cunoscut este faptul că refacerea va prezenta obligatoriu puncte de contact ocluzal determinate în forma de amprente pe toți dinții. Conform

datelor Максимова С.П. (2000) ele vor manifesta prima regulă a amprentei de desen ocluzal. Regula a doua va fi demonstrată prin contactele ocluzale pe fragmentul refăcut ca fiziologice, fiind prezentate pe incisivi în formă de hașură, iar pe premolarii și molarii punctiform în regiunea fisurilor și cuspizilor de sprijin.

12. Prelucrarea finală a refacerii prin folosirea frezelor diamantate în debut cu cele acoperite cu granule microfilate, iar apoi cu cele ultramărune. Procedeu va fi executat grijuliu și cu mare răbdare în rezultatul căruia va deveni invizibilă trecerea dintre țesut dentar (adamantina) și masa de refacere.

Conform cerințelor moderne (4), după șlefuire se recomandă de supus ermetizării următoarele sectoare: refăcut, de trecere a masei compoziționale în țesutul dentar și parțial a adamantinei de hotar. Pentru acest procedeu poate fi folosită sistema bondingului Esthet X HD sau sistema special elaborată pentru ermetizarea micro și nanofisurilor Opti-Guard (Kerr). Ambele sisteme după administrare vor fi supuse foto-polimerizării la timpul indicat în instrucțiune;

13. Polizarea refacerii își are scopul de a oferi construcției luciul oglindei, dispariția punctelor de retenție și prezența esteticului caracteristic dinților naturali. Vor fi folosite măciulii figurate din masă plastică și paste speciale de polizare (ex. Enhance) la prima fază fără apă pe durata 10 sec. Ulterior tot atât timp, dar cu apă vor fi supuse prelucrării grijulii sector după

sector refacerea compozițională. Este de dorit ca timpul de prelucrare finală (șlefuire și polizare) să fie cel puțin 50% din timpul utilizat procesului de refacere. Este cerința, care poate garanta esteticitatea adecvată celei naturale.

#### **Concluzii:**

1. Esthet X HD, ca una din primele compozite nanoumplute este o masă comodă în aplicare, accesibilă la folosire pentru toate clasele Black;
2. Refacerea din Esthet X HD, după o prelucrare grijulie și răbdătoare finală (șlefuire, polizare) obține toata gama esteticului dinților naturali;
3. Procedura de ermetizare a nanospațiilor capabile să fie prezente la hotarul „refacere-țesut dentar” cu sistema bonding sau OptiGuard, este obligatorie și poate garanta construcției esteticitatea adecvată celei naturale.

#### **Bibliografie:**

1. Ada Catalina Epistratu, Dumitru David, Dragoș Epistratu, Andra Radulescu, Dragoș Stanciu. Cosmetica dentară în practica stomatologică, Buzău, 2002;
2. Максимова О. П., Каризма реставрационный материал высшего класса, Москва, 2000, Настольная книга стоматолога. Стр. 34-39;
3. Radlinschi V. N., Radlinschi S. V., Tehnologii moderne de restaurări dentare. Indicații metodice. Chișinău, 2003 p.51;
4. Томанкевич Марек. Современные композитные материалы в стоматологической практике. Lublin, 2001. 130 стр.

# ANALIZA CALITĂȚII DIAGNOSTICO-CURATIVE A ASISTENȚEI STOMATOLOGICE LA RESTAURAREA DINȚILOR TRATAȚI ENDODONTIC CU AJUTORUL UNOR CONSTRUCȚII PIVOTATE MODERNE

Corneliu Năstase,  
Asistent universitar,

Catedra stomatologie  
terapeutică,  
Universitatea de Stat de  
Medicină și Farmacie  
„N. Testemițanu“

## Rezumat

Acest articol trece în revistă efectul erorilor și complicațiilor clinice survenite la restaurarea dinților endodontici cu ajutorul unei construcții pivotate moderne, cum ar fi perforarea rădăcinii, discementarea construcțiilor restaurative, discrepanța considerabilă între diametrul canalului radicular și diametrul pivotului, fractura rădăcinii, fractura pivotului.

**Cuvinte cheie:** perforarea rădăcinii, discementare, discrepanță, fractura rădăcinii, fractura pivotului.

## Summary

### CLINICAL ERRORS AND COMPLICATIONS IN THE RESTORATION OF ENDODONTICALLY TREATED TEETH WITH MODERN POST TUMBLER CONSTRUCTION

This article reviews the effect of clinical errors and complications in the restoration of endodontically treated teeth with modern post tumbler construction, such as perforation of the tooth root, discementation of a restoration constructions, significant discrepancy in the diameter of the root canal and the diameter of the post, root fracture, post fracture. However, procedural errors often are preventable.

**Keywords:** perforation of the tooth root, discementation, discrepancy, root fracture, post fracture.

## Actualitatea temei

Normalizarea caracteristicilor anatomice și fiziologice ale sistemului stomatognat prin recuperarea morfofuncțională a dinților tratați endodontic (considerabil distruși) — prin utilizarea unor construcții pivotate endocanalare moderne reprezintă o parte fundamentală și destul de promițătoare a stomatologiei moderne.

Din păcate, la reconstrucția unui dinte tratat endodontic cu implementarea activă a materialelor, tehnicilor și tehnologiilor inovatoare de tratament moderne sunt întâlnite, — la fel ca și în toate tehnicile odontologice, — complicații, urgențe și eșecuri potențiale.

Actualitatea problemei respective constă în niște schimbări calitative și cantitative survenite în tipurile de erori cunoscute anterior sau în apariția altor, — noi, — în procesul de tratare a complicațiilor cariei.

Prezența unor schimbări patologice considerabile ale țesuturilor dure dentare impun un șir de sarcini dificile față de tratamentul restaurativ. În același timp, în pofida realizărilor stomatologiei moderne, perfecționării metodelor clinice și proceselor tehnologice, se produc diverse erori și complicații clinice, comise la diferite etape ale tratamentului stomatologic (al pacienților cu defecte ale țesuturilor dure dentare) — cu utilizarea unor construcții pivotate. După părerea lui A.C.Арутюнов et al., cauzele complicațiilor sunt cel mai des erorile medicale, apărute în majoritatea cazurilor la etapa alegerii pivotului, efectuate fără luarea în considerație a particularităților constructive și a materialelor pentru fixarea lui, nerespectarea succesiunii etapelor de tratament și a regulilor



Fig. 1



tehnicii de manipulare la odontopreparare, gafele tactice, utilizarea unor tehnologii imperfecte, precum și aplicarea în ultimul deceniu a unor tehnologii complexe, ce necesită o calificare destul de înaltă din partea medicului stomatolog.

La rândul lor, toate acestea generează probleme, ce țin de calitatea tratamentului efectuat. Este evident că lipsa unor abordări standardizate, unice față de tratamentul în stomatologia practică se explică prin aplicarea excesiv de frecventă a metodicilor apte să genereze complicații și puțin eficiente în sens funcțional. Pe de altă parte, neglijarea unor principii general acceptate ale tratamentului stomatologic și refuzul medicilor stomatologi de la un șir de procedee diagnostice din practica de rutină reduc calitatea asistenței acordate, conducând la erori iatrogene, complicații și acuze din partea pacienților.

### Scopul lucrării

Totalitatea datelor spicuite din literatura de specialitate indică faptul, că în informațiile accesibile nouă sunt insuficient elucidate aspectele ce țin de caracteristicile structurale ale erorilor și complicațiile întâlnite la tratamentul pacienților cu defecte ale țesuturilor dure ale diferitor grupuri de dinți prin utilizarea unor construcții pivotate. Prin urmare, studiarea aprofundată și determinarea caracteristicilor structurale ale erorilor și complicațiilor apărute în cadrul asistenței acordate unor asemenea pacienți reprezintă o problemă actuală în stomatologie. De aceea clarificarea acestor întrebări are o importanță decisivă pentru elaborarea căilor de optimizare a asistenței acordate pacienților respectivi.

### Materiale și metode

Prin utilizarea bazei de date bibliografice PubMed — indexed for MEDLINE (U.S. National Library of Medicine — National Institutes of Health) și metoda liberă de căutare au fost *selectate online* și, apoi, — analizate, — 122 abstracte și articole științifice, cuprinzând perioada din ianuarie 2005 până în mai 2011. Publicațiile aveau drept subiect diverse erori și complicații clinice în restaurarea dinților tratați endodontic cu ajutorul unor construcții pivotate moderne. *Cuvintele cheie* pentru căutare au fost:

- în limba engleză — „posts“, „failure“, „endodontically treated“, „restoration“;
- în limba rusă — „штифты“, „неудача“, „эндодонтически леченный“, „реставрация“.

Manual au fost prelucrate diverse manuale, instrucții, reviste și alte publicații de profil endodontic. Din 122 surse cu criterii de căutare incluse, au fost selecționate doar 24 materiale cât de cât relevante pentru studiul respectiv.

### Rezultatele obținute și analiza lor

Din datele obținute din publicațiile selectate în tratamentul endodontic cu utilizarea pivoturilor nemetalice au fost identificate diverse erori și complicații, procentual variind de la sursă la sursă — 66-78%. După aceasta am întreprins o încercare de a aduce la

un numitor comun și a generaliza datele disponibile în vederea clasificării erorilor și complicațiilor apărute la utilizarea construcțiilor pivotate fibrilare.

Conform analizei noastre statistice, toate eșecurile au constituit 72,8% din cazurile studiate și au fost subdivizate în 8 grupuri, rezultatele fiind expuse în tabelul 1.

**Tabelul 1** Caracteristicile erorilor și complicațiilor clinice întâlnite la restaurarea dinților endodontici cu ajutorul unor construcții pivotate moderne

ERORI ȘI COMPLICAȚII	Indice cazuri, %
Fractura rădăcinii	17,8
Fixarea pivoturilor în rădăcini dentare cu modificări patologice (distructive) în zona periapicală	15,9
Transformarea canalului radicular și perforarea rădăcinii	10,75
Supraevaluare solidității construcției pivotate	8,83
Discrepanța considerabilă între diametrul canalului radicular și diametrul pivotului	7,97
Discementarea construcțiilor restaurative	7,25
Re-fixarea pivotului fibrilar deteriorat structural	2,2
Fractura pivotului	2,1
Total	72,8

### *Transformarea canalului radicular și perforarea rădăcinii*

Orice intervenție în cavitatea unui dinte presupune o cunoaștere de către medicul stomatolog a anatomiei și topografiei canalelor radiculare și luarea în considerație a grosimii dentinei radiculare a pereților acestora. La prepararea canalului radicular pentru instalarea unei construcții pivotate clinicienii, de regulă, măresc arbitrar diametrul acestuia, ceea ce poate conduce la **transformarea canalului radicular** — devierea axului topografiei canalului radicular principal.

În asemenea caz, de multe ori se constată producerea **perforării rădăcinii**. Acest lucru se datorează faptului că nu este luată în considerare înclinarea dintelui, care este prezentă practic la aproape toți dinții, și variază în limitele a 15-25 de grade. A doua cauză — prepararea canalului în condițiile unei vizibilități reduse (*în lipsa unui acces adecvat la ostiumul canalului*). Pentru a evita această complicație, este necesar ca la etapa timpurie de preparare a canalului să fie efectuată o radiografie cu pivot. Decelarea la această etapă a devierii canalului creat pentru pivot va permite corecția erorii.

La fixarea pivotului în canal și, în final, la fixarea restaurării, o importanță aparte îi revine masei dentinare în treimea inferioară a rădăcinii. În canalele subțiri sau aplatizate ale rădăcinii (incisivii inferiori, premolarul I maxilar superior), sau la prepararea canalului pentru un pivot cilindric se poate întâmpla perforația. În astfel de rădăcini, este rațională utilizarea pivoturilor cilindro-conice sau conice.

Cauzele perforării rădăcinii dentare sunt variate:

- pereții subțiri ai rădăcinii,
- curbarea rădăcinii,
- canale radiculare greu permeabilizabile din cauza depunerii de dentină secundară,
- devierea direcției frezei, — în absența unui control vizual al avansării instrumentului,
- acces dificil la canalul radicular,
- utilizarea unor eforturi excesive la deschiderea canalelor greu permeabilizabile.

Asemenea complicație poate fi evitată prin stricta respectare a normelor și etapelor de permeabilizare și de lărgire a canalelor radiculare.

#### **Discementarea construcțiilor restaurative**

Discementarea construcțiilor restaurative pivotate este cea mai frecventă complicație, deoarece protocolul de fixare adezivă a acestor construcții este tratat cu destulă neglijență — și, ca urmare, se produce pierderea unui număr important de linkuri adezive.

Calitatea fixării depinde de diverși factori, printre care întâlnim:

- aplicarea corectă, strictă a tuturor manoperelor
  - ținând cont de biomecanică, retenție și preparare menajantă a țesuturilor dure dentare,
- izolarea corespunzătoare a câmpului de lucru cu rubberdam (sau cu alte sisteme de izolare),
- tratarea corectă a dentinei radiculare,
- perioada de timp suficientă (adecvată) între tratamentul endodontic al dintelui cauzal și reconstrucția lui propriu-zisă,
- alegerea designului de pivot, care ar permite distribuirea uniformă a sarcinii ocluzale și păstrarea structurii dintelui în caz de distrucție a restaurării în urma acțiunii forțelor ocluzale, sau ca urmare a unui traumatism,
- formarea ferulei,
- utilizarea unei micropensule de o formă potrivită,
- tipul sistemului folosit de adeziv / ciment compozit.

În procesul de fixare a pivoturilor armate cu fibre la dentina endodontică cu ajutorul unui ciment adeziv importantă este interacțiunea unor astfel de materiale, ca pivotul, compozitul pentru reconstrucția bontului, cimentul de fixare a construcției pivotate și dentina radiculară.

În cazul, în care componentele monoblocului «ciment-pivot-reconstrucție coronară- restaurarea dentinei radiculare și coronare» au diferiți indici chimici și diferite proprietăți mecanice, adică, sunt nonbiocompatibile, complexul acestor materiale determină o concentrație mare de solicitare [stress], conducând la:

- **discementarea adezivă** (adică desființarea unității monoblocului “ciment-pivot-reconstrucție coronară-restaurarea dentinei radiculare și coronare” datorită forțelor de tracțiune sau de rupere)
- **discementarea coezivă** (de exemplu, o fractură care s-a produs în cadrul aceluiași material dentar datorită forțelor de tracțiune sau de rupere),

— **discementarea mixtă** (adeziv-coezivă) (de exemplu, o combinare a discementării adezive cu cea coezivă)

— **fractura dintelui** (adică, de multe ori distrugând peretele remanent al coroanei și / sau structura rădăcinii).

#### **Discrepanța considerabilă între diametrul canalului radicular și diametrul pivotului**

Cercetările noastre și rezultatele documentării bibliografice de ultima oră arată că forma pivotului și raportul configurației pivotului cu suprafața părții interioare a canalului radicular sunt foarte importante pentru discementarea pivotului.

O greșeală frecventă este realizarea locașului pivotar mult mai largă decât diametrul pivotului. Ca urmare, acest pivot este fixat în ciment și nu contactează cu dentina pereților canalari, ceea ce reduce «la zero» sensul acestei acțiuni. Pivotul consolidează restaurarea numai atunci când contactează intim cu peretele canalului. Pentru a evita eroarea menționată, puțul pivotar este necesar de a fi format cu un drill de un diametru corespunzător, livrat prevăzător de către producător împreună cu setul standard de pivoturi.

Adesea în zona părții ostiale a canalului radicular avem de furcă cu predominarea diametrului canalului față de diametrul pivotului. Problema respectivă poate fi o consecință a distrucției carioase sau destul de frecvent – a intervenției endodontistului, care creează accesul direct către canalul radicular. Această predominanță poate duce la pierderea construcției pivotate datorită faptului că în timpul masticăției solicitările transmise dintelui și prin dinte, prin construcția pivotată (prin partea bontului coronar / “nucleu” sau prin partea intracanalară a pivotului), vor fi distribuite în interiorul rădăcinii, concentrându-se, în asemenea caz, în zona cervicală. Chiar dacă avem posibilitatea de a ajusta pivotul destul de precis pe  $\frac{3}{4}$  din suprafața părții radiculare rămase, oricum lărgirea infundibulară pronunțată a canalului radicular în partea ostială rămâne drept o contraindicație pentru utilizarea pivoturilor fibro-optice standarde. În cazul unei discrepanțe accentuate între diametrul lumenului canalului principal și diametrul părții ostiale pe primul loc apar proprietățile materialului fixator (CIS sau cimenturi compozite cu dublă polimerizare, utilizate pentru fixarea pivotului în canal), care se pot adevăra inaptea de a rezista acestei solicitări în partea ostială la depășirea unui punct critic oarecare a grosimii cimentului respectiv (*spațiu* > 0,5 mm), pentru că într-o astfel de situație materialul, cu care vom fixa pivotul, trebuie să ofere o elasticitate în interiorul său egală cu elasticitatea țesutului dentinar, în care sprijinim construcția pivotată. Dar asemenea cimenturi de fixare la momentul actual încă nu au apărut pe piață.

În cazurile în care zona dentinei cervicale este mai mult sau mai puțin păstrată ca volum (iar însăși dentina nu este ramolită), și în cazurile în care avem posibilitatea de a reforma (cel puțin — la jumătate) această lărgire infundibulară manifestă a canalului radicular în partea ostială, — prin prepararea cu ajutorul unui

*facier radicular* a unui platou de sprijin exprimat (*cu o înălțime a bordurii de cel puțin 2 mm*), pivotul va beneficia de o retenție macromecanică destul de bună, și va efectua, în cele din urmă, un rol pur pasiv, minimizând probabilitatea pierderii construcției pivotate în perioada de garanție și oferind mai multe șanse de prelungire a duratei acestei restaurări.

În celelalte cazuri, singura alternativă este instalarea unui inlay turnat, care va spori esențial stabilitatea primară și durata fixării.

#### **Re-fixarea pivotului fibrilar deteriorat structural**

Uneori, medicul decide să re-utilizeze pivotul fibrilar discementat, dacă acesta nu a fost structural deteriorat. Experiența noastră singulară și datele bibliografiei moderne indică faptul că această opțiune este într-adevăr o variantă bună, deoarece la dispoziția stomatologului stă pivotul (*sau, mai corect — pivotului-inlay*), căruia i-a fost deja atribuită forma «anatomică» a canalului. Tehnica recimentării pivotului nu diferă de cea utilizată pentru fixarea primară. Dacă el (vizual) prezintă uzuri/ deteriorări, adică atunci când vom vedea la extragerea din canalul radicular că pivotul fibrilar nu arată ca o structură solidă și integră, ci mai degrabă ca un element “dezlânat”, — pivotul este mai bine să fie înlocuit cu unul nou. Atunci când construcția pivotată (după discementare) s-a aflat o perioadă îndelungată de timp în contact direct cu lichidul bucal, iarăși nu are sens de a economisi, re-fixând construcția pivotată, ci, din contra, — pentru restaurarea dintelui este rațional să fie utilizat un pivot nou.

#### **Fractura rădăcinii**

Numeroase studii au arătat că soliditatea structurilor păstrate ale dintelui depinde de cantitatea dentinei remanente, și rezistența la fracturi sporește odată cu creșterea grosimii dentinei. Expanderea spațiului endodontic prin prepararea biomecanică în cadrul tratării canalului radicular este însoțită de rezecarea considerabilă a dentinei pentru formarea unui acces endodontic optim. Această procedură complexă «slăbește» [fragilizează] dintele (*îndepărtând mai mult de 50% din țesuturilor lui dure*) și poate provoca producerea unor fracturi radiculare orizontale și verticale.

Tensiunea intracanalară adesea se adevărește a fi cauza fisurării și fracturării dintelui și apare, de obicei, în urma aplicării unor eforturi considerabile la introducerea în canal a unui pivot conic, mai rar — cilindro-conic sau cilindric.

Fractura rădăcinii este una din cauzele posibile ale complicațiilor asociate cu utilizarea de sisteme pivotate, deși însuși pivotul fibrilar nu duce la fracturi. Cauza fisurării este remodelarea incorectă a bontului și distribuția irațională a sarcinilor de pe coroana protetică — pe dinte. În cazul în care pregătim bontul unui dinte tratat endodontic și puternic deteriorat pentru protezarea ulterioară cu o coroană protetică totală și, în cazul când avem de a face cu zona de ferulă păstrată, atunci când după preparare rămâne un volum suficient de dentină ca lățime și ca înălțime,

ne putem sprijini cu o coroană artificială pe porțiunea cervicală și, astfel, avem posibilitatea transmiterii sarcinilor ocluzale prin coroana, în principal, spre zona de ferulă a dintelui, și distribuirea ulterioară a sarcinilor ocluzale pe *contraforțele* interne ale dintelui.

Cu toate acestea, la restaurarea dintelui, există situații când:

- avem o zonă ferulă puțin exprimată sau inexistentă,
- nu ne putem sprijini cu o coroană artificială pe țesutul dentar.

În asemenea caz instalăm o construcție pivotată, care, desigur, va intra în contact intim cu țesutul dentar în zona limitelor preparației, dar cea mai mare parte a solicitărilor ocluzale va fi transmisă prin coroană anume asupra bontului coronar restaurat cu ajutorul unui *compozit-core* (*sau alt material de restaurare*), și, apoi, prin această construcție constituită, va fi transmisă intraradicular asupra pivotului și asupra *contraforțelor* interne ale dintelui.

În acest sens, construcția noastră (și anume — restaurarea pivotată), va fi destul de activă, deoarece ea va participa la toate procesele masticatorii, în toate stress-urile cu care se confruntă acest dinte și lipsa posibilității de a transmite direct presiunea de pe coroană — pe dinte, lipsa ferullei, distrucțiile dentare la nivelul gingiei sau inferior acestuia, reprezintă un factor de risc destul de mare.

Dinții, mai ales cu un singur canal, care suportă predominant componenta vestibulo-orală a vectorului solicitării vor fi în acest caz, mai puțin rezistenți decât dinții cu o zonă ferulă, și care ar putea servi drept o bază destul de sigură pentru orice tip de construcție.

Atunci când raportul părții coronare și a celei radiculare este de 1: 1, sau — și mai și — 2:1, pivotul acționează ca o pârghie cu braț lung și creează condiții favorabile pentru fracturarea [crăparea] dintelui.

De foarte multe ori avem de a face cu o stare asociată cu o recesiune a țesutului osos, și distrucție a septurilor interalveolare. Noi instalăm pivotul, bazându-ne doar pe cunoașterea lungimii canalului radicular și lungimii rădăcinii. În plus, încercăm să respectăm raportul dintre partea scufundată a pivotului în interiorul canalului radicular și nucleul [core] pivotului (2:1). Cu toate acestea, frecvent, de prea multe ori nu luăm în considerație faptul că poziția inferioară a arcadei osoase poate duce la faptul că respectiva construcție pivotată va concentra o solicitare excesivă pe vârful pivotului, creând la acest pacient o deformare secundară în timpul masticăției, iar noi pur și simplu riscăm cu pierderea rădăcinii ca urmare a producerii unei fracturi verticale.

Trebuie să ținem minte că fractura radiculară rezultată în urma tensiunii intracanalare nu este întotdeauna ușor de diagnosticat din punct de vedere clinic, chiar și cu ajutorul razelor X. Cu toate acestea, apariția unor dureri periodice la mușcarea pe dinte, în care este fixat pivotul intracanalare indică probabilitatea unei fracturi incomplete a rădăcinii și necesită o examinare atentă, minuțioasă.

### **Fractura pivotului**

Există, de asemenea, probleme legate de fracturarea pivotului din fibră de sticlă, care sunt, de regulă, conexe corecției materialului de fixare (cel mai des — ciment compozit) cu ajutorul frezei, de exemplu, în situația în care pivotul deja este fixat în interiorul canalului radicular. Medicul poate presupune la un moment dat că din canalul radicular a ieșit prea mult ciment adeziv, și că el nu este suficient de estetic, sau că acest ciment poate fragiliza restaurarea directă (*care intenționează să o instaleze pe pivotul respectiv*), deoarece adeziunea la acest ciment (*realizată prin intermediul unui adeziv fotoinițializat*) se poate adeveri a fi destul de slabă. Înlăturând cu freza excesul de ciment fixator, medicul intenționează să aplice pe locul eliberat opacul și nuanțele necesare. În acest caz, medicul dentist *vrei-nu vrei* dar atinge cu freza acționată pivotul și, astfel, îl deformează („dezlânează„). În final, pivotul va înceta, cu siguranță, să corespundă cerințelor tehnice.

Cu toate acestea, în unele cazuri, este posibilă fracturarea de la sine a pivotului fibro-optic, ca urmare a utilizării unui produs de calitate inferioară, cu matrice polimeră instabilă, deetansarea lucrării. Dacă s-a produs știrbirea restaurației, — desigilarea marginală nu se va lăsa mult așteptată. Pentru a evita acest lucru, noi propunem verificarea pivoturilor la soliditate. Cea mai simplă metodă o reprezintă încercarea de a rupe pivotul cu degetele (sau chiar — cu cleștele-crampon !!!). În cazul în care pivotul testat nu s-a rupt, acesta poate fi folosit cu siguranță la restaurarea unui dinte tratat endodontic.

### **Fixarea pivoturilor în rădăcini dentare cu modificări patologice (distructive) în zona periapicală**

Aproximativ la 15% din cazuri se constată lipsa în canal a cimentului, ce fixează pivotul. De obicei, canalul radicular nu a fost obturat, și în toate cazurile s-au decelat modificări distructive ale țesutului osos în periapex. Este greu de explicat cauza acestui fapt. Cu toate acestea, trebuie să ținem minte că pentru fixarea pivotului intraradicular sub restaurare canalul radicular trebuie să fie obturat până la constricția apicală, iar pivotul — fixat în canalul radicular cu ciment.

Modificările distructive ale țesuturile periapicale pot fi cauzate de alegerea greșită a lungimii pivotului. O importanță decisivă îi revine radiografiei. Opțiunea optimă este atunci când pivotul ocupă 3 / 4 din canalul radicular, iar raportul dintre părțile coronară și radiculară a pivotului este de 1:2 — 1:3. Poziția pivotului, atunci când acesta pătrunde pe întreaga lungime a canalului și, în special, atunci când iese în afara apexului radicular, se soldează, de obicei, cu complicații.

Prezența unor schimbări distructive în zona apexului unei rădăcini, în care a fost fixat cândva o construcție pivotată indică necesitatea de retratare, care este determinată pentru fiecare caz în mod individual.

### **Supraevaluarea solidității construcției pivotate**

Una din greșelile făcute la restaurarea dinților tratați endodontic este supraevaluarea solidității construcției pivotate datorită faptului că persistă o opinie

despre autosuficiența restaurării unor asemenea dinți cu pivoturi fibrilare, fără construcții protetice suplimentare. Iar din punctul nostru de vedere, această afirmație este justă doar pentru grupul dinților frontali.

Studiile au arătat că dinții laterali cu distrucție importantă a coroanei dentare (*mai mult de 2/3 din partea coronară*) trebuie în orice caz să fie restabiliți prin metode ortopedice după finalizarea tratamentului endodontic. Premolari și molarii după restaurare pivotată ar trebui să fie acoperiți cu coroane artificiale cu pereți subțiri, pentru că la prepararea în regiunea coronară și cervicală în vederea instalării unei construcții metalo-ceramice este îndepărtată o cantitate mare de țesut sănătos. Ca urmare, sunt distruși pereții rămași ai coroanei dentare, iar bontul este retenționat grație proprietăților adezive ale materialelor de obturare compozite și rezistența, soliditatea pivotului fixat.

În cazul în care dinții sunt acoperiți cu coroane (ștanțate) cu pereți subțiri, ei vor servi un timp mai îndelungat.

Potrivit datelor obținute prin efectuarea unor studii clinice, s-a constatat că dinții tratați endodontic și acoperiți cu coroane artificiale, la o reexaminare după 5 ani de la tratament s-au adeverit a fi bine păstrați în 94% de cazuri, în timp ce dinții tratați endodontic ce nu au fost acoperiți cu coroane artificiale — doar în 54% din cazuri.

### **Concluzii:**

În final, trebuie să conchidem, că nu putem menționa deficiența unei oarecare metode sau a unor mijloace și materiale, folosite la retratarea dinților endodontici cu utilizarea sistemelor pivotate. Cu această premiză, este evident, că succesul final al tratamentului depinde oricum de *nivelul și aplicarea adecvată a tehnologiilor implementate, materialelor și instrumentelor utilizate*, dar și mai mult — de *cunoștințele și pregătirea profesională a specialistului, de calitatea diagnosticului pus și lucrului efectuat*.

### **Bibliografie:**

1. Năstase C. „Restabilirea dinților tratați anterior endodontic cu distrucții coronare masive”; Ch.: Medicina Stomatologică”, nr.3(16), 2010.
2. Năstase C., Terehov A., Nicolau G. „Restaurarea dinților tratați endodontic: post fibrooptic versus inlay-core”; Ch.: Medicina Stomatologică”, nr.4(17), 2010.
3. Terehov A., Năstase C., Nicolau G., Nicolaiciuc V., “Odontologia practică modernă”; Ch.: Vector, 2010, p. 421-425.
4. Николаев А.И. и др.; „Практическая терапевтическая стоматология.”; М. МедПресс-Информ, 2007.
5. Lau V.M.. „The reinforcement of endodontically treated teeth”; Dent. Cl. Nrth. Am., 1976.
6. Martelli R. „Fourth-generation intraradicular posts for the aesthetic restoration of anterior teeth”; Practical periodontics, Vol 12, Nr. 6, 2010.
7. Nicolau G., Nicolaiciuc V., Năstase C. “Основы практической эндодонтии”; Chisinau «Vector», 2008, p. 186-191..
8. Ferrari M. et al. “Fiber Posts and Endodontically Treated Teeth: A Compendium of Scientific and Clinical Perspectives”; «MDM», 2008.

# TRATAMENTUL CHISTULUI RADICULAR PRIN METODA THERMAFIL CU UTILIZAREA MICROSCOPIEI ENDODONTICE

## Rezumat

Pentru obținerea unui rezultat pozitiv în tratamentul chisturilor radiculare este necesar de a pune accent în primul rând pe metode cât mai eficiente de sterilizare și obturare ermetică a canalului radicular. Toate aceste manipulări trebuie efectuate pentru a leza membrana chistului și a distruge maximal microflora din interiorul lui.

În studiu s-au aflat 20 pacienți cu diagnosticul de chist radicular al dinților mono și pluriradiculari. Toate manipulările s-au făcut sub controlul microscopului endodontic Carl Zeiss.

## Summary

For obtaining good results in treatment of radicular cyst is necessary to put an accent on most effective methods of sterilization and hermetical obturation of the dental canal. All this manipulation will be made to destruct the cyst membrane microbes inside the cyst.

## Actualitatea problemei

Chistul radicular este un proces cu caracter inflamatoro-distructiv întâlnit la nivelul rădăcinii dentare (preponderent la apex). Această inflamație stimulează resturile epiteliale Malassez care se găsesc în ligamentul periodontal, ducând la formarea unui granulom periapical. Eventual, epitelii își v-a manifesta capacitatea sale de a preîntîmpina infiltrarea microbial-granulantă a noilor sectoare de țesut osos prin formarea unei capsule tapetate epitelial din interiorul formațiunii și prin lipsa suportului sanguin, granulomul v-a trece în chist.

Pentru a obține succes în tratamentul terapeutic al chistului radicular, trebuie de respectat următoarele etape de bază:

- 1) Crearea unui acces corect pentru a obține o vizibilitate maximă.
- 2) Prepararea corectă a canalului radicular
- 3) Sterilizarea multiplă a canalului și spațiului chistului radicular.
- 4) Uscarea adecvată și obturarea ermetică a canalului radicular.

**Scopul studiului** este identificarea, sterilizarea și obturarea ermetică tridimensională a canalului radicular prin folosirea Sistemului Thermafil procedurile fiind dirijate cu ajutorul microscopului Carl Zeiss.

Au fost trasate următoarele obiective:

- 1) Identificarea și sterilizarea multiplă a canalelor radiculare și spațiului de chist infectate.
- 2) Obturarea tridimensională și ermetică a canalelor centrale și adiacente radiculare.

## Materiale și metode

În conformitate cu obiectivele de bază și ipoteza de lucru au fost cercetați 20 de pacienți (11 bărbați și 9 femei) cu vârsta cuprinsă între 16 și 50 de ani cu diagnosticul de chist radicular. Toți pacienții au fost supuși tratamentului endodontic sub microscopul endodontic Carl Zeiss, aplicându-se regula 4S de sterilizare endodontică:

- 1) Sterilitate endodontică prin procedura de lărgire instrumentală de canal.
- 2) Sterilitate endodontică prin procedura de irigare medicamentoasă de canal.
- 3) Sterilitate endodontică irigantă preobturativă, fără aplicarea apei oxigenate sau a altor componente gazante.
- 4) Sterilitate endodontică prin obturare tridimensională de canal.

La prima vizită a pacientului, tratamentul începe cu crearea accesului spre canalele radiculare cu ajutorul frezelor sferice diamantate de dimensiune corespunzătoare

Ștefan Gospodaru,  
Valeriu Fala,  
Valeriu Burlacu.

*Catedra Stomatologie  
terapeutică F.E.C.M.F.  
„Nicolae Testemitanu”*

și obținerea unui câmp operator maximal prin îndepărtarea tesuturilor dentare rãmolite (afectate) pâna la tesut dentar dur. Urmatorul pas este izolarea câmpului de lucru cu ajutorul sistemului Kofferdam și poziționarea microscopului deasupra câmpului operator. (fig1).



**Fig.1** Microscopul endodontic Carl Zeiss

La etapa următoare se face acces spre canalele radiculare și permeabilizarea acestora cu ajutorul instrumentariului manual (K-files, H-files) și a sol. de EDTA 15%. Canalul dentar se lãrgește manual pâna la limitele nr. 20 ISO. Toate manipulãrile se efectueazã în vizorul microscopului Carl Zeiss și a apexlocatorului.

Se irigã canalul radicular cu NaOCl 4% (hipocloritul de natriu) cu ajutorul seringii endodontice lãsãndu-se pe o perioadã de 5-7 min. NaOCl prezinta 20°C, asigurã un efect bactericid înalt.

Dupã ce și-a fãcut efectul antiseptico-diluant, hipocloritul de natriu este îndepãrtat din canalul dentar cu ajutorul ultrasunetului și a acelor calibrate endodontic, pe un timp de 7 min. prin mișcãri de intrare și ieșire din canal. Dupã prelucrarea cu ultrasunet canalul radicular este irigat abundant cu H2O și este uscat adecvat folosind conurile absorbante de hãrtie. Urmeazã cercetarea minuțioasã a pereților canalului radicular la microscop pentru depistarea canalelor accesorii sau a impuritãților de canal.

La urmãtoarea etapã se face prelucrarea cu EDTA de 15% și folosirea instrumentariului mecanic de prelucrare a canalului radicular (ProTaper) dupã scara de lucru a filelor. Instrumentariul mecanic ajutã la permeabilizarea și prepararea ușoarã a canalului radicular cu crearea unui contur de con canalãr și îndepãrtarea rãmãșițelor din spațiu radicular. Ajungãnd la dimensiunile nr. 35-40 ISO, canalul radicular este irigat cu sol de NaOCl timp de 3 min., apoi cu H2O și ultrasunet pe 5 min. Aceastã etapã se mai repetã o datã.

Spre final canalul dentar este uscat adecvat, pentru a îndepãrta maximal posibil umiditatea din canal dar și a conținutului periapical, urmatã de stabilirea lungimii de lucru, folosind veriferele din setul Thermafil. (fig 2).

Dupã stabilirea lungimii de lucru, canalul radicular este supus cercetãrii în repetat la microscopul endodontic și uscãndu-se este pregãtit pentru obturare.

Etapã finalã constã în introducerea în canalul radicular a conului Thermafil de dimensiune corespunzãtoare și obținerea unei radiografii de control a dintelui tratat. (fig 3).

La a doua vizitã dintelul este restaurat prin folosirea materialelor de compozite moderne (Esthet-X) cu respectarea și a reliefului ocluzal ghidat, pacientul fiind luat la evidențã de dispensar.

Monitorizarea roentghenologicã se face la 3, 6 și 12 luni.

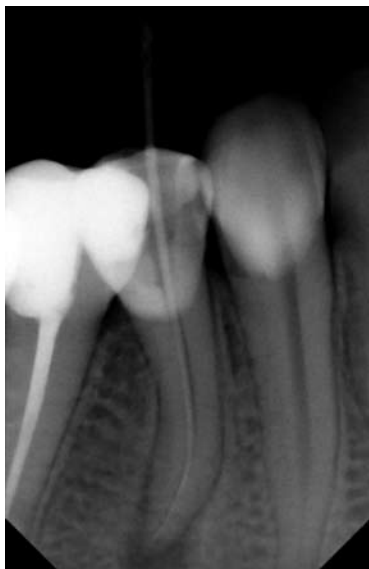La toți pacienții supuși tratamentului s-a obținut regenerarea tesutului periapical în 97% din cazuri luate în studiu.

#### **Caz clinic:**

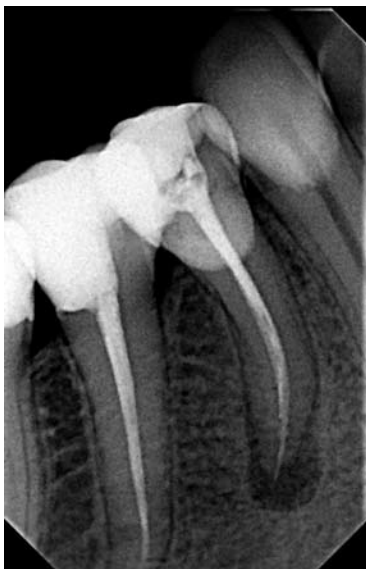Pacienta M.N. fișã de evidențã stomatologicã nr.20, anul nașterii 1986, a solicitat asistențã stomatologicã în Clinica Stomatologicã „Fala-Dental“.

*Acuze:* Senzație de greutate în regiunea d.45 la percuția în ax, sensibilitate la presiune în timpul mas-tecației pe d.45.

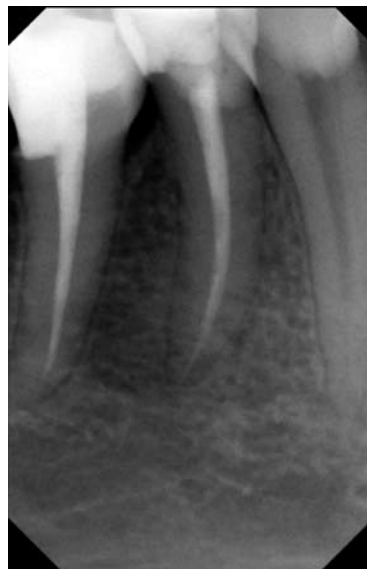*Din anamnezã:* În perioada 11.04.2009, dintelul 45 a fost restaurat ca urmare a cariei cornice profunde



**Fig 2.** Aprecierea lungimii de lucru.



**Fig 3.** Dintele 45 imediat dupã obturare.



**Fig 4.** Dintele 45 la 6 luni dupã tratament.

și defectului cuneiform. La momentul adresării restaurarea era prezentă pe dintele 45. Percuția sensibilă, palparea mucoasei la nivelul proiecției apexului d.45 dolora.

**Radioviziografie 45:** Focar cu limite clare de liză osoasă uniform conturată, până la 1 cm. la apexul rădăcinii d.45.(fig 2).

Densitatea în focar prezintă 6 unități convenționale.

**Diagnoza:** Chist radicular al d.45.

**Tratament:** Trepanarea dintelui pe suprafața masticatorie, aplicarea sistemului de izolare cu Kofferdam.

Acces la cele trei zone anatomice: platoul camerei pulpare, orificiul radicular și constricția apicală.

Prelucrarea instrumentală în debut cu instrumentariul manual (K-file. H-file), continuat de sistemul Pro-taper. Prelucrarea medicamentoasă cu EDTA și NaOCl 4% pe perioade cuprinse între 5-7 min, în combinație cu ultrasunetul și H<sub>2</sub>O. Uscarea adecvată a canalului dentar și obturarea ulterioară cu Thermafil.

**Radioviziografia d 45:** Se determină o sigilare uniformă a întregului spațiu canalar, până la apexul fiziologic.(fig 2). Obturarea definitivă a dintelui cu material fotopolimerizabil (Esthet-X).

**Din date:** La 6 luni după tratament, pacienta nu prezintă acuze. Percuria indolora, culoarea și integri-

tatea coronară în normă.

**Radioviziografia:** Se determină refacerea integrității osoase la nivelul apexului 45. Densitatea în focar numără 140 unități convenționale.(fig. 3).

**Recomandări:** Respectarea igienei cavitații bucale, cu control în dinamică la fiecare 3 luni.

**Concluzie:** Luând în considerație rezultatele obținute în urma analizei obiective, radiologice și radioviziografice, concluzionăm următoarele:

- Identificarea canalelor multiple radiculare cu ajutorul microscopului Carl Zeiss și aplicarea metodelor de sterilizare prin lavaj abundent cu NaOCl 4% (20°C) în combinație cu ultrasunetul asigură sterilizarea necesară a dispariției chistului radicular.
- Metoda de obturare tridimensională cu sistema Thermafil demonstrează încă o dată obținerea succesului în tratamentul terapeutic a chistului radicular, astfel măbind longevitatea dintelui tratat.

#### **Bibliografie:**

- 1) V.Burlacu, V.Fala „Secretele Endodontologiei Clinice” Chișinău 2007 pag. 119-120.
- 2) The S.D. The solvent action of sodium hypochloride on fiae mixed necrotic tissue. Oral surg Oral Med 1979 pag 558-561.

## **TRATAMENTUL RAȚIONAL A CHISTULUI RADICULAR**

### **Rezumat**

Au fost supuși BioR-terapiei endodontice 54 de dinți la 45 de pacienți afectați de chist radicular. BioR a manifestat capacități majore de stimulare a neosteogenezei reparative cu refacere osoasă totală în termen de până la 12 luni.

### **Summary**

#### **RATIONAL TREATMENT OF RADICULAR CYST**

Forty-five patients having 54 cyst-affected teeth received endodontic treatment with BioR. BioR manifested high stimulating capacities of reparative neosteogenesis leading to a total bone recovery within up to 12 months.

### **Actualitatea problemei:**

Cercetările ultimilor 10 ani (Боровский Е. В., и др., 2000; Николишин А. К., 1999; Ursu E., 2000; Stoica I. Și coautorii, 2004) au evidențiat o rată înaltă de complicații (50-70%) provocate de formele distructive ale periodontitei apicale cronice. Astfel, rata rezultatelor insuficiente în cadrul terapiei endodontice a dinților pluriradiculari cu această patologie, conform datelor autorilor enumărați, atinge cifra de 95%. Totodată, dintre 6-7 dinți extrași la pacienți între 35-55 de ani, periodontitei apicale cronice îi revine cifra de 61%. Conform datelor unor clinici, focarele periapicale de infecție cronică prezintă un pericol eminent de dezvoltare al afecțiunilor cardio-vasculare, diabetului zaharat, provocând și consecințe de ordin clinic general.

**Valeriu Burlacu,  
Valeriu Fală,  
Angela Cartaleanu,  
Victor Burlacu, Dorin Istrati**

*Catedra Stomatologie  
Terapeutică, FEC MF a  
USMF“N. Testemițanu“*

Eficiența terapeutică în „bay“ chist radicular este condiționată de mai mulți factori:

- Prepararea biomecanică a canalului;
- Irigările și pansamentele medicamentoase cu proprietăți antibacteriene și osteoinductive;
- Sigilarea tridimensională a spațiului endodontic cu reconstruirea formei anatomice a coroanei dentare și restabilirea funcției ocluzale.

Accesul la cele trei nivele anatomice: camera pulpară, orificiile radiculare și apexul fiziologic se va efectua prin prepararea biomecanică a canalului, utilizând instrumentele endodontice moderne ProTaper universal, Pazfaiel etc.

Majoritatea cercetărilor științifice dedicate preparatelor de irigare și pansament medicamentos de canal susțin necesitatea combaterii osteolitice pentru a contribui la accelerarea proceselor osteoreparatorii.

Hipocloritul de sodiu (NaOCl), una din cele mai performante soluții antiseptice de canal prezintă un pH alcalin ce dezintegrează membrana citoplasmatică microbiană prin inhibarea ireversibilă a enzimelor, lezarea biosintetică a metabolismului celular și degenerarea fosfolipidă, cauzată de procesul de peroxidare a lipizilor. Proprietățile hipocloritului de sodiu se caracterizează prin capacitatea de descompunere a substanțelor organice degradate din canal, eliberând oxigen și clor, concomitent menifestând acțiuni antibacteriene și acțiuni mecanice de îndepărtare a resturilor organice. Nivel de sterilitate cu NaOCl este de 50%.

Un rol deosebit în stomatologia modernă li se acordă cercetărilor științifice ce studiază acțiunea preparatelor antibacteriene și osteoinductive cu conținut de hidroxid de calciu în canalele radiculare infectate.

Totodată, acești autori menționează și dezavantajele NaOCl și hidroxidului de calciu ce se manifestă prin:

- Acțiune moderată citotoxică;
- Capacități de iritare și necroliză la contact direct cu țesuturile gazdă;
- Incapacitatea de a penetra iregularitățile sistemului canalar etc.

Elaborarea tehnologiilor de obturație radiculară cu sistemul „Thermafîl“, ce conține gutapercă, a ridicat eficacitatea terapiei endodontice la un nivel deosebit de performant. Astfel, aplicarea corectă a acestui sistem, minimalizează constrângerea de polimerizare a gutapercii, realizând obturarea uniformă, tridimensională a spațiului endodontic (Радлинский С. В., 2002, Скрипникова Т. П., 2006).

Așadar, cercetarea remediilor terapeutice, ce ar fi biocompatibile cu țesuturile gazdă a desmodontului lezat și ar spori în termeni reduși vindecarea rămâne actuală până în prezent.

Multitudinea influențelor distructive în complexul parodontal, iar în cadrul „bay“ chistului cu manifestări grave locale și generale, precum și necesitatea elaborării unei terapii biocompatibile față de țesutul gazdă au impus studierea preparatului autohton BioR. De menționat că preparatul a mai fost supus cercetărilor și în lucrările ce vizau tratamentul cariei profunde,

pulpitei acute de focar și periodontitei cronice apicale (Cartaleanu A., 1998, Ursu E., 1999, 2000), precum și la tratarea altor afecțiuni stomatologice (Rudic V și coautorii, 2004). Preparatul BioR s-a dovedit a fi biocompatibil cu țesutul gazdă, fără a prezenta efecte adverse.

Cele expuse ne-au motivat să studiem posibilitatea sporirii eficacității tratamentului prin administrarea fono-ionoforetică a BioR-ului în terapia endodontică a „bay“ chistului, dar neaparat concordând cu tehnologiile moderne de lărgire, sterilizare și obturare tridimensională de canal, capabile să majoreze sterilitatea NaOCl la 100%.

**Scopul lucrării** îl constituie elaborarea metodei raționale și eficiente de tratament al chistului radicular cu aplicarea fono-ionoforetică a preparatului BioR.

Realizarea scopului a conturat obiectivele abordate pe parcurs:

1. Estimarea eficienței terapeutice a BioR-ului indus prin efecte ultrasonice și termice (sistemul „Thermafîl“) în tratamentul modern endodontic al chistului radicular;
2. Estimarea eficienței terapiei de refacere directă a dinților tratați endodontic prin utilizarea rășinilor compoziționale moderne.

**Materiale, metodele de tratament și cercetare:**

În conformitate cu obiectul de bază al investigației și ipoteza de lucru, am inițiat cercetări clinice și paraclinice la 45 de pacienți cu vârsta cuprinsă între 16 și 59 de ani. Au fost supuși tratamentului endodontic cu BioR (lotul experimental) 54 de dinți și alți 10 dinți (lotul de referință) au fost medicați cu soluție de 3% hipoclorit de sodiu. Pacienții ambilor grupuri au fost monitorizați la 1 lună, 3, 6, 12, 24 și 48 luni post-tratament endodontic și restaurativ.

Pentru a diagnostica am utilizat datele clinice și paraclinice (radioviziografie, apexlocație).

Radioviziografia a fost executată la aparatul „Trophy Trex“, unde în funcție de recipient pentru razele roentgen s-a utilizat sensorul miniatural HDS. Din contul sensibilității majore al sensorului, timpul de expoziție s-a minimalizat cu 80-90%, timp în care, imaginea radioviziografică de pe monitor putea fi supusă următoarelor acțiuni:

1. Reglării clarității, luminozității și contrastului;
2. Evidențierii țesuturilor cu densitate identică, prin intermediul saturației de culoare a amprentei;
3. Măsurării distanței cu o precizie de până la 0,1 mm, chiar și de pe linie curbă;
4. Evidențierii fișierilor și păstrării fotografiilor;
5. Prognozării și demonstrării rezultatelor finale de tratament, comparând la necesitate cu datele fixate anterior;

Radioviziografic a fost diagnosticat „bay“ chistul manifestat prin:



- a. Radio-transparenta tisulară osoasă crescută de forma ovală-sferică, omogenă a câte 8,5-15-mm;
- b. Conturarea pronunțată a hotarelor focarului distructiv cu uniformitate clară;
- c. Corticala internă întreruptă pe zona de distrugere osoasă.

Radioviziografia a determinat și densitometria zonelor lezate osoase.

Apexlocația, ca metoda de cercetare, se bazează pe diferența rezistenței electrice dintre țesuturile moi ale mucoasei bucale și cele periapicale și este net superioară, prezentând proprietăți de precizie înaltă în: determinarea sectorului îngust pe canal în limitele a 0,5mm, rapiditatea în determinarea apexului cu 50% mai mare vis-a-vis de metoda în rutină; rezultate performante, chiar și în cazul contraindicațiilor utilizării metodelor radiologice.

Pentru modelarea canalelor radiculare au fost utilizate metodele sistemelor mecanice ProTaper și ultrasonice „Cavitron-Endo“ (Dentsply, USA).

Așa dar, sistemul ProTaper include opt freze de lărgire a canalelor radiculare, utilizând tehnicile Crow-Down (patru variații).

Procedura ultrasonică, funcționează în baza a două principii — de prelucrare instrumentală (efectul de cavitație) și de irigare permanentă. Aparatul „Cavitron-Endo“ funcționează în regim de frecvență mică 25000Hz, transmitând undele spre failul respectiv.

Efectele de curățare mecanică, ultrasonică și acțiune fonoforetică obținute prin medicația cu NaOCl și cu BioR (lotul experimental) și NaOCl (lotul de referință) au aprovizionat sterilitatea la nivel de 100%.

Procedura de obturare radiculară a fost executată, utilizând sistemul endodontic modern „Thermafil“, în cazul ambelor loturi. Sistemul include: soba Therma Prep Plus, verificatoare cu funcție de clișeu și etalonare, obturatoarele (Therma Filele) în forma de tijă conică din masă plastică și acoperită cu gutapercă. În rol de sealer, a fost întrebuințat „ThermaSeal“ — masă epoxidă, primar plastică.

Metoda de tratament cu BioR-ul concentrat, în spațiile endodontice tridimensionale și cel periapical, combinată cu efectele ultrasonice și ionoforetice a fost certificată cu un brevet de invenție MD2606 G2 2004.11.30.

Dinții tratați endodontic au fost restabiliți prin metodele simplă și complicată, folosind compozitele moderne Esthet-X; Point-4; Ceram-X; Tetric Ceram și Gradia Direct.

### Rezultatele obținute:

Prima etapă a tratamentului endodontic include lărgirea canalelor radiculare cu ajutorul sistemului Pro Taper, Pazfaile, sistemul ultrasonic. Au urmat etapele doi, trei și patru: obturația, utilizând sistemul „Thermafil“, medicată cu BioR — lotul experimental și NaOCl — lotul de referință; radioviziocontrolul; obturația definitivă cu unul dintre compozitele mai sus enumerate.

După o lună de evidență post-terapeutică, în lotul medicat cu BioR au fost determinate radioviziografic 10% de cazuri de osteoreparare. Totodată, în lotul de referință, hipocloritul de sodiu nu a indus nici un caz de osteoreparare totală, iar în 20% de cazuri s-a determinat păstrarea „bay“ chistului, fără schimbări. În 40% de cazuri s-a determinat, radioviziografic, regenerarea a peste ½ și sub ½ din ariile lezionale.

Obturantele de canal, în ambele loturi etanșau uniform spațiul endodontic.

La trei luni de evidență terapeutică în lotul medicat cu BioR au dispărut cazurile de regenerare a sub ½ din țesut osos, în schimb, a crescut până la 70% de cazuri de vindecare a peste ½ din volumul lezional cu vindecare totală în 30% cazuri. De altfel, BioR aplicat endodontic prin metodele fon- și iono — foretic a prezentat înalte proprietăți de regenerare a zonelor osoase lezate de „bay“ chist, chiar și în primele trei luni de tratament.

În lotul de referință au fost determinate 60% de cazuri de regenerare a peste ½ din zona lezionată și 20% de cazuri de lipsă a proceselor osteoreparative.

Datele paraclinice a lotului medicat cu BioR, la 6 luni de evidență, au ilustrat o vindecare totală a țesutului osos în 88,88% de cazuri, iar în 11,12% de cazuri s-a determinat anularea proceselor patologice în a peste ½ din aria lezională.

Monitorizarea clinico-radioviziografică peste 6 luni postmedicație cu hipoclorit de sodiu a determinat doar 20% de cazuri de dispariție totală a focarelor de osteoliză. Totodată, la această etapă de evidență sau depistat 20% de cazuri de lipsă a proceselor osteoreparative și 40% de cazuri de regenerare a peste ½ din aria lezională.

În toate cazurile de evidență post-terapeutică (ambele loturi) nu sau evidențiat, radiografic, schimbări în calitatea obturațiilor endodontice, ele păstrându-se uniforme pe întreaga lungime de canal.

Tabloul clinic cu dispariție completă a focarelor patologice, determinate de „bay“ chist, a fost stabilit în 100% de cazuri la un an de evidență post BioR terapie. De asemenea a avut loc restabilirea trabeculelor osoase, corticalei interne și spațiului periodontal. O situație similară s-a urmărit și la celelalte etape de evidență (24 și 48 luni).

În lotul tratat cu hipoclorit de sodiu, la aceeași perioadă de evidență, s-au atestat doar 25% de cazuri de regenerare completă a ariilor lezionale, tendința care peste 24 de luni a atins 50% și abia peste 48 de luni a prezentat 100% de cazuri de vindecare.

La 24 de luni, radioviziografia a determinat în 3 cazuri păstrarea fără schimbări a zonelor osoase afectate de „bay“ chist și doar la 48 de luni, acestea au fost lichidate.

Remarcăm faptul că procesele regeneratorii au fost reactivate de BioR — preparat de o înaltă capacitate modulatorie.

Toți dinții din ambele grupuri de cercetare după terapie endodontică de BioR, respectiv NaOCl au fost supuși restaurării morfo-funcționale cu implementarea sistemelor compoziționale moderne.

Tratamentul restaurativ postendodontic a menținut cu strictețe regula „3R”. Ca rezultat s-au obținut: întărirea structurii dentare remanente — ranfosare; înlocuirea structurii dentare pierdute — refacere; asigurarea unei coeziuni bune dintre structurile remanente și cele refăcute prin — retenție.

Algoritmul regulii „3 R”:

1. Procedura de determinare a formei dinților afectați;

2. Igienizarea profesională cu paste speciale, fără fluor și periute rotative, și s-a determinat spectrul de culoare. S-a curățat smalțul remanent și cel al dinților învecinați;

3. Regiunea dintelui anesteziat anterior (pentru realizarea tratamentului endodontic) apoi izolat cu Rubberdam este pregătită pentru administrarea compozitului selectat după culoare și grad de transparență;

4. Administrarea compozitului în funcție de metoda de restabilire — simplă (în 10 etape) sau complicată (în 12 etape) a inclus procedurile de sterilizare medicamentoasă, formarea lăcașului în canal (la necesitate) până la 3,5-4mm profunzime, gravarea, spălarea și uscare. Au urmat bondingarea și administrarea compozitului selectat în straturi subțiri pe pereții adânciturii, apoi prin fotopolimerizarea fiecărei porțiuni s-a refăcut centrul luminos al dintelui. Remarcăm că, la refacerea simplă sunt păstrați toți sau o parte din pereții cavității preparate, pe când la cea complicată, ei pot lipsi total sau parțial (adică mai mult de 1/2 din pereții coronari). În cazul refacerii complicate adâncitura este obligatorie și ea va atinge lungimea maximă posibilă (4-6 mm);

5. Urmează substituirea dentinei parapulpare și periferice, apoi finalizarea prin aplicarea straturilor de compozit transparent conform spectrului de culori selectate. Totodată, la restabilirea punctelor de contact între dinții vecini s-a apelat la penele transparente;

6. În final s-au corectat cu ajutorul frezelor formele și structurile anatomice, apoi a urmat șlefuirea și lustruirea cu sisteme de tipul Enhance (Dentsply)

Obligatoriu, la etapa de prelucrare finală, s-au înălțurat supracontactele ocluzale.

### Discuții:

Compartimentul dat face o apreciere retrospectivă a materialului investigat și trece în revistă cele mai semnificative rezultate, obținute în cursul realizării scopului și obiectivelor lucrării:

S-a constatat că proprietățile antisepice ale BioR-ului nu le depășește pe cele ale NaOCl-ului. Însă, cercetările admit ipoteza că nu compoziția minerală și particularitățile antibacteriene vor fi cele mai importante constante în cazul unui preparat de medicație endodontică a „bay” chistului, ci capacitatea lui de a asigura modularea imunității și activității osteoregeneratoare în scopul revitalizării țesuturilor parodontale lezate.

Analizând rezultatele obținute în urma monitorizării clinice, paraclinice, osteodensitometrice și radioviziografice conchidem:

1. BioR se manifestă biocompatibil față de țesutul gazdă, afectat de „bay” chist;

2. BioR sporește în mod vădit procesul de revitalizare imuno-osteoinductivă a țesuturilor afectate comparativ cu hipocloritul de sodiu.

Astfel, BioR-ul poate fi catalogat ca fiind un preparat capabil să moduleze activitatea proceselor osteogenerării reparative, stimulând capacitatea imună a celulelor spațiului afectat (pe parcursul a 9 ani nu au fost diagnosticate recidive).

### Concluzii:

1. La o lună post-terapeutică a „bay” chistului, BioR a demonstrat acțiuni de imunomodulare locală și o creștere a proceselor osteoreparative în mod plener. Eficiența terapeutică a BioR-ului medicat prin fonoforeză și ionoforeză, în tratamentul endodontic modern a chistului radicular (după 6 luni de evidență radioviziografică) s-a prezentat prin dispariția totală a arilor lezate în 89%. Revitalizarea s-a determinat peste 12 luni de monitorizare și s-a păstrat pe întreaga durată de evidență 9 ani);
2. Alegerea metodei de restabilire a dinților tratați endodontic cu BioR (NaOCl) corespunde gradului de dezintegrare coronară. Dintele tratat endodontic cu coroana păstrată total sau parțial a fost supus terapiei restaurative directe simple. Dinții distruși cu 1/2 și mai mult din volumul coronar au fost supuși tratamentului restaurativ direct, alternativ, fără utilizarea pivoților, apelând obligatoriu la sisteme adezive de ultimă generație;
3. Evaluările clinico-radioviziografice a eficienței terapeutice a hipocloritului de sodiu 3% pe durata de 9 ani post-tratament endodontic, apreciază preparatul ca fiind un antiseptic performant, păstrând sterilitatea endodonto-parodontală pe întreaga perioadă de evidență. În același timp, hipocloritul de sodiu acționând citotoxic, frânează procesele de vindecare totală de 2-4 ori, comparativ cu BioR.

### Bibliografie:

1. Cartaleanu Angela, Terapie rațională de protejare a integrității și vitalității pulpăre în caria profundă și unele forme ale pulpitei. Teza de d.m., Chișinău, 1998;
2. Rudic V., Nicolau Gh., Godoroja P., Burlacu V., Melnic S., Safonov A., Chiriac T., Bogdan V., Preparatul BioR și utilizarea lui în stomatologie. Buletin informativ al INET, 2004, pag. 1 — 5, 29;
3. Stoica I., Ababii S., Procesele inflamatorii ale regiunii OMF, aspecte statistice. Anale științifice ale USMF „Nicolae Testemițanu”, Chișinău, 14-16.10.2004, pag. 696-704;
4. Ursu E., Tactica unui tratament conservator modern al afecțiunilor parodontale distructive. Probleme actuale de stomatologie, Congresul X al ASRM, Chișinău, 7-8.09.99, pag. 70-72;
5. Ursu E., Tratamentul rațional endodontic al periodontitor apicale cronice. Disertația de d.m., Chișinău, 2000, pag.107;
6. Боровский Е.В., Мылзенова Л.Ю., Оценка обоснованности диагноза и надежности пломбирования корневых каналов при эндодонтическом лечении. Ж. Клиническая стоматология, 2000, N 3, стр. 46-49;
7. Николишин А. К., Востановление (реставрация) и пломбирования зубов современными материалами и технологиями, Полтава, 2001, стр. 46-47, 72-110;
8. Радлинский С.В., Кто виноват и что делать? „Дент-Арт”, 2002, 2, Стр.30-32;
9. Скрипникова Т.П., Обтурация и реставрация зубов при эндодонтическом лечении. Ж. „Дент-Арт”. 2006. № 1. Стр. 33-40.

# UTILIZAREA ÎN PRACTICA STOMATOLOGICĂ A MATERIALULUI PENTRU OBTURAREA CANALELOR RADICULARE PE BAZA DE RAȘINI AH PLUS

## Rezumat

Succesul în terapia endodontică depinde de modul tratamentului chimico-mecanic al canalelor, materialul pentru obturarea intracanală și de calitatea obturației de canal. La 19 pacienți sub supraveghere s-a efectuat prelucrarea endocanală medicamentoasă, mecanică și obturarea intracanală la 25 de dinți cu utilizarea materialului pe bază de rășini epoxide „AH Plus”.

## Summary

### STOMATOLOGICAL PRACTICAL USE OF THE MATERIAL FOR FILLING OF RADICULAR CANNELS ON RESIN-BASED MATERIAL AH-PLUS

The success of endodontic therapy depends on the chemical-mechanical treatment of the canals, and intracannel filling material for filling the channel quality. In 19 patients under surveillance was conducted endocanal drug processing, mechanical, and intraductal filling 25 teeth with the use of epoxy resin-based material, „AH Plus”.

## Actualitatea temei

În urma tratamentului unor complicații ale cariei dentare (formele acute și cronice ale pulpitei, parodontite apicale), dar și în alte situații (necroze traumatiche, extirpări pulpare în scop protetic reobturări etc.) canalele radiculare trebuie evitate de conținutul lor, apoi obturate. Pentru obturarea canalelor noi am folosit endoermeticul pe baza de rășini epoxide AH Plus.

### Obiectivul lucrării

Prelucrarea calitativă medicamentoasă și obturarea tridimensională a canalelor radiculare cu utilizarea endoermetichilor duce la un rezultat pozitiv și reușita tratamentului. S-a utilizat materialul pe bază de rășini „AH Plus” la 19 pacienți.

### Material și metode

O clasificare care împarte în două categorii materialele de obturare intracanală este:

- paste resorbabile (materile pentru obturații de canal temporare)
- materiale pentru obturații de canal de durată (din acest grup fac parte cimenturile de canal, materiale de sigilare (sealers) și conurile (filers).

Un material de obturare intracanală de durată care face parte din grupul materialelor pe bază de rășini epoxide este „AH Plus”.

Materialele pe bază de rășini au un șir de caracteristici pozitive :

- proprietăți bune de manipulare (sunt plastice, ușor de introdus în canal) ;
- timpul îndelungat de lucru (minim 4 ore la temperatura de 23°C);
- timp îndelungat de priză (minim 8 ore);
- sunt inerte față de țesuturile periapicale ;
- sunt stabile în canal, rezistente la umiditate ;
- sunt termorezistente, fapt ce oferă posibilitatea utilizării acestui material împreună cu gutaperca fierbinte (pot fi utilizate cu sistemul Thermafil);
- sunt radioopace .

Materialul „AH Plus” este endoermetic pe bază de polimeri epoxido aminici, elaborat și îmbunătățit pe baza succesului „AH-26”. Acest material are două forme de livrare: în tuburi (pasta A și B), pentru malaxarea manuală, și AH Plus Jet cu o seringă malaxatoare pentru introducerea intraorală oferind exactitate, confort și economie a timpului.

Prof. univ. Gheorghe  
Nicolau, Mihail Barbuț,  
Iurie Marina

USMF “N. Testemițanu”,  
Facultatea Stomatologie

„AH Plus” este un sistem pastă-pastă care este ușor de dozat și de malaxat cantitatea necesară a materialului. După malaxare are o consistență care este ușor de manipulat și se introduce cu ușurință canalul radicular, ușor se aplică și pe conul principal, bine se adaptează pe pereții canalului, poate fi utilizat pentru obturarea la rece cât și folosit cu gutaperca fierbinte.

S-a efectuat tratamentul endodontic la 19 pacienți la 25 de dinți cu diagnosticul de pulpită difuză, pulpită cronică fibroasă și extirpare cu scop protetic. La toți pacienții sub anestezie locală s-a efectuat izolarea câmpului operator cu aplicarea coferdamului. Crearea accesului către orificiile canalelor, lărgirea mecanică cu redarea conicității și continuității canalului sa efectuat cu utilizarea instrumentelor rotative ProTaper și Sistemului GT cu ajutorul piesei endodontice Tri Auto ZX (J.Morita).

În timpul prelucrării mecanice instrumentele se lubrifiau cu „Glyde” și irigarea ulterioară a canalelor cu hipoclorit de sodiu 3%, uscarea cu conuri de hirtie, aplicarea materialului endocanalar „AH Plus” și obturarea cu conuri de gutapercă. S-a efectuat controlul radiologic imediat după plombarea canalelor radiculare, după o perioadă de jumătate de an, un an, 2 și 4 ani după plombare. La toți pacienții nu s-au observat discomfort la percuție, nu erau schimbări de culoare la nivelul țesuturilor dentare dure, radiologic nu s-au observat schimbări ale țesuturilor periodontale și se observă continuitatea opacității obturării canalelor.

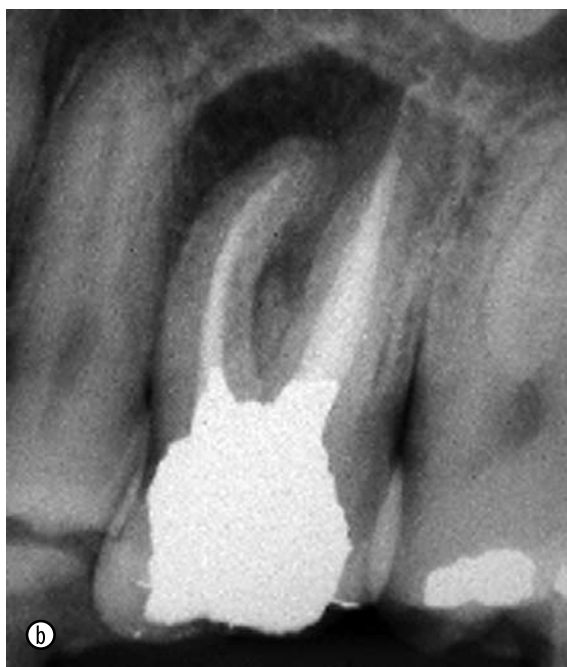
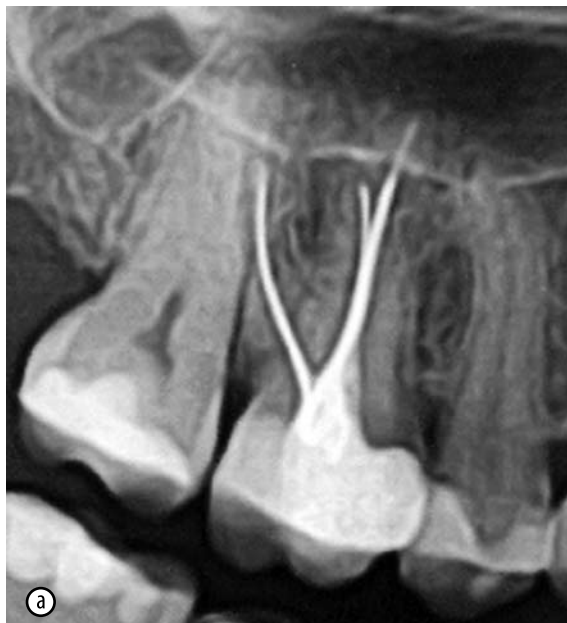Diverse investigații au demonstrat că „AH Plus” după priză nu elimină formaldehida, și acest material nu prezintă efecte genotoxice și mutagenice. Printre toate calitățile pozitive acest endoermetic are avantaj ca nu schimbă culoarea dintelui în timp și are o bună reușită a tratamentului la dinții laterali cât și a grupului frontal de dinți.

### Concluzii

În urma folosirii sealer-ului pe bază de rășini „AH Plus”, datorită caracteristicii compoziționale, timpului îndelungat de lucru, manipulării ușoare ale materialului s-au obținut rezultate foarte bune în tratamentul pacienților cu pulpite și supuși extirpării pulpare cu scopul tratamentului protetic. Nu au fost schimbări ale țesuturilor dentare dure. În urma investigațiilor radiologice, canalele radiculare sunt radioopace clar vizibile, starea țesuturilor periodontale a fost fără schimbări.

### Bibliografie:

1. Nicolau Gh., Nicolaiciuc V., Năstase C. Bazele endodonției practice moderne, Chișinău Nasticor p. 143-155.
2. Dent Art 3. 2006 p. 49-57.
3. Romînu M., Bratu D. Materiale dentare. Noțiuni teoretice și practice, Timișoara Brumar 2003.
4. Ghicavii V. Farmacoterapia afecțiunilor stomatologice (Ghid), Chișinău Tipografia Centrală 1997.
5. Николаев А., Цепов Л., Практическая терапевтическая стоматология 4-е издание, Москва МЕДпресс-информ 2005.



Radiografia dinților (a) 1.6 și 2.6 (b) după obturarea canalelor radiculare.

# MONITORIZAREA STĂRII PARODONȚIULUI ÎN TRATAMENTUL ORTODONTIC AL ANOMALIILOR DENTOMAXILARE

## Rezumat

Scopul lucrării a fost de a monitoriza și ameliora starea parodonțiului în anomaliile dentomaxilare, prin realizarea tratamentului ortodontic complex.

Obținerea nivelului de însănătoșire parodontală prezintă diferite valori, dependente de tipul aparatului ortodontic utilizat și de terapia medicamentoasă. Rezultatele determinate posttratament acordă supremație tratamentului ortodontic cu aparate fixe, versus celui cu aparate mobilizabile.

**Cuvinte cheie:** anomalie dentomaxilară, afecțiune parodontală, tratament ortodontic.

## Summary

### THE MONITORING OF THE PARODONTUM STATUS IN ORTHODONTIC TREATMENT OF DENTO-MAXILLARY ANOMALIES

The purpose of the work was to monitor and improve the condition of the parodontum in case of dento-maxillary anomalies through carrying on a complex medicamentary orthodontic treatment.

The truthful obtaining of the posttreatment parodontal recovery presented different values depending on allegiance to the group and variety of the used orthodontic apparatus — in 83,4% patients treated with fixed appliances and 62,9% of those treated with removable appliances, this rendering supremacy to complex orthodontic treatment with fixed appliances.

**Keys words:** dento-maxillary anomalies, periodontal disease, orthodontic treatment.

## Actualitatea temei

Actualitatea temei este determinată de creșterea continuă a frecvenței anomaliilor dentomaxilare (AnDM) și a afecțiunilor parodonțiului marginal la populație, în special la copii și tineri. Frecvența afecțiunilor parodonțiului la copiii din Republica Moldova atinge la vârsta de 15 ani 96,8% [1]. Frecvența AnDM are tendință de creștere, descrisă de mulți autori și prezintă variații de la o colectivitate la alta. În Republica Moldova s-a determinat o prevalență de  $25,2\% \pm 0,4\%$  a AnDM la adolescenții de 16-17 ani [2]. Dorobăț V. și colab. (2001) au relevat la vârsta de 7 ani o frecvență de 71,6% a An.D.M [3]. În SUA 75% din copiii de 6-11 ani prezintă AnDM [4]. În Rusia AnDM afectează 49% din copii în dentiția mixtă și 35% — în cea permanentă (Хорошилкина Ф., 1994).

Problema corelațiilor ortodontico-parodontologice evidențiază faptul că anomaliile dentomaxilare sînt o condiție favorabilă de apariție și de susținere a cauzei principale a afecțiunilor parodontale — placa bacteriană.

Dereglarea troficii parodontale și, respectiv, înrăutățirea microcirculației vaselor periferice are loc pe contul schimbului condițiilor de solicitare a grupurilor separate de dinți, ceea ce provoacă un stres suplimentar în țesuturile parodontale și ale parodonțiului în întregime [5, 6, 7].

Astfel, anomaliile dentomaxilare, îndeosebi disarmoniile dentoalveolare cu înghesuire, provoacă dereglări în arhitectura dentogingivală, ceea ce generează spre apariția locurilor de retenție cu autocurățare dificilă și, ca rezultat, acumularea progresivă a depunerilor dentare; suprasolicitări traumatice dentoparodontale și ocluzale [1, 3, 6, 8].

Măsurile ortodontice trebuie să asigure profilaxia sau interceptația leziunilor

Avornic Lucia,  
dr. în med., asistent  
universitar,

Lupan Ion,  
dr. hab. în med., profesor  
universitar,

Ciumeico Igor, asistent  
universitar

*Catedra Chirurgie  
Oro-Maxilo-Facială  
pediatrică, Pedodonție  
și Ortodonție  
USMF „Nicolae  
Testemițanu“*

parodontale (Bassigny, Chabre, 1984). Această opinie este susținută și de С.Б.Улитовский (2003): „Înlăturarea anomaliilor dento-maxilare, îndeosebi legate de înghesuirile dentare, poate fi și trebuie privită ca element important în profilaxia afecțiunilor parodontale“. Totodată, prin măsuri ortodontice se poate ameliora situația parodontală în cazul parodontopatiei deja apărute, cu stabilizarea de durată a rezultatelor obținute [9, 10, 11].

Este cunoscut faptul că deplasările dentare în tratamentul ortodontic pot provoca modificări la nivelul parodontiului; nu asistăm la o deplasare a unui periodonțiu inert, ci la o remodelare, remanierare fibrilară permanentă care, de fapt, este o particularitate importantă a țesuturilor parodontale în succesul tratamentului ortodontic. În final, grație acestor remanieri tisulare, totul se produce de parcă dintele s-ar deplasa cu osul său de susținere (Fontenelle, 1982).

În tratamentul ortodontic se impun mijloace de profilaxie și de tratament al afecțiunilor parodontale preexistente sau potențial apărute pe parcurs.

### Scopul și obiectivele

Monitorizarea și ameliorarea sub aspecte clinice, paraclinice a afecțiunilor parodontale în anomaliile dentomaxilare, prin realizarea unui tratament ortodontic complex.

### Material și metode de cercetare

Studiul s-a bazat pe analiza datelor a 96 de pacienți cu diferite anomalii dentomaxilare, asociate cu afecțiuni parodontale. Vârsta medie a pacienților a alcătuit  $14,5 \pm 0,42$  ani cu diapazon între 8 și 26 de ani. Pacienții au fost selectați și incluși în studiu conform adresabilității la ortodont.

Stabilirea diagnosticului ortodontic și a metodei eventuale de tratament s-a efectuat în baza: examenului subiectiv și obiectiv exo- și endooral al pacientului; studiului de model (indicele Pont, analiza Bolton, Howes, a spațiului total după Tweed); analizei ortopantomografiei și a teleradiografiei de profil (Tweed, Ricketts Steiner, Björk).

Evaluarea respectării igienei orale s-a efectuat prin determinarea indicelui igienic oral simplificat — OHI-S după G.Green, I.Vermillion, 1964. Evaluarea afecțiunilor parodontale s-a efectuat prin: examen clinic endooral; determinarea indicelui gingivitei PMA în modificarea Parma, 1960; indicelui de hemoragie papilară IHP Mühlemann, 1971; examen radiologic dentoparodontal; examen citologic exfoliativ al epitelului gingival. Monitorizarea clinică și paraclinică a pacienților s-a efectuat la adresare, precum și în dinamica succesiunii etapelor de tratament ortodontic: 1 lună, 3 luni, 6 luni, 12 luni și 1 lună posttratament ortodontic.

Pacienții au fost repartizați în 2 eșantioane, criteriul de divizare fiind varietatea terapiei parodontale utilizate în tratamentul ortodontic complex. Eșantionul I (de studiu) a fost alcătuit din 62 de pacienți (64,6%),

inclusiv 20 băieți (32,3%) și 42 de fete (67,7%) cu vârsta medie de  $14,8 \pm 0,6$  ani. Conform varietății de aparat ortodontic utilizat, pacienții eșantionului I s-au divizat în 2 grupuri: grupul 1 (cu aparate fixe) — 28 de pacienți (45,2%) și grupul 2 (cu aparate mobilizabile) — 34 de pacienți (54,8%). Terapia parodontală a inclus realizarea măsurilor igienei profesionale și administrarea topică a preparatului BioR, gel 0,1%, conform schemei propuse.

Eșantionul II (de referință) a fost constituit din 34 de pacienți (35,4%), cu vârsta medie  $14,2 \pm 0,24$  ani, dintre care 7 băieți (20,6%) și 27 de fete (79,4%). După criteriul de sex al pacienților, eșantioanele nu s-au deosebit veridic ( $\chi^2=1,8$ ,  $p>0,05$ ). După varietatea aparatului ortodontic utilizat în tratament pacienții s-au distribuit în 2 grupuri: grupul 3 (cu aparate fixe) — 16 pacienți (47,1%) și grupul 4 (cu aparate mobilizabile) — 18 pacienți (52,9%). S-a realizat terapie parodontală cu preparate în rutină (Григорьян А., Грудянов А., 2004).

Prin realizarea măsurilor locale și generale pretratament ortodontic la pacienții incluși în studiu, cu componente terapeutice, chirurgicale s-a reușit ameliorarea stării parodontiului marginal, cuparea proceselor inflamatorii parodontale acute sau exacerbate. Obligator s-au recomandat vizite la medicul stomatolog pentru asanarea cavității orale și realizarea complexului de măsuri ale igienei profesionale cu terapie medicamentoasă (la necesitate).

După diagnosticarea ortodontică a subiecților și stabilirea planului de tratament s-au indicat extracții dentare, ca metodă de creare a spațiului în arca dentară, la 26 de pacienți cu înghesui dentare (27,1% din numărul total), într-un caz clinic s-a efectuat germectomia dintelui 25, aflat în retenție. La 3 pacienți (3,1% din cazuri), cu incluzie de canini, s-a indicat excizia țesutului fibros muco-periostal cu denudarea coroanei, pe care s-a aplicat ulterior un element accesoriu al sistemului ortodontic fix poliagregat. S-a indicat efectuarea operațiilor de frenuloplastie la 27 pacienți (28,1%) și de vestibuloplastie — la 7 pacienți (7,3%).

Pacienților li s-a realizat tratament ortodontic cu aparate fixe moderne — sisteme poliagregat preajustate cu bracketuri (fig. 1), slot .022"×.030", în tehnica Straight-wire — la 44 de pacienți (45,8%) și cu aparate mobilizabile (fig. 2) — la 52 de pacienți (54,2%).

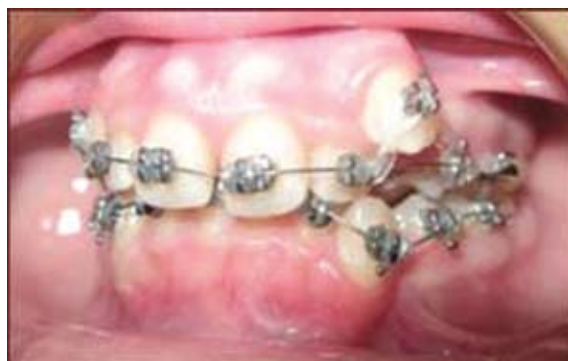

Fig. 1. Aparat ortodontic fix.

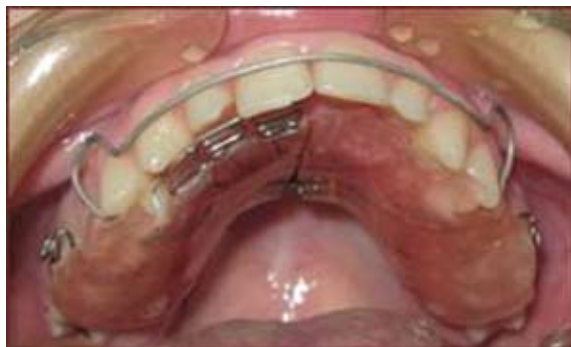

Fig. 2. Aparat ortodontic mobilizabil.

Tratamentul ortodontic cu aparate fixe s-a efectuat în tehnica mecanicii de alunecare pe arc drept, prescripție Roth, cu elemente de individualizare. S-a respectat succesiunea fazelor și etapelor de tratament (I.Zetu, 2000; E.Cocârlă, 2002; V. Trifan, 2002; G.Mihailovici, 2006), precum urmează: faza I de tratament cu etapele de aliniere și nivelare a dinților, control al ancorajului molar, distalizare a caninilor, corectare a relațiilor molare și faza II de tratament cu etapele de reducere a supraacoperirii, închidere a spațiilor și reducere a treptei sagitale, corecție a liniei mediane, finisare a ocluziei.

Individualizarea tehnicii arcului drept a ținut de efectuarea îndoiturilor pe arc de ordinul I, II și III cu scop de compensare a greșelilor de amplasare a bracketurilor (pe dinții malpoziționați), de control al ancorajului lateral, de corecție (hipercorecție) a curbei Spee prin extruzii laterale inferioare, îndoituri artistice în zona frontală, redare suplimentară de torque vestibular sau oral unor dinți sau grup de dinți.

Datele explorărilor au fost prelucrate computerizat prin metode de analiză variațională. Pentru estimarea diferențelor veridice în mediile a două grupe s-a utilizat criteriul Student.

### Sinteza rezultatelor obținute

Investigațiile, la adresare, au determinat prezența afecțiunilor parodontale la 74 de pacienți (77,1%), iar 22 pacienți (22,9%) au fost considerați parodontologic sănătoși (fig. 3).

Explorarea clinică și paraclinică a pacienților cu anomalii dentomaxilare a determinat malocluzii conform clasificării Angle (1888), precum urmează: clasa I Angle — 53 de pacienți (55,2%); clasa II Angle — 37 de pacienți (38,5%); clasa III Angle — 6 pacienți (6,3%).

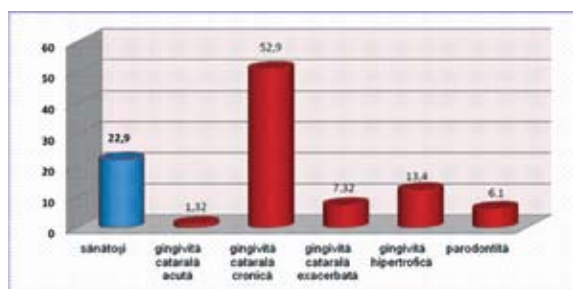


Fig. 3. Distribuția, la adresare, a formelor nozologice ale afecțiunilor parodontale (%).

Analiza evoluării afecțiunilor parodontale în dinamica tratamentului ortodontic

Analiza stării parodonțiului pe parcursul tratamentului ortodontic complex s-a efectuat în dependență de apartenența la eșantion a pacienților și de varietatea aparatului ortodontic utilizat: fix (grupul 1) sau mobilizabil (grupul 2).

În dependență de apartenența la eșantion evaluarea formelor nozologice ale afecțiunilor parodontale a constatat: lipsa formelor grave de afectare parodontală; dominarea gingivitei catarale cronice în 50,9% — 65,9% din cazuri, în eșantionul I, și în 34,5% — 61,4% din cazuri, în eșantionul II; exacerbarea procesului cataral s-a produs în creștere în primele luni de tratament în ambele eșantioane, dar cu amploare veridic mai mare ( $p < 0,05$ ) în eșantionul II, cu frecvență maximă către 3 luni în eșantionul de studiu (22,8% din cazuri) și 6 luni în eșantionul de referință (32,2% din cazuri); creșterea frecvenței gingivitei hipertrofice cu cote maxime către 1 an de tratament, dar valoare veridic diferită ( $p < 0,01$ ) în eșantioane — 22,5% din cazuri, în eșantionul I, și 32,3% din cazuri, în eșantionul II, după care a urmat o descreștere a frecvenței, atinând la 1 lună posttratament 1,8%, în eșantionul I, și 4,3%, în eșantionul II (fig. 4, 5).

S-a obținut o frecvență veridic mai redusă a exacerbării procesului cataral și a gingivitei hipertrofice în eșantionul de studiu, explicată prin stimularea imunității locale și atenuarea reacției hiperplazice de răspuns a parodonțiului marginal la intervențiile ortodontice pe un fon imunomodulat de către preparatul BioR.

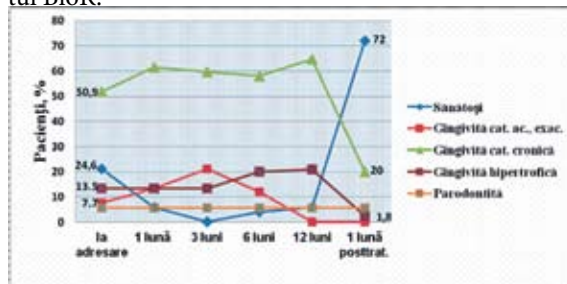


Fig. 4. Evaluarea afecțiunilor parodontale în eșantionul I.

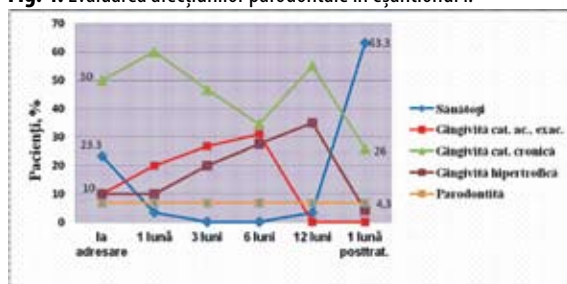
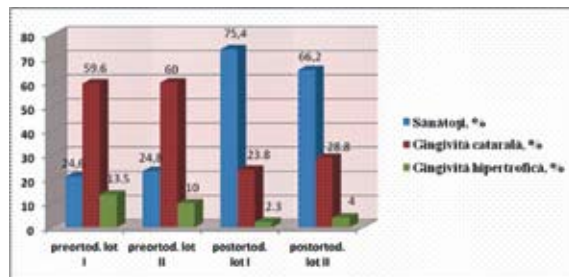


Fig. 5. Evaluarea afecțiunilor parodontale în eșantionul II.

Obținerea însănătoșirii parodontale la 75,4% dintre pacienți, în eșantionul I (sănătoși la adresare 24,6%) și 66,2% dintre pacienți în eșantionul II (sănătoși la adresare 24,8%) o atribuim importanței realizării tratamentului ortodontic complex la pacienții cu anomalii dentomaxilare. Persistența postortodontică a

gingivitelor se atribuie nerespectării igienei orale cu menținerea cauzei — placa bacteriană, proceselor de erupție a dinților permanenți (gingivită catarală acută), precum și aritmiei juvenile a statusului hormonal cu influențe asupra parodontiului (fig. 6).



**Fig. 6.** Evaluare comparativă pre- și postortodontică pe eșantioane a afecțiunilor parodontale (%).

În dependență de varietatea aparatului ortodontic utilizat s-au înregistrat modificări parodontale mai evidente în cazul tratamentului cu aparate fixe, ceea ce denotă un grad mărit de implicare a complexului parodontal în cadrul acestui tratament, cu provocarea remanierilor complexe ale aparatului de susținere dentar.

Starea de fon a tratamentului în ambele grupuri a fost gingivita catarală cronică, majoritar caracteristică grupului 2, cu diapazon de frecvență între 36,1% — 58,3%, în grupul 1, și 52,2% — 75%, în grupul 2.

Analiza postortodontică a stării parodontiului a determinat stare „sănătos“ la 83,4% dintre pacienții tratați cu aparate fixe (la adresare fiind 26,5%) și la 62,9% dintre pacienții tratați cu aparate mobilizabile (la adresare — 18,6%). În acest context acordăm supraștia tratamentului cu aparate fixe, care permit alinierea perfectă a dinților în arcade cu ameliorarea arhitecturii gingivodentare (favorabilă deflexiunii alimentare, autocurățării corespunzătoare), înlăturarea rapoartelor ocluzale traumatogene, restabilirea esteticii.

Monitorizarea comparativă a indicilor clinici de stare a igienei orale și parodontiului

În dinamica tratamentului ortodontic valorile indicelui OHI-S nu s-au deosebit veridic ( $p > 0,05$ ) în cele 2 loturi de pacienți, iar în raport cu varietatea aparatului ortodontic utilizat am desemnat valori ale OHI-S veridic ( $p < 0,05$ ) mai înalte la purtătorii de aparate fixe față de cei cu aparate mobilizabile. Modificările valorilor indicelui PMA au fost dependente de etapa tratamentului ortodontic, apartenența la eșantion a pacienților, varietatea aparatului utilizat în tratament. S-a determinat creșterea valorilor la început de tratament cu valori maxime către 6 luni — 31,2%, după care a urmat o descreștere a valorilor cu minime veridice ( $p < 0,001$ ) la 1 lună posttratament ortodontic —  $3,2 \pm 0,59\%$ . Monitorizarea hemoragiei papilare prin determinarea indicelui IHP a denotat evoluare similară indicelui PMA. S-a atestat ascensiune a valorilor IHP la început de tratament cu maxime către 6 luni —  $0,94 \pm 0,05$  unități, după care urmează descreșterea lor veridică ( $p < 0,001$ ) cu mini-

me la 1 lună posttratament ortodontic —  $0,08 \pm 0,02$  unități.

Analiza radiologică a modificărilor parodontale

Studierea radiogramelor pînă și după tratamentul ortodontic a determinat particularități structurale, în funcție de vîrstă, ale oaselor maxilare și componentelor parodontiului la copii, ce se află în permanentă dezvoltare și restructurare. Edificarea radiologică a modificărilor parodontale s-a efectuat prin studiul a 4 simptome: continuitatea compactei osoase, rezorbtia osoasă, osteoporoza a apofizelor alveolare, lărgirea fantei periodontale.

Gingivitele catarale și cele hipertrofice cu forma de manifestare ușoară și medie n-au prezentat modificări ale tabloului radiologic, decît o slabă osteoporoză (reversibilă) în cazul gingivitei hipertrofice forma medie. Parodontitele cronice generalizate au prezentat tablou radiologic caracteristic formelor ușoare și medii de manifestare, iar postortodontic s-au determinat semne de remisie a procesului inflamativ-destructiv cu restabilirea integrității și continuității compactei osoase, restabilirea vîrfurilor septurilor interdentare, fantă periodontală uniformă pe traiect, micșorarea gradului de osteoporoză cu desen trabecular clar.

Modificări citologice ale epiteliului gingival în dinamica tratamentului ortodontic — medicamentos

Componenta de bază a șirului celular al citogramelor gingivale o constituie celulele epiteliale plate (nemogene, de diferite tipuri), prezente atît în normă, cît și în patologie. În normă, citogramele epiteliului gingival au prezentat celule epiteliale de tipul 3, adică celule epiteliale superficiale sub formă de plăci cu nucleu compact mic și citoplasmă acromată; leucocite segmentate, mononucleare în număr mic.

În gingivita catarală cronică, citogramele au determinat: un cîmp abund în elemente celulare, apariția celulelor epiteliale tinere, uneori și a celulelor bazale (deviere spre „stînga“); creșterea numărului de leucocite segmentate; creșterea numărului de mononucleare. În cazul gingivitei hipertrofice, raportul mononucleare/ leucocite a fost mărit cu apariția plachetelor leucocitare; crește numărul complexelor epiteliale cu predominarea celulelor bazale și tinere. În parodontită, pe lîngă cele sus-numite, apare și contaminarea microbiană (în cazul prezenței în cantități mari a depunerilor dentare) sub forma unor inluziuni bazofile în citoplasma celulelor epiteliale, semne de citopatologie ca distrofia vacuolară. Aceste fenomene adevăresc persistența proceselor inflamatorii cronice, recidivante în parodontiul marginal.

După terapia medicamentoasă, mai evident în lotul de studiu, s-a determinat micșorarea numărului de celule în citograme, cu prezența leucocitelor segmentate diseminate, a mononuclearelor în număr mic și dispariția plachetelor leucocitare, a contaminării microbiene. Analiza citologică pre- și postterapie medicamentoasă a apreciat dinamica pozitivă de stare a parodontiului marginal, mai evidentă în lotul de studiu. Tabloul citologic a fost corelativ celui clinic. Contaminarea microbiană a celulelor epiteliale a fost



determinată în mare măsură de starea igienei orale și nu de gradul de severitate a procesului ca atare.

### Concluzii

1. Frecvența afecțiunilor parodontale la subiecții cu anomalii dentomaxilare este înaltă și alcătuit 77,1% din numărul celor examinați, dintre care: gingivita catarală a constituit 68,6%, gingivita hipertrofică — 20,2%, parodontita — 10,1%.

2. Evaluarea stării parodontiului în tratamentul ortodontic a determinat variații clinice, dependente de etapa de tratament, medicația parodontală, varietatea aparatului ortodontic, starea igienei orale. Tabloul clinic a fost dominat de gingivita catarală cronică 50,9% — 65,9% din cazuri, în eșantionul I, și 34,5% — 61,4% din cazuri, în eșantionul II, cu exacerbări în 22,8% din cazuri, în eșantionul I, și în 32,2% din cazuri, în eșantionul II. S-a constatat creșterea frecvenței gingivitei hipertrofice cu o valoare veridică diferită în loturi ( $p < 0,01$ ): 22,5% din cazuri, în eșantionul I, și 32,3% din cazuri, în eșantionul II, către 1 an de tratament.

3. Însănătoșirea parodontologică veridică ( $p < 0,01$ ) posttratament la 75,4% dintre pacienți, în eșantionul I, și 66,2% dintre pacienți, în eșantionul II, argumentează necesitatea și eficiența tratamentului ortodontic complex, asociat cu administrarea preparatului BioR la pacienții cu anomalii dentomaxilare și afecțiuni parodontale.

4. Dinamica stării parodontiului marginal denotă modificări mai semnificative în cazul tratamentului cu aparate ortodontice fixe. Gingivita catarală cronică s-a determinat în 36,1% — 58,3% din cazuri, în grupul 1, și în 52,2% — 75% din cazuri, în grupul 2. Gingivi-

ta hipertrofică a fost mai frecventă în grupul 1, unde atinge cota maximă de 36,1% din cazuri, către 6 luni de tratament.

Obținerea nivelului de însănătoșire parodontologică la 83,4% dintre pacienții tratați cu aparate fixe versus 62,9% dintre cei tratați cu aparate mobilizabile, acordă supremație tratamentului ortodontic cu aparate fixe.

### Bibliografie

1. Godoroja P., Spinei A., Spinei Iu. Stomatologie terapeutică pediatrică. Centrul Editorial-Poligrafic Medicina, 2003, p. 257-267.
2. Granciu Gh. Clasificarea medico-geografică a nivelului prevalenței anomaliilor dentomaxilare a adolescenților Republicii Moldova. Probleme actuale de stomatologie. Materialele Congresului XII național al stomatologilor din Republica Moldova, 3-4 octombrie, 2003, p. 76-79.
3. Dorobăț V., Stanciu D. Ortodonție și ortopedie dento-facială. Editura Medicală, București, 2003, 501 p.
4. Proffit W., Fields H. Contemporary Orthodontics. St. Louis, Mosby-Year Book, 1993, p. 593-596.
5. Dumitriu H., Dumitriu S. Parodontologie. Ed. Viața Medicală Românească, 1999, p. 124-126, 176-178.
6. Eni A. Afecțiunile complexului mucoparodontal. Centrul Editorial-Poligrafic Medicina. Chișinău, 2007, 380 p.
7. Гюева Ю., Базилян Э., Селезнев Д. Применение карнозина для лечения гингивита у пациентов, находящихся на ортодонтическом лечении. Ортодонтия, 2005, № 3 (31), с.60-62.
8. Grivu Ov., Podariu A., Băilă A., Pop I. Prevenția în stomatologie. Editura Mirton, Timișoara, 1995, p. 150-157.
9. Artun J., Osterberg S. Periodontal status of secondary crowded mandibular incisors. Long-term results after orthodontic treatment. J. Clin. Periodontol., 1987, 14 (5), p. 261-266.
10. Cardaropoli D., Abundo R., Corrente G. Reduction of gingival recession following orthodontic intrusion in periodontally compromised patients. Orthod. Craniofacial Res., 2004, 7, p. 35-39.
11. Carranza F.A., Newman M.G. Clinical Periodontology. 8<sup>th</sup> ed., W.B. Saunders Co., 1996, p. 85-100, 559-564.

## КОМПЛЕКСНОЕ ЛЕЧЕНИЕ МЕЗИАЛЬНОГО ПРИКУСА

### Резюме

При нарушении соотношения первых постоянных моляров на величину бугорка и более; величине сагиттальной щели между резцами 5 мм и более, наличии трем в области боковых зубов нижней челюсти и отсутствии привычного смещения нижней челюсти назад имеются клинические показания к комбинированному хирургическо-ортодонтическому лечению. Эти клинические случаи должны иметь телерентгенологические подтверждения, такие как угол наклона центральных резцов верхней челюсти к спинальной плоскости должен быть менее 60 градусов; угол наклона резцов нижней челюсти к плоскости ее основания 100 и более градусов; нарушение соотношения передних точек апикальных базисов челюстей в сагиттальном направлении (угол ANB менее 5 градусов, а значение АО-ВО менее 11 мм) и увеличение нижней части гониальных углов 80 градусов и более.

**Ключевые слова:** зубочелюстные аномалии, мезиальный прикус, комбинированное хирургическое и ортодонтическое лечение.

**Панахов Назим Адиль  
оглы — Кандидат  
медицинских наук, доцент**

*Азербайджанского  
медицинского  
университета,  
Кафедра  
ортопедической  
стоматологии, Баку*

## Summary

### THE COMPLEX TREATMENT OF THE MEZIAL BITE

At infringement of a parity of the first constants molars on size tuberculum and more; to size sagital cracks between cutters of 5 mm and more, presence to three in the field of a lateral teeth of the bottom jaw and absence of habitual displacement of the bottom jaw are available clinical indications to the combined surgical-orthodontic treatment back. These clinical cases should have teleradiological acknowledgement, such as the corner of an inclination of the central cutters of the top jaw to a spinal plane should be less than 60 degrees; a corner of an inclination of cutters of the bottom jaw to a plane of its basis of 100 and more degrees; infringement of a parity of forward points apical bases of jaws in sagital direction (corner ANB less than 5 degrees, and value AO-BO less than 11 mm) and increase in the bottom part gonial corners of 80 degrees and more.

**Keywords:** maxillary-facial anomalies, mezial bite, the combined surgical and orthodontic treatment.

Мезиальный прикус является одной из тяжелых форм аномалий прикуса. Неустранимое в период молочного и сменного прикуса прогеническое соотношение зубных рядов, как правило, переходит в стойкие аномалии в период постоянного прикуса, лечить которые значительно труднее и требуется более продолжительное время. [6, 9]

Мезиальный прикус вызывает множество факторов, таких как наследственность, гипертрофия языка, нестершиеся бугры нижних молочных клыков, ранняя потеря молочных моляров на верхней челюсти, детские вредные привычки, преждевременные контакты зубов, нарушение функции закрывания рта, недоразвитие верхней челюсти, чрезмерное развитие фронтального участка нижней челюсти, неправильная последовательность прорезывания зубов, эндокринопатии, врожденные особенности строения челюстно-лицевого комплекса. [1,2,4]

Распространенность мезиального прикуса у населения, по данным различных авторов, существенно отличается, что можно объяснить отсутствием единого критерия оценки имеющихся аномалий. Особенно часто такие расхождения встречаются в периоде раннего сменного прикуса. [3,5] В результате обследований мы выявили среди 3,13% населения Азербайджана мезиальный прикус.

Саморегуляция мезиального прикуса возможна в незначительных пределах в период начала раннего сменного прикуса. В период прикуса по-

стоянных зубов ортодонтическое лечение таких пациентов, даже при сочетании с удалением отдельных зубов, в большинстве случаев не позволяет достигнуть хороших устойчивых результатов и нередко таким пациентам следует рекомендовать и хирургическую коррекцию.

Успешное проведение комбинированного хирургического и ортодонтического лечения требует интеграции предоперационной ортодонтической, хирургической и послеоперационной ортодонтической фаз лечения. Перед оперативным вмешательством устраняется зубоальвеолярная компенсация, и зубы располагаются правильно по отношению к базису соответствующей кости. Для стабильности и фиксации костных сегментов в ходе хирургического этапа используется элементы эджуайз-техники. После заживления раны вновь начинается ортодонтическое лечение для уточнения окклюзии и завершения коррекции. [7,8,10]

Приводим пример из собственного опыта комбинированного лечения мезиального прикуса.

#### Выписка из истории болезни № 2128.

Пациентка С., 17 лет, направлена на консультацию в стоматологическую клинику Азербайджанского медицинского университета.

Пациентку беспокоило ее неправильное положение передних зубов на обеих челюстях и массивный подбородок.

Выяснено, что ранее ортодонтическое лечение не проводилось. Такое положение зубов и увеличение нижнего отдела отмечается у тети со стороны отца.

Клиническое обследование: Лицо мезоцефалического типа, симметрично. Профиль — вогнутый. Нижний отдел лица увеличен по сравнению со средним и верхним отделами. Отмечается западение верхней губы при выраженном подбородке (рис 1–3).

Осмотр полости рта: смыкание первых моляров по III классу Энгля. Обратное резцовое перекрытие, перекрестная окклюзия в боковых отделах. Сужение верхнего зубного ряда. Тесное положение фронтальных зубов на верхней челюсти, скученность зубов на нижней челюсти (рис 4–5).

При антропометрическом исследовании диагностических моделей челюстей выявлено: индекс Тона 1,28 при норме 1,33; сужение верхнего зубного ряда на 8,6 мм по сравнению с данными нормы; уменьшена длина переднего отдела верхнего зубного ряда на 3,6 мм; уменьшена ширина апикального базиса верхней челюсти на 5,6 мм.

Анализ ОПТГ выявляет асимметрию левой и правой половин нижней трети лица. Отмечается неправильный осевой наклон фронтальной группы зубов, мезиальный наклон нижних моляров.

Анализ ТРГ головы в боковой проекции: параметры, характеризующие размеры челюстей по сагитали свидетельствуют об увеличении длины ветви и тела нижней челюсти и уменьшенном

размере основания верхней челюсти. Выявлена передняя позиция челюстей к плоскости переднего отдела основания черепа, особенно нижней челюсти, что подтверждает значение угла SNB — 86,7. Нарушено взаимоотношение челюстей в сагиттальной плоскости, что характеризует параметры ANB — 2,8; Wits — число — 10,2.

Дентальный анализ характеризует изменение инклинации верхних и нижних резцов к основанию челюсти с образованием межрезцового угла в пределах 139,8 градусов. Обратная сагиттальная щель 8 мм.

Положение губ к эстетической линии по Ricketts неправильное.

Диагноз: Мезиальная окклюзия зубных рядов. Сужение и укорочение верхнего зубного ряда. Обратная резцовая окклюзия. Двусторонняя перекрестная окклюзия. Тесное положение фронтальных зубов на верхней челюсти. Тесное положение зубов на нижней челюсти. Мезиальный наклон нижних моляров.

План и объем комбинированного ортодонтического и хирургического лечения определялся на основании данных клинического обследования и специальных методов исследования.

Учитывая степень выраженности зубочелюстной аномалии, недоразвитие верхней челюсти и переднее положение нижней челюсти при чрезмерном размере и форме нижнего зубного ряда, принято решение провести комплексное лечение: предварительное ортодонтическое лечение с последующим хирургическим лечением на обеих челюстях с удалением третьих моляров на нижней челюсти.

Было проведено следующее ортодонтическое лечение с несъемной эджвайс системой — техникой прямой дуги: нивелирование зубов на верхней и нижней челюсти; коррекция положения зубов в альвеолярном отростке челюстей с учетом их правильного, естественного положения; нормализация формы верхнего и нижнего зубного ряда (рис. 6–7). Далее проводилось хирургическое лечение на обеих челюстях. Для репозиции верхней челюсти использовалась остеотомия по LeFort I, смещение нижней челюсти назад осуществлялось по методу двусторонней сагиттальной остеотомии BSSO посредством внутриротового доступа (рис. 8).

В результате комбинированного лечения достигнута нормализация окклюзии с наличием правильного фиссурно-бугорковых контактов в боковых отделах и режуще-бугорковых контактов во фронтальном отделе с нормальным резцовым перекрытием, смыкания моляров и клыков по I классу (рис. 9–11). Улучшен профиль лица за счет нормализации соотношения губ при уменьшении субназального угла (рис. 12–14). На ОПТГ челюстей наблюдается правильное взаимоотношение зубов при правильном осевом наклоне.

Для стабилизации результата лечения фиксировали ретейнеры на верхней и нижней челюсти в пределах фронтальной группы зубов.

Обобщая литературные данные и результаты собственных исследований, можно прийти к выводу, что при мезиальном прикусе ограничением ортодонтического лечения являются следующие клинические и телерентгенологические критерии. При нарушении соотношения первых постоянных моляров на величину бугорка и более; величине сагиттальной щели между резцами 5 мм и более, наличии трем в области боковых зубов нижней челюсти и отсутствии привычного смещения нижней челюсти назад имеются клинические показания к комбинированному хирургическо-ортодонтическому лечению. Эти клинические случаи должны иметь телерентгенологические подтверждения, такие как угол наклона центральных резцов верхней челюсти к сагиттальной плоскости должен быть менее 60 градусов; угол наклона резцов нижней челюсти к плоскости ее основания 100 и более градусов; нарушение соотношения передних точек апикальных базисов челюстей в сагиттальном направлении (угол ANB менее 5 градусов, а значение АО–ВО менее 11 мм) и увеличение нижней части гониальных углов 80 градусов и более.

Таким образом, в своевременном выявлении и устранении факторов риска, способствующих возникновению зубочелюстных аномалий, большое значение имеет активное участие родителей, медицинского персонала и воспитателей детских дошкольных учреждений. Непременным условием этого участия является их осведомленность по всему аспекту вопросов, касающихся причин возникновения стоматологических заболеваний у детей, включая зубочелюстные аномалии.

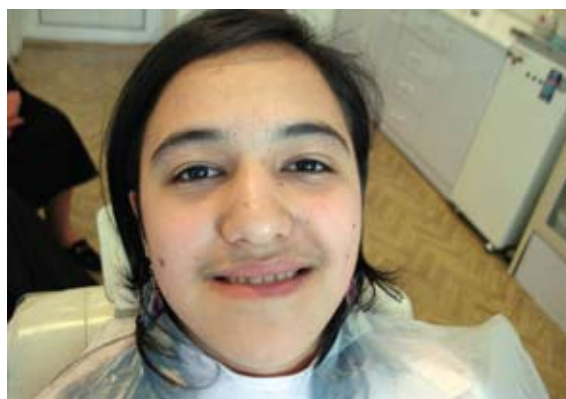


Рис. 1. Лицо пациентки С. до лечения: анфас.

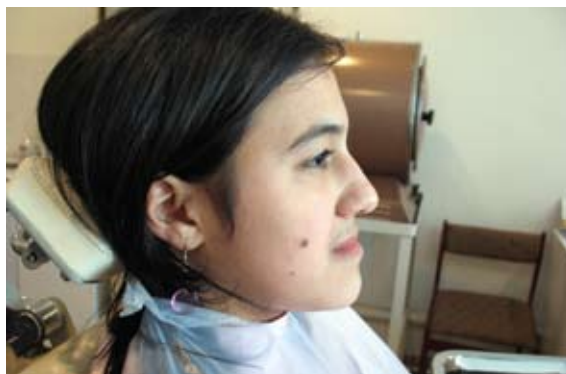
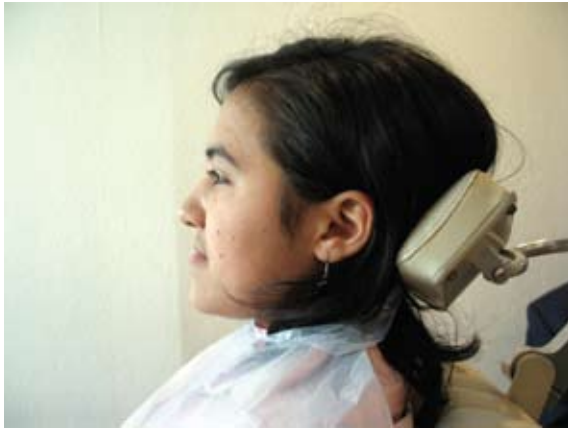
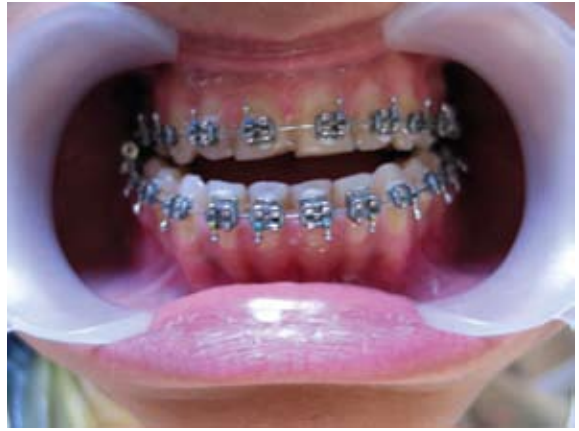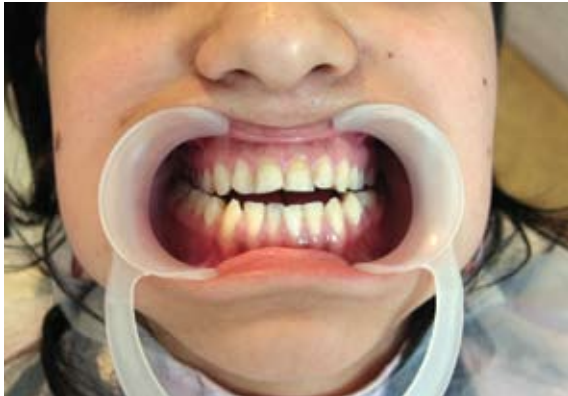Рис. 2. Лицо пациентки С. до лечения: профиль.



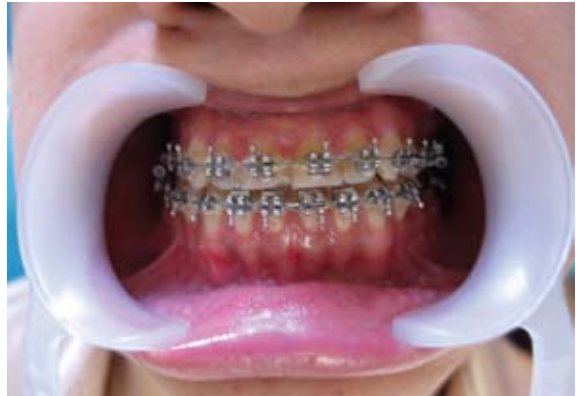**Рис. 3.** Лицо пациентки С. до лечения: профиль.



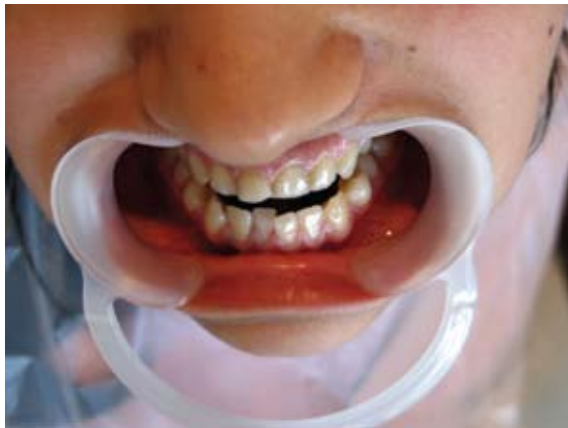**Рис. 7.** Нивелирование, коррекция формы зубных рядов.



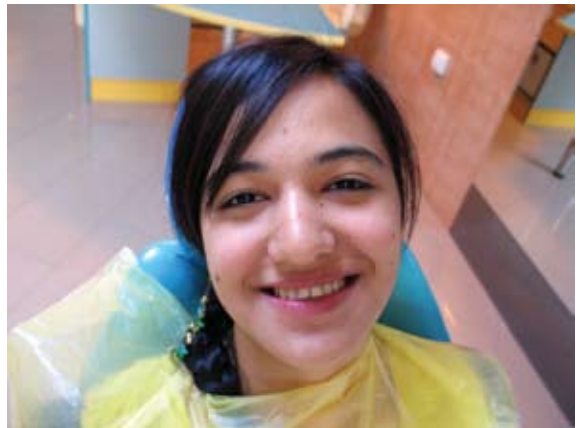**Рис. 4.** Смыкание зубных рядов пациентки С. до лечения.



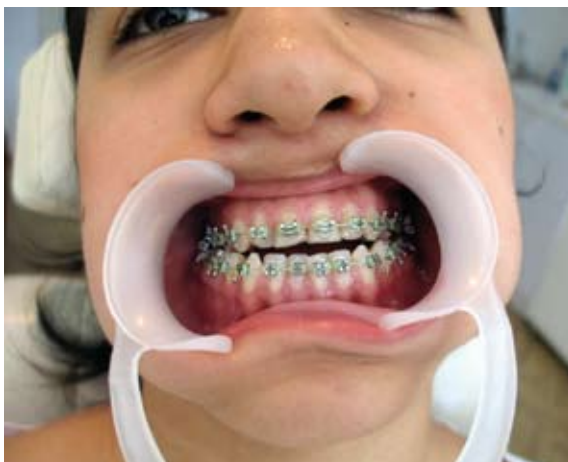**Рис. 8.** Полость рта пациентки С. после операции.



**Рис. 5.** Смыкание зубных рядов пациентки С. до лечения.



**Рис. 9.** Прикус пациентки С. после лечения.



**Рис. 6.** Нивелирование, коррекция формы зубных рядов.



**Рис. 10.** Прикус пациентки С. после лечения.

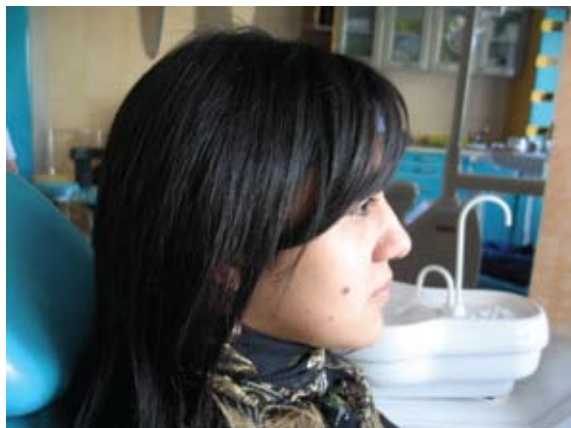

Рис. 11. Прикус пациентки С. после лечения.

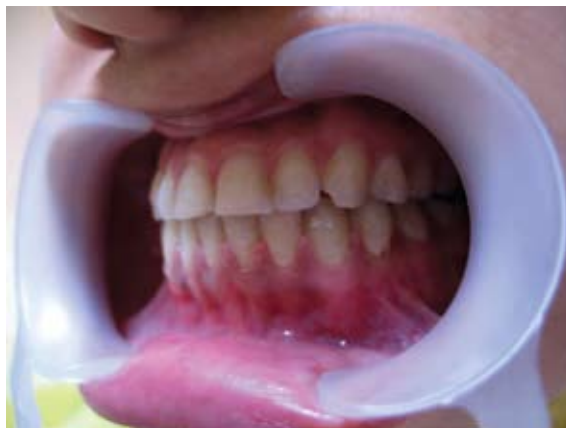

Рис. 14. Лицо пациентки С. после лечения: профиль.

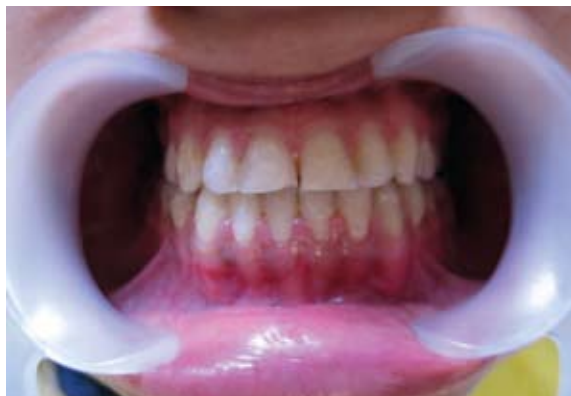

Рис. 12. Лицо пациентки С. после лечения: анфас.

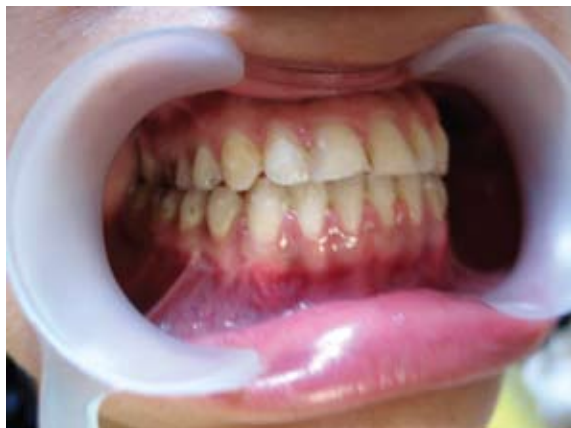

Рис. 13. Лицо пациентки С. после лечения: профиль.

### Литература

1. Алимova М.Я. Клиника, профилактика и лечение аномалий и деформаций, вызванных ранним удалением молочных моляров. Автореф. дис. ... канд. мед. наук. Воронеж. 2000, 29 с.
2. Гараев З.И. Генетические аспекты зубочелюстных аномалий и роль инбридинга в их структуре и частоте распространения. Автореф. дис. ... д-ра мед. наук, М. 2000, 39 с.
3. Кулагина Е.Л. Объем и последовательность ортодонтического лечения при костно-реконструктивном исправлении зубочелюстных аномалий и деформаций. Автореф. дис. ... канд. мед. наук. М., 2006, 21 с.
4. Персин Л.С. Ортодонтия. Лечение зубочелюстных аномалий. М., 1998, 298 с.
5. Трезубов В.Н., Фадеев Р.А. Планирование и прогнозирование лечения больных с зубочелюстными аномалиями. М: Медпресс-информ., 2005, 224 с.
6. Bailey L.J., Duong H.L., Proffit W.R. Surgical Class III treatment: long-term stability and patient perceptions of treatment outcome. // Int. J. Adult. Orthod. Orthogn. Surg., 1998, 13:35-44.
7. Keles A., Erverdi N., Sezen S. Bodily distalization of molars with absolute anchorage. // Angle Orthod., 2003, 73:471-482.
8. Proffit W.R., Phillips C., Turvey T.A. Stability after surgical-orthodontic correction of skeletal Class III malocclusion. // Int. J. Adult Orthod. Orthognath. Surg., 1991, 6:211-225
9. Ravindra N. Biomechanics and esthetic strategies in clinical orthodontics. New York, 2008, 386 p.
10. Sugawara J., Asano T., eds. Seeking a consensus for Class III treatment. Osaka: Tokyo Rinsho Shuppan., 2002, p.148-155.

# MANIFESTĂRILE CLINICE ALE PEMFIGUSULUI VULGAR ÎN CAVITATEA BUCALĂ

Moraru Dan, student anul V,  
Uncuța Diana, doctor  
în științe medicale,  
conferențiar universitar

Catedra Chirurgie  
oro-maxilo-facială  
pediatrică, Ortodonție și  
Pedodonție, USMF „N.  
Testemițanu“

## Rezumat

Termenul de pemfigus vulgar a fost introdus pentru prima dată în 1791, de către Wichman, care reprezintă un grup de afecțiuni cutaneo- mucoase autoimune. Etiologic este demonstrată prin câteva teorii: autoimună, endocrină, neurogenă, metabolică, infecțioasă, genetică. Evoluția pemfigusului vulgar parcurge 3 etape: 1-faza incipientă; 2-faza de acutizare; 3- faza de remisie. Semnul Nikolski este pozitiv. Tratamentul local este reprezentat de prelucrarea minuțioasă a mucoaselor cu H<sub>2</sub>O<sub>2</sub>-1%, furacilină, badijonări cu Iodinol, aplicări cu unguente cu corticosteroizi. Profilaxia pemfigusului vulgar include combaterea factorilor nocivi.

## Summary

### CLINICAL MANIFESTATIONS OF PEMPHIGUS VULGARIS IN ORAL CAVITY

The term of pemphigus vulgaris for the first time was introduced in 1791 by Wichman, which represents a group of mucocutaneous autoimmune disorders. The etiology is explained by several theories: autoimmune, endocrine, neurogenic, metabolic, infectious and genetic theory. The evolution of pemphigus vulgaris includes three phases: I — the beginning of the process, II- the flare's phase, 3 — the phase of remission. Nikolski is a positive sign. Local treatment consists of using: H<sub>2</sub>O<sub>2</sub>, furacilin, applications with Iodinol and corticosteroid ointment. The prophylaxis of pemphigus vulgaris is to exclude harmful habits.

## Actualitatea temei

Manifestările pemfigusului vulgar în cavitatea bucală face parte din compartimentul patologiei mucoasei orale în continuare dificilă printr problemele de actualitate ale stomatologiei moderne. În ultimii ani s-a constatat o creștere a cazurilor înregistrate de pemfigus vulgar. Pemfigusul afectează toate rasele, cel mai des evreii, cu prevalența bolii egală la ambele sexe. Este o boală a vârstei medii care afectează în principal persoanele de 40-60 ani (3, 6, 9). Vârsta medie de apariție a bolii este descrisă în 85-95% cazuri, deși au fost descrise cazuri ce au debut în copilărie (8,11,12). Pemfigusul este rareori întâlnit la copii, având o evoluție clinică diferită de cea a adultului. La copil, în 75% cazuri debutul are loc la nivelul mucoaselor, cu apariția ulterioară a leziunilor cutanate (1, 7,12).

## SCOPUL STUDIULUI

Studierea etiologiei, patogeniei, diagnosticului, tratamentului și profilaxiei pemfigusului vulgar. Medicamente folosite, investigații paraclinice și demonstrarea importanței clinice a acestei teme.

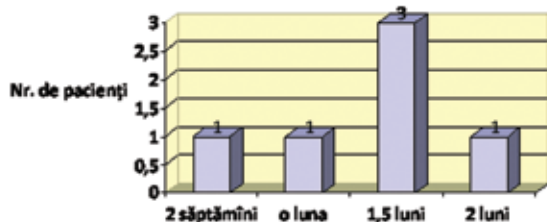
## MATERIALE ȘI METODE

Pentru atingerea scopului scontat s-au studiat 6 pacienți, adresați pe parcursul unui an, cu diagnosticul stabilit de catedră, pemfigus vulgar.

## REZULTATE ȘI DISCUȚII

Din cei 6 pacienți cu pemfigus vulgar, care au primit ajutor specializat la catedră au fost 4 femei și 2 bărbați, raportul femei bărbați este de 2:1, cu vârsta medie cuprinsă între 33 și 70 ani. Procentajul tratării în antecedente la medicul specialist ORL este de 100%, cu adresarea ulterioară la medicul stomatolog.

Metodele de examinare clinice au fost următoarele: anamneza- care ne prezintă durată mare a bolii și debutul lent, examenul obiectiv loco-regional exo- și endobucal. Metode paraclinice: examenul citologic, care ne prezintă celulele acantolitice Tzank (4, 10); examenul histopatologic, care evidențiază procesul de acantoliză; analiza generală a sângelui și biochimică a sângelui.



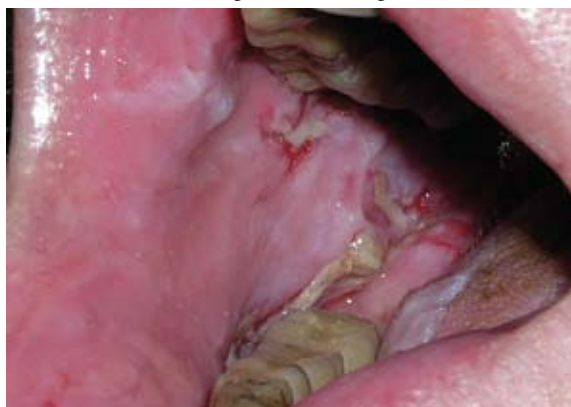**Figura 1.** Perioada adresării de la apariția primelor manifestări.

Acuzele principale pe care le prezentau majoritatea pacienților: dureri vii, violente în timpul masticației și a periajului dentar. Salivație abundentă. Halenă fetidă din cavitatea bucală. Senzația de arsură a mucoasei bucale în repaos. Durerea iriază în regiunea faringială și auriculară. Actul de deglutiție și vorbire este foarte dureros.

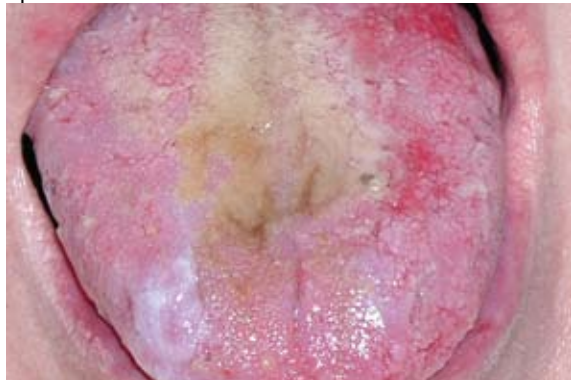Din anamneză toți pacienții s-au tratat în antecedente la medicul specialist ORL, dar boala a progresat.

Demonstrarea cazului clinic a pacientei S.:

Statusul local ne arată că asimetria feței lipsește. Mucoasa orală ușor hiperemiată. Prezența depunerilor moi și dure în abundență pe suprafețele dentare. Este prezentă o salivație abundentă cu caracter vâcos. Halenă orală. Ganglionii regionali ușor măriți în volum și dureroși la palpate. În regiunea retromolară, a palatului dur, limbii, obrazilor, gingiei și în regiunea sublinguală se atestă o serie de bule cu dimensiunile variate între 2 și 9 mm, consistență flască, cu conținut seros. Pe lângă bule în aceste regiuni se mai atestă și multiple zone cu eroziuni, acoperite cu depuneri fibrinoase. Eroziunile sunt dureroase la atingere, ușor sângerânde.

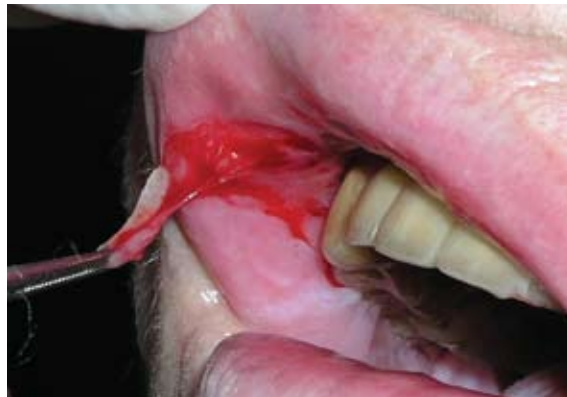

**Figura 2.** Manifestările pemfigusului vulgar în regiunea retromolară a pacientei S.



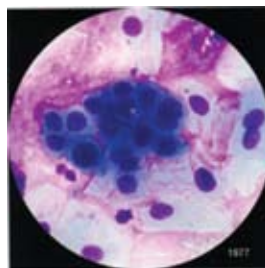
**Figura 3.** Manifestările pemfigusului vulgar pe suprafața limbii asociat cu candidoză.

În diagnosticarea corectă a pemfigusului vulgar un rol deosebit îl are semnul Nikolski- care reprezintă decolarea epidermului la presiunea laterală. În toate cazurile de pemfigus vulgar, semnul Nikolski este pozitiv.

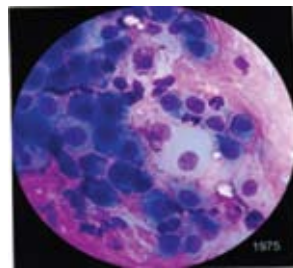


**Figura 4.** Semnul Nikolski pozitiv.

**Examenul citologic** — după clătirea abundentă a cavității bucale cu soluții antiseptice se efectuează raclajul minuțios de pe suprafețele afectate de pemfigus vulgar. Frotiul prelevat din sectoarele afectate este trimis în laboratorul clinic pentru depistarea celulelor acantolitice Tzank.



**Fig. 5.** Celulele acantolitice Tzank în grup



**Fig. 6.** Prezența celulelor acantolitice Tzank și a celulei epiteliale în normă

**Celulele Tzank** – reprezintă celule modificate ale stratului spinos. Acestea, în colorația Maz-Grunwald-Giemsa, sunt celule rotunde, mai mici decât cele normale cu câteva nuclee, unul mare și 3-5 mai mici. Cel mare ocupă aproape o jumătate din volumul celulei și se colorează în albastru întunecat, iar cele mici în nuanțe mai deschise. Citoplasma acestor celule se colorează în albastru- deschis la periferie și mai închis lângă nucleu. Se mai pot depista celule multinucleare-gigante „monstru“, care se contopesc.

Analiza generală a sângelui relevă un VSH mărit și un număr mare al leucocitelor, iar analiza biochimică a sângelui atestă un nivel mărit de glucoză în sânge, ceea ce favorizează evoluția pemfigusului vulgar.

Tratamentul local este îndreptat spre lichidarea infecției primare, dezodorarea cavității bucale, atenuarea senzațiilor dureroase. Se recomandă asanarea minuțioasă a cavității bucale. Bulele vor fi excizate și tamponate cu antiseptice, preferabil de tipul coloranților (streptomicozan, violet de gențian), după care se recurge la unguente cu antibiotice și dermatocorticoizi. Deoarece erupțiile din cavitatea bucală sunt foarte

dureroase se aplică anestezie. Tratarea antiseptică a dinților presupune înlăturarea depunerilor moi dentare cu antiseptice slabe. Zilnic în cabinetul stomatologic se efectuează: prelucrarea medicamentoasă a mucoasei cu 1% apă oxigenată; irigații cu soluție Furacilină 1:5000; badijonarea cu soluție Iodinol; instalații cu soluție Vagotil 1:2; aplicări cu unguent de Lorinden C, timp de 20 min. Procedurile se repetă zilnic până la apariția stării satisfăcătoare a mucoaselor, dispariția durerilor și a acuzelor din partea pacientului. De sinestătător pacientul efectuienza, după indicațiile medicului, băițe cu antiseptice și aplicații.

### Concluzii

1. Pemfigusul vulgar în utimul timp este în creștere devenind o problemă socială.

2. Patologia de pemfigus vulgar prezintă un interes sporit pentru medicii stomatologi terapeuți, și nu doar, deoarece tabloul clinic al acestei afecțiuni poate fi foarte evident, cât și mascat de prezența altor maladii generale, sistemice care duc la schimbarea tabloului clinic. Este importantă cunoașterea acestei afecțiuni pentru ca poate preceda erupțiile pe suprafața corpului cu 1-1,5 luni, ceea ce poate permite prevenirea complicațiilor bolii.

3. Examenul citologic este definitiv.

4. Tratatamentul adecvat al bolii este greu de efectuat și necesita o diagnosticare corectă și precoce a bolii, cât și o colaborare de lungă durată dintre medic și pacient. Tratatamentul impune conlucrarea mai multor specialiști pentru obținerea rezultatelor comune, bune.

Măsurile profilactice sunt îndreptate spre combaterea factorilor nocivi ce pot provoca afecțiunea dată.

### Bibliografia

1. Borovskii E. Stomatologie terapeutică. „Schimbările mucoasei bucale în dermatoze“ Chișinău: Lumina. 1990., p. 377-380.
2. Burlacu V., Eni A., Bezman T., Cartaleanu A. Stomatologia terapeutică. „Manifestările mucoasei bucale în dermatoze“ Chișinău, 1996., p. 49-53.
3. Bjarnason B., Flosadottir E. — Childhood, neonatal and stillborn pemphigus vulgaris. „Pemphigus vulgaris“ 1999., p.680-688.
4. Eni A. Afecțiunile complexului mucoparodontal. „Modificările mucoasei bucale în dermatoze“ Chișinău 2007, p. 231-234
5. Galambrun C., Cambazard F., Clavel C., Versini P., Stephan J.L. — Pemphigus foliaceu. 1998, p. 255-257.
6. Harman K.E., Gratian M.J., Shirlaw P.J., Bhogal B.S., Challacombe S.J., Black M.M. „Pemphigus“ — The transition of pemphigus vulgaris into pemphigus foliaceus 2002, p.684-687.
7. Ishii K., Amagai M., Shimizu H., Hashimoto T., Ohya K., Nishikawa T., „The dermatosis“ — Development of pemphigus vulgaris in a patient with pemphigus foliaceus. 2000, p. 41-42.
8. Ghicavii V., Sirbu S., Bacinschi N., Șcerbatiuc D: Farmacoterapia afecțiunilor stomatologice. „Farmacoterapia afecțiunilor mucoasei bucale“ Chișinău, 2002, p. 496-498.
9. Unčuța D., Godoroja P. -Particularitățile clinice și opțiunile diagnosticului citologic ale pemfigusului vulgar cu sediu oral. Anale științifice. Zilele Universității consacrate anului “ Nicolae Testemițanu“. Chișinău 2007 ediția a opta. Vol 4, p. 510-512.
10. Банченко Г.В., Максимовский Ю.М., Гринин В.М., Пузырчатка. „Язык- «зеркало» организма“. Москва 2000. с. 154- 165.
11. Барер Г.М., Волков Е.А., Гемонов В.В. и др. Пузырчатка „Терапевтическая стоматология, часть 3-я. Москва 2005. с. 212-218.
12. Данилевский Н.Ф., Леонтьев В.Р., Несин А.Ф. и др. Изменения слизистой оболочки полости рта при дерматозах с аутоиммунным компонентом. Пузырчатка. „ Заболевания слизистой оболочки полости рта“. Москва 2001. с.164-171.

## DISCROMII DENTARE, METODE DE TRATAMENT

**Gaiu Sorin – student, anul V,**  
*facultatea Stomatologie*

*Conducător Științific  
- Șef Catedră  
Stomatologie  
Terapeutică; Profesor  
Universitar  
Gheorghe Nicolau  
Catedra Stomatologie  
Terapeutică*

### Abstract

#### METHODS OF TREATMENT IN DENTAL DISCOLORATIONS

The present work contains a study and a synthesis of bibliographic data, prospective statistics and clinical data upon the efficiency of the contemporary methods of dental whitening. The study was made on 52 patients with different types of dental discolorations, two of them were personally studied and treated. Besides this, a comparative analysis upon different methods of whitening was made, the final option being home-bleaching, by using individual dental trays and bleaching gels from “Ultradent” company.

In all of the cases, the result was positive (the best result being the result of the patient nr.5: from shade A3 to shade A1); transient dental hypersensitivity was more or less found in all the patients, but it has instantly retroceded in all of them.

In conclusion, the efficiency of dental whitening methods was proved, their nowadays application being indispensable, considering the high frequency of dental discolorations, the environment polluted with colorants in which we live and the increase of aesthetic necessities among the population.



## Rezumat

În lucrarea dată s-a efectuat un studiu și o sinteză a datelor bibliografice, statisticii prospective și, nu în ultimul rând, a datelor clinice asupra eficacității tehnicilor de albire dentară contemporane. S-a studiat un lot de 52 pacienți cu diverse discromii dentare, doi dintre care au fost studiați și tratați personal. Pe lângă aceasta, s-a efectuat o analiză comparativă a diverselor metode de albire, clinic, însă, s-a optat pentru metoda de albire la domiciliu utilizând capele dentare individuale și gelurile de la compania „Ultradent”.

În toate cazurile rezultatul a fost pozitiv (cel mai pronunțat rezultat s-a remarcat la pacientul Nr.5: de la nuanța A3→A1); sensibilitatea tranzitorie a fost sesizată mai mult sau mai puțin la toți pacienții, însă aceasta în toate cazurile a retrocedat instantaneu.

## Actualitatea temei

În Republica Moldova frecvența discromiilor dentare este într-o permanentă creștere: pe de o parte datorită ratei înalte a patologiilor însoțite de discromii (fluoroză, hipoplazii, carii, etc), a poluării mediului ambiant și a alimentelor cu multipli coloranți, iar pe de alta parte – datorită creșterii permanente a necesităților estetice a populației.

Albirea dentară este o tehnică relativ nouă în cadrul stomatologiei. Ea și-a început avântul abia în anul 1990 (în SUA), căpătînd la scurt timp popularitatea în masă.

## Scopul studiului

De a studia comparativ metodele contemporane de albire, determinînd avantajele și dezavantajele fiecărei metode și de a analiza clinic unele din metodele descrise.

## Obiectivele

1. Caracterizarea țesuturilor implicate în aspectul estetic al dinților.
2. Identificarea cauzelor care duc la apariția discromiilor dentare.
3. Studiul metodelor de tratament al discromiilor dentare.
4. Studiul comparativ al metodelor de albire.
5. Aplicarea în practică a unor metode de albire și aprecierea rezultatelor.

## Metodele de investigație

Pentru realizarea scopurilor și obiectivelor menționate anterior a fost selectat un lot de 52 pacienți cu diverse stări ale discromiilor dentare în vîrstă de la 18 pîna la 34 de ani.

Pacienții au fost examinați clinic și paraclinic, utilizînd următoarele metode:

- 1) Examenul clinic subiectiv și obiectiv;
- 2) Aprecierea Indexului Igienei cavității bucale (ISI);
- 3) Examinarea culorii dinților după cheia de culori „Vita Classic”;
- 4) Alte metode la necesitate.

## Rezultate obținute și discuții

- 95% dintre pacienții supuși albirii prezentau discromii alimentare și nicotinică, cca 3% prezentau fluoroză și numai cca 2% prezentau alte tipuri de discromii dentare.
- Toți pacienții au fost instruiți asupra tehnicii periajului corect, 60% prezentau depuneri dentare dure și moi, astfel li s-a efectuat detartraj ultrasonic și periaj profesional, iar 8% prezentau (fracturi coronare, procese carioase etc.) – acestora li s-a efectuat restaurări dentare.
- La determinarea culorii dinților conform cheii de culori standard „Vita Classic” s-a stabilit că marea majoritate (65%) prezentau nuanța A3, 15%-A2, 10% - A3,5, iar 10% din lotul examinat prezentau alte nuanțe.
- Conform repartiției pe sexe – 90% dintre pacienții cărora li s-a efectuat albirea dentară au fost de genul feminin, iar bărbați doar 10%.

## Concluzii

- În cadrul lucrării au fost studiate structurile dentare care influențiază culoarea dinților, discromiile dentare (diverse clasificări ale acestora, etiologia lor), s-a studiat comparativ tehnicile de albire dentară, s-a realizat un amplu studiu clinic.
- Clinic a fost demonstrată eficacitatea albirii dentare utilizînd capele individuale.
- La toți pacienții s-au remarcat rezultate pozitive.
- Sensibilitatea dentară de o intensitate relativ mică s-a întîlnit la majoritatea pacienților, care însă a retrocedat la scurt timp.

## Bibliografie

1. David Dumitru, Dragoș Epistatu, Andra Rădulescu, Dragoș Stanciu. Cosmetică dentară în practica stomatologică. Medica, 2007.
2. Eni Ana, V. Burlacu. Afecțiuni ale țesuturilor dentare dure: ghid clinico-didactic. Chișinău, 2010.
3. Geissberger Mark. Esthetic Dentistry in Clinical Practice. Wiley-Blackwell, 2010.
4. Kwon So-ran, Ko Seok-hoon. Tooth Whitening in Esthetic Dentistry: Principles and Techniques . Publicat - Quintessence Pub Co, 2008.
5. Powers M. John, Paravina, Rade D. Paravina. Esthetic Color Training in Dentistry. Mosby Inc, 2004.
6. Булычова, И. Петухова, О. Эрдман. Эстетика улыбки. Отбеливание зубов, эстетические реставрации. МЕДИ, 2007.
7. Крихели Н.И. Отбеливание зубов и микроабразия эмали в эстетической стоматологии. Практическая медицина, 2008.

# UTILIZAREA MATERIALULUI NANOCOMPOZIT „LITAR“ ÎN TRATAMENTUL CARIEI DENTARE PROFUNDE

Lidia Eni, asistent  
universitar,

Gheorghe Nicolau dr. hab.  
med, profesor universitar.

Caterda Stomatologie  
terapeutică a  
USMF, Nicolae  
Testemițanu”

## Rezumat

Tratamentul cariei dentare profunde realizat la 50 pacienți cu vîrsta cuprinsă între 15-35 ani cu utilizarea materialului nanocompozit „LitAr“ a demonstrat o reducere în durata terapiei cu aproximativ 4-5 ori mai rapid, comparativ cu preparatului pe bază de hidroxid de calciu. Analiza rezultatelor pozitive ale tratamentului patologiei examinate denotă: lipsa acuzelor cauzate de excitanți termici, fizici și chimici, absența durerilor spontane, percuția indolentă, păstrarea culorii dintelui, restabilirea electroexcitabilității în limitele fiziologice iar radiologic se determină prezența țesutului periapical sănătos.

**Cuvinte cheie:** plagă dentinară, dentină, coafaj indirect.

## Summary

### THE USE OF „LitAr“ NANOCOMPOSITE MATERIAL IN THE TREATMENT OF DEEP CARIES

The treatment of deep dental caries realized at 50 patients aged between 15-35 demonstrated that the use of „LitAr“ nanocomposite material, proved a reduction in the therapy duration approximately 4-5 times faster, comparative with the preparation based on calcium hydroxide.

The analysis of positive results of the treatment of examined pathology denote: the absence of complaints caused by thermal, physical and chemical excitants, the absence of spontaneous ache, percussion painless, preservation of tooth color, restoration of electro-excitability in physiological limits, and radiological — it determines the presence of healthy periapical tissue.

**Key words:** dentin wound, dentin, indirect drugs application

## Întroducere

Caria dentară este un proces patologic localizat, care se desfășoară în țesuturile dure dentare, fiind influențat de un șir de factori nocivi nefavorabili locali și generali și este caracterizată prin demineralizarea țesuturilor dure dentare [1,5].

Evoluția cariei a fost lentă pînă în secolul XX cînd s-a produs un salt, atîngînd în prezent un grad sporit de răspîndire în diferite țări și regiuni. După datele recente gradul de morbiditate după Organizația Mondială a Sănătății în diferite regiuni a globului variază de la 2% pînă la 95% — 100%.

La baza evoluției cariei dentare este un proces multifactorial. Prin urmare, gradul de morbiditate depinde de mai mulți factori și nu în ultimul timp de igiena bucală.

Tratamentul cariilor profunde este unul din cele mai problematice aspecte ale stomatologiei terapeutice, întrucît de corectitudinea acestei manipulații depinde vitalitatea dintelui, și probabilitatea dezvoltării complicațiilor ulterioare. Dat fiind faptul că adamantina și dentina nu posedă capacități de regenerare, la apariția unui defect în țesuturile dure dentare este necesar de al substitui cu material de obturație. Scopul lucrării prezente constă în aprecierea eficacității tratamentului cariei dentare profunde cu aplicarea materialului nanocompozit „LitAr“, și a remediilor pe bază de hidroxid de calciu „Life“.

## Material și metode

Cercetările clinice au fost realizate în cadrul catedrei Stomatologie Terapeutică, Clinica Stomatologică a Universității de Stat de Medicină și Farmacie „Nicolae Testemițanu“. Eșanșionul de studiu a inclus 85 de dinți de la 82 pacienți, cu vîrsta cuprinsă între 15-35 ani, cărora li s-a stabilit diagnosticul de carie dentară profundă. Pacienții supuși cercetării au fost repartizați după vîrstă (Tabelul.1).

**Tabelul 1.** Repartiția după vîrstă a cariei profunde

Loturile de cercetare	Vîrsta (ani)				
	15-20	21-25	26-30	31-35	Total
Tratați cu „Life“	8	6	5	2	21
Tratați cu „LitAr“	24	22	10	8	64
Total tratați	32	28	15	10	85

La 64 de dinți care au alcătuit grupul de studiu a fost aplicat materialul nanocompozit „LitAr“, 21 dinți — grupul control a fost aplicat preparatul pe bază de hidroxid de calciu „Life“. Pacienții au fost monitorizați pe o perioadă de scurtă durată 7-14 zile, și o perioadă delungă durată 24 luni, pe parcursul cărea au fost efectuate studiile clinice de bază și cele complementare.

### Rezultate și discuții

Toți pacienții din actualul studiu au fost examinați clinic și paraclinic în ziua solicitării asistenței medicale, apoi după o perioadă de scurtă durată 7-14-30 zile, și de lungă durată 3, 6, 12, 24 luni de tratament.

În urma analizei rezultatelor obținute în tratamentul cariei profunde cu utilizarea preparatului collagen-apatită „LitAr“ în diferite perioade de timp s-a constatat că după 14 zile de tratament simptomele leziunii se atenuează ceea ce denotă o normalizare a proceselor biologice din pulpă, electroodontodiagnostica a determinat o tendință de scădere pînă la 6,55mkA, iar după o lună de tratament simptomele dispar demonstrînd clar tendința de însănătoșire. Acțiunea preparatului compozițional collagen-apatită „LitAr“ s-a apropiat de limitele fiziologice la o lună de tratament, electroodontodiagnostica demonstrînd 6,00 mcA, ceea ce prezintă un procedeu rațional cu efect curativ înalt, care s-a manifestat într-o perioadă scurtă de timp de la tratament. Pe cînd preparatul pe bază de hidroxid de calciu „Life“ a apropiat electroodontodiagnostica de limitele fiziologice abia după 6 luni de tratament. Utilizarea preparatului „Life“ în tratamentul cariei profunde a confirmat capacitățile hidroxidului de calciu de a stimula neodentinogeneza. Prin cercetările efectuate s-a confirmat că preparatul pe bază de hidroxid de calciu „Life“ stimulează în măsură insuficientă neoformarea de dentină, acțiunea fiind mai puțin favorabilă. Efectul curativ al acestui

preparat a fost mai puțin pronunțat. Cercetările clinice au demonstrat efectul terapeutic înalt și stabil la aplicarea preparatului compozițional collagen-apatită „LitAr“ în terapia cariei profunde.

Analiza rezultatelor pozitive ale tratamentului patologiei examinate denotă: păstrarea culorii dintelui, lipsa acuzelor cauzate de excitanți termici, fizici și chimici, absența durerilor spontane, percuție indoloră, restabilirea electroexcitabilității în limitele fiziologice iar radiologic se determină prezența țesutului periapical sănătos.

Rezultatele cercetărilor realizate de noi confirmă folosirea în perspectivă a nanocompozitului collagen-apatită „LitAr“ în terapia cariei profunde prin metoda coafajului indirect. Acest preparat poate fi considerat ca unul din cele mai eficiente remedii curative ce posedă calități superioare în tratamentul pulpitelor incipiente și în menținere a vitalității și integrității organului pulpar.

### Concluzii

1. Materialul nanocompozit „LitAr“ este un material biocompatibil cu țesuturile dentare dure, nu este toxic, favorizează precesele reparatorii ale țesuturilor dure.
2. Compoziția collagen-apatită „LitAr“ utilizat la tratarea cariei profunde într-un timp relativ scurt 14-30 zile a manifestat un efect trapeutic înalt asupra funcției pulpei dentare.
3. Aplicarea preparatului „LitAr“ în tratamentul cariei profunde, unde durata tratamentului poate fi redusă de la 6 luni cu materialul pe bază de hidroxid de calciu la 1,5-2 luni cu „LitAr“.

### BIBLIOGRAFIE

1. Andrian S. Tratamentul minim invaziv al cariei dentare. Editura Princeps Edit, Iași, 2002, p. 93-98.
2. Nicolau Ch., A.Terehov., C.Năstase., V.Nicolaiciuc. Odontologie practică modernă. Chișinău. Nasticor-Vector. 2010, p.35-42, 47-65.
3. Iliescu A., Gafar M. Cariologie și odontoterapie restauratoare. București. Editura medicală. 2006. p.18-30.
4. Литвинов С.Д., Леонтьев В.К. Имплантационные материалы для замещения дефектов костной и хрящевой ткани. Российский вестник. Москва. 2003. № 2 стр. 10 — 19.
5. Литвинов С. Д., Chigarina S.E. Material „LitAr“ for biological filling root canals. In: Dental J. ( Pub.By FDI World Dent Press ), 2001, P.36-42.

# CONDIȚIILE DE STRUCTURARE A MATERIALELOR DESTINATE PUBLICĂRII ÎN EDIȚIA PERIODICĂ „MEDICINA STOMATOLOGICĂ”

Publicația „MEDICINA STOMATOLOGICĂ” este o ediție periodică cu profil științifico-didactic, în care pot fi publicate articole științifice de valoare fundamentală și aplicativă în domeniul stomatologiei ale autorilor din țară și de peste hotare, informații despre cele mai recente noutăți în știința și practica stomatologică, invenții și brevete obținute, teze susținute, studii de cazuri clinice, avize și recenzii de cărți și reviste. În publicația „MEDICINA STOMATOLOGICĂ” sunt următoarele compartimente: Teorie și experiment, Organizare și istorie, Odontologie-parodontologie, Chirurgie OMF și anestezie, Protetică dentară, Medicina Dentară pediatrică, Ortodontie, Profilaxia OMF, Implantologie, Patologie generală, Teze, Abstracte, Referate și minicomunicări, Susțineri de teze, Avize și recenzii, Rezumate, Personalități.

Materialele destinate publicării vor fi prezentate în formă tipărită și în formă electronică într-un singur exemplar. Lucrările vor fi structurate pe formatul A4, dimensiunea 210x297mm, pe o singură parte a hîrtiei, cu cîmp în stînga — 30 mm, sus — 25 mm, în dreapta — 10 mm, jos — 25mm, Times New Roman 14 în Microsoft Word la 1.5 intervale. Varianta tipărită va fi vizată de autori și va fi însoțită de două recenzii (semnate de unul din membrii Colegiului de Redacție și de Redactorul-șef al publicației) completate pe o formă standard ASRM. Lucrarea prezentată va mai conține foaia de titlu cu următorul conținut: prenumele și numele complet al autorilor, titlurile profesionale și științifice, instituția de activitate, numărul de telefon, adresa electronică a autorului cu care se va corespunda, data prezentării.

Lucrările vor fi prezentate trezorierului ASRM, asistent universitar Oleg Solomon la sediul ASRM pe adresa: bd. Ștefan cel Mare 194B, et.1.

Lucrările vor fi structurate după schema:

- titlul concis, reflectînd conținutul lucrării;
- numele și prenumele autorului, titlurile profesionale și gradele științifice, denumirea instituției unde activează autorul;
- rezumatele: în limba română și engleză (și, opțional, rusă de autorii din Republica Moldova) pînă la 150—200 cuvinte finisate cu cuvinte cheie, de la 3 pînă la 6.
- introducere, material și metode, rezultate, importanța practică, discuții și concluzii, bibliografia.
- bibliografia — la 1.0 intervale, în ordinea referinței în text, arătate cu superscript, ce va corespunde cerințelor International Committee of Medical Journal Editors pentru publicațiile medico-biologice. *Ex:* 1. Angle, EH. *Treatment of Malocclusion of the Teeth* (ed 7). Philadelphia: White Dental Manufacturing, 1907.

Articolele trebuie să conțină de la 3 pînă la 12 pagini. Dimensiunile textelor (inclusiv bibliografia) nu vor depăși 11 pagini pentru un referat general, 10 pagini pentru o cercetare originală, 5 pagini pentru prezentare de caz clinic, 1 pagină pentru o recenzie, 1 pagină pentru un rezumat al unei lucrări publicate peste hotarele republicii. Publicațiile altor catedre cu profil stomatologic (ex: management) nu vor depăși 10 pagini și nu vor conține mai mult de 30 de referințe.

*Tabelele* — numerotate cu cifre romane. Legenda va fi dată la baza tabelului. Toate fotografiile și desenele se vor publica din sursele autorului și necesită a fi prezentate în formă electronică în format — nume.jpg, iar textul care explică fotografia, desenul trebuie să fie sub aceasta.

Articolele ce nu corespund cerințelor menționate vor fi returnate autorilor pentru modificările necesare.

Numărul lucrărilor de la fiecare autor este nelimitat.

Redacția nu poartă răspundere pentru veridicitatea materialelor publicate.

Informații suplimentare la tel: +373 22/205-259, fax: +373 22/243-549,

e\_mail:asrm\_md@yahoo.com, www.asrm.md