

PARTICULARITĂȚI DE DIAGNOSTIC A LIMFADENITELOR CERVICALE LA COPII

Egor Porosenkov

USMF "Nicolae Testemițanu", catedra de chirurgie oro maxilofacială pediatrică și pedodonție "Ion Lupan", asistent universitar.

Orlioglo Janna

USMF "Nicolae Testemițanu".Facultatea de stomatologie, student anul V

Mimăscurtă Ghenadie

USMF "Nicolae Testemițanu", catedra de chirurgie oro maxilofacială pediatrică și pedodonție "Ion Lupan", asistent universitar.

Bocancea Eugen

Medic, secția de chirurgie oro maxilofacială pediatrică, IMSP IM și C, Clinica "Em. Coțaga"

Railean Silvia

USMF "Nicolae Testemițanu", catedra de chirurgie oro maxilofacială pediatrică și pedodonție "Ion Lupan"

DIAGNOSTIC FEATURES OF CERVICAL LYMPHADENITIS IN CHILDREN

Egor Porosenkov

State Medical and Pharmacy Universitet "Nicolae Testemițanu", pediatric maxillo facial and pedodonticsdepartment "Ion Lupan"

Orlioglo Janna

State Medical and Pharmacy Universitet "Nicolae Testemițanu", dentistry facultet, Y year student

Mimăscurtă Ghenadie

State Medical and Pharmacy Universitet "Nicolae Testemițanu", pediatric maxillo facial and pedodonticsdepartment "Ion Lupan"

Bocancea Eugen

IM and C, Em. Coțaga clinic, oro maxillofacial department for children

Railean Silvia

USMF "Nicolae Testemițanu", catedra de chirurgie oro maxilofacială pediatrică și pedodonție "Ion Lupan"

Rezumat

Scopul actualului studiu constă în elucidarea celor mai folosite metode clinice și paraclinice pentru diagnosticarea limfadenitelor în regiunea oro-maxilo-facială la copii. Analiza metodelor clinice și paraclinice aplicate pacienților cu limfadenite cervicale a demonstrat că trebuie urmată o consecutivitate de câteva etape esențiale care vor ajuta medicul să stabilească etiologia, tabloul clinic și diagnosticul final al limfadenopatiei.

Cuvinte-cheie: limfadenopatie, metode de diagnostic, pediatrie

Summary

The aim of the current study is to reflect the most used clinical and paraclinical methods for diagnosing lymphadenitis in the oro-maxillo-facial region in children. The analysis of clinical and paraclinical methods applied to patients with cervical lymphadenitis has shown that there are several consecutive steps that will help the physician to find out the etiology, clinical appearance and final diagnosis of lymphadenopathy.

Keywords: lymphadenopathy, diagnostic methods, paediatrics

Introducere

Succesul oricărui tip de tratament este dictat de un diagnostic corect stabilit. Limfadenitele la copii prezintă un tablou clinic expresiv, deși nespecific. Există mai multe cauze potențiale ale limfadenopatiei: procese infecțioase dento-parodontale acute și cronice, infecții faringo-amigdalene, infecții virale respiratorii acute, bronșite acute, maladii contagioase (scarlatina, oreionul, rujeola). [8] O anamneză riguroasă și examenul clinic constituie pașii fundamentali în deslușirea cauzei de bază a limfadenopatiei. Etiologiile pot fi determinate pe baza grupelor de ganglioni limfatici. Limfadenopatia submentală și submandibulară este de regulă de origine infecțioasă, cu prodromuri virale. Limfadenopatia cervicală posterioară este precedată de infecții bacteriene și virale localizate, precum și din limfoame.

Examenul clinic debutează cu o anamneză riguroasă culeasă de la părinți. Aceștia vor fi interogați despre infecțiile suportate de către copil, evocatoare pentru o infecție recentă fiind: simptomele respira-

Introduction

The success of any type of treatment is provided by a correctly established diagnosis. Lymphadenitis in children presents an expressive clinical picture, although not specific. There are several potential causes of lymphadenopathy: acute and chronic dento-periodontal infectious processes, pharyngeal-tonsillar infections, acute respiratory viral infections, acute bronchitis, contagious diseases (scarlet fever, mumps, measles). [8] A rigorous anamnesis and clinical examination are the key steps in finding the root cause of lymphadenopathy. Etiologies can be determined based on lymph node groups. Submental and submandibular lymphadenopathy is usually of infectious origin, with viral prodromes. Posterior cervical lymphadenopathy is preceded by localized bacterial and viral infections, as well as lymphomas.

The clinical examination begins with a rigorous history collected from the parents. They will be questioned about the supported infections by the

torii, erupțiile cutanate, dereglările tranzitului intestinal, durerile în oase și articulații, dereglările vizuale, migrenele. Limfadenita acută de origine virală poate fi însoțită de simptome asociate, precum: rinoreea, conjunctivita, faringita, congestia sinusală, limba zmeurie (poate sugera o posibilă infecție cauzată de *S.pyogenes*). [4] Părintele va fi întrebat despre alergiile suportate, cât și despre medicațiile administrate recent, care eventual ar putea cauza adenopatii: carbamazepina, fenitoina, cefalosporinele, penicilina, pirimetamina. Se află despre proveniența unor microtraumatisme la nivelul pielii: excoriații produse prin atigerea pielii cu ghearele de pisică, plăgi produse prin mușcături de animale, plăgi cotidiene deschise. [2]

Etapa următoare include palparea nodulilor limfatici și evaluarea stării țesuturilor cutanate adiacente. Eritemul, sensibilitatea, creșterea temperaturii locale, mobilitatea și fluctuența trebuie evaluate, întrucât prezența lor sugerează un proces acut, cel mai frecvent atribuit unei invazii bacteriene. [1] Morfologic, acest proces este explicat prindilatarea vaselor patului microcirculator sub acțiunea bradikininei și histaminei, care vor contribui la un aport crescut de sânge și hiperemia inflamatorie a focarului lezional. [3] Ganglionii implicați în procesele neoplazice sunt adesea fermi și fixați la straturile profunde, în timp ce cei datorati agenților infecțioși tind să fie moi ca consistență și ușor mobili. [9]

Din metodele paraclinice în prezent sunt folosite pe larg: ultrasonografia, doppler color ultrasonografia, tomografia computerizată și biopsia prin aspirare cu ac fin. Ultrasonografia este un instrument imagistic util în sensul vizualizării numărului, mărimii, topografiei, marginilor și structurii interne a limfonodulilor la pacienții cu limfadenopatie periferică [5]. Însă, pentru a observa topografia nervilor, vaselor sangvine și a spațiilor profunde cervicale se va apela la tomografie computerizată, efectuarea ei fiind obligatorie înaintea unei intervenții chirurgicale. [7] [6] În cazul ultrasonografiei doppler color, indicele de rezistență și indicele de pulsilitate, rezistența vasculară sunt utile pentru diferențierea formei maligne de cea benignă a limfadenopatiei. Tumorile maligne se prezintă cu un indice de rezistență mai mare de 0,8 și indicele de pulsilitate - mai mare de 1,5. Raportul L/S mai mic de 2, caracterul hipoecoic, cât și absența hilului vorbesc despre malignitatea nodulului. Biopsia prin aspirare cu ac fin oferă fidelitate în diagnosticarea hiperplaziei reactive, a infecțiilor, a limfoamelor și a metastazelor. [5]

Scopul studiului

Evaluarea metodelor de diagnostic moderne utile în identificarea diferitor forme clinice de limfadenită cervicală și compararea gradului de afectare prin limfadenite a pacienților în dependență de vîrstă, sex și numărul de zile petrecute în secția de chirurgie oro-maxilo-facială pediatrică «Ion Lupan» într-o perioadă de timp stabilită.

child, evocative of a recent infection being: respiratory symptoms, rash, intestinal transit disorders, bone and joint pain, visual disturbances, migraines. Acute lymphadenitis of viral origin may be accompanied by associated symptoms such as rhinorrhea, conjunctivitis, pharyngitis, sinus congestion, raspberry tongue (may suggest a possible infection caused by *S.pyogenes*). [4] The parent will be asked about allergies as well as recent medications that may cause adenopathy: carbamazepine, phenytoin, cephalosporins, penicillin, pyrimethamine. We will have to learn about the origin of microtraumas on the skin: cat scratches, animal bites, open wounds. [2]

The next step includes palpation of the lymph nodes and assessment of the condition of the adjacent skin tissues. Erythema, sensitivity, warmth, mobility and fluctuation should be assessed, as their presence suggests an acute process, most commonly attributed to bacterial invasion. [1] Morphologically, this process is explained by the dilation of the vessels of the microcirculatory system due to the action of bradykinin and histamine, that will contribute to an increased blood supply and inflammatory hyperemia of the lesion outbreak. [3] The lymph nodes involved in neoplastic processes are often firm and attached to the deep structures, while those due to infectious agents tend to be soft in consistency and slightly mobile. [9]

Paraclinical methods are currently widely used: ultrasonography, color Doppler ultrasonography, computed tomography and fine needle aspiration biopsy. Ultrasonography is a useful imaging tool for visualizing the number, size, topography, margins and internal structure of lymph nodes in patients with peripheral lymphadenopathy. [5] In order to observe nerves, blood vessels and deep cervical structures we use the computed tomography, its performance being mandatory before surgery. [7] [6] In the case of color Doppler ultrasonography, the resistance index and the pulsatility index, vascular resistance are useful for differentiating the malignant form from the benign one of lymphadenopathy. Malignant tumors have a resistance index of more than 0.8 and a pulsatility index of more than 1.5. The L / S ratio less than 2, the hypoechoic character, as well as the absence of the hilum speaks about the malignancy of the lymph node. Fine needle aspiration biopsy provides fidelity in diagnosing reactive hyperplasia, infections, lymphomas, and metastases. [5]

Aim of the study

Evaluation of modern diagnostic methods useful in identifying different clinical forms of cervical lymphadenitis and comparison of the degree of lymphadenitis impairment of patients depending on age, gender and number of days spent in pediatric oro-maxillofacial surgery department «Ion Lupan» in a set period of time.

Materiale și metode

În studiu au fost supuse analizei statistice prin intermediul programului Microsoft Excel pacienții internați în secția de chirurgie oro-maxilo-facială pediatrică a Spitalului Clinic Republican pentru copii "Emilian Coțaga" timp de 3 ani în perioada cuprinsă între 01.11-2018- 01.11.2021.

Rezultate și discuții

În perioada cuprinsă între 01.11.2018—01.11.2021 au fost internați 300 de pacienți, dintre care 166 sunt băieți(55%) și 134 fete(45%). Datele au fost prezentate într-o diagramă circulară.

Din totalul pacienților internați în perioada de timp enunțată prevalează băieții, care constituie 55% în raport cu fetele, care constituie 45%.

Astfel, copiii cu vârsta între 14 și 18 ani constituie 15%. Copiii cu vârsta de 1 an constituie 13%. Copiii cu vârsta între 8-10 ani alcătuiesc 13%. Copiii cu vârsta cuprinsă între 11 și 13 ani constituie 11%. Copiii care au 3 ani au fost afectați de limfadenite în 9% de cazuri. Copiii ce au 4 ani au fost afectați în 8% de cazuri. Pacienții mai mici de un an și cei de 2 ani au fost afectați în 7% de cazuri. Pacienții având 5 ani prezentau 6% de cazuri, iar cei de 6 ani — 5%.

Astfel, pacienții internați au stat la pat în majoritatea cazurilor timp de 5 zile(44%). Urmează pacienții care au fost internați în secție timp de 7 zile, ei constituind 18%. Pacienții care au fost internați 6 zile alcătuiesc 16%. 14% constituie pacienții care au fost spitalizați timp de 4 zile. Minoritatea o constituie pacienții care au fost internați 4 zile (8%).

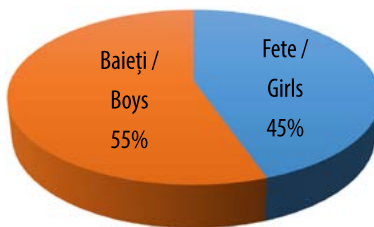


Fig.1 Raport procentual al pacienților în dependență de sex

Fig.1 The percentage of patients according to gender

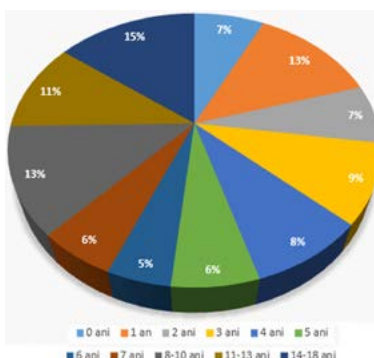


Fig.2 Diagramă circulară reprezentând prevalența după vârstă a copiilor afectați de limfadenite

Fig.2 Pie chart representing the prevalence by age of children affected by lymphadenitis

Materials and methods

In the study, the patients admitted to the pediatric oro-maxillo-facial surgery department of the Republican Clinical Hospital for Children „Emilian Coțaga“ in a period between 01.11-2018 and 01.11.2021 (3 years) were subjected to statistical analysis through the Microsoft Excel program.

Results and discussion

Between 01.11-2018 and 01.11.2021, 300 patients were hospitalized, of which 166 are boys (55%) and 134 girls (45%). The type of interventions performed on these patients was also analyzed. The data were presented in a bar chart and pie chart.

Between 01.11-2018 and 01.11.2021, 300 patients were hospitalized, 166 are boys (55%) and 134 girls (45%). The data are presented in a pie chart.

Out of the total number of hospitalized patients in the stated period of time, boys prevail, which is 55% in relation to girls, which is 45%.

Thus, children aged 14 to 18 reach 15%. Children aged 1 year composes 13%. Children aged 8-10 make up 13%. Children aged 11 to 13 make up 11%. Children of 3 years old were affected by lymphadenitis in 9% of cases. Children of 4 yearsold were affected in 8% of cases. Patients younger than 1 year and 2 years were affected in 7% of cases. Patients aged 5 years reached 6% of cases, and those aged 6 years had 5%.

Thus, the hospitalized patients stayed in the surgery department in the majority of cases for 5 days (44%), followed by the patients who were hospital-

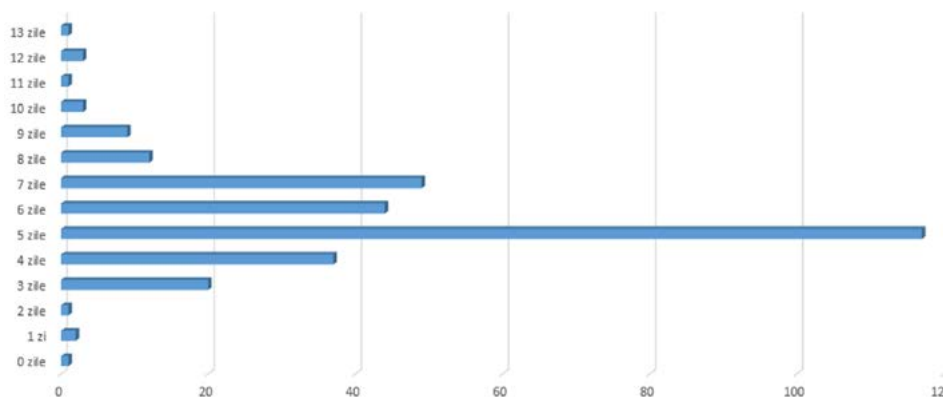


Fig.3 Reprezentare prin diagramă cu bare a numărului de zile la pat a pacienților spitalizați în secția de chirurgie oro-maxilo-facială în intervalul cuprins între 01.11-2018- 01.11.2021

Fig.3 Bar chart representation of the number of days of patients hospitalized in the oro-maxillo-facial surgery department between 01.11-2018- 01.11.2021

Concluzii:

În urma datelor prezentate, s-a stabilit prevalența afectării prin limfadenite a pacienților de sex masculin, cu vârsta cuprinsă între 14-18 ani în 15% de cazuri. Numărul cel mai mare de zile la pat(5) constituie 44%. Așadar, se va axa pe dispensarizarea acestor pacienți, prevenția traumelor, prelucrarea plăgilor infectate în timp oportun și sanarea focarelor de infecție(cavități carioase, pulpite, tonsilite, furunculi, etc.). Dintre metodele de examinare folosite se recurge la culegerea anamnezei de la părinți și la examenul clinic al pacientului , iar din metodele paraclinice metoda imagistică de elecție este ultrasonografia pentru a observa structura internă a nodurilor limfatice.În cazul unor rezultate neconcludente, pacientul va fi direcționat spre efectuarea tomografiei computerizate sau a biopsiei prin aspirare cu ac fin.

Referințe / References:

1. Ahuja, A. T., Ying, M., Ho, S. Y., Antonio, G., Lee, Y. P., King, A. D., & Wong, K. T. (2008). Ultrasound of malignant cervical lymph nodes. *Cancer imaging : the official publication of the International Cancer Imaging Society*, 8(1), 48–56.
2. Gosche, J. R., & Vick, L. (2006). Acute, subacute, and chronic cervical lymphadenitis in children. *Seminars in pediatric surgery*, 15(2), 99–106.
3. Ieremia Zota, Vladimir Vataman; Univ. de Stat de Medicină și Farmacie "Nicolae Testemițanu" – Ch.: CEP "Medicina", 2010 , p.109-110
4. Leung, Alexander K. C, and H. Dele Davies. "Cervical Lymphadenitis: Etiology, Diagnosis, and Management." *Current infectious disease reports* 11.3 (2009): 183–189.
5. Mohseni, S., Shojaiefard, A., Khorgami, Z., Alinejad, S., Ghorbani, A., & Ghafouri, A. (2014). Peripheral lymphadenopathy: approach and diagnostic tools. *Iranian journal of medical sciences*, 39(2 Suppl), 158–170.
6. Nield, L. S., & Kamat, D. (2004). Lymphadenopathy in children: when and how to evaluate. *Clinical pediatrics*, 43(1), 25–33.
7. Sahai S. (2013). Lymphadenopathy. *Pediatrics in review*, 34(5), 216–227.
8. Silvia Railean, Ion Lupan et al., «Curs practic de chirurgie orală și maxilo-facială pediatrică», Univ. de Stat de Medicină și Farmacie "Nicolae Testemițanu" , -Ch.: CEP "Medicina" , 2009 , p. 87.
9. Twist, C. J., & Link, M. P. (2002). Assessment of lymphadenopathy in children. *Pediatric Clinics*, 49(5), 1009-1025.

ized during 7 days, they made up 18%. Patients who were hospitalized for 6 days made up 16%. 14% are patients who have been hospitalized for 4 days. The minority is presented by the patients who have been hospitalized for 4 days (8%).

Conclusion:

Based on the presented data, the prevalence of lymphadenitis in male patients has been established (55%),aged 14–18 years in 15% of cases.. The highest number of hospitalization days (5) reaches 44%. Therefore, we will focus on dispensarization of these patients, preventing trauma, opportun wound care and treatment of infection sites(carious cavities, pulpitis, tonsillitis, anbury, etc.). Among the examination methods used is the anamnesis told by child's parents and the clinical examination of the patient. Among paraclinical methods the imaging method of choice is ultrasonography to observe the internal structure of the lymph nodes, followed by computed tomography or fine needle aspiration biopsy if more information is needed.