

ARTICOL DE SINTEZĂ

Leiomiomele și tumorile stromale gastrointestinale ale intestinului subțire – cauze rare de hemoragie digestivă (revista literaturii, cazuri clinice)

Gheorghe Rojnovceanu¹, Radu Gurghis^{1,2*}, Alexei Muravca¹

¹Catedra de chirurgie nr. 1 „Nicolae Anestiadi”, Universitatea de Stat de Medicină și Farmacie „Nicolae Testemițanu”, Chișinău, Republica Moldova;

²Laboratorul de chirurgie hepato-pancreato-biliară, Universitatea de Stat de Medicină și Farmacie „Nicolae Testemițanu”, Chișinău, Republica Moldova.

Autor corespondent:

Radu Gurghis, dr. șt. med.

Laboratorul de chirurgie hepato-pancreato-biliară

Universitatea de Stat de Medicină și Farmacie „Nicolae Testemițanu”

bd. Ștefan cel Mare și Sfânt, 165, Chișinău, Republica Moldova, MD-2004

e-mail: gurghis@yahoo.com

REVIEW ARTICLE

Leiomyomas and gastrointestinal stromal tumors of the small bowel – rare causes of gastrointestinal bleeding (literature review, case reports)

Gheorghe Rojnovceanu¹, Radu Gurghis^{1,2*}, Alexei Muravca¹

¹Nicolae Anestiadi Chair of surgery nr. 1, Nicolae Testemitanu State University of Medicine and Pharmacy, Chisinau, Republic of Moldova;

²Laboratory of hepato-pancreato-biliary surgery, Nicolae Testemitanu State University of Medicine and Pharmacy, Chisinau, Republic of Moldova.

Corresponding author:

Radu Gurghis, PhD

Laboratory of hepato-pancreato-biliary surgery

Nicolae Testemitanu State University of Medicine and Pharmacy

165, Ștefan cel Mare și Sfânt ave., Chisinau, Republic of Moldova, MD-2004

e-mail: gurghis@yahoo.com

Ce nu este, deocamdată, cunoscut la subiectul abordat

Actualmente, în Republica Moldova, nu există niciun ghid oficial de diagnostic și tratament al hemoragiilor digestive superioare, localizate la nivelul intestinului subțire. Cel mai des, se utilizează pentru diagnosticarea lor examinări costisitoare, cu o informativitate redusă.

Ipoteza de cercetare

Sistematizarea tacticilor diagnostice și posibilitățile de rezolvare a hemoragiei digestive superioare din segmentul intestinal mediu.

Noutatea adusă literaturii științifice din domeniu

Cazuistica rară și revista literaturii referitoare la managementul tumorilor intestinului subțire, complicate cu hemoragie, actualizează experiența acumulată și servește drept reper în cazuri similare de hemoragie digestivă superioară obscură, cu diagnostic dificil.

What is not known yet, about the topic

Currently in the Republic of Moldova, there exists no official guideline on the diagnostics and treatment of the upper gastrointestinal bleedings, localized in the small intestine. Most often, costly examinations with a low informativity are used for their diagnostics.

Research hypothesis

Systematization of the diagnostic tactics and the possibilities for solving the upper gastrointestinal bleeding in the medium intestinal segment.

Article's added novelty on this scientific topic

The rare incidence and literature review presented about the management of the small bowel tumors complicated with hemorrhage increase the accumulated experience and serve as reference point and guidance in similar cases of obscure upper gastrointestinal bleeding with a difficult diagnosis.

Rezumat

Introducere. Tumorile intestinului subțire complicate cu hemoragie sunt o provocare grea pentru medicină. Dificultatea constă în acces anevoios și absența unei manifestări tipice, acestea duc la avansarea tumorii, cu o rată mare de deces. Astfel, de cele mai dese ori, primele manifestări ale bolii sunt complicațiile tumorii: ocluzia intestinală, hemoragia digestivă,

Abstract

Introduction. Small bowel tumors complicated by hemorrhage are a hard medical challenge. The challenge consists in the difficult access and the lack of typical manifestations, this leads to tumor progression, with a high death rate. Thus, most often the first manifestations of the disease are the tumor complications, such as: intestinal obstruction, gastrointestinal

perforația de organ cavitărilor. Iată de ce, în ultimii ani, s-a pus un accent deosebit pe metodele de diagnostic.

Material și metode. Prezentăm trei cazuri clinice cu tumori ale intestinului subțire (2 leiomiome duodenale și o tumoră stromală gastrointestinală, la nivel de ileon), complicate cu hemoragie digestivă obscură, care pun probleme de diagnostic și de tactică, datorită situării specifice într-o zonă inaccesibilă metodelor imagistice și endoscopice de rutină. Pentru sistematizarea informației, am utilizat baza de date *PubMed*, unde au fost găsiți câțiva algoritmi de diagnostic și tratament contemporani. Căutarea s-a efectuat după cuvintele cheie „*obscure gastrointestinal bleeding*”, „*duodenal leiomyomas*”, și „*gastrointestinal stromal tumor*”.

Concluzii. Leiomiomul și tumora stromală gastrointestinală sunt două cele mai frecvente tumori ale intestinului subțire, implicate în apariția hemoragiei obscure și produc mari dificultăți de diagnostic în evaluarea de rutină a sursei de sângerare, fapt confirmat și în cazurile clinice prezentate. Capsula endoscopică, enteroscopia cu dublu balon și angiografia intervenționistă cu substracție digitală reprezintă metode contemporane, care ușurează diagnosticul hemoragiilor digestive, acestea fiind utilizate și pentru stoparea hemoragiei.

Cuvinte cheie: hemoragie digestivă, leiomiome, tumoră stromală gastrointestinală.

Introducere

Tumorile intestinului subțire, complicate cu hemoragie, sunt o provocare grea pentru medicină. Dificultatea în a pune un diagnostic cert de tumoră a intestinului subțire (IS) constă în dificultatea accesării și absența unei manifestări tipice, acestea duc la avansarea tumorii, cu o rată mare de deces. Astfel, de cele mai dese ori, primele manifestări ale bolii sunt complicațiile rezultate în urma creșterii tumorii, sugerând, de multe ori, un alt diagnostic, cum ar fi: ocluzia intestinală, hemoragia digestivă (HD), perforația de organ cavitărilor. Iată de ce, în ultimii ani, s-a pus un accent deosebit pe metodele de diagnostic. Tomografia computerizată (TC), rezonanța magnetică nucleară (RMN) și metodele endoscopice de analiză a tubului digestiv superior și inferior, sunt deja considerate modalități de rutină de majoritatea autorilor [1, 2]. Însă, odată cu implementarea capsulei endoscopice și a enteroscopiei cu dublu balon, s-a schimbat complet abordarea chirurgilor și a fost deschisă o nouă eră în cadrul endoscopiei [3, 4]. De asemenea, tot mai des este utilizată și angiografia intervenționistă cu substracție digitală (AISD), care, în cazul tumorilor complicate cu hemoragie digestivă, pe lângă abilitatea de a stabili cu exactitate zona/sursa hemoragiei, mai este utilizată și în scop terapeutic, prin embolizarea vasului [2].

În acest articol, am exemplificat doar două din tumorile IS, complicate cu hemoragie, întâlnite în practica noastră (leiomiomul și tumora stromală gastrointestinală), care, din cauza localizării inaccesibile pentru investigațiile de rutină și a incidenței joase, au pus mari probleme de diagnostic.

Tumorile intestinului subțire au o incidență relativ rară. Acestea reprezintă doar aproximativ 3-6% din toate neoplas-

bleeding, and hollow organ perforations. That is why in the recent years a particular emphasis has been placed on the diagnostic methods.

Material and methods. We present three clinical cases with tumors of the small intestine (2 duodenal leiomyomas and a stromal gastrointestinal tumor of the ileum) complicated with obscure gastrointestinal bleeding that raise issues of diagnosis and tactics because of the specific localization in an area inaccessible for the routine imaging and endoscopic methods. To systematize the information, we used the *PubMed* database, where several contemporary algorithms for diagnosis and treatment were found. The research was conducted after the keywords “*obscure gastrointestinal bleeding*”, “*duodenal leiomyomas*”, and “*gastrointestinal stromal tumor*”.

Conclusions. Leiomyomas and gastrointestinal stromal tumors are the two most common tumors of the small intestine, implicated in the development of obscure bleeding, which cause great diagnostic difficulties in the routine evaluation of the source of bleeding, as confirmed in the presented clinical cases. Capsule endoscopy, double balloon enteroscopy and interventional angiography with digital subtraction are contemporary methods that facilitate the diagnosis of gastrointestinal bleedings, being also involved in stopping the bleeding.

Keywords: gastrointestinal bleeding, leiomyoma, gastrointestinal stromal tumor.

Introduction

Small bowel tumors complicated by hemorrhage are a hard medical challenge. The challenge of establishing a certain diagnosis of small intestine (SI) tumor consists in the difficult access and the lack of typical manifestations, this leads to tumor progression, with a high death rate. Thus, most often the first manifestations of the disease are the complications resulted from tumor growth, often suggesting another diagnosis, such as: intestinal obstruction, gastrointestinal bleeding (GIB), hollow organ perforations. That is why in the recent years a particular emphasis has been placed on the diagnostic methods. Computer tomography (CT), magnetic resonance imaging (MRI) and the endoscopic methods of upper and lower digestive tract examination are already considered routine methods by most of the authors [1, 2]. But with the implementation of capsule endoscopy and double balloon enteroscopy, the surgical approach was completely changed and a new era in endoscopy was launched [3, 4]. Also, a frequently used method is interventional angiography with digital subtraction (IADS), which, in the case of tumors complicated by gastrointestinal bleeding, in addition to the ability of determining the exact area/source of bleeding, is also used for the therapeutic vessel embolization [2].

In this article we have illustrated only two of the si tumors complicated by hemorrhage encountered in our practice (leiomyoma and gastrointestinal stromal tumor), which, because of a location inaccessible for routine investigations and their low incidence, represent major diagnostic problems.

Small bowel tumors have a relatively rare incidence. They represent only about 3-6% of all the gastrointestinal neoplas-

mele gastrointestinale și 1-3% din toate tumorile maligne gastrointestinale [5]. Explicația acestui fenomen fiind legată de particularitatea fiziologică a IS, care include un mediu alcalin, conținutul fluid, un număr redus de bacterii și o concentrație crescută de IgA în lumenul intestinal [4, 6]. Tumorile benigne reprezintă cea mai frecventă cauză de sângerare masivă din intestinul subțire. Deși rare, leiomiomele sunt cele mai des întâlnite tumori benigne ale intestinului subțire și determină mari dificultăți de diagnostic în evaluarea de rutină a sursei de sângerare [7]. Din cele cu caracter malign, tumorile stromale gastrointestinale (GIST), de asemenea cu o incidență joasă (7% din tumorile maligne ale IS), pun probleme de diagnostic ca și cauză de hemoragie digestivă obscură, mai ales, când aceasta este prima manifestare a bolii [2, 5].

Material și metode

Cazuistica noastră cuprinde trei cazuri de HD superioară, înregistrate în perioada 1993-2014, tratate în cadrul IMSP Institutul de Medicină Urgentă, dintre care 2 femei și 1 bărbat, cu vârsta cuprinsă între 40 și 83 de ani. Aceștea prezentau la internare semne de hemoragie digestivă superioară (2 cazuri) și inferioară (1 caz) (Tabelul 1).

În primul caz prezentat, după efectuarea fibroesofagogastroduodenoscopiei (FEGDS), unde nu s-a depistat sursa hemoragiei, s-a decis efectuarea radiografiei cu contrast a duodenului în stare hipotonă, pentru a confirma/exclude sursa hemoragiei digestive superioare, unde la nivelul D₃ se depistează un defect de umplere de aproximativ 3,5 cm în diametru (Figura 1). Datorită stabilității hemodinamice, după o pregătire minuțioasă, s-a practicat, în mod programat peste 48 ore de la internare, rezecția segmentară a duodenului, cu anastomoză latero-terminală. Piesa operatorie fiind o tumoră de 4,0×3,5×3,5 cm, dur-elastică, defect al mucoasei de 1,0 cm în diametru, rezultatul morfopatologic fiind leiomiom epitelioid al duodenului.

În cel de-al doilea caz, pacientul se internează cu un tablou clinic de hemoragie digestivă superioară, însă, peste 6 ore de la spitalizare, prezintă un tablou de recidivă a hemoragiei, cu eliminări de sânge prin sonda nazogastrică, scăderea indicilor hematiilor. La FEGDS, se determină hemoragie activă, cu sursa localizată în lumenul bulbului duodenal, pe peretele medial-anterior, iar tentativa de hemostază endoscopică a fost soldată cu eșec. Astfel, datorită recidivei și instabilității hemodinamice manifestată prin colaps, tahicardie, tahipnee, la indicații vitale, s-a efectuat laparotomia de urgență. Intraoperatoriu, în porțiunea D₂ a duodenului, pe peretele anterior-medial, s-a depistat o formațiune tumorală de 4,0×3,0×2,0 cm, care constituie peretele duodenului; sânge pe parcursul intestinului subțire și gros. S-a practicat excizia peretelui anterior al duodenului, împreună cu tumora, piloroplastie. Piesa: tumoră musculară, elastică de 4,0×3,0×2,0 cm, pe mucoasa duodenului – 2 defecte adânci, cu vas sanguin în centru.

Mai dificil devine cazul al treilea, datorită situării tumorii la aproximativ 1 m de la unghiul ileocecal, ceea ce este inaccesibil pentru metodele endoscopice de rutină (FEGDS și colonoscopie). Astfel, s-a recurs la metodele imagistice: ultrasonografie (USG) și TC nativă, cu contrastare intravenoasă a abdomenului

ms and 1-3% of all the malignant gastrointestinal tumors [5]. The explanation for this phenomenon is related to the physiology of the SI, which includes an alkaline medium, fluid content, and a reduced number of bacteria and an increased level of IgA in the intestinal lumen [4, 6]. Benign tumors are the most common cause of massive bleeding from the small intestine. Although rare, leiomyomas are the most common benign tumors of the small intestine and cause huge difficulties in the routine diagnostic evaluation of the source of bleeding [7]. Among the malignant tumors, the gastrointestinal stromal tumors (GIST), also with a low incidence (7% of the malignant tumors of the SI) provide diagnostic problems as a cause of obscure gastrointestinal bleeding, especially when it is the first manifestation of the disease [2, 5].

Material and methods

Our cases include three cases of upper GIB during 1993-2014, treated in the Institute of Emergency Medicine, including 2 women and 1 man aged between 40 and 83 years. They showed signs of upper (2 cases) and lower (1 case) gastrointestinal bleeding at admission (Table 1).

In the first case presented after fibroesophagogastroduodenoscopy (FEGDS), where the source of bleeding has not been determined, it was decided to perform contrast X-ray of the duodenum in hypotonic state to confirm/exclude the source of upper gastrointestinal tract bleeding, where at the level of D₃ a filling defect about 3.5 cm in diameter is detected (Figure 1). Due to a hemodynamic stability, after a careful preparation, 48 hours after admission, segmental resection of the duodenum with lateral-terminal anastomosis was practiced in a planned way. The surgical piece was a tumor of 4.0×3.5×3.5 cm, tough-elastic, a mucosal defect of 1.0 cm in diameter, the morphopathological result being epithelioid leiomyoma of the duodenum.

In the second case the patient is hospitalized with a clinical picture of upper GI bleeding, but after 6 hours of hospitalization presents a picture of bleeding recurrence with blood discharges by the naso-gastric tube, decreased red cell indices. FEGDS determined an active bleeding, with the source located in the lumen of the duodenal bulb on the medial-anterior wall and the endoscopic hemostasis attempt resulted in failure. Thus, due to relapse and hemodynamic instability manifested by collapse, tachycardia, tachypnea, due to vital indications emergency laparotomy was performed, determining in the D₂ part of the duodenum on the anterior-medial wall a tumor mass of 4.0×3.0×2.0 cm, constituting the wall of the duodenum; blood throughout the small and large intestine. The excision of the anterior wall of the duodenum and tumor, pyloroplasty were performed. Piece: muscular, elastic tumor of 4.0×3.0×2.0 cm, with 2 deep defects with a blood vessel in the center on the duodenal mucosa.

More difficult is the third case because of the tumor localization at about 1 m from the ileocecal angle, which is inaccessible for the routine endoscopic methods (FEGDS and colonoscopy). Thus, imaging methods were performed: ultrasonography (USG), native CT and CT with intravenous abdomen contrasting, highlighting a solid volume mass with ir-

Tablelul 1. Prezentarea clinică a cazurilor.

Caracteristica	Cazul 1	Cazul 2	Cazul 3
Sexul	Masculin	Feminin	Feminin
Vârsta, ani	56	40	83
Acuzele	Melenă, slăbiciune generală	Vome cu cheaguri de sânge, melenă, lipotimie	Scaune cu sânge, slăbiciune generală
Antecedente hemoragice	Da (în ultimii 3 ani)	Nu	Nu
Obiectiv	Tegumente palide	Paliditate pronunțată a tegumentelor	Tegumente și mucoase palide
Tușeul rectal	Melenă	Melenă	Urme de sânge schimbat
Pulsul, bpm	98	90	100
Presiunea arterială, mmHg	110/70	120/80	110/70
Hemoglobina, g/L	83	111	63
Eritrocite, $\times 10^{12}/L$	2,83	3,3	2,2
Fibroesofago-gastroduodenoscopia	Esofagul, stomacul, duodenul – fără leziuni	În lumenul bulbului duodenal se determină hemoragie activă	Fără date de hemoragie la moment
Duodenografia	În D ₃ un defect de umplere cu diametrul de 3,5 cm	–	–
Colonoscopia	–	–	Hemoragie digestivă inferioară, fără identificarea sursei
Ultrasonografia abdominală	–	–	Formațiune cu structură neomogenă, de 196×122 mm, cu zone trans-sonice, de până la 88×57 mm
Tomografie computerizată	–	–	Formațiune de volum intra-abdominală și a bazinului mic
Intervenția chirurgicală	Programată: rezecția segmentară a duodenului cu anastomoză latero-terminală	Urgentă: excizia peretelui anterior al duodenului (D ₂) cu tumora; piloroplastie	Urgentă: excizia tumorii IS (la 1 m de unghiul ileo-cecal), cu rezecție cuneiformă a IS
Morfopatologie	Leiomiom epitelioid al duodenului	Leiomiom al duodenului	Tumoră GIST a intestinului subțire

Table 1. Clinical presentation of the cases.

Parameters	Case 1	Case 2	Case 3
Gender	Male	Female	Female
Age, years	56	40	83
Complaints	Melaena, general weakness	Vomiting with blood clots, melaena, faintness	Bloody stools, general weakness
Bleeding history	Yes (during the last 3 years)	No	No
Clinical examination	Pale skin	Marked skin paleness	Pale skin and mucous membranes
Digital rectal examination	Melaena	Melaena	Traces of modified blood
Pulse, beats/min.	98	90	100
Blood pressure, mmHg	110/70	120/80	110/70
Hemoglobine, g/L	83	111	63
RBC, $\times 10^{12}/L$	2.83	3.3	2.2
Fibroesofago-gastroduodenoscopy	Esophagus, stomach, duodenum – with no lesions	Active hemorrhage is determined in the lumen of the duodenal bulb	No hemorrhage data at present
Duodenography	In D ₃ a filling defect with a diameter of 3.5 cm	–	–
Colonoscopy	–	–	Lower gastrointestinal bleeding, without source identification
Abdominal echography	–	–	Mass with non-homogeneous structure of 196×122 mm with transonic areas of up to 88×57 mm
Computer tomography	–	–	Intra-abdominal and pelvic volume mass
Surgical intervention	Planned: segmental resection of the duodenum with lateral-terminal anastomosis	Urgent: the incision of the anterior wall of the duodenum (D ₂) with the tumor. Pyloroplasty	Urgent: și tumor excision (1 m from the ileocecal angle) with cuneiform resection of the SI
Morphopathology	Epithelioid leiomyoma of the duodenum	Leiomyoma of the duodenum	GIST tumor of the small intestine

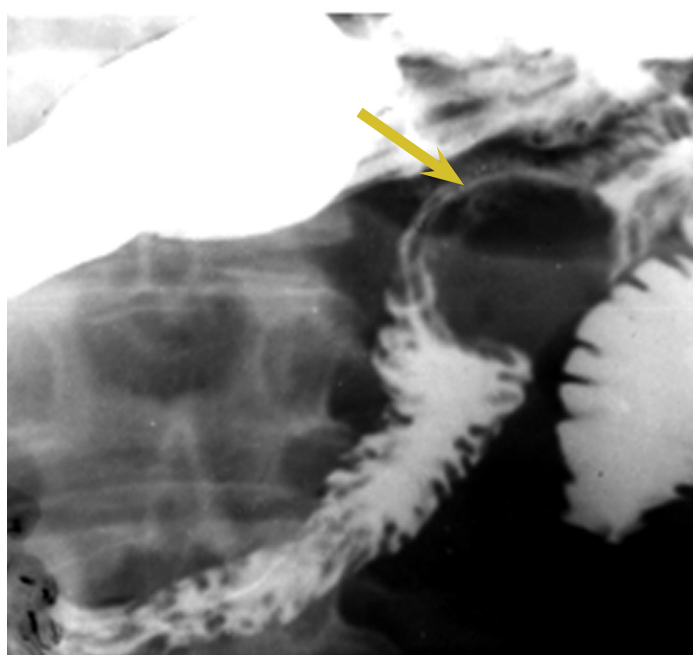


Fig. 1 Duodenografia: în D3, un defect de umplere de 3,5 cm (indică săgeata).

Fig. 1 Duodenography: in D3 a filling defect of 3.5 cm (indicated by arrow).

lui, unde se pune în evidență o formațiune de volum solidă, cu un contur neregulat și structură neomogenă (Figura 2). Datorită informativității reduse a TC în precizarea sursei hemoragiei obscure, precum și a recidivelor frecvente de hematochezie, pe fondul transfuziilor masive de masă eritocitară (12 unități) și plasmă proaspăt congelată (8 unități), la a 9-a zi de la internare, în mod urgent amânat, după o pregătire preliminară, se decide la intervenție chirurgicală. Intraoperator, se determină o formațiune de volum de aproximativ 25×18 cm, aderată parietal la ileon (Figura 3). S-a efectuat excizia tumorii cu rezecție cuneiformă a IS și plastia defectului în 2 planuri. Piesa operatorie fiind o formațiune de volum dur-elastică, care, la nivelul aderării parietale, prezenta un defect al mucoasei de aproximativ 0,3 cm. Rezultatul morfopatologic – tumoră GIST (imunohistochimic pozitivă la CD117, parțial pozitivă la proteina S100 și negativă la vimentină [clona V9], CD34 clasa II [clona QBEnd10], actina mușchilor netezi [clona 1A4] și enolaza neuronal specifică).

Discuții

Hemoragia digestivă reprezintă una din urgențele chirurgicale abdominale și prezintă rate crescute ale mortalității, cuprinse între 10-50%, în funcție de cauza și locul sursei [8]. Un diagnostic corect este indispensabil la persoanele în vârstă care au resurse fiziologice limitate, mai ales că hemoragia digestivă la vârstnici a devenit din ce în ce mai frecventă. O anamneză atentă este foarte importantă, apoi un examen fizic corect și analize pertinente trebuie efectuate înainte ca o cantitate semnificativă de sânge să fie pierdută.

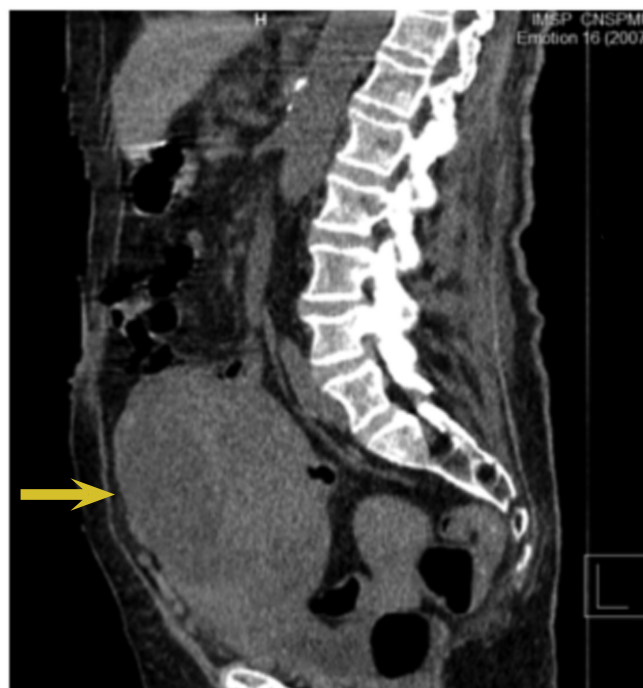

Fig. 2 Formațiune de volum intra-abdominală și a bazinului mic, decelată la TC (indică săgeata).

Fig. 2 Intra-abdominal and pelvic volume mass determined at CT (indicated by arrow).

regular contour and non-homogeneous structure (Figure 2). Due to the low informativity of CT in detecting the source of obscure bleeding and the frequent relapses of haematochezia on the background of massive transfusions of packed red blood cells (12 units) and fresh frozen plasma (8 units), on the 9th day of hospitalization after a preliminary preparation an emergency surgical intervention is performed. During the surgery a volume mass of about 25.0×18.0 cm adhered to the wall of the ileum is determined (Figure 3). Tumor excision was performed with the cuneiform resection of the și and defect plasty in 2 plans. The surgical piece was a tough-elastic volume mass, presenting a mucosal defect of approximately 0.3 cm in the parietal adhesion. The morphopathological result – GIST tumor (immunohistochemically positive to CD117, partially positive to S100 protein and negative to vimentin [V9 clone], CD34 Class II [QBEnd10 clone], smooth muscle actin [1A4 clone] and specific neuronal enolase.

Discussion

Gastrointestinal bleeding is one of abdominal surgical emergencies and presents high mortality rates comprised between 10-50%, depending on the cause and location of the source [8]. A correct diagnosis is essential in older people who have limited physiological resources, especially since digestive hemorrhage in the elderly has become increasingly frequent. Medical history is very important, then a proper physical examination and relevant analyses must be carried out before a significant amount of the blood is lost.

In about 3-5% of the gastrointestinal bleeding cases, the

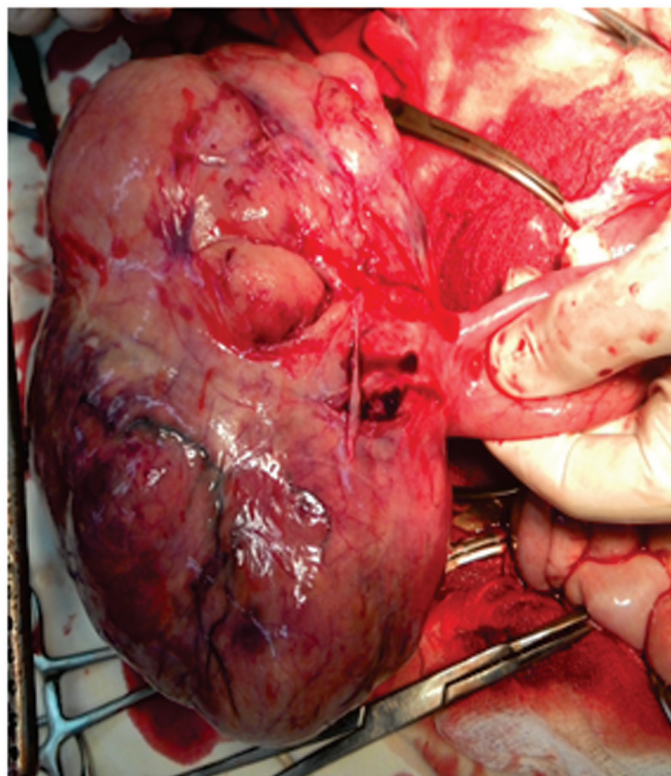


Fig. 3 Secvență intraoperatorie: formațiunea de volum, aderată parietal la ileon.

Fig. 3 Intraoperative sequence: volume mass adhered to the ileum walls.

În aproximativ 3-5% din cazurile de hemoragie digestivă, sursa sângerării nu poate fi identificată la FEGDS și/sau colonoscopie; astfel cauza hemoragiei fiind găsită la nivelul intestinului subțire, aceasta purtând numele de hemoragie digestivă obscură (HDO) [9,10]. HD obscură poate fi împărțită în două tipuri: deschisă, când sângerarea este clinic evidentă și ocultă, când manifestarea sângerării este anemia sau sânge ocult în fecale [11]. Datorită localizării sale anatomice, aceasta a mai fost numită și hemoragie digestivă medie, adică, originară între papilă și valva ileocecală [9, 12]. Particularitatea acesteia constă în faptul că se întâlnește rar și cel mai des pune mari probleme de diagnostic în condițiile unei pierderi de sânge greu de controlat.

Tumorile benigne, ca și cauză de HD, apar în mai puțin de 1% din cazuri [13]. Leiomiomele, deși constituie 1-2% din toate neoformațiunile sistemului digestiv și până la 1% – din afecțiunile benigne ale tractului digestiv, reprezintă cele mai frecvente tumori benigne nonepiteliale ale IS (20-30%) [7, 13, 14]. Clinic, acestea se manifestă, de obicei, prin melene masive, însă se mai pot complica cu ocluzie intestinală, volvulus sau pot provoca o invaginație. Tumora se consideră vinovată de hemoragie gastrointestinală acută în doar în 0,15% din cazuri [14]. Cel mai des, leiomiomele se depistează la nivelul jejunului (44%), urmat de ileon (37%) și duoden (19%) [13]. Clinic și morfologic, se disting trei grupuri de leiomiome: superficiale, leiomiome vasculare (angioleiomiome) și leiomiome profunde [13]; iar ca formă de creștere, se deosebesc: intraluminal, intramurale, extraluminal și sub formă de halteră [15].

În cazurile anterior prezentate, am descris 2 situații de le-

bleeding source cannot be identified at FEGDS and/or colonoscopy, thus the bleeding cause is found in the small intestine, bearing the name of obscure gastrointestinal bleeding (OGIB) [9, 10]. Obscure GIB can be divided into two types: open, when bleeding is clinically evident and occult, when bleeding manifestation is anemia or occult blood in the faeces [11]. Because of its anatomical location, it was also called medium gastrointestinal bleeding, i.e. between the papilla and the ileocecal valve [9, 12]. Its peculiarity is its rare frequency and that it most often poses serious diagnostic problems in terms of unmanageable blood loss.

Benign tumors, as a cause of GIB, comprise less than 1% of the cases [13]. Although leiomyomas account for 1-2% of all the digestive system tumors and up to 1% of the benign diseases of the digestive tract, they represent the most common benign nonepithelial tumors of the SI (20-30%) [7, 13, 14]. They are usually manifested clinically by massive melaena, but can also be complicated by intestinal obstruction, volvulus or invagination. The tumor is considered causative of acute gastrointestinal bleeding in only 0.15% of cases [14]. Most often, leiomyomas are detected in the jejunum (44%), followed by ileum (37%) and the duodenum (19%) [13]. Clinically and morphologically, three groups of leiomyomas are distinguished: superficial, vascular leiomyomas (angioleiomyomas) and deep leiomyomas [13]; and as growth form, the following ones are determined: intraluminal, intramural, extraluminal and dumbbell-shaped [15].

In the previously described cases we presented two cases of leiomyoma of the duodenum – an extremely rare entity, as

iomom al duodenului – o entitate extrem de rară, în literatura de specialitate fiind descrise observații unice. Conform acesteia, cea mai frecventă manifestare a bolii este anemia datorată hemoragiei oculte, urmată de melenă și, destul de rar, se manifestă prin hematemeză – ultimele două fiind prezente și în cazuistica noastră [16, 17]. FEGDS ca metodă de diagnostic, a fost utilă doar într-un singur caz (nr. 2), probabil datorită surinderii puseului de hemoragie, dar și localizării mai superioare a leziunii (D_2), spre deosebire de primul caz, unde tumora se afla în D_3 . Ca metodă complementară, se utilizează duodenografia hipotonă, care depistează leziunea la nivelul porțiunii orizontale a duodenului [18]. Din metodele de tratament, descrise sunt: excizia tumorii, rezecția segmentară cu anastomoză primară (metode practicate la pacienții descriși); de asemenea, se propun și excizii laparoscopice, rezecții endoscopice (pentru tumorile submucoase, de dimensiuni mici), iar mai nou – și rezecții duodenale robotice asistate [16, 19, 20, 21].

Tumorile GIST sunt cele mai frecvente forme de tumori mezenchimale (80%) ale tractului digestiv și reprezintă aproximativ 5% din toate sarcoamele și doar 0,3-0,5% din toate tumorile tubului digestiv [11, 22, 23]. Acestea se pot localiza oriunde, începând de la esofag și până la rect, cu o incidență maximă la nivelul stomacului (60-70%), urmat de IS (25-30%), duoden și rect (câte 5%), și mai rar – în esofag și colon (1-3% și, respectiv –1%), cu o frecvență de malignizare la nivelul IS de 50% [24]. Prin definiție, tumorile GIST cuprind totalitatea neoplasmelor mezenchimale ale tractului digestiv și abdomen, care sunt imunohistochimic pozitive la markerul KIT (CD117). Clinic, tumorile GIST nu au o prezentare specifică, cele de dimensiuni mici deseori sunt depistate incidental la examinările endoscopice, radiologice sau chiar intraoperator. Din cele mai frecvente simptome, întâlnite la pacienții cu astfel de tumori, sunt durerile vagi, asemănătoare ulcerului și HD ocultă, manifestată prin anemie, iar foarte rar – ca o HD evidentă [11, 24]. Acele neoplasme care nu ulcerază, cresc, de regulă, în dimensiuni, formând mase tumorale palpabile și se pot complica cu ocluzie intestinală sau pot duce chiar la perforația organului cavităar [24].

În cazul clinic descris cu tumoră GIST, prima și, de fapt, unica manifestare a tumorii, a fost HD obscură, confirmată prin FEGDS și colonoscopia efectuată, care a exclus altă formă de hemoragie. În paralel, s-au mai efectuat USG și TC abdominală nativă și cu contrastare intravenoasă, care identifică o formațiune de volum, fără a identifica o sursă exactă de sângerare. Astfel, în lipsa din arsenalul de aparataje a unei metode de investigare care ar pune punctul pe "i", se decide de a se interveni chirurgical, unde se depistează tumora ca sursă de sângerare.

În literatura de specialitate sunt descrise o serie de investigații (capsula endoscopică, enteroscopia cu dublu balon, angiografia intervenționistă) care pot identifica cu exactitate sursa sau locul de sângerare, unele având și abilități curative prin stoparea hemoragiei.

Capsula endoscopică (CE) este una din metodele care a făcut lumină în patologia intestinului subțire, din anul 2001 fiind un instrument tot mai des utilizat datorită proprietății non invazive și a informativității înalte asupra întregului tub digestiv. Cele mai multe indicații CE le are pentru identificarea unei he-

described by unique observations in the literature. According to its data, the most common manifestation of the disease is anemia due to occult bleeding, followed by melaena and it is rarely manifested by haematemesis – the last two being present in our study also [16, 17]. FEGDS as a diagnostic method was useful only in one case (no. 2), probably due to the bleeding episode witnessing, but also to the higher localization of the lesion (D_2), unlike the first case where the tumor was located in D_3 . As a complementary method hypotonic duodenography is used, which detects the lesion in the horizontal portion of the duodenum [18]. The treatment methods described are tumor excision, segmental resection with primary anastomosis (methods practiced in the patients described), also proposed are the laparoscopic excisions and endoscopic resections (for small submucosal tumors), and the newest robotic assisted duodenal resections [16, 19, 20, 21].

GIST tumors are the most common forms of mesenchymal tumors (80%) of the digestive tract and represent about 5% of all sarcomas and only 0.3-0.5% of all the tumors of the digestive tract [11, 22, 23]. They can be located anywhere – from the esophagus to the rectum, with a maximum incidence in the stomach (60-70%) followed by the si (25-30%), duodenum and rectum (5% each) and rarely in the esophagus and colon (1-3% and 1%, respectively) with a 50% frequency of malignancy in the si [24]. The definition of GIST tumors includes all of mesenchymal neoplasms of the digestive tract and abdomen, which are immunohistochemically positive to KIT marker (CD117). Clinically, GIST tumors do not have a specific presentation, the smaller ones are often found incidentally in endoscopic, radiological or intraoperative examinations. The most common symptoms encountered in patients with such tumors are vague ulcer-like pain and occult GIB manifested by anemia and rarely as an evident GIB [11, 24]. Those neoplasms which do not ulcerate, usually grow in size to form palpable tumor masses and can be complicated by intestinal obstruction or may even lead to the perforation of the hollow body [24].

In the clinical case described with GIST tumor, the first and the only manifestation of the tumor was obscure GIB, confirmed by FEGDS and colonoscopy performed, which excluded another form of bleeding. Another investigations also performed were abdominal ultrasound and native and contrasting intravenous CT, identifying a volume mass without detecting a precise source of bleeding. Thus, in the absence of a method of investigation which would establish a final diagnosis, it is decided to surgically intervene where the tumor is detected as the source of bleeding.

The literature describes a series of investigations (capsule endoscopy, double balloon enteroscopy, interventional angiography) that can accurately identify the source or place of bleeding, some of them having curative abilities by stopping the bleeding.

Capsule endoscopy (CE) is one of the methods that illuminated the small intestine pathology, being a tool increasingly used starting with 2001, due to its non invasive property and high informativity for the entire digestive tract. Most of CE indications are for finding obscure bleeding. The sensitivity of

moragii obscure. Sensibilitatea investigației în depistarea sursei hemoragiei atinge 58,1%, iar frecvența retenției capsulei pe parcursul intestinului este de 1,4-1,9% din cazuri, problema aceasta fiind soluționată mai recent prin implementarea unei "capsule patente", cu proprietăți de resorbție în timp [3, 12]. Principalul dezavantaj al metodei constă în imposibilitatea de a efectua careva manevre terapeutice sau de prelevare a biopsiei. Astfel, concomitent, s-a dezvoltat și implementat în practică enteroscopia cu dublu balon (EDB), inițial separat, apoi demonstrându-se rolul complementar al CE și EDB. Rolul major al EDB este cel terapeutic, efectuând hemostază endoscopică cu clipsuri sau electrocoagulare. Sensibilitatea acestei metode în depistarea sursei de hemoragie este de 43-80% [4, 12].

La reuniunea de consens, care a avut loc în timpul primului workshop internațional privind endoscopia cu dublu-balon, Sugano și Marcon (2006) au propus ca aceste două metode să fie utilizate conform unui algoritm (Figura 4) [12]. Conform acestuia, în cazul depistării unei hemoragii obscure evidente, este indicată EDB, preferabil peroral, deoarece aceasta vizualizează cu ușurință sursa sângerării din aval. Fiind o metodă cu proprietăți terapeutice, cu ajutorul acesteia se poate efectua hemostază endoscopică, se poate preleva biopsii sau să se indice cert tactica de tratament medicamentos sau chirurgical. În cazul când EDB nu este disponibilă, sau când avem un caz de HD ocultă, preferabilă este capsula endoscopică. La rândul ei, CE poate stabili diagnosticul, indicând metoda cea mai utilă de tratament, iar în cazurile când nu se depistează leziunea, autorii recomandă repetarea procedurii cu CE sau trecerea la EDB, care, conform acestora, are o sensibilitate mai mare, atinând 80% din cazuri [12].

Utilizarea enteroscopiei diagnostice a elucidat mai multe variante morfologice de leziuni vasculare intestinale ce sunt cauza HD medii. Însă, pentru a „standardiza” termenul de leziune vasculară, Yano (2008) propune o clasificare simplă a leziunilor depistate la nivelul SI. În primul grup, autorul include angioectaziile (ce reprezintă o leziune venoasă/capilară, care poate fi ușor tratată prin cauterizare endoscopică), după care le subdivizează în funcție de mărime, în tipul 1a (mai mici de 1mm) și 1b (câțiva mm). Tipul 2 de leziuni vasculare, subdivizate în tipul 2a și 2b, în funcție de absența, respectiv, prezența protruziei în mucoasă, reprezintă o afectare arterială, astfel fiind considerată o leziune Dieulafoy. În tipul 3, se includ malformațiile arterio-venoase, unde arterele și venele direct se conectează, fără paturi capilare. Ultimele două leziuni pot provoca sângerări arteriale, care necesită tratament endoscopic, cu plasarea de hemoclip sau laparotomie, în caz de leziuni mari. Tipul 4 este considerată o leziune vasculară cu morfologie neobișnuită și care nu poate fi inclusă în una din grupele anterioare (Figura 5) [12].

În cazurile de HD obscure acute sau subacute, se mai folosește și angiografia intervenționistă cu substracție digitală. Aceasta este descrisă ca metodă ideală de depistare a tumorilor la nivelul intestinului subțire, atunci când alte metode nu o pot face. AISD, pe lângă faptul că depistează cu acuratețe sursa hemoragiei, mai este utilizată și în scop terapeutic, prin embolizarea arterei ce alimentează tumora [2].

the investigation in tracing the hemorrhage source reaches 58.1% and the capsule retention rate in the intestine is 1.4-1.9% of cases, this problem was solved recently by implementing a "patent capsule" with properties of resorption over time [3, 12]. The main disadvantage of this method is the inability to perform any therapeutic maneuvers or biopsy sampling. Thus, simultaneously double balloon enteroscopy (DBE) was developed and implemented in practice, first separately, then demonstrating the complementary role of CE and DBE. The major role of DBE is therapeutically one, performing endoscopic hemostasis with clips or electrocoagulation. The sensitivity of this method in detecting the source of bleeding is 43-80% [4, 12].

During the consensus meeting that took place during the first international workshop on double balloon endoscopy, Sugano and Marcon (2006) proposed that these two methods should be used according to an algorithm (Figure 4) [12]. According to it, in the event of any evident obscure bleeding preferably oral DBE is indicated, because it easily visualizes the lower bleeding source. As a method with therapeutic properties, it can perform endoscopic hemostasis, may take biopsies or indicate a certain medical or surgical treatment tactics. If DBE is not available or when we have a case of occult GIB, capsule endoscopy is preferable. In its turn, CE can establish the diagnosis indicating the most useful method of treatment and in cases when lesion is not detected, the authors recommend repeating the procedure with CE or switching to DBE, which according to them has a higher sensitivity, reaching 80% of cases [12].

Using diagnostic enteroscopy has elucidated several morphological variants of intestinal vascular lesions, which are the cause of medium GIB. But, in order to "standardize" the term of vascular injury, Yano (2008) proposes a simple classification of the lesions detected in the SI. The first group according to the author includes angioectasias (representing a venous/capillary lesion that can be easily treated by endoscopic cauterization) that divides them according to size in type 1 (less than 1mm) and 1b (several mm). Type 2 vascular lesions subdivided into type 2a and 2b by the absence or presence of mucosal protrusion represents an arterial injury, being thus considered a Dieulafoy lesion. Type 3 includes the arteriovenous malformations, which directly connects arteries and veins without capillary beds. The last two lesions may cause arterial bleeding, which requires endoscopic treatment with the placement of hemoclip or laparotomy in the case of large lesions. Type 4 is considered a vascular lesion with unusual morphology and cannot be included in one of the previous groups (Figure 5) [12].

In cases of acute or subacute obscure GIB, interventional angiography with digital subtraction is also used. It is described as the ideal method for detecting small bowel tumors when other methods cannot do it. Besides accurately detecting the source of the bleeding, IADS is used for therapeutic purposes by the embolization of the artery that blood into the tumor [2].

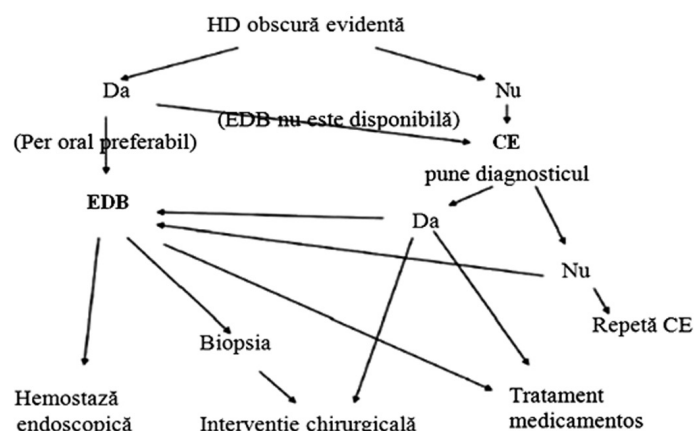


Fig. 4 Algoritm de diagnostic al HD obscure: rolul CE și EDB.

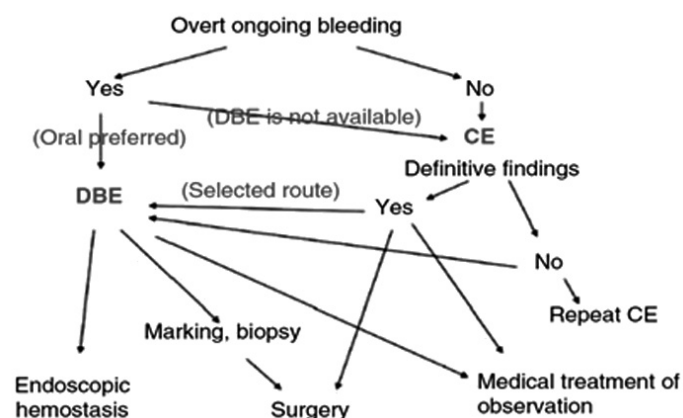


Fig. 4 Obscure GIB diagnostic algorithm: the role of the CE and DBE.

Tipul 1a:		Peteșii eritematoase (mai mici de 1 mm) cu sau fără hemoragie
Tipul 1b:		Peteșii difuze (câțiva mm) cu sau fără hemoragie
Tipul 2a:		Leziuni punctiforme (mai mici de 1 mm) cu hemoragie pulsatilă
Tipul 2b:		Proeminență roșie pulsatilă fără dilatare venoasă adiacentă
Tipul 3:		Proeminență roșie pulsatilă cu dilatare venoasă adiacentă
Tipul 4:		Alte leziuni neclasificate în categoriile precedente

Fig. 5 Clasificarea endoscopică a leziunilor vasculare ale intestinului subțire.

Type 1a:		Punctulate erythema (less than 1 mm) with or without oozing
Type 1b:		Patchy erythema (a few mm) with or without oozing
Type 2a:		Punctulate lesions (less than 1 mm) with pulsatile bleeding
Type 2b:		Pulsatile red protrusion without surrounding venous dilatation
Type 3:		Pulsatile red protrusion with surrounding venous dilatation
Type 4:		Other lesions not classified into any of the above categories

Fig. 5 Endoscopic classification of the vascular lesions of the small intestine.

Concluzii

Leiomiomul și tumora stromală gastrointestinală sunt două cele mai frecvente tumori ale intestinului subțire, implicate în apariția hemoragiei obscure și determină mari dificultăți de diagnostic în evaluarea de rutină a sursei de sângerare, fapt confirmat în cazurile clinice prezentate. Capsula endoscopică, enteroscopia cu dublu balon și angiografia intervenționistă cu substrație digitală reprezintă metode contemporane care ușurează diagnosticul hemoragiilor digestive, acestea fiind implicate și în stoparea hemoragiei.

Contribuția autorilor

Toți autorii au contribuit în mod egal la elaborarea și scrierea manuscrisului.

Declarația de conflict de interes

Autorii declară lipsa conflictului de interes.

Referințe / references

1. Sandrasegaran K, Rajesh A, Rushing D, Rydberg J, Akisik F, Henley J. Gastrointestinal stromal tumors: CT and MRI findings. *Eur. Radiol.*, 2005; 15 (7): 1407-1414. <http://www.ncbi.nlm.nih.gov/pubmed/15761716> <http://www.ncbi.nlm.nih.gov/pubmed/15761716>

Conclusions

Leiomyomas and gastrointestinal stromal tumors are the two most common tumors of the small intestine, implicated in the development of obscure bleeding, which cause great diagnostic difficulties in the routine evaluation of the source of bleeding, as confirmed in the presented clinical cases. Capsule endoscopy, double balloon enteroscopy and interventional angiography with digital subtraction are contemporary methods that facilitate the diagnosis of gastrointestinal bleedings, being also involved in stopping the bleeding.

Authors' contribution

All authors equally contributed to the manuscript. The final version was approved by all authors.

Declaration of conflicting interests

Nothing to declare.

2. Chen Y, Sun H, Luo J, Ni J, Chen D, Jiang X, Zhou J, Xu L. Interventional digital subtraction angiography for small bowel gastrointestinal stromal tumors with bleeding. *World J. Gastroenterol.*, 2014; 20 (47): 17955-61. <http://www.ncbi.nlm.nih.gov/pubmed/25548494>

3. Cañas-Ventura A, Márquez L, Bessa X, Dedeu J, Puigvehí M, Delgado-Aros S, Ibáñez I, Seoane A, Barranco L, Bory F, Andreu M, González-Suárez B. Outcome in obscure gastrointestinal bleeding after capsule endoscopy. *World J. Gastrointest. Endosc.*, 2013; 5 (11): 551-558. <http://www.ncbi.nlm.nih.gov/pmc/articles/PMC3831197/>
4. Chen W, Shan G, Zhang H, Li L, Yue M, Xiang Z, Cheng Y, Wu C, Fang Y, Chen L. Double-balloon enteroscopy in small bowel tumors: a Chinese single-center study. *World J. Gastroenterol.*, 2013; 19 (23): 3665-71. <http://www.ncbi.nlm.nih.gov/pubmed/23801870>
5. Cheung D, Choi M. Current advance in small bowel tumors. *Clin. Endosc.*, 2011; 44 (1): 13-21. <http://www.ncbi.nlm.nih.gov/pmc/articles/PMC3363052/>
6. Anzidei M, Napoli A, Zini C, Kirchin M, Catalano C, Passariello R. Malignant tumours of the small intestine: a review of histopathology, multidetector CT and MRI aspects. *Br. J. Radiol.*, 2011; 84 (1004): 677-690. <http://www.ncbi.nlm.nih.gov/pmc/articles/PMC3473441/>
7. Al Awad N. Leiomyoma of the small bowel – a rare cause of massive gastrointestinal bleeding: a case report and literature review. *Saudi J. Gastroenterol.*, 2000; 6 (2): 92-4. <http://www.ncbi.nlm.nih.gov/pubmed/19864719>
8. Hotineanu V. Hemoragiile acute digestive. (p. 339-347). În: Chirurgie. Curs selectiv. Editori: Hotineanu V, Hotineanu A, Cotoneț A. Centrul Editorial-Poligrafic Medicina, Chișinău, 2008.
9. Raju G, Gerson L, Das A, Lewis B. American Gastroenterological Association. American Gastroenterological Association (AGA) Institute technical review on obscure gastrointestinal bleeding. *Gastroenterology*, 2007; 133 (5): 1697-717. <http://www.ncbi.nlm.nih.gov/pubmed/17983812>
10. Nakatani M, Fujiwara Y, Nagami Y, Sugimori S, Kameda N, Machida H, Okazaki H, Yamagami H, Tanigawa T, Watanabe K, Watanabe T, Tominaga K, Noda E, Maeda K, Ohsawa M, Wakasa K, Hirakawa K, Arakawa T. *Intern. Med.*, 2012; 51 (19): 2675-2682. https://www.jstage.jst.go.jp/article/internalmedicine/51/19/51_51.7847/_article
11. Yuval J, Almogy G, Doviner V, Bala M. Diagnostic and therapeutic approach to obscure gastrointestinal bleeding in a patient with a jejunal gastrointestinal stromal tumor: a case report. *BMC Research Notes*, 2014; 7: 695. <http://www.ncbi.nlm.nih.gov/pmc/articles/PMC4197232/>
12. Hayashi Y, Yamamoto H, Yano T, Sugano K. Diagnosis and management of mid-gastrointestinal bleeding by double-balloon endoscopy. *Therap. Adv. Gastroenterol.*, 2009; 2 (2): 109-117. <http://www.ncbi.nlm.nih.gov/pmc/articles/PMC3002514/>
13. Sadat U, Theivacumar N, Vat J, Jah A. Angioleiomyoma of the small intestine – a rare cause of gastrointestinal bleeding. *World J. Surg. Oncol.*, 2007; 5: 129. <http://www.ncbi.nlm.nih.gov/pmc/articles/PMC2174482/>
14. Krotova E, Morozov S, Zikov A, Nasnikova I, Pavlenko I, Badul M. Chronic recurrent intestinal bleeding. Jejunal leiomyoma. *Russian Electronic Journal of Radiology*, 2012; 2 (2) 60-3. <http://www.rejr.ru/volume/6/sp-krotova-rejr-2-2-2012.pdf>
15. Cengiz H, Yıldız Ş, Kaya C, Ekin M. A diagnostic dilemma of acute abdomen in pregnancy: Leiomyoma of the small intestine. *J. Turk Ger. Gynecol. Assoc.*, 2014; 15 (1): 60-62. <http://www.ncbi.nlm.nih.gov/pmc/articles/PMC4004307/>
16. Rice D, Bakaeen F, Farley D, Unni K, van Heerden J. Surgical management of duodenal leiomyomas. *World J. Surg.*, 2001; 25 (5): 562-6. <http://www.ncbi.nlm.nih.gov/pubmed/11369980>
17. Shetty S, Kalokhe S, Rathi P, Desai N, Sethna K, Rajyadhyaksha G, Sawant P. Duodenal leiomyoma – a rare cause of haematemesis. *J Assoc. Physicians India*, 2001; 49: 1114-5. <http://www.ncbi.nlm.nih.gov/pubmed/11868869>
18. Hu Z, Zou S, Zhao D, Zhang C, Shi D, Ye Z, Jiang Y. Diagnosis and treatment of benign duodenal tumor. *Zhonghua Wei Chang Wai Ke Za Zhi*, 2005; 8 (1): 35-7. <http://www.ncbi.nlm.nih.gov/pubmed/16148996>
19. Cheah W, Lenzi J, Chong S, Goh P. Laparoscopic excision of duodenal tumors. *Surg Endosc.*, 2001; 15 (8): 898. <http://www.ncbi.nlm.nih.gov/pubmed/11443432>
20. Sun S, Jin Y, Chang G, Wang C, Li X, Wang Z. Endoscopic band ligation without electrosurgery: a new technique for excision of small upper GI leiomyoma. *Gastrointest Endosc.*, 2004; 60 (2): 218-22. <http://www.ncbi.nlm.nih.gov/pubmed/15278048>
21. Downs-Canner S, Van der Vliet W., Thoolen S, Boone B, Zureikat A, Hogg M. *et al.* Robotic surgery for benign duodenal tumors. *J Gastrointest. Surg.*, 2015; 19 (2): 306-12. <http://www.ncbi.nlm.nih.gov/pubmed/25348238>
22. Manxhuka-Kerliu S, Sahatciu-Meka V, Kerliu I, Juniku-Shkololli A, Kerliu L, Kastrati M., Kotorri V. Small intestinal gastrointestinal stromal tumor in a young adult woman: a case report and review of the literature. *J. Med. Case Rep*, 2014; 8: 321. <http://www.ncbi.nlm.nih.gov/pubmed/25264210>
23. Bayraktar U, Bayraktar S, Rocha-Lima C. Molecular basis and management of gastrointestinal stromal tumors. *World J. Gastroenterol.*, 2010; 16 (22): 2726-34. <http://www.ncbi.nlm.nih.gov/pubmed/20533592>
24. Miettinen M, Lasota J. Gastrointestinal stromal tumors (GISTs): definition, occurrence, pathology, differential diagnosis and molecular genetics. *Pol. J. Pathol.*, 2003; 54 (1): 3-24. <http://www.ncbi.nlm.nih.gov/pubmed/12817876>