

CAZ CLINIC

CASE REPORT

Cardiomiopatia hipertrofică: revistă a literaturii și prezentare de caz clinic

Hypertrophic cardiomyopathy: literature review and case report

Aureliu Batrînac¹, Ala Slobozeanu-Russu¹,
Natalia Belii^{1,2,3*}

Aureliu Batrînac¹, Ala Slobozeanu-Russu¹,
Natalia Belii^{1,2,3*}

¹Spitalul Internațional Medpark, Chișinău, Republica Moldova;

¹Medpark International Hospital, Chisinau, Republic of Moldova;

²Catedra de anesteziologie și reanimatologie nr. 1 „Valeriu Ghereg”, Universitatea de Stat de Medicină și Farmacie „Nicolae Testemițanu”, Chișinău, Republica Moldova;

²„Valeriu Ghereg” Chair of anaesthesiology and reanimatology no. 1, Nicolae Testemitanu State University of Medicine and Pharmacy, Chisinau, Republic of Moldova.

³Spitalul Republican pentru Copii „Em. Coțaga”, Chișinău, Republica Moldova.

³The „Em. Coțaga” Clinic, the Institute of Mother and Child.

Data recepționării manuscrisului: 11.01.2021

Manuscript received on: 11.01.2020

Data acceptării spre publicare: 04.04.2021

Accepted for publication: 04.04.2021

*Autor corespondent:

Corresponding author:

Natalia Belii, dr. șt. med., asistent universitar
Catedra de anesteziologie și reanimatologie nr. 1 „Valeriu Ghereg”
Universitatea de Stat de Medicină și Farmacie „Nicolae Testemițanu”
bd. Ștefan cel Mare și Sfânt, 165, Chișinău, Republica Moldova, MD-2004
e-mail: natalia.beli@usmf.md

Natalia Belii, PhD, assistant professor
„Valeriu Ghereg” Chair of anaesthesiology and reanimatology no. 1
Nicolae Testemitanu State University of Medicine and Pharmacy
165, Stefan cel Mare si Sfant Street, Chisinau, Republic of Moldova, MD-2004
e-mail: natalia.beli@usmf.md

Titlu scurt: Cardiomiopatia hipertrofică.

Ce nu este cunoscut, deocamdată, la subiectul abordat

Doar 10% din pacienții cu cardiomiopatie hipertrofică sunt clinic identificabili, dintre aceștia 60% fiind simptomatici și 40% asimptomatici. Cea mai mare parte (90%) rămân neidentificați, purtând o maladie fără simptome vădite care i-ar aduce la un consult medical specializat.

Ipoteza de cercetare

Deoarece miocardita acută este suspectată mai mult în cazul pacientului pediatric, nefiind caracteristică pentru pacientul adult, se pare că aceasta poate apărea izolat de detresa respiratorie acută, fiind declanșată prin „furtuna citokinică”, inclusiv asociată infecției cu SARS-CoV-2.

Noutatea adusă literaturii științifice din domeniu

Articolul oferă specialiștilor în anesteziologie și reanimatologie o revista de literatură actualizată cu referire la cardiomiopatia hipertrofică și repere importante ale tacticii perianestezice a acestor pacienți.

Short title: Hypertrophic cardiomyopathy.

What is not known yet, about this topic

Only 10% of patients with hypertrophic cardiomyopathy are clinically identifiable, 60% of them being symptomatic and 40% asymptomatic. Most of them (90%) remain unidentified, carrying a disease without obvious symptoms that would bring them to search for a specialist medical consultation.

Research hypothesis

Given that acute myocarditis is more suspected in pediatric patients and is not characteristic of the adult patient, the hypothesis has been considered whether it may occur in isolation from acute respiratory distress, triggered by “cytokine storm”, associated with SARS-CoV-2 infection inclusively.

Article’s added novelty on this scientific topic

The article offers to specialists in anesthesiology and intensive care an up-to-date literature review on hypertrophic cardiomyopathy and important milestones in the perianesthesia tactic of these patients.

Rezumat

Introducere. Cardiomiopatia hipertrofică este o boală genetică cu transmitere autosomal dominantă. Maladia se poate prezenta divers din punct de vedere al anamnesticalui și evoluției clinice, variind de la dezvoltarea insuficienței cardiace acute sau chiar morții subite, în timp ce alți pacienți pot rămâne asimptomatici pe parcursul întregii vieți. În același timp se constată o lipsă a corelării dintre genotip și fenotipul manifestării bolii. Astfel, în cadrul unei familii, dintre doi membri purtători ai aceleiași abnormități genetice, unul poate prezenta tablou clinic de insuficiență cardiacă severă, celălalt rămânând asimptomatic.

Prezentare de caz clinic. Prezentăm cazul clinic al unui bărbat în vârstă de 34 ani care vine la consultația cardiologului cu dispnee la efort moderat, slăbiciune generală, și fatigabilitate instalate în perioada de reconvalescență post-COVID-19.

Management și rezultate la distanță. Este urmărit traeseul evolutiv al dinamicii pozitive pe fundal de tratament, precum și criteriile de diagnosticare a cardiomiopatiei hipertrofice.

Discuții. Cazul clinic al insuficienței cardiace acute la adultul tânăr fără patologie preexistentă cunoscută adus în discuție prezintă interes prin faptul că pune în dezbatere combinații clinice ce nu au fost descrise în literatură: cardiomiopatie hipertrofică primar diagnosticată pe fundal de COVID-19, miocardită izolată post-COVID-19, cardiomiopatie hipertrofică combinată cu miocardită în asociere cu infecția COVID-19. În cazul confirmării suspiciunii pentru cardiomiopatie hipertrofică, managementul perianestezic al pacientului se va schimba radical. Articolul prezintă detalii ale fiziopatologiei cardiomiopatiei hipertrofice și elemente cheie pentru menținerea obiectivelor hemodinamice.

Cuvinte cheie: cardiomiopatie hipertrofică, management perianestezic.

Introducere

Cardiomiopatia hipertrofică (CH) este o boală genetică (mutație a proteinei sarcomerice) cu transmitere autosomal dominantă [1]. Maladia a fost descrisă acum 55 de ani de Braunwald E. și colegii săi [2] fiind numită stenoza subaortică hipertrofică idiopatică. Patologia se poate prezenta divers din punct de vedere al anamnesticalui și al evoluției clinice, variind de la dezvoltarea insuficienței cardiace acute sau chiar morții subite, în timp ce alți pacienți pot rămâne asimptomatici pe parcursul întregii vieți. În același timp se constată o lipsă a corelării dintre genotip și fenotipul manifestării bolii. Astfel, în cadrul unei familii, la doi membri purtători ai aceleiași abnormități genetice, unul poate prezenta tablou clinic de insuficiență cardiacă severă, celălalt fiind asimptomatic.

Există două caracteristici morfologice imagistice principale ale CH [1]:

1. Hipertrofia ventriculului stâng (VS) (>15 mm), cu risc de moarte subită (pe măsura progresării îngroșării ventriculului) și insuficiență cardiacă (predominant disfuncție diastolică) [1, 7].

Abstract

Introduction. Hypertrophic cardiomyopathy is an autosomal dominant genetic disease. The signs and symptoms of disease vary in terms of history and clinical course, ranging from the development of acute heart failure or even sudden death, while other patients may remain asymptomatic throughout life. At the same time, there is a lack of correlation between the genotype and the phenotype of the disease. Thus, within a family, of two members carrying the same genetic abnormality, one may present a clinical manifestation of severe heart failure, the other remaining asymptomatic.

Clinical case presentation. In this paper, we report a case of a 34-year-old male who comes to see a cardiologist with complaints of moderate-intensity dyspnea, general weakness, and fatigue installed during the post-COVID-19 recovery period.

Management and results. The evolutionary positive dynamics of the disease on the prescribed treatment is followed, as well as the diagnostic criteria for hypertrophic cardiomyopathy.

Discussion. The discussed clinical case of acute cardiac failure in adult otherwise healthy male is of interest because it rises clinical combinations that were not debated previously: primary diagnosed hypertrophic cardiomyopathy combined with COVID-19, post-COVID-19 isolated myocarditis, hypertrophic cardiomyopathy associated with myocarditis and infection COVID-19. If the suspicion of hypertrophic cardiomyopathy is confirmed, the eventual perianesthetic management of such a patient will change radically. The article presents details of the pathophysiology of hypertrophic cardiomyopathy and key elements for maintaining hemodynamic goals.

Key words: hypertrophic cardiomyopathy, perianesthetic management.

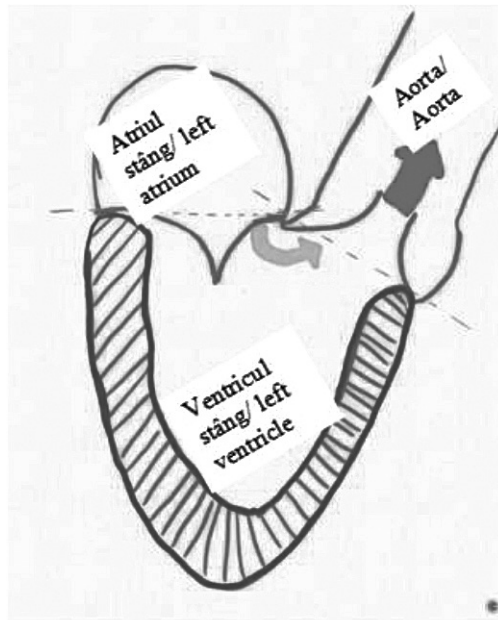
Introduction

Hypertrophic cardiomyopathy (HCM) is a genetic disease (sarcomeric protein mutation) with autosomal dominant transmission [1]. The disease was described 55 years ago by Braunwald E. and colleagues [2] as idiopathic hypertrophic subaortic stenosis. The pathology can present diverse in terms of medical history and clinical course, ranging from the development of acute heart failure or even sudden death, while other patients may remain asymptomatic throughout life. At the same time, there is a lack of correlation between the genotype and the phenotype of the disease. Thus, in a family, in two members with the same genetic abnormality, one may present a clinical manifestation of severe heart failure, the other being asymptomatic.

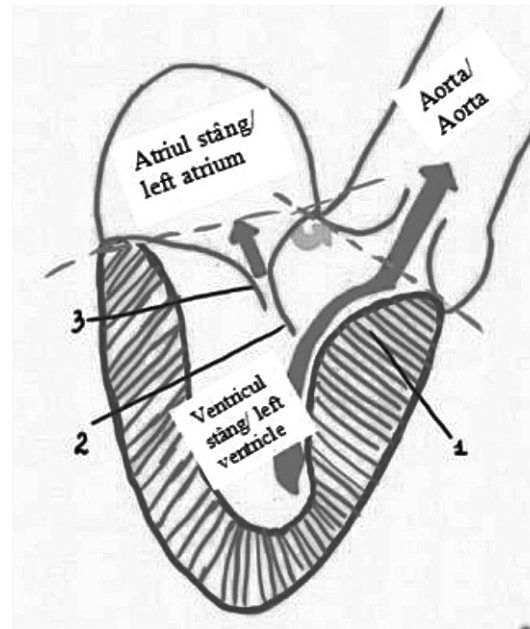
There are two main imaging morphological features of HCM [1]:

1. Left ventricular (LV) hypertrophy (>15 mm), with risk of sudden death (as ventricular thickening progresses) and heart failure (predominantly diastolic dysfunction) [1, 7].

2. LV outflow tract (LVOT) obstruction, usually affecting 70% of patients (gradient >30 mm Hg), present at rest or



A. Normalitate / Normality



B. Cardiomiopatie hipertrofică / Hypertrophic cardiomyopathy
 1. Sept îngroșat / Thickened septum; 2. Retragerea cuspei mitrale anterioare spre sept / The anterior mitral cusp retraction towards the septum; 3. Cuspa mitrală posterioară și defectul de coaptare / Posterior mitral cusp and coaptation defect.

Fig. 1 Reprezentare schematică a ecocardiografiei transesofagiene (130°) pentru vizualizarea TEVS.

Fig. 1 Schematic representation of transesophageal echocardiography (130°) for imaging of the left ventricular outflow tract.

2. Obstrucție a tractului de ejecție al VS (TEVS), afectând de regulă 70% dintre pacienți (gradient >30 mm Hg), prezent în repaus sau nefiind silențios la efort fizic, administrarea medicației sau schimbarea poziției corpului [1, 8].

Vizualizarea imagistică schematică a TEVS la ecocardiografia transesofagiană (130°) este reprezentată în Figura 1: pentru un cord sănătos (Fig. 1A) și pentru CH (Fig. 1B). Abnormalitatea evidentă în Fig. 1B este septul îngroșat, care se face responsabil de îngustarea TEVS și, ca rezultat, produce un gradient crescut de presiune între VS și aortă. Drept urmare a accelerării fluxului sanguin prin zona îngustată, are loc retragerea cuspei mitrale anterioare spre sept (efectul Venturi). Fenomenul este facilitat și de faptul că pacienții cu CH prezintă și îngustarea unghiului aorto-mitral comparativ cu persoanele sănătoase.

În ordinea descrescătoare a importanței, factorii de risc pentru moarte subită a pacientului cu CH sunt [1]:

A. Factorii majori: anamneză eredocolaterală de moarte subită, sincopă inexplicabilă, tahicardie ventriculară nesuținută repetitivă (episoade multiple), hipertrofie masivă de VS (>30 mm Hg), anevrism apical de VS, fibroză extensivă la scanare prin rezonanță magnetică nucleară (RMN) (engl. „late gadolinium enhancement”), insuficiență cardiacă fază terminală (fracția de ejecție (FE) $<50\%$);

B. Mediatorii potențiali ai riscului: răspuns hipotensiv la efort fizic, obstrucție a TEVS în repaus.

not being silent at physical exertion, medication administration or change of body position [1, 8].

For clarity, the schematic imaging visualization of the LVOT on transesophageal echocardiography (130°) is depicted in Figure 1: for a healthy heart (Fig. 1A) and for HCM (Fig. 1B). The obvious abnormality observed in Fig. 1B is the thickened septum, which is responsible for narrowing the LVOT and which, as a result, produces an increased pressure gradient between the LV and the aorta. As a result of the acceleration of the blood flow through the narrowed area, the anterior mitral cusp retracts towards the septum, by the Venturi effect. The phenomenon is also facilitated by the fact that patients with HCM also show narrowing of the aorto-mitral angle compared to healthy people.

In descending order of importance, the risk factors for sudden death of the patient with HCM are [1]:

A. Major factors: anamnesis of hereditary-collateral sudden death, unexplained syncope, repetitive unsustainable ventricular tachycardia (multiple episodes), massive LV hypertrophy (>30 mmHg), LV apical aneurysm, extensive nuclear magnetic resonance fibrosis (MRI) (late gadolinium enhancement), end-stage heart failure (ejection fraction (FE) $<50\%$);

B. Potential mediators of risk: hypotensive response to physical exertion, obstruction of the LVOT at rest.

The stratification of patients with HCM according to the

Stratificarea pacienților cu CH conform gradului de risc, cu inițierea precoce a protocoalelor de gestionare a CH, a contribuit la ameliorarea morbidității și mortalității. Astfel, mortalitatea asociată CH a fost redusă cu 90% comparativ cu datele raportate acum 35 de ani [1]. Managementul pacienților cu CH a evoluat vădit în ultima decadă, oferind:

1. Defibrilatorul cardioverter implantabil pentru prevenirea morții subite prin tahicardie ventriculară;
2. Tratament medicamentos (beta-blocatori sau blocatori ai canalelor de calciu) pentru pacienții care dezvoltă o insuficiență cardiacă progresivă;
3. Pentru CH obstructivă (90%) miomectomie a septului: chirurgicală sau ablația cu alcool;
4. Pentru CH non-obstructivă (10%): transplant cardiac;
5. Pentru fibrilație atrială: anticoagulante și antiaritmice (sau ablație cu cateter);

O provocare aparte o constituie pacientul cu CH (atât cea diagnosticată și cunoscută, dar mai ales cea asimptomatică), care este admis în serviciul anesteziologic pentru o intervenție non-cardiacă.

Caz clinic

Descrierea pacientului. Bărbat în vârstă de 34 ani (64 kg, 173 cm, 1,76 m²), se prezintă la consultația cardiologului cu dispnee la efort moderat, slăbiciune generală, fatigabilitate.

Anamneza bolii. Pacientul se consideră bolnav de circa o săptămână când au apărut dispnee pronunțată în repaus, ortopnee și slăbiciune generală cu care acesta s-a adresat la medicul de familie. Peste 24 ore de la adresare a fost efectuată Tomografia pulmonară care a decelat semne suspecte pentru infecția cu SARS-CoV-2, însă testul prin reacția de polimerizare în lanț (engl. *real-time reverse-transcriptase polymerase chain reaction*, rRT-PCR) pentru infecția cu COVID-19 a avut rezultat negativ (27.11.2020). Ulterior pacientul este internat în unul din spitalele municipale, unde testarea repetată la infecția cu COVID-19 dă rezultat pozitiv (28.11.2020) și pacientul beneficiază de tratament, iar la repetarea testului peste câteva zile obține rezultat negativ (30.11.2020). Examenul ecografic al organelor interne decelează colecții lichidiene în proiecțiile sinusurilor costodiafragmale drept (290 ml) și stâng (300 ml), semne de colecistopancreatită cronică. Peste 72 ore de la adresare se realizează computer tomografie (CT) pulmonară unde se determină cardiomegalie, pleurezie bilaterală, efuziune pericardică, edem pulmonar interstițial. De asemenea, la spitalul public fost efectuat examen ecocardiografic (ECCOG) al cordului unde se constată dilatarea tuturor cavitaților cordului, insuficiența de valvă mitrală (VM) gr. III, insuficiența de valvă tricuspida de gradul II-III, hipertensiune pulmonară (HTP) severă, constatându-se o fracție de eiecție (FE) de circa 27%.

Din spusele pacientului, acesta nu s-a aflat în contact cu persoane care ar suferi de boli contagioase și nu a avut călătorii peste hotare în ultimele 2 săptămâni.

Examenul fizic obiectiv. Starea generală a pacientului stabilă. Tegumente palide, curate, edeme periferice pe gambe nu se atestă. Auscultativ respirație aspră bilateral pulmonar. Zgomotele cordului ritmice, tahicardie 100 bpm. Tensiunea

degree of risk, with the early initiation of HCM management protocols, has contributed to the improvement of morbidity and mortality. Thus, HCM-associated mortality was reduced by 90% compared to data reported 35 years ago [1]. The management of patients with HCM has clearly evolved in the last decade, offering:

1. Implantable cardioverter defibrillator in order to prevent sudden death caused by ventricular tachycardia;
2. Drug treatment (beta-blockers or calcium channel blockers) for patients who develop progressive heart failure;
3. For obstructive HCM (90%) septal myomectomy: surgical or alcohol ablation;
4. For non-obstructive HCM (10%): heart transplant;
5. For atrial fibrillation: anticoagulants and antiarrhythmics (or catheter ablation);

A special challenge is the patient with HCM (both diagnosed and known, but especially asymptomatic), who is admitted to the anesthesiology service for the non-cardiac surgery.

Clinical case

Patient description. We report a case of a 34-year-old male (64 kg, 173 cm, 1,76 m²) who comes to see a cardiologist with complaints of moderate-intensity dyspnea, general weakness, and fatigue.

History of the disease. The patient has been ill for about a week having pronounced dyspnea at rest, orthopnea, and general weakness – the complaints with which he went to see the family doctor. Pulmonary tomography, realized 24 hours after the consultation, revealed suspicious signs for SARS-CoV-2 infection, but the real-time reverse-transcriptase polymerase chain reaction (rRT-PCR) test for COVID-19 infection was negative (27.11.2020). Subsequently, the patient is admitted to one of the municipal hospitals, where repeated testing for COVID-19 infection shows a positive result (28.11.2020) and the patient-relevant treatment is initiated. The COVID-19 infection test is repeated in a few days and a negative result is obtained (30.11.2020). Ultrasound examination of the internal organs found fluid collections in the projections of the right (290 ml) and left (300 ml) costodiaphragmatic sinuses, also signs of chronic cholecystopancreatitis. Also, the echocardiographic examination (ECCOG) of the heart realized at the same public hospital, revealed dilation of all heart cavities, moderate to severe (grade III) mitral valve insufficiency (MtV), moderate to severe (grade II-III) tricuspid valve (TrV) insufficiency, severe pulmonary hypertension (PH), with an ejection fraction (EF) of about 27%.

According to the patient, he has not been in contact with people suffering from infectious diseases and has not travelled abroad in the last 2 weeks.

Physical examination. The patient's general condition is stable. Pale, clean skin, no peripheral oedema on the legs. Auscultation reveals enhanced breathing sounds, rhythmic heart sounds, tachycardia 100 bpm. Blood pressure (BP) 119/80 mmHg. Soft, symmetric, and non-tender abdomen.

arterială (TA) 119/80 mmHg. Abdomenul la palpare moale, indolor. Tranzit intestinal păstrat. Diureza păstrată, micțiuni libere, indolore.

Rezultate ale investigațiilor paraclinice. Laborator: doar elevarea TGO/AST (engl. *aspartate aminotransferase*) (38,5 U/L). Pe electrocardiogramă (ECG): ritm sinusal regulat, axa electrică a cordului deviată brusc spre dreapta, hemibloc posterior al fasciculului Hiss stâng, bloc complet de ram drept. Doppler ECOCG realizată în clinica noastră constată dilatarea considerabilă a părților stângi ale cordului, dilatarea moderată a părților drepte, trunchiului arterei pulmonare și a ramurilor ei (ram stâng 17 mm, ram drept 17 mm), hipertrofie severă a miocardului VS. Hipokinezie severă difuză a miocardului VS cu FE 20%, funcția de contracție sistolică longitudinală a VS redusă sever (Tabelul 1).

Diagnosticul prezumtiv. Insuficiență cardiacă congestivă. Cardiomiopatie postinflamatorie. Miocardită. Pentru confirmarea sau excluderea diagnosticului de cardiomiopatie hipertrofică sau a unei maladii acumulative ce decurge cu fenotip de CH (amiloidoză, boala Fabry etc.) s-a recomandat RMN cardiac.

Tratament indicat. Limitarea aportului de lichide până la 1,5 L în 24 ore (însușind toate lichidele administrate), diuretice (spironolactonă 50 mg, 1 tabletă dimineața până la masă, torasemid 5 mg, 1 tabletă dimineața până la masă), beta-blocante (carvedilol 6,25 mg, 1 tabletă de 2 ori în 24 ore), medicație cu impact pozitiv asupra metabolismului energetic al organismului (meldonium 500 mg, 1 tabletă de 2 ori în 24 ore, 3 luni), anticoagulante (rivaroxaban 20 mg, 1 tabletă seara, 1 lună). S-au prelevat teste biochimice sanguine (uree, creatinina). A fost indicat RMN cardiac și consultație repetată peste 2 săptămâni.

La consultația repetată a cardiologului la distanță de o lună pacientul nu prezintă acuze, cu excepția unei slăbiciuni generale. Examenul clinic obiectiv constată o stare generală a pacientului stabilă, tegumente palide, curate, edeme periferice pe gambe nu se atestă. Auscultativ respirație aspră bilateral pulmonar, zgomotele cordului ritmice cu frecvența cardiacă 80 bpm, TA 100/70 mmHg. Palpator abdomenul moale, indolor; tranzit intestinal păstrat. Micțiunile libere, indolore.

La examen ecocardiografic, în comparație cu tabloul imagistic de acum 5 săptămâni, se constată o ușoară dinamică pozitivă. Astfel, ECOCG Doppler constată reducerea dimensiunilor (de la 51 la 49 mm) și a volumului atriului stâng (de la 97 la 87 ml, index volum de la 56 la 47 ml/m²), reducerea dimensiunilor ventriculului stâng (DTD de la 70 la 67 mm, VTD de la 253 la 234 ml), creșterea FE (de la 20 la 34%), reducerea dimensiunilor ventriculului drept (de la 30 la 25 mm) și atriului drept (de la 54 la 50 mm), diminuarea gradului de hipertensiune pulmonară de la severă (78-80 mm Hg) la moderată (35 mm Hg) (Figura 2). De asemenea, examenul Doppler pulsatil și continuu decelează reducerea vitezelor în proiecția valvelor cu diminuarea gradului de regurgitație la VM (de la III la II), VAo (de la I la zero), VTR (de la III la II), VP (de la II la I) (Tabelul 1). ECOCG atestă o disfuncție diastolică de tip 3 (restrictiv) puse în evidență

Bowel sounds are present and normoactive in all four quadrants. Preserved diuresis and painless urination.

Paraclinic investigations results. Laboratory tests: only aspartate aminotransferase (TGO/AST) elevation (38,5 U/L). On the electrocardiogram (ECG): regular sinus rhythm, right axis deviation, posterior hemiblock of the left bundle branch, complete block of the right bundle branch. The ECOCG Doppler realized in our clinic finds considerable dilation of the left side of the heart, moderate dilation of the right side, also dilation of the trunk of the pulmonary artery and its branches (left branch 17 mm, right branch 17 mm), severe LV myocardial hypertrophy. Severe diffuse LV myocardial hypokinesia with 20% EF, severely reduced LV longitudinal systolic contraction function (Table 1).

Presumptive diagnosis: Congestive heart failure. Post-inflammatory cardiomyopathy. Myocarditis. Cardiac MRI was recommended to confirm or rule out a diagnosis of hypertrophic cardiomyopathy or a storage disorder that mimic the phenotype of the HCM (amyloidosis, Fabry disease etc.).

Indicated treatment: limited fluid intake only up to 1.5 L in 24 hours (summing all fluids administered), diuretics (spironolactone 50 mg, 1 tablet and torasemide 5 mg, 1 tablet both in the morning before breakfast), beta-blockers (carvedilol 6,25 mg, 1 tablet twice in 24 hours), medication with a positive impact on the body's energy metabolism (meldonium 500 mg, 1 tablet twice in 24 hours, during 3 months), anticoagulants (rivaroxaban 20 mg, 1 tablet every evening during 1 month). Blood biochemical tests (urea, creatinine) were taken. Cardiac MRI and repeated consultation after 2 weeks were indicated.

After one month, at the repeated consultation of the cardiologist, the patient does not present any complaints, except for a general weakness. Objective clinical examination shows a stable general condition, pale, clean skin, and no peripheral oedema on the legs. Enhanced bilateral pulmonary sounds at lung auscultation, rhythmic heart sounds with heart rate 80 bpm, BP 100/70 mmHg. Soft, symmetric, and non-tender abdomen. Present bowel sounds, normoactive in all four quadrants. Preserved diuresis, painless urination.

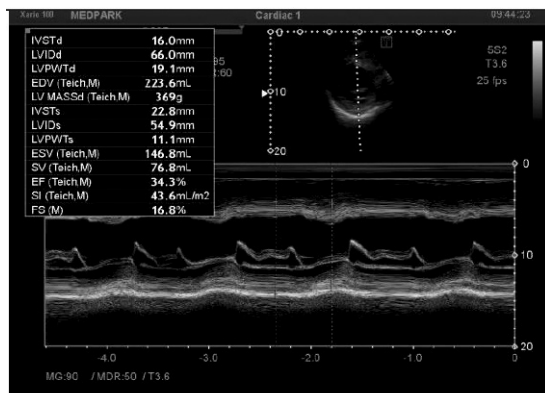On echocardiographic examination, in comparison with the imaging picture 5 weeks ago, there was a slight positive dynamic. Thus, ECOCG Doppler finds a reduction in the size (from 51 to 49 mm) and the volume of the left atrium (from 97 to 87 ml, volume index from 56 to 47 ml/m²), a reduction in the size of the LV (DTD from 70 to 67 mm, VTD from 253 to 234 ml), increased EF (from 20 to 34%), decrease in right ventricle size (from 30 to 25 mm) and right atrium (from 54 to 50 mm), decrease in PH from severe (78-80 mm Hg) to moderate (35 mm Hg) (Figure 2). Also, the pulsatile and continuous Doppler examination detects the reduction of the velocities in the projection of the valves with amelioration of regurgitation at MtV (from III to II), aortic valve (from I to zero), TrV (from III to II), pulmonary valve (from to II to I) (Table 1). ECOCG attests a type 3 (restrictive) diastolic dysfunction revealed by high LV filling pressures and assessed by estimating the transmittance

prin presiuni de umplere elevate a VS și evaluate prin estimarea debitului transmitral cu determinarea unei E, A, a raportului E/A (Tabelul 1). La distanță de 3 luni de la prima adresare în clinică, se atestă o ameliorare netă a stării pacientului și a prestației funcționale cardiace cu creșterea FE la 37% (Tabelul 1, Figura 2B). În același timp, se evidențiază hipertrofia asimetrică severă a miocardului VS atât la secțiunea apicală 4 camere, cât și la secțiunea parasternală în ax lung (Figurile 3 și 4).

La IRM-3T cardiac (18.12.2020) se constată leziuni fibrotice severe difuze non-ischemice a miocardului VS, hi-

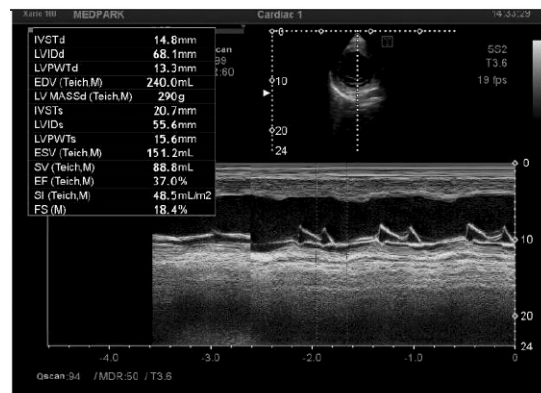
flow with the determination of the E and A waves, E/ A ratio (Table 1). Furthermore, at 3 months from the first consultation in our clinic, there is observed a clear improvement in the patient's condition and cardiac function with a 37% increase in EF (Table 1, Figure 2B). At the same time, severe asymmetric LV myocardial hypertrophy is evident in both the 4-chamber apical section and the long-axis parasternal section (Figures 3 and 4).

Cardiac MRI-3T (18.12.2020) reveals severe diffuse non-ischemic fibrosis lesions of the LV myocardium, severe LV myocardial hypertrophy, predominantly IVS (18 mm), se-



A.

1 lună după tratament, FE 34%.
1 month after treatment, EF 34%.



B.

Măsurarea dimensiunilor VS, cu o creștere a FE la 37% după 3 luni de tratament.
Measuring LV size with an increase in EF of 37% at 3 months of treatment.

Fig. 2 Ecocardiografie, metode de măsurare a dimensiunilor VS.

Secțiunea parasternală ax scurt la nivelul mușchilor papilari (MPPM, mușchi papilar posteromedial; MPAL, mușchi papilar anterolateral).

Fig. 2 Echocardiography, methods for measuring LV dimensions.

Parasternal short axis papillary muscle view (PMPM, posteromedial papillary muscle; ALPM, anterolateral papillary muscle).

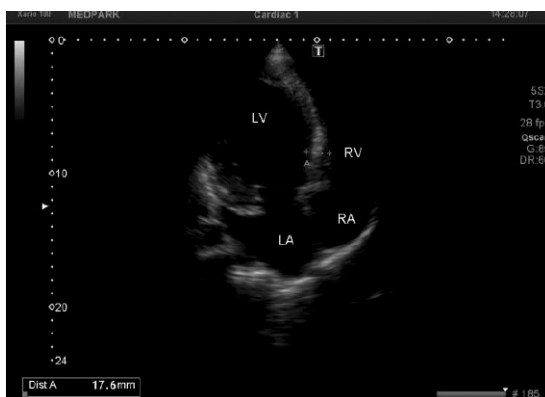

Fig. 3 Secțiune apicală 4 camere.
Grosime SIV miocard 18 mm.

Fig. 3 Apical four chamber view.
The thickness of the IVS myocardium is 18 mm.

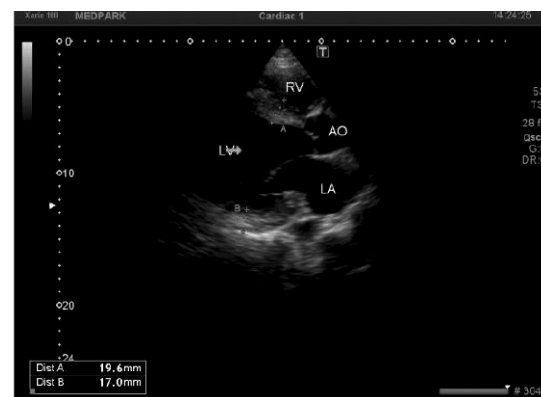


Fig. 4 Secțiune parasternală, axul lung.

Se evidențiază hipertrofia asimetrică severă a miocardului VS (grosimea miocardului SIV – 19,6 mm, PPVS – 17 mm).

Fig. 4 Parasternal long axis view.

Evidence of severe asymmetric hypertrophy of the LV myocardium (IVS myocardial thickness – 19.6 mm, LVPWd – 17 mm).

Notă: LA – atriu stâng; LV – ventriculul stâng; RA – atriu drept; RV – ventriculul drept; AO – aorta ascendentă; SIV – sept interventricular; FE – fracția de ejeție; PPVS – perete posterior ventricul stâng.
Note: LA – left atrium; LV – left ventricle; RA – right atrium; RV – right ventricle); AO – ascending aorta; IVS – interventricular septum; EF – ejection fraction; LVPWd – left ventricle posterior wall.

peretrofie severă a miocardului VS, preponderent a SIV (18 mm), VS dilatat sever, cu disfuncție sistolică globală severă (volum estimat VS: sistolă 315 ml, diastolă 375 ml, volum bătaie VS 76 ml, FE VS 17%, debit cardiac 6,3 L/min, perete lateral 9 mm), VD dilatat ușor cu disfuncție sistolică globală moderată (volum estimat VD: sistolă 115 ml, diastolă 169 ml, volum bătaie VD 54 ml, FE VD 32%, perete lateral VD 7-8 mm), AS dilatat moderat (fracția de regurgitare mitrală 29%, moderată), AD dimensiuni normale. Valva aortică, tricuspida și pulmonară fără anormalități.

Astfel, diagnosticul stabilit: Cardiomiopatie postinflamatorie. Miocardită. Insuficiență a VM gr. III. Insuficiență a VT gr. II-III. HTP severă. IC III HYHA, stadiu C ACC-AHA (engl. *American College of Cardiology and the American Heart Association*). La tratamentul prescris și care se va continua, s-a adăugat un medicament complex, antagonist al receptorilor pentru angiotensina II în combinație cu inhibitor al neprilizinei, (Uperio 50 mg, 1 tabletă de 2 ori în 24 ore).

La examenul clinic și paraclinic la peste 3 luni distanță de la prima solicitare a consultației cardiologului, pacientul prezintă o dinamică net pozitivă cu remodelarea geometriei și a performanței VS (Tabelul 1).

verely dilated LV, with severe global systolic dysfunction (estimated LV volume: systole 315 ml, diastole 375 ml, LV stroke volume 76 ml, LV EF 17%, cardiac output 6.3 L/min, lateral wall thickness 9 mm), slightly dilated RV with moderate global systolic dysfunction (estimated RV volume: systole 115 ml, diastole 169 ml, RV stroke volume 54 ml, RV EF 32%, lateral wall 7-8 mm), LA dilated moderately (MtV regurgitation fraction 29%, moderate degree), RA normal size. Aortic, TrV and pulmonary valve without abnormalities.

Thus, the established diagnosis: post-inflammatory cardiomyopathy. Myocarditis. Severe MtV insufficiency (grade III). Moderate to severe TrV insufficiency (degree II-III). Severe PH. Congestive heart failure NYHA class III, stage C (ACC/ AHA, American College of Cardiology and the American Heart Association).

To the prescribed earlier treatment was added the combined angiotensin receptor antagonist / neprilysin inhibitor (uperio 50 mg twice in 24 hours).

Clinical and paraclinical examination at more than 3 months distance from the first request for a cardiologist's consultation, there is concluded a clearly positive dynamic, with the LV geometry and performance remodeling (Table 1).

Tabelul 1. Rezultatele examenului ecocardiografic color Doppler în dinamică.

Table 1. Dynamics of the Doppler echocardiographic examination results.

Parametri Parameters	14.12.2020	28.01.2021	02.04.2021	Valori de referință Reference values
DTDVS / LVEDD	70 mm	67 mm	60 mm	35-56 mm
DTSVS / LVESD	62 mm	57 mm	49 mm	25-41 mm
SIV / IVS	21 mm	20 mm	20 mm	6-11 mm
VTDVS / LVEDV	253 ml	234 ml	180 ml	53-156 ml
VTSVS / LVESV	196 ml	159 ml	112 ml	23-76 ml
FE / EF	20 %	34 %	37 %	>50%
PPVS / LVPWd	17 mm	17 mm	17 mm	6-11 mm
E	-	112 cm/ sec	119 cm/ sec	-
A	-	84 cm/ sec	94 cm/sec	-
E/A	-	1,3	1,3	-
Vmax VT / Vmax. TrV	4,3 m/sec	2,6 m/ sec	2,3 m/ sec	-
Funcție diastolică Diastolic function	3 (restrictiv / restrictive)	3 (restrictiv / restrictive)	2 (afectată / affected)	-
Gradul de insuficiență a valvelor cardiace / Degree of heart valve insufficiency				
VM / MtV	III	II	II	-
VAo / AoV	0-I	-	-	-
VT / TrV	II-III	I-II	II	-
VP / PV	II	I	I	-
PSAP / PASP	70-80 mm Hg	35 mm Hg	30 mm Hg	-

Notă: DTDVS – diametrul telediastolic al VS; DTSVS – diametrul telesistolic al VS; SIV – sept interventricular; VTDVS – volumul telediastolic al VS; VTSVS – volumul telesistolic al VS; FE – fracția de eiecție; PPVS – perete posterior ventricul stâng; undele E și A; raportul E/A – aprecierea debitului transmitral; VM – valva mitrală; VAo – valva aortică; VT – valva tricuspida; VP – valva pulmonară; Vmax VT – viteza maximă valva tricuspida; PSAP – presiunea sistolică în artera pulmonară.

Note: LVEDD – LV end-diastolic diameter; LVESD – LV end-systolic diameter; IVS – interventricular septum; LVEDV LV – LV end-diastolic volume; LVESV – LV end-systolic volume; EF – ejection fraction; LVPWd – left ventricle posterior wall; E and A waves; E/A ratio – mitral flow velocity; MtV – mitral valve; AoV – aortic valve; TrV – tricuspid valve; PV – pulmonary valve; Vmax TrV – maximum velocity tricuspid valve; PASP – pulmonary artery systolic pressure.

Discuții

Doar 10% din pacienții cu cardiomiopatie hipertrofică sunt clinic identificabili, dintre aceștia 60% fiind simptomatici și 40% asimptomatici. Cea mai mare parte (90%) rămân neidentificați, purtând o maladie fără simptome vădite care i-ar aduce la un consult medical specializat [1].

Deși cu o frecvență redusă în populație, pacientul cu cardiomiopatie hipertrofică poate să dezvolte o formă de COVID-19. În același timp, adultul tânăr fără patologie cardiacă poate să prezinte clinic o miocardită asociată infecției COVID-19. Ceea ce prezintă interes în cazul prezentat este faptul că simptomatologia cardiacă rămâne silențioasă pe durata fazei acute a maladii, precipitându-se prin tablou clinic de insuficiență cardiacă acută la distanță. Cazul insuficienței cardiace acute la adultul tânăr fără simptome cardiace preexistente adus în discuție prezintă interes prin faptul că pune în dezbatere combinații clinice ce nu au fost descrise în literatură: CH primar diagnosticată pe fundal de COVID-19, miocardită izolată post-COVID-19, CH combinată cu miocardită în asociere cu infecția COVID-19. Importanța clinică a cazului rezidă în riscul morții subite și managementul anesteziologic în eventualitatea unei intervenții urgente sau electiv.

Privit prin prisma managementului perianestezic, principala problemă legată de pacientul cu CH asimptomatică este identificarea lui în timpul vizitei preanestezice. De aceea, orice intoleranță la efort în cazul unei persoane tinere, în special asociată cu murmur sistolic, ar trebui să ne preocupe, iar pentru a exclude o eventuală CH se va recomanda un examen ecocardiografic.

Dat fiind faptul că este o patologie genetic determinată, CH presupune hipertrofia VS în condiții de normalitate, fără supraîncărcare funcțională preexistentă. Prin urmare, CH nu trebuie confundată cu hipertrofia cauzată de supraîncărcarea funcțională a ventriculelor, constatată în cazul hipertensiunii arteriale sistemice sau stenozei de valvă aortală (VAo). Astfel, în cazul hipertensiunii arteriale, rezistența vasculară sistemică crescută impune dificultăți în TEVS în sistolă. În cazul stenozei de VAo există o rezistență la VAo per se, datorată reducerii suprafeței orificiului VAo. Atât hipertensiunea arterială, cât și stenoza VAo decurg cu supraîncărcarea ventriculului și, drept rezultat, acesta reacționează prin hipertrofie [9-10].

Pentru diagnosticarea CH este necesară efectuarea următoarelor măsurători în vizualizare parasternală ax-lung (VPAL) și vizualizare parasternală ax-scurt (VPAS): grosimea septului interventricular și a peretelui inferolateral. În cazul în care una din valori depășește 15 mm, se pune problema de hipertrofie și dacă aceasta nu poate fi explicată prin hipertensiune arterială sau stenoză de aortă, atunci condiția clinică se va investiga pentru CH. În același timp, cordul athletic prezintă adesea tablou de hipertrofie fiziologică care trebuie diferențiată de CH. În același mod, maladiile metabolice de acumulare și defectele mitocondriale pot duce la îngroșarea peretelui ventriculului, necesitând a fi diferențiate de CH. Judecata clinică și diferențierea se va analiza prin prisma următoarelor criterii sugestive pentru

Discussion

Only 10% of patients with HCM are clinically identifiable (60% of which are symptomatic and 40% asymptomatic). Most (90%) remain unidentified, carrying a disease without obvious symptoms that would lead them to the consultation of a medical specialist [1].

Even with a low prevalence in general population, patient with HCM also may present COVID-19 infection. At the same time, young otherwise healthy adult may develop COVID-19 associated myocarditis. What is interesting in the reported case is the fact that even silent during the acute phase of COVID-19, the acute cardiac failure symptoms precipitated far in the post-acute period. The presented case of acute cardiac failure in young male with no previous cardiac signs and symptoms is of interest because it debates clinical combinations that were not reported in literature previously: primary diagnosed HCM overlapped on the ongoing COVID-19 infection, isolated post-COVID-19 myocarditis, HCM combined with myocarditis and COVID-19 infection. Clinical importance of the case consists of sudden death risk and an eventual anaesthetic management in case of urgent or elective surgery.

Viewed through the perspective of an eventual perianesthetic management, the main problem related to the patient with asymptomatic HCM represents the identification of this "silent clinical condition" during the preanesthetic visit. Therefore, in case of any symptoms of exercise intolerance in a young person, especially associated with systolic murmur, specialist should be concerned about these clinical signs and try to rule out a possible HCM by recommending an echocardiographic examination.

Given that it is a genetically determined pathology, HCM means LV hypertrophy under normal conditions, without pre-existing functional overload. Therefore, HCM should not be confused with hypertrophy caused by functional ventricular overload found in systemic hypertension or the aortic valve stenosis (AoV). Thus, in the case of hypertension also known as high blood pressure, increased systemic vascular resistance imposes difficulties for LV blood ejection during systole. In case of AoV stenosis, there is a AoV resistance per se, due to the reduction of the surface of the AoV orifice. Both high blood pressure and AoV stenosis result from overload of the LV and, as a result, it compensates by hypertrophy [9-10].

For the diagnosis of HCM is necessary to measure the thickness of the IVS and the inferolateral wall in parasternal long-axis and short axis views. If one of the measurements exceeds 15 mm, the problem of hypertrophy is raised and if this cannot be explained by hypertension or AoV stenosis, then the clinical condition will be investigated for HCM. At the same time, the athletic heart often has imaging manifestations of physiological hypertrophy that must be differentiated from HCM. Similarly, accumulation metabolic disorders and mitochondrial defects can lead to thickening of the ventricular wall, requiring them to be differentiated from HCM. Clinical judgment and differentiation analysis will be done in the light of the following suggestive for cardiomyopathy

cardiomiopatie: (1) VS hiperdinamic; (2) Hipertrofie severă de sept; (3) Obstrucție TEVS; (4) VS micșorat [9-10].

Diagnosticul clinic al CH se stabilește în baza unui ventricular stâng hipertrofiat și nedilatată atestat la examenul ecocardiografic sau RMN, în absența altor maladii metabolice, cardiace, sistemice sau sindroame [3, 10]. De asemenea, se va realiza diagnosticul diferențiat cu o serie de maladii ce decurg cu fenotip de CH (Tabelul 2) [9].

Studiul epidemiologic al lui Maron B. J. și al colegilor [4] realizat în baza unui screening ecocardiografic al populației a raportat prevalențe de 1 caz de CH la 500 persoane în cadrul populației generale. Grupul lui Semsarian C. [5] detectează prevalențe mai mari (ecocardiografic în asociere cu teste genetice): 1 caz de CH la 200 persoane în cadrul membrilor familiilor unui pacient cu CH.

În majoritatea cazurilor diagnosticate clinic, grosimea peretelui ventriculului stâng este 15 mm sau mai mult (în medie 21 mm), în unele cazuri constatându-se o îngroșare

criteria: (1) Hyperdynamic LV; (2) Severe septal hypertrophy; (3) LVOT obstruction; (4) Lowered LV [9-10].

The clinical diagnosis of HCM is established based on a hypertrophied and undilated LV attested by echocardiographic examination or MRI, in the absence of other metabolic, cardiac, systemic diseases or syndromes [3, 10]. Also, a differentiated diagnosis will be made with a series of diseases that mimic de phenotype of the HCM (Table 2) [9].

The epidemiological study of Maron B. J. and colleagues [4] based on echocardiographic screening of the population reported prevalences of 1 case of HCM in 500 people in the general population. Semsarian C.'s group [5] detects higher prevalences (echocardiography in combination with genetic tests): 1 case of HCM in 200 people between the family members of a patient with HCM. In most clinically diagnosed cases, the thickness of the LV wall was 15 mm or more (average 21 mm), in some cases there was a massive thickening (30-50 mm) [1, 4, 10]. LV thickness wall at the limit of 13-14

Tabelul 2. Maladii ce decurg clinic cu fenotip de CH [9].

Table 2. Diseases that mimic de phenotype of the HCM [9].

Fenotip / Phenotype	Indiciu fenotipic / Phenotypic clue
1. Glicogenoza AMPK-mediată <i>AMPK-mediated glycogen storage</i>	Funcționalitate sistolică normală sau redusă a VS, tipar de pre-excitare. <i>Normal or reduced LV systolic function, pre-excitation pattern.</i>
2. Boala Pompe (glicogenoza tip II) <i>Pompe disease (Glycogen storage disease type II)</i>	Afecțiune neuromusculară rară, cu transmitere autosomal recesivă, maladii poliorganice, patern de preexcitare. <i>Rare autosomal recessive skeletal muscle weakness, multiorgan disease, pre-excitation pattern.</i>
3. Boala Anderson-Fabry (angiokeratoza difuza) <i>Anderson-Fabry disease (diffuse angiokeratosis)</i>	X-linkată, multisistemică implicând inclusiv pielea, rinichii și nervii periferici. <i>X-linked, multisystemic disease involving skin, kidney and peripheral nerves.</i>
4. Boala Danon <i>Danon disease</i>	X-linkată dominant, miopatie a mușchilor scheletici, afectarea intelectului, scurtarea PR la traseul ECG, valori CK elevate. <i>X-linked dominant skeletal disorder, with impaired intellect, shortened PR on ECG, high CK values.</i>
5. Amiloidoza <i>Amyloidosis</i>	Voltaj QRS redus, implicarea mai multor organe, LGE subendotelial. <i>Low QRS voltage, involvement of several organs, subendothelial LGE.</i>
6. Sindromul Kearns-Sayre <i>Kearns-Sayre syndrome</i>	Maladie multisistemică. <i>Multisystemic disease.</i>
7. Ataxia Friedreich <i>Friedreich ataxia</i>	Autosomal recesiv, neurodegenerare. <i>Autosomal recessive, neurodegeneration.</i>
8. Distrofie miotonică <i>Myotonic dystrophy</i>	Miotonie, distrofie musculară, cataractă, chelie frontală. <i>Myotonia, myotonic dystrophy, cataract, frontal baldness.</i>
9. Sindroamele Noonan / LEOPARD (RASopatii) <i>Noonan / LEOPARD syndromes (RASopathies)</i>	Malformații cardiace congenitale, anomalii dismorfogenetice, efelide, maculele "cafe-au-lait" pe față, gât și pe jumătatea superioară a trunchiului. <i>Cardiac congenital malformations, lentigines, "cafe-au-lait" spots mostly on the face, neck, and upper body.</i>
10. Boala Neimann-Pick <i>Neimann-Pick disease</i>	Maladie neurodegenerativă autosomal recesivă. <i>Autosomal recessive neurodegenerative disease.</i>
11. Boala Refsum <i>Refsum disease</i>	Retinita pigmentoasă, ataxie și neuropatie periferică. <i>Retinitis pigmentosa, ataxia and peripheral neuropathy.</i>
12. Surditate <i>Deafness</i>	Surditate autosomal dominantă. <i>Autosomal dominant deafness.</i>

Notă: AMPK – protein kinaza AMP-activată; ECG – electrocardiogramă; CK – creatin kinaza; LGE – engl. *late gadolinium enhancement imaging*, LEOPARD (acronim introdus în 1968): „Lentigines” (efelide), anomalii de conducere pe ECG, hipertelorism Qcular, stenoza Pulmonară, Anomalii genitale, Retard psihic și Dificultăți ale auzului).

Note: AMPK – AMP-activated protein kinase; ECG – electrocardiogram, CK – creatin kinase; LGE – late gadolinium enhancement imaging, LEOPARD (acronym introduced in 1968: *Lentigines*, ECG abnormalities, Qcular hypertelorism, Pulmonary stenosis, Abnormal Genitalia, Retarded growth and Deafness.

masivă (30-50 mm) [1, 4, 10]. Grosimea peretelui VS la limita de 13-14 mm necesită diagnostic diferențial cu hipertensiunea sistemică sau cordul fiziologic athletic. Așadar, este necesară monitorizarea în spectrul CH atât a pacientului ce prezintă îngroșarea peretelui VS, cât și în cazul unui cord în limite normale constatată la un purtător al mutației genetice date [1, 3]. Cert este faptul că gradul de hipertrofie al peretelui VS în cadrul CH este direct proporțional cu riscul de moarte subită [6], dar nu corelează cu progresarea rapidă a insuficienței cardiace [1, 4]. Pentru pacientul cu anamneză eredocolaterală agravată pentru CH este indicat screening-ul ecocardiografic o dată la 12-18 luni între vârsta de 18-21 ani, CH dezvoltându-se vertiginos în perioada de creștere intensivă și maturizare, ulterior optându-se pentru monitorizare cu o cadență de o dată la 5 ani [7].

CH se poate manifesta prin obstrucție, 70% dintre pacienți prezentând impedanță mecanică la ejecția VS (gradient ≥ 30 mmHg), estimată în repaus sau la efort [8]. Gradientul subaortic este dinamic și se modifică odată cu schimbarea condițiilor de solicitare fiziologică (crescut și cu un volum ventricular redus din cauza deshidratării, consumului de alcool sau alimente, sau la schimbarea posturii din așezat la o poziție în picioare), aceste modificări fiind adesea responsabile de fluctuațiile simptomelor în timpul zilei [1].

Obstrucția TEVS este produsă de mișcarea sistolică a valvei mitrale anterioare și de contactul cu septul datorită curgerii fluxului, rezultând, de asemenea, în regurgitare mitrală [1, 4, 8]. Inserarea congenitală anormală a mușchiului papilar direct în valva mitrală (fără interpunerea coardelor) este ocazional responsabilă de obstrucția musculară medioventriculară și este indicație pentru planificarea strategiilor de tratament invaziv [3].

Instalarea profilactică a defibrilatorului cardioverter implantabil pentru prevenirea morții subite prin tahicardie ventriculară este indicată persoanelor tinere și de vârstă medie care întrunesc cel puțin un factor de risc major sau mai mulți factori de risc minori pentru moarte subită.

În cazul confirmării suspiciunii pentru CH, managementul perianestezic al pacientului se va schimba radical. În primul rând, se vor evita toată pleiada de situații periculoase care ar putea facilita (hipovolemia, vasodilatare acută) sau direct agrava (medicație inotropă) obstrucția TEVS. De exemplu, în cazul unui pacient cunoscut cu CH se va evita rahianestezia pentru a evita hipovolemia prin vasoplegie acută, optându-se pentru anestezie generală cu inducție secvențială. În al doilea rând, se va titra judicios terapia volemică, dat fiind faptul că acești pacienți prezintă disfuncție diastolică. Astfel, se va opta pentru monitorizarea invazivă a presiunii arteriale, cu o inducție mai lentă, cu o bună acoperire a momentului instrumentării căii aeriene și drept rezultat un răspuns hemodinamic blând. Datorită hipertrofiei miocardului, acest grup de pacienți prezintă o curbă anormală a funcției cardiovasculare (Figura 5, curba 2), coridorul de valori în care cordul funcționează în limite acceptabile fiind foarte îngust (Figura 5, coridorul AB), marja de eroare a terapiei volemice – de asemenea.

Cu alte cuvinte, dacă presarcina scade (hemoragie, vaso-

mm requires a differential diagnosis with systemic hypertension or athletic physiological cord. Therefore, it is necessary to monitor in the HCM spectrum both the patient with thickening of the LV wall and in case of a heart within normal limits found in a carrier of the HCM genetic mutation [1, 3]. What is certain is that in HCM, the degree of LV wall hypertrophy is directly proportional to the risk of sudden death [6] but does not correlate with the rapid progression of heart failure [1, 4]. For the patient with positive collateral-hereditary history of HCM, echocardiographic screening is indicated every 12-18 months between 18-21 years old, because HCM develops rapidly during the period of intensive growth and maturation, then the patients come to be reassessed every 5 years [7].

HCM can be clinically manifested by obstruction, 70% of patients showing mechanical impedance at LVOT (gradient ≥ 30 mm Hg), estimated at rest or physical effort [8]. The subaortic gradient is dynamic and vary with change in physiological stress conditions (increased and associated with reduced ventricular volume due to dehydration, alcohol, or food consumption, or changing posture from sitting to standing), these changes are often responsible of fluctuations in symptoms during the day [1].

LVOT obstruction is caused by systolic movement of the anterior mitral valve and contact with the septum due to stream flow, also resulting in mitral regurgitation [1,4,8]. Abnormal congenital insertion of papillary muscle directly into the MtV (without interposition of the cords) is occasionally responsible for medioventricular muscle obstruction and is an indication for planning invasive treatment strategies [3].

Prophylactic installation of implantable cardioverter defibrillator to prevent sudden death from ventricular tachycardia is indicated for young and middle-aged people who have at least one major risk factor or several minor risk factors for sudden death.

If the suspicion of HCM is confirmed, the patient's peri-anesthetic management will radically change. First of all, it will be avoided all of the dangerous situations that could facilitate (hypovolemia, acute vasodilation) or directly aggravate (inotropic medication) the obstruction of LVOT. For example, in case of a known with HCM patient, in order to avoid hypovolemia due to acute vasoplegia spinal anesthesia is not indicated, general anesthesia with sequential induction being the best choice. Secondly, volume therapy should be judiciously titrated, given that these patients have a diastolic dysfunction. Thus, it is indicated the invasive monitoring of blood pressure, with a slower induction, but with a sufficient anesthetic depth for the airway instrumentation and, as a result, a mild hemodynamic response. Due to myocardial hypertrophy, patients with HCM have an abnormal curve of cardiovascular function (Figure 5, curve 2), with both a narrowed corridor of values in which the heart works within acceptable limits (Figure 5, corridor AB) and a narrowed edge of fluid therapy.

In other words, if the preload decreases (bleeding, acute installed vasodilation, etc.), the stroke volume will decrease

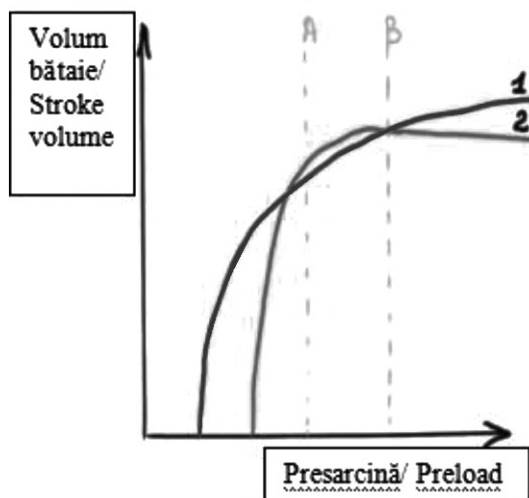


Fig. 5 Curba funcției cardiovasculare.

Fig. 5 Curve of cardiovascular function.

dilatate acut instalată etc.), volumul bătaie se va reduce abrupt. Pe de altă parte, în cazul supraîncărcării volemice, se poate atinge rapid platoul curbei funcției cardiace, cu risc de congestie și edem pulmonar (frecvent înregistrat postoperator la acest grup de pacienți). Prin urmare, titrarea intraanestezică a fluidelor se va realiza în baza volumului bătaie, cu evitarea atât a hipovolemiei, cât și a supraîncărcării volemice. Astfel, cu ajutorul ecocardiografiei transesofagiene, după fiecare administrare de fluid se va analiza ameliorarea volumului bătaie (responsiv la fluide) sau plafonarea îmbunătățirii (restricționarea administrării).

Pentru managementul unui astfel de caz este imperativă înțelegerea fiziopatologiei CH și menținerea obiectivelor hemodinamice. Elementele cheie în gestionarea anesteziei la pacientul cu CH includ: a) întreținerea ritmului sinus și gestionarea imediată a aritmiilor b) menținerea adecvată a presarcinii; c) evitarea vasodilatației acute; d) gestionarea hipotensiunii cu vasopresori; e) ameliorarea contractilității cardiace; f) gestionarea insuficienței cardiace congestive.

Concluzii

CH este o maladie cardiacă congenitală răspândită. Tratatamentul CH a evoluat mult în ultima decadă și oferă oportunitatea reducerii simptomelor cu extinderea speranței la viață pentru majoritatea pacienților. Cu toate acestea, o mare parte dintre pacienți rămân nedignificați.

Managementul anesteziei la un pacient cu CH constituie o provocare pentru medicul anesteziolog-reanimatolog și necesită un sistem avansat de monitorizare cardiacă, implicând atenționări speciale: evitarea edemului pulmonar (datorat disfuncției diastolice severe) și a instabilității hemodinamice (datorată obstrucției de eiecție a tractului de VS).

Notă despre acordul informat al pacientului

După explicații detaliate și asigurarea că atitudinea față de dumnealui nu se va schimba indiferent de decizia

rapidă. Pe de altă parte, în cazul supraîncărcării volemice, se poate atinge rapid platoul curbei funcției cardiace, cu risc de congestie și edem pulmonar (frecvent observat postoperator în acest grup de pacienți). Prin urmare, titrarea intraanestezică a fluidelor se va realiza în baza volumului bătaie, cu evitarea atât a hipovolemiei, cât și a supraîncărcării volemice. Astfel, cu ajutorul ecocardiografiei transesofagiene, după fiecare administrare de fluid se va analiza ameliorarea volumului bătaie (responsiv la fluide) sau plafonarea îmbunătățirii (restricționarea administrării).

Pentru managementul unui astfel de caz este imperativă înțelegerea fiziopatologiei CH și menținerea obiectivelor hemodinamice. Elementele cheie în gestionarea anesteziei la pacientul cu CH includ: a) întreținerea ritmului sinus și gestionarea imediată a aritmiilor b) menținerea adecvată a presarcinii; c) evitarea vasodilatației acute; d) gestionarea hipotensiunii cu vasopresori; e) ameliorarea contractilității cardiace; f) gestionarea insuficienței cardiace congestive.

Concluzii

CH este o maladie cardiacă congenitală răspândită. Tratatamentul CH a evoluat mult în ultima decadă și oferă oportunitatea reducerii simptomelor cu extinderea speranței la viață pentru majoritatea pacienților. Cu toate acestea, o mare parte dintre pacienți rămân nedignificați.

Note on patient informed consent

After detailed explanations and assurance that our attitude towards him will not change regardless of his decision,

sa, pacientul a semnat acordul informat pentru publicarea prezentării de caz clinic în baza dosarului său medical, cu respectarea dreptului la confidențialitate.

Contribuția autorilor

Toți autorii au contribuit în mod egal la elaborarea și scrierea manuscrisului. Autorii au citit și aprobat versiunea finală a manuscrisului.

Declarația de conflict de interese

Autorii declară lipsa conflictului de interes, financiar și non-financiar, asociat cu subiectul acestei lucrări.

the patient signed the informed consent for the publication of the clinical case presentation based on his medical record, respecting the right to confidentiality.

The Declaration of Disclosure

The authors declare the absence of financial or non-financial conflict of interest associated with the subject of this paper.

Authors' contribution

All authors contributed equally to the development and writing of the manuscript. The authors read and approved the final version of the manuscript.

Referințe / references

1. Maron B. Clinical course and management of hypertrophic cardiomyopathy. *N Engl J Med*, 2018; 379 (7): 655-668.
2. Braunwald E., Lambrew C., Rockoff S. *et al.* Idiopathic hypertrophic subaortic stenosis. I. A description of the disease based on an analysis of 64 patients. *Circulation*, 1964; 29 (4): 3-119.
3. Maron B., Maron M. The remarkable 50 years of imaging in HCM and how it has changed diagnosis and management: from M-mode echocardiography to CMR. *JACC Cardiovasc Imaging*, 2016; 9 (7): 858-872.
4. Maron B., Ommen S., Semsarian C. *et al.* Hypertrophic cardiomyopathy: present and future, with translation into contemporary cardiovascular medicine. *J Am Coll Cardiol*, 2014; 64 (11): 83-99.
5. Semsarian C., Ingles J., Maron M. *et al.* New perspectives on the prevalence of hypertrophic cardiomyopathy. *J Am Coll Cardiol*, 2015; 65 (12): 1249-1254.
6. Spirito P., Bellone P., Harris K. *et al.* Magnitude of left ventricular hypertrophy and risk of sudden death in hypertrophic cardiomyopathy. *N Engl J Med*, 2000; 86 (6): 1778-1785.
7. Maron M., Maron B. Clinical impact of contemporary cardiovascular magnetic resonance imaging in hypertrophic cardiomyopathy. *Circulation*, 2015; 132 (4): 292-298.
8. Maron M., Olivotto I., Zenovich A. *et al.* Hypertrophic cardiomyopathy is predominantly a disease of left ventricular outflow tract obstruction. *Circulation*, 2006; 114 (21): 2232-2239.
9. Marian A., Braunwald E. Hypertrophic cardiomyopathy genetics, pathogenesis, clinical manifestations, diagnosis, and therapy. *Circulation Research*, 2017; 121 (7): 749-770.
10. Protocol clinic național nr. 248: Cardiomiopatia hipertrofică. 2016. (http://89.32.227.76/_files/15214-PCN-248%-2520Cardiomiopatia%2520hipertrofica.pdf) (vizitat la 04.04.2021).

ORCID ID autorului / Authors' ORCID ID:

Natalia Belii, <https://orcid.org/0000-0002-2351-0279>