

CAZ CLINIC

CASE REPORT

## Particularitățile afectărilor renale în gută: femeii vs bărbați (caz clinic)

Cornelia Cornea<sup>1†</sup>, Liliana Groppa<sup>1,2†</sup>, Serghei Popa<sup>1†</sup>, Svetlana Agachi<sup>1†</sup>, Dorian Sasu<sup>1,2†</sup>, Victor Cazac<sup>1†</sup>, Larisa Rotaru<sup>1,2†</sup>

<sup>1</sup>Disciplina de reumatologie și nefrologie, Departamentul Medicină Internă, IP USMF "Nicolae Testemițanu", Republica Moldova

<sup>2</sup>Laboratorul de Reumatologie, IMSP SCR „Timofei Moșneaga”, Republica Moldova.

Data primirii manuscrisului: 13.12.2021

Data acceptării spre publicare: 01.03.2022

### Autor corespondent:

Cornea Cornelia, rezident anul IV

Disciplina de reumatologie și nefrologie Departamentul de medicină internă Universitatea de Stat de Medicină și Farmacie „Nicolae Testemițanu” bd.

Ștefan cel Mare și Sfânt, 165, Chișinău, Republica Moldova, MD-2004

e-mail: ccornea3@gmail.com

## Renal impairment in gout: females vs. males (clinical case)

Cornelia Cornea<sup>1†</sup>, Liliana Groppa<sup>1,2†</sup>, Serghei Popa<sup>1†</sup>, Svetlana Agachi<sup>1†</sup>, Dorian Sasu<sup>1,2†</sup>, Victor Cazac<sup>1†</sup>, Larisa Rotaru<sup>1,2†</sup>.

<sup>1</sup>Discipline of rheumatology and nephrology, "Nicolae Testemitanu" State University of Medicine and Pharmacy, Republic of Moldova

<sup>2</sup>Rheumatology Laboratory, „Timofei Moșneaga”, Republican Clinical Hospital, Republic of Moldova.

Manuscript received on: 13.12.2021

Accepted for publication: 01.03.2022

### Corresponding author:

Cornea Cornelia, 4<sup>th</sup> year resident

Department of Internal Medicine, Discipline of rheumatology and nephrology "Nicolae Testemitanu" State University of Medicine and Pharmacy

165 Ștefan cel Mare și Sfânt bd., Chișinău, Republic of Moldova, MD-2004

e-mail: ccornea3@gmail.com

**Titlu scurt:** Particularitățile afectărilor renale în gută: femeii vs bărbați

**Ce nu este cunoscut, deocamdată, la subiectul abordat**

Evoluția și particularitățile afectării renale în gută în dependență de sex și vârstă.

### Ipoteza de cercetare

Guta contribuie la dezvoltarea disfuncției renale ce duce la scăderea excreției acidului uric, astfel se creează un cerc vicios în progresia nefropatiei gutoase.

### Noutatea adusă literaturii științifice din domeniu

A fost efectuat un studiu cu descrierea a 2 cazuri clinice cu afectări renale în gută (femeii vs. bărbați), pentru a evidenția evoluția bolii.

**Short title:** Renal impairment in gout: females vs. males (clinical case)

### What is not yet known on the topic

Evolution and particularities of renal involvement depending on gender and age.

### The research hypothesis

Gout is a risk factor for renal dysfunction, which decreases the uric acid excretion, creating a vicious cycle in the progression of gout nephropathy.

### The novelty brought to the scientific literature

Two clinical cases with renal involvement in gout were described (male vs. female), to determine the evolution of the disease.

### Rezumat

**Obiective.** Evoluția clinică-paraclinică a gutei la bărbați vs femei.

**Material și metode.** Descrierea a 2 cazuri clinice la pacienții cu gută, cu afectare renală – bărbat vs. femeie care au fost internați în IMSP SCR „Timofei Moșneaga” și IMSP SCM „Sfânta Treime” în anul 2021.

### Abstract

**Objectives.** Clinical and paraclinical evolution of gout in males and females.

**Materials and methods.** Description of two clinical cases with gout and renal involvement, one male and one female, which were hospitalized in the „Timofei Moșneaga” Republican Clinical Hospital and Municipal Clinical Hospital „Saint Trinity” in 2021.

**Rezultate.** Bărbat internat prin intermediul Serviciul de Asistență Medicală Urgentă Prespitalicească în stare generală gravă, pacientul a fost somnolent, dezorientat temporo-spațial, răspundea cu întârziere la întrebări. Din acuze: dispnee mixtă la efort fizic mic, fatigabilitate marcată, anurie de 5 zile, edeme generalizate. Din istoricul vieții, colectat de la rude s-a determinat că pacientul se află la evidență de mulți ani cu diagnosticul de gută. Femeia de 47 ani se internează în mod programat în secția Nefrologie IMSP SCR „Timofei Moșneaga” pentru evaluare în dinamică și tratament cu următoarele acuze: durere lombară pe stânga, disurie, nicturie, edeme gambiene moderate, oligurie, astenie marcată, parestezii.

**Concluzii.** La femei afectarea renală primară mai des este întâlnită până la instalarea menopauzei, iar după instalarea menopauzei, peste o perioadă de timp, apar primordial afectările articulare, apoi cele renale, sau acest proces se dezvoltă concomitent (afectări renale și articulare). La bărbați pe fond de hiperuricemie mai des este prezentă afectarea articulară, apoi se asociază nefropatia gutoasă sau se dezvoltă acest proces paralel.

**Cuvinte cheie:** gută, femei, bărbați, afectare renală.

## Introducere

Guta, fiind una din cele mai frecvente artrite inflamatorii, reprezintă o afecțiune metabolică ce apare când uratul monosodic, metabolitul final al acidului uric, se depune în țesuturi, provenind din fluidele suprasaturate ale organismului [1-2]. Numeroase cercetări clinice au demonstrat creșterea prevalenței gutei în ultimele decade [12]. Astfel, datele generale la nivel mondial ne arată că hiperuricemia apare la 5% dintre bărbați și la 2-3% dintre femei [3-4]. Numai 10% dintre subiecții cu hiperuricemie vor dezvolta gută. Indicele gradului de răspândire a maladiei este mai mare în rândul persoanelor vârstnice, care depășesc vârsta de 75 de ani >7% la bărbați și >4% la femei [5-6]. În Republica Moldova au fost evidențiate următoarele rezultate privind epidemiologia gutei: la 2,5 % din populație se întâlnește hiperuricemie asimptomatică, dar morbiditatea variază de la 0,3 până la 2,1% [11, 13]. Studiile de istorie naturală, efectuate înainte de disponibilitatea medicamentelor de scădere a acidului uric, au raportat că până la 25% dintre subiecții cu artrită gutoasă au dezvoltat proteinurie, 50% insuficiență renală, iar 10-25% au suferit de boala renală în stadiu terminal [7, 8]. Cel mai important sediu visceral al depunerii acidului uric și uratului este rinichiul [9-10]. Modificările histologice renale sunt deosebit de frecvente și au fost observate în studiile de autopsie la 75-99% dintre pacienții cu gută [14].

## Materiale și metode

Descrierea a 2 cazuri clinice la pacienții cu gută – bărbat vs femeie care au fost internați în IMSP SCR „Timofei Moșneaga” și IMSP SCM “Sfânta Treime” în anul 2021.

## Rezultate și discuții:

### 1 caz clinic

Pacientul C., bărbat, născut în 1959, domiciliat în Chișinău, Codru, internat prin intermediul Serviciul de Asistență

**Results.** The male patient was hospitalized in a serious condition, being drowsy, disoriented and with bradyphrenia. Patient complained of dyspnea at mild exertion, severe fatigue, 5-day anuria and generalized edema. From the history collected from relatives, it was discovered that the patient has been diagnosed with gout a few years ago. The female patient has been hospitalized in the Nephrology department of the Republican Clinical Hospital „Timofei Moșneaga” for comprehensive evaluation. Her complaints: low back pain, dysuria, nocturia, moderate ankle edema, oliguria, marked asthenia, paresthesia.

**Conclusions.** In women, primary renal damage is more common until the onset of menopause. After the onset of menopause, there is primarily joint damage, then kidney damage, or this process develops simultaneously (kidney and joint damage). In males due to hyperuricemia, there is joint damage, which later is associated with gouty nephropathy or kidney and joint involvement evolve paralleled.

**Keywords:** gout, females, males, kidney damage.

## Introduction

Gout, one of the most frequent inflammatory arthritis, is a metabolic disease characterized by the deposition of monosodium urate in different tissues. Monosodium urate is the final metabolite of uric acid and it is formed in the supersaturated fluids of the body [1-2]. There are multiple research studies that proved the increasing prevalence of gout in the last decades [12]. Therefore, the latest data shows us 5% of males and 2-3% of females around the world are suffering from hyperuricemia [3-4]. Only 10% of people suffering from hyperuricemia will develop gout. There is a higher prevalence of gout in elderly people. Subjects older than 75 years old have a prevalence >7% in males and <4% in females [5-6]. In Republic of Moldova, the following data has been observed: 2,5% of population is affected by asymptomatic hyperuricemia, but morbidity varies between 0,3 – 2,1% [11, 13]. Studies that focused on the natural evolution of gout before the availability of hypouricemic agents showed that up to 25% of subjects with gouty arthritis developed proteinuria, 50% renal dysfunction, and 10-25% developed end-stage kidney disease [7-8]. The most important site where urate crystals are deposited is in the kidney [9-10]. Histological changes are particularly frequent, and have been noticed in autopsy studies at 75-99% of patients with gout.

## Materials and methods:

Description of two clinical cases of patients with gout – male and female who were hospitalized in the „Timofei Moșneaga” Republican Clinical Hospital and “Saint Trinity” Municipal Clinical Hospital in 2021.

## Results and discussion

### 1<sup>st</sup> clinical case

Patient C, male, born in 1959, from Chisinau, Codru, was brought by the Emergency Medical Services to the “Saint Trinity” Municipal Clinical Hospital and admitted in Inten-

Medicală Urgentă Prespitalicească (SAMUP), în cadrul IMSP SCM „Sfânta Treime”, în secția Terapie intensivă, pe data 28.06.2021 în mod urgent. Diagnosticul de trimitere: Cardiomiopatie, diagnosticul de internare: Insuficiență renală acută de etiologie neclară. La examinarea primară: starea generală gravă, pacientul era somnolent, dezorientat temporo-spațial, răspundea cu întârziere la întrebări. Din acuze: dispnee mixtă la efort fizic mic, fatigabilitate marcată, anurie de 5 zile, edeme generalizate. Din istoricul vieții, care a fost colectat de la rude, noi am aflat că pacientul se află la evidență de mulți ani cu diagnosticul de Gută, tratament administra doar în crize, preponderent cu antiinflamatoare nesteroidiene și preparate analgice, tratament pe perioadă îndelungată nu administra. Anamneza alergologică – neagravată.

Din statutul prezent: starea generală extrem de gravă, poziția în pat pasivă, tegumentele palide, acrocianoza generalizată, edeme pronunțate ce lasă goțu la nivelul membrilor superioare și inferioare, aparatul locomotor – mulți tofi gutoși la nivelul coatelor cu dimensiuni până la 10 cm și la nivelul articulațiilor metacarpofalangiene bilateral cu dimensiuni de până la 5 cm, ganglionii limfatici nu se palpează. Respirația nazală îngreunată, auscultativ respirația aspră bilateral. Frecvența respiratorie (FR) 24 respirații pe minut, saturația oxigenului în sânge (SpO<sub>2</sub>) - 90%. Regiunea precordială obișnuită, zgomotele cardiace atenuate, contracții ritmice. Tensiunea arterială (TA) 225/110 mmHg, frecvența contracțiilor cardiace (FCC) 82 bătăi pe minut. Limba umedă, abdomenul balonat, mărit în volum din conținutul țesutului adipos. Ascita absentă, capul meduzae absent. Ficatul la rebordul costal drept, marginea ascuțită. Tranzit intestinal fiziologic. Semne peritoneale absente. Micțiuni în cantități mici - anurie, tapotament lombar pozitiv bilateral. Conștiința – obnubilare, neadekvat, dezorientat temporo-spațial. Reacția fotomotorie prezentă.

Diagnosticul prezumtiv: Insuficiență renală acută de etiologie neidentificată. Guta cronică tofacee. Nefropatie gutoasă. Cardiomiopatie cronică mixtă (hipertensivă, dismetabolică, ischemică). Criză hipertensivă (28.06.2021). Hipertensiunea arterială gr. III, evoluție în salturi. Insuficiență cardiacă cronică (ICC) II (NYHA).

Au fost prelevate următoarele analize de urgență: analiza generală a sângelui, analizele biochimice, a fost instalat cateterul Foley. Rezultatele sunt prezentate în tabelul 1.

Pe data de 28.06.2021 a fost efectuate următoarele investigații:

- ecografia abdomenului – descriere: ficatul cu contur regulat, lobul drept 170 mm; lobul stâng 76 mm, parenchimul omogen. În cavitatea abdominală lichid liber absent. Căile biliare intrahepatice nedilatate, vena portae 13,5 mm. Colecistul deformat. Pancreasul nu se vizualizează. Splina 110 mm x 45 mm. Rinichii dispuși simetric. Contur renal neregulat. Rinichi drept 120 mm x 50 mm, parenchim 18 mm. Rinichi stâng 120 mm x 55 mm, parenchim 19 mm. Zona pielo-caliceală deformată. Parenchimul bilateral cu ecogenitate crescută, piramidele hipocogene. Concluzie: Hepatomegalie cu schimbări moderat difuze în parenchimul ficatului

sive Care Unit on 28-Jun-2021 with the diagnosis: cardiomyopathy, acute kidney injury of unknown cause. At initial examination – patient in severe condition, with bradyphrenia. Patients complained of dyspnea at mild exertion, severe fatigue, 5-day anuria and generalized edema. From the history collected from relatives, it was discovered that the patient has been diagnosed with gout a few years ago, and was administering treatment only in crisis, usually with non-steroidal anti-inflammatory drugs and painkillers. Patient did not have any history of allergies.

At physical examination: general status serious, bedridden, pale skin, acrocyanosis, severe pitting edema on the upper and lower limbs, multiple tophi up to 10 cm in the elbow regions, and up to 5 cm in the bilateral metacarpophalangeal joints. Lymph nodes not palpable. Difficult nasal breathing, at auscultation of the lung bilateral ronchi. Respiratory rate (RR) – 24 respirations per minute, peripheral oxygen saturation (SpO<sub>2</sub>) – 90%. Normal precordium, heart sounds of lower intensity, normal heart rhythm. Blood pressure (BP) – 225/110 mmHg Heart rate (HR) – 82 beats per minute. The oral tongue is moist, bloated abdomen, enlarged in volume due to adipose tissue. No signs of ascites and caput medusae. The liver is palpated at the costal margin. Normal stool frequencies. Peritoneal signs are absent. Anuria, bilateral costovertebral angle tenderness. Patient is obnubilated with temporal and spatial disorientation. Pupillary eye reflexes normal.

Presumptive diagnosis: Acute kidney injury of unknown cause. Chronic tophaceous gout. Gout nephropathy. Mixed chronic cardiomyopathy (hypertensive, metabolic, ischemic). Hypertensive crisis (28-Jun-2021). Hypertension grade 3. Chronic heart failure (CHF) grade II NYHA.

The following lab tests were performed: complete blood count, biochemical tests of the serum. A Folley catheter has been installed. The lab tests are presented in table 1.

On 28.06.2021 the following imaging tests were performed:

- abdominal ultrasound – normal rim of the liver, right lobe 170 mm; left lobe 76 mm, homogenous parenchyma. No free fluids in the abdominal cavity. Intrahepatic biliary ducts non-dilated, portal vein 13,5 mm. Deformed gallbladder. Pancreas not visible. Spleen 110 mm x 45 mm. Symmetrical kidneys. Rough kidney border. Right kidney 120 mm x 50 mm, parenchyma 18 mm. Left kidney 120 mm x 55 mm, parenchyma 19 mm. Deformed pyelocalyceal area. Both kidneys with increased echogenicity, and decreased echogenicity in the pyramids. Conclusion: hepatomegaly with moderate diffuse changes in the liver parenchyma. Chronic acalculous cholecystitis. Bilateral deformity of the collector system;

- chest x-ray – normal coastal bones. Signs of venous congestions in both lungs. Reactive pulmonary hila. Clear diaphragm. Cardiomegaly. Aortic sclerosis.

Patient has been consulted by the nephrologist, which established the diagnosis of acute kidney injury of unknown cause, with the recommendation to start acute hemodialysis. Patient was also examined by the rheumatologist with

**Tabelul 1.** Datele paraclinice a pacientului.**Table 1.** Patient lab values.

Componentul investigat Parameter	Rezultatul Results	Valori de referință Reference values
Leucocite White blood cells	16,33 /U/l ↑	4,00-9,00
Eritrocite Red blood cells	2,58 /U/l ↓	3,70-5,00
Hemoglobina Hemoglobin	70 g/l ↓	120-160 g/l
Trombocite Platelets	502 U/l ↑	180-400 U/l
VSH ESR	22 mm/h ↑	0-12 mm/h
Ureea Urea	47,9 mmol/l ↑	2,5-8,3 mmol/l
Creatinina Creatinine	2230 mmol/l ↑	68-115 mmol/l
Glucoza Glucose	9,1 mmol/l ↑	3,8-5,8 mmol/l
ALT ALT	73 U/l ↑	0-49 U/l
AST AST	88 U/l ↑	0-46 U/l
Acid uric Uric acid	767,3 mmol/l ↑	0,250-0,440 mmol/l

**Notă:** VSH – viteza de sedimentare a hematiilor, ALT – alaninaminotransferaza, AST – aspartataminotransferaza

**Note:** ESR – erythrocyte sedimentation rate, ALT – alanine aminotransferase, AST – aspartat aminotransferase

lui. Colecistită cronică acalculoasă. Deformarea bilaterală a sistemului colector;

- radiografia cutiei toracice. Concluzie: Grilaj costal vizibil integru. Desenul pulmonar accentuat și deformat din contul componentului bronho-vascular și interstițial cu perivasculită pronunțată pe fundal de congestie venoasă. Hilii pulmonari reactivi. Cupola diafragmală netă. Cardiomegalie. Aortoscleroza.

Pacientul a fost consultat de către medicul nefrolog, care a stabilit diagnosticul clinic de Injurie renală acută, de etiologie neclară și a recomandat inițierea hemodializei acute. Paralel pacientul a fost consultat și de către medicul reumatolog, care a stabilit diagnosticul clinic: guta cronică tofacee, artropatie gutoasă, nefropatie gutoasă. Injurie renală acută posibil cauzată de nefropatia gutoasă cu depuneri de cristale de urați la nivelul tubilor. Pe parcursul tratamentului în spital au fost efectuate în dinamică analizele reprezentate în figura 1 și 2.

În dinamică pe data 29.06.2021 a fost repetată radiografia cutiei toracice - concluzie: accentuarea desenului pulmonar din contul componentului bronho-vascular. Aortoscleroza. Cord dilatat.

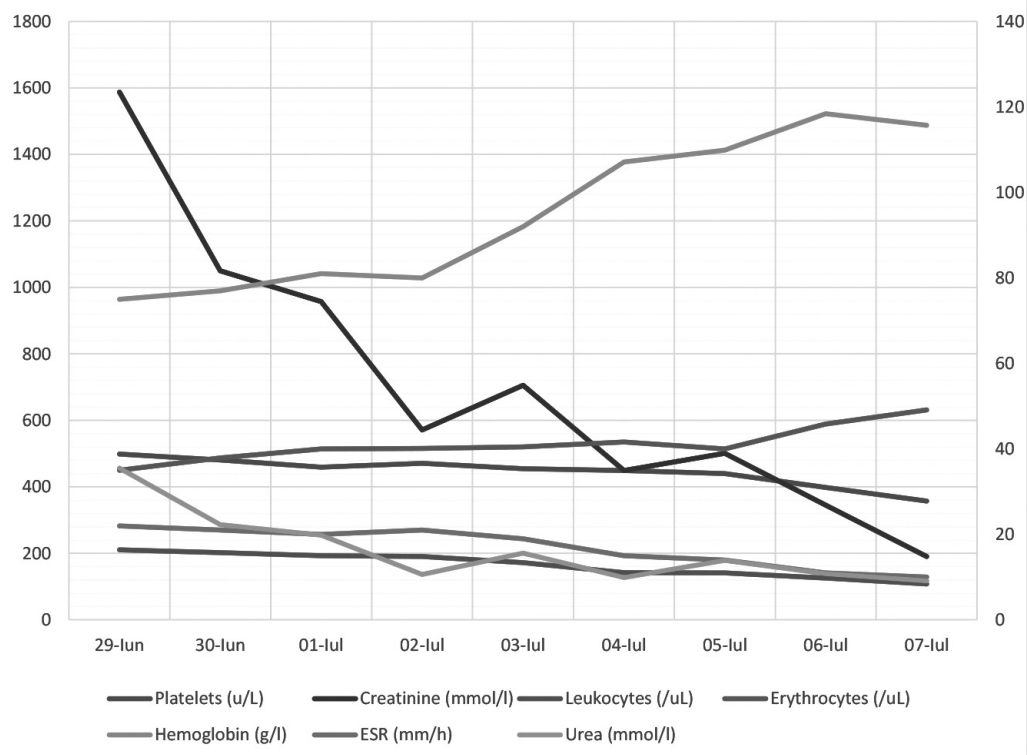
Conform datelor clinice, paraclinice (de laborator și instrumental) s-a stabilit diagnosticul clinic: Insuficiență renală acută de etiologie renală, forma gravă ca urmare a nefropatiei gutoase cu depuneri de acid uric la nivelul tubi-

the following diagnosis: tophaceous gout, gouty arthritis, and gouty nephropathy. Acute kidney injury caused by gouty nephropathy with deposition of urate crystals in renal tubules. In the figure 1 and 2 are presented the results of the lab tests during admission.

On 29.06.2021 a repeated X-ray of the chest has been performed: Increased lung pattern due to broncho-vascular. Aortic sclerosis. Dilated heart.

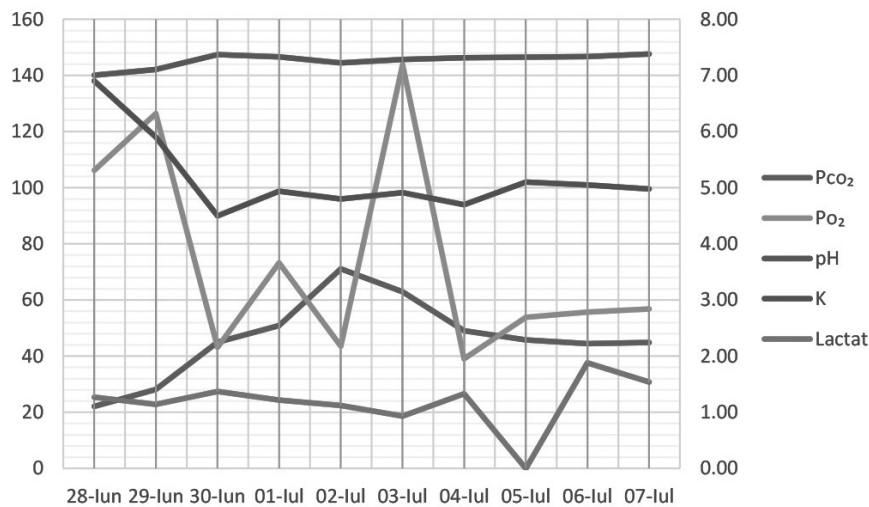
According to the clinical and paraclinical test, the following diagnosis has been established: Intrinsic renal acute kidney injury, followed by gouty nephropathy with deposition of uric acid in the tubules. Hemodialysis (initiated on 29.06.2021). Primary gout, mixed variant, tophaceous chronic gout. Anemia of renal disease grade III. Hypertension grade 3, very high risk. Pectoris angina during exercise, functional class II. Mixed cardiomyopathy (hypertensive, metabolic, ischemic). Heart failure class II NYHA.

The following treatment was applied: the first hemodialysis session was performed on 29.06.2021. The session lasted 120 minutes, blood speed 250 ml/min, ultra-filtrate 500 ml, initial BP 170/90 mmHg. Patient received Sol. Sodium Chloride 0,9% 500 ml, Sol. Heparin 7500 UA, Sol. Glucose 40% - 60 ml. In total patient had 7 sessions of hemodialysis – 29.06.2021; 30.06.2021; 01.07.2021; 03.07.2021; 05.07.2021; 07.07.2021.



**Fig. 1** Evoluția datelor paraclinice.

**Fig. 1** Lab tests results over the course of the disease

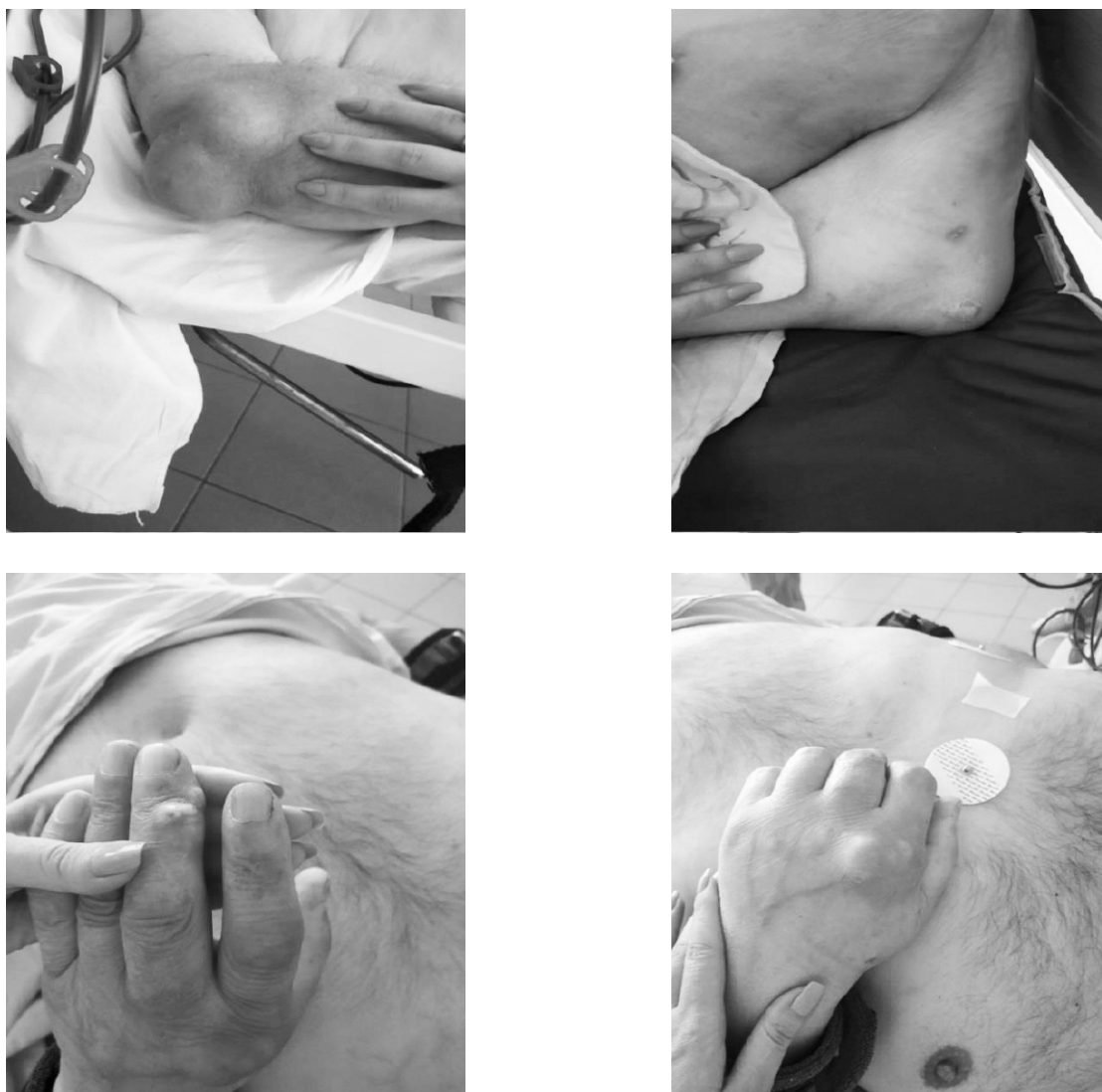

**Fig. 2** Evoluția echilibrului acido-bazic.

**Fig. 2** Serum acid-base over the course of the disease.

lor renali. Tratament prin hemodializă inițiat (29.06.2021) Gută primară, varianta mixtă, gută cronică tofacee. Anemie renală gr.III. Hipertensiune arterială gradul III risc adițional foarte înalt. Angor pectoral de efort. Clasa funcțională (CF) II. Cardiomiopatie mixtă (hipertensivă, dismetabolică, ischemică). IC II NYHA.

Taking into consideration the improvement of the general condition of the patient, he has been transferred to the Nephrology department on 06.07.2021 of the Municipal Clinical Hospital „Saint Trinity”. In the Nephrology department patient received transfusion of red blood cells, Aminoplasmal® 10% - 500 ml; Sol. Calcium chloride 500 mg - 5



**Fig. 3** Tofi multipli de dimensiuni de la 3 cm până la 10 cm în jurul articulațiilor afectate.

*Fig. 3 Multiple typical tophi of various sizes, from 3 to 10 cm.*

Tratamentul efectuat: prima ședință de hemodializă a fost efectuată în data 29.06.2021 cu durata 120 min., viteza 250 ml/min, ultrafiltrare 500 ml, TA inițial 170/90 mmHG cu evoluție obișnuită. S-a administrat Sol. NaCl 0,9% 500 ml, Sol. Heparin 7500 UA, Sol. Glucoza 40% 60 ml. În total a efectuat 7 ședințe de hemodializă cu frecvența - 29.06.2021; 30.06.2021; 01.07.2021; 03.07.2021; 05.07.2021; 07.07.2021.

Luând în considerare ameliorarea stării generale, la data de 06.07.2021 a fost transferat în secția Nefrologie IMSP SCM "Sfânta Treime" unde a fost continuat tratament cu concentrat de eritrocite; Sol. Clorură de Natriu 0,9% 500 ml; Sol. Aminoplasmol® 10% 500 ml; Sol. Clorură de Calciu 500 mg 5 ml; Sol. Clorură de Magneziu 250 mg 5 ml; Sol. Famotidin 20 mg 5 ml; Sol. Glucoză 20% 20 ml.

Pacientul s-a externat din spital pe data de 08.07.2021 cu ameliorarea stării generale cu continuarea tratamentului prin Hemodializă în regim programat.

ml; Sol. Magnesium chloride 250 mg – 5 ml; Sol. Famotidine 20 mg – 5 ml; Sol. Glucose 20% - 20 ml.

Patient has been discharged from the hospital on 08.07.2021 with the recommendation to continue chronic hemodialysis treatment.

#### **Second clinical case**

Patient B., female sex, 47 years old, from Stefan-Voda, admitted to the hospital for routine monitoring and treatment plan on 20.05.2021 in the nephrology department of the Republican Clinical Hospital „Timofei Mosneaga”. The patient complained of lumbar pain on the left side, dysuria, nocturia, slight edema on the lower limbs, marked fatigability, paresthesia. According to the history of the patient: in 2009 patient had a right nephrectomy due to a benign tumor. In 2013, at an ultrasound examination a 1.5 renal stone has been detected. Patient has been admitted in the nephrology department of the Republican Clinical Hospital „Timofei Mosneaga”. During admission it was discovered that patient

## 2 caz clinic

Pacienta B., femeie, vârsta 47 ani, din Ștefan Vodă, s-a internat în mod programat la data de 20.05.2021 în secția Nefrologie IMSP SCR „Timofei Moșneaga” pentru evaluare în dinamică și tratament. Pacienta s-a prezentat cu următoarele acuze: durerea lombară pe stânga, disurie, nicturie, edeme gambiene moderate, oligurie, astenie marcată, parestezii. Din anamneza vieții pacienta relatează că se afla la evidență cu patologia renală de mai mulți ani. În anul 2009 a suportat Nefrectomie pe dreapta (tumoare benignă). În anul 2013 în cadrul investigațiilor la ultrasonografia rinichiului stâng a fost depistat calcul renal de 1,5 cm. Pacienta a fost trimisă la IMSP SCR „Timofei Moșneaga” în secția Nefrologie pentru evaluarea stării generale și stabilirea tacticii de tratament. În cadrul investigațiilor a fost stabilit prezența hiperuricemiei (cu valori înalte de acid uric în ser) și uricozuriei (cu valori înalte de acid uric în urină), prezența infecției urinare – *Proteus Mirabilis* 10<sup>6</sup>, cu semne de hidronefroză gr. I în rinichiul stâng și valori înalte de TA. Pacienta a fost consultată de către medicul urolog, care a prescris tratament conservativ (litotriția a fost contraindicată) și evidența în dinamică. În 2014 pacienta a rămas însărcinată și în 2015 a născut gemeni – 2 fete. Pe parcursul sarcinii tratament nu a primit. Evaluarea clinică în staționar a fost în 2016. S-a depistat dinamică negativă cu valori înalte de TA, scăderea ratei de filtrare glomerulară până la 68 ml/min, hidronefroză gr. II și prezența bacteriuriei, hiperuricemiei, hiperuricozuriei și creșterea dimensiunilor calculului renal până la 2,1 cm și apariția al 2-lea calcul renal de 0,6 cm. În 2019 pacienta a fost internată de urgență în secția Nefrologie IMSP SCR „Timofei Moșneaga” în stare gravă, cu dureri pronunțate în regiunea lombară cu iradierea în regiunea inghinală, cu semne de oligurie. După investigații s-a stabilit diagnosticul de bloc în ureterul stâng cu calcul. S-a introdus cateter în ureterul stâng cu restabilirea pasajului urinar. Se ia decizia concomitent cu tratamentul conservativ de efectuat calculectomie endoscopică. După intervenție chirurgicală și tratament conservativ pacienta a fost externată cu ameliorare. Ultima spitalizare a avut loc în luna mai anul 2020 în mod programat. Din anamneza vieții și a condițiilor de trai – 3 copii, 2 sarcini. Anamneza alergologică neagravată. Boli suportate: Nefrectomie pe dreapta (în 2009); Hipertensiune arterială gr. III, risc adițional foarte înalt (din 2013) (tratată cu Lercanidipine 10 mg/zi; Moxonidine 0,4 mg/zi), Diabet zaharat tip 2 subcompensat (2019) (inițial a administrat tratament medicamentos cu Metformina 500 mg x 2 ori/zi, la moment urmează tratament cu Insulin Detemir 12 UI dimineața și 12 UI seara).

Din rezultatele examenului obiectiv - starea generală a pacientei de gravitate medie, poziția activă, tip constituțional hiperstenic, înălțime - 1,69 cm, greutatea – 90 kg, indicele masei corporale (IMC) 31,51 – Obezitate gr. I (OMS). Edeme periferice gambiene moderate. Respirația nazală liberă, FR 18 r/min, auscultativ – murmur vezicular bilateral. TA 140/90 mm/Hg, puls (PS) 85 b/min. Abdomenul sensibil la palpare pe toată suprafața, ficatul +2 cm de la rebordul costal, splina la rebordul costal, tranzit intestinal fiziologic. Sistemul urinar - disurie, nicturie, oligurie, tapotament lombar pozitiv pe stânga.

had hyperuricemia and uricosuria, *Proteus Mirabilis* 10<sup>6</sup> CFU/ml at urine culture, with signs of hydronephrosis grade 1 in the left kidney as well as high blood pressure.

The patient has been evaluated by the urologist, who prescribed a conservative treatment (lithotripsy was contraindicated) and monitoring. In 2015 patient has given birth to two female twins. During the pregnancy patient did not administer any drugs for the comorbidities. In 2016 patient has been hospitalized for routine evaluation. A worsening evolution of the disease has been determined - increased blood pressure, decreased glomerular filtration rate to 68 ml/min, hydronephrosis grade II and the presence of bacteriuria, hyperuricemia, hyperuricosuria and the growth of the urinary calculus up to 2,1 cm and discovering of the second urinary calculus of 0,6 cm. In 2019 patient has been brought by the emergency medical services to the Municipal Clinical Hospital „Saint Trinity” in severe condition, with lumbar pain irradiating in the inguinal region, oliguria. After paraclinical evaluation, the patient was diagnosed with left ureter obstruction. A JJ stent has been placed with restoration of urinary flow. After a medical board meeting, it was decided to remove the urinary stone by endoscopic lithotripsy. After the surgical procedure and pharmacological treatment, patient was discharged in a improved state. The last hospitalization has been in May 2020. It was routine admission. Patient has 3 children, G2P2. No known allergies. Past medical history: right nephrectomy (2009), hypertension grade 3, high-risk (from 2013, treatment with Lercanidipine 10 q.d., Moxonidine 0.4 mg q.d.), Diabetes mellitus type 2 (since 2019, initially treated with Metformine 500 mg b.i.d., at the moment treated Insuline Detemir 12 IU morning and 12 IU evening).

Physical examination – active position, hyperstenic body constitution, height – 1,69 cm, weight – 90 kg, body mass index 31,51 – obesity class 1 (WHO). Mild edema on the lower legs, non-pitting. RR 18 /min, vesicular sounds bilateral. Blood pressure 140/90 mmHg, HR – 85 bpm. Palpation reveals mild discomfort on the whole abdomen area, liver +2 cm from the costal rim, spleen is not palpable, stool passing normal. Dysuria, nocturia, oliguria, costovertebral tenderness on the left side.

Diagnosis: Chronic pyelonephritis in exacerbation of the left solitary kidney. Right nephrectomy (2009). Gouty nephropathy. Chronic kidney disease G3 KDOQI (2021). Hyperuricemia. Functional joint insufficiency class I. Mixed chronic cardiopathy (hypertensive, metabolic). CHF class 2 NYHA. Diabetes mellitus type 2. Symmetrical bilateral sensitive polyneuropathy. Obesity class 1. The lab results are presented in table 2 and 3.

Urinalysis: White Blood cells cover the field. Red Blood cells 7/ HPF. Urine culture: *Klebsiella Pneumonia* 10<sup>6</sup> CFU/ml. Glomerular filtration rate measurement: GF 91,51 ml/min. 24-h urine protein loss (patient administer diuretics, diuresis 2750). Protein presence positive. Protein 1,0 g/l. Protein in 24 h 2,75 g/l.

On 23.05.2021 patient performed the following investigations:

Diagnosticul prezumtiv: Pielonefrită cronică a unicului rinichi chirurgical pe stânga, evoluție recidivantă, în acutizare. Stare după nefrectomie pe dreapta (2009). Nefropatie gutoasă. Boală cronică renală (BCR) III K/DOQI (2021). Hiperuricemie. Insuficiența funcției articulare (IFA) I. Cardiopatie cronică mixtă (hipertensivă, dismetabolică). ICC II NYHA. Diabet zaharat tip 2, insulinodependent subcompensat. Polineuropatie senzitivă simetrică bilaterală. Obezitate gr I. Rezultatele investigațiilor de laborator sunt prezentate în tabelul 2 și 3.

Analiza generală a urinei: leucocite – acoperă câmpul de vedere, eritrocite – 7 în câmpul de vedere, bacterii – 5113. Investigarea bacteriologică a urinei: *Klebsiella Pneumoniae* 10<sup>6</sup>. Probele funcționale renale: RFG 91,51 ml/min. Determinarea proteinei nictemerală în urină: (cu diuretice – diureza 2750 ml/24h) – 2.75 g/24h (proteina urinară – 1,0 g/l).

Pe data de 23.05.2021 a fost efectuate următoarele investigații:

- ecografia abdominală: descriere – Ficatul: lobul drept 16,8 cm, lobul stâng 8,7 cm, contur regulat, parenchimul

- abdominal ultrasound: Liver: right lobe 16,8 cm, left lobe 8,7 cm, normal rim, signs of steatosis. Intrahepatic biliary ducts non-dilated. Portal vein 1,1 cm. Splenic vein 0,5 cm. Pancreas: head 3,3 cm, body 1,7 cm, tail 2,5 cm, homogeneous structure. Spleen 8,4 x 2,5 cm. Kidney: right – surgically removed, left – 13,4 x 7,0 cm, deformed pyelocalyceal area – 1,6 cm. Multiple calculi up to 2,0 cm with acoustic shadowing. Empty urinary bladder;

- computer tomography of the abdomen and pelvis with contrast medium. Signs of nephrolithiasis of the solitary kidney. Secondary hydrocalycosis grade I-II. Signs of tubulointerstitial nephropathy with moderate nephrosclerosis on the left. Hepatomegaly. Splenomegaly;

- electrocardiogram. Sinus rhythm, 85 bpm. Horizontal electric axes.

According to the clinical and paraclinical (laboratory and imaging) test, the following diagnosis has been established: Clinical diagnosis: Chronic pyelonephritis in exacerbation of the left solitary kidney - *Klebsiella pneumoniae* 10<sup>6</sup>. Right nephrectomy (2009 – benign tumor). Left nephrolithiasis.

**Tabelul 2.** Rezultatele hematologice.

**Table 2.** Hematology lab results.

Componentul investigat Parameter	21.05.2021	24.05.2021	27.05.2021	Valori de referință Reference values
Leucocite White Blood Cells	9,52↑	9,43↑	8,0	4,0-9,0/UI
Eritrocite Red Blood Cells	5,19↑	4,79	4,0	3,7-5,0/uL
Hemoglobina Hemoglobin	13,5	13,2	13,0	120-160 g/l
Trombocite Platelets	355,0	341,2	329,0	180-400 u/L
VSH ESR	27,0↑	25,0↑	20,0↑	0-12 mm/h

**Notă:** VSH – viteza de sedimentare a hematiilor

**Note:** ESR – erythrocyte sedimentation rate

**Tabelul 3.** Rezultatele analizelor biochimice.

**Table 3.** Chemistry lab results.

Componentul investigat Parameter	21.05.2021	27.05.2021	Valori de referință Reference values
Ureea Urea	19,5↑	10,3↑	2,5-8,3 mmol/l
Creatinina Creatinine	157↑	135↑	68-115 mmol/l
Acidul uric Uric acid	534,0↑	482,1↑	155,0-428,0 mmol/l
Colesterol Cholesterol	10,0↑	9,1↑	0-5,2 mmol/l
Trigliceride Triglycerides	6,70↑	5,98↑	0-1,7 mmol/l
Glucoza Glucose	7,0↑	6,9↑	3,8-5,8 mmol/l



omogen difuz crescut – semne de steatoză. Căile biliare intrahepatice nu-s dilatate. Vena portae 1,1 cm. Vena lienală 0,5 cm. Pancreasul cu dimensiuni: cap 3,3 cm, corp 1,7 cm, coadă 2,5 cm, contur (ne)regulat, structura neomogena. Splina 8,4 x 2,5cm. Rinichii: drept înlăturat, stâng: 13,4 x 7,0 cm, sistemul calice-bazinet (SCB) – 1,6 cm. Calculi - multipli până la 2,0 cm cu con de umbră. Diateză urică. Vezica urinară: goală;

- tomografie computerizată a abdomenului și pelvisului cu substanță de contrast: Semne pentru Nefrolitiaza unicului rinichi pe stânga. Hidrocalicoza secundară gr.I-II. Semne de nefropatie tubulo-interstițială cu nefroscleroza moderată pe stânga. Hepatomegalie. Splenomegalie.

- electrocardiograma: Ritm sinuzal 85 bătăi pe minut. Axa electrică orizontală.

Conform datelor clinice, paraclinice (de laborator și instrumental) s-a stabilit diagnosticul clinic: Diagnosticul clinic: Pielonefrita cronică a unicului rinichi chirurgical pe stânga, etiologie precizată – *Klebsiela Pneumonie* 10<sup>6</sup>, evoluție recidivantă, în acutizare. Stare după nefrectomie pe dreapta (2009 – tumoare benignă). Nefrolitiază pe stânga. Hidrocalicoza secundară gr I-II pe stânga. Diateza urică. BCR G2A1 KDIGO. Hiperuricemie. Cardiopatie cronică mixtă (hipertensivă, dismetabolică) compensată. Hipertensiunea arterială, gr II risc adițional înalt. Diabet zaharat tip 2, insulinodependent subcompensat. Polineuropatie senzitivă simetrică distală. Nefropatie diabetică st. I MOGENSEN. Dislipidemie mixtă. Obezitate gr. I.

Pacienta în staționar a urmat tratament cu Sol. Piperacilin cu Tazobactam 4,5 g + Sol. Clorură de Natriu 0,9% - 200 ml i/v; Sol. Tiocton 600 mg i/v; Sol. Furosemid 2 ml i/v; Sol. Pantoprazol 40 mg i/v; Caps. Fluconazol 150 mg.

Pacienta se externează pe data de 28.05.2021 cu starea generală satisfăcătoare.

### Concluzii

Guta afectează mai frecvent bărbații, decât femeile – raportul fiind 8:1. În cadrul hiperuricemiei și gutei se afectează rinichii ca rezultat depunerii progresive de urat monosodic monohidrat sub formă de cristale în interstițiul renal, ce duce la inflamație cronică, iar precipitarea tubulară a acidului uric duce la insuficiență renală acută, paralel se dezvoltă urolitiază, care corelează pozitiv cu gradul hiperuricemiei.

La femei afectarea renală primară mai des este întâlnită până la instalarea menopauzei, iar după instalarea menopauzei, peste o perioadă de timp, apare primordial afectări articulare, apoi renale, sau acest proces se dezvoltă concomitent (afectări renale și articulare). La bărbați pe fon de hiperuricemie mai des este prezentă primar afectarea articulară, apoi se asociază nefropatia gutoasă sau se dezvoltă aceste procese paralel.

### Declarație conflictului de interese:

Nimic de declarat.

### Contribuția autorilor:

Toți autorii au participat în mod egal la elaborarea și scrierea manuscrisului. Toți autorii au citit și au aprobat versiunea finală a articolului.

Left secondary hydrocalycosis grade I-II. CKD G2A1 KDIGO. Hyperuricemia. Mixed chronic compensated cardiopathy (hypertensive, metabolic). Hypertension grade II high risk. Diabetes mellitus type 2. Symmetrical bilateral sensitive polyneuropathy. Diabetic nephropathy stage 1 Mogensen. Mixed dyslipidemia. Obesity class 1. Gouty nephropathy. Chronic kidney disease G3A1 KDIGO. Hyperuricemia. Functional joint insufficiency class I. Mixed chronic cardiopathy (hypertensive, metabolic). CHF class 2 NYHA. Diabetes mellitus type 2. Symmetrical bilateral sensitive polyneuropathy. Obesity class 1.

Patient has received the following treatment during hospitalization - Sol.Piperacillin/Tazobactam 4,5 + Sol. Sodium chloride 0,9% 200 ml i/v; Sol. Tiocton 600 mg i/v; Sol. Furosemide 2 ml i/v; Sol. Pantoprazole 40 mg i/v; Fluconazole 150 mg.

Patient is discharged on the 28.05.2021 in better conditions.

### Conclusions

Gout is more frequent in males than females – ratio 8:1. Hyperuricemia and gout leads to kidneys affection due to the deposition of monosodium urate monohydrate crystals in the renal interstitial tissue, which leads to chronic inflammation and precipitations of uric acid. These processes cause acute renal injury with urolithiasis, which positively correlates with the degree of hyperuricemia. In women, kidney involvement is more frequent after menopause, but usually it follows the joint involvement, or it affects both system at the same time (renal and articular). In males, due to hyperuricemia, primarily the joints are affected, later it is associated with gouty nephropathy or they develop par-allely.

### Conflict of interests

Nothing to declare.

### Authors' contribution

All authors contributed equally to the research, data analysis, and writing of the manuscript. All authors read and approved the final article.

## Referințe / references

1. Fathallah-Shaykh S.A., Cramer M.T. Uric acid and the kidney. *Pediatr Nephrol.* 2014 Jun. 29 (6):999-1008.
2. Ejaz A.A., Johnson R.J., Shimada M., et al. The Role of Uric Acid in Acute Kidney Injury. *Nephron.* 2019. 142 (4):275-283.
3. Dykman D., Simon E.E. Hyperuricemia and uric acid nephropathy. *Arch Intern Med.* 1987 Jul. 147(7):1341-5.
4. Borghi C., Rosei E.A., Bardin T., et al. Serum uric acid and the risk of cardiovascular and renal disease. *J Hypertens.* 2015 Sep. 33 (9):1729-41; discussion 1741.
5. Avram Z., Krishnan E. Hyperuricaemia - where nephrology meets rheumatology. *Rheumatology (Oxford).* 2008 Jul. 47(7):960-4.
6. Kanbay M., Yilmaz M.I., Sonmez A., et al. Serum uric acid independently predicts cardiovascular events in advanced nephropathy. *Am J Nephrol.* 2012. 36(4):324-31.
7. Kim Y.J., Kim C.H., Sung E.J., et al. Association of nephrolithiasis with metabolic syndrome and its components. *Metabolism.* 2013 Jun. 62(6):808-13.
8. Emami-Naini A., Eshraghi A., Shahidi S., et al. Metabolic evaluation in patients with nephrolithiasis: A report from Isfahan, Iran. *Adv Biomed Res.* 2012. 1:65.
9. Roncal-Jimenez C., Garcia-Trabanino R., Barregard L., et al. Heat Stress Nephropathy From Exercise-Induced Uric Acid Crystalluria: A Perspective on Mesoamerican Nephropathy. *Am J Kidney Dis.* 2015 Oct 5.
10. Rotaru L., Groppa L., Pascari-Negrescu A., Agachi S., Chiaburu L. Afectarea renală în gută (revista literaturii). În: *Anale științifice ale USMF „Nicolae Testemițanu” „Probleme actuale în Medicina Internă”*. Chișinău, 2011, p. 125-129.
11. Rotaru L., Groppa L., Chiaburu L., Agachi S., Pascal R. Nefropatia uratică la pacienții cu gută. În: *Materialele Conferinței Naționale în Medicină Internă în Republică Moldova cu participare internațională. Sănătate publică*, nr.2 (2). 2011, p. 46-47.
12. Zubrițchi N., Rotaru L. Comorbidități în gută. În: *Anale Științifice ale USMF „Nicolae Testemițanu”, vol.3, „Probleme actuale în medicina internă”*. 2014, p. 175.
13. Rotaru L., Groppa L., Russu E. et al. Afectarea renală în gută. În: *Buletinul Academiei de Științe a Moldovei. Științe Medicale. Chișinău*, 2017, 3(55), p. 62-66.
14. Ротару Л., Гроппа Л., Агаки С., Кишларь Л., Руссу Е. Поражение почек при подагре. В: *Всероссийский конгресс с международным участием Дни Ревматологии в Санкт-Петербурге: Сборник тезисов. Санкт-Петербург, 23-24 сентября 2019*, с. 221.

### ORCID ID autorului / Authors' ORCID ID:

Liliana Groppa, <https://orcid.org/0000-0002-3097-6181>  
Serghei Popa, <https://orcid.org/0000-0001-9348-4187>  
Svetlana Agachi, <https://orcid.org/0000-0002-2569-7188>  
Dorian Sasu, <https://orcid.org/0000-0002-5832-5954>  
Larisa Rotaru, <https://orcid.org/0000-0002-3260-3426>