

Cauză rară de infecții respiratorii recurente

Victor Botnaru¹, Oxana Munteanu*¹, Leonid Onea²

¹Universitatea de Stat de Medicină și Farmacie „Nicolae Testemițanu”, Departamentul de medicină internă, Disciplina pneumologie și alergologie, Chișinău, Republica Moldova;

²Centrul de Diagnostic German, Chișinău, Republica Moldova.

Autor corespondent:

Dr. Oxana Munteanu

Disciplina pneumologie și alergologie

Departamentul de medicină internă

Universitatea de Stat de Medicină și Farmacie „Nicolae Testemițanu”

bd. Ștefan cel Mare și Sfânt, 165, Chișinău, Republic of Moldova, MD-2004

e-mail: obarbieru@yahoo.com

Pacient de 47 de ani, ex-fumător 10 pachete/an (de 5 ani nu mai fumează) prezintă wheezing, tuse chinuitoare, cu expectorații muco-purulente (până la 30 mL/zi), dispnee la efort fizic (MRC 2), febră 38°C, astenie. Cunoscut cu bronșită cronică de la vârsta de 25 de ani, ultimii 5 ani diagnosticat cu BPCO (tratament bronhodilatator nu urmează). De un an menționează exacerbări infecțioase frecvente, pentru care administrează antibioticoterapie (cefalosporine, fluorochinolone). Obiectiv: nutriție sporită (IMC 34), respirație aspră cu raluri sibilante și ronflante pe toată aria pulmonară, subscapular bilateral crepitații; FR 24 /min, SaO₂ 95%, FCC 90/min, TA 115/60 mm Hg. Probele funcționale relevă un sindrom obstructiv (CVF 65%, VEMS 51%, VEMS/CVF 63%, Rtot 130%), ireversibil la testul bronhodilatator și un sindrom de hiperinflație (CPT 119%, VR 255%) cu reducerea difuziunii alveolare (DLCO 53%).

Întrebări:

1. Ce leziuni imagistice prezente pe radiogramă sunt sugestive pentru afectarea căilor aeriene?
2. Descrieți leziunile imagistice vizualizate la HRCT toracică.
3. În ce sindrom se încadrează toate modificările imagistice identificate?
4. Ce complicație este marcată prin săgeată?

A rare cause of recurrent respiratory infections

Victor Botnaru¹, Oxana Munteanu*¹, Leonid Onea²

¹Nicolae Testemitanu State University of Medicine and Pharmacy, Department of Internal Medicine, Division of Pneumology and Allergology, Chisinau, Republic of Moldova;

²German Diagnostic Center, Chisinau, Republic of Moldova

Corresponding author:

Dr. Oxana Munteanu

Division of Pneumology and Allergology

Department of Internal Medicine

Nicolae Testemitanu State University of Medicine and Pharmacy

165, Ștefan cel Mare si Sfânt ave., Chisinau, Republic of Moldova, MD-2004

e-mail: obarbieru@yahoo.com

A 47 years old patient, ex-smoker 10 packs/year (quitted 5 years ago) presents wheezing, exhausting cough, muco-purulent sputum with (up to 30 mL/day), exercise dyspnea (MRC 2), fever 38°C, fatigue. Known with chronic bronchitis at the age of 25 years, the last 5 years diagnosed with COPD (no bronchodilator treatment). In the last year he had frequent infectious exacerbations treated with antibiotics (cephalosporins, fluoroquinolones). On physical examination: enhanced body weight (BMI 34), prolonged expiration with widespread rhonchi and wheezing, subcapsular bilateral crepitation in both hemithoraces; RR 24 rpm, SaO₂ 95%, heart beats 90 bpm, BP 115/60 mm Hg. Pulmonary functional tests reveal airflow limitation (FVC 65%, FEV1 51%, FEV1/FVC 63%, Rtot 130%), a negative bronchodilator test and a hyperinflation syndrome (TLC 119%, RV 255%) with a reduction of alveolar diffusion (DLCO 53%).

Questions:

1. Which signs on chest X-ray are suggestive for airways disease?
2. Describe the signs present on HRCT images.
3. Which syndrome comprises all identified radiological signs?
4. What complication is marked by the arrow?

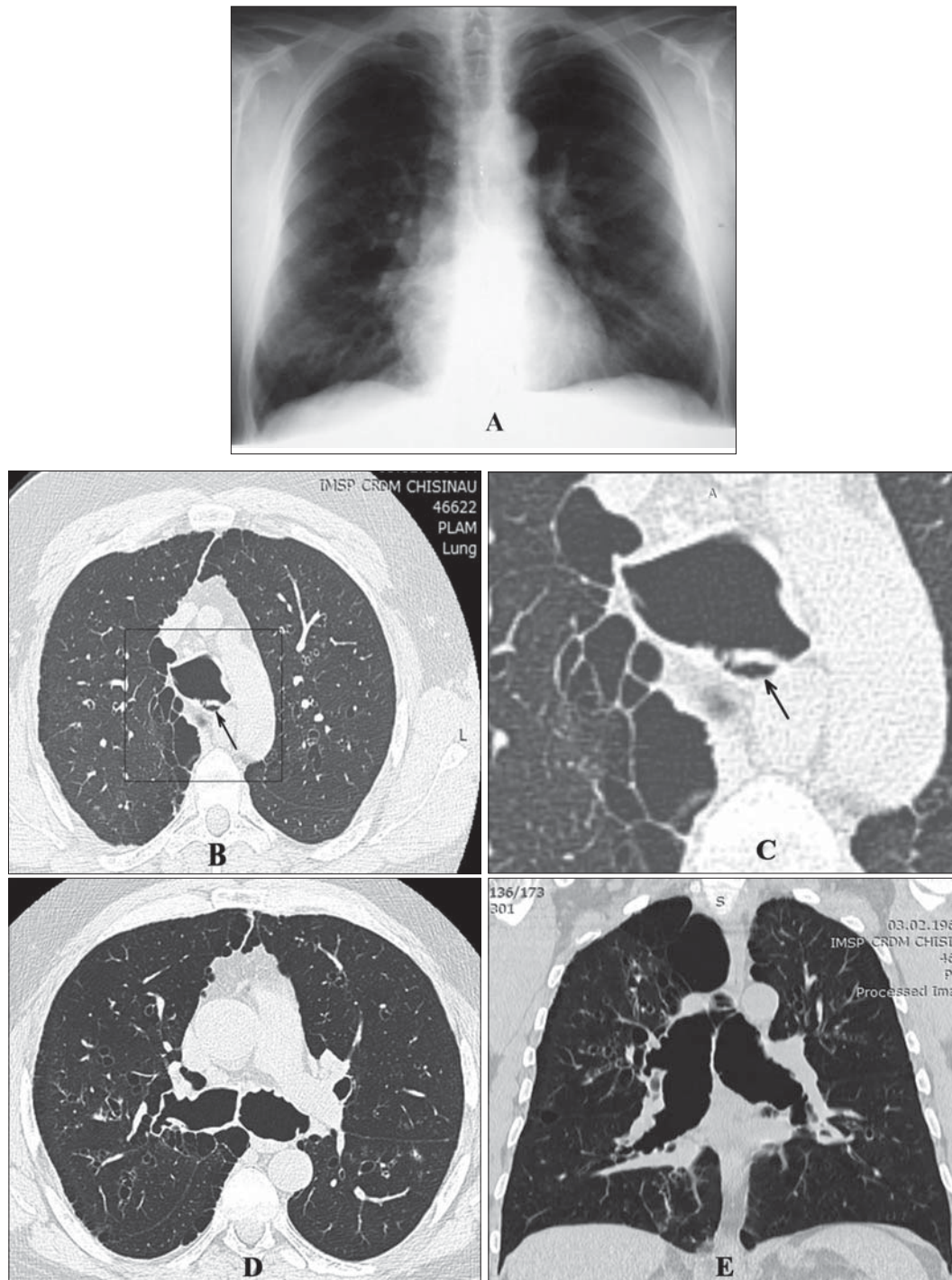


Fig. 1 Radiografie de ansamblu și imagini ale tomografiei computerizate de înaltă rezoluție ale toracelui a cazului prezentat.

Fig. 1 Chest X-ray and high resolution computerized tomography images of reported case.

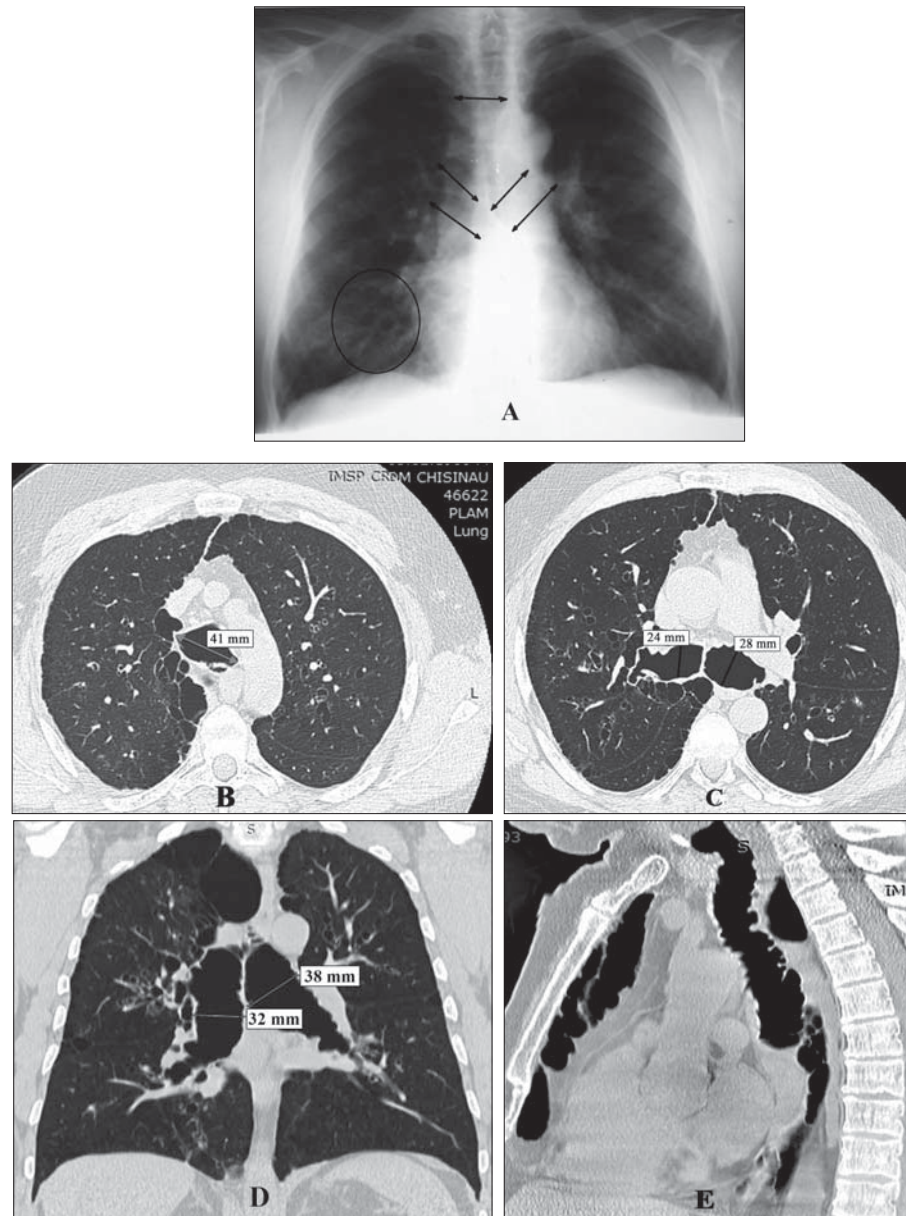


Fig. 2 Radiografie de ansamblu și imagini ale tomografiei computerizate de înaltă rezoluție ale toracelui a cazului prezentat (cu răspunsuri).

Fig. 2 Chest X-ray and high resolution computerized tomography images of reported case (with answers).

Răspunsuri:

1. Dilatarea importantă a traheii și a bronhiilor mari. Opacități inelare dispuse în rozete, care ar semnala prezența bronșiectaziilor. Manifestările sindromului de hiperinflație.

2. Se vizualizează clar dilatarea traheii (atinge 41 mm) și a bronhiilor principale (stângă 38 mm, dreaptă 32 mm), multiple bronșiectazii cilindrice, varicoase, saculare difuz răspândite în ambele câmpuri pulmonare. Semne ale sindromului de hiperinflație (emfizem paraseptal, bule emfizematoase și sărăcirea desenului vascular pulmonar).

3. Sindromul Mounier-Kuhn - maladie congenitală rară, definită prin dilatare importantă a lumenului traheal și a bronhiilor principale.

4. Diverticul traheal.

Answers:

1. The dilation of the trachea and main bronchi. Ring shadows arranged in rosettes, which would signal the presence of bronchiectasis. Signs of hyperventilation syndrome.

2. Enlarged trachea (up to 41 mm) and enlarged main bronchi (left 38 mm, right 32 mm), multiple cylindrical, varicose, and saccular bronchiectasis wide-spread in both lung fields. Signs of hyperinflation syndrome (paraseptal emphysema, emphysematous bullae and sparced lung vascular markings).

3. Mounier-Kuhn syndrome - a rare congenital disease defined by significant expansion of the lumen of the trachea and main bronchi.

4. Tracheal diverticulum.

Discuții

Sindromul Mounier-Kuhn (sinonim: traheobronhomegalie idiopatică) se caracterizează printr-un calibru traheal și bronșic mult mărit, având la bază atrofia primară a țesutului musculo-elastic. Este o boală rară, descrisă pentru prima dată de medicul francez Mounier-Kuhn în 1932 [1] și trebuie deosebită de traheobronhomegalia dobândită, care poate fi întâlnită în colagenoze, ataxie-teleangiectazie, sindromul Ehlers-Danlos, sindromul Marfan, sindromul Kenny-Caffey. Cu o incidență mai mare la bărbați, traheobronhomegalia idiopatică este, de regulă, diagnosticată în decadele a 3-a a 4-a ale vieții [2, 4].

Manifestările clinice variază de la ușoare, cu o funcție pulmonară păstrată, până la severe, cu apariția bronșiectaziilor, emfizemului (prezente și în cazul nostru) și ale fibrozei pulmonare, condiționând dezvoltarea insuficienței respiratorii și decesului. Simptomele sunt greu diferențiate de cele prezente în bronșiectazii și în bronșita cronică, fiind dominate de tusea productivă cu spută purulentă abundentă (ocasional, hemoptizie) și dispneea progresivă [2, 3]. Drenarea dificilă a secrețiilor bronșice la acești pacienți favorizează dezvoltarea bronșiectaziilor, care determină periclitarea funcției pulmonare și, deseori, sunt prima manifestare pentru care este indicată CT pulmonară. Complicații posibile mai pot fi traheomalacia, pneumoniile, pneumotoracele spontan și hemoptizia masivă [2, 6].

Modificarea complianței globale a pereților traheali, atrofia fibrelor elastice longitudinale și a fibrelor musculare, contribuie la apariția diverticulilor traheali dobândiți. Pereții diverticulilor congenitali au o structură similară cu peretele traheii, fiind constituiți din epiteliu ciliar al mucoasei, strat muscular și strat cartilagos, pe când peretele diverticului dobândit îl formează doar stratul mucoasei [4, 6].

Diametrul lărgit al traheii poate fi identificat și la radiografia toracelui, deși deseori este omis dacă nu se analizează ținut. Diagnosticul se stabilește în baza HRCT, ca și criteriile fiind diametrul traheii peste 30 mm, diametrul bronhiei drepte peste 24 mm și al bronhiei stângi peste 23 mm [5].

La pacienții simptomatici tratamentul este unul de susținere (limitat la fizioterapie respiratorie pentru ameliorarea drenajului bronșic) și antibacterian (în exacerbări infecțioase). Renunțarea la fumat și evitarea mediului poluat contribuie la prezervarea funcției pulmonare. Tratamentul chirurgical este rareori utilizat din cauza caracterului răspândit al bolii. Aplicarea stenturilor endotraheale, în cazurile severe, este benefică, dar cu o experiență modestă datorită rarității patologiei [7].

Referințe / references

1. Mounier-Kuhn P. Dilatation de la trachée: constatations radiographiques et bronchoscopiques. *Lyon Med*, 1932; 150: 106-109.
2. Ghanei M., Peyman M., Aslani J., Zamel N. Mounier-Kuhn syndrome: a rare cause of severe bronchial dilatation with normal pulmonary function test: a case report. *Respir Med*, 2007; 101 (8): 1836-9.
3. Khasawneh F, Jou-Tindo A. A 30-year-old woman with recurrent lower respiratory tract infections. *Chest*, 2013; 143 (5): 1500-1503.
4. Van Schoor J, Joos G, Pauwels R. Tracheobronchomegaly – the

Discussion

Mounier-Kuhn syndrome (sinonimus: idiopathic tracheobronchomegaly) is characterized by marked dilatation of the trachea and main bronchi due to primary atrophy of the musculo-elastic tissue. It is a rare disease, first described by a french physician Pierre Mounier-Kuhn in 1932 [1] and should be differentiated from acquired tracheobronchomegaly which occurs in ataxia-telangiectasia, Ehlers-Danlos syndrome, Marfan syndrome, Kenny-Caffey syndrome. With a higher incidence in males, idiopathic tracheobronchomegaly is usually diagnosed in the 3rd or 4th decades of life [2, 4].

The clinical presentation varies widely, from minimal disease with good preservation of pulmonary function to progressive disease in the form of bronchiectasis, emphysema (as seen in our case) and pulmonary fibrosis leading to respiratory failure and death. The clinical symptoms are largely indistinguishable from bronchiectasis and chronic bronchitis: productive cough with copious purulent sputum (occasional haemoptysis) and progressive dyspnoea [2, 3]. Impaired mucociliary clearance predisposes to the appearance of bronchiectasis that alter the pulmonary function and are often the first manifestation for which chest CT is indicated for. Other possible complications include tracheomalacia, pneumonias, spontaneous pneumothorax and massive haemoptysis [2, 6].

The changing compliance of the tracheal wall and atrophy of the longitudinal elastic fibers and smooth muscle within the wall of trachea predispose to mucosal herniation between tracheal rings, leading to acquired tracheal diverticula. Congenital diverticula are histologically similar to the tracheal wall, comprising respiratory epithelia, smooth muscle, and cartilage, whereas acquired tracheal diverticula are composed exclusively of respiratory epithelia [4, 6].

The increased diameter of the trachea can usually be detected on chest X-ray, although it can be missed if not looked for. Diagnosis is often made by using CT, in adults, the diagnostic criteria are diameters of the trachea >30 mm, of the right main bronchus >24 mm and of the left main bronchus >23 mm [5].

In symptomatic patients, therapy is supportive (limited to respiratory physiotherapy for clearing secretions) with an appropriate antibiotic therapy during infectious exacerbations. Smoking cessation and avoiding polluted environment influence the preservation of lung function. Surgery is rarely performed because of the diffuse nature of the disease. Tracheal stenting has been helpful in severe cases, but with a low experience because of the rarity of the pathology [7].

Mounier-Kuhn syndrome: report of two cases and review of the literature. *Eur Respir J*, 1991; 4 (10): 1303-1306 .

5. Webb R., Higgins Ch. Thoracic Imaging: Pulmonary and Cardiovascular Radiology. Lippincott Williams & Wilkins, 2004; ISBN-10: 078174119X, ISBN-13: 978- 0781741194.
6. Ulmeanu R., Mihaltan F., Cordos I., Ulmeanu D. Actualități în endoscopia toracică diagnostică și terapeutică. Ed. Universitară Carol Davila, 2009.
7. Odell D., Shah A., Gangadharan S. *et al.* Airway stenting and tracheobronchoplasty improve respiratory symptoms in Mounier-Kuhn syndrome. *Chest*, 2011; 140 (4): 867-873.