IMAGINI DIN PRACTICA CLINICĂ

Afectare tegumentară severă în context medicamentos

Victor Botnaru[1], Victoria Brocovschii[1]*, Mircea Beţiu[2]

[1]Departamentul de medicină internă, Disciplina pneumologie şi alergologie, Universitatea de Stat de Medicină şi Farmacie „Nicolae Testemiţanu", Chişinău, Republica Moldova;
[2]Catedra de dermatovenerologie, Universitatea de Stat de Medicină şi Farmacie „Nicolae Testemiţanu", Chişinău, Republica Moldova.

Autor corespondent:
Dr. Victoria Brocovschii
Disciplina pneumologie şi alergologie, Departamentul de medicină internă
Universitatea de Stat de Medicină şi Farmacie „Nicolae Testemiţanu"
bd. Ştefan cel Mare şi Sfânt, 165, Chişinău, Republica Moldova, MD-2004
e-mail: victoria.brocovschii@usmf.md

Pacienta G. în vârstă de 19 ani, administrează tratament cu anticonvulsivante pentru crize comiţiale. De câteva luni, pacienta a abandonat tratamentul şi au reapărut crizele convulsive. La a 5-a zi de la reiniţierea tratamentului cu carbamazepină, au apărut leziuni cutanate dureroase şi uşor pruriginoase (faţă, scalp, urechi, torace anterior şi posterior, abdomen, membre superioare şi inferioare), prezentate în Figura 1. Pacienta mai prezenta conjunctivită şi leziuni la nivelul mucoaselor (bucale şi genitale), astenie marcată, deglutiţie dureroasă şi febră 39-40°C. În zilele ulterioare leziunile au confluat şi au acoperit arii importante de suprafaţă tegumentară. Au apărut elemente veziculo-buloase, cu un conţinut citrin, dureroase, ulterior cu denudare tegumentară (la nivelul abdomenului, regiunii posterioare a toracelui, membrelor inferioare şi superioare), decolările tegumentare interesând circa 6-7% din suprafaţa tegumentară. Au apărut şi bule în regiunea calcanee, foarte dureroase la mers. S-au constatat secreţii oculare purulente, micţiuni dureroase, ulceraţii la nivelul mucoasei bucale cu sindrom algic pronunţat. Biologic: leucopenie uşoară (3×10^9/l) la debut, urmată de leucocitoză (18×10^9/l) cu neutrofilie şi VSH accelerat; IgE totală majorată (×3 ori limita superioară a normei); sindrom citolitic moderat (transaminazele majorate ×3 ori limita superioară a normei), explicat prin hepatita acută toxică; leucociturie din leziunile mucoasei uretrale.

Întrebări:

1) Descrieţi leziunile tegumentare prezentate în Figura 1 A, B, C, D, E, F.
2) Care este diagnosticul probabil?
3) Numiţi cauzele leziunilor tegumentare prezentate?
4) Care este substratul morfologic al leziunilor cutaneo-mucoase?
5) Cu ce entităţi patologice se impune diagnosticul diferenţial?
6) Care este tratamentul indicat?

IMAGES FROM CLINICAL PRACTICE

Drug induced severe skin injury

Victor Botnaru[1], Victoria Brocovschii*[1], Mircea Beţiu[2]

[1]Department of internal medicine, Division of pneumology and allergology, Nicolae Testemitanu State University of Medicine and Pharmacy, Chisinau, Republic of Moldova;
[2]Chair of dermatology, Nicolae Testemitanu State University of Medicine and Pharmacy, Chisinau, Republic of Moldova.

Corresponding author:
Dr. Victoria Brocovschii
Division of pneumology and allergology, Department of internal medicine
Nicolae Testemitanu State University of Medicine and Pharmacy
165, Stefan cel Mare si Sfant ave., Chisinau, Republic of Moldova, MD-2004
e-mail: victoria.brocovschii@usmf.md

A 19 year old woman, known with idiopathic seizures disorder, had committed a several months break from her anticonvulsant medication. Due to the reappearance of seizures she restarted administration of carbamazepine and on the 5th day she experienced painful and slightly itchy skin rash on her face, scalp, ears, chest, and limbs (Figure 1). Additionally at hospital admission she presented mouth and genitals mucosa lesions, conjunctivitis, painful swallowing, fever (39-40°C) and asthenia. During the next days, merging and considerable extension of the skin injuries were observed. Subsequently, there were developed vesiculo-bullous lesions with citrine secretion and epidermal denudation (up to 6-7% of body surface – mainly on abdomen, posterior thoracic surface and limbs). Later on, patient's complains included also painful mouth ulcers, sharply painful bullae on the calcaneal zone, purulent eye discharge and painful urination. Her blood tests detected mild leucopenia (3×10^9/l) with later shift to leukocytosis (18×10^9/l) and neutrophilia, increased ESR and total IgE (×3 folds increment), as well as high transaminases level (×3 folds elevation). Transaminase increment were explained by acute toxic hepatitis and leucocyturia by urethral mucosa lesions.

Questions:

1) Describe the skin lesions presented in Figure 1 A, B, C, D, E, F.
2) What is the most probable diagnosis in this case?
3) Which are the potential causes of the presented skin lesions?
4) What morphological abnormalities do correspond to the skin lesions presented in Figure 1?
5) What is the list of diferential diagnosis for the presented lesions?
6) What treatment interventions are required?

Fig 1. Leziunile tegumentare prezentate la internare.

Fig 1. Skin lesions presented at hospital admission.

Răspunsuri

1) Erupția polimorfă eritemato-papulo-veziculo-buloasă extinsă pe o suprafață tegumentară considerabilă (A, B, D, E, F), cu modificări erozive și cruste pe buze și ulcerații la nivelul mucoasei bucale (A). Bule flasce la nivelul tegumentelor membrelor superioare și abdomenului (B, C, F). Denudări eroziv-ulceroase tegumentare cu decolări marginale la nivelul regiunii posterioare a toracelui și abdomenului (D, E).

2) Leziunile cutanate sub formă de exantem polimorf eritemato-papulo-veziculo-bulos, dar și afectarea mucoaselor (oculare, urogenitale, bucale), însoțite de denudări tegumentare ≤10%, se încadrează în sindromul Stevens-Johnson (SSJ), sinonim – ectodermoză erozivă pluriorificială. În caz dacă leziunile eroziv-ulceroase depășesc 30% din suprafața tegumentară, se constată sindromul Lyell, sau necroliza epidermică toxică (NET).

3) Cauzele pot fi diverse, de la infecții bacteriene sau virale, la cauze medicamentoase. Peste 100 de medicamente pot avea ca și reacții adverse manifestări severe cutanate, până la SSJ/NET [1]. Medicamentele frecvent incriminate sunt: alopurinolul, anticonvulsivantele (carbamazepina, lamotrigina, fenitoina), antibacterienele sulfonamide, aminopenicilinele, nevirapina, oxicamii, AINS, sulfasalazina [2]. La copii, medicamentele cel mai frecvent asociate cu SSJ/NET sunt sulfonamidele, fenobarbitalul, carbamazepina, lamotrigina, dar au fost raportate și asocierile cu acetaminofenul [3]. Infecțiile cel mai frecvent incriminate sunt cele cu *Mycoplasma pneumoniae s*au citomegalovirus, mai frecvent, la copii. Ca și cauze rare au fost menționate vaccinurile, bolile de sistem, substanțele de contrast, expunerea la substanțe chimice, unele produse din medicina naturistă sau alimentele. Cazuri de SSJ au fost raportate și după transplant de măduvă osoasă [4-6].

4) Substratul leziunilor cutanate este reprezentat de degenerescența vacuolară (edem intracelular) a keratinocitelor stratului bazal, denumită și dermatită de interfață, care conduce la necroză tegumentară și aspect tipic de „piele opărită". Mecanismul citotoxic este cauzat de o reacție de hipersensibilizare celulară sistemică.

5) Diagnosticul diferențial se impune cu infecția stafilococică severă, eritemul polimorf (predominant, postherpetic), DRESS (*drug rash with eosinophilia and systemic symptoms*), iradiere, fotodermatită, traumatisme, eritrodermia ihtiosiformă buloasă congenitală, porfiria cutanată, epidermoliza buloasă, boala cu IgA lineare, pemfigus autoimun, pemfigoid bulos, epidermoliza buloasă dobândită, lupus eritematos sistemic bulos, conjunctivita cu *Corynebacterium diphtheriae*, conjunctivita adenovirală, carcinom sebaceu, epiteliom intraepitelial, pustuloza exantematică acută generalizată [4-7].

6) Sistarea tratamentului cu medicamentele incriminate este esențială. Tratamentul este de susținere, internarea în spital este obligatorie, principiile fiind similare ca și în arsuri. În cazurile severe, cu comorbidități, cu decolări tegumentare importante, pacientul trebuie internat într-o unitate de terapie intensivă pentru arși, ceea ce le poate ameliora semnificativ prognosticul. Tratamentul include îngrijire, fluide și electroliți, suport nutrițional, managementul temperaturii și controlul durerii.

Answers

1) Extended maculo-papullar erythematous exanthema (A, B, D, E, F), with crusts and desquamation on lips (A). Flaccid bullae on the skin of the superior limbs and abdomen (B, C, F). Epidermal detachment on chest and abdomen (D, E).

2) Skin lesions represented by maculo-papullar erythematous exanthema, associated with mucosa lesions that involve two or more distinct sites (ocular, genital, oral), as well as epidermis detachment on less than 10% of the skin surface define Stevens-Johnson Syndrome (SJS). Synonyms for SJS are: erythema multiforme bullosum, erythema multiforme exudativum, erythema multiforme major.

3) Causes may be different ranging from infections (bacterial or viral) to drugs. More than 100 drugs have been reported to have as side effects severe cutaneous manifestations like SJS/TEN [1]. Most frequently SJS/TEN associated drugs are: allopurinol, anticonvulsants (carbamazepine, lamotrigine, phenytoin), antibacterial sulfonamides, aminopenicillins, nevirapine, oxicams, NSAID, sulfasalazine [2]. In children SJS/TEN most often are caused by sulfonamide, antimicrobials, phenobarbital, carbamazepine, and lamotrigine. An association with acetaminophen administration has also been reported [3]. Most commonly incriminated infectious triggers in children are *Mycoplasma pneumoniae* and cytomegalovirus. Among rare causes of SJS/TEN are listed vaccines, systemic diseases, contrast media, chemical exposure, herbal medicines, food and bone marrow transplantation [4-6].

4) Histological appearance of "scalded skin" lesion is given by significant apoptotic destructions of keratinocites. The lesion mainly involved basal keratinocites layer characterized by intracellular edema, also described as interface dermatitis that leads to skin necrosis. Systemic allergic cell reaction is responsible for the cytotoxic mechanisms of the disease.

5) Differential diagnosis includes: Staphylococcal scalded skin syndrome, erythema multiforme, erythroderma and erythematous drug eruptions, acute generalized exanthematous pustulosis, irradiation, phototoxic eruptions, trauma, progressive systemic sclerosis, erythroderma ichthyosiform congenita, porphyria cutanea, epidermolysis bullosa, linear IgA bullous dermatosis, paraneoplastic pemphigus, bullous systemic lupus erythematosus, *Corynebacterium diphtheria* conjunctivitis, adenoviral conjunctivitis, sebaceous cell carcinoma, intraepithelial epithelioma [4-7].

6) Avoidance of the involved drug is extremely important. Treatment is mainly supportive and hospital admission is mandatory. Basic treatment principles are similar to those in burns injuries. In case of severe disease, presence of comorbidities or extended skin detachment, patient should be admitted to burn intensive care unit that is associated with a significantly better prognosis. Treatment includes wounds care, fluid and electrolytes replacement, nutritional support, pain and temperature control.

Fig 2. La 14 zile de la internare. Leziuni secundare eroziv-crustoase pe faţă şi semimucoasa buzelor pe un fundal uşor eritematos.

Fig 2. On 14th day after admission. Secondary lesions, erosions and crusts on face and lips.

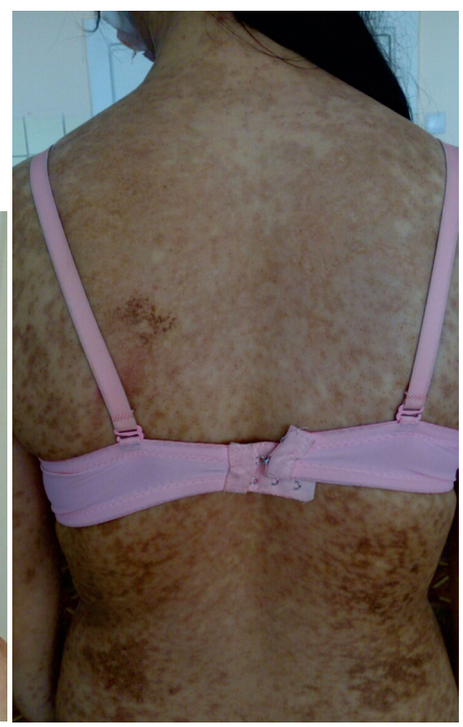

Fig 3. La 5 luni de la externare. Leziuni secundare maculoase discromice, preponderent hiperpigmentate; pe faţă, un fundal uşor eritemato-edematos. La nivelul ochiului stâng – entropion al pleoapei inferioare cu eroziune corneană şi ptoza pleoapei superioare.

Fig 3. At the 5th month from hospital discharges. Secondary hyper pigmented macules. Left eyelid entropion with upper eyelid ptosis and corneal erosion.

Discuţii

Sindromul Stevens-Johnson şi Necroliza Epidermică Toxică sunt afecţiuni cutaneo-mucoase severe, acute, rare şi condiţionate de administrarea de medicamente, în cea mai mare parte a cazurilor. Se consideră că sindromul Stevens-Johnson (decolări tegumentare ≤10%) şi Necroliza Epidermică Toxică (decolări tegumentare ≥30%), sunt manifestări diferite ale aceleiaşi boli. SSJ este o formă minoră a NET. Pot exista

Discussions

Stevens-Johnson syndrome (SJS) and Toxic Epidermal Necrolysis (TEN) are severe, commonly drug induced, acute, quite rare muco-cutaneous disorders. It is considered that SJS (epidermal detachment ≤10%) and TEN (epidermal detachment ≥30%) are different manifestations of the same disease. So far SJS is a minor form of TEN. Also, an overlap type of SJS/TEN disease (detachment between 10-30%) has been de-

și forme mixte SSJ/NET – detașarea a 10-30% din suprafața tegumentară. Afectarea mucoaselor apare în peste 90% dintre cazuri, cu două sau mai multe localizări (oculară, bucală, genitală). Diagnosticul este clinic, anemia și limfopenia sunt frecvente, eozinofilia se întâlnește rar, neutropenia sugerează un prognostic prost [6, 7]. Printre factorii de risc, au fost menționați infecția HIV, factorii genetici (HLA-B*1502 și HLA-A*31:01), patologiile imune concomitente, procesele maligne sau unii factori fizici (lumina cu raze ultraviolete sau radioterapia). Semnul Nikolski este un semn clinic dermatologic, caracteristic procesului histologic de acantoliză; este pozitiv când la apăsarea sau frecarea ușoară a stratului superficial al epidermului se obține decolarea marginală a acestuia. Este pozitiv în leziunile produse prin epidermoliză (SSJ/NET) și acantoliză (*pemfigus vulgaris*) [1, 7, 8].

La pacienții cu SSJ/NET, septicemia rămâne o importantă cauză de deces. Deși tratamentul antibacterian profilactic nu este unanim recomandat, îngrijirea plăgilor, îngrijirea oculară și tratamentul suprainfecțiilor este esențial. Dincolo de îngrijirile de susținere, nu există tratamente stabilite pentru SSJ și NET. În practica clinică, se utilizează medicamente imunosupresive sau imunomodulatoare (corticosteroizi sistemici, imunoglobulină i/v, ciclosporină, plasmafereză sau anticorpi monoclonali anti TNF) [4, 5].

Deși utilizarea steroizilor sistemici rămâne controversată, părerile sunt împărțite. Unii autori consideră că aceștia favorizează suprainfecțiile și creează dificultăți de diagnostic diferențial între SSJ și NET, alții susțin că administrarea corticosteroizilor sistemici se asociază cu o rată mai mare a complicațiilor [9]. Există părerea că sunt beneficii în stadiile inițiale, dacă sunt administrați în doze moderate-mari (prednison 1-2 mg/kg corp) pentru 3-5 zile, și că administrarea lor ameliorează manifestările oculare. Imunoglobulinele umane cu administrare intravenoasă au fost descrise ca fiind utile atât ca tratament, cât și în profilaxie [4, 5, 10, 11]. Conform studiului european EuroSCAR, conceput pentru a evalua eficacitatea diferitelor tratamente pentru pacienții cu SSJ și NET, nu s-au găsit suficiente dovezi pentru niciunul dintre tratamentele aplicate [6, 12].

SSJ/NET sunt potențial fatale. Faza acută a SSJ/NET durează între 8 și 12 zile. Se caracterizează prin febră persistentă, afectarea severă a membranei cutaneo-mucoasă și descuamarea epidermei, rezultând zone întinse de denudare tegumentară foarte dureroasă. Re-epitelizarea poate începe peste câteva zile și necesită 2-4 săptămâni. Evoluția este, însă, impredictibilă, astfel, identificarea agentului cauzal și înlăturarea lui este esențială pentru ameliorarea prognosticului.

Mortalitatea depinde foarte mult de suprafața tegumentară detașată. La denudări tegumentare sub 10%, riscul de mortalitate este de 5-15%. Detașarea a mai mult de 30% din suprafața tegumentului crește rata mortalității la 25-35%. Pentru evaluarea riscului de mortalitate, se utilizează SCORTEN, un scor care cuprinde: vârsta >40 ani, malignități, frecvența cardiacă >120 bpm, procentul inițial de detașare epidermică >10%, nivelul ureei serice >10 mmol/l, glucoza serică >14 mmol/l, bicarbonatul <20 mmol/l. Pacienții cu implicare cuta-

scribed. Mucous membranes are affected in over 90% of patients, involving two or more distinct sites (ocular, oral, and genital). The diagnosis relies on clinical signs. Lymphopenia and anemia are common, eosinophilia is rare, neutropenia suggest a poor prognosis. Risk factors associated with SJS/TEN are: HIV infection, genetic factors (HLA-B*1502 and HLA-A*31:01), underlying immunologic disorders, malignancy and physical factors (UV and radiotpheray) [4-7].

Nikolski sign is a dermatological clinical sign, depicting hystological acantholysis. The sign is present when slight rubbing of the skin results in exfoliation of the outermost layer. Nikolsky's sign is almost always present in toxic epidermal necrolysis and is associated with pemphigus vulgaris.

Sepsis remains an important cause of death in SJS/TEN patients. Although prophylactic antibacterial treatment is not universally recommended, wound and eye care as well as treatment of associated infection are crucial. Beyond supportive care, there are no accepted treatments for SJS and TEN. In clinical practice immunosuppressive or immunomodulatory medications are applied (systemic steroids, i.v. immunoglobulin, cyclosporine, plasmapheresis or anti-TNF monoclonal antibodies) [4, 5].

Use of systemic steroids remains controversial. Some authors consider that steroids increase risk of superinfections or other complications and create difficulties in differentiation diagnosis SJS and TEN. At the same time administration of systemic steroids is associated with an increase rate of complications. Other data suggests that systemic steroids, in moderate-high doses (prednisone 1-2 mg/kg) for 3-5 days, are beneficial in the early stages and improves ocular manifestations. Administration of intravenous human immunoglobulin has been reported as being helpful in therapy and prophylaxis. EuroSCAR study analyzing efficacy of various treatments for patients with SJS and TEN, did not find sufficient evidence for any of the evaluated treatments [4, 5, 8-11].

SJS/TEN clinical course is unpredictable and are potentially fatal. Identification and removal of the causative agent is essential for a better prognosis. The acute phase of SJS/TEN lasts 8-12 days. It is characterized by persistent fever, severe mucosa injuries and very painful epidermal detachment. Re-epithelialization may start in a few days and requires 2-4 weeks. Mortality depends of the extension of skin detachment. In patients with skin detachment less than 10% – mortality risk range between 5-15%. When epidermal detachment exceeds 30% mortality rate increase up to 25-35%. For the assessment of mortality risk SCORTEN score can be used. That assess the following factors: age >40 years, malignancies, heart rate >120 bpm, the percentage of initial epidermal detachment >10%, serum urea >10 mmol/l, serum glucose >14 mmol/l and bicarbonate <20 mmol/l. Patients with limited skin lesions and SCORTEN score of 0-1, can be treated in unspecialized departments, patients with SCORTEN score ≥2 should be treated in burn intensive care units, if is available. The most common causes of death are sepsis, acute respiratory distress and multiple organ dysfunction [4, 5, 7].

Acute complications includes: water-electrolyte imbalance,

nată limitată, cu SCORTEN 0-1, pot fi tratați și în secții nespecializate; însă, pacienții cu SCORTEN ≥2, trebuie tratați în unități de terapie intensivă pentru arși, dacă sunt disponibile [4, 5, 7]. Cele mai frecvente cauze de deces sunt sepsisul, detresa respiratorie acută și disfuncția multiplă de organe [5, 6].

Complicațiile fazei acute sunt dezechilibrele hidroelectrolitice, șocul hipovolemic cu insuficiență renală, septicemia și șocul septic, rezistența la insulină, disfuncțiile multiple de organe, complicațiile pulmonare (pneumonie, pneumopatie interstițială, sindrom de detresă respiratorie, insuficiența respiratorie), complicațiile gastro-intestinale (necroza epitelială a esofagului, intestinului subțire sau colonului).

Sechelele pe termen lung pot fi cutanate (pigmentări, nevi, anomalii ale unghiilor, alopecie sau cicatrici), oculare (ochi uscat, fotofobie, trichiază, neovascularizarea corneei, keratită, entropion, simblefaron sau cicatrici corneene), mucoase (disconfort bucal, xerostomie, inflamații gingivale, carii și boli parodontale, anomalii de creștere a dinților la copii; sechele genitale sau urinare la femei), pulmonare (bronșiolită, bronșiolită obliterantă, bronsiolită obliterantă cu pneumonită în organizare, bronșiectazii și disfuncții obstructive – inclusiv, la pacienții asimptomatici) [5]. Recidivele sunt posibile la expunerea repetată la medicamentele incriminate.

Declarația de conflict de interese

Nimic de declarat.

hypovolemic shock, renal failure, sepsis and septic shock, insulin resistance, multiple organ failure and pulmonary complications (pneumonia, interstitial pneumonitis, respiratory distress syndrome, respiratory failure), gastrointestinal complications (epithelial necrosis of the esophagus, small intestine or colon).

Long-term sequelae could be cutaneous (irregular pigmentation, eruptive nevi, abnormal regrowth of nails, and alopecia), ocular (dry eye, photophobia, trichiasis, neovascularization of the cornea, keratitis, symblepharon, corneal scarring, rarely blindness), mucosal (mouth discomfort, xerostomia, gingival inflammation and synechiae, caries, and periodontal disease), pulmonary complications (bronchiolitis, bronchiolitis obliterans organizing pneumonia, bronchiectasis, obstructive disorders – also in asymptomatic patients) [5]. Relapses can occur at the repeated exposure to the causative drug.

Declaration of conflicting interests

Nothing to declare.

Referințe / references

1. Botelho L. *et al.* Adverse cutaneous drug reactions in a single quaternary referral hospital. *Int. J. Dermatol.*, 2016; 55 (4): e198-203.
2. Mockenhaupt M. *et al.* Stevens-Johnson syndrome and toxic epidermal necrolysis: assessment of medication risks with emphasis on recently marketed drugs. The EuroSCAR-study. *J. Invest. Dermatol.*, 2008; 128 (1): 35-44.
3. Levi N. *et al.* Medications as risk factors of Stevens-Johnson syndrome and toxic epidermal necrolysis in children: a pooled analysis. *Pediatrics*, 2009; 123 (2): e297.
4. Nirken M., High W., Roujeau J.-C. Stevens Johnson syndrome and toxic epidermal necrolysis: Pathogenesis, clinical manifestations, and diagnosis. www.uptodate.com, 2016.
5. Nirken M., High W., Roujeau J.-C. Stevens-Johnson syndrome and toxic epidermal necrolysis: Management, prognosis, and long-term sequelae. www.uptodate.com, 2016.
6. Creamer D. *et al.* U. K. guidelines for the management of Stevens-Johnson syndrome/toxic epidermal necrolysis in adults, 2016. *Br. J. Dermatol.*, 2016; 174 (6): 1194-227.
7. French L. Toxic epidermal necrolysis and Stevens-Johnson syndrome: our current understanding. *Allergol Int.,* 2006; 55 (1): 9-16.
8. Genin E. *et al.* HLA-A*31:01 and different types of carbamazepine-induced severe cutaneous adverse reactions: an international study and meta-analysis. *Pharmacogenomics J.*, 2014; 14 (3): 281-8.
9. Koh M., Tay Y. Stevens-Johnson syndrome and toxic epidermal necrolysis in Asian children. *J. Am. Acad. Dermatol.*, 2010; 62 (1): 5
10. Sotozono C., Ueta M. Systemic and local management at the onset of Stevens-Johnson syndrome and toxic epidermal necrolysis with ocular complications. *Am. J. Ophthalmol.*, 2010; 149 (2): 354.
11. Khoo A., Foo C. Toxic epidermal necrolysis in a burns centre: a 6-year review. *Burns*, 1996; 22 (4): 275-8.
12. Schneck J., Sekula P. *et al.* Effects of treatments on the mortality of Stevens-Johnson syndrome and toxic epidemal necrolysis: a retrospective study on patients included in the prospective EuroSCAR Study. J. Am. Acad. Dermatol., 2008; 58 (1): 33-40.