

PREZENTARE DE CAZ

Tratamentul endovascular al malformațiilor arteriovenoase: prezentare de caz

Sorin Barat^{1,2*}, Vladimir Gura¹, Ion Balica²,
Eduard Bernaz², Ruslan Cemîrtan¹, Ilona Cucu¹,
Aurel Țurcan²

¹Laboratorul de chirurgie endovasculară, Spitalul Clinic Republican, Chișinău, Republica Moldova;

²Catedra de chirurgie nr. 4, Universitatea de Stat de Medicină și Farmacie „Nicolae Testemițanu”, Chișinău, Republica Moldova.

Autor corespondent:

Sorin Barat, asistent universitar

Catedra de chirurgie nr. 4

Universitatea de Stat de Medicină și Farmacie „Nicolae Testemițanu”

bd. Ștefan cel Mare și Sfânt, 165, Chișinău, Republica Moldova, MD-2004

e-mail: sorin.barat@usmf.md

Ce nu este cunoscut, deocamdată, la subiectul abordat

Varietatea mare a localizării, mărimii și structurii malformațiilor arteriovenoase, cât și rata înaltă de recidivare impune combinarea mai multor metode de tratament pentru a obține un rezultat satisfăcător.

Ipoteza de cercetare

Aționarea coordonată în cadrul unei echipe multidisciplinare de intervenție permite ameliorarea rezultatelor tratamentului endovascular și vascular al malformațiilor arteriovenoase.

Noutatea adusă literaturii științifice din domeniu

A fost prezentat un caz rar de malformație arteriovenoasă, tratat prin embolizare endovasculară cu microsferă. Această tehnologie este inovativă pentru Republica Moldova.

Rezumat

Introducere. Malformația arteriovenoasă este o anomalie vasculară activă hemodinamic, de tip „fast flow”, caracterizată printr-un „nidus” ce constă din afluenți arteriali și vene dilatate de drenaj, interconectate în mod direct prin micro și macro fistule. Malformațiile arteriovenoase (MAV) nu involuează niciodată. În 70% din cazuri, se localizează în regiunea capului și gâtului. Conform unui studiu ce descrie 200 de cazuri consecutive, în 34% MAV erau detectate la naștere, în 21% – malformațiile au devenit vizibile în copilărie, în 8,5% din cazuri – în timpul pubertății și numai în 21,5% din cazuri

CASE REPORT

Endovascular management of arteriovenous malformations: a case report

Sorin Barat^{1,2*}, Vladimir Gura¹, Ion Balica²,
Eduard Bernaz², Ruslan Cemirtan¹, Ilona Cucu¹,
Aurel Turcan²

¹Laboratory of endovascular surgery, Republican Clinical Hospital, Chisinau, Republic of Moldova;

²Chair of surgery no. 4, Nicolae Testemitanu State University of Medicine and Pharmacy, Chisinau, Republic of Moldova.

Corresponding author:

Barat Sorin, MD, assistant professor

Chair of surgery no. 4

Nicolae Testemitanu State University of Medicine and Pharmacy

165, Ștefan cel Mare si Sfânt ave., Chisinau, Republic of Moldova, MD-2004

e-mail: sorin.barat@usmf.md

What is not known yet, about the topic

It is frequently difficult to choose an optimal treatment method for arteriovenous malformations due to their localization variability, size, structure and high rate of relapse. Thus, sometimes it is necessary to combine several treatment methods to achieve a satisfactory result.

Research hypothesis

Coordinated interdisciplinary teamwork offers the possibility to improve the outcomes of vascular and endovascular treatment of arteriovenous malformations.

Article's added novelty on this scientific topic

A rare case of arteriovenous malformation was presented, treated by means of endovascular embolization with microspheres. This technology is innovative for the Republic of Moldova.

Abstract

Introduction. Arteriovenous malformations are fast flow vascular anomalies, characterized by a so called “nidus”, which represents arterial feeders and dilated outflow veins that are interconnected through micro and macro fistulas. Arteriovenous malformations (AVM) never regress. In 70% of cases it affects the head and neck region. According to a study which analyzed 200 consecutive cases, 34% of all AVM were discovered at birth, 21% of cases became visible during childhood, in 8.5% of cases – during puberty, and in 21.5% cases these anomalies were discovered in adults. Puberty and trauma are

aceste anomalii au fost depistate la vârsta adultă. Un factor declanșator al creșterii malformației este pubertatea și traumatismul. Metodele de bază de diagnostic sunt scanarea Duplex, RMN-angio și arteriografia. Metodele de tratament sunt embolizarea, rezecția chirurgicală sau combinarea acestora. Recidiva este foarte frecventă, ajungând peste 90%, fapt ce impune reintervenții episodice.

Material și metode. Pacientul S., bărbat de 30 de ani, acuză prezența unei formațiuni tumorale a regiunii nazo-labiale, senzație de pulsație permanentă, periodic – dureri și sângerări frecvente la periaj dentar. Diagnosticul de malformație arteriovenoasă a regiunii nazolabiale, stadiul III după Schobinger, a fost stabilit clinic, prin duplex arterial, angio-RMN și arteriografie. S-a efectuat embolizarea supraseductivă a malformației prin bazinul arterelor maxilare, bilateral, folosind microsferă, sub anestezie locală, din acces prin artera femurală comună dreaptă.

Rezultate. Evoluția postoperatorie a decurs fără complicații. Formațiunea de volum a cedat în dimensiuni după embolizare, a dispărut senzația de pulsație și disconfort local. S-au diminuat hemoragiile gingivale. Pacientul a fost externat a doua zi după intervenție în stare satisfăcătoare.

Concluzii. Tehnica endovasculară rămâne metoda de elecție în tratamentul malformațiilor arteriovenoase, fie ca metodă unică, sau în asociere cu o rezecție radicală, ulterioară, a malformației. Metoda endovasculară este sigură, minim-invazivă și cu traumatism intervențional foarte scăzut. Luând în considerație gradul înalt de recidivă, această metodă poate fi repetată de mai multe ori. Dintre avantaje, menționăm și durata scurtă de spitalizare.

Cuvinte cheie: malformație arteriovenoasă, anomalie vasculară, tratament endovascular, embolizare, tratament hibrid.

Descrierea cazului

Prezentare generală

Pacientul S., bărbat de 30 de ani, acuză prezența unei formațiuni tumorale a regiunii nazo-labiale, senzație de pulsație permanentă, periodic dureri și sângerări frecvente la periaj dentar. Formațiunea s-a dezvoltat treptat, în cursul a mai multor ani, cu o creștere mai accelerată în perioada pubertară. În 2015, a suportat o embolizare selectivă de malformație prin artera maxilară dreaptă. Peste o lună după intervenție, aceasta, progresiv, a recidivat.

Diagnosticul de malformație arteriovenoasă a regiunii nazolabiale, stadiu III după Schobinger, a fost stabilit:

- clinic (asimetrie facială, determinată de o formațiune de volum în regiunea nazolabială cu colorație zmeurie a tegumentelor supraiacente, hipertrofie gingivală. Palpat, se determina pulsație, iar auscultativ – un tril specific);
- prin duplex arterial, care a demonstrat comunicarea arteriovenoasă cu flux arterial de rezistență joasă și viteză înaltă, și flux venos pulsatil, cu vase tortuoase;
- angio-RMN – prezența formațiunii cu semnal hiperintens în regiunea nazolabială (Figura 1);

considered to be triggering factors that determine the malformation to grow. Basic diagnostic tools are: Duplex scanning, MRA and angiography. Treatment modalities include endovascular embolization, surgical excision or the combination of these two. Relapse rate is higher than 90%, thus multiple re-interventions are frequently necessary.

Material and methods. Patient S., male, 30 years old, on admission complains of presence of a pulsatile tumor in the nazo-labial region, periodical pain and bleeding at teeth brushing. The diagnosis of arteriovenous malformation of the nazo-labial region, Schobinger stage III, was set by clinical examination, arterial duplex scanning, MRA and angiography. Supra-selective embolization of the anomaly with microspheres was achieved through the maxillary arteries, bilaterally, under local anesthesia. The access site was the right common femoral artery.

Results. Postoperative outcome was eventless. The tumor decreased in size after the intervention. The pulsatile sensation disappeared. There were no gingival bleedings at tooth brushing. The patient was discharged the second day after the intervention in a satisfactory state.

Conclusions. The endovascular approach remains the method of choice in the treatment of arteriovenous malformations, in combination or not with surgical excision of the malformation. The endovascular method is safe, minimally invasive, and with minimal interventional trauma. Due to the high rate of relapse, this method can be applied repeatedly. Another advantage is the short term of hospital stay.

Key words: arteriovenous malformation, vascular anomaly, endovascular treatment, embolization, hybrid treatment.

Case report

General presentation

Patient S., male, 30 y.o., on admission he complains of the presence of a pulsatile tumor in the nazo-labial region, periodical pain and bleeding at tooth brushing. The tumor has developed gradually during several years, with a more accelerated growth during puberty. The patient had attended a selective embolization in year 2015 through the right maxillary artery. The malformation progressively relapsed in one month after the intervention.

The diagnosis of arteriovenous malformation of the nazo-labial region, Schobinger stage III was set:

- at physical examination (facial asymmetry determined by a pink pulsatile tumor in the nazo-labial region, gingival hypertrophy, at auscultation – a specific murmur was audible);
- arterial duplex, showed the arteriovenous communication with low resistance and high velocity arterial flow, and pulsatile venous flow with tortuous veins;
- MRA – demonstrated the presence of the anomaly with hyper-intense signal in the nazo-labial region (Figure 1);

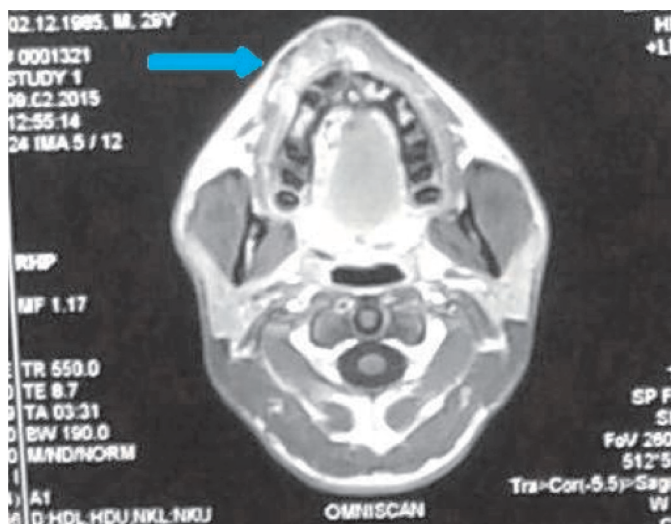


Fig. 1 CT-angiografie. Săgeata indică localizarea malformației arteriovenoase.

Fig. 1 CT Angiography. Arrow shows the localization of the arteriovenous malformation.

- teste de laborator, generale și biochimice – fără particularități;
- coagulograma: fără date de coagulopatie de consum;
- ECG, Eco-CG – fără date de insuficiență cardiacă și hipertrofie miocardică.

Managementul endovascular

Prezența diagnosticului de malformație arteriovenoasă a regiunii nazolabiale, stadiu III după Schobinger, recidivantă, a servit drept indicație absolută pentru angiografie, cu o eventuală embolizare selectivă. Riscul anesteziologic a fost stabilit ASA II.

Asistența anestezică a constat în asigurarea unei linii venoase periferice de perfuzie, sedare medicamentoasă monitorizată conform standardelor de bază ASA. Locul puncției a fost anesteziat cu sol. lidocaină 1% – 5ml.

S-a efectuat angiografie cu substracție digitală selectivă a bazinului arterelor carotide externe, bilateral (Figurile 2 și 3), unde, la injectarea substanței de contrast, s-au identificat artere „feeder” din arterele maxilare, bilateral, cu evidențierea unui „nidus” bine contrastat și o umplere rapidă a fazei venoase. A fost luată decizia de embolizare endovasculară a malformației.

Cu un sistem endovascular, format dintr-o teacă selectivă, cu intubarea arterei carotide externe și a unui cateter de suport hidrofili, angulat pe ghid hidrofili (0,018”), s-a manipulat, selectiv, în artera maxilară dreaptă, folosind tehnica „roadmap”. S-a efectuat embolizarea cât mai distală a arterelor feeder și a „nidusului”, folosind microsferă cu dimensiuni de 900-1200 μm, în amestec cu substanță de contrast până la staza arterială, cu efectuarea angiografiei de control, postembolizare (Figura 4). Aceeași procedură s-a efectuat și în bazinul arterei carotide externe stângi (Figura 5).

Evoluția postintervențională

- volumul malformației s-a redus considerabil în următoarea zi după intervenție;

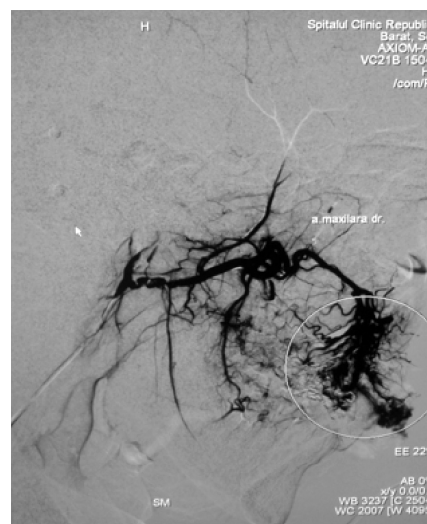


Fig. 2 Desen angiografic al malformației (pre-embolizare). Bazinul a. maxilare drepte.

Fig. 2 Angiographic picture of the malformation (before embolization). Basin of the right maxillary artery.

- general and biochemical analyses were normal;
- coagulation was normal;
- ECG, Eco-CG – without signs of cardiac failure or myocardial hypertrophy.

Endovascular management

The presence of the diagnosis of relapsing arteriovenous malformation of the nazo-labial region, Schobinger stage III, was an absolute indication for angiography with subsequent supra-selective embolization. Anesthesiologic risk was ASA II.

Pain management and anesthesiologic support consisted of: a perfusion line was set though the entire procedure for medical sedation, hemodynamic support and vital parameters monitoring, according to basic ASA standards. Local anesthesia with 1% – 5 ml lidocaine was used at the puncture site.

Bilateral selective digital subtraction angiography of the external carotid arteries was performed (Figure 2 and Figure 3). Feeding arteries and the nidus were identified deriving from the maxillary arteries bilaterally (well contrasted and fast filling of the venous phase). The decision of endovascular embolization of the malformation has been taken.

The feeding arteries were catheterized using an endovascular system consisting of a selective sheath, a support catheter on a 0.018” hydrophilic guide wire, under selective roadmap control through right maxillary artery. Distal embolization of the nidus and feeding arteries was performed using microspheres (900-1200 μm) together with contrast, until arterial stasis was reached. Control angiography was performed (Figure 4). The same procedure was repeated on the left side (Figure 5).

Post-interventional evolution:

- the malformation volume has reduced considerably by the next day after the intervention;

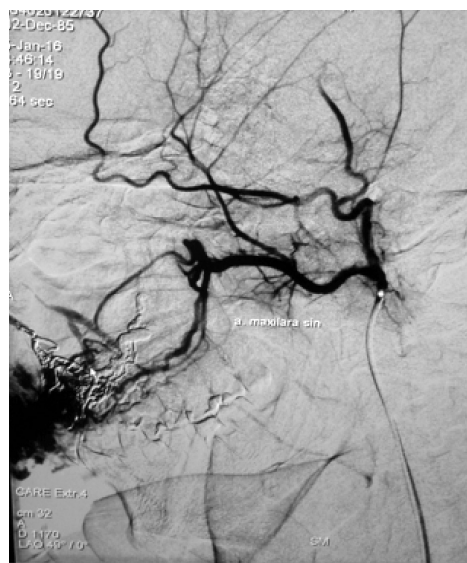

Fig. 3 Desen angiografic al malformației pre-embolizare. Bazinul a. maxilare stângi.

Fig. 3 Angiographic picture of the malformation (before embolization). Basin of the left maxillary artery.

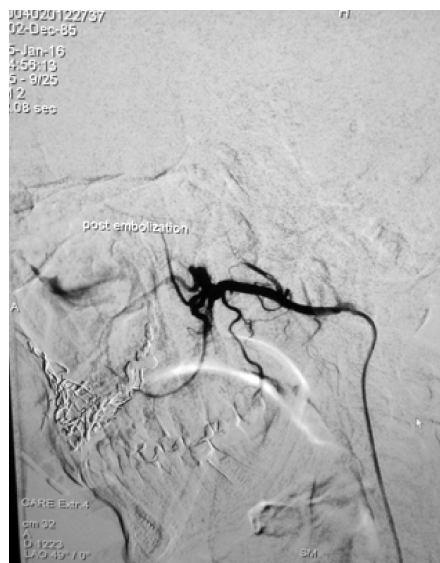

Fig. 4 Desen angiografic postembolizare. Stază arterială pe dreapta.

Fig. 4 Angiographic picture after embolization. Arterial stasis on the right side.

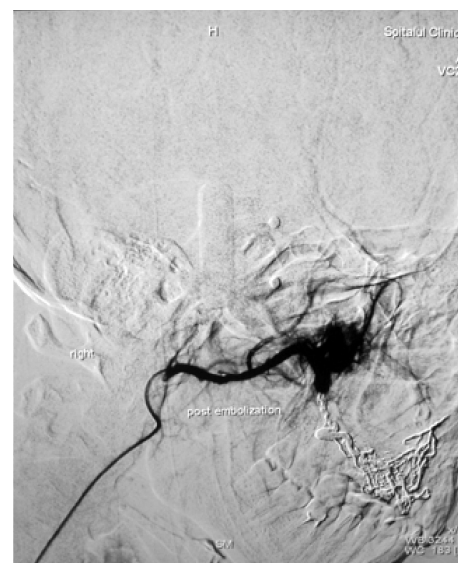


Fig. 5 Desen angiografic postembolizare. Stază arterială pe stânga.

Fig. 5 Angiographic picture after embolization. Arterial stasis on the left side.

- a dispărut senzația de pulsație permanentă în regiunea nazolabială;
- durerile moderate locale după embolizare au fost cupate cu analgetice;
- cavitatea bucală a fost prelucrată cu antiseptice orale;
- antibioticoterapie profilactică cu tab. Ciprofloxacina 500 mg de două ori pe zi timp de 5 zile;
- complicații din partea regiunii de acces (femoral pe dreapta) nu au fost;
- pacientul a fost externat a doua zi după intervenție în stare satisfacatoare.

Discuții

Malformația arteriovenoasă este o anomalie vasculară activă hemodinamic, de tip *“fast flow”*, caracterizată printr-un „nidus” ce constă din afluenți arteriali și vene dilatate de drenaj, interconectate direct prin micro și macro fistule. Malformațiile arteriovenoase nu involuează niciodată [1]. În 70% din cazuri se localizează în regiunea capului și gâtului [2]. Conform studiului lui Enjolras O. (2007), efectuat pe 200 de cazuri consecutive, s-a constatat că în 34% MAV erau detectate la naștere, în 21% – malformațiile au devenit vizibile în copilărie, în 8,5% din cazuri – în timpul pubertății și în 21,5% anomaliile au fost depistate la vârsta adultă [1].

Pentru evaluarea exhaustivă a unei malformații arteriovenoase, trebuie de luat în considerație următoarele aspecte:

- localizarea și extinderea leziunii;
- prezența și tipul comunicării arteriovenoase;
- gradul de afectare a organelor adiacente (organe vitale, muschi, schelet);
- prezența altor malformații;
- capacitatea echipei de a prezice progresia leziunii pentru managementul ei profilactic [4].

- the feeling of permanent pulsation in the nazo-labial region has disappeared;
- analgesics were used for the treatment of pain after the procedure;
- the oral cavity was treated with antiseptics;
- prophylactic antibiotics with tab. Ciprofloxacine 500 mg two times a day for five days has been administered;
- the access point (right femoral artery) had no complications;
- the patient was discharged from hospital on the second day after the procedure in a satisfactory state.

Discussion

Arteriovenous malformations are fast flow vascular anomalies, characterized by a so called “nidus”, which consists of arterial feeders and dilated outflow veins that are interconnected through micro and macro fistulas. Arteriovenous malformations never regress [1]. In 70% of cases it affects the head and neck region [2]. According to a study which analyzed 200 consecutive cases, 34% of all were discovered at birth, 21% of cases became visible during childhood, in 8.5% of cases – during puberty, and in 21.5% cases these anomalies were discovered in adults [1].

The following aspects should be considered for an efficient evaluation of a vascular malformation:

- localization and severity of the lesion;
- presence and type of arteriovenous communications;
- level of adjacent organ involvement (vital organs, muscle, bone);
- presence of other malformations;
- the team capacity of predicting lesion progression to advocate prophylactic measures [4].

Gradarea severității leziunii se face conform scorului Scho-binger: stadiul I este unul inactiv, când malformația arteriovenoasă mimează o malformație capilară sau un hemangiom în faza involutivă; stadiul II este caracterizat de expansiunea leziunii: ea devine mai caldă, mai mare, cu murmur specific; stadiul III este caracterizat de distrucție, cu toate simptomele descrise, plus ulceratii, hemoragii, osteoliză; stadiul IV, rar întâlnit, este caracterizat de simptomele menționate, plus insuficiență cardiacă [6, 7].

Cheia succesului în tratamentul malformației arteriovenoase este înțelegerea anatomiei nidusului și tipul conexiunilor arteriovenoase [3]. Houdart E. (1993), descrie trei tipuri de arhitectonică a malformației arteriovenoase. Primul tip este arteriovenos, în care nu mai mult de trei artere comunică cu o componentă venoasă inițială; al doilea tip este arteriolovenos, în care mai multe artere comunică cu o singură venă; al treilea tip este arteriolovenulos, în care multiple arteriole drenează în multiple venule [5]. Anume malformațiile de tipul trei sunt cele mai rezistente la tratament, cu cea mai înaltă rată de recidivă [3].

Diagnosticul malformațiilor arteriovenoase se stabilește:

- clinic (la inspecție – înclinarea pelvisului, scolioză, discrepanță în lungime a extremităților, asimetrii, modificări tegumentare, tumefacții; auscultativ se determină un murmur specific; palpativ, se apreciază trillul caracteristic, pulsația, consistența) [4];
- prin duplex arterial, se demonstrează comunicarea arteriovenoasă (se determină un flux arterial de rezistență joasă și viteză înaltă, cu flux venos pulsatil, cu vase tortuoase) [1];
- angio-RMN detaliază structura, extinderea leziunii și relația dintre aceasta și țesuturile adiacente;
- CT cu reconstrucții 3D redau anatomia spațială a malformației;
- testele de laborator pot constata trombocitopenie (hiperutilizare la nivelul malformației), anemie (în caz de hemoragii), hematurie (localizare renală a malformației) etc.;
- coagulograma poate fi sugestivă pentru o coagulopatie de consum, cu creșterea D-dimerilor și scăderea fibrinogenului;
- evaluarea cardio-pulmonară prin ECG, Eco-CG, radiografie toracică;
- arteriografia – se face după stabilirea diagnosticului prin metodele menționate, cu scopul de a determina bazinul arterial pentru acces la „nidus”.

Diagnosticul diferențial se va face, în primul rând, cu tumorile vasculare. Adesea, malformațiile vasculare sunt, neargumentat, numite „hemangioame”. În stadiul inactiv, malformația arteriovenoasă poate fi confundată cu malformația capilară. De asemenea, în stadiul III al malformației, este necesar de a o diferenția de alte maladii care induc ischemia extremităților (ocluzii embolice, aterosclerotice etc.) [8].

Conform unui studiu internațional, efectuat pe 2000 de pacienți, grupul ISSVA a formulat șase principii de tratament al malformațiilor vasculare [4]:

- abordarea individuală a fiecărui pacient;

Grading the severity of the lesion is made using the Scho-binger severity score according to which: stage I is the quiescent stage when the AVM mimics a capillary malformation or an involuting hemangioma; stage II is expansion: the lesion becomes warmer, bigger, throbbing, with a thrill and a bruit; stage III is destruction, with all the symptoms above plus ulcers, hemorrhages, and bony lytic lesions; stage IV is rare and is comprised of all of above plus cardiac failure [6, 7].

The key for success in the treatment of arteriovenous malformations is understanding the anatomy of the nidus and the type of arteriovenous interconnections [3]. Houdart E. (1993) describes three types of arteriovenous interconnections: first type is arteriovenous, in which no more than three arteries drain into an initial venous component; the second type is arteriolovenous, in which more than three arteries drain into a vein; the third type is arteriolovenulous, in which multiple arterioles drain into multiple venules [5]. Namely the third type of arteriovenous malformations is most resistant to treatment, having the highest relapse rate [3].

The diagnosis of arteriovenous malformations is made:

- clinically (tilting of the pelvis, scoliosis, extremity length discrepancy, asymmetry, skin changes, tumefaction at inspection; characteristic thrill at auscultation; bruit, pulsation, consistency at palpation) [4];
- arterial duplex shows the arteriovenous communications (low-resistance high-velocity arterial flow, above the baseline, with high diastolic flux, and pulsatile venous flow below the baseline, vessels are tortuous) [1];
- MRA – demonstrates structure, extension and relation of the lesion and adjacent tissues;
- CT with 3D reconstructions show three dimensional spatial anatomy of the malformation;
- general blood analyses may show thrombocytopenia (platelet trapping), anemia (in case of bleeding), hematuria (renal localization) etc.;
- coagulation tests can be suggestive of an utilization coagulation disorder, with elevated D-dimers and low fibrinogen;
- cardio-pulmonary evaluation is performed by ECG, Eco-CG, thoracic radiography;
- arteriography – is performed after the diagnosis is made through the mentioned methods. Its goal is to determine the feeding arteries for the access to the nidus.

Differential diagnosis is made with vascular tumors in the first place. Frequently vascular malformations are mistakenly diagnosed as hemangiomas. In the quiescent stage arteriovenous malformations can be confounded with a capillary malformation. In stage III of an arteriovenous malformation it is important to differentiate it from other diseases that can cause extremity ischemia (embolic occlusions, atherosclerosis etc.) [8].

According to an international study that included 2000 patients, the ISSVA group has formulated six principles of vascular malformation treatment [4]:

- individual approach to each patient;

- tratarea precoce a pacienților cu vârste între 3 și 7 ani, înainte de a începe școala;
- înlăturarea disfuncției hemodinamice;
- extirparea radicală doar în cazul evitării prejudiciului funcțional;
- intervenția chirurgicală trebuie să fie programată și etapizată;
- tratamentul trebuie să fie interdisciplinar și combinat.

Alți autori (grupul de la Mayo) consideră că intervenția trebuie să fie într-o singură ședință [4].

Modernizarea tehnicilor endovasculare prin disponibilizarea cateterelor flexibile, cu un calibru mic, permite canularea supraseductivă cât mai distală a segmentului arterial al malformației, chiar ajungând în „nidus” (partea centrală a malformației), cu demarcarea angiografică a structurii malformației. Scopul principal este de a oblitera nidusul malformației. Este contraindicată folosirea coil-urilor, plug-urilor sau balonașelor detașabile, gelfoam-ului sau altor particule mari pentru a nu oblitera arterele în segmentele proximale, astfel blocând accesul endovascular spre „nidus”. Atât coil-urile, cât și substanțele sclerozante (alcool absolut) pot fi folosite pentru obliterarea segmentului venos, după lichidarea „nidusului”. Embolizarea „nidusului” se va face cu materiale ce asigură obliterarea permanentă a acestuia la nivel microscopic. Dintre agenții ce se bucură de un succes mai mare, menționăm particulele de spumă din polyvinil alcool (Ivalon) [8], alcoolul absolut [9], adezivele din cyanoacrilat cu polimerizare rapidă (NBCA), copolimerul de alcool/tantal (Onyx, ev3, Irvine, California) [3]. Adezivul cu cyanoacrilat trebuie diluat înainte de injectare prin cateter pentru a evita reacția de polimerizare în cateter, soldată cu obliterarea lui.

Un studiu retrospectiv, efectuat pe 272 de pacienți, sugerează că tratamentul chirurgical de unul singur sau „hibrid”, adică, combinat cu embolizarea endovasculară, are rezultate mai bune în cazul malformațiilor arteriovenoase localizate și într-un stadiu mai precoce de evoluție [10].

În cazul malformațiilor arteriovenoase, aflate într-un stadiu avansat de evoluție, este puțin probabil ca embolizarea endovasculară să fie suficientă pentru controlul optim al leziunii, impunând abordarea terapeutică „hibridă” [11].

Printre complicațiile posibile după embolizarea malformațiilor arteriovenoase, menționăm:

- „overspill-ul”, ce constă în revărsarea materialului embolic în alte bazine, cu provocarea fenomenelor ischemice;
- în cazul folosirii alcoolului absolut, se induce un sindrom algic pronunțat, necroze, leziuni ale nervilor, uneori chiar și deces din cauza hipertensiunii arteriale pulmonare, urmată de insuficiență respiratorie acută și colaps cardiovascular;
- complicații la locul puncției (hematom pulsatil, tromboză arterială, disecție, fistulă arteriovenoasă).

Este de menționat că aproximativ 57% dintre pacienții tratați prin metoda endovasculară și chirurgicală, vor avea recurența malformației în primul an după tratament. În 98% din cazuri, malformațiile pot recidiva în decursul următorilor 5 ani după tratament. Astfel, dacă după 5 ani după intervenție nu are loc o reexpansiune a malformației, faptul dat indică la

- early treatment of patients aged 3 to 7 years, before school starts;
- management of the hemodynamic dysfunction;
- radical resection only if no functional prejudice will occur;
- surgery must be planned and staged;
- treatment should be interdisciplinary and combined.

Other authors (Mayo group), suggest that surgery should be radical and not staged [4].

As endovascular technologies evolve, more flexible and small caliber endovascular catheters are becoming available. This improves the accessibility of the nidus of the malformation, the main goal being its obliteration. It is contraindicated to use coils, plugs, detachable balloons or gel foam, for feeding artery occlusion, thus blocking the endovascular access to the nidus. Coils and sclerosing agents (absolute alcohol) can be used for obliteration of the draining vein after negotiation of the nidus. The embolization of the nidus should be performed with agents that would permanently obliterate it at a microscopically level. Particles that are used with better results are polyvinyl alcohol foam (Ivalon) [8], absolute alcohol [9], rapid polymerization cyanoacrylate glue (NBCA), alcohol copolymer/tantalum (Onyx, ev3, Irvine, California) [3]. Cyanoacrylate glue must be diluted before administered through the catheter, to avoid its obliteration.

A retrospective study of 272 patients suggests that surgical treatment alone, or the hybrid approach (in combination with endovascular embolization) shows better results in localized malformations that are not in advanced stages [10].

Arteriovenous malformations which are in an advanced stage, frequently cannot be managed only by means of an endovascular embolization, and a hybrid approach is needed [11].

Possible complications after endovascular embolizations include:

- “overspill” of the embolic material into adjacent arterial pools with subsequent ischemic phenomena;
- use of absolute ethanol can cause severe pain, necrosis, nerve damage, sometimes death due to acute pulmonary hypertension, respiratory insufficiency and cardiovascular collapse;
- puncture site complications (pulsatile hematoma, arterial thrombosis, dissection, arteriovenous fistulas).

Approximately 57% of patients treated endovascular or/and surgically will have a relapse in the first year after the intervention. In 98% cases, relapse of malformations is observed during 5 years after treatment. Thus, a durable result is considered if there is no enlargement of the malformation after 5 years. It is to be concluded that patients after treatment of arteriovenous malformations should be monitored at least for 5 years [12].

Conclusions

Endovascular management is the method of choice in the modern treatment of arteriovenous malformations, followed

o evoluție favorabilă, de durată. Deci, pacienții care au beneficiat de intervenții endovasculare și/sau chirurgicale, trebuie monitorizați, cel puțin, 5 ani [12].

Concluzii

Managementul endovascular reprezintă metoda de elecție în tratamentul modern al malformațiilor arteriovenoase, urmată sau nu de extirparea chirurgicală, în funcție de delimitarea anatomică și particularitățile malformației. În cazurile mai complexe, sunt necesare embolizări endovasculare repetate, deseori fiind suficiente pentru ameliorarea sau abolirea simptomelor. Uneori, se cere o abordare multidisciplinară. Din materialele folosite pentru embolizare, cele mai eficiente, în prezent, sunt considerate adezivele cyanoacrilate sau copolimer de alcool/tantal (Onyx), administrate supraseductiv în nidusul malformației arteriovenoase, cu sau fără sclerozarea sau/și coilingul segmentului venos, pentru un rezultat durabil. Monitorizarea pacienților după tratamentul endovascular și/sau chirurgical al malformațiilor arteriovenoase trebuie să fie de, cel puțin, 5 ani.

Contribuția autorilor

BS și GV au efectuat intervenția, BS, BE, CR, CI au participat la luarea deciziilor asupra managementului perioperator, BS a conceput și a scris manuscrisul, BI și BE au revizuit și au completat manuscrisul. Toți autorii au citit și au aprobat versiunea finală a manuscrisului.

Declarația de conflict de interes

Autorii declară lipsa conflictului de interes.

or not by surgical excision, depending on the anatomical delineation of the malformation and its particularities. In complex cases, staged embolizations are practiced. These are many times sufficient for symptom relief. In other cases a multidisciplinary approach is needed. The most effective materials used for embolization are cyanoacrylate glue, alcohol copolymer/tantalum (Onyx) or absolute alcohol delivered supra selectively into the nidus followed or not by coiling and/or sclerosing the venous outflow segment, for durable results. Patients after treatment of arteriovenous malformations should be monitored at least for 5 years.

Authors' contribution

BS and GV performed the intervention, BS, BE, CR, CI participated at decision making upon perioperative management, BS realized the design and conceived the article, BI and BE reviewed and completed the article. All authors have read and have approved the final version of the article.

Declaration of conflicting interests

Nothing to disclose.

Referințe / references

- Enjolras O., Wassef M., Chapot R. Arterial malformations in color atlas of vascular tumors and vascular malformations. Ed. Cambridge University Press, New York, USA, 2007, p. 255-256.
- Puttgen B., Redett R., Mitchell S. Vascular anomalies. Hemangiomas and vascular malformations. Medical and surgical management. In: Abram's angiography, Interventional radiology, third edition. Ed. Lippincott Williams & Wilkins, Philadelphia, USA, 2014, p. 320.
- Rowlands P., Healey A. Vascular malformations. In: Endovascular Intervention for Vascular Disease, Principles and Practice. Ed. Informa Healthcare, New York, USA, 2008, p. 451-452.
- Dimakakos P., Kotsis T. Arteriovenous malformations in vascular surgery. Ed. Springer-Verlag, Berlin Heidelberg, 2007, p. 580-583.
- Houdart E., Gobin Y., Casasco A., Aymard A., Herbreteau D., Merland J. A proposed classification of intracranial arteriovenous fistulae and malformations. *Interv. Neuroradiol.*, 1993; 35: 381-5.
- Enjolras O., Logeart I., Gelbert F., Lemarchand-Venencie F., Reizine D., Guichard J. *et al.* Arteriovenous malformations: a study of 200 cases. *Ann. Dermatol. Venereol.*, 2000, 127: 17-22.
- Kohout M., Hansen M., Pribaz J., Mulliken J. Arteriovenous malformations of the head and neck: natural history and management. *Plast. Reconstr. Surg.*, 1998; 102: 643-54.
- Riles T., Jacobowitz G. Transcatheter embolization in arteriovenous malformation in endovascular technology. Modern trends in vascular surgery. Ed. People's Medical Publishing House. Shelton, Connecticut, USA, 2011, p. 597-603.
- Lee B., Kim D., Huh S. *et al.* New experiences with absolute ethanol sclerotherapy in the management of a complex form of congenital venous malformation. *J. Vasc. Surg.*, 2001, 33: 764-772.
- Liu A., Mulliken J., Zurakowski D. *et al.* Extracranial arteriovenous malformations: natural progression and recurrence after treatment. *Plast. Reconstr. Surg.*, 2010; 125 (4): 1185-1194.
- Wu J., Bisdorff A., Gelbert F. *et al.* Auricular arteriovenous malformation: evaluation, management and outcome. *Plast. Reconstr. Surg.*, 2005; 115 (4): 985-995.
- Steven L., Weiss C., Sally E., Mitchell S. Vascular anomalies: hemangiomas and vascular malformations. Interventional techniques. In: Abram's angiography, Interventional radiology, third edition. Ed. Lippincott Williams & Wilkins, Philadelphia, USA, 2014, p. 332.