

ARTICOLE ORIGINALE

CZU: [616.831-006+616.831-008.811.1]-037-053.2

<https://doi.org/10.52692/1857-0011.2023.2-76.03>

EVALUAREA PROGNOȘTICĂ A COPIILOR DAIGNOSTICAȚI CU TUMORI INTRACEREBRALE ASOCIATE DE HIDROCEFALIE OBSTRUCTIVĂ (REZULTATE PROPRII)

LEANCA Angela

IMSP Spitalul Clinic Municipal de Copii "V. Ignatenco"

Rezumat.

Tumorile sistemului nervos central (SNC) la copii reprezintă un capitol aparte al morbidităților, determinate de afectarea organică și neuropsihologică. Tumorile intracerebrale reprezintă cele mai frecvente forme solide ale copilului (2,7 la 100.000 copii anual), ocupând o mare parte din activitatea de asistență medicală a oncolopediatruului. Având forme diferite, din punctul de vedere al țesutului de origine, localizării, modului de diseminare, tabloului clinic, evoluției în timp și vârstei de debut (de la perioada neonatală la adolescent), s-au realizat progrese semnificative în diagnosticul și tratamentul tumorilor cerebrale astfel încât în prezent, abordarea terapeutică și dispensarizarea acestora implică o echipă multidisciplinară de neurooncologie pediatrică formată din neuropediatru, oncopediatru, neurochirurg, radioterapeut, neuroradiolog, psiholog. Decizia terapeutică, în tumorile cerebrale la copil, trebuie să se bazeze pe concluziile unei echipe multidisciplinare. Scopul tratamentului chirurgical al tumorilor cerebrale de către un neurochirurg este ameliorarea stării și evitarea erorilor terapeutice, prevenind sechelele neurologice pe termen lung și îmbunătățirea calității vieții copilului.

Cuvinte cheie: tumori cerebrale, hidrocefalie obstructivă, copil, evaluare, prognostic.

Summary. Prognostic evaluation of children diagnosed with intracerebral tumors associated by an obstructive hydrocephalus (own results).

Tumors of the Central Nervous System (CNS) in children are a special chapter of morbidity, caused by organic and neuropsychological damage. Intracerebral tumors are the most common solid forms at child (2.7 per 100,000 children annually), occupying a large part of the medical care of the child. Having different forms, from the point of view of tissue origin, localization, dissemination, clinical picture, evolution over time and onset (from neonatal to adolescent), significant advances have been made in the diagnosis and treatment of brain tumors. So that at present, the therapeutic approach and their dispensarisation involve a multidisciplinary pediatric neuroscience team consisting of neuropediatrics, pediatric neurosurgeon, oncologist, neuroradiologist, psychologist. The therapeutic decision in brain tumors in the child should be based on the conclusions of a multidisciplinary team. The goal of surgical treatment of brain tumors by a neurosurgeon is to improve the state and avoiding therapeutic errors, preventing long-term neurological sequelae and quality of life of the child.

Key words: brain tumors, obstructive hydrocephalus, child, evaluation, prognosis.

Резюме. Прогностическая оценка детей с внутричерепными опухолями и обструктивной гидроцефалией (собственные результаты).

Опухоли центральной нервной системы (ЦНС) у детей являются особой главой заболеваемости, вызванной органическим и нейropsychическим повреждением. Внутричерепные опухоли являются наиболее распространенными твердыми формами ребенка (2,7 на 100 000 детей в год), занимая значительную часть медицинской помощи ребенку. Имея различные формы, с точки зрения ткани происхождения, локализации, распространения, клинической картины, эволюции с течением времени и начала возникновения (от неонатального до подросткового возраста), были достигнуты значительные успехи в диагностике и лечении опухолей головного мозга. Так что в настоящее время терапевтический подход и их диспансеризация включают в себя многопрофильную педиатрическую группу по неврологии, состоящую из невропсихиатрии, педиатров, нейрохирургов, радиотерапевтов, нейрорадиологов, психологов. Терапевтическое решение в опухолях головного мозга у ребенка должно основываться на выводах многодисциплинарной команды. Цель хирургического лечения опухолей головного мозга нейрохирургом - улучшить состояние и избежать терапевтических ошибок, предотвратив длительные неврологические осложнения и улучшить качество жизни ребенка.

Ключевые слова: опухоли головного мозга, обструктивная гидроцефалия, ребенок, оценка, прогноз.

Introducere.

Tumorile intracerebrale la copii pot proveni, teoretic, din orice structură: creier, meninge, glanda hipofizară, craniu, eventual ţesut embrionar rezidual. La baza oricărui proces oncologic stă afectarea genei supresiei oncogenezei P53 [1, 2, 4, 5, 23, 45, 62]. Majoritatea tumorilor intracerebrale la copii sunt situate intraventricular, la nivelul fosei posterioare şi sunt asociate de o hidrocefalie secundară, obstructivă [4,5,6,7,8,30]. La copiii de până la 3 ani, în majoritatea cazurilor, sunt localizate supratentorial. După vârsta de 3 ani, predomină tumorile de fosă posterioară. La baza acestei afirmaţii stă un principiu pato-fiziologic de amplasare pe linia medie, predominantă a tumorilor intracerebrale la copii, care nu este cunoscut. Conform literaturii de specialitate, incidenţa majoră la copii o reprezintă tumorile de fosă posterioară (aproape jumătate din toate tumorile), tumorile ventriculare, tumorile pineale şi chisturile agresive intracerebrale [9, 10, 11, 12]. 80% fiind localizate intracerebral (dintre acestea, 50-60% sunt gliome difuze) şi 20% la nivelul măduvei. În Moldova, în structura cauzelor mortalităţii prin tumori maligne la populaţia minorilor, locul I îl ocupă tumorile organelor hemopoetice şi sistemului limfoid (53,5%), apoi tumorile creierului şi oaselor (14,0%), neuroblastome (7,4-8,0%) [30]. Incidenţa este de 4-5 cazuri/100.000 locuitori/an), Incidenţa totală anuală a neoplasmelor cerebrale primare este de 9.5 cazuri/100.000 de locuitori [30]. Deasemenea hidrocefalia e determinată de producerea excesivă a lichidului cefalorahidian (obstrucţie relativă) în cadrul papiloamelor de plex choroidian, hipertrofia vilozităţilor.

Odată cu creşterea morbidităţii şi a numărului de persoane cu dizabilităţi neurologice, neurochirurgii din întreaga lume acordă o mare atenţie tumorilor intracerebrale şi hidrocefaliei obstructive, în special sunt axaţi pe metodele noi de diagnostic: folosirea laserului, ghidajului sonografic, monitoring-ul intraoperator. Rezultatele intervenţiilor chirurgicale pentru hidrocefalia obstructivă, secundară tumorilor intracerebrale la copii în Republica Moldova, nu sunt suficient studiate, de aceea actualitatea acestei teme este pe deplin justificată.

Tratamentul chirurgical al hidrocefaliei obstructive în cadrul tumorilor intracerebrale, presupune rezolvarea a două patologii concomitente complicate, iar alegerea tacticii corecte de tratament influenţează direct asupra rezultatului scontat [35, 40, 42, 60, 62]. Intervenţiile chirurgicale sunt considerate universale, dar gradul de eficacitate terapeutică nu este stabil. Redirecţionarea lichidului cefalorahidian din cavităţile ventriculare în spaţiul extracerebral şi ablaţia procesului tumoral sunt paşii care trebuie să-i urmeze orice

neurochirurg. La etapa de stabilire a diagnosticului şi alegerea tacticii de tratament, o atenţie deosebită se acordă neuroimagingului şi metodelor de investigaţii performante, care sunt de elecţie în monitorizarea şi evaluarea stării structurilor cerebrale în perioada pre şi postoperatorie precoce şi tardivă. Odată cu dezvoltarea tehnico-ştiinţifică, o valoare aparte reprezintă investigaţia PET, unica investigaţie capabilă de a diferenţia formaţiunile tumorale restante de zone cicatriceale cerebrale şi care scoate probabilitatea unei operaţii repetate.

Analiza substratului histologic la markerii imunohistochimici, deasemenea reprezintă o actualitate tehnico-ştiinţifică, fiind oportunitatea modernă de diagnostic şi tratament corespunzător la oncopediatru. Astfel, la momentul actual este posibil de determinat substratul genetic al procesului tumoral prin metodele standardizate, iar tratamentul necesar este dependent de rezultatul primit [72, 73]. Totodată, tratamentul bazat pe rezultatele imunohistochimice, aduc schimbări semnificative în perioada de supravieţuire [45,47,50], fiind unul din temeiul iniţierii acestui studiu ştiinţific.

Tactica de tratament la copii privind alegerea dintre prelevarea ori biopsia materialului biologic pentru examenul imunohistochimic sau ablaţia totală a tumorii, este determinată de mai mulţi factori şi caracteristici ale tumorii. Alteori, derivarea lichidului cefalorahidian ar fi metodă paliativă pentru ameliorarea suferinţei cerebrale şi duce la îmbunătăţirea calităţii vieţii copilului.

Simptomatologie.

Particularităţile tumorilor SNC la copii [1, 22, 25, 32]:

1. După localizare, morfostructură, capacităţi biologice ele au careva caractere tipice, deosebite de cele ale adulţilor.

2. La copii predomină tumorile intracerebrale în raport de 70-85%.

3. La copii de până la 3 ani, în majoritatea cazurilor, sunt localizate supratentorial.

4. După vârsta de 3 ani, predomină tumorile de emisferă cerebeloase.

5. O altă particularitate de dezvoltare a tumorilor la copii este faptul că, în 70-85% de cazuri sunt situate pe linia medie (craniofaringiom, meduloblastom, etc). Situarea tumorilor pe linia medie provoacă dereglări de circulaţie a lichidului cefalorahidian.

Astfel, în numeroase cercetări s-a demonstrat, că timpul de la instalarea simptomelor şi până la stabilirea diagnosticului este în medie 65 de zile [12, 14, 23, 45, 52, 66]. Tergiversarea în actul de diagnostic şi tratament, deseori impune senzaţii de vinovăţie a părinţilor şi apropiaţilor, având impact negativ asu-

pra actului medical. În mai multe țări, aceste cazuri sunt calificate drept acțiuni de malpraxis medical [28, 29, 32].

Examinarea fizică atentă a copilului și evaluarea meticuloasă a tuturor constatărilor neurologice, care la copii reprezintă 95% din diagnostic, sunt primii pași spre un rezultat în beneficiul pacientului. Manifestările clinice ce determină tulburările neurologice la un copil cu tumoră intracerebrală sînt variate și depind de mai mulți factori, însă cei mai importanți ar fi: vîrsta, nivelul dezvoltării fizice anterioare îmbolnăvirii și localizarea tumorii. Tumorile cerebrale pot determina leziuni neurologice direct, prin infiltrarea sau compresia structurilor normale ale SNC, sau indirect, prin obstrucția fluxului LCR și creșterea presiunii intracraniene, ultima fiind responsabilă de triada clasică a hipertensiunii intracraniene (HIC): cefalee matinală, vărsături și tulburări vizuale [1]. Prezența acestor simptome sugerează o tumoră de linie mediană sau de fosă posterioară. Frecvent, semnele inițiale ale HIC sînt ne semnificative, subacute, nespecifice și nelocalizate. La copiii de vîrstă, dezvoltarea lentă a HIC se poate asocia cu scăderea performanțelor școlare, fatigabilitate, modificări ale afectivității, motivației, personalității și comportamentului însoțite de cefalee ușoară, intermitentă. Frecvent, primele semne ale HIC în primii ani de viață sînt iritabilitatea, anorexia și întîrzierea în dezvoltare, urmate de regresia parametrilor intelectuali și motori [18, 19]. Tumorile infratentoriale (de trunchi cerebral și cerebeloase) prezintă caracteristici comune: tulburări de echilibru, semne de afectare a trunchiului cerebral (instabilitate trunchiului, tulburări de coordonare a extremităților, tulburări de mers, pareză de nervi cranieni). Nistagmusul și paralizia mișcării de ridicare a pleoapei superioare izolate sau, mai frecvent, asociate cu afectarea nervilor cranieni V, VII și IX, sugerează invazia trunchiului cerebral. Torticolisul poate fi un semn precursor în tumorile cerebrale. Tumorile supratentoriale se pot manifesta printr-o varietate de semne și simptome în funcție de dimensiunea și localizarea tumorii. Cea mai frecventă acuză la debut este cefaleea urmată de convulsii. Semnele de neuron motor central (hemipareză, hiperreflexie și clonus) asociate cu pierdere de sensibilitate pot, de asemenea, să fie prezente. Anorexia, bulimia, pierderea sau excesul ponderal, somnolența, mișcarea ritmică de balansare, creșterea ponderală necorespunzătoare, diabetul insipid, pubertatea precoce sau întîrziată, pot fi semne nespecifice sau ar putea sugera disfuncția pituitară sau hipotalamică. Tumorile hipotalamice pot cauza, de asemenea, ambliopie prin compresia, infiltrarea chiasmei optice sau a nervului optic [20].

Tratamentul.

Tratamentul chirurgical este metoda de elecție a hidrocefaliei obstructive, desi poartă un caracter paleativ. Tratamentul tumorilor cerebrale asociată de hidrocefalie obstructivă include ablația totală sau subtotală a tumorii și metodele de derivare a lichidului cefalorahidian. Aceste etape sînt efectuate individual pentru fiecare pacient. Ulterior pacientului i se alege tratament complementar postoperator prin radioterapie, radiochirurgie sau chimioterapie [10]. Intervenția chirurgicală rămîne a fi cea mai importantă metodă de diagnostic și tratament a tumorilor cerebrale primare. Scopul chirurgiei este: ablația maximală a tumorii cu reducerea volumului tumorii și a efectului de masă, prelevarea materialului biologic pentru examenul histologic, ameliorarea stării generale [4]. Volumul rezecției tumorale este cel mai important factor de prognostic. Încadrarea tumorii într-o clasă histologică este esențială pentru planificarea tratamentului ulterior și pentru prognostic. Biopsia stereotactică ghidată IRM sau CT e utilă ca prim pas în anumite cazuri de tumori talamice și ale nucleilor bazali, leziuni multifocale și leziuni difuz infiltrative radiologic, fără efect de masă semnificativ. Majoritatea neurochirurgilor pediatri preferă biopsia prin craniotomie largă în locul biopsiei stereotactice, chiar și în cazurile în care o rezecție subtotală este anticipată preoperator. Cînd masa tumorală sau hidrocefalia rezultată determină hipertensiune intracraniană cu risc de herniere sub-tentorială sau prin foramen magnum, ablația imediată a tumorii poate salva viața și în situațiile în care tumora este rezecată subtotal. După evaluarea imagistică a tumorii cerebrale copilul se pregătește pentru intervenția chirurgicală, dar numai după administrarea tratamentului simptomatic: steroizi pentru scăderea edemului cerebral, anticonvulsivante în tumorile cerebrale supratentoriale, analgetice. Rezultatele intervenției chirurgicale au fost îmbunătățite datorită progreselor realizate în domeniul tehnicilor chirurgicale, a neuroimagisticii, a dezvoltării neuroanesteziei și terapiei intensive pediatrice, însă este determinat de localizarea anatomică a tumorii stabilită prin examen IRM, volumul intervenției chirurgicale, posibilităților de tratament postoperator în funcție de tipul histologic al tumorii, vîrsta pacientului, evaluarea intraoperatorie. Într-o măsură din ce în ce mai mare, chirurgia tumorilor cerebrale la copii este metoda unică de tratament pe un termen scurt sau să le mențină în remisie îndelungată, scăderea marcată a dozelor în tumorile cu grad scăzut de malignitate. Odată cu creșterea disponibilității tratamentului cu protoni, această tehnică de radioterapie conformațională va fi folosită din ce în ce mai mult în tumorile cerebrale pediatrice. Radioterapia izotopică (125-I, 192-Ir, 90Y, P) intersti-

țială și intracavitară cerebrală cu doze mici, ghidată stereotactic, se utilizează în unele centre specializate și poate fi indicată în situații particulare (tumori bine delimitate, neinfiltrative). Oricum, este nevoie de multă experiență pentru a utiliza aceste tehnici, iar rezultatele la distanță nu sînt net superioare [1].

Radiochirurgia prin GammaKnife a fost utilizată în toată lumea din 1968 pe un lot crescînd de pacienți cu patologii oncologice. GammaKnife este descrisă ca standard de aur în radiochirurgia stereotactică. În anul 2012, aproape 600.000 pacienți au fost tratați prin radiochirurgie. Radiochirurgia GammaKnife este utilizată la ACIBADEM Healthcare Group Kozyatağı Hospital pentru tratamentul indicat pacienților [22].

Durata intervenției chirurgicale de la 1 oră până la 3 ore a fost semnificativ statistic mai frecventă în lotul de bază (17-38,6% cazuri și 2-4,5% cazuri, respectiv; $p < 0,001$), durata intervenției chirurgicale de la 3 ore până la 6 ore a fost semnificativ statistic mai frecventă în lotul martor (37-84,1% de cazuri și 25-56,8% de cazuri, respectiv; $p < 0,01$), iar durata intervenției chirurgicale de la 6 ore până la 9 ore avea doar o tendință de creștere în lotul martor (5-11,4% cazuri și 2-4,5% cazuri, respectiv; $p > 0,05$). Frecvența complicațiilor intraoperatorii a fost semnificativ statistic mai frecventă în lotul martor: 12 (27,3%) pacienți și 2 (4,5%) pacienți, respectiv; $p < 0,01$.

Deși a existat o tendință de creștere a frecvenței ablației totale a tumorii intracerebrale asociate de hidrocefalie obstructivă în lotul de bază (32-72,7% de pacienți și 30-68,2% de pacienți, respectiv; $p > 0,05$) și o tendință de creștere a frecvenței ablației subtotale a tumorii intracerebrale asociate de hidrocefalie obstructivă în lotul martor (14-31,8% pacienți și 3-6,8% pacienți, respectiv; $p > 0,05$), aceste diferențe nu au atins certitudine statistică. Biopsia tumorii intracerebrale asociate de hidrocefalie obstructivă a fost realizată la 3 (6,8%) pacienți din lotul de bază și nici la un pacient din lotul martor ($p > 0,05$).

Analiza în funcție de tipul de intervenție aplicat pentru hidrocefalia obstructivă a constatat următoarele: puncția cornului ventricolului lateral a fost semnificativ statistic mai frecvent realizată în lotul martor (21-47,7% de cazuri și 2-4,5% cazuri, respectiv; $p < 0,001$), iar ventriculocisternostomia endoscopică – semnificativ statistic mai frecvent în lotul de bază (14-31,8% cazuri și 3-6,8% cazuri, respectiv; $p < 0,01$).

Celelalte tipuri de intervenție pentru hidrocefalia obstructivă au fost aplicate similar în ambele loturi de studiu: șuntare ventriculoperitoneală – la 14 (31,8%) pacienți din lotul de bază și la 8 (18,2%) pacienți din lotul martor ($p > 0,05$), șuntare ventriculoatrială – la

3 (6,8%) pacienți din lotul de bază și la 1 (2,3%) pacient din lotul martor ($p > 0,05$), drenajul ventricular extern – la 10 (22,7%) pacienți din lotul de bază și la 5 (11,4%) pacienți din lotul martor.

Cu toate acestea, hidrocefalia obstructivă nu a fost rezolvată semnificativ statistic mai frecvent în lotul martor: 6 (13,6%) cazuri și 1 (2,3%) caz, respectiv; $p < 0,05$.

Frecvența complicațiilor în această perioadă a fost similară în ambele loturi de studiu: 25 (56,8%) de cazuri la pacienții din lotul de bază și 27 (61,4%) de cazuri la pacienții din lotul martor ($p > 0,05$). Diferențe semnificativ statistice nu au fost constatate nici în funcție de fiecare complicație în parte: hipertermie malignă – la 1 (2,3%) pacient din lotul de bază și la 2 (4,5%) pacienți din lotul martor ($p > 0,05$), dereglări neurologice – la 14 (31,8%) pacienți din lotul de bază și la 17 (38,6%) pacienți din lotul martor ($p > 0,05$), comă – la 3 (6,8%) pacienți din lotul de bază și nici la un pacient din lotul martor ($p > 0,05$), hidrocefalie activă – la 5 (11,4%) pacienți din lotul de bază și la 8 (18,2%) pacienți din lotul martor ($p > 0,05$), infecția plagii – la 2 (4,5%) pacienți din lotul de bază și nici la un pacient din lotul martor ($p > 0,05$).

Durata spitalizării pacienților cu tumori intracerebrale asociate de hidrocefalie obstructivă a fost similară în ambele loturi de studiu: de la 7 zile până la 14 zile – la 4 (9,1%) pacienți din lotul de bază și la 6 (13,6%) pacienți din lotul martor ($p > 0,05$), de la 14 zile până la 31 de zile – la 26 (59,1%) de pacienți din lotul de bază și la 30 (68,2%) de pacienți din lotul martor ($p > 0,05$), de la 31 de zile și mai mult – la 14 (31,8%) pacienți din lotul de bază și la 8 (18,2%) pacienți din lotul martor ($p > 0,05$) (figura 4.7).

Astfel, din cele 88 cazuri, în 56 cazuri, durata medie de spitalizare a fost de 14-31 zile, determinată de complicațiile postoperatorii, starea copilului, necesitatea unor intervenții chirurgicale repetate.

Evaluarea prognostică.

În urma efectuării analizei asupra perioadei de supraviețuire la etapa postoperatorie precoce și tardivă, utilizând metoda Kaplan-Meyer, s-a stabilit o diferență statistică ne semnificativă în ambele loturi.

Comparativ cu pacienții cu tumori intracerebrale asociate cu hidrocefalie obstructivă, tratați prin drenarea lichidului cefalorahidian în primă etapă și ulterior ablația tumorii, valoarea medie a duratei supraviețuirii avea doar o tendință de creștere în lotul pacienților cu tumori intracerebrale asociate cu hidrocefalie obstructivă, tratați într-o etapă, doar prin ablația tumorii ($813,80 \pm 1012,7$ zile și $752,30 \pm 1009,2$ zile, respectiv; $p > 0,05$).

Durata de supraviețuire în funcție de perioada de luni era similară în ambele loturi de studiu: de la 0 luni până la 6 luni au supraviețuit 6 (13,6%) pacienți din lotul de bază și 9 (20,5%) pacienți din lotul martor ($p>0,05$), de la 6 luni până la 12 luni – 8 (18,2%) pacienți din lotul de bază și 4 (9,1%) pacienți din lotul martor ($p>0,05$), de la 12 luni până la 24 de luni – 7 (15,9%) pacienți din lotul de bază și 9 (20,5%) pacienți din lotul martor ($p>0,05$), de la 24 de luni până la 60 de luni – 8 (18,2%) pacienți din lotul de bază și 14 (31,8%) pacienți din lotul martor ($p>0,05$), de la 60 de luni sau mai mult – 15 (34,1%) pacienți din lotul de bază și 8 (18,2%) pacienți din lotul martor ($p>0,05$) (Tabelul 1)

Analiza datelor de supraviețuire cu ajutorul tabelor de supraviețuire nu a constatat diferență semnificativ statistică ($p>0,05$) la pacienții cu tumori intracerebrale asociate de hidrocefalie obstructivă, tratați prin drenarea lichidului cefalorahidian și ablația tumorii, și la pacienții cu tumori intracerebrale asociate de hidrocefalie obstructivă, tratați prin ablația cu biopsia tumorii fără drenarea lichidului cefalorahidian.

Supraviețuirea a constituit, respectiv, 76% și 82% la 0,5 ani, 76% și 78% la 1 an, 71% și 78% la 2 ani, 65% și 68% la 3 ani, 59% și 68% la 4 ani, 59% și 68% la 5 ani, 52% și 38% la 6 ani, 52% și 38% la 7 ani, 52% și 38% la 8 ani, 52% și 38% la 9 ani.

Tabelul 1

Durata de supraviețuire în funcție de perioada de luni.

Lot de bază (L ₁)	0-6 luni		6-12 luni		12-24 luni		24-60 luni		> 60 luni	
	6	13,6%	8	18,2%	7	15,9%	8	18,2%	15	34,1%
Lotul martor (L ₀)	9	20,5%	4	9,1%	9	20,5%	14	31,8%	8	18,2%
p	p>0,05		p>0,05		p>0,05		p>0,05		p>0,05	

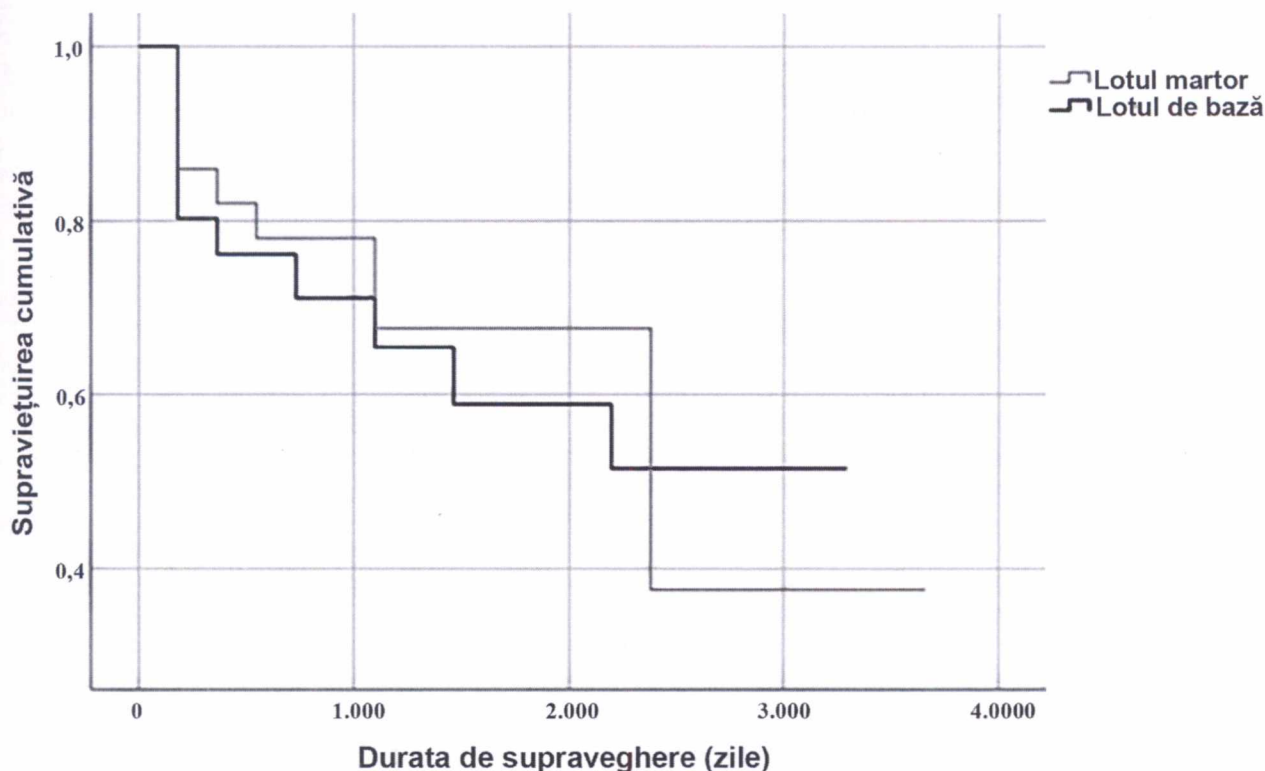


Figura 1. Supraviețuirea pacienților cu tumori intracerebrale asociate de hidrocefalie obstructivă din ambele loturi de studiu (%).

Deși, diferențe statistic semnificative nu au fost menționate, rata de supraviețuire a fost mai mare în lotul martor în perioada 0,5-5 ani și în lotul de bază în perioada 6-9 ani (figura 1).

Concluzii.

Intervențiile chirurgicale sînt considerate universale, dar gradul de efectivitate terapeutică și complicațiile apărute sunt motivate de mai mulți factori: internarea tardivă a pacienților în staționarul cu profil specializat, alegerea timpului optim a volumului de intervenție, volumul rezecției tumorale, dar și de particularitățile histologice ale tumorii, prezența hidrocefaliei și a epilepsiei.

Neoplaziile cerebrale la copii reprezintă un factor prognostic important, și este determinat de rezultatul examenelor de laborator genetic complementate de examenul imunohistochimic.

Copiii cu tumorile intracerebrale asociate de hidrocefalie obstructivă necesită a fi evaluați de o echipă multidisciplinară pe toată perioada de monitorizare.

Articolul a fost realizat în cadrul Proiectului de Stat „Chirurgia modernă personalizată în diagnosticul și tratamentul complex al tumorilor la copii”. Cifra proiectului nr. 20.80009.8007.06. Perioada integrală de realizare a proiectului 2020–2023.

Bibliografie

1. Revista română de pediatrie – vol. LVI, nr. 4, an. 2007
2. Blaney SM, Larry EK, Hunter J et al. *Tumours of the central nervous system*. In: Pizzo PA, Poplack DG (eds) Principles and practice of Paediatric Oncology (5th edn) Philadelphia, PA: JB Lippincott, 786-864, 2006.
3. Cohen ME, Duffner PK (eds). *Brain Tumours in Children. Principles of Diagnosis and Treatment*. (2nd edn) New York: Raven Press, 1994, 127-46, 177-201, 219-39, 445-481
4. Dufner PK, Korowitz ME, Krischer JP et al. *The treatment of malignant brain tumours in infants and very young children: an update of the Pediatric Oncology Group experience*. *Neurooncology*, 1999, 1, 152-161.
5. Freeman CR, Taylor RE, Kortmann RD, Carrie C. *Radiotherapy for medulloblastoma in children: a perspective on current international clinical research efforts*. *Med Pediatr Oncol*, 2002, 39, 99-108
6. Gotzer MA, Janss AJ, Fung KM et al. *TrkC expression predicts good clinical outcome in primitive neuroectodermal brain tumours*. *J Clin Oncol*, 2000, 18, 1027-1035.
7. Herms J, Neidt I, Luscher B et al. *c-myc expression in medulloblastoma and his prognostic value*. *Int J Cancer*, 2000, 395-402
6. Pomeroy SL, Tamayo P, Gaasenbeek M et al – Prediction of central nervous system embryonal tumour outcome based on gene expression. *Nature*, 2002, 415, 436-442
8. Heckl, Aschoff A, Kunze S. *Radiation-induced cavernous hemangiomas of the brain: a late effect predominantly in children*. *Cancer*, 2002, 94, 3285-3291.
9. Kleihues P, Cavenee WK (eds) – *Pathology and genetics of tumours of the Nervous System*. Lyon: IARC (2000).
10. Ko JK, Cha SH, Choi BK, Lee JI, Yun EY, Choi CH. *“Hemorrhage Rates Associated with Two Methods of Ventriculostomy: External Ventricular Drainage vs Ventriculoperitoneal shunt procedure”*. *Neurol Med Chir(Tokyo)*. 2014 Feb 10.
11. Lo WB, Ramirez R, Rodrigues D, Solanki GA. *“Ventriculoperitoneal shunt disconnection associated with spontaneous knot formation in the peritoneal catheter”*. *BMJ Case Rep*. 2013 May
12. Kortmann RD, Kuhl J, Timmermann B et al. *Current and futures strategies in interdisciplinary treatment of medulloblastoma, supratentorial PNET (primitive neuroectoderman tumours) and intracranial germ cell tumours in childhood*. *Strahlenther Onkol*, 2001, 177, 447-461.
13. Mandiwanza T, Kaliaperumal C, Caird J. *“Central brain herniation in shunted Dandy Walker cyst”*. *Childs Nerv Syst*. 2013 Jun;
14. Mattei TA, Salma A, Lin JJ. *“Spontaneous bowel perforation from distal catheter leading to meningitis: a rare but frequently overlooked complication of ventriculoperitoneal shunts”*. *Pediatr Neurol*. 2013 Jun
15. Matsubara T, Ayuzawa S, Aoki T, Ikeda G, Shiigai M, Matsumura A. *Neurol Med Chir (Tokyo)*. *“Cerebral venous thrombosis after ventriculoperitoneal shunting: a case report”*. *Neurol Med Chir (Tokyo)*. 2013 Nov 20.
16. Meier U, Stengel D, Müller C, Fritsch MJ, Kehler U, Langer N, Kiefer M, Eymann R, Schuhmann MU, Speil A, Weber F, Remenez V, Rohde V, Ludwig HC, Lemcke *Predictors of subsequent overdrainage and clinical outcomes after ventriculoperitoneal shunting for idiopathic normal pressure hydrocephalus*. *J.Neurosurgery*. 2013 Dec; 73(6):1054-60.
17. Michaelis J, Kaletsch U, Kaatsch P. *Epidemiology of childhood brain tumour*. *Zentralbl Neurochir*, 2000, 61, 80-87.
18. Mulhern RK, Reddick, WE, Palmer SL et al. *Neurocognitive deficits in medulloblastoma survivors and white matter loss*. *Ann Neurol*, 1999, 46, 834-841.
19. Radcliffe J, Bunin GR, Sutton LN et al – *Cognitive deficits in long term survivors of childhood medulloblastoma and other non-cortical tumours: age dependent effects of whole brain irradiation*. *Int J Dev Neurosci*, 1994, 12, 327-334
20. Siffert J, Allen J.K. *Late effects of therapy of thalamic and hypothalamic tumours in childhood: vascular, neurobehavioural and neoplastic*. *Pediatr Neurosurg*, 2000, 33, 105-111.
21. Гогорян С. Ф. и др. *Опухоли головного мозга, сочетающиеся с гидроцефалией*. В: *Журнал Вопросы нейрохирургии им. Н.Н. Бурденко*, 2008, № 4, с. 39-42.
22. Wikipedia search.