

**Declarație de conflict de interese.** Autorii declară lipsa conflictului de interese.

## Bibliografie

1. Cooke G. S., Andrieux-Meyer I., Applegate T. L. et al. Lancet Gastroenterology&Hepatology Commissioners. Accelerating the elimination of viral hepatitis: a Lancet Gastroenterology&Hepatology Commission Lancet Gastroenterol Hepatol. 2019;4:135184.
2. Chung R. Management of HIV/HCV coinfection. The PRN Notebook. 2004;9(1):14.
3. Gatti F., Nasta P., Matti A., Manno D., Mendeni M., Pouto M. Treating hepatitis C virus in HIV patients: are side effects a real obstacle? AIDS Rev. 2007;9:16–24.
4. Martin-Carbonero L., Soriano V., Valencia E. et al. Increasing impact of chronic viral hepatitis on hospital admissions and mortality among HIV-infected patients. AIDS Res Hum Retroviruses. 2001;17(16):1467–71. <https://doi.org/10.1089/08892220152644160>.
5. Platt L., Easterbrook P., Gower E. et al. Prevalence and burden of HCV co-infection in people living with HIV: a global systematic review and meta-analysis. Lancet Infect Dis. 2016;16:797-808.
6. Sugimoto K., Stadanlick J., Ikeda F. et al. Influence of ethnicity in the outcome of hepatitis C virus infection and cellular immuneresponse. Hepatology. 2003;37(3):590 <https://doi.org/10.1053/jhep.2003.50103>. Google Scholar Crossref PubMed.
7. Taylor L. E., Swan T., Mayer K. H. HIV coinfection with hepatitis C virus: evolving epidemiology and treatment paradigms. Clin Infect Dis. 2012;55(Suppl 1):S33–42. <https://doi.org/10.1093/cid/cis367>. Google Scholar Crossref PubMed.
8. Thomas D. L. HIV/HCV coinfection: comorbidity and clinical implications. Adv Stud Med. 2005;5:5352–5.
9. Thomas D. L. Global Elimination of Chronic Hepatitis. N Engl J Med. 2019;380:2041–2050.
10. Trickey A., Fraser H., Lim A. G. et al. The contribution of injection drug use to hepatitis C virus transmission globally, regionally, and at country level: a modelling study. Lancet Gastroenterol Hepatol. 2019;4:435-444.

### Autor corespondent:

**Nina Tamojnic-Mazureac**, asistent universitar, Catedra de boli infecțioase, tropicale și parazitologie medicală, USMF Nicolae Testemițanu, tel.+37369497958, e-mail: nina.tamojnic@usmf.md

CZU: [616.98:578.825.13+616.72-002.77]-092-053.2

## SINDROMUL DE ACTIVARE MACROFAGICĂ SECUNDARĂ ȘI INFECȚIA CU EPSTEIN BARR VIRUS

**Stela CORNILOVA<sup>1,2</sup>, Ludmila BÎRCA<sup>1,2</sup>, Ninel REVENCO<sup>3</sup>, Ludmila MANIC<sup>1</sup>, Olese OLEVSCHI<sup>1,2</sup>, Ina PETCOVA<sup>1,2</sup>, Diana VLAD<sup>1</sup>**

<sup>1</sup> IMSP Spitalul Clinic Municipal de Boli Contagioase de Copii

<sup>2</sup> Catedra de boli infecțioase, IP Universitatea de Stat de Medicină și Farmacie Nicolae Testemițanu

<sup>3</sup> Departamentul de pediatrie, IP Universitatea de Stat de Medicină și Farmacie Nicolae Testemițanu

### Rezumat

Sindromul de activare macrofagică (SAM) este o entitate clinico-biologică caracterizată prin activarea nespecifică a sistemului monocit-macrofag, cu infiltrare tisulară cu macrofage normale activate. Această afecțiune se manifestă prin simptome precum febră, hemofagocitoză, limadenopatie, hepatosplenomegalie și pancitopenie. Criteriile de diagnostic sunt: febra >38,5°C, cu durată peste 7 zile; splenomegalia; citopenia afectând minimum 2/3 linii neasociate unei afecțiuni medulare: Hb < 90 g/l; trombocite < 100 x 10<sup>9</sup>/l; neutrofile < 1x10<sup>9</sup>/l; hipertrigliceridemia >2 mmol/l și/sau hipofibrinogenemia < 1,5 g/l; hiperferitinemia > 500mcg/l; criteriile histologice de hemofagocitoză medulară și/sau hepatică, splenică sau ganglionară și citotoxicitatea scăzută sau absentă a celulelor NK. Sindromul hemofagocitic asociat infecției cu EBV presupune infiltrarea organelor limfoide și a măduvei hematogene cu limfocite B infectate cu EBV și macrofage, cu producția în exces de citokine proinflamatorii. Prezentăm

cazul unui copil în vârstă de 8 ani, diagnosticat cu sindromul de activare macrofagică secundară.

**Cuvinte-cheie:** sindromul de activare macrofagică, virusul Epstein Barr, artrita juvenilă idiopatică

### Summary

**Secondary macrophagic activation syndrome and Epstein Barr virus infection**

Macrophage activation syndrome (MAS), is a clinicobiological entity, characterized by non-specific activation of monocytic-macrophagic cell-line, tissular infiltration with normal activated macrophages, characterized by fever, hemophagocytosis, lymphadenopathy, hepatosplenomegaly, pancytopenia. The diagnostic criteria are: fever more than 7 days, pick >38,5°C; splenomegaly; cytopenia affecting minimum 2/3 lines unassociated to a medullar infection: Hb < 90 g/l; thrombocytes < 100 x 10<sup>9</sup>/l; neutrophils < 1x10<sup>9</sup>/l; a high triglycerides level >2 mmol/l, a low fibrinogen < 1,5 g/l; a high feritin level >

500mcg/l; and histological criteria of medullar/hepatic, splenic or ganglionar hemophagocytosis. Macrophage activation syndrome associated with EBV infection involves infiltration of lymphoid organs with with EBV infected lymphocytes B and macrophages, with excess production of proinflammatory cytokines. We present the case of a 8 years old child, diagnosed with secondary macrophage activation syndrome

**Keywords:** macrophage activation syndrome, Epstein Barr virus, juvenile idiopathic arthritis

### Резюме

#### Вторичный синдром макрофагической активации и инфекция с вирусом Эпштейна-Барр

Гемофагоцитарный синдром - это заболевание характеризующееся неспецифической активацией моноцитарно-макрофагальной системы с инфильтрацией тканей нормальными активированными макрофагами, характеризующееся лихорадкой, гемофагоцитозом, лимфаденопатией, гепатоспленомегалией, панцитопенией. Критерии диагностики являются: лихорадка выше 38,5°C продолжительностью более 7 дней, спленомегалия, цитопения более чем в 2 линиях: гемоглобин ниже 90 г/л, тромбоциты менее 100×10<sup>9</sup>/л, нейтрофилы меньше 1×10<sup>9</sup>/л; гипертриглицеридемия (свыше 2 ммоль/л) и/или гипофибриногенемия (менее 1,5 г/л); ферритин сыворотки выше 500 мкг/л; гистологические критерии гемофагоцитоза в спинном мозге, печени, селезенки или лимфоузлах и снижении цитотоксичности NK-клеток. Гемофагоцитарный синдром ассоциированный с ЭБВ инфекцией характеризуется инфильтрацией лимфоидных органов и спинного мозга лимфоцитами В заражёнными ЭБВ и макрофагами, гиперпродукцией провоспалительных цитокинов. Приводим пример 8-летнего ребенка с диагнозом вторичный гемофагоцитарный синдром.

**Ключевые слова:** гемофагоцитарный синдром, Эпштейн Барр вирус, ювенильный идиопатический артрит

### Introducere

Sindromul de activare macrofagică (SAM) reprezintă o entitate clinico-biologică caracterizată prin activarea nespecifică a sistemului monocit-macrofag, cu infiltrare tisulară cu macrofage normale activate [2].

Există două tipuri distincte de SAM: primar, cunoscut și sub denumirea de limfohistiocitoză hemofagocitară familială (HLH), și secundar reactiv la o infecție virală sau bacteriană, afecțiune malignă sau autoimună, medicamentoasă. Cel mai frecvent tip de SAM secundar este asociat cu infecțiile virale cu virusul Epstein Barr, cytomegalovirus, parvovirus 19, mai rar, cu maladii cauzate de virusul varicelo-zosterian, herpes simplex, herpes 6, adenovirus, enterovirus etc. De asemenea, SAM poate apărea în contextul unor deficiențe imunitare, tratamentelor imunosupresive sau citotoxice, în cazul administrării de anumite medicamente (fenitoina, carbamazepina, minociclina, fenobarbital, nutriție parenterală pre-

lungită cu lipide solubile), cât și în diverse neoplazii (limfom non-Hodgkin, leucemie cu tricholeucocite, boala Hodgkin etc.), cu boli inflamatorii de sistem (LES, maladia Still, poliartita reumatoidă, sclerodermie, sardoidoza, boli inflamatorii intestinale, paniculite histiocitare citofagice, maladia de Kikuchi) [1, 2].

Societatea Histiocyte a stabilit un set de criterii clinice și de laborator care permit stabilirea diagnosticului de SAM, pentru care este necesar să se îndeplinească minimum 5 criterii din cele 8 stipulate:

- ✓ febra >38,5°C, cu durata peste 7 zile;
- ✓ splenomegalia;
- ✓ citopenie afectând minim 2/3 linii neasociate unei afecțiuni medulare: Hb < 90 g/l, trombocite < 100 × 10<sup>9</sup>/l, neutrofile < 1×10<sup>9</sup>/l;
- ✓ hipertrigliceridemie >2 mmol/l și/sau hipofibrinogenemie < 1,5 g/l;
- ✓ hiperferitinemie > 500mcg/l;
- ✓ criterii histologice de hemofagocitoză medulară și/sau hepatică, splenică sau ganglionară și citotoxicitate scăzută sau absent a celulelor NK [1, 3].

Sindromul hemofagocitic asociat infecției cu EBV presupune infiltrarea organelor limfoide și a măduvei hematogene cu limfocite B infectate cu EBV și macrofage, însoțită de o producție excesivă de citokine proinflamatorii. Are un tablou clinic asemănător bolii Duncan, însă se deosebește prin absența mutației la nivelul cromozomului X. Virusul Epstein-Barr (EBV) este catalogat ca Herpes Human Virus 4, subfamilia γ herpesvirus, și posedă tropism către celulele epiteliale nazofaringiene și limfocitele B (LB). Virusul parcurge în organism două cicluri diferite: ciclul litic sau productiv și ciclul latent sau non-productiv [9]. Se consideră că EBV nu produce efect citopatic în celulele infectate. În timpul primoinfecției, EBV infectează celulele epiteliale nazofaringiene cu replicarea activă și eliminarea prin salivă a virionilor noi formați. O parte din acești virioni traversează mucoasa și infectează LB din formațiunile limfatice faringiene. În LB, se stabilește o infecție latentă cu expresia limitată de proteine virale. Aceste limfocite cauzează reinfectarea celulelor epiteliale, cauzând secreția intermitentă de EBV în salivă. Mai mult, deoarece virusul poate comuta între un ciclu de viață latent și unul litic, EBV are capacitatea de a provoca infecții cronice recidivante/reactivate. Infecția cronică sau recurentă a celulelor epiteliale cu EBV a fost legată de lupusul eritematos sistemic și sindromul Sjögren, în timp ce infecția cronică/recurentă a limfocitelor B a fost asociată cu artrita reumatoidă, scleroza multiplă și alte boli [9].

Evident, EBV joacă un rol important în etiologia artritei reumatoide (RA), deși nu toate probele indică o asociere între RA și EBV [12]. Mecanismele implicării EBV în declanșarea RA pot fie mimicria moleculară în inițierea RA, efectele de

activare a infecției cronice recurente în celulele epiteliale articulare și a limfocitelor B din lichidul sinovial. Astfel, manifestările clinice majore ale RA pot fi asociate cu infecția latentă cu EBV, fiind demonstrată corelația dintre nivelul AND EBV din ser și activitatea procesului inflamator [10]. Mai mult ca atât, s-a demonstrat prezența AND EBV în lichidul sinovial al pacienților cu RA [4, 11, 13]. Conform unor date, recăderile în RA sunt precedate de reactivarea EBV din limfocitele B, ceea ce poate duce la hiperproducția de limfocite B inoculate cu EBV și invadarea lichidului sinovial cu infectarea celulelor epiteliale sinoviale [5].

Conform recomandărilor internaționale, în tratamentul artritei reumatoide, este aprobată administrarea intravenoasă sau subcutanată de Golimumab în asociere cu metotrexat și, după caz, corticoizi orali. Colimumabul este un anticorp monoclonal care se leagă de factorul de necroză tumorală alfa (TNF $\alpha$ ), implicat în producerea inflamației și se găsește în concentrații mari la pacienții cu boli reumatologice, inclusiv artrita juvenilă idiopatică. Astfel, prin blocarea factorului TNF $\alpha$ , golimumabul reduce inflamația și alte simptome ale bolii [8].

Au fost raportate cazuri de limfom și alte afecțiuni maligne, unele fatale, la copii și adolescenți tratați cu Golimumab [6, 7]. Printre cele mai frecvente reacții adverse se numără suprainfecțiile bacteriene (1%), infecțiile fungice ( $\leq 2\%$ ; care pot fi invazive sau superficiale), infecțiile virale (4% - 5%; inclusiv herpes și gripă), afecțiuni hematologice și oncologice, precum agranulocitoza, anemia aplastică, limfomul malign (inclusiv limfomul Hodgkin și limfomul non-Hodgkin), melanomul malign, neoplasme maligne, carcinomul cu celule Merkel, neutropenia, pancitopenia și trombocitopenia.

Metotrexatul are proprietăți care se datorează interacțiunii cu factorul de creștere al anumitor celule din organism care se înmulțesc rapid (medicament antitumoral), precum și reducerii reacțiilor nedorite de apărare contra propriului organism (imunosupresor) și are efect antiinflamator [14]. Au fost raportate cazuri rare de tumori maligne limfoproliferative în urma terapiei pe termen lung cu metotrexat, dar care au regresat după întreruperea tratamentului. Aceste limfoproliferări aveau la origine limfocitele B, iar unele au fost asociate cu infecția latentă cu virusul Epstein Barr [9].

**Scopul** acestei lucrări a constat în prezentarea cazului unui copil cu sindrom de activare macrofagică secundară, asociat cu infecția latentă cu EBV în reactivare clinico-serologică, cu sindrom mononucleozic pe fond de artrită juvenilă idiopatică tratată cu Metotrexat în asociere cu Golimumab.

## Prezentare de caz clinic

Fetiță cu vârsta de 8 ani, domiciliată în municipiul Chișinău, spitalizată în cadrul IMSP Spitalul Clinic Municipal de Boli Contagioase de Copii (SCMBCC) pe data de 29.03.2023, la a 10-a zi de boală, cu următoarele simptome: febră persistentă până la 38,5-39,0<sup>o</sup> C, dureri la deglutiție, tuse seacă periodică, respirație nazală dificilă, voce nazonată, somnolență, slăbiciune generală, adenopatie cervicală marcată (6-7 cm). De la debutul bolii, la recomandarea medicului de familie, s-a inițiat tratamentul cu Betaclav timp de 6 zile, care a fost ineficient. Astfel, la data de 29.03.23, copilul a fost direcționat către IMSP SCMBCC pentru diagnostic și tratament adecvat. Diagnosticul prezumtiv la momentul spitalizării, luând în considerație acuzele și datele obiective, a fost stabilit ca mononucleoză infecțioasă.

La momentul internării, starea generală a pacientei a fost evaluată ca fiind de gravitate medie. Examenul obiectiv a depistat istmul faringian hiperemiat difuz cu amigdalele palatine hipertrofiate gr. II, cu depuneri purulente în lacune bilaterale, poliadenopatie marcată (ganglionii limfatici măriți în volum până la 6x7 cm), hepatomegalie majoră (ficatul cu 5-6-5 cm sub rebord costal) și splenomegalie (splina cu 3-4-5 cm sub rebord costal). Modificările paraclinice s-au exprimat printr-o leucocitoză severă (40,8 x10<sup>9</sup>/l), limfocitoză (60,6%) cu monocitoză (17,8%) și prezența de monocite atipice (22%), VSH accelerat (36 mm/oră) și hipertransaminazemie (ALT - 235 U/l, AST - 114 U/l).

Starea generală a copilului a fost agravată prin prezența antecedentelor personale patologice severe. Copilul a fost diagnosticat cu artrită juvenilă idiopatică începând din anul 2019, fiind tratată cu Metotrexat în doza săptămânală de la 5 mg la 10 mg, începând din 2021, tratamentul fiind asociat cu Golimumab.

Din prima zi de spitalizare în cadrul SCMBCC pentru confirmarea diagnosticului s-au efectuat o serie de investigații serologice specifice pentru infecția cu CMV, EBV și hepatitele virale B, C, hemocultura, urocultura precum și examenele instrumentale (USG organelor abdominale, ECG, radiografia cutiei toracelui).

Rezultatele investigațiilor serologice au confirmat infecția latentă cu EBV în reactivare, prin prezența anticorpilor către EBV VCA IgM - pozitiv, EBV EA IgG - pozitiv, EBV VCA IgG - pozitiv, EBV EBNA IgG - pozitiv și infecția latentă cu CMV (anti CMV IgM - negativ, CMV IgG - pozitiv), markerii hepatici fiind negativi (Hbs Ag - negativ, Anti HBs - pozitiv (37,3U/ml), anti HB cor tot - negativ, anti HCV tot - negativ).

**Ecografie abdominală:** Hepatosplenomegalie. Ascită în bazinul mic. Semne de colecistită acută. Schimbări reactive în parenchimul pancreasului. Dilatare și deformare a sistemul pielocalicial al rinichiului pe dreapta.

**Reevaluarea ecografică peste două zile:** Hepatosplenomegalie. Semne de colecistită acută. Schimbări reactive în parenchimul pancreasului. Ganglionii limfatici abdominali cu aspect normal. Dilatare și deformare a sistemul pielocalicial al rinichiului pe dreapta.

**Radiografie pulmonară:** fără modificări patologice. ECG: Ritmul sinusal cu aritmie sinusală accentuată. Interval PQ scurt. Modificarea undei T. FCC 84 b/min. Hemocultura și urocultura efectuate în primele zile de spitalizare au fost cu rezultat negativ (fără creștere bacteriană).

Inițial, managementul terapeutic al copilului a inclus tratament antibacterian (cefotaxime sodium 100 mg/kg/zi), corticoizi (dexametazonum 0,2 mg/kg/zi), antivirale (viferon), hepatoprotectoare (acidum ursodeoxycholicum) și terapia de dezintoxicare parenterală.

Pe parcursul spitalizării, starea generală a copilului s-a agravat, manifestându-se prin creșterea sindromului toxic general, persistența febrei la valori de 39°C, cu multiple ascensiuni (3–4) pe zi, care cedau foarte greu la antipiretice. De asemenea, s-a menținut la același nivel poliadenopatia și hepatosplenomegalia, cu răspândirea depunerilor purulente pe amigdale, precum și dinamica negativă a parametrilor paraclinic de alertă (hiperferitinemia – 1537

ng/ml) au impus transferul pacientei, la a 6-a zi de spitalizare, în secția de terapie intensivă.

Luând în considerație toate modificările clinice și paraclinice, pentru a exclude o posibilă patologie limfoproliferativă asociată infecției cu EBV, pe data de 05.04.2023, la a 17-a zi de boală, copilul a fost consultat de către un specialist oncohematolog în cadrul IMSP Institutul Oncologic, cu efectuarea puncției sternale.

**Mielograma** a arătat următoarele rezultate: celule blastice 1,0%, neutrofile (mielocite 22,0%, metamielocite 8,0%, nesegmentate 14,0%, segmentate 12,0%), eozinofile (segmentate 1,0%, suma seriei granulocitare 57,0%), limfocite 29,0%, monocite 2,0%, seria eritrocitară (eritroblaști policromatofili 5,0%, eritroblaști oxifili 6,0%, suma seriei eritrocitare 11,0%). Concluzia mielogramei a indicat: Maduva osoasă este bogat celulară. Celulele blastice constituie 1,0 %, limfocitele reprezintă 29,0% din total. Megacariocite sunt în număr mărit, iar numărul trombocitelor se încadrează în limitele normale.

În plus, în serul pacientei s-a detectat prezența ADN EBV prin PCR, înregistrându-se valori majore – 172000 copii/ml, confirmând astfel o replicare virală.

În dinamică, starea generală a copilului rămâne foarte gravă, persistă sindromul toxic, febril și dispeptic, poliadenopatia și hepatosplenomegalia, sindromul citolitic pronunțat (anemie, leucocitoză și trombocitopenie - *tabelul 1*), hipoproteinemia, hipertransaminazemia și indicii inflamatori majorați (valori crescute a D dimerilor, feritinei și a trigliceridelor - *tabelul 2*).

**Tabelul 1**

*Modificările prezente în hemoleucograma pacientei*

Data/valorile obținute	29.03.23	30.03.23	03.04.23	05.04.23	08.04.23	Unități de măsură
Hb	114	102	102	92	87	g/l
Eritrocite	3.81	3.51	3.42	3.18	3.08	*10 <sup>12</sup> /l
Trombocite	161	144	112	107	296	*10 <sup>9</sup> /l
Leucocite	40.8	24.5	12.1	25.5	9.2	*10 <sup>9</sup> /l
Neutrofile	11.2	19.4	8.1	6.6	19.3	%
Eozinofile	0.2	0.3	0.1	0.3	0.5	%
Bazofile	10.2	6.9	11.3	7.0	1.6	%
Limfocite	60.6	57.2	46.3	57.1	70.1	%
Monocite	17.8	16.2	34.2	29.0	8.5	%
Mononucleare atipice	22		30			
VSH	36	50	49	55	51	mm/oră



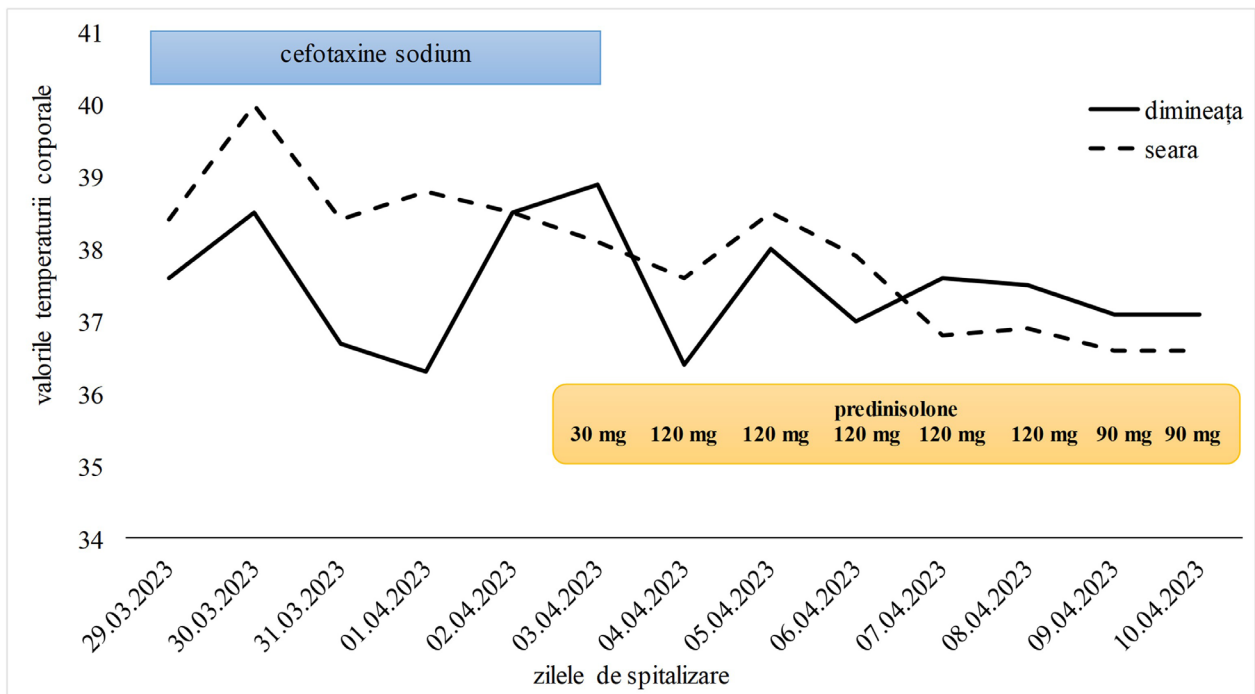
## Modificările în analiza biochimică prezente la pacientă

Data/ valorile obținute	29.03.2023	03.04.2023	05.04.2023	08.04.2023	Unități de măsură
Proteina totală	75,23	68,6	62,2	69,4	g/l
Albumina	-	30,1	27,3	33,0	g/l
Ureea	4,65	4,73	-	2,73	mmol/l
Createnina	90,1	61,0	-	53,3	mmol/l
ALT	235,1	146,5	159,4	192,4	U/l
AST	114,8	173,9	190,1	160,2	U/l
Bilirubina totală	18,6	10,1	22,1	20	mcmol/l
Bilirubina conjugată	1,4	-	5,0	7	mcmol/l
Bilirubina liberă	17,2	10,1	17,1	13	mcmol/l
Glucoza	4,80	6,82	-	5,2	mmol/l
Amilaza	-	43,2	38,5	47,8	U/l
Fosfataza alcalină	-	1157	1033	-	U/l
γGTP	-	269,8	298,5	-	U/l
Colesterolul total	-	-	-	5,6	mcmol/l
Trigliceride	-	-	-	3,5	mcmol/l
Potasiu	4,49	4,39	3,34	3,73	mmol/l
Sodiu	129,4	140,6	136,7	137,7	mmol/l
Calciu seric	2,22	2,28	2,29	2,13	mmol/l
Clor	100,6	102,3	104,3	104,5	mmol/l
Fierul	-	9,6	8,4	-	mcmol/l
PCR	7,61	24,5	7,6	2,8	mg/l
Ca ionic	1,16	-	-	-	mmol/l
D-dimeri	-	4261,3	1254,4	1922,6	ng/ml
Procalcitonina	-	0,05	0,04	0,04	ng/ml
Protrombina	-	113	94	110	%
Fibrinogenul	-	2,4	2,47	2,5	g/l
INR	-	0,89	1,03	0,91	%
Feritina	-	1537	1340	1379	ng/ml

Copilul a fost consultat în consiliu medical care a inclus și un specialist cardioreumatolog din cadrul IMȘIC, Diagnosticul stabilit a fost de infecție latentă cu EBV, acutizare severă, asociată cu sindromul de activare macrofagală în contextul artritei juvenile idiopatice. Declanșarea sindromului de activare macrofagală a impus ajustarea tratamentului inițiat, prin modificarea antibioticului (trecerea la meropenem), escaladarea la doze mai mari de corticoizi (prednisolone 4,5 mg/kg/zi), corecția hipoproteinemiei (albuminum 10%) și a coagulopatiei (PPC).

După ajustarea managementului terapeutic, valorile febrei nu au mai depășit 38°C, iar la a 3-a zi de tratament, s-au înregistrat valori normale ale febrei. În următoarele cinci zile, starea generală a copilului s-a ameliorat treptat, iar modificările paraclinice s-au diminuat (figura 1).

Diagnosticul clinic definitiv a fost următorul: infecție latentă cu EBV în reactivare clinico-serologică, cu sindrom mononucleozic, forma gravă. Hepatită mixtă, EBV și autoimună, cu component colestatic. Reacție leucemoidă. Artrită idiopatică juvenilă. Anemie defictară de gr I. Trombocitopenie.



**Figura 1.** Dinamica febrei în corelație cu terapia aplicată

În dinamică, starea generală a copilului s-a ameliorat, s-au normalizat valorile paraclinice de afectare hepatică, au revenit la valor normale indicii ferritinei serice. Actualmente, copilul este sub supraveghere medicală în cadrul clinicii de reumatologie și se află într-o stare de remisie medicamentoasă controlată.

### Concluzii

Infecția cu EBV poate fi asociată cu anumite maladii limfoproliferative, mai ales la pacienții imunocompromiși. În cazuri particulare, boala autoimună în asociere cu infecția EBV se poate complica cu sindrom de activare macrofagică. Prin urmare, o conlucrare multidisciplinară în managementul acestei afecțiuni este indispensabilă.

### Abrevieri

ADN – acid dezoxiribonucleic  
 CMV – cytomegalovirus  
 EBV – Epstein Barr virus  
 RA – artrită reumatoidă  
 SAM - sindromul de activare macrofagică  
 TNF $\alpha$  - factorul de necroză tumorală alfa

### Mulțumiri

Mazul prezentat, al unei afecțiuni rar întâlnite și greu diagnosticate, cu risc major pentru viață, a fost o activitate în echipă a personalului IMSP SCMBCC cu o conlucrare multidisciplinară, pentru care aducem mulțumiri doamnei profesor universitar Ninel Revenco, șef al Departament Pediatrie USMF „Nicolae Testemițanu”.

**Declarație de conflict de interes.** Autorii declară lipsa conflictului de interese.

### Bibliografie

1. Анохин В. А., Фаткуллина Г. Р., Акчурина Л. Б. Гемофагоцитарный синдром и герпес-вирусные инфекции, Журнал Инфектологии, том 4, Nr.1, 2012, стр. 81-84. <https://journal.niidi.ru/jofin/article/view/90/85>.
2. Birluțiu V. Sindrom febril asociat activării macrofagice, AMT, vol II, nr.2, 2008, pag. 59.
3. Canna S. W., Marsch R. A. Pediatric hemophagocytic lymphohistiocytosis, Journal of the American Society of Hematology, Blood. 2020 apr 16, 135(16), pag.1332-1343 <https://pubmed.ncbi.nlm.nih.gov/32107531>.
4. Croia C., Serafini B., Bombardieri M., Kelly S.. Epstein-Barr virus persistence and infection of autoreactive plasma cells in synovial lymphoid structures in rheumatoid arthritis. Ann Rheum Dis (2013) 9:1559.10.1136/annrheumdis-2012-202352 <https://pubmed.ncbi.nlm.nih.gov/23268369>.
5. Gaipul U. S., Voll R. E., Sheriff A., Franz S. Impaired clearance of dying cells in systemic lupus erythematosus. Autoimmun Rev (2005) 4:189.10.1016/j.autrev.2004.10.007 <https://pubmed.ncbi.nlm.nih.gov/15893710>.
6. Golimumab : Pediatric drug information. <https://www.mskcc.org/cancer-care/patient-education/medications/pediatric/golimumab>.
7. Hess R. D. Routine Epstein-Barr virus diagnostic from the laboratory perspective: still challenging after 35 years. J of Clinical Microbiology 2004; p.3381-3387.
8. Husni M. E., Deodhar A., Chakravarty S. D., Hsia E.C. Pooled safety results across phase 3 randomized trials of intravenous golimumab in rheumatoid arthritis, psoriatic arthritis, and ankylosing spondylitis, Arthritis

- Research and Therapy, 2022; 24:73. <https://pubmed.ncbi.nlm.nih.gov/35313978>.
9. Kremer J. M. Major side effects of low-dose methotrexate, Martie 2023. [https://www.uptodate.com/contents/major-side-effects-of-low-dose-methotrexate?search=metotrexat&source=search\\_result&select\\_dTitle=2~148&usage\\_type=default&display\\_rank=1](https://www.uptodate.com/contents/major-side-effects-of-low-dose-methotrexate?search=metotrexat&source=search_result&select_dTitle=2~148&usage_type=default&display_rank=1).
  10. Kuusela E., Kouri V. P., Olkkonen J., Koivuniemi R. Serun Epstein-Barr virus DNA, detected by droplet digital PCR, correlates with disease activity in patients with rheumatoid arthritis. *Clin Exp Rheumatol* (2018) 5:778. <https://pubmed.ncbi.nlm.nih.gov/29600942>.
  11. Masuoka S., Kusunoki N., Takamatsu R., Takahashi H. Epstein-Barr virus infection and variants of Epstein-Barr nuclear antigen-1 in synovial tissues of rheumatoid arthritis. *PLoS One* (2018) 12:e0208957. 10.1371/journal.pone.0208957 <https://pubmed.ncbi.nlm.nih.gov/30533036>.
  12. McInnes I. B., Schett G. Pathogenetic insights from the treatment of rheumatoid arthritis. *Lancet* (2017) 10086 :2328. 10.1016/S0140-6736(17)31472-1. <https://pubmed.ncbi.nlm.nih.gov/29600942>.
  13. Mehraein Y., Lennerz C., Ehlhardt S., Remberger K. Latent Epstein-Barr virus (EBV) infection and cytomegalovirus (CMV) infection in synovial tissue of autoimmune chronic arthritis determined by RNA- and DNA-in situ hybridization. *Mod Pathol* (2004) 7:781. 10.1038/modpathol.3800119 <https://pubmed.ncbi.nlm.nih.gov/15044921>.
  14. ANEXA I. REZUMATUL CARACTERISTICILOR PRODUSULUI [https://www.ema.europa.eu/en/documents/product-information/nordimet-epar-product-information\\_ro.pdf](https://www.ema.europa.eu/en/documents/product-information/nordimet-epar-product-information_ro.pdf).

**Autor corespondent:**

**Stela Cornilova**, Vicedirector medical  
IMSP SCMBCC,  
asist. univ. Catedra de boli infecțioase  
USMF Nicolae Testemițanu;  
tel.:+37368465457, 022 73 70 20;  
e-mail: stela.cornilova@mail.ru

CZU: [616.98:578.828.6]-085.281.8

## DINAMICA INDICILOR CLINICI ȘI PARACLINICI SUB ACȚIUNEA REGIMURILOR ANTIRETROVIRALE DE LINIA ÎNTÂI ÎN REPUBLICA MOLDOVA

**Pavel MICȘANSCHI<sup>1</sup>, Ina BÎSTRITȘCHI<sup>1</sup>, Irina RUSSU<sup>1</sup>, Stela COJOCARU<sup>1</sup>, Mirabela MAXIMCIUC<sup>1</sup>,  
Iurie CLIMAȘEVȘCHI<sup>2</sup>, Angela NAGÎȚ<sup>2</sup>, Tiberiu HOLBAN<sup>1</sup>**

<sup>1</sup> Catedra de boli infecțioase, tropicale și parazitologie medicală, IP USMF Nicolae Testemițanu, Chișinău, Republica Moldova,

<sup>2</sup> IMSP Spitalul de Dermatologie și Maladii Comunicabile, Chișinău, Republica Moldova

**Rezumat**

În ultimii ani, diferite regimuri TARV sunt disponibile pentru tratamentul pacienților HIV+, demonstrându-și eficacitatea și siguranța în studii clinice. Evaluarea indicilor clinici și paraclinici sub acțiunea regimurilor TARV de linia I. A fost efectuat un studiu descriptiv (retrospectiv) pe un eșantion de 120 de pacienți, fiind incluși cei cu infecția HIV depistați primar, care au inițiat TARV de linia I, „naivi” cu vârsta medie de 32 de ani. Schemele TARV inițiate au fost: TDF/FTC/EFV - 91 de pacienți, TDF/3TC/EFV - 13, 3TC/NVP/d4T - 5, AZT/3TC/EFV - 7, AZT/3TC/NFV - 1, AZT/3TC/NVP - 3. Acești pacienți au fost supuși monitorizării virologice, imunologice și clinice timp de 1, 2 și 3 ani de tratament. Din cei 120 de pacienți, 54 (45%) aveau vârsta sub 30 de ani, iar în 83% infecția a fost transmisă pe cale sexuală. Din toți pacienții, 68 s-au adresat tardiv, dintre care 18 au fost depistați în stadiul SIDA. Infecțiile oportuniste predominante au inclus candidoza orofaringiană la 64 de pacienți, tuberculoza pulmonară la 17, Herpes Zoster la 10, Wasting sindrom la 20, encefalopatia HIV la un bolnav și TBC la 17 persoane. Comorbiditățile determinate au fost: hepatita cronică virală B la 14 pacienți, hepatita cronică virală B+C - la 1 (0,83%), hepatita cronică virală C la 24 de bolnavi. Printre

bolile concomitente au fost incluse afecțiunile tractului respirator la 24 de pacienți și afecțiunile tractului digestiv la 35 de pacienți. Studiul a arătat necesitatea unor măsuri pentru îmbunătățirea diagnosticului și inițierea la timp a TARV, precum și importanța aderenței pacienților la terapie pentru a optimiza rezultatul tratamentului, a îmbunătăți calitatea vieții și a reduce transmiterea virusului HIV.

**Cuvinte-cheie:** TARV-tratament antiretroviral, HIV- virusul imunodeficienței umane

**Summary**

**The dynamics of clinical and paraclinical indices under the action of first-line antiretroviral regimes in the Republic of Moldova**

In the last years, various ART regimens are available for the treatment of HIV+ patients, which have shown efficiency and safety in clinical trials. Objective of the study - Evaluation of clinical and paraclinical indices on of first-line ART regimens. A descriptive (retrospective) study described on 120 patients, eligible for the study being primary detected HIV infection who started first-line ART, with age average of 32 years. ART regimens initiated were: TDF/FTC/EFV-91 patients, TDF/3TC/EFV-13, 3TC/NVP/d4T-5, AZT/3TC/EFV-7, AZT/3TC/