

Școala doctorală în domeniul Științe medicale

Cu titlu de manuscris

C.Z.U: 616.22-006.04-073.75(043.2)

JOVMIR-POPA, Dorina

**CONSIDERAȚII CONTEMPORANE ASUPRA
DIAGNOSTICULUI RADIOLOGIC A
CANCERULUI DE LARINGE**

324.01. RADIOLOGIE ȘI IMAGISTICĂ MEDICALĂ

Rezumatul tezei de doctor în științe medicale

Chișinău, 2024

Teza a fost elaborată în cadrul catedrei de radiologie și imagistică a IP Universitatea de Stat de
Medicină și Farmacie „Nicolae Testemițanu” din Republica Moldova

Conducător

Codreanu, Ion,
dr. hab. șt. med., conf. univ.




Conducător prin cotutelă

Țîbîrnă, Gheorghe
dr. hab. șt. med., prof. univ., academician

Membrii comisiei de îndrumare:

Condrea, Silviu,
dr. șt. med., confer. univ.



Cernat, Victor,
dr. hab. șt. med., prof. cercetăt.



Clipca, Adrian,
dr. șt. med., conf. cercet.



Susținerea va avea loc la 15 mai ora 14.00 în incinta USMF ”Nicolae Testemițanu”, bd. Ștefan cel Mare și Sfânt, 165, biroul 205 în ședința Comisiei de susținere publică a tezei de doctorat, aprobată prin decizia Consiliului Științific al Consorțiului din 19.03.2024 proces verbal nr.33.

Componența Comisiei de susținere publică a tezei de doctorat:

Președinte:

Mereuță, Ion,
dr. hab. șt. med., prof. univ.



Membrii:

Malîga, Oxana,
dr. șt. med., conf. univ.



Codreanu, Ion,
dr. hab. șt. med., conf. univ.



Țurcanu, Vasile,
dr. șt. med., conf. univ.



Maniuc, Mihail,
dr. hab. șt. med., prof. univ.



Cernat, Victor,
dr. hab. șt. med., prof. cercet.



Nalivaico, Nicolae,
dr. șt. med., conf. univ.



Eftodii, Victor,
dr. hab. șt. med., conf. cercet.



Autor:

Jovmir-Popa, Dorina,

Cuprins

Cuprins	3
INTRODUCERE	4
1. ROLUL IMAGISTICII ÎN DIAGNOSTICUL CANCERULUI DE LARINGE, POSIBILITĂȚI ȘI PERSPECTIVE	7
1.1 Tehnici imagistice radiologice în evaluarea diagnosticului cancerului de laringe	7
2. CARACTERISTICA MATERIALULUI DE OBSERVAȚIE ȘI METODELE DE CERCETARE.....	8
3. REZULTATE PROPRII ȘI SINTEZA DATELOR OBȚINUTE	10
CONCLUZII GENERALE	19
RECOMANDĂRI PRACTICE	19
BIBLIOGRAFIE SELECTIVĂ.....	20
LISTA LUCRĂRILOR ȘTIINȚIFICE LA TEMA TEZEI.....	22
ADNOTARE	25
ANNOTATION	26
АННОТАЦИЯ.....	27
LISTA ABREVIERILOR	28

INTRODUCERE

Dintre tumorile maligne ale organelor ORL, cancerul de laringe se situează pe primul loc și se întâlnește mai des la bărbații de vârstă tânără [1-11]. În practica chirurgicală se dezvoltă tot mai mult chirurgia organomenajantă pentru cancerul de laringe, care permit pacientului să revină la o viață normală și nu limitează contactul cu alte persoane. Pentru acesta este necesară o evaluare corectă a extinderii tumorii la diferite compartimente ale laringelui, țesuturilor moi ale gâtului și organelor adiacente [12].

Conform datelor Cancer-Registru, în Republica Moldova, cancerul laringelui are o tendință de creștere permanentă a morbidității 2000 – 2.4%, (cazuri-109); 2010 – 2.5%, (cazuri-138); 2016 –2.8%, (cazuri-143). În acelaș timp predomină cazurile de adresare tardivă, în stadii avansate (st. III – IV) sunt depistați anual 80-85% din pacienții luați la evidență Recidivele locale se dezvoltă în stadiile I și II până la 15%, iar stadiile III și IV până la 70% cazuri, apariția metastazelor locoregionale în ganglionii limfatici în stadiile I și II este de 10 - 20%, iar în stadiile III și IV de 50-70% cazuri, supraviețuirea la 5 ani, la moment, în Republica Moldova în stadiile inițiale, I și II, este de 83 -92%, iar în st. III-IV, supraviețuirea de 5 ani constituie 35-45% [13].

Scopul utilizării imagisticii în cancerul de laringe este de a preciza gradul de extindere profundă a cancerului care poate fi subevaluat prin examenul clinic și endoscopic [14]. În sursele disponibile ale literaturii actualmente nu există lucrări publicate care ar lua în considerare metodologia de diagnostic prin Tomosinteză în cancerul laringian. Pentru a răspunde la aceste întrebări și pentru a dezvolta o abordare cuprinzătoare către diagnosticul prin metoda de Tomosinteză la pacienții cu cancer laringian, a fost efectuat acest studiu științific care cuprinde rezultatele examinării pacienților cu cancer de laringe prin metodele radiologice devenite standarde – Radiografie Digitală și Tomografia Computerizată, și care vor fi analizate în comparație cu rezultatele obținute din examinarea cu o metodă radiologică nouă - Tomosinteza.

Scop: Determinarea performanței și rolului Tomosintezei digitale în evaluarea pacienților cu cancer de laringe, precum și necesitatea includerii acesteia în algoritmul de diagnostic imagistic al cancerului de laringe.

Obiective:

1. Evaluarea utilității datelor obținute prin Tomosinteza digitală la pacienții cu cancer de laringe și valoarea diagnostică a acestora.
2. Evaluarea comparativă a parametrilor imagistici obținuți prin Tomosinteză, Radiografie Digitală și Tomografie Computerizată la pacienții cu cancer de laringe și procesarea statistică a acestora.
3. Perfectarea tehnicii de examinare prin Tomosinteză la pacienții cu cancer de laringe.
4. Elaborarea unui algoritm de diagnostic imagistic al pacienților cu cancer de laringe cu includerea examenului prin Tomosinteză. Definirea rolului Tomosintezei și Tomografiei Computerizate în algoritmul de diagnostic imagistic al pacienților cu cancer de laringe.

Metodologia cercetării științifice:

Studiul reprezintă o analiză complexă, structurată și prospectivă a datelor examinării pacienților cu cancer de laringe prin 3 metode radiologice: Radiografia Digitală, Tomografia Computerizată și Tomosinteza. Examinarea directă și indirectă (examenul radiologic completat cu datele clinice a pacienților și analiza fișelor de observație) și analiza comparativă a rezultatelor obținute au stat la baza studiului efectuat. Pentru selectarea pacienților incluși în

studiu au fost utilizate criteriile de includere și excludere. Loturile de pacienți incluși în studiu și analizate comparativ au fost omogene și comparabile.

Noutatea și originalitatea științifică a rezultatelor obținute:

1. Pentru prima dată în Republica Moldova a fost implementată metoda de diagnostic radiologic a cancerului de laringe prin Tomosinteză.
2. Au fost acumulate și analizate comparativ rezultatele investigației pacienților cu cancer de laringe prin 3 metode radiologice: Radiografie Digitală, Tomografia Computerizată și Tomosinteză.
3. Rezultatele obținute prin analiza diferitor metode de diagnostic radiologic, aprecierea comparativă a eficacității diagnostice a acestor metode, a permis determinarea importanței clinice și locul Tomosintezei atât în diagnostic, cât și în elaborarea tacticii de tratament a pacienților cu diferite forme de creștere a cancerului de laringe.
4. Investigarea pentru prima dată prin Tomosinteză a pacienților cu cancer de laringe a permis abordarea originală a metodologiei procesului de investigare a acestor pacienți cu perfectarea metodei și brevetarea elementelor noi propuse (Brevet de invenție Nr: 1488)
5. Rezultatele obținute în studiu au permis elaborarea științific argumentată a algoritmului diagnosticului radiologic a cancerului de laringe la momentul actual (drept de autor Seria O Nr: 6642) “Algoritmului de diagnostic rentghenologic a cancerului de laringe prin folosirea Tomografiei Digitale Multisectionale (Tomosinteza)”, elaborat și argumentat științific în baza rezultatelor obținute, este original prin poziționarea în prim plan a Tomosintezei, deoarece permite determinarea unui diagnostic informativ, comparabil, în mare măsură, cu CT. De asemenea prin acest algoritm este exclusă necesitatea examinării prin Radiografia Digitală, iar examinarea suplimentară prin Tomografie Computerizată a fost necesară în foarte puține cazuri.
6. A fost argumentată științific, prin rezultatele obținute în studiu, necesitatea includerii Tomosintezei în programele de screening a cancerului de laringe, ca o metodă mai puțin costisitoare, doză de iradiere mai mică, mai accesibilă pentru instituțiile medicale și, respectiv, pentru pacienți. Aceasta va contribui la micșorarea numărului de pacienți depistați pimar cu cancer de laringe cu stadiile III – IV, care la moment depășesc 80-85% cazuri.

Problema științifică soluționată:

S-au determinat, pentru prima dată, posibilitățile diagnostice a Tomosintezei la pacienții cu cancer de laringe, care au fost apreciate în comparație cu Radiografia Digitală și Tomografia Computerizată. A fost perfectată metodologia efectuării examinării prin Tomosinteză, care permite obținerea unor imagini mai informative și un diagnostic mai calitativ. A fost demonstrată importanța clinică a Tomosintezei în determinarea tacticii de tratament. S-a demonstrat științific necesitatea includerii în algoritmul de diagnostic radiologic a cancerului de laringe a Tomosintezei pentru perfectarea metodologiei screeningului imagistic a persoanelor din grupele de risc pentru dezvoltarea cancerului de laringe prin includerea în protocolul de investigare a Tomosintezei laringelui.

Importanța teoretică și valoarea aplicativă a lucrării:

Posibilitățile diagnostice în cancerul de laringe prin metoda Tomosintezei au fost studiate pentru prima dată, fiind argumentate științific și demonstrată necesitatea implementării acestei metode pentru diagnosticul cancerului de laringe, iar rezultatele obținute în studiu prin metoda Tomosintezei, au demonstrat posibilități de diagnostic a cancerului de laringe comparabile, în anumită măsură, cu cele obținute prin Tomografia Computerizată.

Tomosinteza, spre deosebire de Tomografia Computerizată, necesită un aparat și mentenanță cu mult mai ieftină, având o doză de iradiere mică (sub 3mSv), ceea ce o face cu mult mai accesibilă pentru instituțiile medicale și, respectiv, pentru pacienți și poate fi folosită în programele de diagnostic precoce a cancerului de laringe (screening). A fost perfectată metoda de investigare prin Tomosinteză cu brevetarea acesteia. Deasemenea a fost elaborat algoritmul de diagnostic radiologic a cancerului de laringe cu includerea Tomosintezei.

Argumentarea rezultatelor științifice:

Au fost argumentate științific avantajele și dezavantajele unei metode noi de diagnostic radiologic al cancerului de laringe – Tomosinteza. Rezultatele obținute în diagnosticul cancerului de laringe prin alte metode radiologice, Radiografie Digitală și Tomografia Computerizată, au fost analizate comparativ din punct de vedere științific și confirmate statistic cu rezultatele obținute prin metoda Tomosintezei.

Rezultatele științifice principale înaintate spre susținere:

- Determinarea comparativă a posibilităților diagnostice în cancerul de laringe prin diferite metode radiologice.
- Rolul Tomosintezei în diagnosticul imagistic al cancerului de laringe.
- Tomosinteza ca metodă de screening în depistarea precoce a cancerului de laringe în grupele de risc pentru dezvoltarea cancerului de laringe.

Implementarea rezultatelor științifice:

Rezultatele lucrării au fost implementate în secțiile de diagnostic imagistic în Centrul Consultativ Diagnostic și staționarul IMSP Institutul Oncologic ca baze de studii a Catedrei de Radiologie și imagistică, USMF „Nicolae Testemițanu”/

Aprobarea rezultatelor științifice:

Rezultatele studiului au fost publicate, prezentate și discutate în cadrul a 21 congrese și conferințe naționale și internaționale. La tema tezei au fost publicate 21 lucrări, dintre care articole publicate în revistele naționale recenzate (categoria B) - 5, rezumate/teze în lucrările conferințelor științifice naționale și internaționale - 16, publicații fără coautori - 10, brevet de invenție de scurtă durată- 1, certificate de autor- 1, certificate de inovator- 5, acte de implementare a inovației- 5.

Sumarul compartimentelor tezei:

Teza este expusă pe 133 pagini și cuprinde lista abrevierilor, lista tabelor, lista figurilor, introducere, 3 capitole, sinteza rezultatelor obținute, concluzii generale, recomandări practice, bibliografie, informații privind valorificarea cercetării, declarația privind asumarea răspunderii și CV-ul autorului.

Studiul științific este expus pe 109 pagini dactilografiate. Materialul iconografic include 42 figuri, 12 tabele. Lucrarea este fundamentată pe 218 surse bibliografice.

Cuvinte cheie: cancer de laringe, diagnostic radiologic, Radiografia Digitală, Tomografie Computerizată, Tomosinteză.

Tema studiului, structura și metodologia studiului au fost avizate pozitiv de Comitetul de Etică a Cercetării pentru realizarea studiului, procesul verbal nr. 14 din 14.11.2016.

1. ROLUL IMAGISTICII ÎN DIAGNOSTICUL CANCERULUI DE LARINGE, POSIBILITĂȚI ȘI PERSPECTIVE

Cancerul de laringe constituie 3% din toate maladiile maligne și este o maladie extrem de complicată atât pentru diagnostic, în special pentru determinarea răspândirii locale a procesului, cât și pentru tratament. Conform datelor Cancer-Registru, în Republica Moldova, cancerul laringelui are o tendință de creștere permanentă a morbidității 2000 – 2.4% (109 cazuri), 2010 – 2.5% (138 cazuri), 2016 – 2,8%, (143 cazuri). În același timp predomină cazurile de adresare tardivă, în stadii avansate (st. III – IV) sunt depistați anual 80-85% din pacienții luați la evidență. Aceasta determină și mai mult importanța cardinală a determinării cât mai precise a gradului de extindere a cancerului și afectarea laringelui, care va determina tactica tratamentului conservativ și volumul tratamentului chirurgical. Recidivele locale se dezvoltă în stadiile I și II până la 15%, iar în stadiile III și IV până la 70% cazuri, apariția metastazelor locoregionale în ganglionii limfatici în stadiile I și II e de 10 - 20%, iar în stadiile III și IV de 50-70% cazuri, supraviețuirea la 5 ani, la moment, în Republica Moldova în stadiile inițiale, I și II, este de 83 -92%, iar în st. III-IV, supraviețuirea la 5 ani constituie 35-45% [15].

1.1 Tehnici imagistice radiologice în evaluarea diagnosticului cancerului de laringe.

În caz de cancer laringian vindecarea sau progresarea maladiei depinde în aceeași măsură atât de diagnosticul precoce cât și de determinarea maximal corectă a răspândirii procesului. Aceasta determină volumul tratamentului chirurgical și individualizarea tratamentului radioterapeutic. Examenul imagistic prin RD, CT, IRM și, în ultimii ani, prin Tomosinteză (TS) poate oferi informații importante pentru aprecierea tacticii de tratament [15]. Metodele Radiografiei Digitale (RD), Tomografie Computerizate (CT) și Tomosintezei (TS) sunt bazate pe folosirea razelor X roentgen, astfel rezultatele examinării prin aceste metode pot fi comparate și au fost incluse în studiul nostru. Metoda Imagisticii prin Rezonanță Magnetică (IRM) este bazată pe folosirea câmpului magnetic și din această cauză nu a fost inclusă în studiul nostru.

Scopul utilizării imagisticii în cancerul de laringe este de a preciza gradul de extindere profundă a cancerului care poate fi subevaluat prin examenul clinic și endoscopic [14]. Ea permite în același timp de a evidenția eventuala extensie ganglionară regională ca și extensia la distanță a bolii. Imagistica reprezintă un examen complementar care nu poate înlocui în nici un caz examenul clinic și endoscopia. Imagistica permite evaluarea corectă a extensiei tumorale permițând astfel stabilirea posibilității efectuării unei intervenții chirurgicale conservatoare. Prin aceasta bilanțul imagistic face parte din bilanțul de extensie al bolii. Examenul imagistic se face, ca regulă, în concordanță cu rezultatele obținute prin efectuarea laringoscopiei directe precizând medicului radiolog localizarea tumorii și zonele de interes maxim, ce urmează a fi evaluate în funcție de sediul tumoral: extensia în subglotă la nivelul comisurii anterioare și posterioare, invazia spațiului paraglotic și a lojei hiotiroepiglote, infiltrarea tumorală a cartilajelor și a țesuturilor prelaringiene, invazia bazei de limbă [15-17]. În literatură se

menționază folosirea în continuare a metodei Radiografiei Digitale, aceasta fiind simplu de efectuat, nu necesită aparataj costisitor și este mai accesibilă pentru instituțiile medicale și pacienți [18]. Cu toate că RD nu permite efectuarea unei serii de imagini secționate, doar imagine frontală, laterală și o tomogramă liniară, totuși sistemele moderne cu tehnologii digitale, cu care sunt completate aparatele radiologice simple, permit de a obține o informație radiologică destul de importantă pentru determinarea prezenței patologiei în laringe și caracteristica unor particularități ale formațiunilor tumorale. Aceste neajunsuri ale RD sunt compensate la examinarea prin CT care permite realizarea bilanțului extensiei tumorale și aprecierea posibilității rezecției chirurgicale locale și regionale a ganglionilor invadați. Progresul tehnologiilor digitale a permis elaborarea metodelor noi de diagnostic radiologic cum este Tomosinteza (TS), la baza căreia stă scanarea structurilor anatomice cu efectuarea a multiple secțiuni cu un pas de 1-3mm și posibilitatea de a efectua reconstrucția imaginilor obținute, dar și o iradiere la doze minime sub 3mSv [19-26]. Astfel din punct de vedere economic Tomosinteza are avantaje semnificative cu reducerea numărului de pacienți pentru CT, IRM sau scanări nucleare SPECT-CT. Tomosinteza prezintă avantaje față de RD în următoarele aplicații: imagistica toracică, mamografie, ortopedie-traumatologie, brahiterapie, imagistica dentară, nefrologie, pediatrie, etc [15, 16]. Poate de asemenea fi utilizată pentru evaluarea în dinamică și aprecierea răspunsului la tratament [27].

2. CARACTERISTICA MATERIALULUI DE OBSERVAȚIE ȘI METODELE DE CERCETARE

Caracteristica generală a materialului de examinare radiologică. Studiul reprezintă o analiză structurală și prospectivă a rezultatelor examinării pacienților cu cancer de laringe prin diferite metode radiologice, investigați și tratați în cadrul Instituției Medico-Sanitare Publice Institutul Oncologic din Republica Moldova (IMSP IO) în perioada anilor 2015 – 2020.

Criteriile de includere în cercetare: Studiul include material prospectiv.

1. Pacienți diagnosticați primar cu cancer de laringe și confirmați histologic.
2. Persoane cu vârsta mai mare de 18 ani.
3. Pacienți ce nu au contraindicații pentru efectuarea investigațiilor susnumite, precum sarcina, alăptare, cașexie, stare gravă, proteze metalice, peace-maker, frica de spații închise.
4. Pacienți ce au semnat acordul informat de participare la studiu.

Criteriile de excludere din cercetare:

1. Pacienți suspecți pentru cancer de laringe fără confirmare morfologică.
2. Pacienți cu vârsta sub 18 ani.
3. Femei însărcinate și care alăptează, pacienții în stare gravă, cașexie, cu proteze metalice, peace-maker, frică de spații închise.
4. Pacienții care nu au semnat acordul informat pentru examinare și participare la studiu.

Pe parcursul anilor 2015 – 2019 în cadrul IMSP Institutul Oncologic din Republica Moldova au fost examinați prin metode radiologice 1675 pacienți. Din totalul pacienților investigați, diagnosticul de cancer de laringe a fost confirmat la 253 pacienți, care au fost incluși în acest studiu (Tabelul 2.1). Toți pacienții au fost investigați prin Radiografie Digitală și Tomosintează. Tomografia Computerizată a fost efectuată la 41 pacienți care au semnat acordul informat pentru acest examen.

Tabelul 2.1. Numărul pacienților cu cancer de laringe confirmați histologic și investigați prin RD,TS, CT incluși în studiu (n = 253).

Metoda de examinare	Anii					Total pacienți investigați (RD+TS+CT)
	2015	2016	2017	2018	2019	
Radiografie	3	40	71	115	24	253
Tomosinteză	3	40	71	115	24	253
CT	3	7	10	11	10	41 (din 253)
Total investigații (RD+TS+CT)						547

Tabelul 2.2. Caracteristica vârstei pacienților incluși în studiu (%).

Pacienți	40-50 ani	51 – 60 ani	61 – 70 ani	71 – 80 ani
RD + TS (n=253)	15 (5,92%)	77 (30,43%)	132 (52,17%)	29 (11,46%)
RD+TS+CT (n=41)	5 (12,19%)	16 (39,02%)	18 (43,90%)	2 (4,87%)

Tabelul 2.3. Caracteristica stadiilor maladiei la pacienții incluși în studiu (n= 253)

Stadiu I T1N0M0	Stadiu II T2N0M0 / T2N1-2M0	Stadiu III T3-4N0-3M0	Stadiu IV TxNxM1
15 (5,92%)	68 (26,87%)	136 (53,75%)	34 (13,43%)

În lotul de studiu au predominat pacienții bărbați – 250 (98,81%), femei fiind doar 3 (1,18%). Caracteristica vârstei pacienților incluși în studiu este prezentată în Tabelul 2.2, iar a stadiului cancerului de laringe la momentul diagnosticului – în Tabelul 2.3.

Procedeele de analiză statistică. Datele statistice au fost prelucrate cu ajutorul IMB/PC, utilizând softurile de prelucrare statistică "Statistical Package for the Social Sciences" SPSS 17 pentru Windows 10.0.5 (SPSS, Chicago; IL, SUA) și "GraphPad PRISM 5,0 pentru Windows 5.0 (GraphPad Software, Inc.). Pentru evaluarea comparativă a parametrilor imagistici obținuți prin TS versus CT și RD versus CT au fost aplicate metodele de statistică comparativă. Au fost de asemenea calculați o serie de parametri ce au inclus coeficientul de concordanță (*concordance correlation coefficient* - ρ_c), coeficientul de corelare ρ ce reflectă precizia (*Pearson correlation coefficient* - ρ [precision]) și factorul de corecție C_b ce reflectă acuratețea (*Bias correction factor* - C_b [accuracy]) [28]. Rezultatele au fost confirmate și prin diagramele regresiei liniare a valorilor obținute prin TS versus CT (metoda de referință) și a celor obținute prin RD versus CT și care este un instrument de modelare statistică folosit pentru a determina un model al legăturilor care se stabilesc între perechi de date numerice, în cazul nostru obținute prin diverse modalități imagistice [29]. O altă metodă statistică care a fost utilizată este diagrama "Mountain plot", care este bazată pe calculul unei percentile pentru fiecare diferență de clasare dintre o nouă metodă și metoda de referință [30]. Metoda permite evaluarea datelor obținute prin noi metode de diagnostic comparativ cu o metodă de referință și oferă informații relevante despre distribuția diferențelor dintre metode [30]. Pentru calculul coeficienților de concordanță, obținerea diagramelor regresiei liniare și a diagramei de tip "Mountain plot" a fost utilizat programul de prelucrare statistică MedCalc, versiunea 20.106 [31].

3. REZULTATE PROPRII ȘI SINTEZA DATELOR OBTINUTE

Datele obținute prin Radiografie Digitală, Tomografie Computerizată și Tomosinteză la pacienții cu cancer de laringe în cadrul studiului sunt redată în Tabelul 3.1, Tabelul 3.2 și Tabelul 3.3 respectiv. Astfel, prin metoda Radiografiei Digitale cancerul a fost diagnosticat în baza prezenței tumorii în 54,94% (ÎÎ 48,58-61,18%) cazuri, prin îngroșarea unilaterală a aparatului ligamentar – în 54,42% (ÎÎ 58,19-70,32%) cazuri, în 57,31% (ÎÎ 50,96-63,49%) cazuri a fost nivelat ventricul Morgagni și în 44,26% (ÎÎ 38,05-50,62%) cazuri a fost observată nivelarea spațiului subligamentar (Tabel 3.1).

Tabelul 3.1. Numărul cazurilor, simptomele depistate și frecvența lor la pacienții cu cancer de laringe investigați prin metoda Radiografiei Digitale

Simptomele radiologice determinate în cancer de laringe prin metoda Radiografiei Digitale	Număr pacienți (n-253)	100% n-253	Interval de încredere de 95%
Prezența formațiunii de volum	139	54,94%	48,58 – 61,18%
Îngroșarea unilaterală aparat ligamentar	163	64,42%	58,19 – 70,32%
Îngroșarea bilaterală aparat ligamentar	42	16,6%	12,23 – 21,77%
Îngroșarea aritenoidiană	5	1,97%	0,65 – 4,55%
Nivelarea ventricul Morgagni	145	57,31%	50,96 – 63,49%
Închiderea incompleta aparat ligamentar	130	51,38%	45,04 – 57,69%
Nivelarea spațiului subligamentar	112	44,26%	38,05 – 50,62%
Dilatarea spațiului precondral	72	28,45%	22,98 – 34,45%
Afectarea cartilajelor	48	19,87%	14,33 – 24,36%
Afectarea sinusului piriform unilateral	102	40,31%	34,22 – 46,64%
Afectarea sinusului piriform bilateral	19	7,50%	4,58 – 11,48%

Tabelul 3.2. Caracteristica frecvenței semnelor radiologice la examenul prin CT la pacienții examinați cu cancer de laringe.

Simptomele radiologice în caz de examinare prin metoda Tomografiei Computerizate	CT (n=41)	Procente (%)	Interval de încredere (95%)
Prezența formațiunii de volum	41	100,0	91,40 – 100,00
Îngroșarea unilaterală a aparatului ligamentar	35	85,36	70,83 – 94,43
Îngroșarea bilaterală a aparatului ligamentar	6	14,63	05,57 – 29,17
Îngroșarea bilaterală a aritenoidelor	6	14,63	05,57 – 29,17
Nivelarea ventricul Morgagni	33	80,48	65,13 – 91,18
Închiderea incompletă a aparatului ligamentar	35	85,36	70,83 – 94,43
Nivelarea spațiului subligamentar	25	60,97	44,50 – 75,80
Dilatarea spațiului precondral	9	21,95	10,56 – 37,61
Afectarea cartilajelor	12	29,26	16,13 – 45,54
Afectarea sinusului piriform unilateral	27	65,85	49,41 – 79,92
Afectarea sinusului piriform bilateral	6	14,63	05,57 – 29,17

Prin Tomografie Computerizată, conform datelor prezentate în Tabelul 3.2 cele mai frecvente semne imagistice, în baza cărora s-a determinat diagnosticul de cancer de laringe, au fost: prezența tumorii (exofite sau endofite) în 100% (ÎÎ 91,40-100,00) cazuri, îngroșarea unilaterală a aparatului ligamentar la fel ca și închiderea incompletă a aparatului ligamentar în 85,36% (ÎÎ 70,83-94,43%), nivelarea ventriculului Morgagni în 80,48% (ÎÎ 65,13-91,18%)

cazuri, afectarea unilaterală a sinusului piriform în 65,85% (ÎÎ 49,41-79,92%) cazuri și nivelarea spațiului subligamentar în 60,97% (ÎÎ 44,50-75,80%) cazuri.

Rezultatele obținute prin metoda Tomosintezei sunt prezentate în Tabelul 3.3. Cele mai frecvente simptome depistate la examinarea pacienților cu cancer de laringe (cu o frecvență mai mare de 70%) au fost următoarele: prezența formațiunii de volum – 100% (ÎÎ 98,55-100,00%), îngroșarea unilaterală a aparatului ligamentar 81,02% (ÎÎ 75,64-85,67), nivelarea ventriculului Morgagni – 73,12% (ÎÎ 67,21-78,48), închiderea incompletă a aparatului ligamentar – 71,54% (ÎÎ 65,55-77,02) (Figura 3.8).

Tabelul 3.3. Frecvența simptomelor radiologice a cancerului de laringe la examinare prin metoda Tomosintezei (n- 253, 100%).

Simptomele radiologice în caz de examinare prin metoda Tomosintezei	TS (n-253)	%	Interval de incredere (95%)
Prezența formațiunii de volum	253	100,0	98,55 – 100,00
Îngroșarea unilaterală a aparatului ligamentar	205	81,02	75,64 – 85,67
Îngroșarea bilaterală a aparatului ligamentar	48	18,97	14,33 – 24,36
Îngroșarea aritenoidelor	12	4,74	2,47 – 8,14
Nivelarea ventricul Morgagni	185	73,12	67,21 – 78,48
Închiderea incompletă a aparatului ligamentar	181	71,54	65,55 – 77,02
Nivelarea spațiului subligamentar	87	34,38	28,55 – 40,59
Dilatarea spațiului precondral	22	8,69	5,53 – 12,87
Afectarea cartilajelor	82	32,41	26,68 – 38,56
Afectarea sinusului piriform unilateral	108	42,68	36,51 – 49,04
Afectarea sinusului piriform bilateral	24	9,48	6,17 – 13,79

Analiza comparativă a rezultatelor diagnosticului cancerului de laringe prin metodele Radiografiei Digitale, Tomografiei Computerizate și Tomosintezei.

Progresul tehnologiilor medicale a dus la apariția metodelor noi de diagnostic cu posibilități comparabile cu Tomografia Computerizată, dar cu un aparataj cu mult mai simplu, mai puțin costisitor și doză de iradiere mică, ceea ce le face mai disponibile pentru pacienți, inclusiv și pentru cei cu implante metalice cervicale. Aici sunt prezentate datele obținute în studiul nostru prin implementarea metodei Tomosintezei în diagnosticul cancerului de laringe în comparație cu metoda Radiografiei Digitale și Tomografiei Computerizate.

Tabelul 3.4. Analiza comparativă a frecvenței manifestării semnelor radiologice la examinarea prin metodele RD, CT și TS (%).

Semne radiologice	RD (n=41)	RD (%)	CT (n=41)	CT (%)	TS (n=41)	TS (%)
Prezența formațiunii de volum	26	63,41	41	100	39	95,12
Îngroșarea unilaterală a aparatului ligamentar	20	48,7	35	85,36	32	78,04
Îngroșarea bilaterală a aparatului ligamentar	3	7,31	6	14,63	5	12,19
Îngroșarea aritenoide	1	2,43	6	14,63	3	7,31
Nivelarea ventricul Morgagni	17	41,46	33	80,48	30	73,17
Închiderea incompletă a aparatului ligamentar	13	31,70	35	85,36	32	78,04
Nivelarea spațiului subligamentar	14	34,14	25	60,97	21	51,21
Dilatarea spațiului precondral	8	19,51	9	21,95	9	21,95
Afectarea cartilajelor	8	19,51	12	29,26	13	31,70
Afectarea sinusului piriform unilateral	13	31,70	27	65,85	22	53,65
Afectarea sinusului piriform bilateral	2	4,88	6	14,63	5	12,19

Pentru o analiză statistică comparativă a rezultatelor obținute prin cele 3 metode de examen radiologic, au fost selectați conform calculelor statistice și criteriilor de includere în studiu, câte 41 pacienți pentru fiecare lot de studiu. Datele prezentate în Tabelul 3.4 și Figura 3.1 demonstrează clar posibilitățile limitate în diagnosticul cancerului de laringe a metodei Radiografiei Digitale comparativ cu Tomografia Computerizată și confirmă superioritatea examenului CT. Rezultatele obținute prin Tomosinteză sunt însă foarte apropiate celor obținute prin Tomografia Computerizată (Figura 3.2, Tabelul 3.5).

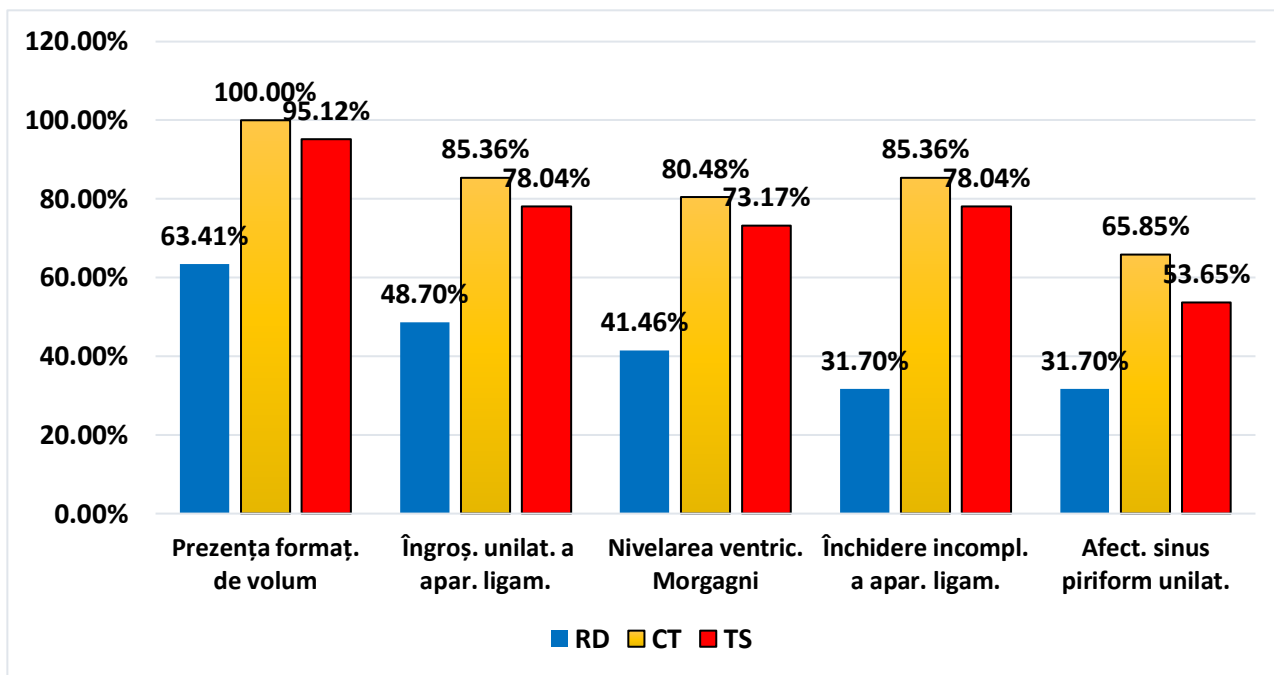


Figura 3.1. Prezentare comparativă a semnelor radiologice de bază în diagnosticul cancerului de laringe la pacienți investigați prin 3 metode: Radiografie Digitală, Tomografie Computerizată și Tomosinteză (%)

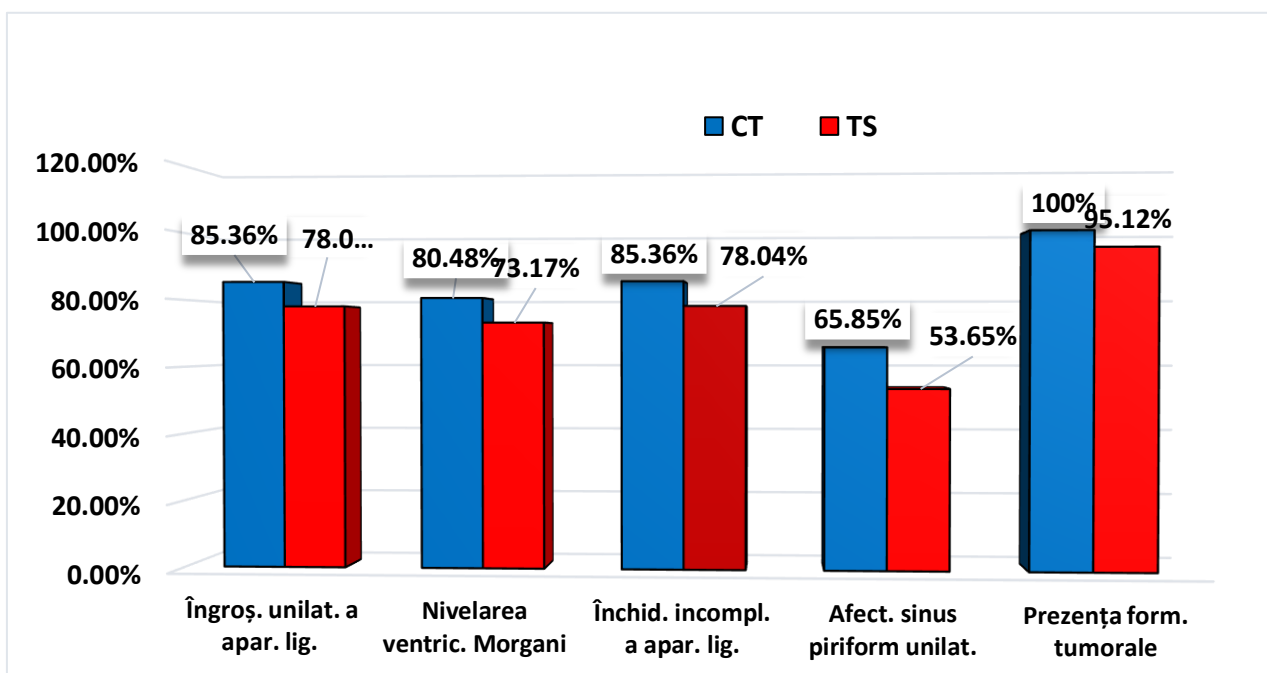


Figura 3.2. Analiza comparativă a unor simptome radiologice caracteristice pentru cancer de laringe la examinare prin metodele CT și TS (%)

Dacă pentru RD depistarea simptomelor de cancer de laringe au fost comparativ rare și nu depășesc cel mult 63,41%, analiza comparativă a rezultatelor obținute în caz de examinare prin CT sau TS demonstrează posibilități diagnostice ale acestor metode cu mult mai avansate, fiind chiar comparabile după nivel. Spre exemplu, îngroșarea unilaterală a aparatului ligamentar, cauzată de prezența procesului tumoral, la examenul CT a constituit 85,36% (ÎÎ 70,83-94,43%) iar la TS - 78,05% (ÎÎ 62,39-89,44%); nivelarea sinusului Morgagni – CT 80,48% (ÎÎ 65,13-91,18%) versus TS 73,17% (ÎÎ 57,06-85,78%); închiderea incompletă a aparatului ligamentar la CT – 85,36% (ÎÎ 70,83-94,43%) versus TS – 78,04% (ÎÎ 62,39-89,44%) (Figura 3.2, Tabelul 3.5).

Tabel 3.5. Evaluarea comparativă a parametrilor imagistici obținuți prin TOMOSINTEZĂ versus Tomografia Computerizată

Semne Radiologice	Coefficient de concordanță	Coefficient de corelare ρ	Factor de corecție C_b / acuratețe
Prezența formațiunii de volum	0,6555	0,6982	0,9388
Îngroșarea unilaterală aparat ligamentar	0,8453	0,8556	0,9880
Îngroșarea bilaterală aparat ligamentar	0,8951	0,9001	0,9945
Îngroșarea aritenozilor	0,6306	0,6786	0,9293
Nivelarea ventriculului Morgagni	0,7960	0,8131	0,9790
Închidere incompletă aparat ligamentar	0,7574	0,7807	0,9701
Nivelarea spațiului subligamentar	0,8038	0,8198	0,9806
Dilatarea spațiului precondral	1,0000	1,0000	1,0000
Afectarea cartilajelor laringiene	0,9425	0,9441	0,9983
Afectarea sinusului piriform unilateral	0,7503	0,7748	0,9683
Afectarea sinusului piriform bilateral	0,8951	0,9001	0,9945
Valoare medie \pm deviația standard	0,8156 \pm 0,1147	0,8332 \pm 0,0992	0,9765 \pm 0,0236
Mediana	0,8038	0,8198	0,9806

Determinarea coeficientului de concordanță a parametrilor imagistici obținuți prin Tomosinteză și Tomografie Computerizată este redată în Tabelul 3.5. Este cunoscut faptul că coeficientul de concordanță ρ_c reprezintă produsul dintre coeficientul de corelare ρ ce reflectă precizia și factorul de corecție C_b ce reflectă acuratețea [28], adică

$$\rho_c = \rho \times C_b [28]$$

Astfel, coeficientul de concordanță (*concordance correlation coefficient*) reflectă gradul de acord dintre două metode sau evaluări și poate lua valori cuprinse între 0 și 1, fiind un coeficient nedirecțional. Valorile apropiate de 0 indică lipsa acordului, în timp ce valorile apropiate de 1 arată acordul perfect [28].

În acest studiu, evaluarea comparativă a parametrilor imagistici obținuți prin Tomosinteză versus Tomografie Computerizată (care este considerată standardul de aur) a relevat un coeficient de concordanță între 0,6306 și 1,0 pentru diverși parametri cu o valoare medie de $0,8156 \pm 0,1147$ (Tabel 3.7). Coeficientul de corelare Pearson a variat între 0,6786 și 1,0 pentru diverși parametri cu o valoare medie de $0,8332 \pm 0,0992$, iar factorul de corecție C_b ce reflectă acuratețea a variat între 0,9293 și 1,0 pentru diverși parametri cu o valoare medie de $0,9765 \pm$

0,0236 (Tabel 3.5). Datele obținute reflectă o concordanță înaltă a rezultatelor obținute prin Tomosintează și Tomografie Computerizată.

Din contra, evaluarea comparativă a parametrilor imagistici obținuți prin Radiografia Digitală versus Tomografia Computerizată a relevat un coeficient de concordanță între 0.0831 și 0.9259 pentru diverși parametri cu o valoare medie de $0,4317 \pm 0,2548$ (Tabel 3.6). Coeficientul de corelare Pearson a variat între 0,2082 și 1,0 pentru diverși parametri cu o valoare medie de $0,5196 \pm 0,2114$, iar factorul de corecție C_b ce reflectă acuratețea a variat între 0.399 și 0.9972 pentru diverși parametri cu o valoare medie de $0,7660 \pm 0,1855$ (Tabel 3.6). Datele obținute reflectă o concordanță mult mai slabă a rezultatelor obținute prin Radiografia Digitală comparativ cu cele obținute prin Tomosintează (tabel 3.5 și 3.6).

Tabel 3.6. Evaluarea comparativă a parametrilor imagistici obținuți prin RADIOGRAFIE DIGITALĂ versus Tomografie computerizată

Semne Radiologice	Coeficient de concordanță	Coeficient de corelare ρ	Factor de corecție C_b / acuratețe
Prezența formațiunii de volum	0,0831	0,2082	0,3990
Îngroșarea unilaterală aparat ligamentar	0,3279	0,4428	0,7404
Îngroșarea bilaterală aparat ligamentar	0,6306	0,6786	0,9293
Îngroșarea aritenoizilor	0,2545	0,3819	0,6666
Nivelarea ventriculului Morgagni	0,2931	0,4144	0,7073
Închidere incompletă aparat ligamentar	0,1474	0,2821	0,5226
Nivelarea spațiului subligamentar	0,4983	0,5761	0,8651
Dilatarea spațiului precondral	0,9259	0,9284	0,9972
Afectarea cartilajelor laringiene	0,7389	0,7654	0,9653
Afectarea sinusului piriform unilateral	0,3881	0,4907	0,7909
Afectarea sinusului piriform bilateral	0,4605	0,5469	0,8420
<i>Valoare medie \pm deviația standard</i>	<i>0,4317 \pm 0,2548</i>	<i>0,5196 \pm 0,2114</i>	<i>0,7660 \pm 0,1855</i>
<i>Mediana</i>	<i>0,3881</i>	<i>0,4907</i>	<i>0,7909</i>

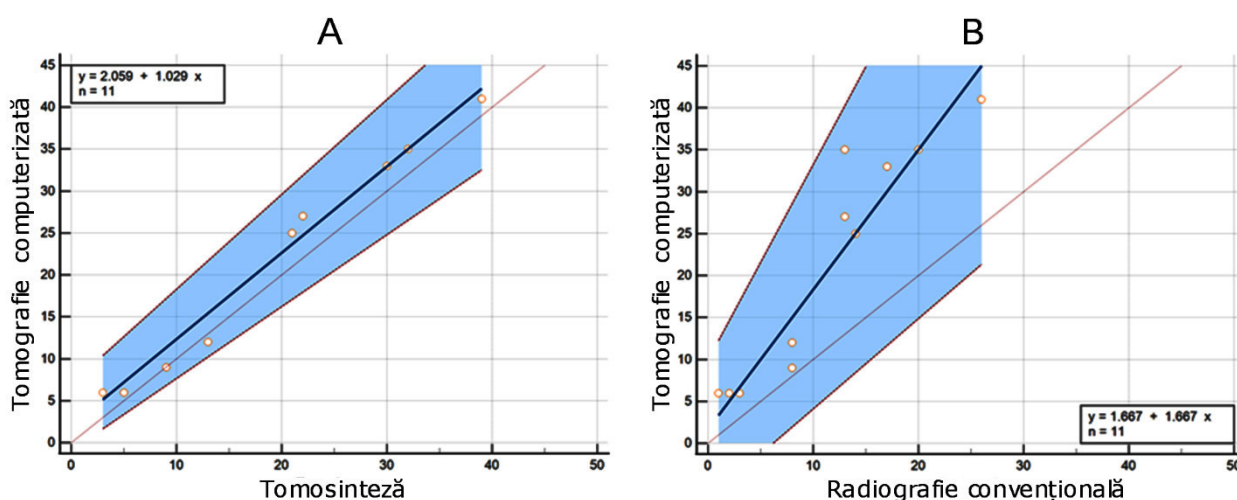


Figura 3.3. Diagramele regresiei liniare a datelor obținute prin Tomosintează versus Tomografia Computerizată (A) și a celor obținute prin Radiografia Digitală versus Tomografia Computerizată (B).

Rezultatele sunt confirmate și prin diagramele regresiei liniare a valorilor obținute prin Tomosinteză versus Tomografia Computerizată (figura 3.3 A) și a celor obținute prin Radiografia Digitală versus Tomografia Computerizată (figura 3.3 B). După cum cunoaștem, analiza de regresie este un instrument de modelare statistică folosit pentru a determina un model al legăturilor care se stabilesc între perechi de date numerice, în cazul nostru obținute prin diverse modalități imagistice [29]. Se observă că diagrama de dispersie a valorilor obținute prin Tomosinteză versus Tomografia Computerizată (figura 3.3 A) este mai compactă comparativ cu valorile obținute prin Radiografia Digitală (figura 3.3 B), demonstrând o corelație mai puternică a datelor obținute prin Tomosinteză cu un coeficient de corelare $r = 0,993$ ($p < 0,0001$).

O altă metodă statistică ce este tot mai frecvent utilizată pentru evaluarea datelor obținute prin noi metode de diagnostic comparativ cu o metodă de referință este diagrama "Mountain plot", care este bazată pe calculul unei percentile pentru fiecare diferență de clasare dintre o nouă metodă și metoda de referință [30]. Metoda oferă informații relevante despre distribuția diferențelor dintre metode. Astfel, dacă rezultatele a două teste sunt identice, diagrama va fi centrată în jurul valorii zero. Din contra, cozile lungi din diagramă cu devieri semnificative de la valoarea zero reflectă diferențe mari între metode [30].

Datele obținute în cadrul acestui studiu prin Radiografia Digitală și Tomosinteză comparativ cu Tomografia Computerizată (metoda de referință) sunt redate sub forma unei diagrame de tipul "Mountain plot" în Figura 3.4. Se observă că curba datelor obținute prin Tomosinteză este centrată mult mai aproape de cifra zero, având o formă îngustă, relativ simetrică, cu mici devieri ale valorilor între -1 și 5. Din contra, curba datelor obținute prin Radiografia Digitală este mult deviată spre dreapta față de cifra zero, cu variații semnificative ale valorilor între 1 și 22. Diagrama demonstrează clar o concordanță foarte înaltă a datelor obținute prin Tomosinteză și Tomografia Computerizată (metoda standard), o concordanță mult mai înaltă comparativ cu datele obținute prin Radiografia Digitală.

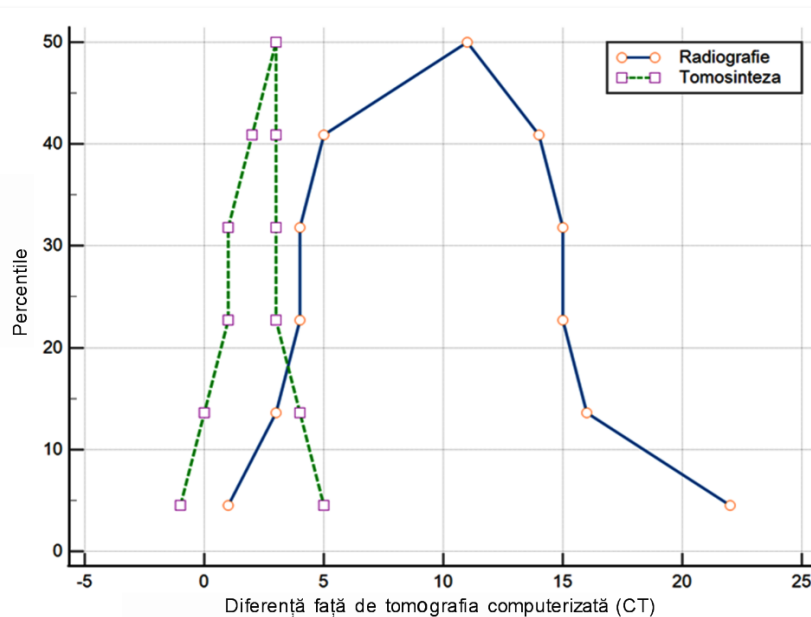


Figura 3.4. Diagramă de tip "Mountain plot" a datelor obținute prin Radiografia Digitală și Tomosinteză comparativ cu metoda de referință (Tomografia Computerizată). Curba datelor obținute prin Tomosinteză este centrată mult mai aproape de cifra zero, având o formă îngustă, relativ simetrică, cu mici devieri ale valorilor între -1 și 5, demonstrând o concordanță foarte înaltă cu metoda de referință.

Conform datelor prezentate în rezultatul testelor statistice efectuate, posibilitățile de diagnostic a Tomosintezei, comparativ cu metoda CT sunt destul de impunătoare, diferența eficacității diagnostice a Tomosintezei versus examenul CT este destul de mică și nu depășește 10%. Aceasta se datorează tehnologiei sofisticate digitale pusă la baza Tomosintezei, și anume, efectuarea unei serii de secțiuni cu un pas de 1-3mm la diferite profunzimi a laringelui. Dacă luăm în considerație și următoarele momente: că aparatul pentru Tomosinteză este cu mult mai ieftin, necesită încăpere și condiții de exploatare cu mult mai simple și cost redus, și o sarcină radioactivă sub 3mSv - Tomosinteza, comparativ cu CT poate fi recomandată ca metodă de primă linie în examenul radiologic a pacienților cu cancer de laringe [32]. Aparatul necesar pentru Tomosinteză este simplu în instalare și exploatare, cost comparativ cu CT mult mai mic, ceea ce îl face accesibil pentru orice spital și, ca metodă de examinare radiologică, mai accesibilă și pentru pacienți. Desigur metoda CT este mai informativă și la necesitate, pentru determinarea unor particularități a procesului tumoral, în anumite cazuri, este necesar și examenul suplimentar prin Tomografie Computerizată. Cu toate acestea rezultatele obținute la examinare prin TS au fost suficient de informative pentru tratament în majoritatea cazurilor, cea ce este foarte important luând în considerație că, la moment, IMSP Institutul Oncologic nu dispune de Tomograf Computerizat.

Analiza rezultatelor celor 3 metode de diagnostic imagistic radiologic (RD, CT, TS) demonstrează prioritatea tehnologiilor noi față de Radiografia Digitală, iar diferența în posibilitățile diagnostice între CT și TS nu depășește 10%, conform datelor noastre și le fac comparabile după rezultate.

Metoda de diagnostic a cancerului de laringe cu efectuarea Tomosintezei permite vizualizarea mai detaliată a structurilor laringelui și formațiunilor tumorale datorită tehnologiei digitale, care permite efectuarea unei serii de secțiuni a organului investigat, cu un pas de 1-3 mm cu prelucrarea digitală a imaginilor obținute și reconstrucția lor, ceea ce asigură un diagnostic mai precis și calitativ. La baza principiului Tomosintezei stă efectuarea în dinamică a unei serii de secțiuni, imagini radiologice a structurilor anatomice a laringelui sub diferite unghiuri față de suprafața examinată. Pe parcursul procedurii scanării laringelui prin metoda Tomosintezei, aparatul se mișcă pe o axă curbată față de laringe, care în poziția standard se află pe axă liniară, ceea ce poate duce la suprapunerea elementelor anatomice a laringelui și obținerea imaginilor necalitative, ”șterse”, deasemenea în momentul efectuării secțiunilor radiologice în dinamică, cu fonație, apar mișcări involuntare. Aceasta poate impune repetarea investigației radiologice, ce duce la mărirea sarcinii de iradiere pentru pacient. Pentru evitarea acestor situații s-a propus modificarea metodei de examinare a laringelui prin metoda Tomosintezei (metodă care a fost brevetată prin Brevet Nr. 1488) prin fixarea laringelui într-o poziție curbată, sub formă de arc, astfel în această poziție direcția razelor X este poziționată perpendicular pe traectul axei laringelui, dar și limitarea mișcărilor involuntare prin fixare, ceea ce permite micșorarea riscului obținerii unor imagini neclare, sporește claritatea imaginii și reduce necesitatea repetării investigației și iradierii repetate.

În baza rezultatelor obținute în studiul dat a fost elaborat “Algoritm de diagnostic rentghenologic a cancerului de laringe prin folosirea Tomografiei Digitale Multisectionale (Tomosinteza)” prezentat în Figura 3.5, pentru care a fost acordat Certificatul de înregistrare a dreptului de autor Seria O Nr. 6642 din 21.08.2020.

Stabilirea și confirmarea diagnozei de cancer de laringe cere mai multe acțiuni. După cum este prezentat în Algoritmul elaborat de noi în baza rezultatelor proprii, la adresare, pacientului cu suspecție pentru cancer de laringe, în primă instanță îi este efectuat examenul clinic, care, cu părere de rău, în majoritate cazurilor nu permite de vizualizat clar caracterul răspândirii procesului tumoral. Fibrolaringoscopia (FLS), ca etapă următoare de investigare, permite vizualizarea regiunii afectate a laringelui, confirmarea vizuală a posibilului proces tumoral, proliferativ sau inflamator. Avantajul principal a FLS este posibilitatea de colectare a țesutului (biopsie), care permite confirmarea prezenței cancerului, dacă biopsia este reușită.

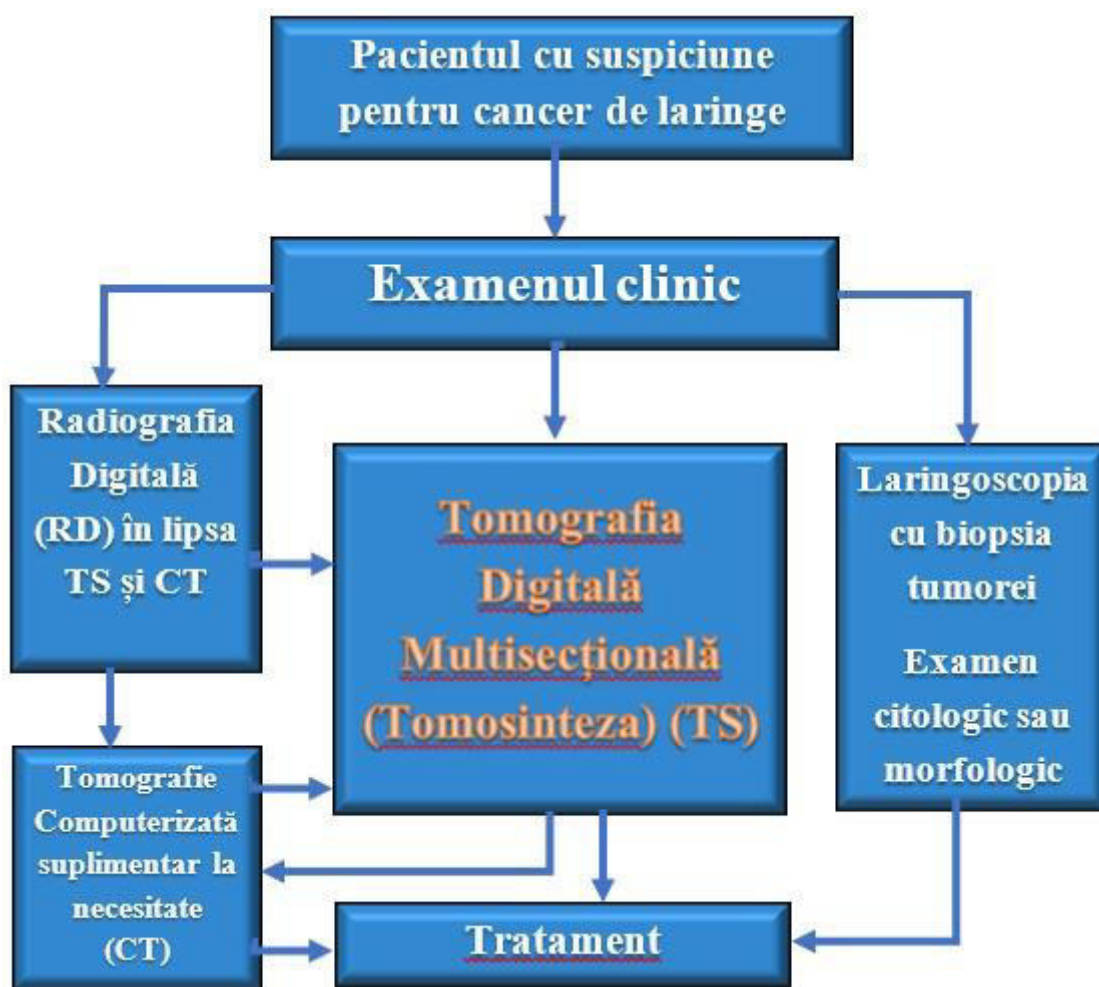


Figura 3.5. Algoritm de diagnostic în caz de suspiciune pentru cancer de laringe

Examenul imagistic radiologic a laringelui, în aceste condiții, capătă o importanță semnificativă pentru diagnosticul cancerului de laringe. Conform Algoritmului elaborat, la prima etapă de examen radiologic este propusă Tomosinteza, care poate fi comparată, în mare măsură, cu posibilitățile diagnostice a metodei CT, iar cazurile complicate pentru diagnostic, în special la cele local avansate, a fost necesară investigarea dublă, prin TS și CT, pentru elaborarea unei tactice de tratament optimă. La ultima etapă, conform Algoritmului, în baza rezultatelor examenelor endoscopice, imagistice și morfologice, este efectuat tratamentul argumentat: chirurgical, chimioterapic sau radioterapic.

Limitările studiului:

Ultimele două decenii au fost asociate cu progrese deosebite în domeniul radiologiei și imagisticii medicale atât prin modernizarea metodelor existente de investigare imagistică, cât și prin introducerea în practică a noi modalități și tehnici diagnostice ce oferă noi perspective și posibilități diagnostice. O astfel de modalitate imagistică modernă reprezintă Tomosinteza, care permite obținerea unor imagini volumetrice de înaltă calitate la o doză de iradiere semnificativ mai mică comparativ cu Tomografia Computerizată, doza fiind apropiată de cea primită în timpul unei Radiografii Digitale. Datorită faptului că pacienții cu maladii oncologice necesită investigații radiologice repetate cu doze cumulative de iradiere destul de înalte, Tomosinteza a fost introdusă în premieră în practica medicală oncologică din Republica Moldova în cadrul IMSP Institutul Oncologic, fapt ce a permis efectuarea prezentului studiu.

La momentul începerii studiului nu existau date în literatura de specialitate referitor la utilitatea Tomosintezei în diagnosticul pacienților cu cancer de laringe. Fiind primul studiu în domeniul respectiv, acesta este asociat și cu o serie de limitări. Deoarece nu existau date sau recomandări în domeniu, numărul pacienților supuși celor 3 investigații a fost limitat datorită considerentelor etice și normativelor în vigoare referitor la utilizarea investigațiilor asociate cu radiații ionizante. Astfel, efectuarea fiecărei investigații a necesitat atât acordul pacientului cu semnarea acordului informat, precum și referirea pentru investigația respectivă a medicului curant. Numărul total de 41 pacienți cărora li s-au efectuat toate cele 3 investigații a permis efectuarea unei analize comparative detaliate a parametrilor obținuți prin fiecare metodă, demonstrând utilitatea Tomosintezei în diagnosticul cancerului de laringe și superioritatea netă comparativ cu Radiografia Digitală. În aceste condiții, Tomografia Computerizată este rezervată pentru precizarea diagnosticului sau extinderii procesului tumoral când stabilirea strategiei terapeutice rămâne incertă sau necesită date suplimentare. Definitivarea acestor indicații necesită însă noi studii în domeniu cu includerea unor loturi mai largi de pacienți cu diverse stadii ale procesului tumoral.

De notat necesită a fi și faptul că în cadrul acestui studiu a fost efectuată o evaluare comparativă a performanței investigațiilor radiologice (ce utilizează radiații ionizante) în diagnosticul cancerului de laringe, de aceea unele investigații imagistice precum Ultrasanografia (USG) și Imagistica prin Rezonanță Magnetică (IRM) ce nu sunt asociate cu radiații ionizante nu au fost incluse în studiu.

Luând în considerare doza de iradiere redusă a Tomosintezei (apropiată de cea a Radiografiei Digitale), precum și faptul că în Republica Moldova circa 80-85% din pacienți sunt diagnosticați în stadii avansate (st. III – IV) ale cancerului de laringe, Tomosinteza poate fi utilă și în screening-ul persoanelor din grupurile cu risc crescut. În cadrul acestei teze de doctorat însă, Tomosinteza nu a fost utilizată ca metodă de screening, iar implementarea unui program de screening al cancerului de laringe cu utilizarea Tomosintezei reprezintă un subiect separat și va necesita de asemenea noi studii în domeniu.

O altă modalitate imagistică care este utilizată tot mai frecvent în ultimii ani pentru evaluarea și stadializarea pacienților cu afecțiuni oncologice, inclusiv cu cancer de laringe, este Tomografia cu Emisie de Pozitroni (PET) în combinație cu Tomografie Computerizată (CT), care mai este numită și investigația hibridă PET/CT. În prezent investigația PET/CT poate fi efectuată în cadrul IMSP Spitalul Clinic Republican "Timofei Moșneaga", precum și în cadrul Spitalului Internațional Medpark. La momentul inițierii acestui studiu, însă, investigația PET/CT nu era încă disponibilă în Republica Moldova, de aceea modalitatea nu a fost inclusă în studiu.

CONCLUZII GENERALE

1. Tomosinteza reprezintă o metodă de diagnostic modernă cu doză de iradiere apropiată de cea a Radiografiei Digitale, dar cu imagini secționale de înaltă calitate și informativitate apropiate celor prin CT, fapt demonstrat în acest studiu. Astfel Radiografia Digitală, Tomosinteza și CT au relevant prezența formațiunii de volum la 63,41% vs 95,12% vs 100% pacienți, îngroșarea unilaterală a aparatului ligamentar la 48,7% vs. 78,04% vs. 85,36% pacienți, închiderea incompletă a aparatului ligamentar la - 31,70% vs. 78,04% vs. 85,36% pacienți, nivelarea spațiului subligamentar la 34,14% vs. 51,21% vs. 60,97% pacienți.
2. Evaluarea comparativă a parametrilor imagistici obținuți prin Tomosinteza versus CT versus Radiografia Digitală au relevat coeficientul de concordanță și coeficientul de corelare Pearson cu o concordanță înaltă a rezultatelor obținute prin Tomosinteza și CT, contrar rezultatelor obținute prin Radiografia Digitală care au fost asociate cu o concordanță mult mai slabă. Rezultatele au fost confirmate și prin analiza grafică a rezultatelor obținute prin Radiografia Digitală și Tomosinteza comparativ cu metoda de referință (CT), inclusiv diagramele regresiei liniare și diagramele de tip "Mountain plot".
3. Studiul a permis de asemenea perfectarea tehnicii de examinare prin Tomosinteza a pacienților cu cancer de laringe prin fixarea capului cu poziția anterioară a laringelui (Brevet nr. 1488), fapt ce a contribuit la obținerea unor imagini de o calitate net superioară prin limitarea mișcărilor involuntare și suprapunerii structurilor anatomice.
4. Rezultatele studiului au demonstrat că Tomosinteza reprezintă o metodă valoroasă în evaluarea pacienților cu cancer de laringe, diferența datelor furnizate comparativ cu examenul CT fiind destul de mică (nedepășind 10% în majoritatea semnelor radiologice examinate). Luând în considerare costul mai redus și doza de iradiere mai mică (sub 3mSv) comparativ cu examenul CT, Tomosinteza poate fi recomandată ca metodă de primă linie în examenul rentghenologic a pacienților cu cancer de laringe. Un algoritm de diagnostic imagistic al pacienților cu cancer de laringe cu includerea examenului prin Tomosinteza a fost elaborat în acest scop.
5. Tomografia Computerizată rămâne însă metoda cea mai informativă și poate fi indicată la necesitate, pentru determinarea unor particularități a procesului tumoral, în special în cazurile local avansate când stabilirea unei strategii terapeutice rămâne incertă și necesită obținerea unor noi date mai detaliate.

RECOMANDĂRI PRACTICE

1. Metoda Tomosintezei este folosită la moment tot mai pe larg în diagnosticul patologiei glandelor mamare, a sistemului osos, plămâni, pediatrie, etc. Rezultatele obținute în studiu au demonstrat eficacitatea Tomosintezei și în examinarea patologiei laringelui și se recomandă pentru implementarea în instituțiile medicale, care au departament de diagnostic imagistic.
2. Tomosinteza este metodă de primă linie în examenul radiologic a pacienților cu cancer de laringe și necesită utilizată conform algoritmului de diagnostic imagistic al pacienților cu cancer de laringe elaborat în carul acestui studiu.
3. Tomosinteza este bazată pe același principiu ca și CT- efectuarea secțiunilor imagistice cu un pas de 1-3mm, cu o sarcină radioactivă sub 3mSv și reconstrucția digitală a imaginilor obținute. Aceasta reduce necesitatea reexaminării pacienților prin metode mai costisitoare și mai puțin accesibile, cum sunt CT sau IRM. Acestea pot fi însă indicate la necesitate, în special când stabilirea unei strategii terapeutice rămâne incertă și necesită obținerea unor noi date mai detaliate.
4. Luând în considerare doza de iradiere redusă a Tomosintezei (apropiată de cea a Radiografiei Digitale), precum și faptul că în Republica Moldova circa 80-85% din pacienți sunt diagnosticați în stadii avansate (st. III – IV) ale cancerului de laringe, Tomosinteza poate fi

utilă și în screening-ul persoanelor din grupurile cu risc crescut. Implementarea unui program de screening al cancerului de laringe cu utilizarea Tomosintezei va necesita însă noi studii în domeniu.

BIBLIOGRAFIE SELECTIVĂ

1. Katanoda K, Saito E: Laryngeal cancer incidence rates in the world from the Cancer Incidence in Five Continents XI. *Jpn J Clin Oncol* 2019, 49(1):100-101.
2. He Y, Liang D, Li D, Shan B, Zheng R, Zhang S, Wei W, He J: Incidence and mortality of laryngeal cancer in China, 2015. *Chin J Cancer Res* 2020, 32(1):10-17.
3. Koroulakis A, Agarwal M: Laryngeal Cancer. In: *StatPearls*. Treasure Island (FL); 2022.
4. Liu Y, Zhao Q, Ding G, Zhu Y, Li W, Chen W: Incidence and mortality of laryngeal cancer in China, 2008-2012. *Chin J Cancer Res* 2018, 30(3):299-306.
5. Nahavandipour A, Jakobsen KK, Gronhoj C, Hebbelstrup Jensen D, Kim Schmidt Karnov K, Klitmoller Agander T, Specht L, von Buchwald C: Incidence and survival of laryngeal cancer in Denmark: a nation-wide study from 1980 to 2014. *Acta Oncol* 2019, 58(7):977-982.
6. Wang JY, Zhang QW, Wen K, Wang C, Ji X, Zhang L: Temporal trends in incidence and mortality rates of laryngeal cancer at the global, regional and national levels, 1990-2017. *BMJ Open* 2021, 11(10):e050387.
7. Wei KR, Zheng RS, Liang ZH, Sun KX, Zhang SW, Li ZM, Zeng HM, Zou XN, Chen WQ, He J: [Incidence and mortality of laryngeal cancer in China, 2014]. *Zhonghua Zhong Liu Za Zhi* 2018, 40(10):736-743.
8. Jones TM, De M, Foran B, Harrington K, Mortimore S: Laryngeal cancer: United Kingdom National Multidisciplinary guidelines. *J Laryngol Otol* 2016, 130(S2):S75-S82.
9. Karabulut B: AHNS series: Do you know our guidelines? Review of current knowledge on laryngeal cancer. *Head Neck* 2019, 41(3):828.
10. Swegal WC, Herbert RJ, Eisele DW, Chang J, Bristow RE, Gourin CG: Observed-to-expected ratio for adherence to treatment guidelines as a quality of care indicator for laryngeal cancer. *Laryngoscope* 2020, 130(3):672-678.
11. Global Cancer Facts and Figures, 4th Edition. The American Cancer Society, ©2018 [citat 29.04.2022]. Disponibil: <https://www.cancer.org/content/dam/cancer-org/research/cancer-facts-and-statistics/global-cancer-facts-and-figures/global-cancer-facts-and-figures-4th-edition.pdf>.
12. Țîbîrnă Gh., Darii V., Postolache A. Cancerul laringian. *Protocol clinic național (PCN - 178)*. 2012 [citat 29.04.2022]. Disponibil: <https://msmps.gov.md/wp-content/uploads/2020/07/13954-PCN-17820Cancerul20laringean.pdf>
13. Țîbîrnă Gh., Stratan V, Darii V, Clipca A. et al. Managementul științific în tratamentul complex al cancerului regiunii capului și gâtului. *Buletinul Academiei de Știință a Moldovei Științe medicale*. 2015: 2 (69), p. 43-50. ISSN 1857-0011.
14. Barbosa MM, Araujo VJ, Jr., Boasquevisque E, Carvalho R, Romano S, Lima RA, Dias FL, Salviano SK: Anterior vocal commissure invasion in laryngeal carcinoma diagnosis. *Laryngoscope* 2005, 115(4):724-730.

15. **Jovmir-Popa D.** Rolul imagisticii în diagnosticul cancerului de laringe, posibilități și perspective. *Buletinul Academiei de Științe a Moldovei. Științe Medicale.* 2017; 4(56), pag. 109 -116.
16. Echarri RM, Rivera T, Montojo J, Bermejo C, Fraile E, Cobeta I: [Correlation of clinical, radiologic, and histopathologic findings in laryngeal, hypopharyngeal, and oropharyngeal cancer]. *Acta Otorrinolaringol Esp* 2000, 51(7):587-592.
17. Gor DM, Langer JE, Loevner LA: Imaging of cervical lymph nodes in head and neck cancer: the basics. *Radiol Clin North Am* 2006, 44(1):101-110, viii.
18. Rohde M, Nielsen AL, Johansen J, Sorensen JA, Nguyen N, Diaz A, Nielsen MK, Asmussen JT, Christiansen JM, Gerke O *et al*: Head-to-Head Comparison of Chest X-Ray/Head and Neck MRI, Chest CT/Head and Neck MRI, and (18)F-FDG PET/CT for Detection of Distant Metastases and Synchronous Cancer in Oral, Pharyngeal, and Laryngeal Cancer. *J Nucl Med* 2017, 58(12):1919-1924.
19. Bahrs SD, Otto V, Hattermann V, Klumpp B, Hahn M, Nikolaou K, Siegmann-Luz K: Breast tomosynthesis for the clarification of mammographic BI-RADS 3 lesions can decrease follow-up examinations and enables immediate cancer diagnosis. *Acta Radiol* 2018, 59(10):1176-1183.
20. Gilbert FJ, Pinker-Domenig K: Diagnosis and Staging of Breast Cancer: When and How to Use Mammography, Tomosynthesis, Ultrasound, Contrast-Enhanced Mammography, and Magnetic Resonance Imaging. In: *Diseases of the Chest, Breast, Heart and Vessels 2019-2022: Diagnostic and Interventional Imaging*. Edited by Hodler J, Kubik-Huch RA, von Schulthess GK. Cham (CH); 2019: 155-166.
21. Phi XA, Tagliafico A, Houssami N, Greuter MJW, de Bock GH: Digital breast tomosynthesis for breast cancer screening and diagnosis in women with dense breasts - a systematic review and meta-analysis. *BMC Cancer* 2018, 18(1):380.
22. Samala RK, Chan HP, Hadjiiski LM, Helvie MA, Richter C, Cha K: Evolutionary pruning of transfer learned deep convolutional neural network for breast cancer diagnosis in digital breast tomosynthesis. *Phys Med Biol* 2018, 63(9):095005.
23. Santos Aragon LN, Soto-Trujillo D: Effectiveness of Tomosynthesis Versus Digital Mammography in the Diagnosis of Suspicious Lesions for Breast Cancer in an Asymptomatic Population. *Cureus* 2021, 13(3):e13838.
24. Zhang HW, Li JT, Lu MH, Qin L, Li LF, Cui SD, Liu H: [The breast cancer diagnosis accuracy of the digital breast tomosynthesis technique]. *Zhonghua Yi Xue Za Zhi* 2017, 97(18):1387-1390.
25. **Жовмир Д.** Возможности определения местного распространения рака гортани при использовании томосинтеза. *Евразийский онкологический журнал.* 2016, том 4, № 2, pag. 170.
26. **Jovmir-Popa D.,** Rotaru N., Gavrilasenco I., Harea M. Consideratiuni asupra examenului radiologic prin tomosinteza a pacientilor cu cancer de laringe. *Volum de rezumare al congresului national de radiologie si imagistica medicala din Romania.* 2019, Sovata, România, pag. 225.
27. **Jovmir-Popa D.,** Harea M. Tomosinteza ca metodă de control în dinamică a pacienților tratați pentru cancer de laringe. *Volum de rezumate Confer2021 "Conferintele Institutului Regional de Oncologie Iași,* noiembrie 2021, Iași, România, vol. 10, pag. 243.
28. Concordance correlation coefficient. *MedCalc statistical software.* [citat 23.01.2023]. Disponibil: <https://www.medcalc.org/manual/concordance.php>.

29. Regression analysis. *MedCalc statistical software*. [citat 23.01.2023]. Disponibil: <https://www.medcalc.org/manual/regression.php>.
30. The Mountain plot. *MedCalc statistical software*. [citat 23.01.2023]. Disponibil: <https://www.medcalc.org/manual/mountain-plot.php>.
31. MedCalc statistical software [citat 29.04.2022]. Disponibil: <https://www.medcalc.org/>.
32. **Jovmir-Popa D.**, Rotaru N., Țibîrnă Gh., Gavrilaşenco Ig., Harea M. Analiza comparativă a rezultatelor diagnosticului rentghenologic a cancerului de laringe prin metoda tomografiei digitale multisectionale. *Buletinul Academiei de Științe a Moldovei. Științe Medicale*. 2020. vol. 4, pag 110.

LISTA LUCRĂRILOR ȘTIINȚIFICE LA TEMA TEZEI

- **Articole în reviste științifice naționale acreditate:**

- ✓ **articole în reviste de categoria B**

1. **Jovmir-Popa D.** Rolul imagisticii în diagnosticul cancerului de laringe, posibilități și perspective (revista literaturii). *Buletinul Academiei de Științe a Moldovei. Științe Medicale*. 4(56)/2017, pp. 109-116, ISSN: 1857-0011
2. **Jovmir-Popa D.** Avantajele tomografiei liniare digitale multisectionale (tomosintezei) în diagnosticul imagistic a cancerului de laringe. *Buletinul Academiei de Științe a Moldovei. Științe Medicale*. 2-3(59-60)/2018, pp. 110-115, ISSN: 1857-0011
3. **Jovmir-Popa D.** Algoritm de diagnostic rentghenologic pentru pacienții suspecți cu cancer de laringe. *Buletinul Academiei de Științe a Moldovei. Științe Medicale*. 4(68)/2020, pp. 350-353, ISSN: 1857-0011.
4. **Jovmir-Popa D.** Analiza comparativă a rezultatelor diagnosticului rentghenologic a cancerului de laringe prin metoda tomografiei digitale multisectionale. *Buletinul Academiei de Științe a Moldovei. Științe Medicale*, 4(68)/2020, pp. 354-362, ISSN: 1857-0011
5. **Jovmir-Popa D.**, Codreanu I., Gavrilaşenco I., Harea M. The role of digital tomosynthesis in laryngeal cancer: comparison with radiography and computed tomography. *Revista de Științe ale Sănătății din Moldova (Moldovan Journal of Health Sciences)*, 10(1)/2023, pp. 43-49, ISSN: 2345-1467.

- **Rezumate/abstracte/teze în lucrările conferințelor științifice naționale și internaționale**

6. **Жовмир Д.** Возможности определения местного распространения рака гортани при использовании томосинтеза. *Евразийский онкологический журнал*, Минск, Белоруссия, 2016, том 4, № 2, с. 170.
7. **Жовмир Д. В.** Возможности определение местного распространения рака гортани при использовании томосинтеза, в журнале IX съезда онкологов и радиологов стран СНГ и Евразии, 2016, тезис № 1539, том 7, с. 250.
8. **Жовмир Д. В.**, Цыбырнэ Г. А., Харя М.Г. Сравнительная оценка результатов компьютерной томографии и томосинтеза при диагностики рака гортани., *журнал Medical Review*, журнал VI Ежегодной Международной Научно-Практической Конференции «Актуальные Вопросы Медицины», 2017, Баку, Азербайджан, том 4, с. 86.
9. **Jovmir-Popa D.** Posibilități noi în diagnosticul imagistic a cancerului de laringe. *Volum de rezumate Confer2017 "Conferintele Institutului Regional de Oncologie Iași"*, 2017, Iași, România, vol. 6, p. 249.
10. **Jovmir-Popa D.**, Harea M., Crîlova O. Tomosinteza ca metodă alternativă în diagnosticul imagistic al cancerului de laringe. *Volum de rezumate Confer2018 "Conferintele Institutului Regional de Oncologie Iași"*, 2018, Iași, România, pag. 371.
11. **Jovmir D.**, Rotaru N., Țibîrnă Gh. Optimizarea diagnosticului imagistic al cancerului de laringe. *The Moldovan Medical Journal*, Chișinău, 2018, Vol. 61, pag. 81. ISSN: 2537-6373

12. **Жовмир Д.** Использование линейного томосинтеза для диагностики рака гортани. *Международный научно-практический журнал “Евразийский онкологический журнал”*, Сочи, Россия, 2018, том 6. № 1, с. 218, ISSN 2309-7485
 13. Цыбырнэ Г.А., Дарий В.А., Стратан В.Г., Гузун Н.В., Клипка А.И., Дорук А.С., Клим К.И., Цыбырнэ А.Г., Кожокару К.Д., Тарнаруцкая Р.В., **Жовмир Д.В.** Иммунологические аспекты в лечении рака гортани. *Международный научно-практический журнал “Евразийский онкологический журнал”*, Сочи, Россия 2018, том 6. №1, с. 220. ISSN 2309-7485
 14. **Jovmir-Popa D.**, Tibîrnă Gh., Gavrilasenco I., Harea M. “Interventie chirurgicala organomenajanta în cancer de laringe cu aportul examenului imagistic”. *Volum de rezumate Confer2019 “Conferintele Institutului Regional de Oncologie Iași”*, 2019, Iași, România, vol. 8, p. 346.
 15. **Jovmir-Popa D.**, Rotaru N., Gavrilasenco I., Harea M. Indicatiile pentru examinarea combinata prin tomografia computerizata si tomosinteza a pacientilor cu cancer de laringe. *Volum de rezumate Confer2019 “Conferintele Institutului Regional de Oncologie Iași”*, 2019, Iași, România, vol. 8, p. 349.
 16. **Jovmir-Popa D.**, Rotaru N, I. Gavrilasenco, Harea M. Considerațiuni asupra examenului radiologic prin tomosinteză a pacienților cu cancer de laringe. *Volum de rezumate al congresului național de radiologie și imagistică medicală din România*, 2019, Sovata, România, p. 225.
 17. **Jovmir-Popa D.** Locul tomosintezei in diagnosticul imagistic a cancelrului de laringe. *Volum de rezumate al congresului național de radiologie și imagistică medicală din România*, 2019, Sovata, România, p. 228.
 18. **Jovmir-Popa D.**, Rotaru N., Tibirna Gh., Gavrilasenco I. Tehnologii noi în diagnosticul imagistic al cancerului de laringe. *Volum de rezumate al Școlii de vară Cancere ORL, sarcom, melanomă*, 2019, Iași, România, p. 39
 19. **Жовмир Д. В.**, Цыбырнэ Г. А., Гавриласенко И. П., Хареа М.Г. Значение цифровой многосрезовой томографии (томосинтеза) при определении тактики хирургического лечения больных раком гортани, *журнал VIII Ежегодной Международной Научно-Практической Конференции «Актуальные Вопросы Медицины»*, 2017, Баку, Азербайджан, Medical Review том 6, с. 97.
 20. **Jovmir-Popa D.** “Screeningul rentghenologic a cancerului de laringe prin metoda tomosintezei”. *Volum de rezumate Confer2020 “Conferintele Institutului Regional de Oncologie Iași”*, 2020, Iași, România, vol. 9, p. 349.
 21. **Жовмир Д.В.**, Хареа М.Г. Компьютерная томография и цифровая многосрезовая томография (томосинтез) при диагностике рака гортани, *Евразийский Онкологический Журнал*, 2020, том 8, № 2 Приложение, с. 647.
- **Brevete de invenții, patente, certificate de înregistrare, materiale la saloanele de invenții**
 - 22. **Jovmir-Popa D.**, Rotaru N. Metodă de diagnostic al cancerului de laringe. Brevet de invenție de scurtă durată Nr. 1488, 2020.08.12.
 - 23. **Jovmir-Popa D.** Certificat de înregistrare a drepturilor de autor și drepturilor conexe “Algoritmul diagnosticului rentghenologic al cancerului de laringe prin folosirea Tomografiei Digitale Multisectionale (Tomosinteza).” Seria O Nr. 6642, din 21.08.2020.
- **Participări cu comunicări la foruri științifice:**
 - ✓ **internaționale**
 - 24. **Jovmir-Popa D.** Rotaru N., Tibirna Gh., Gavrilasenco I. Tehnologii noi în diagnosticul imagistic al cancerului de laringe. *Școala de vară Cancere ORL, sarcom, melanoma*, Iași, România, 11-12 iulie 2019.

- ✓ **naționale**
- 25. **Jovmir-Popa D.** Elaborarea criteriilor imagistice în diagnosticul și aprecierea răspândirii cancerului laringian. *Congresul IV Național de Oncologie în cadrul Institutului Oncologic din Republica Moldova, Chișinău, 2015*
- **Participări cu postere la foruri științifice:**
 - ✓ **internaționale**
 - 26. **Jovmir-Popa D.** Posibilități noi în diagnosticul imagistic a cancerului de laringe. *Conferința internațională CONFER 2017 “Conferințele Institutului Regional de Oncologie Iași”, 23-26 noiembrie, Iași, România, sesiunea postere I, poster nr.21.*
 - 27. **Jovmir-Popa D.** Locul tomosintezei în diagnosticul imagistic a cancerului de laringe. *Conferința Națională de Radiologie și Imagistică Medicală, 3-5 octombrie, 2019, Sovata, România, poster format electronic nr. 88.*
 - 28. **Jovmir-Popa D., Rotaru N, I. Gavrilasenco, Harea M.** Considerații asupra examenului radiologic prin tomosinteza a pacienților cu cancer de laringe. *Conferința Națională de Radiologie și Imagistică Medicală, 3-5 octombrie, 2019, Sovata, România, poster format electronic nr. 86.*
 - 29. **Jovmir-Popa D., Țîbîrnă Gh., Gavrilasenco I., Harea M.** Intervenție chirurgicală organomenajantă în cancer de laringe cu aportul examenului imagistic. *Conferința internațională CONFER 2019 “Conferințele Institutului Regional de Oncologie Iași”, 21-24 noiembrie, Iași, România, sesiunea postere I, poster nr.18.*
 - 30. **Jovmir-Popa D., Rotaru N., Gavrilasenco I., Harea M.** Indicațiile pentru examinarea combinată prin tomografia computerizată și tomosinteză a pacienților cu cancer de laringe. *Conferința internațională CONFER 2019 “Conferințele Institutului Regional de Oncologie Iași”, 21-24 noiembrie, Iași, România, sesiunea postere I, poster nr.19.*
 - 31. **Jovmir-Popa D., Rotaru N., Țîbîrnă Gh.** Rolul examenului radiologic prin tomosinteza în elaborarea strategiei tratamentului chirurgical a cancerului de laringe. *Conferința Națională de Chirurgie, 8-11 mai 2019, Craiova, România, poster electronic nr. 88.*
 - 32. **Jovmir-Popa D., Rotaru N., Țîbîrnă Gh.** Aspecte de diagnostic și tratament în cancerul de laringe. *Conferința Națională de Chirurgie, 8-11 mai 2019, Craiova, România, poster format electronic nr. 87.*
 - 33. **Jovmir-Popa D., Rotaru N., Țîbîrnă Gh., Gavrilasenco I.** Tehnologii noi în diagnosticul imagistic al cancerului de laringe. *Școala de vară Cancere ORL, sarcom, melanoma, 11-12 iulie 2019, Iași, România, prezentare de caz*
 - 34. **Jovmir-Popa D.** Screeningul rentghenologic a cancerului de laringe prin metoda tomosintezei. *Conferința internațională CONFER 2019 “Conferințele Institutului Regional de Oncologie Iași” format on line, 21 noiembrie, Iași, România, sesiunea e-postere, sala virtuala I.*
 - 35. **Jovmir-Popa D.** Screeningul rentghenologic a cancerului de laringe prin metoda tomosintezei. *Conferința internațională CONFER 2020 “Conferințele Institutului Regional de Oncologie Iași” format on line, 19-22 noiembrie, Iași, România, sesiunea e-postere, poster nr.20.*

ADNOTARE

Jovmir-Popa Dorina

“Considerații contemporane asupra diagnosticului rentghenologic a cancerului de laringe”

Teză de doctor în științe medicale

Chișinău, 2024

Structura tezei: introducere, 3 capitole, concluzii generale, recomandări practice, bibliografie 218 titluri, 109 pagini text cu lucru științific, figuri 42, tabele 12, lucrări publicate 21.

Cuvinte cheie: cancer laringe, diagnostic radiologic, Tomosinteză.

Domeniul de studiu: Radiologie și imagistică medicală

Scopul studiului: determinarea performanței și rolului Tomosintezei digitale în evaluarea pacienților cu cancer de laringe, precum și necesitatea includerii acesteia în algoritmul de diagnostic imagistic al cancerului de laringe.

Obiectivele studiului:

1. Evaluarea utilității datelor obținute prin Tomosinteza digitală la pacienții cu cancer de laringe și valoarea diagnostică a acestora.
2. Evaluarea comparativă a parametrilor imagistici obținuți prin Tomosinteză, Radiografie Digitală și Tomografie Computerizată la pacienții cu cancer de laringe și procesarea statistică a acestora.
3. Perfectarea tehnicii de examinare prin Tomosinteză la pacienții cu cancer de laringe.
4. Elaborarea unui algoritm de diagnostic imagistic al pacienților cu cancer de laringe cu includerea examenului prin Tomosinteză. Definirea rolului Tomosintezei și Tomografiei Computerizate în algoritmul de diagnostic imagistic al pacienților cu cancer de laringe.

Noutatea și originalitatea științifică: pentru prima dată a fost implementată și apreciată metoda Tomosintezei în diagnosticul cancerului de laringe.

Problema științifică soluționată: au fost studiate, pentru prima dată, posibilitățile examinării pacienților cu cancer de laringe prin metoda radiologică, bazată pe tehnologii digitale noi, Tomosinteza. A fost demonstrat că metoda Tomosintezei este net superioară, comparativ cu Radiografia Digitală, în diagnosticul cancerului de laringe, și rezultatele obținute prin Tomosinteză sunt comparabile, în mare măsură, cu cele obținute prin Tomografia Computerizată.

Semnificația teoretică: rezultatele obținute au demonstrat necesitatea dezvoltării metodelor noi de diagnostic radiologic, bazate pe tehnologii digitale noi, care permit determinarea mai exactă a caracterului patologiei examinate prin imagini secționare și reconstrucția lor, folosind o doză de iradiere mai mică pentru pacient.

Valoarea aplicativă a lucrării: a fost elaborat Algoritmul de diagnostic radiologic a cancerului de laringe în baza metodei Tomosintezei, metodă care poate fi implementată, din punct de vedere economic și tehnic, în instituții medicale periferice pentru depistarea precoce a cancerului de laringe prin screening radiologic, deoarece la moment stadiile III-IV de cancer laringian constituie 80- 85%.

Implementarea rezultatelor științifice: în baza rezultatelor studiului a fost elaborat și publicat Algoritmul de diagnostic radiologic a cancerului de laringe, recomandat și pentru screening-ul cancerului de laringe în grupele de risc. A fost modificată și brevetată procedura efectuării Tomosintezei în examinarea laringelui.

ANNOTATION

Jovmir-Popa Dorina

”Contemporary considerations on the radiological diagnosis of laryngeal cancer”

Doctoral thesis in medical sciences

Chişinău, 2024

Thesis structure: introduction, 3 chapters, general conclusions, practical recommendations, bibliography 218 titles, 109 pages of scientific text, 42 figures, 12 tables, 21 published works.

Keywords: laryngeal cancer, X-ray diagnosis, Tomosynthesis.

Field of study: radiology and medical imaging

Aim of the study: determining the performance and role of digital Tomosynthesis in the evaluation of patients with laryngeal cancer, as well as the suitability for including the technique in the imaging diagnostic algorithm of laryngeal cancer.

Objectives of the study:

1. Evaluation of the usefulness of the data obtained by Digital Tomosynthesis in patients with laryngeal cancer and their diagnostic value.
2. Comparative evaluation of imaging parameters obtained by Tomosynthesis, Digital Radiography and Computerized Tomography in patients with laryngeal cancer and their statistical processing.
3. Perfecting the Tomosynthesis examination technique in patients with laryngeal cancer.
4. Development of an algorithm for imaging diagnosis of laryngeal cancer patients with the inclusion of Tomosynthesis examination. Defining the role of Tomosynthesis and Computed Tomography in the imaging diagnostic algorithm of patients with laryngeal cancer.

Scientific novelty and originality: for the first time, the method of Tomosynthesis in the diagnosis of laryngeal cancer was implemented and appreciated.

The scientific problem solved: for the first time, the possibilities of examining patients with laryngeal cancer by the X-ray method, based on new digital technologies like Tomosynthesis, were studied. It has been shown that Tomosynthesis is clearly superior to Digital X-ray in the diagnosis of laryngeal cancer, and the results obtained by Tomosynthesis are largely comparable to those obtained by Computed Tomography.

Theoretical significance: the results obtained demonstrated the need to develop new methods of X-ray diagnosis, based on new digital technologies, which allow more accurate determination of the nature of the pathology examined by sectioned images and their reconstruction, using a lower irradiation dose for the patient.

The applicative value of the work: an X-ray diagnosis Algorithm of laryngeal cancer diagnosis was developed based on the method of Tomosynthesis, which can be implemented, from an economic and technical point of view, in peripheral medical institutions for early detection of laryngeal cancer by X-ray screening, because at the moment stages III-IV of laryngeal cancer constitute 80-85%.

Implementation of the scientific results: based on the results of the study, the Algorithm for X-ray diagnosis of laryngeal cancer was developed and published, also recommended for the screening of laryngeal cancer in risk groups. The procedure for performing Tomosynthesis in the examination of the larynx has been modified and patented.

АННОТАЦИЯ

Жовмир-Попа Дорина

”Современные представления о рентгенологической диагностике рака гортани”

Докторская диссертация по медицинским наукам

Кишинев, 2024 г.

Структура диссертации: введение, 3 главы, общие выводы, практические рекомендации, библиография: 218 наименований, 109 страниц научного текста, 42 рисунка, 12 таблиц, 21 опубликованных работ.

Ключевые слова: рак гортани, рентгенодиагностика, Томосинтез.

Область исследования: медицинская рентгенология

Цель исследования: определение эффективности и роли цифрового Томосинтеза в обследовании пациентов с раком гортани, а также необходимости включения Томосинтеза в алгоритм визуализационной диагностики рака гортани.

Цели исследования:

1. Оценить полезность использования данных полученных при цифровом Томосинтезе у пациентов с раком гортани и их диагностическое значение .
2. Сравнительная оценка параметров изображения полученных при Томосинтезе, Цифровую Рентгенографию и Компьютерную Томографию пациентов с раком гортани и их статистическая обработка.
3. Совершенствование методики исследования Томосинтеза у больных раком гортани.
4. Разработка уникального алгоритма лучевой диагностике пациентов с раком гортани, включая обследование Томосинтезом. Определение роли методов Томосинтеза и Компьютерной Томографии в алгоритме диагностике пациентов с раком гортани с помощью рентгенологических методах.

Новизна и научная оригинальность: впервые реализован и оценен метод Томосинтеза в диагностике рака гортани.

Решена научная задача: впервые изучены возможности обследования больных раком гортани рентгенологическим методом, на основе новых цифровых технологий, Томосинтеза. Показано, что Томосинтез явно превосходит Цифровой Рентген в диагностике рака гортани, а результаты, полученные при Томосинтезе, во многом сопоставимы с результатами, полученными при Компьютерной Томографии.

Теоретическая значимость: полученные результаты продемонстрировали необходимость разработки новых методов рентгенодиагностики, основанных на новых цифровых технологиях, позволяющих более точно определять характер исследуемой патологии по секционным изображениям и их реконструкции, используя меньшую радиационную нагрузку для пациента.

Прикладное значение работы: был разработан Алгоритм рентгенодиагностики рака гортани на основе метода Томосинтеза, который может быть реализован с экономической и технической точек зрения в периферийных медицинских учреждениях для раннего выявления рака гортани методом рентгенологического скрининга, так как на данный момент III-IV стадии рака гортани составляют 80-85%.

Внедрение научных результатов: по результатам исследования разработан и опубликован Алгоритм рентгенологической диагностики рака гортани, рекомендованный также для скрининга рака гортани в группах риска. Методика выполнения Томосинтеза при исследовании гортани модифицирована и запатентована.

LISTA ABREVIERILOR

CDR	Centrul Diagnostic Republican
CL	Cancer Laringe
CT	Tomografie Computerizată
FLS	Fibrolaringoscopia
IMSP	Instituție Medico Sanitară Publică
IRM	Imagistica prin Rezonanță Magnetică
OMS	Organizația Mondială a Sănătății
ORL	Otorinolaringologie
PET/CT	Tomografia cu Emisie de Pozitroni/Tomografie Computerizată
RD	Radiografie Digitală
SCR	Spitalul Clinic Republican
TS	Tomosinteză
USG	Ultrasonografie
USMF	Universitate de Stat de Medicină și Farmacie

JOVMIR-POPA, Dorina

**CONSIDERAȚII CONTEMPORANE ASUPRA DIAGNOSTICULUI
RADIOLOGIC A CANCERULUI DE LARINGE**

324.01. Radiologie și imagistică medicală

Rezumatul tezei de doctor în științe medicale

Aprobat spre tipar:

Formatul hârtiei 60x84 1/16

Hârtie ofset. Tipar ofset.

Tiraj ex.

Coli de tipar:

Comanda nr.

-