

4. BAROODY, F. M. Pediatric Sinusitis. In: Arch Otolaryngol Head Neck Surg. 2001. Vol. 127. Nr 9. P. 1099-1101.
5. CALARAȘU, R., ATAMAN, T., ZAINEA V. Manual de patologie oto-rino-laringologică și chirurgie crvico-facială. București. 2002. 450 P.
6. CHEN, Y., DALES, R., LIN, M. The epidemiology of chronic rhinosinusitis in Canadians. In : Laryngoscope. 2003. Vol. 113. Nr 7. P. 1199-1205.
7. CLEMENT, P. A., F. GORDTS Epidemiology and prevalence of specific chronic sinusitis. In : Int J Pediatr Otorhinolaryngol. 1999. Vol. 5. Nr 49. Suppl. 1. P. 101-103.
8. DJUPESLAND, P., PEDERSEN, O. Acoustic rhinometry in infants and children. Rhinol. Suppl. 2000. Vol. 16. P. 52-58. GOLDSMITH, A. J., ROSENFELD, R. M. Treatment of pediatric sinusitis. Pediatr Clin North Am. 2003. Vol. 50. Nr 2. P. 413-426. LAZAR, R. H., YOUNIS, R. T., GROSS, R. Pediatric functional endonasal sinus surgery : review of 210 cases. Arch Otolaryngol Head Neck Surg. 1992. Vol. 14. Nr 2. P. 92-98.
9. KENNEDY, D. W. Functional endoscopic sinus surgery: technique. Arch. Otolaryngol. Head. Neck. Surg. 1985. Vol. 111. Nr 10. P. 643-649
10. ПИСКУНОВ, С. З., ПИСКУНОВ, Г. З. О физиолигической роли околоносовых пазух. Российская ринология. 1997. Nr 1. С. 16-17.

TRATAMENTUL CHIRURGICAL ENDOSCOPIC AL CHISTURILOR SINUSULUI MAXILAR LA COPII

Mihail Maniuc, Marina Nepotu

Catedra Otorinolaringologie a USMF „Nicolae Testemițanu”

Summary

The endoscopic surgical treatment of maxillary cysts in children

Maxillary sinus cysts are quite frequently occurring pathology in children. Application of endoscopic surgery to resolve symptomatic maxillary cysts, provides restoration of pathways to proper ventilation and drainage of the paranasal sinuses. The choice of the access path determined by the location of the cyst as well as particularities of age, aims a favorable postoperative evolution with reduction in the number of relapses.

Rezumat

Chisturile sinusului maxilar reprezintă patologii destul de frecvent întâlnite la copii. Aplicarea chirurgiei endoscopice în scopul rezolvării chisturilor maxilare simptomatice, prevede restabilirea căilor de ventilare și drenarea adecvată a sinusurilor paranasale. Alegerea căii de acces, determinată de localizarea chistului cât și de particularitățile de vîrstă, are ca scop evoluția postoperatorie favorabilă cu diminuarea numărului de recidive.

Actualitatea temei

În structura morbidității otorinolaringologiei pediatrice, chisturile sinusului maxilar are o incidență aproximativă 5,4-9,6%, care de obicei sînt depistate accidental la un examen radiologic sau la o tomografie computerizată a sinusurilor maxilare.

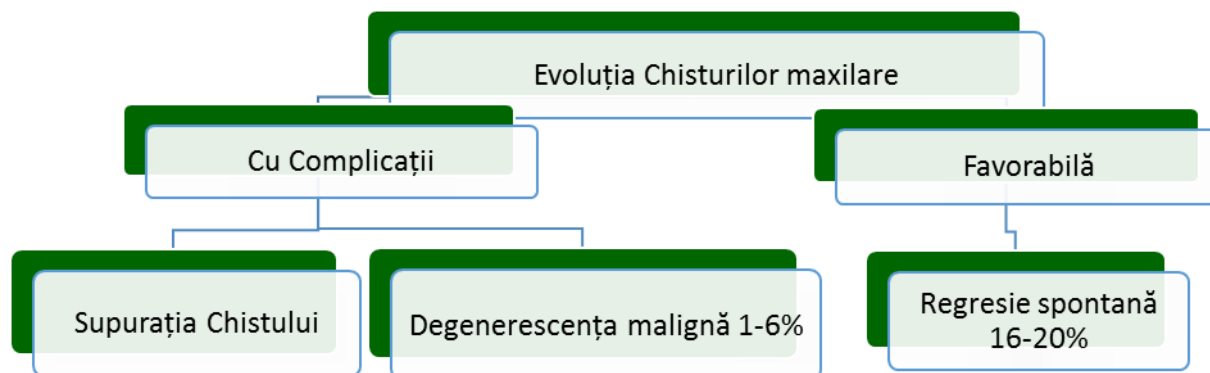
Așa, R.H. Allard (1981) a constatat prezența de chisturi ale maxilarului în 8,7% din cazurile examinate. Studiul a fost efectuat pe analiza radiogramelor panoramice.

I.A. Morozov (1964) indică că chisturile sinusului maxilar s-au apreciat la 18% din pacienții examinați cu patologie a organelor ORL.

Chisturile sinuzale deseori evoluează asimptomatic și pot fi descoperite întâmplător pe clișeele radiologice. Aproximativ 6-23% din chisturile sinusului maxilar se rup spontan [4, 7, 10].

Majoritatea chisturilor sinuzale au caracteristici clinice similare, și anume: creșterea lentă, asimptomatică, expansivă, mai târziu însă, odată cu creșterea în dimensiuni acestea pot

induce apariția unei cefalei frontale, respirații dificile, disconfort la nivelul proiecției sinusului maxilar, și dureri faciale sau periorbitale în cazul în care ocupă întreg spațiul sinusurilor și exercită presiuni asupra mucoasei. De asemenea, clinica chisturilor maxilare variază în raport cu localizarea și stadiul de evoluție în care se prezintă bolnavul. Dacă chisturile sunt localizate în regiunea peretelui superior, atunci în legătură cu presiunea asupra terminațiilor nervoase ale ramurii II a trigemenului, durerile pot apărea și la dimensiuni mai mici ale formațiunilor chistice. În cazul localizării chistului la nivelul ostiumului, pot împiedica deschiderea sinusului și poate duce la infectare și apariția fenomenelor inflamatorii: tumefacția crește, mucoasa și pielea se congestionează, apar dureri vii și stare febrilă.



Cea mai favorabilă evoluție a chistului maxilar o constituie regresia spontană înregistrată în 16-20%. Supurația chistului este complicația cea mai frecventă. Infectarea se poate produce de la focarul de gangrenă dentară, pe calea canalului radicular, printr-o plagă postextracțională, de la o pungă paradontală adâncă, printr-un traumatism, printr-o puncție exploaratoare, incizia intempestivă etc. Degenerescenta malignă se produce cu totul excepțional 1-6%, este bazată pe teoria iritării cronice, în deosebi după extirpările incomplete sau după aplicări terapeutice de substanțe chimice cauterizante [3,4].

Scopul lucrării

Studierea particularităților clinice și evaluarea eficacității tratamentului chirurgical al chistului de sinus maxilar la copii prin metoda endoscopică, pe perioada anilor 2007-2012 în Clinica Pediatrică ORL „Emilian Coțaga”.

Material și metode

În acest studiu au fost incluși 31 pacienți (19 gen masculin, 11 gen feminin) cu chist al sinusului maxilar, cu vîrstă cuprinsă între 10-18 ani, cu o incidență maximă în cadrul vîrstei 10-15 ani, rezolvate chirurgical pe cale endoscopică pe parcursul a cinci ani (2007-2012) în Clinica Pediatrică a Universității de Stat de Medicină și Farmacie „Nicolae Testemițanu”. Studiul s-a fundamentat pe materialele de investigare clinică complexă, de tratament chirurgical endoscopic și monitorizare a rezultatelor obținute.

În evaluarea stării funcționale a structurilor anatomice a cavității nazale un rol important îi revine endoscopiei nazale, precum și aprecierii corelației cu sinusurile paranasale implicate în procesul de respirație, permițînd depistarea particularităților, modificărilor și a anomaliilor de dezvoltare. Examinarea a fost realizată în 4 timpi consecutivi, cu endoscoapele de 2.7 și 4 mm în diametru cu unghi de vizualizare 0 și 30 grade. Important de menționat timpul III- ce implică identificarea stării apofizei uncinat- element primordial în efectuarea intervenției chirurgicale endoscopice.

Deasemenea articolul dat se bazează pe publicații medicale, literatură contemporană internațională publicată în limba engleză și material on-line de pe site-uri de specialitate.

Rezultate și discuții

Particularitățile ontogenetice ale sinusului maxilar.

Sinusurile maxilare la nou-născuți sînt reprezentate prin niște șanțuri situate la nivelul unghiului intern al orbitei în grosimea țesutului spongios al osului maxilar. Peretele superior e cel mai bine dezvoltat, extrem de subțire și mult timp rămîne a fi țesut conjunctiv, cu el e concreșcută bine mucoasa. O mare parte din peretele intern e situat superior de cornetul nazal inferior, corespunde meatului nazal mediu. La locul de trecere a peretelui extern în superior la marginea internă a orbitei sunt două rînduri de foliculi ai dinților temporari și permanenți, ce sînt separați de sinus printr-o lamină osoasă și una cartilaginoasă. Orificiile de evacuare la copii sînt mai largi și mai lungi față de maturi. După naștere sinusurile încep să crească păstrîndu-și forma. La vîrsta de 7-8 luni sinusurile maxilare sînt aeroconductive, cu contururi festonate și clare. La 2 ani peretele inferior e situat superior fixării cornetului inferior, la 7 ani la mijlocul cornetului, iar la 12-14 ani la nivelul peretelui inferior a cavității nazale. Mucoasa e mai groasă decît la maturi, și e supusă unor modificări intensive în caz de proces inflamator. Dezvoltarea sinusurilor e strîns legată de dezvoltarea sistemului osteodontar. Pe măsură ce dinții ocupă poziția sa permanentă, sinusurile maxilare iau forma sa corespunzătoare, și la vîrsta de 15-20ani obțin forma sa definitivă[1]. Particularitățile dezvoltării sinusului maxilar și a dentiției la copii definesc alegerea căii de explorare a acestuia. Etapele finale de dezvoltare și pneumatizare a sinusului maxilar se produc de la vîrsta de 11-14 ani, avînd dimensiuni echivalente cu ale adultului, iar dentiția definitivă are loc pînă la vîrsta de 8-16ani. Procedura chirurgical endoscopică cu abord la nivelul fosei canine, efectuată la copii de vîrstă preșcolară ar putea deteriora mugurii dentiției permanente[2].

Frecvență mai mare a chisturilor maxilare înregistrîndu-se în rîndul băieților-19 (61%) comparativ cu fetițe-12(39%), precum și în dependență de frecvența afectării peretelui :inferior-49%, lateral-16%, medial-13,3%,posterior-8,3%, anterior-6,7%, superior-6,7% corespunde datelor descrise în literatura contemporană de specialitate[1].

Pentru tratamentul chistului e posibil de a afecta punctia evacuatoare simplă sau cu introducerea unor substanțe antiseptice. Aceste metode nu dau rezultate deoarece membrana rămîne pe loc și chistul își continuă evoluția. Tratamentul recomandabil este numai cel chirurgical. Actualmente cea mai acceptată metoda este cea endoscopică.

Chirurgia funcțional-endoscopică a sinusurilor paranazale (FESS) este pilonul în tratamentul chirurgical atît al patologiilor acute cît și cronice sinusale, inclusiv a formațiunilor chistice maxilare, preconizînd o ameliorare a simptomelor de pînă la 90%. În urma unui studiu minuțios, efectuat de specialiștii americani, FESS susține recordul său de siguranță și succes. FESS este o procedura chirurgicală relativ recentă care utilizează endoscoape nazale (folosind tije Hopkins, lentile de tehnologie) prin nări pentru a evita inciziile pielii. FESS a venit cunoscută prin munca și studiile de pionierat a doctoriilor Messerklinger și Stamberger (Graz, Austria) [6]. Alți chirurghi au avut contribuții suplimentare (publicat pentru prima oară în Statele Unite ale Americii de către Kennedy, în 1985). Tehnica utilizează telescoape dotate cu fibră optică, cu diametre de 4mm (pentru adulți) și 2.7mm (uz pediatric), precum și cu o varietate de unghiuri de vizualizare (0, 30, 45, 70, 90, și 120 de grade) oferă o bună iluminare a interiorului cavitatii nazale și a sinusurilor. Procedura poate fi efectuată sub anestezie generală sau locală, spitalicesc, iar pacienții prezintă postoperator, de obicei un disconfort minim, reprezentat de paresteziile geniene tranzitorii. Rata de complicație pentru aceasta procedură este mai mică decît cea pentru intervenții convenționale chirurgicale a sinusurilor.

Intervenția chirurgicală s-a realizat sub anestezie generală. Căile prin care se poate realiza evaluarea maselor situate în cavitatea sinusală sunt reprezentate de fosa canină, acest abord fiind descris inițial de Illum, antrostomia prin meatul inferior, antrostomia prin meatul mijlociu.

În cazul nostru, calea de abord a fost reprezentată în majoritatea cazurilor de fosa canină -83,87% (la 26 pacienți din totalul lotului de studiu de 31), situată între canin și primul molar, urmată de abordul meatului mijlociu -16,12% (efectuată la 5 pacienți din totalul lotului de 31)-

ce include rezecția apofizei unciforme. Argumentele prezentate în favoarea alegerii preponderente a căii de abord la nivelul fosei canine comparativ cu cea a meatului mijlociu sînt justificate de predominanța localizării infero-laterale (65%) a chistului maxilar, de particularitățile de vîrstă, de evoluția postoperatorie favorabilă și complicații minime ce se referă la paresteziile geniene tranzitorii-5-7zile, și cel mai important în scopul menținerii integrității apofizei unciforme-parte componentă a complexului osteomeatal, element structural primordial în ventilarea și drenarea sinusului maxilar. Acest ultim argument este stipulat și în literatura contemporană de specialitate, astfel că Ranko Mladina, în lucrarea sa evidențiază primul din cei zece pași ai succesului în chirurgia endoscopică funcțională rinosinusală, evitarea rezecției clasice a apofizei uncinatate, în scopul prevenirii complicațiilor ulterioare, în convingerea că odată cu salvarea apofizei uncinatate, fără dubii se diminuează riscul incidenței dezvoltării sinechiilor postoperatorii, și în particular menținerea posibilă a integrității complexului osteomeatal.

Cedin a prezentat 41 cazuri de chisturi maxilare rezolvate pe calea fosei canine. Chistectomia sub control endoscopic a fost obținută în toate cazurile și nu au existat recurențe pe parcursul celor 2 ani perioada de urmarire[9].

Într-o serie de cazuri, inclusiv 13 de chisturi dentigere (Seno et al., 2009), s-a recurs la antrostomia meatală inferioară pentru a avea acces la depresiunea alveolară și să permită îndepărtarea chistului. Meatomia inferioară are marele dezavantaj că poate duce la apariția unui flux circular al mucusului sinusal. Însă într-o perioadă de urmărire variind de la 11-72 luni, s-au observat recidive. De asemenea, mai multe rapoarte de caz au fost publicate, descriind tehnici chirurgicale similare (Micozkadioglu & Erkan, 2007; Mielul et al, 2009;. Di Pasquale & Shermetaro, 2006; Hasbini et al, 2001;. Crăciun et al, 2008) înregistrînd o creștere a recidivelor[5].

Concluzii

Tehnicile de chirurgie endoscopică permit o vizualizare amplă a cîmpului operator, rezecții limitate ale mucoasei bolnave, datorită potențialului imens de regenerare a mucoasei sinusale odată cu restabilirea drenajului și ventilației sinusurilor. Abordarea endoscopică a chistului sinusului maxilar este net superioară altor intervenții, prezintă avantaje deosebite:- permite vizualizarea intraoperatorie excelentă a interiorului sinusurilor paranazale, cît și a tuturor structurilor nazale, nazofaringiene.-excizia capsulei chistului și ablația sa totală, intervenția chirurgicală este de scurtă durată. Poate fi folosită și pentru prelevarea materialului biptic în cazul leziunilor suspecte. Din lotul total de pacienți , 94 % nu au depășit 5 zile de spitalizare și doar 6% s-au aflat 6-8zile. Scurtarea perioadei de convalescență demonstrează evoluția favorabilă cu ameliorarea simptomelor pînă la 90%.

Bibliografie

1. Ababii I., Popa V., Antohi I., Sandul., Maniuc M., Cabac V., Otorinolaringologie 2000
2. American Journal Rhinology. 2005 Caughey, Robert J.; Jameson, Mark J.; Joseph K. pp. 334-339(6)
3. Bhattacharyya N: Do maxillary sinus retention cysts reflect obstructive sinus phenomena? Archives of Otolaryngology Head and Neck Surgery 2000, 126:1369-1371.
4. Endoscopic sinus surgery for inflammatory maxillary sinus disease. Laryngoscope 2002, 112:1378-1383
5. Endoscopic Surgery of Maxillary Sinuses in Oral Surgery . Miroslav Andrić pp. 41-46
6. Hadar T, Shvero J, Nageris BI, Yaniv E: Mucus retention cyst of the maxillary sinus: the endoscopic approach. British Journal of Oral and Maxillofacial Surgery 2000, 38:227-229.
7. Romanian Journal of Rhinology, Vol. 1, No. 4, October – December. Morpho-functional, evolutive and medicolegal issues in rhinosinusal endoscopic surgery. Mihai Dan Cobzeanu pp.169-170.

8. Romanian Journal of Rhinology, . Ranko Mladina ENT Department, Univ. Hospital Rebro-KBC, Zagreb, Croatia. Complications in endoscopic sinus surgery: ten rules how to avoid embitterment of the surgeon's life. Vol. 2, No. 7, July - September 2012.
9. Surgery. What are the benefits of endoscopic sinus surgery? Marc Dubin, Jivianne Lee, Troy D Woodard, pp.32-34
10. Оториноларингология национальное руководство Москва 2008, В Т Пальчун. Стр 870-878; 1016-1019

ASPECTE EPIDEMIOLOGICE ALE CORPILOR STRĂINI TRAHEOBRONȘICI LA COPII

**Xenia Moscalu, Lia Cotovan, Lucia Șciurov, Alexandru Didencu,
Vasile Gavriluța, Mihail Maniuc**
Catedra Otorinolaringologie, USMF “ Nicolae Testemițanu”

Summary

Epidemiological aspects of tracheobronchial foreign bodies in children

Tracheobronchial foreign bodies is a pathology quite common for childhood period. Foreign body aspiration is always unexpected and comes in the most varied conditions. In most cases, foreign bodies enter the body through natural means, very rarely - during surgery (tracheotomy, adenotomy, removal of foreign bodies from the nasal cavity, dental surgery), as well as penetrating injuries of the chest, neck, larynx.

Depending on the type, size and nature of the foreign bodies, they are located in different parts of the respiratory tract. In the trachea, they usually do not retain and in up to 80% of cases they enter the right bronchus. Pathological changes in the airways depend on the nature, size, foreign body, and time of its presence in the respiratory tract.

Delayed diagnosis of tracheobronchial foreign bodies increase the risk of complications and their severity.

Rezumat

Corpui străini traheobronșici – patologie destul de răspândită a perioadei copilăriei. Aspirația de corp străin este întotdeauna neașteptată și apare în cele mai variate condiții. În majoritatea cazurilor, corpurile străine ptrund în organism prin mijloace naturale, foarte rar - în timpul intervenției chirurgicale (traheotomie, adenotomie, îndepărtarea corpurilor străine din cavitatea nazală, chirurgia dentară), precum și prin leziunile penetrante ale cutiei toracice, gâtului, laringelui.

În funcție de forma, mărimea și natura corpurilor străine aspirate, ele sunt localizate în diferite părți ale tractului respirator. În trahee, ele, de obicei, nu se rețin și pînă la 80% cazuri ptrund în bronhul drept. Modificările patologice în căile respiratorii depind de natura, mărimea corpului străin, și timpul prezenței sale în tractul respirator.

Întîrzierea diagnosticării corpurilor străini traheobronșici crește riscul apariției complicațiilor și gravitatea lor.

Scopul

Lucrarea a avut ca scop studiul aspectelor epidemiologice ale corpurilor străini traheobronșici la copii.

Obiective

1. Elucidarea factorilor care predispun la aspirația corpurilor străini traheobronșici (CSTB) la copii.
2. Determinarea grupei de vîrstă supusă riscului major de aspirația CSTB.