

PARTICULARITĂȚI  
ANATOMICE ALE NERVULUI MEDIAN  
ÎN CANALUL CARPIAN

Sergiu URSU, IMSP SCTO,  
Catedra Ortopedie și Traumatologie,  
USMF N. Testemițanu

**Summary**

**Anatomical peculiarities of the median nerve in the carpal channel**

*The purpose of this report is to elucidate certain features of the surgical anatomy of the median nerve in the carpal tunnel.*

*In hand surgery clinic with microsurgical techniques during the 2011-2012 was performed a study on a group of 35 patients, average age was about 40 years, patients aged 28-60 years, 12 men and 23 women. In cases diagnosed and operated with carpal tunnel syndrome in 36 hands, a group of 35 patients, we used classification Lantz (1977) in terms of anatomical variations of tenor branch. In 10% was identified certain anatomical variations of the tenor branch in carpal tunnel. According to Lantz's classification the following categories were found: a patient with 3B, 1B and two other patients with 1C. Anatomical variations of the tenor branch of median nerve must be known by every surgeon who operates at this level.*

**Резюме**

**Анатомические особенности срединного нерва в карпальном канале**

*Целью данного исследования является выявление некоторых особенностей хирургической анатомии срединного нерва в карпальном канале. В клинике хирургии кисти с использованием микрохирургических техник РБТО в 2011-2012 гг. было проведено исследование группы из 35 пациентов в возрасте 28-60 лет, из которых 12 мужчин и 23 женщины. Средний возраст пациентов составил около 40 лет. При проведении диагностических мероприятий и хирургических вмешательств на 36 кистях у 35 пациентов с синдромом карпального канала мы использовали классификацию Lantz (1977) для описания анатомических вариаций двигательной ветви срединного нерва, идущей к мышцам тенара — в 10% случаев были обнаружены некоторые анатомические особенности двигательной ветви к мышцам тенара на уровне запястного канала. Согласно классификации Lantz, были выявлены следующие категории: один пациент с 3B, один пациент с 1B и два пациента — 1C. Анатомические вариации двигательной ветви срединного нерва, идущей к мышцам тенара, должны быть известны любому хирургу, оперирующему на этом уровне*

**Introducere**

Sindromul de canal carpian, care a devenit deja o entitate bine cunoscută ca sindrom al tunelului carpian sau ca sindrom de compresie a nervului median la nivel de canal carpian, deja este clinic bine determinat în secția de chirurgie a mâinii cu aplicarea tehnicilor microchirurgicale ale SCTO. Din studiu se cunoaște că decompresia chirurgicală a canalului carpian are rezultate optime în tratamentul acestei afecțiuni. Procedeu de excizie a ligamentului carpal pare inițial o procedură nu prea complicată și eficientă în cazul tratamentului chirurgical al sindromului de canal carpian. Lipsa de experiență uneori poate duce la erori chirurgicale inadmisibile. De aceea, scopul acestei cercetări este de a elucida anumite particularități ale anatomiei chirurgicale a nervului median în canalul carpian.

În clinica de chirurgie a mâinii, cu aplicarea tehnicilor microchirurgicale ale SCTO, pe parcursul anului 2011-2012 a fost efectuat un studiu pe un lot de 36 de pacienți, unii dintre care au fost diagnosticați, pe lângă diagnosticul de bază, și cu sindromul de canal carpian, fiind efectuată excizia ligamentului anterior al carpului.

În privința eliberării chirurgicale a ligamentului transvers al carpului prin procedeele deschise, care sunt metode de tratament deja consacrate, au fost raportate rezultate clinice (Agee et al., 1992; Palmer et al., 1993; Gerritsen et al, 2002). Eliberarea incompletă a nervului median este una dintre cele mai frecvente erori tehnice în timpul intervenției chirurgicale (MacDonald et al., 1978).

Mulți autori au încercat să clasifice variațiile anatomice ale nervului median în canalul carpian (Johnson și Shrewsbury, 1970; Talesnik, 1973; Lantz, 1977; Amadio, 1988). În 1977, Lantz [2, 3, 4], pe baza studiilor efectuate pe cadavre, a clasificat anomaliile nervului median în 4 categorii:

Grupa 0: ramura tenariană extraligamentară.

Grupa 1: variații ale ramurii tenariene:

1A – ramura motorie a nervului median începe sub ligamentul transvers și face o curbă împrejurul marginii distale (subligamentar).

1B – ramura motorie a nervului median apare din partea radială a nervului median și trece transligamentar.

1C – ramura motorie din partea ulnară a nervului median și trece subligamentar.

1D – ramura motorie, trece supraligamentar.

Grupa 2: prezența unei ramuri accesorii în partea distală a canalului carpian.

Grupa 3: diviziune proximală a nervului median.

3A – absența arterei mediane.

3B – prezența arterei mediane.

3C – prezența unui mușchi lumbrical accesoriu.

Grupa 4: prezența unei ramuri accesorii proximal de canalul carpian.

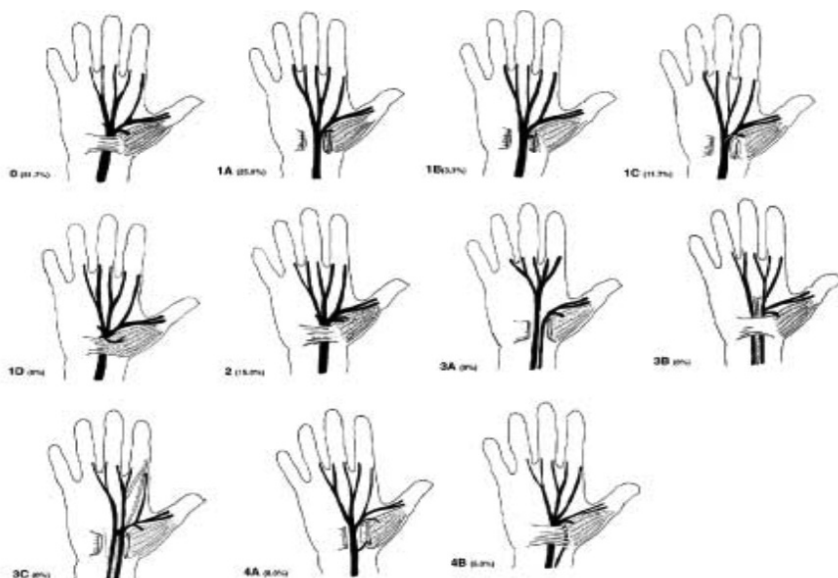


Figura 1. Clasificarea variațiilor anatomice ale nervului median (după Lantz)

Grupa 1 este divizată în 4 subgrupe. Conform studiilor efectuate, incidența grupei 1A, evaluată de (Lantz), este de 31%. După un studiu clinic efectuat de Departamentul de Chirurgie Ortopedică din Grecia, 27,3% de persoane au demonstrat o ramură motorie subligamentară. În subgrupa 1B incidența a variat de la 23% până la 80% (Taleisnik și colab., 1973) [5]. În subgrupa 1C incidența a constituit 18,2%. În subgrupa 1D ramura motorie supraligamentară a fost evidențiată la 1% din cazuri.

Grupa 2 este caracterizată prin prezența unei ramuri accesorii motorii a nervului median, cu o incidență de 7,3% (Lantz, 1977) [1]. Această ramură își are începutul în partea distală a canalului carpian. În urma studiului efectuat de Departamentul de Chirurgie Ortopedică din Grecia, s-a stabilit că nici unul dintre pacienți nu a prezentat o asemenea variație.

Grupa 3 se divide în 3 subgrupe în funcție de absența (grupa 3A), prezența arterei mediane (grupa 3B) sau prezența unui mușchi lumbrical accesoriu (grupa 3C). După datele lui Lantz (1977), incidența diviziunii proximale a nervului median este de 2,8% [1, 2]. După datele analizei efectuate de Departamentul de Chirurgie Ortopedică din Grecia, incidența acestui grup constituie 1,8%.

Grupa 4 se divide, la rândul ei, în 2 subgrupe [3, 4]. În subgrupa 4A, o ramură accesorie tenariană merge direct în mușchiul tenarian, pe când în grupa 4B, mai întâi face o anastomoză cu o altă ramură. Incidența ambelor subgrupe a constituit 1,7%.

Investigațiile efectuate de Lantz au fost limitate la analiza ramurii motorii a nervului median la cadavre, astfel Amadio (1988) [2] a propus o nouă clasificare a anomaliilor nervului median în tunelul carpian. Într-o serie de 275 de intervenții chirurgicale pe canalul carpian, au fost observate 69 de variații (21,5%) a anatomiei nervului median. În studiul său Amadio a clasificat acești pacienți în 5 grupe:

Grupa 1 este caracterizată prin anomalii de diviziune proximală cu o incidență de 3%.

Grupa 2 include variațiile ramurii motorii (19%), care pot fi divizate în funcție de localizarea și numărul de ramuri.

Variațiile anatomice ale ramurii cutanate palmar constituie grupa 3, cu o incidență de 2,5%.

Grupa 4 include anomaliile ale ramurii senzoriale median-ulnare (1%).

Grupa 5 cuprinde anomaliile neclasificate.

Importanța ramurii cutanate palmar a fost subliniată și de alți cercetători înainte de clasificarea lui Amadio [2].

Potrivit lui Stanăc și colab. (1995), într-o serie de 100 de mâini, la care a fost efectuată revizia canalului carpian numai 47,7% au prezentat anatomia-standard a nervului median. Cercetările anterioare au raportat o incidență mai mică a variațiilor anatomice ale nervului median de la încheietura mâinii (Lanz, 1977; Amadio, 1988).

În timpul intervenției chirurgicale există un risc înalt de leziune a acestei ramuri. În urma studiului efectuat de același Departament de Chirurgie Ortopedică din Grecia, ramura cutaneo-palmară a avut o poziție normală la 19% din pacienți [1, 2, 4, 6]. Conform datelor, variații anatomice au fost prezente doar la 10% dintre pacienți.

În cercetările lui Stanăc și al., la 65 de pacienți cu variații anatomice ale nervului median acestea au fost clasificate după sistemul Lanz. 31 de pacienți au avut o ramură palmară în afata ligamentului anterior al carpalului (grupa 0), 13 au avut un ram cu traseu subligamentar, care a început sub ligamentul transvers al carpalului și apoi recurbat în jurul lui (grupa 1A), 12 au avut o ramură transligamentoasă care a trecut prin foramen (grupa 1B), 3 au avut o ramură din partea ulnară, care pleacă spre tenar (grupa 1C), iar un pacient a avut o ramură supraligamentoasă (grupa 1D).

Importanța ramurilor palmar a fost studiată de cercetători înainte de clasificarea lui Amadio (1988). Poziția acestei ramuri este destul de constantă, rezultă proximal de la încheietura mâinii și trece prin retinaculul flexor între flexorul radial al carpalului și compartimentele digitale ale flexorilor (Taleisnik,

1973). Acest nerv este supus unui risc avansat de traumatism iatrogen în timpul eliberării canalului carpian. Toți medicii ar trebui să aibă în vedere variațiile anatomice ale nervului median menționate. Cu toate acestea, o combinație a acestor anomalii la fel poate fi găsită.

Scopul acestui studiu a fost de a demonstra unele poziționări anatomice importante, intraoperatorii ale nervului median la pacienții cu sindrom de canal carpian, operați în secția de chirurgie a mâinii cu aplicarea tehnicilor microchirurgicale în cadrul IMSP SCTO, în perioada 2011- 2012, la un grup de 36 de pacienți.

### Material și metodă

După o evaluare retrospectivă a cazurilor operate cu sindrom de canal carpian la 36 de mâini, la un grup de 35 de pacienți, am folosit clasificarea Lantz (1977) [2]. Vârsta medie a fost de aproximativ 40 de ani, adică bolnavii aveau vârsta între 28 și 60 de ani, din aceștia 12 bărbați și 23 de femei.

Conform clasificării Kriz K., Pechan J.:

- 13(37%) prezentau stadiul II: în prima fază, de iritare, s-a instalat clinica semnelor subiective, cu dereglări senzitive în zona autonomă a nervului median episodic, mai frecvent dimineața, la care se adăugau parestezii nocturne sub formă de „accese”. Pentru a jugula aceste dureri și parestezii, bolnavul este nevoit să se trezească din somn și să miște activ degetele și în articulația pumnului să maseze regiunea carpiană pe partea anterioară. Durerile pot surveni și ziua la ridicarea mâinii sau la suprasolicitarea fizică a membrului.

- 22 (62%) de bolnavi erau în stadiul III: paretezii mixte, dereglări senzitive permanente sau sub formă de accese. Acești pacienți prezentau faza I sau II a evoluției clinicii de sindrom de canal carpian (apar schimbări în partea distală de ligamentul carpian ale nervului median, exprimate prin semne Tinel pozitiv. În dinamică apar și schimbări motorii prin scăderea forței musculare a eminenței tenariene și scăderea amplitudinii mișcărilor de adducție – abducție a policelui.

În timpul intervenției chirurgicale am folosit următoarea schemă pentru incizie (figura 2) [1].

La toți acești pacienți au fost folosite două metode de anestezie: locală – la 3 (9%) bolnavi, tronculară – la 32 (91%) bolnavi.

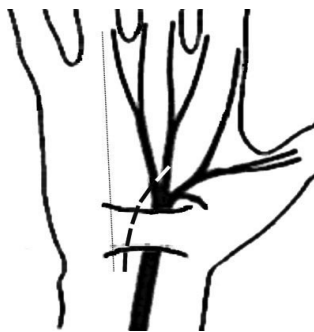

Figura 2. Schema inciziei

Inciziile au fost efectuate în axa degetului inelar (figura 2), în prealabil aplicând garoul, pe partea ulnară a nervului median incizia fiind prelungită cât distal, atât și proximal, aproximativ 4 cm. Procedura a continuat prin evidențierea ligamen-

tului transvers al carpului, incizia lui, evidențierea nervului median în canal, precum și a posibilelor ramuri recurente. Nervul median a fost mobilizat doar în anumite cazuri (prezența țesutului fibrozant), ulterior au fost aplicate suturi doar la cutan.

### Rezultate

Din cele 36 de operații efectuate, la 35 (100%) de bolnavi, la 4 (11%) pacienți au fost observate variațiile ramurilor recurente ale nervului median la nivelul canalului carpian. La unul dintre ei diferența anatomică era bilaterală.

Unul dintre cei 4 avea nervul median bifid, cu artera situată între ramurile nervului median – conform clasificării lui Lanz (1977) ar corespunde tipului 3B.

La o pacientă, ramul recurent pornea din partea radială a nervului median, ulterior trecând transligamentar astfel aparținând grupei 1B. La această bolnavă divergența a fost bilaterală, ea fiind operată la o distanță de o lună.

La alți 2 pacienți a fost identificat ramul motor tenar plecând din partea ulnară a nervului median, trecând pe sub ligamentul anterior al carpului; conform clasificării lui Lanz (1977), sunt plasați în grupa 1C.

În acest studiu, la 31 (89%) de bolnavi nu au fost determinate variații ale nervului median.

### Concluzii

Existența variațiilor anatomice ale ramului motor tenarian al nervului median trebuie să fie cunoscută de fiecare chirurg care operează la acest nivel.

Planul intervenției chirurgicale, precum și al inciziei la acest nivel va fi urmat, luând în considerație nu numai variațiile anatomice ale nervului median, ci și protejarea maximă a tendonului palmaris longus, astfel proiecția longitudinală a inciziei va fi în raza degetului IV.

Protejarea ramului motor tenarian poate preveni apariția neuromului.

### Bibliografie

1. A.E. Beris, M.G. Lykissas, V.A. Kontogeorgakos, M.D. Vekris, A.V. Korompilias. *Anatomic Variations of the Median Nerve in Carpal Tunnel Release*. In: Clinical Anatomy, 2008, 21:514–518.
2. Amadio P.C. *Anatomic variations of the median nerve within the carpal tunnel*. In: Clin. Anat., 1988, 1:23–31.
3. Herman Robbins. *Anatomical Study of the Median Nerve in the Carpal Tunnel and Etiologies of the Carpal-Tunnel Syndrome*. In: J. Bone Joint Surg. Am., 1963; 45:953–966.
4. Hobbs R.A., Magnussen P.A., Tonkin M.A. *Palmar cutaneous branch of the median nerve*. In: J. Hand. Surg. Am., 1990; 15A:38–43.
5. Taleisnk J. *The palmar cutaneous branch of the median nerve and the approach to the carpal tunnel*. In: J. Bone Joint. Surg. Am., 1973:1212–1217.
6. Zaung Z.C., Chen T.H., Shyu J.F., Lui W.Y., Liu J.C. *The relationship between the palmaris longus tendon and the palmar cutaneous branch of the median nerve*. In: J. Plastic. Reconstr. Surg., 2001; 10:1–6.