

ENDOCARDITA INFECȚIOASĂ LA UTILIZATORII DE DROGURI INTRAVENOS

(Caz clinic)

¹Octavian Bârcă, ¹Alexandra Grejdieru, ¹Liviu Grib, ¹Elena Samohvalov, ¹Arama Aureliu,
²Liudmila Cardaniuc, ¹Andrei Grib, ²Natalia Fiodorova, ¹Ion Dragan, ¹Irina Paraduh.

Disciplina Cardiologie, Clinica Medicală nr.3, Departamentul Medicină Internă,

¹USMF „Nicolae Testemițanu”, ²IMSP SCM „Sfânta Treime”

Summary

Infective endocarditis of drug users, case report

Infective endocarditis (IE) is defined as an infection of the endocardium, comprising one or more heart valves, mural endocardium or septal defect. This serious infectious disease has high mortality (20-25%) and incidence of 1.9 to 6.2 cases per 100,000 persons / year. In 85% -90% cases IE affects the left heart, and only in 5% - 10% - right heart. More than 80% of cases of IE occurs in intravenous drug users (IVDU) in the intact valves. Clinical manifestations in these patients include fever, signs of heart failure, and recurrent pulmonary embolism. Predominant pathogenic agents are staphylococcus (mainly Staphylococcus aureus). Prognosis of IE in young IVDU without associated disease is favorable and the death rate is only 5%. We present the clinical case of a young IVDU man which develops primary IE, with staphylococcal etiology, establishing late diagnosis that negatively influenced patient prognosis and required surgical correction.

Rezumat

Endocardita infecțioasă (EI) este definită ca o infecție a endocardului, care cuprinde una sau mai multe valve cardiace, endocardul mural sau un defect septal. Această maladie infecțioasă gravă prezintă mortalitate înaltă (20-25%) și incidență de 1,9 - 6,2 cazuri la 100000 persoane/an. În 85%-90% cazuri, EI afectează cordul stâng, și numai în 5% - 10% cordul drept. Mai mult de 80 % din cazuri de EI a cordului drept se dezvoltă la utilizatorii de droguri intravenos (UDIV), pe valve intacte. Tabloul clinic la acești pacienți include sindromul febril, semnele insuficienței cardiace și embolismului pulmonar recurent. Agenții patogeni predominanți – stafilococii (preponderent Staphylococcus aureus). Pronosticul EI la UDIV tineri, fără maladii asociate este favorabil iar rata mortalității constituie 5%. Prezentăm cazul clinic a unui bărbat tânăr, UDIV, care dezvoltă o EI primară, de etiologie stafilococică, cu stabilirea tardivă a diagnosticului ce a influențat negativ pronosticul pacientului și a necesitat corecție chirurgicală.

Introducere

Endocardita infecțioasă (EI) este o maladie infecțioasă gravă cu formarea și fixarea grefelor septice pe endoteliul valvular, care poate cuprinde în proces una sau mai multe valve cardiace, endocardul mural sau un defect septal. În ultimile decenii sunt descrise forme clinice noi: EI la vârstnici, EI de valve protezate, EI la utilizatorii de droguri intravenos, etc. EI prezintă și în secolul XXI o mortalitate înaltă (20% - 25 %) și o incidență de 1,9 – 6,2 cazuri la 100000 persoane/an [4,8]. În 85% - 90% cazuri, EI afectează cordul stâng, și numai în 5% - 10% cordul drept. Mai mult de 80 % din cazuri de EI a cordului drept se declanșează la utilizatorii de droguri intravenos (UDIV) [3,7]. EI de cord stâng se dezvoltă preponderent la persoane cu leziuni cardiace preexistente (cardiopatii reumatismale, congenitale și degenerative) [1,2], dar în 20% - 30% din cazuri de EI bacteriile se greșează pe un endoteliu intact, mai frecvent în EI de cord drept la UDIV [3,6]. Factori de risc, noi apăruiți, care predispon la dezvoltarea bacteriemiei sunt: administrarea intravenoasă a drogurilor, cateterele intracardiace și intravenoase menținute timp îndelungat, protezele valvulare, pacemaker-ul intracardiac permanent, etc [6,9].

Tabloul clinic al pacienților cu EI de cord drept este caracterizat prin sindromul febril, embolismul pulmonar recurent și semnele insuficienței cardiace. La UDIV cu EI întotdeauna persistă febra hectică. Semnele paraclinice predominante sunt embolia pulmonară septică, care generează pneumonii multifocale cu distrucție, ceea ce este în defavoarea stabilirii diagnosticului

precoce, inducând gândirea clinică spre un proces pulmonar inflamator. Suflu cardiac cu sediul la tricuspida, la acești pacienți, este rar, din această cauză pilonii principali în stabilirea diagnosticului de EI sunt hemoculturile pozitive și modificările ecocardiografice caracteristice: vegetații, regurgitare tricuspidiană manifestă [2,8]. Agentul patogen predominant în EI de cord drept este stafilococul auriu. Conform datelor literaturii pronosticul EI la UDIV tineri, fără maladii asociate este favorabil iar rata mortalității constituie 5% [3,8]. Diagnosticul de EI la UDIV se stabilește tardiv și deci și tratamentul adecvat se va indica cu întârziere, ceea ce va conduce la complicații și uneori deces. Din aceste considerente am fost motivați să analizăm și să prezentăm acest caz clinic.

Caz clinic. Pacientul T., 32 ani, numărul fișei medicale 5129/453, a fost internat în secția cardiologie nr.3 a IMSP SCM „Sfânta Treime” cu acuze la febră trenantă, frisoane, transpirații nocturne, dispnee la efort fizic minimal, tuse seacă, fatigabilitate vertij, stigmat periferic. Debutul maladiei 4,5 luni cu sindrom febril după furunculoză. Administrează tratament antibacterian de scurtă durată, cu ameliorare nesemnificativă. După o suprarăceală reapare febra 38,5 - 39°C, tuse, frisoane, dispnee la efort fizic minimal. Administrează tratament antimicrobian timp de 10 zile, în secția pulmonologie, pentru pneumonie, confirmată la radiografia pulmonară, cu externare într-o stare relativ satisfăcătoare. Peste 3 săptămâni, reapare febra și tusea seacă. Se inițiază repetat antibioticoterapie însă febra persistă. Luând în considerare faptul că pacientul este utilizator de droguri intravenos timp de 8 ani, recidivarea furunculozei și prezența cariei dentare multiple, medicul de familie suspectă endocardită infecțioasă și internează pacientul în secția cardiologie nr.3 a IMSP SCM „Sfânta Treime” pentru confirmarea diagnosticului și alegerea tratamentului antibacterian adecvat. Anamnezicul vieții: fumător activ timp de 15 ani, utilizator de droguri intravenos timp de 8 ani. Furunculoză de 1 an. Cariii dentare multiple, extractii dentare – 2 dinți cu 4 luni în urmă, gingivită.

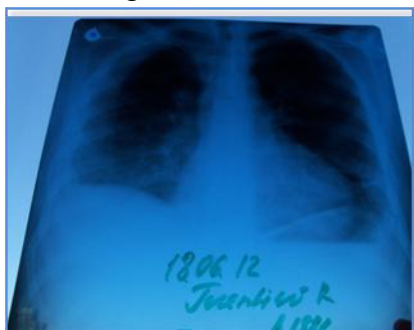
Date obiective: febră – 39 °C, frecvența respiratorie – 24 respirații pe minut, FCC – 120 bătăi pe minut, TA – 100/60 mm Hg. Tegumentele palide, pe membrele superioare și inferioare se evidentiază petesii, leziuni Janeway. Auscultativ în plămâni – murmur vezicular diminuat inferior bilateral, raluri umede. Zgomotele cardiace ritmice, zgomotul I diminuat la apex, sufluri patologice nu se auscultă, hepato-splenomegalie moderată la palpare.

Datele de laborator.

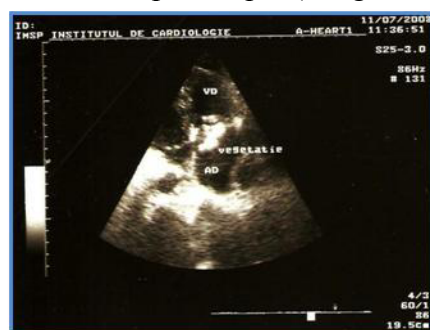1. Hemocultura pozitivă – Staphylococcus aureus sensibil la cefalosporine, vancomicină, rezistent la peniciline, gentamicină, eritromicină.

2. Examenul ecocardiografic bidimensional cu Doppler color. Dilatare considerabilă a AD (52 mm), moderată a AS (47mm), VD (32mm). Vegetație mare, mobilă cu diametru de 20 mm pe valva tricuspida. Doppler EcoCG: FE-70%, insuficiența valvei tricuspide gr.III, insuficiența valvei mitrale gr.II, insuficiența valvei aortice gr.II-III (imaginea 2).

3. Radiografia cutiei toracice. Pneumonie distructivă inferior pe dreapta (imaginea 1).



Imaginea 1. Radiografia cutiei toracice
Pacient T., 32 ani. Pneumonie distructivă
în regiunea inferioară pe dreapta



Imaginea 2. Ecocardiografia
Pacient T., 32 ani.
Vegetații mari pe valva tricuspida

4. EKG. Ritm sinusal cu frecvența contracțiilor cardiace - 94 bătăi pe minut, AEC verticală, bloc incomplet de ram drept a f.His .

5. Analize de laborator. Hemograma: anemie microcitară – Hb – 58 g/l, Eritrocite – $2,8 \times 10^{12}$, Leucocite - $11,2 \times 10^9$, leucocitoză cu neutrofile polinucleare, VSH – 61 mm/oră, CIC – 100 Un, ASL-O – 400 U. În analiza generală de urina: leucociturie, eritrociturie.

Tratament. Pacientul a administrat Mercacina 1,5 gr/zi intravenos și Ciprinol 800 mg/zi intravenos perfuzii, timp de 6 săptămâni cu efect pozitiv, diuretice, digitale intravenos, preparate antifungice, inhibitori ai enzimei de conversie. La finele tratamentului conservativ a fost consultat de cardiocirurg cu indicații pentru corecția chirurgicală a valvei tricuspide.

Concluzii

Pacientul R, 32 ani, consumator de droguri intravenos, dezvoltă o endocardită infecțioasă a cordului drept pe valve intacte, sursa bacteriemiei fiind administrarea intravenoasă a drogului, furunculoza și cariesul dentar. Manifestările clinice caracteristice - sindromul febril și „sindromul tricuspida” care include evenimente pulmonare recurente, fără modificări auscultative la tricuspida, anemie, leucocitoză, VSH majorat. Conform criteriilor de diagnostic pentru EI (DUKE) au fost prezente 2 semne majore pentru a confirma EI definită, microbiologic pozitivă; la examenul ecocardiografic s-au depistat vegetații mari, mobile pe valva tricuspida (20 mm), din 3 hemoculturi repetate a fost însământat *Staphylococcus aureus*. La radiografia cutiei toracice, în regiunea inferioară a cimpului pulmonar bilateral infiltrații pulmonare cu semne de distrucție. În urma tratamentului antibacterial combinat, conform schemelor standart, procesul infecțios s-a rezolvat definitiv, însă pacientul necesită corecție chirurgicală a valvei tricuspide din cauza regurgitării manifeste.

Bibliografie

1. Castillo JC, Anguita MP, Tores F, Siles JR, Mesa D, Valles F. Factores de riesgo asociados a endocarditis sin cardiopatía predisponente.// Rev Esp Cardiol 2002, 55: 304-307
2. Lejko-Zupanc T, Kozelj M, Kranjek I, Pikelj F. Right sided endocarditis: clinical and echocardiographic characteristics.// Journal of Clinical and Basic Cardiology 1999, 2 (Issue 1), : 81-84
3. Miro JM, del Rio A, Mestres CA. Infective endocarditis and cardiac surgery in intravenous drug abusers and HIV-1 infected patients.//Cardiol Clin. 2003, 21: 167-184
4. Ozkara C., Dogan O., Furat C. Isolated tricuspid valve infective endocarditis in young drug abusers. World Journal of Cardiovascular Diseases, 2012, 2, 201-203 WJCD
5. Saydain G., Singh J., Dalal B., Yoo W., Levine D. Outcome of patients with injection drug use-associated endocarditis admitted to an intensive care unit. J Crit Care. 2010 Jun;25(2):248-53
6. Știrbul A., Grejdieru A., Panfile E., Guranda I., Mazur M, Felicico T., Ciobanu N., Endocardita infecțioasă a cordului drept, profilul și caracteristica clinic.// Buletinul AȘRM. 2008. 4(18): 97-101.
7. Varona Jose F., Guera Juan M. Tricuspid valve Endocarditis in a Nonadicted patients Without Predisposing Myocardiopathy//Revista Espaniola de Cardiologia. 2004, 57: 993 - 996.