

РОЛЬ ЭХОКАРДИОГРАФИИ В ДИАГНОСТИКЕ КАЛЬЦИФИКАЦИЙ ПРИ КЛАПАННЫХ ПОРОКАХ СЕРДЦА

Оксана Пламадяла¹, Ливиу Гриб¹, Ала Сорочану¹, Александра Греждиеру¹,
Наталья Сумарга¹, Ирина Бенеску¹, Наталья Федорова¹, Анатолий Казаку²

¹ Дисциплина Кардиология, Медицинская Клиника № 3, Департамент Внутренних
Болезней, ГУМФ «Николае Тестемицану», ² Немецкий диагностический центр

Summary

The role of the echocardiography in the diagnosis of calcifications in valvular heart disease

Calcification of heart valves is a common pathology of great importance in the development and progression of valvular heart disease. Early diagnosis of the valve calcification allows in many cases to avoid diagnostic errors and carry out an adequate treatment of the patient [1]. One of the most valuable methods for the diagnosis of the calcifications of valvular heart disease is echocardiography (EchoCG) - a modern, safe and painless method for the accurate diagnosis of most abnormalities of the heart and blood vessels. The aim of this study was to evaluate the benefits of using echocardiography as the primary method of diagnosis of the valvular heart defects calcifications. The results obtained in the present study have proved the role of echocardiography in determining of hemodynamic disturbances and evaluation of the severity level of the valvular heart disease calcifications.

Rezumat

Calcificarea valvelor inimii este o patologie frecventă de importanță major în dezvoltarea și progresia valvulopatiilor. Diagnosticul precoce de calcificare a valvelor permite în multe cazuri a evita erorile de diagnostic și a efectua tratamentul adecvat al pacientului [1]. Una dintre cele mai accesibile și informative metode în diagnosticarea viciilor valvulare a cordului este EcoCG - metodă contemporană, sigură și neinvazivă în diagnosticul exact a patologiilor cordului și a vaselor. Scopul acestui studiu a fost evaluarea avantajelor de utilizare a ecocardiografiei ca metodă principală în diagnosticul calcificării valvulopatiilor. Rezultatele obținute în urmă studiului prezent au dovedit rolul EcoCG în determinarea modificățiilor hemodinamice și evaluarea gradului severității calcificării valvelor.

Резюме

Кальцификация клапанов сердца является частой патологией, приобретающей большое значение в развитии и прогрессировании клапанных пороков сердца. Своевременная диагностика кальциноза клапанов позволяет во многих случаях избежать диагностических ошибок и проводить больным адекватное лечение [1]. Одним из наиболее доступных и информативных методов диагностики кальциноза клапанов сердца является эхокардиография (ЭхоКГ) - современный, безопасный и безболезненный метод точной диагностики большинства патологий сердца и сосудов, прочно занявший одно из ведущих мест в диагностике сердечно-сосудистых заболеваний. Целью данного исследования была оценка преимущества применения эхокардиографии как основного метода диагностики кальциноза при клапанных пороках сердца. Полученные в ходе настоящего исследования результаты доказали роль ЭхоКГ в определении гемодинамических нарушений и оценке степени тяжести кальциноза клапанов.

Актуальность

Кальцификация клапанов сердца является частой патологией, приобретающей большое значение в развитии и прогрессировании пороков сердца. Степень минерализации клапана является лимитирующим фактором пластической кардиохирургии и во многом определяет тактику лечения и прогноз жизни пациентов [3].

Кальциноз клапанов сердца в большинстве случаев отмечается уже к 40—50 годам жизни и в дальнейшем спонтанно прогрессирует. Прогрессированию кальциноза содействует первичная деформация клапана - в итоге происходит его склерозирование с липоидозом, тромбозами и местным нарушением гемодинамики [4].

Эхокардиография является незаменимым методом в диагностике кальцификаций клапанов сердца, который позволяет в реальном масштабе времени представить информацию о всех структурно-функциональных характеристиках сердца: морфологии, кинетике отдельных структур и всего сердца в целом, давать характеристику потоков крови в камерах и крупных сосудах и т.д. [1, 5]. Исходя из вышесказанного, эхокардиография является незаменимым методом при исследовании больных с первичным и вторичным кальцинозом клапанных структур сердца - это обуславливает приоритетность эхокардиографии в диагностике кальцификаций на начальных, бессимптомных стадиях [2, 4].

Важные достоинства этого диагностического метода, а именно - прежде всего, информативность, безболезненность делают оптимальным применение в медицинской практике [5].

Целью данного исследования была оценка преимуществ применения эхокардиографии как основного метода диагностики кальциноза при клапанных пороках сердца.

Задачи исследования:

1. Определение роли ЭхоКГ в диагностике кальцификаций клапанных структур сердца.
2. Исследование частоты встречаемости кальциноза и различных типов клапанных пороков сердца.
3. Изучение степени кальциноза при вальвулопатиях.

Материалы и методы

В исследование включены 70 пациентов, все были обследованы клинически и лабораторно – инструментально в отделении Кардиологии Городской Клинической больницы «Святая Троица» г. Кишинев. Все пациенты с диагнозом «Клапанный порок сердца» обследованы по анкете, специально предназначенной для достижения целей работы и мониторинга пациентов. Критериями включения в исследование были:

- Пороки клапанов сердца
- Возраст больных от 18 лет
- Наличие эхокардиографического исследования

Исследуемые были разделены на 2 группы. В первой группе пациенты с недостаточностью клапанов (митральный клапан (МК) + трикуспидальный клапан (ТК) + легочной клапан (ЛК) – 21, МК + ТК – 11, недостаточность всех клапанов – 10, МК + ТК + аортальный клапан (АоК) – 3) – 45 пациентов (64%), во второй со стенозом клапанов (стеноз АоК – 8, стеноз МК – 8, стеноз АоК и МК – 9) - 25 пациентов (36%).

Все полученные данные обработаны методом вариационной статистики на персональном компьютере с использованием статистического пакета Microsoft® Exel 2010 (Microsoft Corp., США) и программы SPSS Statistics 17,0 (Statistical Package for the Social Science, США). Материал был проанализирован логически и статистически с соблюдением общих рекомендаций для медицинских и биологических исследований.

Результаты и обсуждение

В исследование были включены больные в возрасте от 26 до 81 года, средний возраст составил $56,36 \pm 1,85$ лет. Из всех 70 пациентов большинство имели длительность заболевания в пределах 5 - 15 лет – 32 (46%), < 5 лет – 21 (30%), >15 лет – 17 (24%) случаев.

Все 70 пациентов, включенных в исследование, были разделены на 2 группы. В первой группе пациенты с недостаточностью клапанов (МК + ТК + ЛК – 21, МК + ТК – 11, недостаточность всех клапанов – 10, МК + ТК + AoK – 3) – 45 пациентов (64%), во второй со стенозом клапанов (стеноз AoK – 8, стеноз МК – 8, стеноз AoK и МК – 9) - 25 пациентов (36%).

В обеих группах обследованных больных выявлено практически одинаковое превалирование женщин над количеством мужчин. Из общего количества пациентов женщины составили 43 человека (61,4%), мужчины – 27 человек (38,6%).

В Европейском гиде оценки и лечения вальвулопатий (2010) есть данные, что кальцификация аортального клапана при стенозе ведет к прогрессированию заболевания и является плохим прогностическим признаком для пациента [3].

В нашем исследовании 12 (48%) пациентов из 25 были выявлены с кальцинозом клапанов, а именно 8 (67%) случаев с наложением кальция на AoK и 4 (33%) случая на МК.

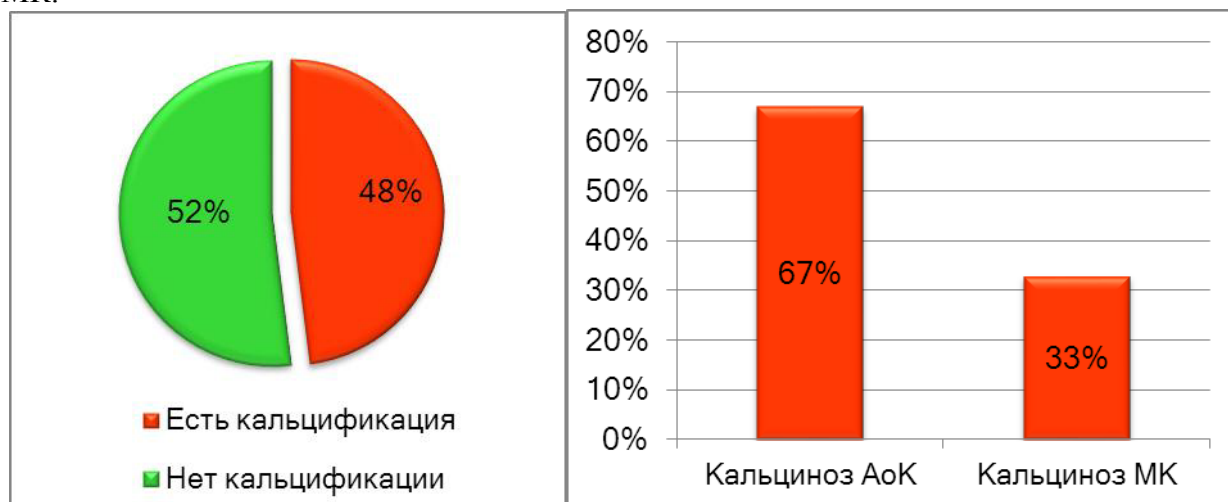


Рис. 1. Наличие кальцификации при стенозе аортального и митрального клапанов.

По данным Европейского гйда оценки и лечения вальвулопатий (2010) средняя и тяжелая степень кальцификации при выраженном стенозе AoK у асимптоматичных пациентов – является одним из показаний к протезированию AoK [3].

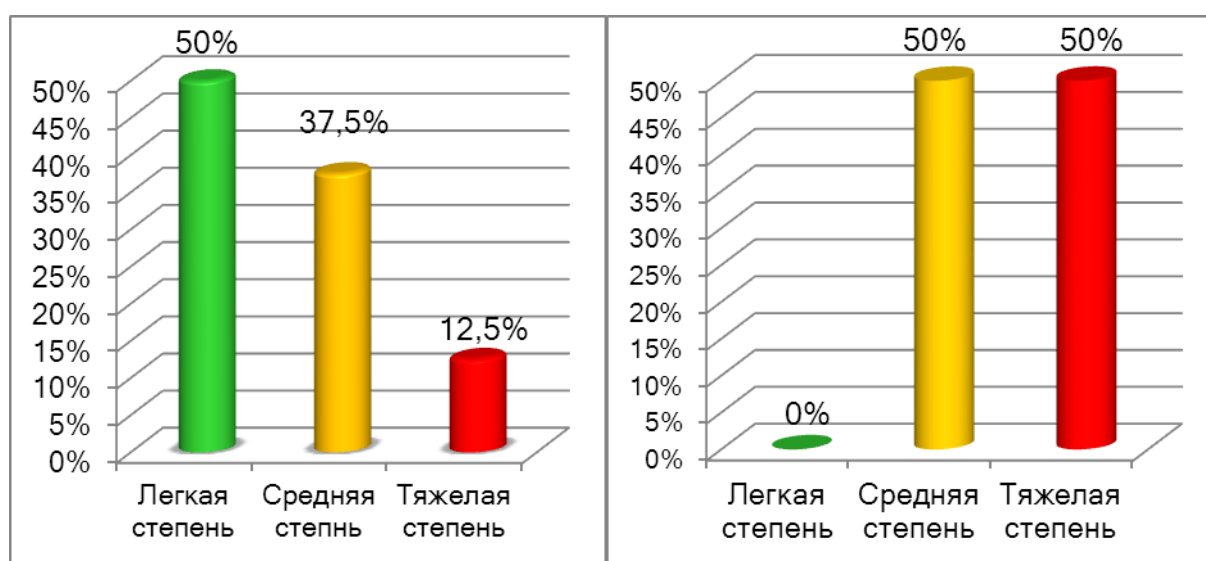


Рис. 2. Степени кальцификации при стенозе AoK и МК.

Для постановки степени кальцификации AoK и МК, мы воспользовались классификацией EUROESNO 2012. Средняя степень кальциноза AoK выявлена у 3 (37,5%), тяжелая степень у одного пациента (12,5%) и легкая степень у 4 (50%). Однако у пациентов со стенозом МК легкой степени кальциноза не было выявлено [2]. По сравнению с компьютерной томографией (КТ), при проведении эхокардиографии невозможно полностью и расширенно оценить кальцификации клапанов сердца.

КТ при кальцинозе клапанных структур сердца позволяет подробнее оценить морфологическую структуру кальцификатов, изучить степень тяжести поражения клапанов сердца, выявить поражения миокарда (гипертрофии, рубцы), оценить состояние полостей сердца и перикарда.

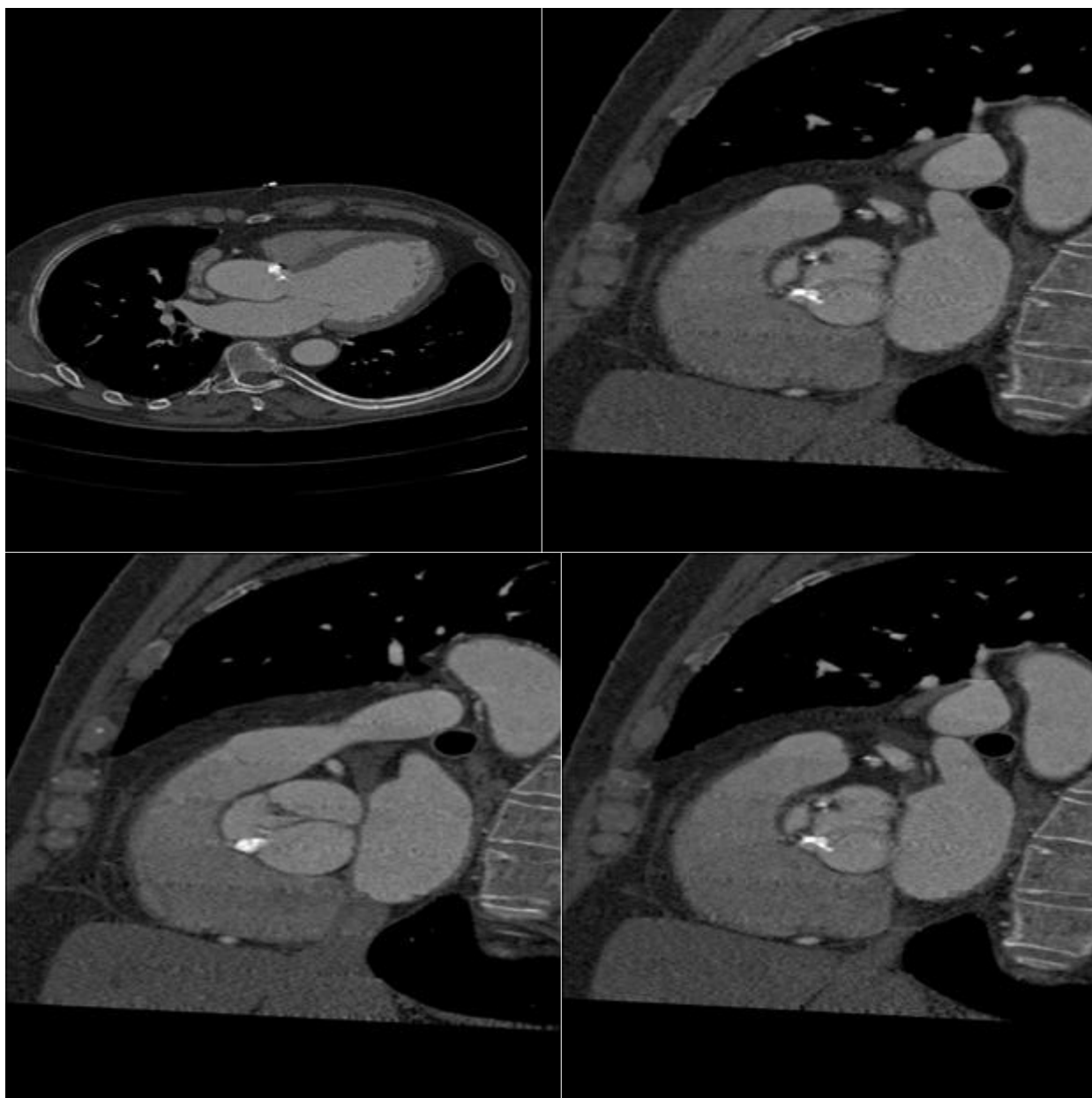

Рис. 3. Компьютерная томография пациента X с кальцификацией аортального клапана.

Данные многих исследований указывают на то, что с помощью КТ можно с точностью описать степень кальцификации клапанов при вальвулопатиях и получить информацию в описании кальцификатов.

Выводы

1. Роль ЭхоКГ в диагностике кальцификаций клапанов сердца состоит в оценке степени тяжести гемодинамических нарушений (определение градиента давления и площади отверстия клапанов, измерение давления в легочной артерии), а также в диагностике сопутствующих патологий клапанного аппарата. ЭхоКГ определяет степень тяжести кальцификаций при вальвулопатиях и играет важную роль в введении пациентов с клапанными пороками сердца.

2. Изолированные стенозы клапанов выявлены у больных с АоС – в 8 (32%) и с МС – в 8 (32%) случаев, а сочетание стенозов АоК и МК – в 9 (36%) случаев. В группе пациентов со стенозом АоК и МК - 12 (48%) пациентов выявлены с кальцинозом клапанов, а именно 8 (67%) случаев с наложением кальция на АоК и 4 (33%) случая на МК.

3. Средняя степень кальциноза АоК выявлена у 3 (37,5%), тяжелая степень у одного пациента (12,5%) и легкая степень у 4 (50%). У пациентов со стенозом МК легкой степени кальциноза не было выявлено.

Библиография

1. Brugger J.M., Schneider J. The calcified aortic valve. A morphology study. Schweiz Med Wochenscher 2008; 116: 2: 44—49.

2. European Association of Echocardiography recommendations for the assessment of valvular regurgitation. Part 1: aortic and pulmonary regurgitation (native valve disease) 2011.

3. Ghid pentru evaluarea si tratamentul valvulopatiilor, Grupul De Lucru Asupra Managementului Valvulopatiilor din cadrul Societatii Europene de Cardiologie – 2010, p. 6-12, 12-15, 18-27, 30-40.

4. Mohler E.R., Chawla M.K., Chang A.W. et al. Identification and characterization of calcifying valve cells from human and canine aortic valves. J Heart Valve Dis 1999; 8: 5: 254—260.

5. Горохова С.Г., Аракелянц А.А. Кальциноз клапанов сердца - случайная находка или серьезный диагноз? 2005; 4: 87—90.

ЭХОКАРДИОГРАФИЯ КАК СОВРЕМЕННЫЙ МЕТОД ДИАГНОСТИКИ КЛАПАННЫХ ПОРОКОВ СЕРДЦА

Пламядяла Оксана, Ливиу Гриб, Ала Сорочану, Александра Греждиеру,

Елена Самохвалова, Татьяна Море, Александр Часовских

Дисциплина Кардиология, Медицинская Клиника № 3

Департамент Внутренних Болезней, ГУМФ «Николае Тестемицану»

Summary

Echocardiography as a modern method of diagnosis of valvular heart disease

Valvular disease is a common cause of heart disease and cardiovascular morbidity and mortality. One of the most valuable method for the diagnosis of valvular heart disease is echocardiography (EchoCG) - modern, safe and painless method for the accurate diagnosis of most abnormalities of the heart and blood vessels and has occupied a leading position in the diagnosis of cardiovascular disease [3]. The aim of this study was to evaluate the benefits of using echocardiography as the primary method of diagnosis of valvular heart defects. The results obtained in the present study have proved role of echocardiography in determining of hemodynamic disturbances and evaluation of severity valvular heart disease. Another important aspect is the availability and non-invasiveness of this method.