

**АНАТОМИЧЕСКИЙ МУЗЕЙ –
ГОРДОСТЬ ГОСУДАРСТВЕННОГО МЕДИЦИНСКОГО И
ФАРМАЦЕВТИЧЕСКОГО УНИВЕРСИТЕТА
им. НИКОЛАЯ ТЕСТЕМИЦАНУ**

Катеренюк И.М.

*Государственный медицинский и фармацевтический универси-
тет им. Николая Тестемицану, Республика Молдова*

Анатомический музей ГМФУ им. Николая Тестемицану больше, чем просто презентация экспонатов, – это уникальная коллекция анатомических препаратов, широко известная в стране и за рубежом, это важнейшая материальная и учебная база для студентов, резидентов и врачей, где экспонируются лучшие препараты, изготовленные преподавателями и студентами.

Основная задача анатомического музея – способствовать глубокому изучению студентами одной из основополагающих медицинских дисциплин – анатомии человека, и подготовке высококвалифицированных специалистов-медиков, а также популяризация медицинских знаний.

Большой поток посетителей музея кафедры – школьников старших классов, лицеистов, учащихся колледжей, студентов средних медицинских учебных заведений и других вузов, зарубежных делегаций – имеет не только познавательное значение, он способствует распространению медицинских знаний среди населения.

Анатомический музей включает около 2500 уникальных анатомических препаратов, распределённых по системам органов, включая возрастную анатомию, и занимающий 5 прекрасно меблированных залов: *аппарат движения; внутренние органы; центральная нервная система; возрастная анатомия; сосуды и нервы.*

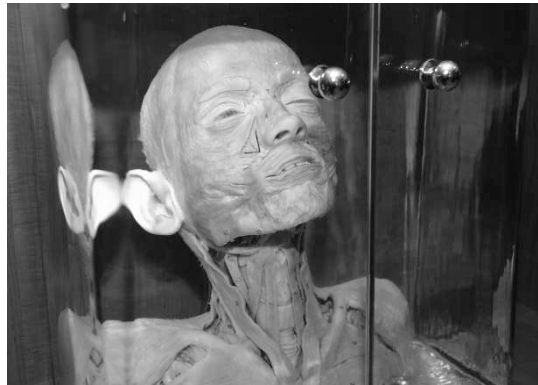Музей является постоянно «раскрытым атласом», где можно увидеть и изучать форму и строение органов, отдельных их частей, топографические взаимоотношения, проекцию сосудов, нервов и др.

Абсолютное большинство кандидатских и докторских диссертаций, выполненных на кафедре, завершались изготовлением

препаратов, выставленных в музее (проф. Перлин Б.З., проф. Кердиваренко Н.В., проф. Андриеш В.Н., проф. Штефанец М.И., проф. Катеренюк И.М., доц. Лупашку Ф.И., доц. Батыр Д.Г., доц. Белик О.В., доц. Бешлиу-Лопатенку Е.С., доц. Гергележиу-Побурная Е.В., доц. Хачина Т.В. и др.).

В 2008 г. во всех 5 залах музея была установлена новая мебель.

Костная система представлена скелетами и отдельными его костями, распилами черепов в разных проекциях (рис. 1), а из аномалий костной системы – окостеневшие позвонки и суставы при болезни Бехтерева, остеофиты на позвонках и рёбрах, расщелины в позвонках, коллекция аномалий грудины, первого позвонка с аномалией *Kimmerle* и др. Демонстративен уникально выполненный препарат мимической мускулатуры, мышц шеи и груди (Лещенко Н.В., 1974 г.) (рис. 2).



**Рисунок 1 – Анатомический музей. Зал «Аппарат движения» (слева).
Рисунок 2 – Препарат с мимической мускулатурой, мышцами шеи и груди (справа)**

В 2-х шкафах этого зала выставлены препараты, изготовленные студентами разных лет, в основном под руководством доц. Т.М. Титовой.

В музее внутренних органов препараты размещены по системам (рис. 3).

В разделе «пищеварительная система» экспонируются препараты полости рта на сагиттальном разрезе, глотки, пищевода, варианты длины и положения червеобразного отростка, слепой кишки и др. Демонстративно выглядит препарат зубов верхней и нижней челюстей, выполненный на черепе. Из аномалий разви-

тия обращает на себя внимание Меккелев дивертикул. Оригинально выполнен препарат венозной системы печени, там же представлена коллекция камней жёлчного пузыря.

Дыхательная система представлена большим количеством препаратов гортани, хрящей гортани, комплексом органов бронхов и лёгких, бронхиальным деревом.

Наглядно выглядят препараты органов мочеполовой системы: почки с отпрепарированными сосудами и мочевыводящими путями, почки на разрезе, почечные камни больших размеров, а среди аномалий развития – подковообразные почки, врождённая кистозная почка и др.

Демонстративен комплекс с мочевым пузырём, удвоенным мочеточником справа, семявыносящими протоками, яичками (доц. Штефанец М.И., 1982 г.).

В этом зале экспонируется и комплекс органов, извлечённый при оперативном грыжесечении. В грыжевом мешке оказались половые органы гермафродита.



Рисунок 3 – Музей кафедры. Зал «Внутренние органы»

В этом же зале выставлены многочисленные коррозионные препараты сосудистых русел внутренних органов.

Зал центральной нервной системы (рис. 4) содержит музейные экспонаты головного мозга со вскрытыми желудочками, препараты ствола мозга, горизонтальными и сагиттальными срезами и др., изготовленные при активном участии проф. Перли-

на Б.З. и доц. Винченко Г.В.



Рисунок 4 – Зал «Центральная нервная система»

Зал возрастной анатомии включает препараты детских внутренних органов, костей, суставов и др., а также многочисленные зародыши человека разных возрастов, внематочную беременность; зародыши, соединённые посредством пуповины и плаценты со стенкой матки.

В большом количестве представлены аномалии развития и выраженные уродства, которые вызывают особый интерес у посетителей музея.

Гордостью кафедры является зал, в котором экспонируются сложные препараты сосудов и нервов.

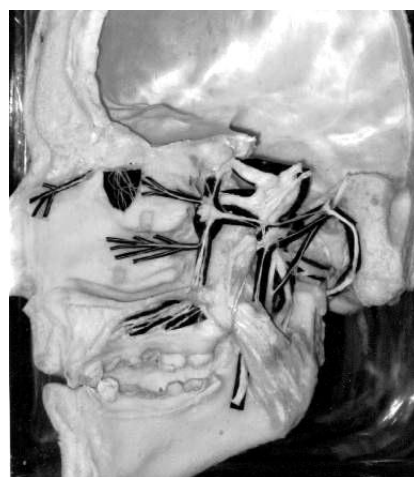
Большой интерес не только у студентов, посетителей, но и практических врачей вызывает препарат спинного и головного мозга взрослого человека (Лещенко Н.В., 1970 г.) (рис. 5).

Среди множества влажных препаратов есть и сухие, хранящиеся на планшетах с раскрашенными сосудами и нервами головы, верхней и нижней конечностей, изготовленные доц. Ястребовой Т.А. и доц. Титовой Т.М.

Необходимо особо отметить уникальные по технике исполнения экспонаты, являющиеся гордостью музея и вызывающие восхищение коллег и посетителей. Среди них препараты – черепные нервы (доц. Попа А.В., 1966), артерии головы и шеи (доц. Жица В.Т., 1968), препарат вегетативных узлов головы (ассист.

Гуриценку И.А., 1967) (рис. 6), шейные, плечевые и пояснично-крестцовые сплетения (доц. Штефанец М.И., доц. Коваль В.И., 1970); сложные препараты иннервации сердца, вегетативных сплетений шеи, грудной и брюшной полостей, а также полости таза (доц. Винченко Г.В., 1970; доц. Андриеш В.Н., 1971), анатомические препараты проф. Кердиваренко Н.В. – вегетативные нервные сплетения брюшной полости, препарат сердца с пентадой Fallot (доц. Ястребова Т.А., 1980), экспонаты с аномалиями коронарных сосудов (доц. Титова Т.М., 1995) и др.

Целый ряд диссертационных препаратов, фотографии к ним внесены в известные анатомические атласы проф. Синельникова Р.Д. (проф. Перлин Б.З. – *нервы твёрдой оболочки*; асс. Гергелижиу-Побурная Э.В. – *иннервация надкостницы костей предплечья*; проф. Андриеш В.Н. – *симпатические стволы, блуждающие нервы и их ветви; нервы сердца; нервы сердца и лёгких* и др.) и Атлас вегетативной нервной системы под редакцией профессора Лобко П.И. (проф. Андриеш В.Н. – *вегетативные нервы и узлы шеи, грудной и брюшной полостей; нервы сердца и крупных кровеносных сосудов; нервные сплетения сердца*; проф. Кердиваренко Н.В. – *вегетативные нервные сплетения брюшной полости, строение предпозвоночных и органных нервных сплетений брюшной полости* и др.).



**Рисунок 5 – Спинной и головной мозг (слева)
Рисунок 6 – Вегетативные узлы головы (справа)**

За многие годы музей кафедры удостоился немалых положи-

тельных отзывов. Среди них нам особо дороги отзывы проф. Р.Д. Синельникова, проф. П.И. Лобко и др., которые посетили нашу кафедру и Анатомический Музей.

Изготовление ценных музейных препаратов сотрудниками кафедры анатомии продолжается и в настоящее время. Новое поколение анатомов пополняет музей ценными препаратами, проявляя трудолюбие и углублённое знание предмета.

МОРФОГЕНЕЗ БЛУЖДАЮЩИХ НЕРВОВ ПИЩЕВОДА В РАННЕМ ПЕРИОДЕ ОНТОГЕНЕЗА ЧЕЛОВЕКА

Антонюк О.П., Марчук О.Ф., Марчук Ф.Д.

*Буковинский государственный медицинский университет,
Украина*

Актуальность. Исследование особенностей органогенеза и топографии органов плода приобретает существенное клиническое значение в связи с применением УЗД пренатального развития и отклонения от нормального морфогенеза [1, 2]. Данные литературы о блуждающих нервах пищевода фрагментарные, а некоторые – противоречивые.

Цель: изучить хронологическую последовательность блуждающих нервов пищевода в пренатальном периоде развития человека.

Задачи: Проследить динамику изменений топографии блуждающих нервов пищевода зародышей и предплодов человека.

Методы исследования. Для исследования использовали серии последовательных гистологических и топографо-анатомических срезов зародышей и предплодов человека. Изучение проведено методами микроскопии, морфометрии, выполнена также статистическая обработка.

Результаты. У зародышей длиной 4,0-4,5 мм ТКД спереди зачатков дыхательной и пищеварительной систем размещаются зачатки сердца и печени, а сзади – зачатки кардинальных вен, дорсальной аорты и позвоночного столба.