

## Lambourile perforante: aspecte de clasificare și nomenclatură. Discuții și controverse

L. Feghiu

Catedra Ortopedie și Traumatologie, USMF „Nicolae Testemițanu”

### Perforator Flaps: Classification and Nomenclature aspects. Discussion and Controversies

The surgery of perforator flaps gives a new breath to plastic and reconstructive surgery. These flaps have a lot of advantages which allow successful restoration of the soft tissue defects located in different anatomical regions of the body. Since their first application in clinical practice, perforator flaps have gained an increasing acceptance and their number and types have increased considerably. This created confusion because there is not a standardized nomenclature system or an accepted classification system. In the literature these flaps have been named according to proximal source vessel, or according to underlying muscle or according to anatomical region. The ideas regarding what is a real perforator flap, which are the types of perforator vessels are divided as well. The aim of this literal review is to discuss some aspects regarding terminology and classification of perforator flaps. It is clear that a nomenclature system and a scientific-based classification of perforator flaps, accepted world-wide, should be a priority if we want to have international cooperation, which will ensure a progressive development of this new field of reconstructive surgery.

**Key words:** septocutaneous perforator, musculocutaneous perforator, nomenclature, perforator flap.

### Перфорированные лоскуты: классификация и терминология. Обсуждение и полемика

Хирургия перфорированных лоскутов вызвала новый подъем восстановительной и пластической хирургии. Она отличается рядом преимуществ, позволяющих успешно устранить дефекты мягких тканей в различных частях тела человека. Со времени введения в клиническую практику, данный вид лоскутов приобрел все более широкое применение, а его число и виды значительно возросли. Это вызвало замешательство, в связи с отсутствием стандартизированной системы номенклатуры и общепризнанной классификации перфорированных лоскутов. В специализированной литературе лоскуты наименовались, либо, согласно сосуду, проксимально расположенному источнику, либо по подлежащей мышце, а также в зависимости от анатомической области. Разделяются и мнения относительно того, что представляет собой настоящий перфорированный лоскут, каковыми являются виды прободающих сосудов. Целью данного обзора было обсудить некоторые аспекты относительно терминологии и классификации перфорированных лоскутов. Является очевидным, что номенклатура и научно аргументированная и общепризнанная классификация перфорированных лоскутов является приоритетной.

**Ключевые слова:** перфорированный лоскут, септо-кожная и кожно-мышечная перфорация сосудов, номенклатура.

### Introducere

Fiecare eră nouă în dezvoltarea chirurgiei plastice este determinată de unele studii de pionierat ale unui grup relativ restrâns de cercetători. Până la primele implementări în clinică urmează o încercare de perfecționare a tehnicii operatorii în așa fel ca în final noua metodă chirurgicală să pătrundă pe scena chirurgicală a lumii, fiind acceptată în calitate de metodă standard de tratament. Lambourile perforante apar anume în această etapă de dezvoltare și au o tot mai largă utilizare în chirurgia plastică reconstructivă din întreaga lume. Utilizarea în practica clinică a lambourilor perforante trebuie privită ca o perfecționare a abilității chirurgilor de a transfera țesuturi vascularizate din unele regiuni anatomice ale corpului în altele.

Spectrul lambourilor perforante se bazează pe lucrul de pionierat al unor cercetători și au evoluat ca o variantă perfecționată a lambourilor musculocutanate și fasciocutanate foarte populare în anii 90 ai secolului XX [1-2].

Introducerea tehnicii lambourilor perforante de către I. Koshima și S. Soeda în 1989 [3], urmași de R. J. Allen și P. Treece în 1994 [3], a marcat o nouă tendință în chirurgia reconstructivă. Lambourile, care inițial aveau un pedicul musculocutanat, au fost remodelate în vederea excluderii mușchiului. Astfel, mușchiul care odată se credea că este indispensabil pentru vascularizarea lamboului, a început să

fie păstrat la locul matern, iar lambourile erau modelate în baza vaselor perforante, având doar pedicul vascular, în așa fel eliminându-se deficitul funcțional și morbiditatea asociată altădată cu sacrificarea mușchiului. Mai mulți autori au încercat să sublinieze pierderea funcțională a mușchiului în dependență de locul anatomic în rezultatul modelării unui lambou musculocutanat. Consensul găsit a constat în faptul că, deși reabilitarea poate întoarce individul la activitatea zilnică, totuși, în rezultatul pierderii mușchiului persistă o slăbiciune musculară reziduală. Aceste argumente susțin clar avantajele oferite de către tehnicile de reconstrucție economice în privința țesutului muscular [4].

Factorul-cheie care asigură transferul reușit al unui lambou și supravețuirea acestuia este alimentarea sangvină axială prin vasele perforante. Datorită vascularizației axiale regula convențională a raportului lungime-lățime în modelarea lambourilor, valabilă altădată în chirurgia reconstructivă, a fost abandonată. Beneficiul major al păstrării bazei perforante axiale îl constituie afluxul arterial cât și refluxul venos al lamboului local, amplificat prin fasciculul vascular perforant, iar prin eliminarea componentului microchirurgical, riscul de a pierde lamboul diminuează [4, 5].

Chirurgia plastică și reconstructivă este obligată în primul rând să găsească soluții individuale la problemele complexe, în același timp, asigurând și rezultate estetice satisfăcătoare.

Acest deziderat este respectat în cazul lambourilor perforante. Ceea ce face aceste lambouri unice este faptul că morbiditatea este minimalizată la nivelul locului-donator prin păstrarea transportorului muscular pasiv anterior, a nervului lui motor și funcției precum și păstrarea fasciei profunde pentru a menține conturul și aspectul exterior al regiunii donatoare corespunzătoare [6].

Avantajele lambourilor perforante sunt:

- morbiditatea redusă a locului donator;
- păstrarea mușchiului;
- plasticitatea modelării care permite includerea țesutului atât cât este nevoie pentru realizarea reconstrucției;
- restabilirea rapidă a pacientului în perioada postoperatorie [2, 7].

Odată cu apariția multiplelor tipuri de lambouri perforante, descrise în literatura de specialitate în ultimii ani, precum și lipsa oricărei standardizări în ceea ce privește terminologia, confuzia chirurgilor a sporit considerabil. Deseori se întâmplă că în cadrul unei conferințe doi chirurghi vorbesc despre același lambou, dar care este denumit diferit. Standardizarea terminologiei este esențială atunci când chirurgii comunică între ei și discută pregătirea preoperatorie, termenii anatomici, tehnicile chirurgicale și managementul postoperator [8].

În această ordine de idei, este foarte important de a stabili definițiile exacte și nomenclatura corectă a lambourilor perforante, ceea ce va permite chirurgilor reconstructivi să colaboreze efectiv.

### **Evoluția lambourilor perforante**

Primul concept referitor la fiziologia lambourilor în chirurgia reconstructivă a fost introdus de către I. A. McGregor încă în anii 1976-1977. Doar că atunci, repertoriul lambourilor cutanate era limitat la lambouri aleatorii (ridicate la întâmplare), care erau recoltate fără a ține cont de sursa vasculară, cu excepția plexului subdermal și erau limitate de un raport lungime-lățime rigid pentru a le asigura viabilitatea. Aceste lambouri erau diferențiate în dependență de cum erau construite, inclusiv metoda de mișcare (ex. rotație sau avansare), conformație (ex. directe sau tubulare) și destinație (locale sau la distanță). Această situație s-a schimbat pentru totdeauna când I. A. McGregor și G. Morgan în 1973 au descris vasele subcutanate separate, de calibru relativ mare cu orientare anumită, care erau capabile să alimenteze satisfăcător lambourile axiale sau cutanate de dimensiuni mari. Primele lambouri pe model axial descrise au fost: lamboul arterei epigastrice inferioare superficiale, descris de către G. Shaw și lamboul inghinal, descris de I. A. McGregor și I. T. Jackson în anul 1972. Ambele concepte noi de lambouri axiale și musculocutanate susțineau afirmația lui S. H. Milton (1970), precum că „viabilitatea unui lambou cutanat depinde în totalitate de sursa de vascularizare și nu are nimic comun cu raportul numeric lungime-lățime”. Astfel, sursa de alimentație sangvină a fost eventual recunoscută ca fiind cea mai importantă determinantă care asigură succesul [6, 9].

Acest fapt a născut un efort omniprezent în vederea cercetării fiecărei regiuni anatomice a corpului pentru elaborarea de noi lambouri axiale sau musculare. Anamiștii moderni au

trecut cu vederea faptul, că studentul C. Manchot încă în 1889, mai mult de 100 de ani în urmă, spunea: „cele mai mari artere cutanate apar din fisura dintre mușchi. Direct deasupra fasciei acestea se divizează în ramuri terminale... și interconfluiază...”. Investigațiile ulterioare, care să explice din punct de vedere anatomic viabilitatea lambourilor, au dus la apariția afirmației lui Cormack și Lamberty precum că „lambourile fasciocutanate sunt alimentate din arterele care trec de-a lungul septurilor fasciilor intermusculare și intercompartimentale pentru a ajunge la fascia profundă supraiacentă și piele”. Încă atunci unii autori au utilizat termenul de lambou septocutanat ca fiind echivalent cu termenul de lambou fasciocutanat, însă G. C. Cormarck și B. G. Lamberty (1992) au replicat precum că aceasta poate să creeze confuzie, deoarece vasele septocutanate adevărate traversează septurile compartimentale, în timp ce vasele care traversează septurile intermusculare sunt vase cutanate intermusculare și lambourile lor ar trebui să fie numite lambouri cutanate intermusculare [7].

În anul 1989, I. Koshima și S. Soeda [3] au introdus termenul „lambou perforant” pentru prima dată în practica clinică. I. Koshima a propus conceptul de lambou perforant cu scopul de a-l diferenția de lamboul fasciocutanat, deoarece autorul era convins că plexul vascular fascial nu contribuie la vascularizația acestui tip de lambou.

De la prima utilizare clinică a conceptului, principiul de lambouri perforante a devenit din ce în ce mai popular pe parcursul ultimelor decenii. Popularitatea ascendentă este datorată descreșterii importante a morbidității locului donator ca rezultat al păstrării inervației, vascularizației și funcționalității mușchiului donator. Avantajele recoltării lambourilor perforante cutanate relativ mari și subțiri includ și absența atrofiei musculare postoperatorii, precum cea observată în cazul lambourilor miocutanate, prezența unui pedicul vascular lung în baza unor vase-sursă bine cunoscute precum și posibilitatea de a recolta nervii senzitivi împreună cu lamboul, astfel reprezentând o unealtă care permite realizarea cu mai multă precizie și exactitate a intervențiilor reconstructive [8].

Succesul lambourilor musculocutanate, folosite abundant până la introducerea în practica clinică a lambourilor perforante, este atribuit în mare parte vascularizației robuste a mușchiului. Lambourile musculare mai sunt încă recomandate într-un șir de situații clinice. Totuși, deseori volumul excesiv al unui lambou musculocutanat poate interfera cu funcția sau cu aspectul estetic al ariei reconstruite, în plus, poate crea o deficiență semnificativă a locului donator. Volumul excesiv al lamboului deseori este dezavantajos pentru chirurg și duce la o reconstrucție imprecisă, cu rezultate estetice nedorite. Mai mult ca atât, orice țesut muscular denervat, inclus în componența lamboului musculocutanat, se poate atrofia postoperator până la un grad greu predictibil, fapt care poate duce la incertitudini suplimentare referitor la volumul locului donator și prin urmare rezultatul estetic poate fi chiar imprevizibil. Astfel, lamboul perforant îmbină partea pozitivă a lamboului musculocutanat care ține de păstrarea sursei vasculare de încredere cu eliminarea dezavantajului legat de morbiditatea locului donator prin sacrificarea mușchiului [2].

Totuși, lambourile perforante posedă câteva dezavantaje. Ridicarea unui lambou perforant musculocutanat necesită o

disecție meticuloasă a perforantelor musculocutanate care își au traseul prin mușchiul subiacent. Disecția perforantelor mici, care trec prin mușchi, este deseori foarte dificilă. Aceasta necesită o solicitare mai mare a chirurgului și, de obicei, este consumatoare de timp. Alt dezavantaj al lambourilor perforante musculocutanate ține de variabilitatea localizării și mărimii vaselor perforante. Însă, dezvoltarea noilor tehnologii face planificarea preoperatorie a acestor tipuri de lambouri mult mai facilă [7].

**Aspecte de clasificare și nomenclatură a lambourilor perforante**

În ultimii ani revistele de chirurgie plastică au fost inundate de prezentări despre acest nou tip de lambouri. Încetul cu încetul, lambourile perforante au devenit un numitor comun pentru toate tipurile de lambouri cutanate, care sunt disecate pe un singur pedicul vascular. Astfel, confuzia a sporit și mai mult. Definiția exactă a unui lambou perforant nu este clară, iar terminologia și clasificarea diverselor tipuri de lambouri perforante nu este încă definitiv elucidată [8]. Complexitatea originii perforantelor fasciale profunde a dus la dezvoltarea unei terminologii dificile și confuze, cu scopul de a cuprinde toate variantele posibile de lambouri [6].

Confuzia apare din mai multe motive:

- din cauza tehnicii chirurgicale utilizate în procesul de ridicare a lamboului;
- din cauza terminologiei noi introduse de către diferiți autori individual;
- din cauza variațiilor anatomice ale vaselor în regiunile implicate;
- aceasta se întâmplă deoarece majoritatea chirurgilor în timpul disecției lambourilor perforante urmăresc vasele cutanate „de la frunze spre rădăcină”.

Aceste cauze pot provoca confuzii, deoarece aceleași perforante cutanate pot avea aceeași destinație, dar origine diferită sau aceeași arteră-sursă poate trimite în același loc la nivelul straturilor superficiale sau a fasciei profunde o perforantă septocutanată la unii pacienți sau o perforantă musculocutanată la alți pacienți, ca de exemplu perforantele arterei peronee la nivelul gambei [10].

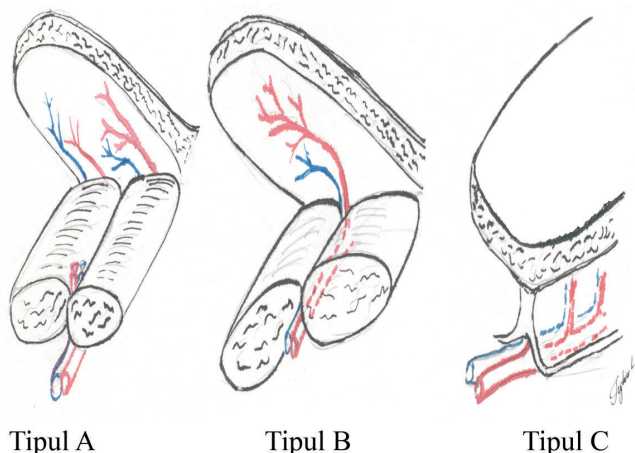


Fig. 1. Clasificarea lambourilor propusă de G. C. Cormack și B. G. Lamberty (1984).

Lamboul tip A are multiple perforante neidentificate.  
Lamboul tip B are o perforantă solitară identificată.  
Lamboul tip C are multiple perforante segmentare.

S. J. Mathes și F. Nahai în anul 1981 [2], au propus un sistem de clasificare pentru lambourile musculare în baza vascularizației lor în vederea simplificării disecției chirurgicale; din același motiv, în literatura de specialitate, mai mulți autori au sugerat câteva scheme de clasificare și nomenclatură și pentru lambourile perforante.

Primul sistem de clasificare, propus de G. C. Cormack și B. G. Lamberty (1984) [6], deosebește 3 tipuri majore de lambouri (fig. 1). Tipul de lambou fasciocutanat A are multiple perforante fasciale (niciodată nu necesită indentificare specifică), care intră în plexul fascial și apoi în pedicul, la baza lamboului. Lamboul de tipul B are flux printr-o perforantă solitară, care poate fi indentificată. Lambourile de tipul C sau „lamboul în scară” are multiple perforante fasciale mici de la o singură sursă vasculară subfascială care, de asemenea, totdeauna trebuie să fie prezentă.

Încă în anul 1986, H. Nakajima [9], care ar putea fi considerat un cercetător științific clasic, dar subapreciat la acest subiect, clasifică perforantele fasciale profunde în șase grupuri, în dependență de alimentația vasculară și, respectiv, recunoștea 6 tipuri diferite de lambouri fasciocutanate corespunzătoare acestora (fig. 2). În cea mai mare parte, clasificarea lor a rezistat în timp, cu toate că termenii poate au și fost schimbați.

În baza conceptului de „angiosom”, introdus în anul 1987, G. I. Taylor și J. H. Palmer [11] au încercat să depășească confuzia și haosul din termenii existenți, utilizați în literatura de specialitate pentru a defini variațiile de lambouri cutanate (reticular, segmentar, axial, adipofascial, septocutanat, musculocutanat, fasciocutanat, ș.a.m.d.). Potrivit lui G. I. Taylor, toate arterele care vin spre piele ar putea fi considerate pur și simplu ramuri directe sau indirecte ale unei surse vasculare subiacente. G. I. Taylor a sugerat că vasele directe sunt sursele cutanate primare, indiferent de faptul dacă acestea inițial perforază septurile intermusculare sau intramusculare deoarece destinația lor principală este întotdeauna pielea. În contrast, vasele indirecte reprezintă sursa secundară de alimentație cutanată. Acestea apar prin fascia profundă ca ramuri terminale, sărace, a căror sarcină principală este alimentarea țesuturilor mai profunde, mai ales ale mușchilor. Toate perforantele fasciale profunde astfel ar putea fi clasificate ca

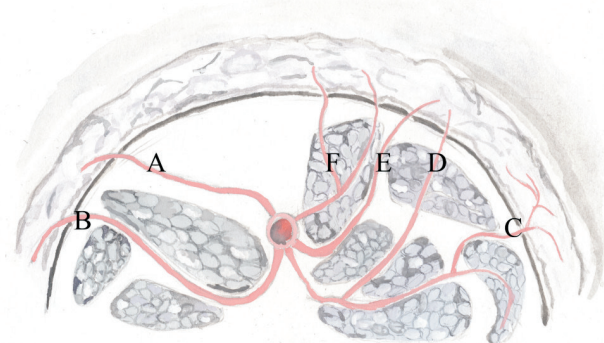


Fig. 2. Clasificarea propusă de H. Nakajima și alții (1986).

A – Perforantă cutanată directă; B – Perforantă septocutanată directă; C – Ramură cutanată directă a vasului muscular; D – Ramură perforantă cutanată a vasului muscular; E – Perforantă septocutanată; F – Perforantă musculocutanată.

fiind „perforante directe” sau „perforante indirecte” și, prin urmare, toate lambourile cutanate corespunzătoare ar putea mult mai simplu să fie divizate ca fiind lambouri perforante directe sau indirecte [12].

La fel ca și G. I. Taylor, G. G. Hallock [6] (2003) definește drept perforantă orice vas care pătrunde în planul superficial printr-o fenestrație bine definită la nivelul fasciei profunde, indiferent de origine. Hallock deosebește perforante directe și indirecte, în dependență de originea distinctă a alimentației vasculare și de structurile anatomice pe care aceasta le parcurge înainte de a perfora fascia profundă (fig. 3). Perforantele, care pătrund fascia profundă fără a traversa și alte țesuturi structurale, sunt definite drept perforante directe. Oricare alte perforante care inițial își au traseul prin țesuturile profunde, în special mușchi, septuri sau epimisium, sunt definite drept perforante indirecte. Conform afirmațiilor lui G. G. Hallock, lambourile perforante pot fi vascularizate de perforantele directe sau de cele indirecte. Perforantele directe pătrund doar fascia profundă, prin urmare fiind mult mai ușor de disecat intraoperator. Autorul susține că în grupul perforantelor indirecte trebuie să deosebim două tipuri de perforante în funcție de relevanța clinică: perforantele care își au traseul prin mușchi (transmusculare, transepimisiale) și perforantele care trec prin septurile intermusculare. Deoarece toate perforantele fasciale își au cursul de la o sursă vasculară și, mai întâi de toate, trec prin alte țesuturi, ca în final să ajungă la stratul suprafascial, lambourile corespunzătoare bazate pe aceste perforante ar putea, mult mai simplu, să fie numite fie lambouri perforante directe, fie lambouri perforante indirecte.

P. N. Blondeel ș. a. (2003) [8], deși recunosc faptul că clasificarea propusă de H. Nakajima era una destul de precisă, consideră că o atare clasificare complexă nu este necesară. Acesta susține că din punct de vedere chirurgical (ridicarea chirurgicală a lamboului perforant) este esențial de știut care plan fascial să fie disecat prin recunoașterea țesuturilor traversate de perforante. Toate perforantele, eventual, vor pătrunde fascia profundă. Astfel, P. N. Blondeel și coaut. propun, în anul 2003 o clasificare, în care diferențiază 5 tipuri de perforante (fig. 4):

- directe - perforază doar fascia profundă;
- musculare indirecte - alimentează predominant țesuturile subcutanate;
- musculare indirecte - alimentează predominant mușchiul, dar au ramuri secundare care vascularizează țesutul subcutanat;
- perimisiale indirecte - își au cursul în cadrul perimisiumului între fibrele musculare înainte de a perfora fascia profundă;
- septale indirecte - își au cursul prin septurile intermusculare înainte de a perfora fascia profundă.

Astfel, P. N. Blondeel definește drept lambou perforant un lambou care constă din piele și/sau țesut subcutanat, iar vasele care alimentează acest lambou sunt vase perforante izolate. Aceste perforante pot trece prin sau între țesuturile profunde (în special mușchi).

Totuși, definiția dată de P. N. Blondeel este foarte generală. Este important de menționat, că într-adevăr un lambou perforant conține piele și țesut subcutanat, dar dacă pielea lipsește,

Perforante directe

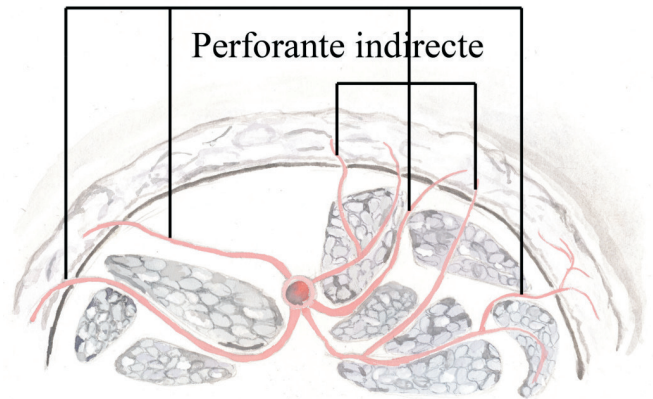


Fig. 3. Modificarea clasificării perforantelor fasciale propusă de H. Nakajima după G. I. Taylor, J. H. Palmer și G. G. Hallock în perforante directe și indirecte.

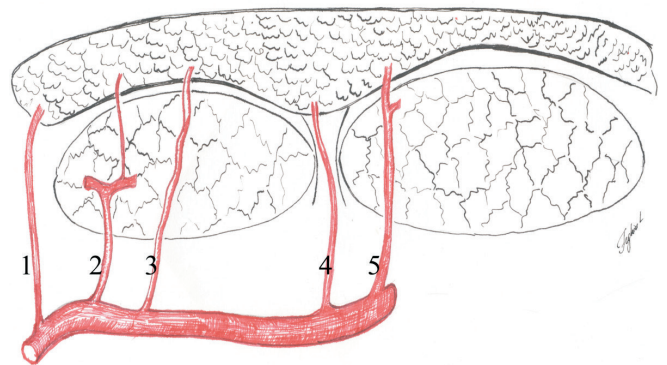


Fig. 4. Clasificarea perforantelor propuse de P. N. Blondeel ș. a. (2003).

- 1 - Perforantă directă; 2 - Perforantă musculară indirectă; 3 - Perforantă perimisială indirectă; 4 - Perforantă septală indirectă; 5 - Perforantă musculară indirectă care alimentează predominant țesutul subcutanat.

acesta poate include fascia Scarpa și țesutul subcutanat.

Din punct de vedere chirurgical, P. N. Blondeel și coaut. propun doar evidențierea perforantelor musculare și septale.

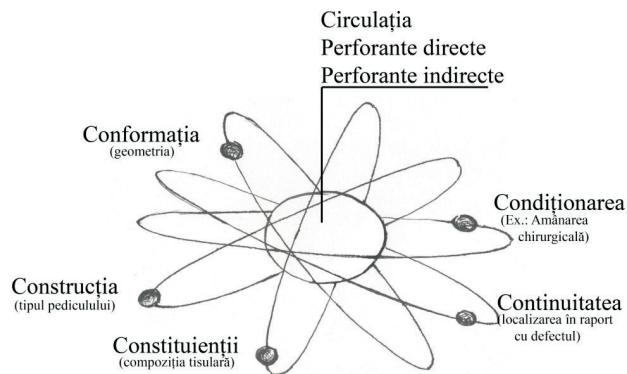
Perforanta musculară este vasul sangvin care traversează mușchii pentru a ajunge și a vasculariza pielea supraiacentă.

Perforanta septală este vasul sangvin care traversează doar septul pentru a ajunge și a vasculariza pielea supraiacentă.

Reieșind din aceste definiții, Blondeel deosebește:

1. lamboul vascularizat de către un vas perforant muscular, numit lambou perforant muscular;
2. lamboul vascularizat de către un vas perforant septal, numit lambou perforant septal.

Terminologia și clasificarea lambourilor perforante în lambouri directe și indirecte, iar ulterior, în lambouri perforante septale și musculare, au fost realizate cu scopul de a identifica traseul acestor ramuri mici terminale ale vaselor axiale, imediat înainte de a perfora fascia profundă, precum și pentru a permite diferențierea tehnicilor chirurgicale în timpul procesului de recoltare a lamboului. Este evident faptul că disecția unui lambou perforant direct este mult mai facilă comparativ cu disecția unui lambou perforant muscular, așa



**Fig. 5. Sistemul atomic de clasificare a lambourilor cutanate perforante, propus de D. E. Tolhurst, în care nucleul este reprezentat de cea mai importantă determinantă a viabilității lamboului – vascularizația.**

cum perforantele septale sunt mult mai ușor de identificat și mult mai ușor de disecat.

Definițiile și terminologia propusă în articolul lui Blondeel sunt temporare și necesită să fie revizuite ulterior.

I. G. Taylor (2003) [10] consideră, că vasele cutanate directe și vasele septocutanate sunt sinonime. Aceasta răspunde la întrebarea ridicată de către P. Blondeel, dacă vasele cutanate directe ar trebui incluse în grupul vaselor perforante; I. G. Taylor consideră că acestea sunt vase perforante. Mai mult ca atât, I. Taylor este de părerea că cele 5 tipuri de perforante ale lui P. Blondeel ar trebui simplificate deoarece, tipul 1 și 4 sunt vase perforante septocutanate directe, care își au cursul între țesuturile profunde, iar tipul 3 de perforante (epimisiale) nu există, ele fiind similare cu perforantele tip 2. Acest fapt reiese din definiția epimisiului - țesutul conjunctiv care învelește mușchiul și care trimite teci conjunctive între fasciculele de fibre musculare în profunzimea mușchiului [11, 12].

De remarcat și clasificarea propusă de N. S. Niranjana în anul 2000 [13], care recunoaște existența a 4 tipuri de vase perforante sau vase nutritive fasciale, așa cum le-a numit autorul, și elaborează o clasificare oarecum diferită de cele publicate până atunci. Astfel, Niranjana recunoaște perforantele: septocutanate, musculocutanate, periosteocutanate și neurocutanate. Aceste ramuri perforante, conform autorului, participă la formarea plexului subfascial și a celui suprafascial. Circulația între plexurile subfascial și suprafascial se realizează prin plexul intrafascial.

Confuzia în ceea ce privește lambourile perforante a apărut parțial și datorită utilizării necorespunzătoare a nomenclurii: lambourile au fost denumite în dependență de vasul-sursă proximal sau de locul anatomic, fie în funcție de mușchiul disecat, terminologia fiind deseori neclară, în consecință, diferiți autori în articolele lor denumesc aceleași lambouri după bunul lor plac. Așa precum există o mare varietate de termeni, care ar putea distorsiona înțelegerea exactă a lambourilor perforante și a conceptului corect de lambou perforant, este necesară elaborarea unui sistem științific de nomenclatură [10].

În literatura de specialitate sunt multiple încercări de standardizare a terminologiei care se referă la lambourile perforante.

Toate lambourile cutanate pot fi mult mai simplu clasifi-

cate în dependență de originea sursei lor vasculare ca fiind lambouri perforante directe sau indirecte. Această schemă este bazată pe ceea ce mulți consideră ca fiind cel mai important factor în selecția lamboului - circulația. Totuși noi nu trebuie să neglijăm și existența altor caracteristici importante, deși secundare, în sculptarea unui lambou. În afară de circulație, trebuie de avut în vedere constituienții lamboului (compoziția țesutului), construcția (tipul de pedicul), conformația (geometria), continuitatea (localizarea în raport cu defectul) și condiționarea (ex. amânarea).

D. E. Tolhurst [14] a fost unul dintre primii cercetători care a propus încă în anul 1987 sistemul „atomic” de nomenclatură a lamboului, anume accentuând alte caracteristici secundare precum compoziția lamboului, continuitatea, conformația. Nomenclatura completă a fiecărui lambou cuprinde: „nucleul” - determinat de compoziția lamboului sau tipul de țesut și de „învelișul electronic”, reprezentat de alte caracteristici secundare. Într-o versiune mai nouă a acestei scheme „atomice” mai complete și cuprinzătoare pentru denumirea lambourilor cutanate, nucleul este reprezentat de către componentul circulator - cea mai importantă determinantă a viabilității unui lambou (fig. 5) [15].

În vederea atingerii unui consensus privitor la nomenclatură, F. Wei ș. a. au propus încă în anul 2001 [16] definirea drept lambou perforant exclusiv lamboul, în care vasul perforant penetrează atât mușchiul cât și fascia. Lambourile care sunt disecate după aceeași tactică chirurgicală, dar la care se utilizează un vas perforant septocutanat, nu ar trebui incluse în categoria lambourilor perforante. Astfel, un lambou perforant va fi lamboul care se bazează doar pe vasele cutanate care au perforat mușchiul pentru a ajunge la piele. Aceste vase pot fi vizualizate direct, fie deasupra, fie sub fascia profundă și sunt disecate în direcție retrogradă până obținem lungimea dorită a pediculului. De cele mai multe ori vasele musculocutanate perforează atât fascia cât și mușchii înainte de a ajunge la piele și sunt, prin urmare, vase perforante adevărate.

R. Giunta ș. a. (2002) [17] în studiile anatomice au demonstrat că vasele perforante pot nu numai să penetreze fascia, dar pot fi localizate subfascial și epifascial, câțiva centimetri împreună cu fascia, fapt care face disecția și mai dificilă. Autorul susține că tehnica de disecție a unei perforante septocutanate sau a unei perforante musculocutanate, chiar și planificarea unui lambou perforant în baza acestor vase, este exact la fel. Atunci când intraoperator s-a stabilit că vasul perforant este adecvat și este capabil să alimenteze insula cutanată, acesta este disecat fără a ține cont de faptul dacă perforanta își are traseul prin mușchi sau prin septul intermuscular. Autorul crede că termenul de lambou perforant, în esență, descrie o nouă tehnică chirurgicală care utilizează anatomia individuală mai degrabă decât anatomia generală a corpului uman. Astfel, lamboul care își primește vascularizația de la un vas care perforează fascia, și nu are importanță dacă acest vas își are traseul prin mușchi sau prin septul intermuscular, ar trebui să poarte denumirea de lambou perforant. În corespundere cu tactica disecției intraoperatorii, R. Giunta sugerează ideea că ar trebui deosebite două tipuri de lambouri:

- lamboul perforant, tipul A - tehnic mai dificil, sau altfel

Tabelul 1

Sistemul de nomenclatură propus de C. R. Geddes și coaut. (2003)

Artera-sursă	Mușchiul subiacent	Angiosomul	Lamboul perforant Nomenclatura
Artera surală medială	Capul medial al m. gastrocnemian	Sural	MSAP
Artera surală laterală	Capul lateral al m. gastrocnemian	Sural	LSAP
Artera peroneală	Extensor hallucis longus Flexor hallucis longus Peroneus tertius Soleus Tibialis posterior	Peroneal	PNAP
Artera tibială anterioară	Tibialis anterior Extensor digit. longus Extensor hallucis Peroneus tertius	Tibial anterior	ATAP
Artera tibială posterioară	Tibial posterior Soleus Flexor digit. longus	Tibial posterior	PTAP

(ex: PTAP-s – lambou perforant septocutanat al arterei tibiale posterioare).

De remarcat că același sistem de nomenclatură este propus și de către M. Saint-Cyr într-o publicație mai recentă din anul 2009 [19].

Jeong Tae Kim a studiat 54 de articole și 38 de abstracte în domeniu (2005) [20] și a comparat terminologia utilizată în cazul lambourilor perforante, ajungând la concluzia că nomenclatura lambourilor perforante, în special a celor de la nivelul extremităților, este deosebit de dezorganizată. Autorul a încercat elaborarea unei noi terminologii în dependență de existența a trei tipuri de perforante: cutanate directe, septocutanate și musculocutanate. J. T. Kim susține că nomenclatura nouă standardizată ar trebui să fie exactă și simplă, mai mult decât atât, denumirea lamboului ar trebui să reflecte tipul și cursul disecției. Conform autorului, perforantele cutanate directe sunt perforantele care, ramificându-se de la vasul proximal, se îndreaptă spre dermă fără a trece prin fascia profundă sau mușchi, și sunt caracteristice pentru față și perineu. Perforanta septocutanată, după J. T. Kim, este perforanta care penetrează și își are cursul între mușchii vecini, fiind caracteristică pentru extremități. Perforanta musculocutanată este vasul considerat drept perforantă „adevărată”, care penetrează mușchiul și reprezintă pediculul pentru un lambou perforant veritabil, și aceasta ar trebui deosebită clar de celelalte două forme de perforante printr-o nomenclatură distinctivă. J. T. Kim susține că aceste două tipuri de lambouri perforante (ridicate în baza vaselor perforante cutanate directe sau septocutanate) ar trebui distinse printr-o nomenclatură diferită de lambourile ridicate în baza unei perforante musculocutanate, fapt care ar evidenția afirmația că disecția primelor două nu este atât de dificilă, comparativ cu disecția ultimei. Deoarece nomenclatura lambourilor perforante trebuie să fie una simplă dar relevantă pentru utilizator, noul sistem propus de J. T. Kim în anul 2005 confirmă faptul că lamboul perforant, bazat pe o perforantă musculocutanată trebuie să obțină denumirea

zis, lamboul perforant musculocutanat;

- lamboul perforant, tipul B – tehnic mai simplu, sau altfel zis, lamboul perforant septocutanat.

Astfel, R. Giunta consideră conceptul lui F. Wei eronat, atât din punct de vedere anatomic cât și chirurgical. Din punct de vedere anatomic există vase perforante care își au originea de la un vas anatomic bine definit și care își are cursul fie prin mușchi (musculocutanate), fie prin septul intermuscular (septocutanate) pentru ca ulterior să perforeze fascia superficială a corpului (*fascia cruris, fascia brachii, fascia antebrachii*) pentru a ajunge la piele. Conform celor declarate de R. Putz (2001) [18], divizarea țesutului muscular de către septuri din punct de vedere evoluțional reprezintă doar o problemă cantitativă. Chiar și fiecare vas care penetrează mușchiul este înconjurat de o anumită cantitate de țesut conjunctiv. Dacă e să comparăm acest fapt anatomic, atunci este foarte probabil că mușchiul poate fi divizat de mai multe septuri foarte fine. Variabilitatea mare a mușchilor, în special la nivelul extremităților, reprezintă o consecință a acestui fenomen. Astfel că din punct de vedere anatomic, penetrația țesutului muscular de către septuri pare să fie doar un aspect topografic nu și unul funcțional. Autorul este de părerea că anume punctul de penetrație al vasului perforant prin fascie are rolul determinant în detectarea preoperatorie și disecția intraoperatorie a lamboului respectiv.

C. R. Geddes ș. a. în anul 2003 [2], propune o standardizare a nomenclurii lambourilor perforante prin denumirea acestora doar după artera de origine. Autorul a propus, ca toate lambourile perforante să fie denumite în corespondere cu artera-sursă proximală cu sufixul care ar reflecta denumirea mușchiului. Totuși, această nomenclatură nu permite diferențierea exactă între lambourile perforante septocutanate și cele musculocutanate. C. R. Geddes este de părerea că doar lambourile perforante musculocutanate sunt lambouri perforante veritabile, a căror sursă vasculară trece prin mușchiul subiacent și propune ca nomenclatura lambourilor perforante musculocutanate să includă denumirea vasului axial la care se adaugă sufixul – AP, care semnifică un lambou perforant musculocutanat adevărat. Autorul propune nomenclatura lambourilor perforante în corelație cu conceptul de angiosom, elaborat de către G. I. Taylor și J. H. Palmers. Nomenclatura angiosoamelor a fost acceptată și asigură o bază excelentă pentru clasificarea lambourilor perforante. Drept exemplu ne vom referi la lambourile perforante ale gambei (tab. 1).

O problemă potențială a acestui sistem de nomenclatură poate apărea atunci când în baza unei singure perforante musculocutanate se pot recolta mai multe lambouri perforante. În acest caz autorul propune ca originea musculară a lamboului să fie indicată sub formă de abreviată cu litere italice (ex: PTAP-*fdl* – lambou perforant tibial posterior, ridicat în baza unei perforante musculocutanate care trece prin mușchiul flexor lung al degetelor). Altă limitare a acestui sistem de terminologie poate apărea atunci când vasul perforant este altul decât musculocutanat, adică septocutanat sau fasciocutanat. În astfel de cazuri, autorul sugerează ca la denumirea lamboului perforant să se pună sufixul –s, care va scoate în evidență faptul că lamboul este unul perforant septocutanat

Tabelul 2

Sistemul de nomenclatură propus de J. T. Kim (2005)

Denumirea convențională a lamboului	Denumirea lamboului conform nomenclurii noi
Lamboul perforant al arterei surale mediale	Lamboul perforant gastrocnemian medial (în baza perforantei musculocutanate)
Lamboul perforant anterolateral al gambei	Lamboul perforant tibial anterior (în baza perforantei septocutanate)
Lamboul perforant tibial posterior	Lamboul perforant tibial posterior (în baza perforantei septocutanate)
Lamboul perforant tibial posterior	Lamboul perforant solear sau lamboul perforant Flexor Digitorum Longus (în baza perforantei musculocutanate).

muşchiului respectiv, pentru toate celelalte tipuri de lambouri se va utiliza denumirea arterei respective.

Simplitatea acestei nomenclaturi, se pare, ar permite lichidarea dezbaterilor care există încă privitor la conceptul lambourilor perforante și ar încuraja utilizarea largită a acestui tip de lambouri, nefiind limitată de către confuzia care există în sistemul de nomenclatură. Acest concept nou are câteva avantaje. Nomenclatura reprezintă mai exact mușchiul disecat în timpul ridicării lamboului și permite diferențierea tipului de lambou perforant, utilizat doar în baza denumirii acestuia. Terminologia propusă de autor ar permite eliminarea în viitor a confuziei prezente la apariția unui număr foarte mare de lambouri perforante, mai ales la nivelul extremităților. Nomenclatura este simplă și diferențiază lamboul perforant musculocutanat de alte tipuri de lambouri, iar denumirea ar permite ca conceptul vag de lambou perforant să fie organizat într-o direcție rațională, dirijată de un sistem de nomenclatură sistematizat. Drept exemplu ne vom referi la lambourile perforante ale gambei (tab. 2).

K. Sharma (2005) [21], susține ideea de a denumi lambourile perforante, ridicate în baza unui vas musculocutanat, în corespundere cu mușchiul perforat de către vas, iar în cazul unui vas septocutanat, denumirea lamboului se va pune în corespundere cu artera-sursă axială. În plus, autorul propune ca în cazul când lamboul perforant nu este insular și pe lângă vascularizația asigurată de către vasul perforant mai posedă o sursă vasculară alternativă, să fie denumit lambou perforant „plus”. Foarte interesantă ideea autorului de a include în denumirea lamboului și calea de migrație a acestuia prin avansare, rotație sau transpoziție. Astfel, un lambou perforant tibial posterior avansat sau rotat în defectul tibial respectiv se va numi lambou perforant pediculat tibial posterior avansat sau lambou perforant pediculat tibial posterior rotit.

Totuși, se pare că cel mai mare rol în standardizarea nomenclurii lambourilor perforante, a terminologiei conform căreia în literatura din ultimii ani se observă o tendință de uniformizare a denumirii lambourilor a avut-o „Gent” Consensus, care a avut loc în 2001, cu o revizuire a terminologiei în anul 2002, și care a propus ca un lambou perforant să fie denumit după artera-sursă și nu după mușchiul subiacent. Dacă există posibilitatea de a recolta mai multe lambouri perforante în baza unui singur vas perforant, atunci numele fiecărui lambou se va baza pe regiunea anatomică respectivă

sau denumirea mușchiului [8, 22].

Este clar că nomenclatura lambourilor perforante este în stadiul de debut și va suferi un proces de perfecționare progresiv, așa cum tehnica lambourilor perforante continuă să se dezvolte și se așteaptă ca în viitor tot mai multe astfel de lambouri să îmbogățească repertoriul chirurgiei reconstructive.

Concluzii

Lambourile perforante rezează un important pas realizat în chirurgia reconstructivă și sunt ultimele descendente ale evoluției care a debutat cu lambourile aleatorii. Scopul principal al unui chirurg reconstructiv este să refacă defectul tisular complex și să restabilească țesuturile „like with like” cu „costuri” minimale ale locului donator și cu eficiență maximală. Lambourile perforante permit chirurgului reconstructiv să desăvârșească aceste ținte. Așa cum, cunoștințele noastre despre vascularizația perforantă continuă să crească, inevitabil va spori și abilitatea chirurgului de a selecta și de a optimiza lamboul ideal pentru reconstrucție. În vederea facilitării acestor avansări este foarte important de a elabora o metodă de standardizare, nomenclatură care ar permite minimalizarea confuziei și promovarea cooperării între diferite centre de chirurgie reconstructivă în vederea comparării rezultatelor obținute.

În pofida numeroaselor forme de nomenclatură, propuse în literatura de specialitate, se pare că nu a apărut încă una acceptată unanim. Astfel, deși se observă o tendință de uniformizare a termenilor de lambouri perforante conform recomandățiilor „Gent” Consensus (2001, 2002), se pare că aceasta nu a fost acceptată de către toți chirurgii reconstructivi. Părerile continuă să fie împărțite între diferiți autori, iar riscul confuziei, odată cu creșterea numărului și tipurilor de lambouri perforante, introduse în practica chirurgiei reconstructive a lumii, mai persistă.

Elaborarea unui sistem de nomenclatură și de clasificare a lambourilor perforante, care să fie unanim acceptat și recunoscut în toată lumea, este obligatorie.

Orice terminologie și clasificare se dorește a fi una cuprinzătoare și directă și trebuie să permită asimilarea rapidă a oricărui tip nou de lambou perforant, implementat în practica clinică.

Bibliografie

1. Blondeel PN, Vanderstraeten GC, Monstrey SJ, et al. The donor site morbidity of free DIEP flaps and free TRAM flaps for breast reconstruction. *Br J Plast Surg.* 1997;50:322-330.
2. Geddes Christopher R, Moris Steven F, Neligan Peter C, et al. Perforator flaps: Evolution, Clasification and Applications. *Ann Plast Surg.* 2003;50(1):90-99.
3. Koshima I, Soeda S. Inferior epigastric artery skin flap without rectus abdominis muscle. *Br J Plast Surg.* 1989;42:645-648.
4. Lee Bernard T, Lin Samuel J, Bar-meir Eran D, et al. Pedicled perforator flaps: a new principle in reconstructive surgery. *Plast Reconstr Surg.* 2010;125(1):201-208.
5. Wei FC, Mardini S. Free-style free flaps. *Plast Reconstr Surg.* 2004;114:910-916.
6. Hallock Geoffrey G. Direct and indirect perforator flaps: The history and controversy. *Plast Reconstr Surg.* 2003;111(2):855-865.
7. Hallock GG. Anatomic basis of the gastrocnemius perforator-based flap. *Ann Plast Surg.* 2001;47:517-522.
8. Blondeel Phillip N, Koen HI, Stan JM, et al. The „Gent” Consensus on

- perforator flap terminology: preliminary definitions. *Plast Reconstr Surg.* 2003;112(5):1378-1382.
9. Verega Gr. Lambourile insulare ale membrului pelvin. Chişinău: „Julian”, 2009;13, 40.
  10. Taylor Ian. The „Gent” consensus on perforator flap terminology: preliminary difinitions. *Plast Reconstr Surg.* 2003;112(5):1384-1387.
  11. Taylor GI. The blood supply of the skin. In S. J. Aston, R.W. Breasley and C.H.M. Thorne (Eds). *Grabb and Smith Plastic Surgery*, 5th edition Philadelphia:Lippincott-Raven, 1997:47-59.
  12. Taylor GI, Palmer JH, McManamny D. The vascular territories of the body (angiosomes) and their clinical application. In J. G. McCarthy (Ed). *Plastic Surgery*. Vol. I. Philadelphia: Saunders, 1990;329-378.
  13. Niranjana NS, Price RD, Govilkar P. Fascial feeder and perforator-based V-Y advancement flaps in the reconstruction of lower limb defects. *Br J Plast Surg.* 2000;53:679-689.
  14. Tolhurst DE. A comprehensive classification of flaps:The atomis system. *Plast Reconstr Surgery.* 1987;80:608.
  15. Tolhurst DE. Fasciocutaneous flaps and their use in reconstructive surgery. *Perspect Plast Surg.* 1990;4:129.
  16. Fu-chan Wei, Vivek Jain. Confusion among perforator flaps: What is a true perforator flap? *Plast Reconstr Surg.* 2001;107(3):874-876.
  17. Giunta R, Geisweid A. Defining perforator flaps: What is really perforated? *Plast Reconstr Surg.* 2002;109 (4):1460-1461.
  18. Putz R. Personal communication, Head of the Institute of Anatomy, Ludwig-Maximilians University Munich, Germany, 2001.
  19. Saint-cyr Michel, Shaverien MV, Rohrich R. Perforator flaps: History, Controversies, physiology, anatomy and use in reconstruction. *Plast Reconstr Surg.* 2009;123(4):132e-145e.
  20. Jeong Tae Kim. New nomenclature concept of perforator flap. *Br J Plastic Surg.* 2005;58:431-440.
  21. Sharma K. The perforator „plus” flap: a simple nomenclature for locoregional perforator-based flaps. *Plast Reconstr Surg.* 2005;116(6):1838-1839.
  22. Blondeel PN, Koenraad VL, Hamdi M, et al. Perforator flap terminology: Update 2002. *Clinic Plast Surg.* 2003;30:343.

*Corresponding author*

**Feghiu Leonid**, Doctoral Student

Department of Orthopedics and Trauma

Nicolae Testemitanu State Medical and Pharmaceutical University

190, Stefan cel Mare Avenue

Chisinau, Republic of Moldova

Telephone: 295447

Manuscript received October 21, 2010; revised manuscript

February 01, 2011

## Particularitățile formelor clinice și posibilitățile de diagnostic al bolii Wilson în Republica Moldova

N. Mocanu, V. Sacară, St. Groppa

Centrul Național de Sănătate a Reproducerii și Genetică Medicală, Chişinău

### Peculiarity of Clinical Forms and Diagnostic Methods of Wilson's Disease in the Republic of Moldova

Wilson's disease (WD) is an autosomal recessive disorder of copper transport caused by a defect in the ATP7B gene. The disorder manifests as chronic liver disease and/or neurological impairment due to accumulation of copper in several tissues, principally in the liver and brain. The aim of the study was to evaluate the clinical forms and diagnostic methods of WD. We analyzed 35 Moldovan patients with WD. The diagnosis was established in any patients with unexplained liver disease along with neurological or neuropsychiatric disorder, presenting of Kayser-Fleischer rings, low serum ceruloplasmin level, the amount of copper excreted in the urine in a 24-hour period. Functional hepatic tests and others date of laboratory was obtained with standard methods. Initial clinical manifestation were hepatic in 10 (28.6%) patients, 19 (54.3%) were with neurological disorder, 6 (17.1%) patients presented mix hepatic and neuropsychiatric disturbance. Only in 2 (5.7%) patients the initial clinical manifestation was with psychiatric disturbance. Of the patients with neurological and mix disorder, 10 (40%) were with moderate liver disorder and only 5 (20%) with chronic liver disease. The neurological function was categorized as severe in 11 (44%) cases and moderate in 13 (52%) patients. Of the Moldovan patients, 71% have mix hepatic and neuropsychiatric forms with predomination of neurological disturbance average of 20 years. The difficulty in family screening could be solved with access to molecular diagnosis.

**Key words:** Wilson disease, ATP7B gene, autosomal recessive, ceruloplasmin.

### Особенности клинических форм и возможности диагностики болезни Вильсона в Республике Молдова

Болезнь Вильсона (БВ) представляет собой аутосомно-рецессивное заболевание, связанное с нарушением транспорта меди, вызванное повреждением гена ATP7B. Клинические проявления заболевания являются результатом аккумуляции меди в различных органах и тканях, в основном в печени, головном мозге, роговице глаза и почках. Этим определяется многообразие клинических проявлений, а следовательно, и трудности ее диагностики. Мы обследовали 35 пациентов. Диагноз был поставлен всем пациентам с необъяснимыми печеночными нарушениями в комбинации с неврологическими и/или психическими изменениями, наличием кольца Кайзера-Флейшера, низким уровнем церулоплазмينا в сыворотке крови, повышенной экскрецией меди в моче в течение 24 часов. Был проведен анализ клинических форм наиболее часто встречающихся на территории Молдовы и методов диагностики, позволяющих наиболее точно и вовремя установить диагноз. Установлено, что у 71% пациентов с БВ преобладают неврологические изменения в возрасте около 20 лет, что связано с поздней диагностикой. Трудности семейного скрининга могут быть разрешены с помощью молекулярной диагностики.

**Ключевые слова:** Болезнь Вильсона, ген ATP7B, аутосомно-рецессивный тип наследования, церулоплазмин.