

---

# Metode de tratament chirurgical ale chistului hidatic hepatic

A. Bour, S. Scurtu, N. Bour, T. Savin

Curs Chirurgie, Facultatea stomatologie, USMF "Nicolae Testemițanu"

---

## Surgical Methods of Treatment for the Liver Hydatid Cyst

The literature review presents an analysis of traditional methods of surgical treatment for liver hydatid cyst (ideal cystectomy, partial and full perichistectomy, typical and atypical liver resection) and laparoscopic methods (PAIR, resection of liver, partial and full perichistectomy, ideal cystectomy). For each of these methods the advantages and disadvantages are described as well as where their use is welcome and would decrease the rate of the postoperative complications. Laparoscopic surgical techniques used in the treatment of liver hydatid cyst has a high efficacy, but are relatively new, and needs a thorough study of theoretical and practical skills to use them.

**Key word:** liver, hydatid cyst, surgical treatment.

---

## Хирургические методы лечения эхинококкоза печени

В обзоре литературы представлен анализ традиционных методов хирургического лечения эхинококкоза печени (идеальная кистэктомия, частичная и полная перикистэктомия, типичная и атипичная резекция печени) и лапароскопических методов (PAIR, резекция печени, идеальная кистэктомия, частичная и полная перикистэктомия). В работе отражены преимущества и недостатки различных методов хирургического лечения эхинококкоза печени, а также послеоперационные осложнения. Лапароскопические хирургические методы, используемые при лечении эхинококкоза печени, имеют высокую эффективность, но, являясь относительно новыми методами, требуют тщательного изучения теоретических и практических навыков их использования.

**Ключевые слова:** печень, эхинококкоз печени, хирургическое лечение.

---

### Actualitatea temei

Boala hidatică reprezintă o maladie parazitară gravă, care crează numeroase dificultăți terapeutice, generând astfel probleme social-economice [4, 6, 11, 14]. În ultimul timp sunt efectuate multe studii cu scopul perfecționării metodelor de profilaxie, diagnostic și tratament al hidatidozei, în legătură cu creșterea incidenței acestei patologii mai ales în zonele endemice, unde lipsa profilaxiei adecvate agravează situația. Cea mai mare incidență este înregistrată în locurile cu climă moderată caldă și cu vităritul dezvoltat. Conform datelor statistice Republica Moldova se află în lista țărilor cu cea mai mare frecvență a echinococozelor. Nivelul morbidității prin hidatidoză în republica noastră este de 4,6 la 100000 populație, iar în partea de sud a țării ea depășește de 2,4 ori indicele mediu pe republică [2, 3, 8, 12, 16]. Mai frecvent este afectată populația activă, angajată în câmpul muncii, cu vârsta de 20-40 de ani. Prin dezvoltarea chistului parazitar la nivelul ficatului și a plămânilor, acestea fiind organe cheie pentru procesele metabolice, chistul hidatic, considerat ca fiind o formațiune benignă, îmbracă deseori o malignitate deosebită, având ulterior consecințe nefaste, cu un pericol grav pentru viața omului [2, 5, 9, 13, 15]. În tratamentul chirurgical al chistului hidatic hepatic este necesar de a lua trei decizii de suport:

- Atitudinea față de parazit;
- Atitudinea față de capsula fibroasă;
- Atitudinea față de organul afectat.

Atitudinea chirurgicală față de parazit este unanim recunoscută și se numește echinococectomie. Mai dificil de diferențiat s-au dovedit a fi intervențiile chirurgicale efectuate asupra capsulei fibroase, cavității restante și a organului afectat, pentru care diferiți autori au diferite poziții. Reieșind din aceste aspecte sunt elaborate metode de tratament chirurgical

în boala hidatică, toate având la bază un singur principiu, cel de aparazitare, realizat prin revizia minuțioasă a cavității restante, înlăturarea completă a membranelor parazitare și a elementelor parazitului [8, 13, 16].

Metodele de rezolvare a chistului hidatic hepatic (CHH) pot fi clasificate în operații deschise (cu rezecția capsulei fibroase), închise și combinate. Selectarea metodei chirurgicale depinde de localizarea și dimensiunile formațiunii chistice. Amploarea intervenției chirurgicale poate fi constatată reieșind din dimensiunile cavității restante, ea fiind un potențial focar de supurație și recidivă.

Una dintre primele metode de tratament chirurgical al CHH este puncția chistului hidatic cu scop de nimicire a parazitului și evacuare a conținutului chistic, care în prezent este doar o etapă a echinococectomiei (fig. 1). Următorul pas este deschiderea acestuia, urmată de înlăturarea parazitului și a componentelor lui. Numărul mare de complicații, apărute în urma tratamentului chirurgical implementat, a impus revizuirea acestuia, cu reducerea ulterioară a recidivelor. În acest scop a fost propus procedeul închis de tratament cu introducerea în cavitatea reziduală a antisepticelor: tinctura de iod (Thorton), iodoformul în soluție de glicerină (Bilroth), soluția hipertonică, (Бобров А А), soluția Na Cl 33% (Peretz-Fontana), soluția slabă de formol 2-4% (Deve), apa oxigenată, alcoolul [1, 3, 6, 8, 12, 15, 16] (fig. 2). Substanțele cu acțiune protescolicidă au, însă, și efecte negative, agresive asupra căilor biliare, provocând colangite sclerozante în cazul prezenței fistulelor cavității restante. În acest scop este necesară inspecția minuțioasă intraoperatorie a acesteia [1, 5, 6, 12, 16].

### Metoda deschisă a echinococectomiei

Drenarea externă cu tuburi groase sau cu un tub plasat în cavitatea restantă a chistului, exteriorizat extraperitoneal. Drenajul extern are o importanță deosebită datorită ratei

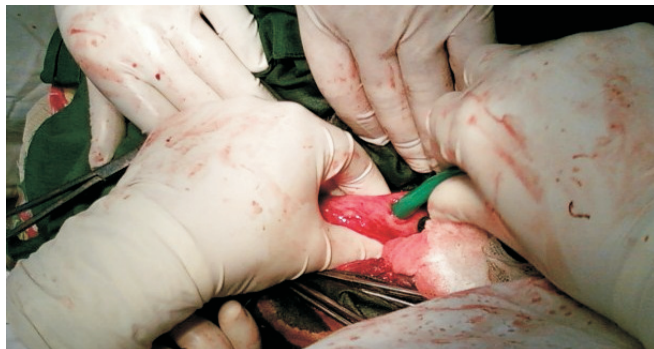

Fig. 1. Punctia și aspiratia conținutului chistului.

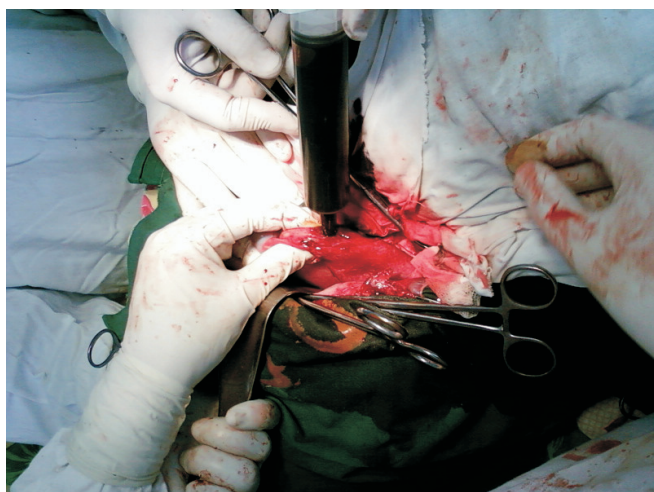

Fig. 2. Introducerea substanțelor protescolicide.

scăzute a complicațiilor. Datorită drenajului se micșorează probabilitatea apariției abceselor hepatice postoperatorii, a fistulelor biliare sau a peritonitelor biliare [5, 7, 14] (fig. 3).

**Caracteristica metodei închise de echinococectomie**

Metoda închisă de echinococectomie presupune capitonajul cavității (invaginarea pereților perichistului, sutura în W, suturi circulare după Delbet) și omentopexia. Reducerea cavității restante prin capitonarea ei (procedeu Posadas), după extragerea elementelor parazitare, prezintă o metodă simplă și eficientă [10, 11, 12, 16]. Lăsarea membranei perichistice nu prezintă pericol pentru apariția complicațiilor, ea resorbindu-se, pe când capitonajul etajat poate duce în unele cazuri la compresia vaselor sangvine și biliare cu apariția necrozei și supurării ulterioare [6, 7, 12]. Procedeu Delbet constă în desființarea cavității fibroase reziduale prin capitonaj etajat, începând de la fundul ei.

Omentopexia cavității restante sau plombajul cavității restante cu epiploon își regăsește importanța datorită numărului redus de complicații, favorizează retenția de bilă, are proprietăți hemostatice și antiinfecțioase. Avantajul acestei metode crește atunci când este combinată cu drenarea cavității restante cu un dren tubular. Conform unor autori, prin efectuarea omentopexiei se obține o umplere satisfăcătoare a cavității restante, regenerarea mai rapidă a defectelor postoperatorii în porțiunea superficială. Apariția complicațiilor după efectuarea acestei metode are o pondere de cca 10% [2, 4, 6, 7]. Metoda constă în introducerea unei porțiuni de epi-

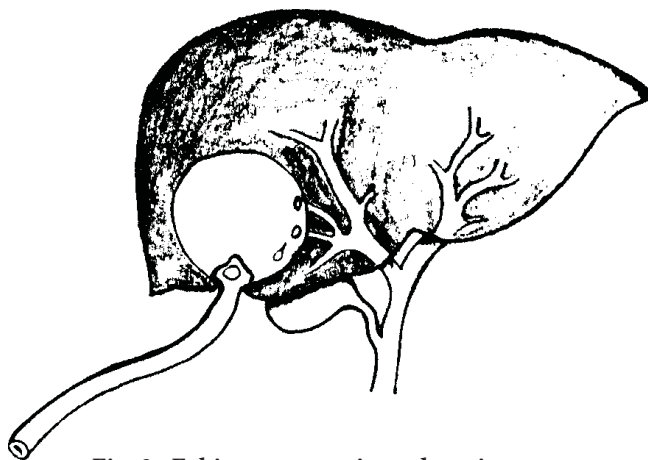


Fig. 3. Echinococectomie cu drenaj extern.

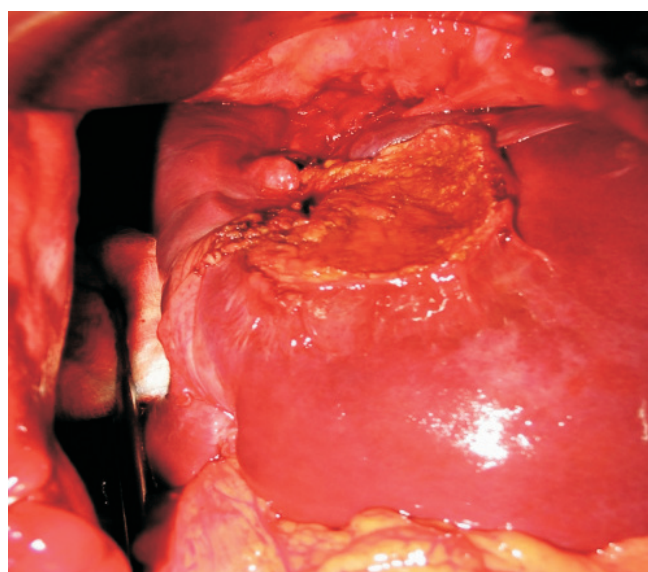


Fig. 4. Omentopexia cavității restante.

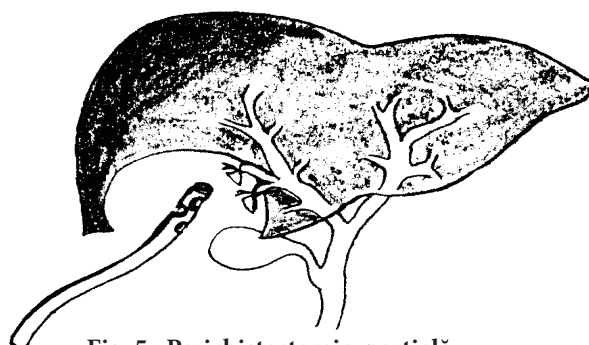

Fig. 5. Perichistectomie parțială.

plon în cavitatea restante și fixarea ei pe perichistul restant, diminuând astfel diametrul cavității restante (fig. 4).

**Perichistectomia parțială și totală în tratamentul chistului hidatic hepatic**

Perichistectomia reprezintă extirparea totală sau parțială a capsulei fibroase, fiind posibilă în cazul unui CHH vechi, cu un perichist bine individualizat, față de parenchimul hepatic. Perichistectomia totală pare a fi o metodă ideală, numai că aplicarea ei poate fi realizată într-un număr redus de cazuri. Avantajul acestei metode constă în înlăturarea perichistului

în totalitate, cu lăsarea unei plăgi hepatice, care se vindecă ușor. În localizările profunde invazivitatea este periculoasă din cauza riscului biliovascular mare.

Perichistectomia parțială (fig. 5) presupune o dezoperculare a chistului, prin rezecția perichistului exteriorizat și lăsarea pe loc a unei cupe de perichist, care comunică larg cu cavitatea peritoneală. Operația este indicată în cazul chisturilor cu exteriorizare pe fața viscerală a ficatului (operația Mabbitt-Lagrot). Chisturile cu exteriorizare pe fața diafragmatică se drenează mai puțin eficient prin metoda dată. Aceasta poate fi explicată prin faptul, că pereții perichistului restant aderează la diafragm, formând o cavitate, care posibil poate fi punctul de plecare în formarea unor abcese subfrenice. De aceea a fost propusă combinarea acestei metode cu drenarea ulterioară a spațiului subfrenic. Pentru obținerea unui drenaj cât mai eficient se utilizează procedeul după D. Burlui (drenajul transomfalic sau translignantar) și procedeul după I. Juvara (drenaj transtoraco-diafragmatic al cavității restante) [1, 2, 8, 9, 12, 14]. Perichistectomia totală sau parțială poate fi efectuată nu numai la chisturi hidatice unice sau multiple, dar și la cele supurate. Ea are rezultate bune atât din punct de vedere al lichidării îmbolnăvirii parazitare, cât și al reducerii complicațiilor postoperatorii [7, 9, 12, 14].

**Hepatectomia reglată** presupune rezecția porțiunii de ficat (un segment sau un lob), care conține un chist, după o ligaturare în prealabil a pediculilor vasculari ai acestei porțiuni. O astfel de rezecție urmează planul uneia din scizuri: laterală dreaptă, portoombilicală sau laterală stângă, iar în cazul rezecțiilor transverse urmează unul din planurile scizurale și planul transvers. Indicații ale unor astfel de intervenții pot fi chisturile voluminoase, multiveziculare, complexe, cu distrugerea masivă a parenchimului hepatic, cu o hipertrofie compensatorie a lobului hepatic drept. Această metodă ca și celelalte are multe avantaje, însă posedă și unele dezavantaje.

**Avantaje:**

- Extirparea totală a zonei, care a cuprins chistul, incluzând reacția inflamatorie și conjunctivă din jur;
- Obținerea unei plăgi hepatice curate, care se vindecă *per primam*;
- Evitarea unei perichistectomii în contact cu trunchiurile venoase.

**Dezavantaje:**

- Gravitatea intervenției, sacrificarea posibilă a unei porțiuni impunătoare de ficat.

**Hepatectomia atipică** reprezintă rezecția chistului împreună cu membranele acestuia, incluzând și parenchimul hepatic atins. În prealabil se ligaturează pediculii vasculari vizibili. Indicații pentru asemenea intervenții sunt CHH cu pereții groși supurați, CHH cu sediul hepatic marginal, unde parenchimul hepatic este subțire. În urma acestor incizii are loc formarea tranșei hepatice. La începutul chirurgiei hepatice sângerarea din tranșa hepatică constituia una din cauzele hemoragiilor intra- și postoperatorii, complicațiilor, morbidității și mortalității. De aceea au fost încercate o serie de metode precum acoperirea tranșei cu epiploon, cu ligamentul falciform mobilizat sau cu lambou de diafragmă.

O altă problemă, care cere rezolvare urgentă la nivelul tranșei hepatice este asigurarea unei biliostaze minuțioase. Astfel, drenarea postoperatorie este un element obligatoriu în urma hepatectomiilor. Numărul și poziția tuburilor de dren variază în concordanță cu tipul rezecțiilor. Se recomandă plasarea a cel puțin 2 tuburi de dren, unul plasat subhepatic și celălalt situat în spațiul interhepatofrenic. Drenajul necesită a fi menținut atât timp cât este activ, de regulă 6-7 zile [3, 6, 8, 12].

**Operații laparoscopice utilizate**

**în tratamentul chistului hidatic hepatic**

Analizând rezultatele tratamentului chirurgical tradițional al CHH se poate constata, că la nivelul actual de dezvoltare a chirurgiei, rezultatele sunt relativ satisfăcătoare. Ridicat rămâne și nivelul recidivelor echinococozii (5-25%) [1, 5, 12, 13, 14, 16]. În legătură cu aceasta o atenție deosebită necesită implementarea tehnologiilor chirurgicale miniinvasive de tratament al CHH. Dezvoltarea chirurgiei laparoscopice face posibilă punerea în aplicare nu numai a diferitor metode de chistectomii, dar și a tehnicilor radicale – perichistectomii, hepatectomii, cu rezultate satisfăcătoare [4, 5, 8, 12].

Una dintre problemele esențiale ale tehnicii laparoscopice în cazul CHH rămâne a fi diseminarea formațiunilor parazitare în cavitatea abdominală intraoperator, ceea ce determină apariția complicațiilor de genul reacțiilor alergice generalizate sau apariția unei hidatidoze secundare. În scopul reducerii apariției acestor complicații este necesară aplicarea meșelor îmbibate cu soluții paraziticide împrejurul chistului, poziționate cu ajutorul troacărului cu fixator special.

Operațiile laparoscopice pot fi efectuate doar în cazurile unor localizări predilecte a chisturilor pe ficat. Astfel operabile laparoscopic sunt chisturile din segmentele V-VI ale lobului drept, din segmentele II-III ale lobului stâng, acestea având o localizare superficială [2, 3, 5, 8, 11]. Conform opiniei aceluiași autori, intervențiile chirurgicale sunt contraindicate în plasări profunde, intraparenchimotoase a chisturilor, de asemenea implantarea acestora în segmentele VII-VIII ale lobului drept, din cauza disecării unei porțiuni impunătoare de parenchim hepatic. Abordul laparoscopic nu poate fi efectuat de asemenea și din cauza unor intervenții anterioare, mai ales în porțiunea superioară a cavității abdominale.

O metodă miniinvasivă de rezolvare a CHH pe cale laparoscopică este puncția chistului, care a primit denumirea de PAIR (Punction, Aspiration, Injection, Reaspiration). Această metodă include următoarele etape:

- Puncția percutană a chistului hidatic sub ghidaj ecografic;
- Aspirarea conținutului chistului;
- Injectarea substanțelor protescolicide cu expoziție corespunzătoare;
- Reaspirare completă a conținutului cu o posibilă drenare externă;
- Lavaj dirijat, supraveghere ecografică, radiologică, microbiologică.

PAIR este indicată pacienților, care refuză intervenția chirurgicală și a celor inoperabili (maladii concomitente grave cardiace, renale, hepatice, diabet zaharat sau hipertensiune arterială, la gravide, la pacienții de vârstă senilă) [3, 4, 11, 14]. Acul Veress, introdus în capsula fibroasă a ficatului până la



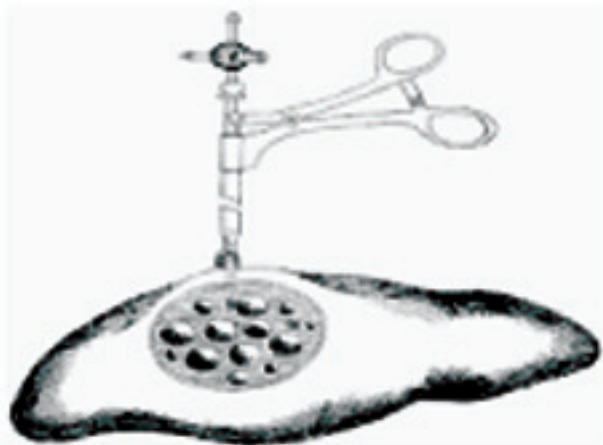

Fig. 6. Puncția-aspirația conținutului cu ajutorul acului Veress.

intrarea în cavitatea chistului, schimbă automat partea sa ascuțită pe una boantă, datorită unui resort. Astfel se micșorează absorbția membranelor chitinoase de către ac, prevenindu-se trauma ficatului în timpul manipulărilor de aspirație-irigație [5, 7, 11, 14]. Realizând această metodă se obțin un șir de avantaje, care duc la reducerea complicațiilor. Astfel la introducerea pneumoperitoneului presiunea intrachistică este mai mică sau egală cu presiunea intraabdominală. Aspirarea conținutului cu ajutorul unui ac laparoscopic, introdus printr-o canulă vidată sau lipirea acesteia cu fibrină de pereții chistului, previne revărsarea conținutului chistului în cavitatea abdominală. În același timp metoda nu poate fi aplicată în cazul chisturilor supurate, calcificate sau cele multiple [1, 2, 3] (fig. 6).

Abordul laparoscopic al CHH pentru cazuri bine selectate și cu indicații optime în mâini experimentate, poate deveni o alternativă atractivă în chirurgia tradițională pentru tratamentul chisturilor hidatice. Avantajele majore rezidă în:

- Acces direct;
- Vizibilitate perfectă a leziunii și a structurilor perilezionale;
- Detectarea fistulelor biliare intracavitare;
- Reducerea timpului operator;
- Ameliorarea durerilor postoperatorii și a posibilelor complicații;
- Reducerea zilelor de spitalizare;
- Efect cosmetic corespunzător.

Așadar, tratamentul chirurgical al CHH este la etapa de dezvoltare, în care diferite metode de tratament își impun avantajele sau dezavantajele. De aici și rolul primordial al chirurgului în luarea deciziei corecte în diferite cazuri pentru a avea cât mai puține complicații.

### Concluzii

În ultimul timp sunt efectuate multe studii cu scopul perfecționării metodelor de profilaxie, de diagnostic și tratament al hidatidozei hepatice. Totuși o serie de întrebări rămân a fi rezolvate pe viitor, încât nu există opinii unanime în ceea ce privește aplicarea consecutivă a metodelor de explorare în complex, de laborator și instrumentale în complicațiile biliare,

digestive și peritoneale, întâlnite frecvent în evoluția chistului hidatic hepatic.

Cea mai frecventă complicație rămâne a fi supurația chistului 22,2%-44,18%, urmată de afectarea hidatică a arborelui biliar, determinată de compresia căilor biliare 3,3%-13,5%.

Abordul laparoscopic al chistului hidatic hepatic în cazuri bine selectate și cu indicații optime devine o alternativă atractivă în chirurgia tradițională, diminuând astfel rata complicațiilor și a mortalității.

Chirurgia modernă, prin numeroasele tehnici, pe care le utilizează pentru eliminarea integrală a membranei proligeră și a lichidului hidatic cu elemente fertile, precum și prin tehnicile folosite pentru lichidarea cavității perichistice, a îmbunătățit mult prognosticul echinococozii.

### Bibliografie

1. Andon L. Diagnosticul și tratamentul chistului hidatic hepatic și pulmonar: autoref. al tezei de doctor în științe medicale. Chișinău, 2004.
2. Berberoglu M, Tanner S, Dilek Q. Gasless ca gaseous laparoscopy in treatment of hepatic hydatid disease. *Surgical endoscopy*. 1999;13:1195-1198.
3. Stancu M, Sohoțchi V, Lungu V, ș. a. Epidemiologia echinococozii în Republica Moldova. *Curierul Medical*. 1998;5-6:18-20.
4. Мусаев АИ. Новые подходы к хирургическому лечению эхинококкоза печени: профилактика осложнений: Автореф. дис. канд. мед. наук. Бишкек, 2000.
5. Ababii A. Aspecte epidemiologice, diagnostice și de tratament a hidatidozei hepatice. *Curierul Medical*. 2003;2:39-43.
6. Țibîrnă C. Chirurgia echinococozii. Chișinău, 2009.
7. Alfieri S, Doglietto D. Liver hydatid disease. *Journal of Surgery*. 2006;10:70-73.
8. Babuci S. Argumentarea patogenetică și clinico-morfologică a tratamentului medico-chirurgical în hidatidoza pulmonară la copil: Teza de doctor habilitat în științe medicale. Chișinău, 2005.
9. Gudumac E, Babuci V, Tcacenco V, ș. a. Aspecte clinico-evolutive în maladia hidatică. *Arta Medica*. 2006;8:109-112.
10. Абдулаев АГ, Агаев РМ, Мовчун АА. Хирургическая тактика при эхинококкозе печени с поражением желчных протоков. *Хирургия*. 2005;2:38-42.
11. Чернышев ВН, Панфилов КА, Богданов ВЕ. Лечение хидатидного эхинококкоза печени. *Хирургия*. 2005;9:39-43.
12. Bour A, Curlat N, Cazacu L, ș. a. Лапароскопические вмешательства при кистах печени. 13-й Московский международный конгресс по эндоскопической хирургии. Москва, 2009;52-54.
13. Alper A, Emre A, Carli A. Laparoscopic treatment of hydatid hepatic disease. *Journal of laparoscopic surgery*. 1996;6(1):29-33.
14. Brezean I. Perichistojunoanastomoza în tratamentul chistului hidatic hepatic: Teza de doctorat. București, 2001.
15. Diaconescu M, Glod, M, Costea, I., ș. a. Tratamentul laparoscopic al chistului hidatic hepatic și splenic. *Arta Medica*. 2007;5(26):20-25.
16. Шангареева РХ, Гумеров АА, Мамлеев ИА, и др. Видеолaparоскопическое лечение эхинококкоза печени у детей. *Детская хирургия*. 2008;6:32-36.

Corresponding author

**Bour, Alin, dr. h., profesor**  
Șef de curs Chirurgie generală  
Facultatea Stomatologie  
USMF "Nicolae Testemițanu"  
Chișinău, str. G. Cașu, 37  
Tel.: 244566  
E-mail: Bour\_1965@mail.ru

Manuscript received July 08, 2010; revised manuscript  
December 02, 2010