

DISCHINEZIA CILIARĂ PRIMARĂ LA PACIENȚII ADULȚI CU BRONȘIECTAZII (SINTEZA LITERATURII)

Oxana MUNTEANU,
IP Universitatea de Stat de Medicină și Farmacie
Nicolae Testemițanu

Rezumat

Dischinezia ciliară primară (DCP) este o boală genetică autozomal recesivă, cauzată de mutații în peste 30 de gene, ce se asociază cu anomalii ale structurii și funcției cililor. În structura etiologică a bronșiectaziilor, DCP este printre cauzele rare de bronșiectazii atât la copii, cât și la adulți. Pentru simplificarea deciziei de manifestări clinice sugestive pentru DCP, este recomandată utilizarea scorului predictiv PICADAR. În lipsa unui test de referință considerat drept "standard de aur", confirmarea diagnosticului de DCP este greu de realizat, necesitând un șir de teste costisitoare și complexe, în practica clinică fiind sugerată strategia ierarhică de indicare a testelor conform algoritmului de diagnostic. Suspectarea dischineziei ciliare primare la pacienții adulți cu bronșiectazii, precum și respectarea algoritmului de diagnostic recomandat de ghidurile actuale, ar contribui la diagnosticarea timpurie a maladiei și la optimizarea managementului acestor pacienți.

Cuvinte-cheie: bronșiectazii, dischinezie ciliară primară, algoritm de diagnostic, scorul PICADAR

Summary

Primary ciliary dyskinesia in adult patients with bronchiectasis (literature synthesis)

Primary ciliary dyskinesia (PCD) is a rare genetic disease, caused by mutations in more than 30 genes, which leads to functional and/or structural defects of motile cilia with poor muco-ciliary clearance. Defining the prevalence of PCD in adults with bronchiectasis is challenging. PCD is among rare etiologic cause of bronchiectasis not only in adult patients but also in children. In order to simplify the decision of suggestive clinical manifestations for PCD, it is recommended to use a simple diagnostic clinical tool the PICADAR predictive score. The PCD diagnostic pathway is still difficult, due to no "gold standard" reference test for PCD, and requirement of many expensive and complex requiring a high level of expertise and specialist equipment. In clinical practice a hierarchical strategy of testing, according the diagnostic algorithm with a step-wise approach, is suggested by the current guidelines. Physicians taking care of adult patients with bronchiectasis, should suspect the diagnosis of PCD in order to offer appropriate care and to improve their management.

Keywords: bronchiectasis, primary ciliary dyskinesia, diagnostic algorithm, PICADAR score

Резюме

Первичная цилиарная дискинезия у взрослых пациентов с бронхоэктазами (обзор литературы)

Первичная цилиарная дискинезия (ПЦД) характеризуется врожденным нарушением мукоцилиарного клиренса и является аутосомно-рецессивным генетическим заболеванием. Описаны мутации более 30 генов,

связанные с аномалиями ультраструктуры ресничек, приводящим к их частичной или полной неподвижности. В этиологической структуре бронхоэктазов, ПЦД является одной из редких причин бронхоэктазов как у детей, так и у взрослых. Чтобы упростить решение о предполагаемых клинических проявлениях ПЦД, разработана прогностическая шкала PICADAR. В отсутствие эталонного теста, рассматриваемого как «золотой стандарт», диагноз обычно подтверждается с помощью стандартных, но сложных и дорогостоящих исследований. В клинической практике рекомендуется иерархическая стратегия назначения диагностических тестов и соблюдение диагностического алгоритма, способствующих ранней диагностике и оптимизации ведения пациентов с ПЦД.

Ключевые слова: бронхоэктазии, первичная цилиарная дискинезия, диагностический алгоритм, шкала PICADAR

Introducere

Bronșiectaziile sunt definite anatomic drept dilatații anormale și ireversibile ale arborelui bronșic prin distrugerea componentei elastice și musculare din peretele bronhiilor, condiționată de un defect structural al peretelui bronhiilor sau de inflamație și infecții repetate [1, 2]. Există un spectru larg de condiții ce pot cauza bronșiectazie (infecții, malformații anatomice, boli genetice, boli sistemice etc.), diagnosticarea cărora ar modifica abordarea terapeutică a unor pacienți, fapt susținut de includerea în ghidurile naționale [3] și internaționale [4] a unor teste obligatorii pentru evidențierea etiologiei bronșiectaziilor la pacientul adult.

Plămânii sunt expuși continuu agresiunii din partea unor componente cu potențial patogen ale aerului inspirat: particule organice și anorganice, virusuri, bacterii. Prezența mecanismelor eficiente de apărare asigură limitarea acestor leziuni, rolul cel mai important revenindu-i activității mucociliare (clearance-ul mucociliar). Orice defect în acest mecanism de clearance mucociliar va favoriza acumularea agenților patogeni în căile aeriene și perpetuarea unui proces inflamator continuu, cu apariția bronșiectaziilor [2].

În structura etiologică a bronșiectaziilor, dischinezia ciliară primară (DCP) este printre cauzele rare de bronșiectazii atât la copii, cât și la adulți, inclusiv la vârstnici [5, 6]. Este dificil a defini prevalența DCP printre pacienții cu bronșiectazii, aceasta fiind considerată o boală rară (estimativ de la 1:10000 la

1:30000 populație, fără predilecție de sex masculin/feminin) [7, 8]. Predispunerea la suprainfecții bacteriene recurente ale tractului respirator superior și celui inferior, caracteristică pacienților cu DCP, va necesita diferențierea cu alte boli caracterizate de infecții recurente (imunodeficiențe primare, fibroza chistică) și cu alte anomalii morfofuncționale ciliare. Dischineziile ciliare secundare se dezvoltă în urma leziunilor ciliare cauzate de factorii externi, cum ar fi bacteriile sau noxele inhalate.

Sunt publicate mai multe studii ce caracterizează diverse aspecte ale evoluției și tratamentului pacienților cu DCP. Testele de diagnosticare utilizate în aceste studii, precum și instrumentele pentru screening, au fost diferite, ceea ce face dificilă interpretarea lor comparativă atât în aspect epidemiologic, cât și în aspect clinic. Unele date epidemiologice au fost furnizate de trialurile ce au inclus pacienți cu bronșiectazii, care, deși aveau un alt scop de cercetare, au descris și structura etiologică a bronșiectaziilor în lotul de cercetare [9-12]. Alte studii axate pe caracteristici demografice și pe identificarea cauzelor bronșiectaziilor nu au detaliat criteriile utilizate pentru diagnosticarea DCP [13, 14] sau nu au avut niciun pacient cu DCP în cohorta analizată [15]. Sunt publicate două studii retrospective și 10 studii prospective, care au utilizat teste de screening pentru identificarea DCP, ponderea acestei afecțiuni în structura etiologică a pacienților adulți cu bronșiectazii variind de la 1% până la 13% [6, 16-26].

Scopul studiului a fost elucidarea metodelor existente de diagnostic, a impactului socioeconomic, terapeutic și psihologic al dischineziei ciliare primare la pacienții adulți cu bronșiectazii.

Rezultate și discuții

Dischinezia ciliară primară este o boală genetică provocată de mutații în peste 30 de gene, ce se asociază cu anomalii ale structurii și funcției cililor [27]. Afecțiunea genetică urmărește un tipar autozomal recesiv, cu penetranță incompletă. Printre mutațiile ce cauzează DCP sunt identificate mutații în brațul extern al dineinei (DNAH5, DNAH9, DNAH12, DNAI1), mutații în brațul intern (DNALI1), mutații ale proteinelor de asamblare (DNAAF3) și ale punților radiale (RSPH4A, RSPH9) [28-31]. Unele mutații au ca rezultat o ultrastructură anormală, altele pot determina o funcție anormală, dar o ultrastructură păstrată. Mutațiile identificate cel mai frecvent sunt DNAH5 și DNAI1.

Cilii motili din tractul respirator superior și cel inferior sunt structuri complexe, ce conțin mai mult de 250 de proteine. Cilii motili sunt constituiți din nouă perechi de microtubuli cu o distribuție periferică și radială în jurul unei perechi cu distribuție centrală (9+2; figura 1) [31]. Microtubulii sunt constituiți din monomeri tubulinici alfa și beta și o structură axo-

nemică complexă cu două brațe de dineină (extern și intern), punți radiale și linkuri de nexină. Aceste brațe ale dineinei sunt proiecții radiale ATP-azice, câte două pentru fiecare din cele nouă perechi de microtubuli care sunt dispuși longitudinal și care sunt aranjați circumferențial în interiorul cililor. Deplasarea prin translație a microtubulilor din stratul extern peste microtubulii din stratul intern într-un mod coordonat asigură curbarea cililor, energia fiind asigurată de brațele dineinei. Această scurtare a microtubulului inițiază îndoirea, deoarece perechile externe de microtubuli sunt legate de teaca centrală și între ele.

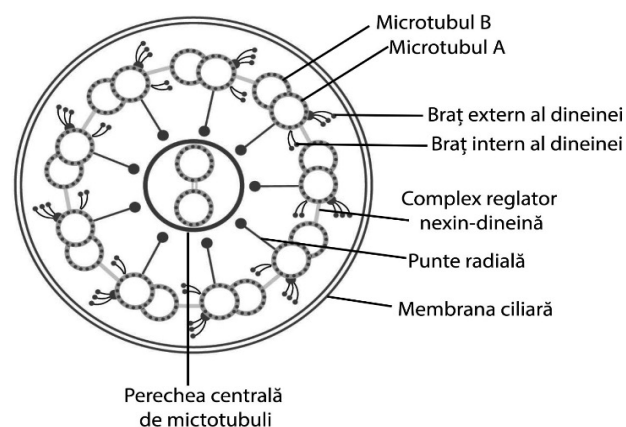
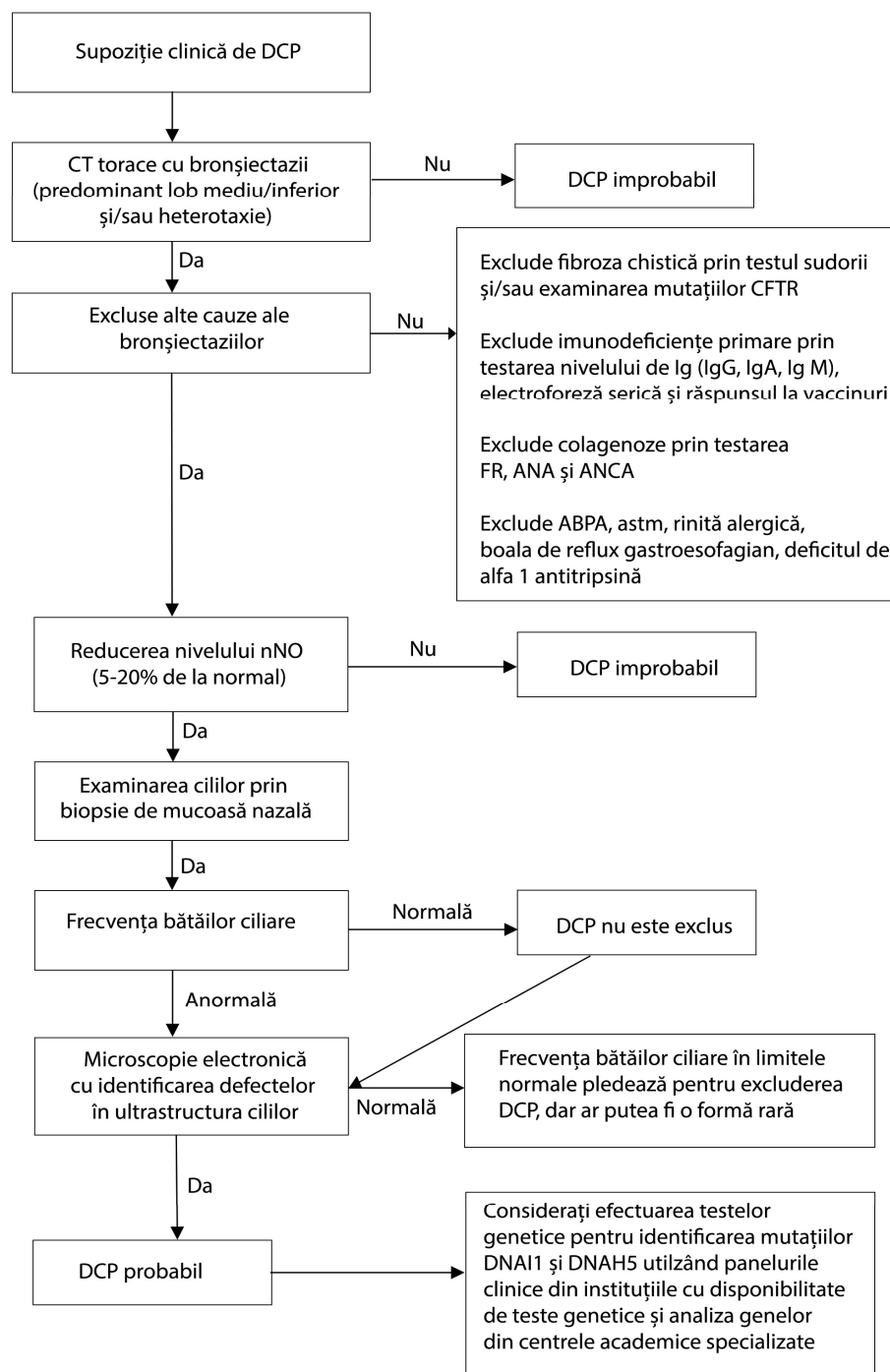


Figura 1. Diagrama structurii cililor motili (secțiune transversală)

Toți cilii au o mișcare coordonată, pentru a deplasa stratul de mucus în direcția cefalică, datorită unui plan comun de simetrie ultrastructurală. Această mișcare coordonată a cililor nu poate avea loc în absența brațelor de dineină, a punților radiale, în prezența transpoziției microtubulilor sau în prezența unei orientări arbitrare, în care cilii sunt ancorați într-o manieră dezorganizată la suprafața celulei. Celulele ciliate ale epitelului căilor aeriene conțin aproximativ 200 de cili per celulă, care se mișcă coordonat și elimină secrețiile respiratorii [31].

Confirmarea diagnosticului de dischinezie ciliară primară necesită o serie de teste costisitoare și complexe (unele accesibile doar în centrele mari de cercetare), astfel că în multe cazuri diagnosticarea rămâne una dificilă în lipsa unui test de referință considerat drept "standard de aur". În practica clinică este sugerată strategia ierarhică de indicare a testelor conform unui algoritm de diagnostic (figura 2) [32]. Inițial vor fi selectați pacienții cu manifestări clinice compatibile cu DCP: tuse persistentă productivă din copilărie, polipoză nazală și/sau rinosinuzită cronică, boli cronice ale urechii medii cu sau fără pierderea auzului, anomalii de situs, defecte cardiace congenitale, istoric de detresă respiratorie neonatală sau internare în secția de terapie intensivă în perioada



neonatală.

Figura 2. Algoritm de diagnostic pentru dischinezia ciliară primară

Pentru simplificarea deciziei privind manifestările clinice sugestive pentru DCP, a fost implementat un scor predictiv – PICADAR [33], care se bazează pe șapte întrebări ca parametri predictivi (naștere la termen, simptome respiratorii în perioada neonatală, internare în secția de terapie intensivă în perioada neonatală, situs inversus, defect cardiac congenital, rinită cronică, otită), obținând un scor sumar de la 0 la 14 puncte. Cel mai bun "cut-off" discriminativ al sco-

rului PICADAR constituie 5 puncte, cu o sensibilitate de 90% și o specificitate de 75%. Scorul PICADAR a fost validat pentru pacienții adulți, dar au fost identificate și dificultăți (cum ar fi lipsa informației despre problemele de sănătate în perioada neonatală). Scorul PICADAR modificat, care a exclus parametrii "vârstă gestațională", "simptome pulmonare în perioada neonatală", "internare în terapie intensivă în perioada neonatală" și "detresă respiratorie în perioada neonatală" [34], vine să rezolve aceste deficiențe, dar urmează a fi validat pe loturi mai mari de pacienți. Consangvinitatea parentală, pectus excavatum și

scolioza sunt printre trăsăturile anamnestice și clinice descrise frecvent la pacienții cu DCP și menționate în unele lucrări [35].

Aproximativ jumătate din pacienții cu dischinezie ciliară primară intră în subgrupul sindromului Kartagener (*figura 3*), determinat de defecte structurale ale cililor de tip absența unuia sau a ambelor rânduri de brațe ale dineinei și absența punților radiare și a microtubulilor centrali, include prezența situs viscerus inversus, bronșiectazii, sinuzite, sterilitate (prin afectarea motilității spermatozoizilor), prezența cărora facilitează diagnosticarea timpurie a DCP, cu implicări terapeutice în timp util.

Vârsta medie de diagnostic a pacienților cu DCP este >4 ani, chiar și în cazurile în care sunt prezente simptome sugestive persistente, ca tusea cronică și manifestările rinitei persistente, deseori acestea fiind atribuite altor etiologii (aspirației, refluxului gastroesofagian, pneumoniilor), rata unui diagnostic întârziat fiind mai mare în grupul pacienților fără manifestări de situs viscerus inversus, bronșiectaziile la adultul tânăr adesea constituind un punct de plecare pentru identificarea etiologiei acestora (*figura 4*).

Deși semnele imagistice analizate izolat nu permit diferențierea exactă de alte etiologii (cum ar fi cele idiopatice, postinfecțioase etc.), totuși anumite caracteristici imagistice de la tomografia computerizată a toracelui sunt sugestive pentru suspectarea cazurilor de DCP: predilecția localizării bronșiectaziilor la nivelul lobului mediu și al lobilor inferiori, impactarea mucoidă, semnul arborelui înmugurit (ce caracterizează leziunea bronșiolelor), atelectazii, situs inversus, rezecția lobului mediu sau a lobilor inferiori în copilărie [36].

Măsurarea concentrației nazale a oxidului nitric expirat (nNO) are loc în primele etape în algoritmul de diagnostic al DCP, deoarece este o metodă neinvazivă și ușor de efectuat odată cu apariția dispozitivelor portative [37]. Evaluarea timpului de transport ciliar prin testul la zaharină la nivelul mucoasei nazale a fost substituită cu testul nNO, din cauza imposibilității de a fi utilizat la copii mici, precum și a ratei mari de rezultate fals pozitive sau fals negative [38].

Concentrația nazală a oxidului nitric expirat este extrem de joasă la majoritatea pacienților cu DCP. Acest fenomen încă nu și-a găsit o explicație clară, fiind sugerate mai multe ipoteze: reducerea biosintezei de oxid nitric la nivelul epitelului căilor aeriene, reducerea capacității de stocare a NO la nivelul sinusurilor paranasale, degradarea sporită a NO în metabolismul său la nivelul celulelor respiratorii sau de către bacteriile denitrificatoare. Există și alte stări patologice care determină scăderea concentrației NO, precum polipii nazali, sinuzita cronică, fibroza chistică, infecția HIV, fumatul. Astfel că rolul de diagnostic al concentrației nazale a NO în DCP este

important să fie evaluat doar în asocierie cu alte date clinice, anamnestice și paraclinice [39].

Videomicroscopia epitelului ciliar proaspăt prelevat este o altă metodă de examinare a funcției ciliare prin analiza frecvenței și a modului de bătaie a cililor cu o cameră video atașată la un microscop. Această metodă este mai puțin utilizată în practica clinică, deoarece necesită personal special pregătit și metode speciale de prelucrare a celulelor și nu permite diferențierea de dischineziile ciliare secundare infecțiilor [40].

Microscopia electronică cu transmisie (MET) permite evaluarea defectelor ciliare ultrastructurale, fiind o metodă cu specificitate înaltă pentru DCP prin detectarea lipsei brațelor de dineină, a dezorganizării perechilor de microtubuli sau a lipsei perechii centrale de microtubuli. Considerată anterior un "standard de aur" în diagnosticul DCP, actualmente nu se utilizează izolat, ci doar în corelație cu alte date clinice și paraclinice, fiind demonstrată o structură aparent normală la 15-30% din pacienții cu DCP, în special la cei cu mutația DNAH11 [41, 42].

Testarea genetică va fi indicată pacienților suspecți de DCP, dar cu o ultrastructură normală a cililor la MET, sau pacienților deja diagnosticați cu DCP, în scopul unui diagnostic genetic și al consilierii familiilor acestora [42, 43]. Nu există terapii ale patogeniei la acest grup de pacienți, dar diagnosticarea timpurie, instruirea privind necesitatea asigurării unui clearance adecvat al căilor aeriene și un control eficient al infecțiilor bacteriene ar contribui la întârzierea declinului funcției pulmonare și la împiedicarea progresării extinderii bronșiectaziilor, cu un impact important asupra morbidității și a calității vieții la acești pacienți [32, 39].

Concluzii

În lipsa unui screening neonatal și în condițiile accesibilității reduse a testelor de diagnostic (NO nazal, microscopia electronică cu transmisie pentru evaluarea defectelor ciliare, testele genetice), unele necesitând echipament și specialiști de înaltă calificare (accesibile doar în centrele mari de cercetare), pacienții cu dischinezie ciliară primară deseori sunt identificați incidental, la un examen radiologic toracic, prin prezența dextrocardiei sau a situs viscerus inversus, sau prin caracteristicile imagistice ale bronșiectaziilor (severitate, localizare, extindere) la tomografia computerizată a toracelui, cu evaluarea ulterioară a etiologiei acestora.

Suspectarea și diagnosticarea dischineziei ciliare primare, inclusiv printre pacienții adulți cu bronșiectazii, cu respectarea algoritmului de diagnostic recomandat de ghidurile actuale, sunt argumentate atât prin complexitatea manifestărilor clinice, cât și prin impactul socioeconomic, terapeutic și psihologic pentru pacient și familia sa.

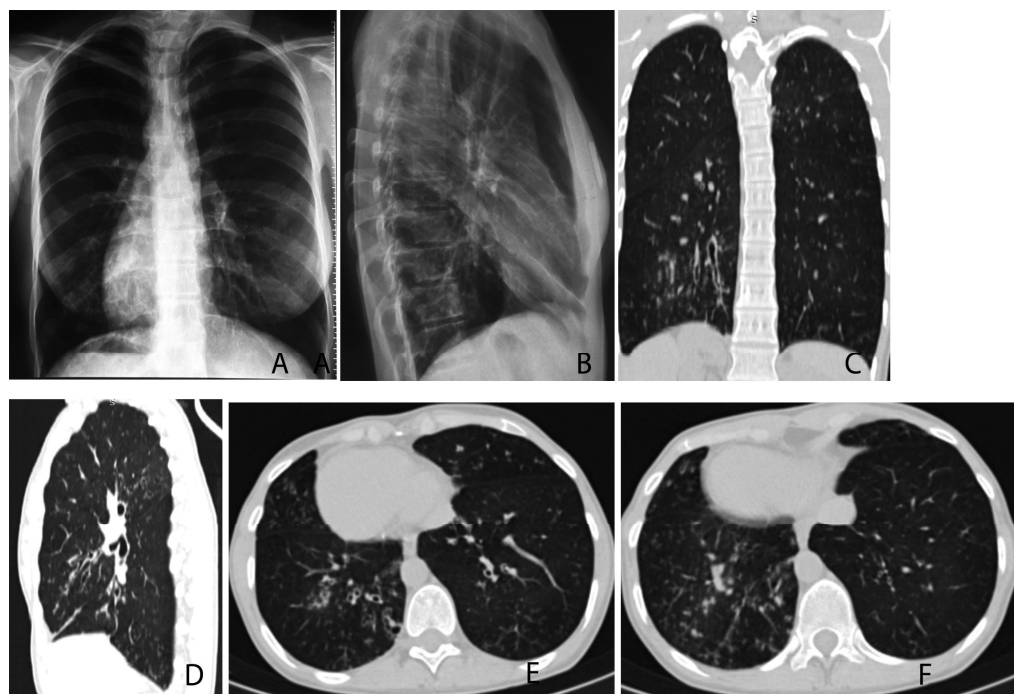


Figura 3. Radiografia toracelui (A – incidență posteroanterioară, B – incidență laterală pe dreapta) unei paciente de 33 de ani (cu infecții frecvente, sinuzite, otite, bronșite din primul an de viață, diagnosticată cu sindrom Kartagener la vârsta de 12 ani, după o pneumonie severă ce a necesitat internare) atestă prezența situs viscerus inversus (dextrocardie, bulă de gaz a stomacului pe dreapta, bulb aortic pe dreapta), semne ale

sindromului de hiperinflație pulmonară și semne de bronșiectazii în câmpurile pulmonare inferioare bilateral. HRCT a toracelui (efectuată la vârsta de 29 de ani, imaginile C-F) a identificat bronșiectazii (cilindrice) în toate segmentele pulmonare, dar mai severe (varicoase, unice saculare) și extinse, cu semne de bronșiolită infecțioasă și impactare mucoidă în lobul inferior pe dreapta (C, E, F) și în lobul mediu pe stânga (D).

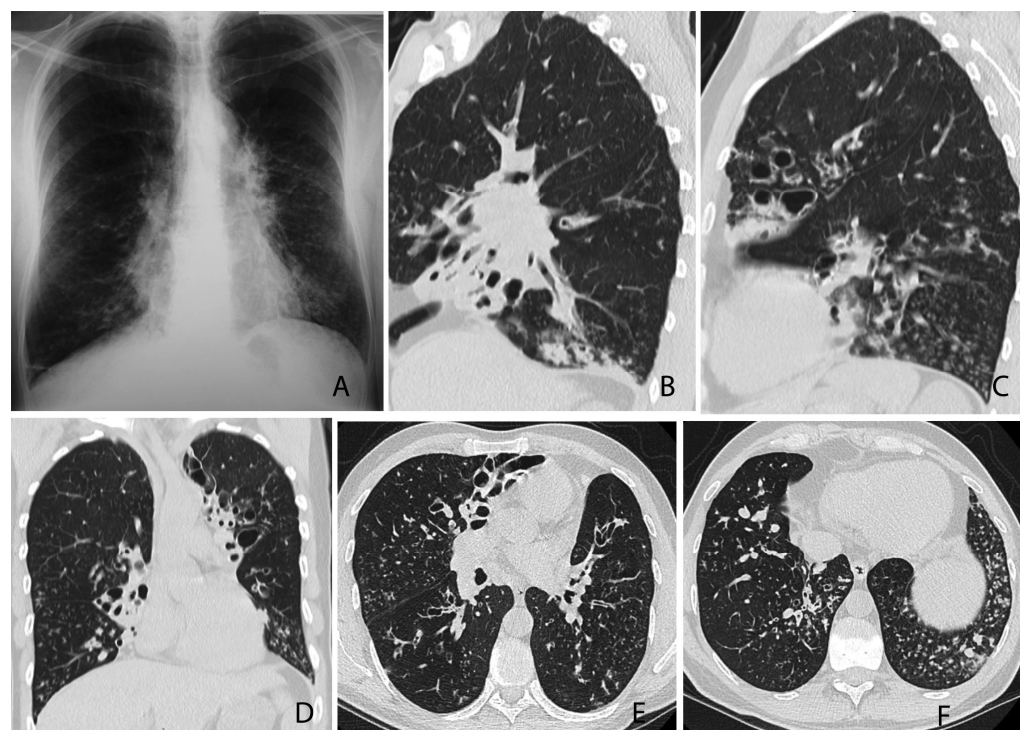


Figura 4. A – radiografia toracelui, incidență posteroanterioară, a unui pacient de 50 de ani (cu infecții frecvente din copilărie: sinuzite, otite, pneumonii) atestă semne ale sindromului de hiperinflație pulmonară, noduli răspândiți difuz și semne de bronșiectazii în câmpurile pulmonare bilateral, mai severe în lobi inferiori și medii pe dreapta, cu semne de atelectazie a lobului mediu.

Diagnosticarea bronșiectaziilor la vârsta de 40 de ani după TC a toracelui. HRCT a toracelui (2018, peste 10 ani de la prima TC) a identificat bronșiectazii în toate segmentele pulmonare, dar mai severe (varicoase, saculare) și extinse, cu semne de bronșiolită infecțioasă și impactare mucoidă în lobi inferiori bilateral (B-F). Lobul mediu pe dreapta și segmentul lingual pe stânga sunt sever distorsionați și cirotizati prin clearance defectuos, cu impactarea lumenului bronșic cu secreții vâscoase, cu hipoventilația și atelectazia segmentelor (B-D). Sterilitatea (prin motilitate redusă a spermatozoizilor) și motilitatea redusă a cililor, determinată prin videomicroscopia epiteliului ciliar din mucoasa nazală, ar pleda în favoarea diagnosticului de dischinezie ciliară primară.

Bibliografie

1. Chalmers J.D., Aliberti S., Polverino E., et al. The EMBARC European Bronchiectasis Registry: protocol for an international observational study. In: *ERJ Open Res.* 2016, vol. 2(1).
2. Chalmers D., Polverino E., Aliberti S. *Bronchiectasis. ERS Monograph.* 2018, vol. 81. 412 p.
3. Martinez-Garcia M.A., Maiz L., Oliveira C., et al. Spanish Guidelines on the Evaluation and Diagnosis of Bronchiectasis in Adults. In: *Arch. Bronconeumol.* 2018, vol. 54(2), pp. 79-87.
4. Polverino E., Goeminne P.C., McDonnell M.J., et al. European Respiratory Society guidelines for the management of adult bronchiectasis. In: *Eur. Respir. J.* 2017, vol. 50(3).
5. Werner C., et al. An international registry for primary ciliary dyskinesia. In: *Eur. Respir. J.* 2016, vol. 47(3), pp. 849-859.
6. Shoemark A., et al. Aetiology in adult patients with bronchiectasis. In: *Respir. Med.* 2007, vol. 101(6), pp. 1163-1170.
7. Kuehni C.E., Lucas J.S. Diagnosis of primary ciliary dyskinesia: summary of the ERS Task Force report. In: *Breathe (Sheff).* 2017, vol. 13(3), pp. 166-178.
8. Afzelius B.A., Stenram U. Prevalence and genetics of immotile-cilia syndrome and left-handedness. In: *Int. J. Dev. Biol.* 2006, vol. 50(6), pp. 571-573.
9. Goeminne P.C., Nawrot T.S., et al. Mortality in non-cystic fibrosis bronchiectasis: a prospective cohort analysis. In: *Respir. Med.* 2014, vol. 108(2), pp. 287-296.
10. Loebinger M.R., Wells A.U., Hansell D.M., et al. Mortality in bronchiectasis: a long-term study assessing the factors influencing survival. In: *Eur. Respir. J.* 2009, vol. 34(4), pp. 843-849.
11. Maiz L., Vendrell M., Oliveira C., et al. Prevalence and factors associated with isolation of *Aspergillus* and *Candida* from sputum in patients with non-cystic fibrosis bronchiectasis. In: *Respiration.* 2015, vol. 89(5), pp. 396-403.
12. Martinez-Garcia M.A., de Gracia J., Vendrell Relat M., et al. Multidimensional approach to non-cystic fibrosis bronchiectasis: the FACED score. In: *Eur. Respir. J.* 2014, vol. 43(5), pp. 1357-1367.
13. Habesoglu M.A., Ugurlu A.O., Eyuboglu F.O. Clinical, radiologic, and functional evaluation of 304 patients with bronchiectasis. In: *Ann. Thorac. Med.* 2011, vol. 6(3), pp. 131-136.
14. McShane P.J., Naureckas E.T., Strek M.E. Bronchiectasis in a diverse US population: effects of ethnicity on etiology and sputum culture. In: *Chest.* 2012, vol. 142(1), pp. 159-167.
15. Steinfurt D.P., Brady S., Weisinger H.S., et al. Bronchiectasis in Central Australia: a young face to an old disease. In: *Respir. Med.* 2008, vol. 102(4), pp. 574-578.
16. Lonni S., et al. Etiology of Non-Cystic Fibrosis Bronchiectasis in Adults and Its Correlation to Disease Severity. In: *Ann. Am. Thorac. Soc.* 2015, vol. 12(12), pp. 1764-1770.
17. Kadowaki T., et al. An analysis of etiology, causal pathogens, imaging patterns, and treatment of Japanese patients with bronchiectasis. In: *Respir. Investig.* 2015, vol. 53(1), pp. 37-44.
18. Amorim A., et al. Bronchiectasis: a retrospective study of clinical and aetiological investigation in a general respiratory department. In: *Rev. Port. Pneumol.* 2015, vol. 21(1), pp. 5-10.
19. Verra F., Escudier E., Bignon J., et al. Inherited factors in diffuse bronchiectasis in the adult: a prospective study. In: *Eur. Respir. J.* 1991, vol. 4(8), pp. 937-944.
20. Pasteur M.C., Helliwell S.M., Houghton S.J., et al. An investigation into causative factors in patients with bronchiectasis. In: *Am. J. Respir. Crit. Care Med.* 2000, vol. 162(4 Pt 1), pp. 1277-1284.
21. Oliveira C., Padilla A., Martinez-Garcia M.A., et al. Etiology of Bronchiectasis in a Cohort of 2047 Patients. An Analysis of the Spanish Historical Bronchiectasis Registry. In: *Arch. Bronconeumol.* 2017, vol. 53(7), pp. 366-374.
22. Dimakou K., Triantafyllidou C., Toumbis M., et al. Non CF-bronchiectasis: Aetiologic approach, clinical, radiological, microbiological and functional profile in 277 patients. In: *Respir. Med.* 2016, vol. 116, pp. 1-7.
23. Guan W.J., Gao Y.H., Xu G., et al. Aetiology of bronchiectasis in Guangzhou, southern China. In: *Respirology.* 2015, vol. 20(5), pp. 739-748.
24. Qi Q., Wang W., Li T., et al. Aetiology and clinical characteristics of patients with bronchiectasis in a Chinese Han population: A prospective study. In: *Respirology.* 2015, vol. 20(6), pp. 917-924.
25. Anwar G.A., et al. Phenotyping adults with non-cystic fibrosis bronchiectasis: a prospective observational cohort study. In: *Respir. Med.* 2013, 107(7), pp. 1001-1007.
26. King P.T., Holdsworth S.R., Freezer N.J., et al. Characterisation of the onset and presenting clinical features of adult bronchiectasis. In: *Respir. Med.* 2006, vol. 100(12), pp. 2183-2189.
27. Barbato A., Frischer T., Kuehni C.E., et al. Primary ciliary dyskinesia: a consensus statement on diagnostic and treatment approaches in children. In: *Eur. Respir. J.* 2009, vol. 34(6), pp. 1264-1276.
28. Wang K., Chen X., Guo C.Y., et al. Cilia ultrastructural and gene variation of primary ciliary dyskinesia: report of three cases and literatures review. In: *Zhonghua Er Ke Za Zhi.* 2018, vol. 56(2), pp. 134-137.
29. Knowles M.R., Ostrowski L.E., Leigh M.W., et al. Mutations in RSPH1 cause primary ciliary dyskinesia with a unique clinical and ciliary phenotype. In: *Am. J. Respir. Crit. Care Med.* 2014, vol. 189(6), pp. 707-717.
30. Horani A., Brody S.L., Ferkol T.W. Picking up speed: advances in the genetics of primary ciliary dyskinesia. In: *Pediatr. Res.* 2014, vol. 75(1-2), pp. 158-164.
31. Kurkowiak M., Zietkiewicz E., Witt M. Recent advances in primary ciliary dyskinesia genetics. In: *J. Med. Genet.* 2015, vol. 52(1), pp. 1-9.
32. Floto R.A., Haworth C.S. *Bronchiectasis.* ERS Monograph. 2011. 270 p.
33. Behan L., Dimitrov B.D., Kuehni C.E., et al. PICADAR: a diagnostic predictive tool for primary ciliary dyskinesia. In: *Eur. Respir. J.* 2016, vol. 47(4), pp. 1103-1112.
34. Rademacher J., Buck A., Schwerk N., et al. Nasal Nitric Oxide Measurement and a Modified PICADAR Score for the Screening of Primary Ciliary Dyskinesia in Adults with Bronchiectasis. In: *Pneumology.* 2017, vol. 71(8), pp. 543-548.
35. Schlosser T.P.C., et al. Scoliosis convexity and organ anatomy are related. In: *Eur. Spine J.* 2017, vol. 26(6), pp. 1595-1599.
36. Dettmer S., et al. Computed tomography in adult patients with primary ciliary dyskinesia: Typical imaging findings. In: *PLoS One.* 2018, vol. 13(2), p. e0191457.
37. Marthin J.K., Nielsen K.G. Hand-held tidal breathing nasal nitric oxide measurement – a promising targeted case-finding tool for the diagnosis of primary ciliary dyskinesia. In: *PLoS One.* 2013, vol. 8(2), p. e57262.
38. Canciani M., Barlocco E.G., Mastella G., et al. The saccharin method for testing mucociliary function in patients suspected of having primary ciliary dyskinesia. In: *Pediatr. Pulmonol.* 1988, vol. 5(4), pp. 210-214.
39. Contarini M., et al. Why, when and how to investigate primary ciliary dyskinesia in adult patients with bronchiectasis. In: *Multidiscip. Respir. Med.* 2018, vol. 13(1), p. 26.
40. Hirst R.A., Jackson C.L., Coles J.L., et al. Culture of primary ciliary dyskinesia epithelial cells at air-liquid interface can alter ciliary phenotype but remains a robust and informative diagnostic aid. In: *PLoS One.* 2014, vol. 9(2), p. e89675.
41. Schwabe G.C., Hoffmann K., Loges N.T., et al. Primary ciliary dyskinesia associated with normal axoneme ultrastructure is caused by DNAH11 mutations. In: *Hum. Mutat.* 2008, vol. 29(2), pp. 289-298.
42. Lucas J.S., Barbato A., Collins S.A., et al. European Respiratory Society guidelines for the diagnosis of primary ciliary dyskinesia. In: *Eur. Respir. J.* 2017, vol. 49(1).
43. Marshall C.R., et al. Whole-Exome Sequencing and Targeted Copy Number Analysis in Primary Ciliary Dyskinesia. In: *G3 (Bethesda).* 2015, vol. 5(8), pp. 1775-1781.

Oxana Munteanu, conferențiar universitar,
Disciplina de pneumologie și alergologie,
Departamentul Medicină Internă,
IP USMF Nicolae Testemițanu,
tel.: 069010766, e-mail: oxana.munteanu@usmf.md