

CAZURI CLINICE

OPȚIUNI TERAPEUTICO-CHIRURGICALE ÎN CHISTUL HIDATIC AL LOBULUI HEPATIC STÎNG

THERAPEUTICO-SURGICAL OPTIONS IN HYDATID CYST OF THE LEFT HEPATIC LOBE

Sergiu Bujor, Petru Bujor, Viorel Moraru

Catedra 2 Chirurgie, Clinica Chirurgie 2 USMF „Nicolae Testemițanu”

Rezumat

Se prezintă cazul clinic de chist hidatic hepatic gigant depășit și neglijat de către pacientă, pentru mai mult de 15 ani. Acesta a fost depistat la timp, în anul 2000, însă, din cauza neglijenței pacientei, a fost operat tardiv.

Summary

There is presented a clinical case of giant hepatic hydatid cyst outdated and neglected by the patient, for over 15 years. It was detected on time, in 2000, but due to patient's negligence, the operation was delayed.

Introducere

Chirurgia chistului hidatic hepatic este un capitol adesea aparte și amplu dezbătut de către opinia medicală mondială, fiind și o sursă permanentă de confruntări între diverse modalități terapeutice.

Majoritatea chisturilor hidatice hepatice au localizări periferice, cu alte cuvinte sunt exteriorizate diagnostic și ocupă segmentele marginale II, III, IV ale lobului stâng, cât și segmentele antero-laterale V, VI și VII ale lobului drept a ficatului.

Caz clinic

Pacienta S.I. în vârstă de 65 ani (1951) a fost internată pe 24.X.2016 în IMSP Spitalul Clinic Municipal „Sf. Treime” chirurgia aseptica cu diagnosticul: „Formațiunea chistică masivă a lobului stâng a ficatului și compresia organelor adiacente, cașexie gr. II-III”.

Bolnava are grad de invaliditate II (un singur rinichi), afecțiune congenitală. Masa corporală la internare 50 kg.

La internare pacienta prezenta următoarele acuze: slăbiciune generală, inapetență, pierderea masei corporale cu 10-15 kg în ultimul an (2016), mărirea considerabilă a abdomenului în volum, în ultimul timp (ce duce la pierderea capacității de muncă și devieri în aspect estetic).

Istoricul bolii: se consideră bolnavă din anul 2000, când la examenul ecografic s-a depistat o formațiune (chist hidatic hepatic al lobului stâng). Nu s-a adresat după asistență medicală până în prezent.

Examenul obiectiv: Starea generală gravitate medie, conștiința clară, reacțiile adecvate, tegumentele și mucoasele, sclerele de culoarea obișnuită. Abdomenul excesiv mărit în volum, se determină o formațiune 35x25 cm dură la palpare, preponderent pe dreapta, care deplasează organele adiacente spre stînga, posterior și în jos, semne de excitare peritoneală lipsesc.

Examenul de laborator și instrumental: Grupa de sânge A(II), Rh+ pozitiv; eritrocite – 3,8; Hb – 111 g/l; VSH – 21 mm/oră;

proteina totală – 56 g/l; bilirubina totală – 16,0 mmol/l; AST – 18 mmol/l; ALT – 21 mmol/l; glicemia – 5,2 mmol/l. Analiza sumară a urinei – fără modificări.

ECG – hipertrofie ventriculară stângă, dereglări a proceselor de repolarizare.

FEGDS – Concluzie: Deformarea vădită a stomacului prin compresie din exterior.

USG abdominală – Concluzie: Formațiune chistică voluminoasă 25x25 cm cu capsulă calcificată (chist hidatic hepatic) al lobului stâng a ficatului cu compresie și extindere spre vena portă și vena cavă inferioară.

CT: Ficat deformat de o formațiune chistică masivă care are contact cu lobul stâng al ficatului, cu densitate neomogenă 35x25 cm, capsula formațiunii calcificată neomogen. Ficatul deplasat și comprimat lateral, căile biliare intra- și extrahepatice nedilate, vena portă dilatată – 27mm, deplasată antero-inferior, vena cava inferioară este deplasată și comprimată la nivelul formațiunii. Concluzie: Formațiune chistică voluminoasă cu capsula calcificată (chist hidatic) al lobului stâng a ficatului, cu compresie a venei portă și venei cava inferioare.

Tratamentul

După realizarea unei pregătiri preoperatorii cu soluții perfuzabile și aminoacizi, pe 27.X.2016 se intervine chirurgical prin laparotomie mediană superioară finisată prin echinococctomie ideală, drenarea cavității peritoneale.

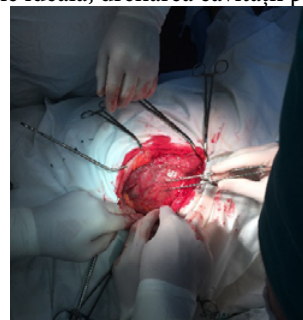

Fig. 1. Laparotomie mediană, mobilizarea chistului hidatic calcificat

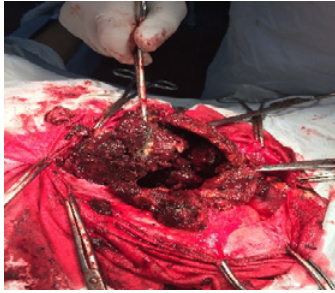


Fig. 2. Deschiderea chistului și înlăturarea conținutului ciocolațiu și calcinatelor

Perioada postoperatorie este satisfăcătoare. Pe 4.XI.2016 este externată la supravegherea medicului de familie și chirurgul.

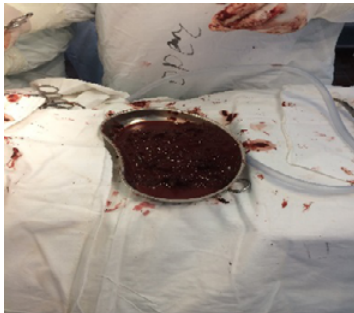

Fig. 3 Conținutul din cavitatea chistului

Examenul patohistologic nr. 17805 din 28.X.2016 a confirmat diagnosticul: Chist hidatic calcificat.

Controlul ecografic după o lună de la operație – Date de formațiuni chistice a cavității abdominale nu sunt.

Concluzii

1. Depistarea precoce a pacienților cu chist hidatic hepatic marginal pot permite înlăturarea ideală a chistului cu rezultate postoperatorii precoce și la distanțe bune.

2. Unul din criteriile majore a rezultatului tratamentului chirurgical contemporan este „Cultura populației”.

Bibliografie

1. Abueshy SA. Clinical characteristics, diagnosis and surgical management of hydatid cysts. *West Afr J Med.* 2006 AprJun;25(2):14452.
2. Așchie I, *Tratamentul chirurgical al bolii hidatice hepatice*, Editura Medicală, București, 2000
3. Botea F, Sarbu V, Dima S, Iusuf T, Unc O, Toldisan D, Pasare R. The role of intraoperative ultrasound in the diagnosis and treatment of hydatid liver disease *Chirurgia.* 2006 NovDec;101(6):5938.
4. Crippa FG, Bruno R, Bruneti E, Filice C Echinococcal liver cysts: treatment with ecoguided percutaneous puncture PAIR for echinococcal liver cysts, *Ital J Gastroenterol Hepatol.* 1999 Dec; 31 (9):88492
5. D. Bratu, A. Sabău, D. Sabău, A. Dumitra, A. Coman, C. Lupuțiu Limitele laparoscopiei în tratamentul chistului hidatic hepatic *Prezentare de caz, Sibiul Medical*, vol.18, Nr.1, 2007
6. Dumas R, Le Gall P, Hastier P, Buckley MJ, Conio M, Delmont JP. The role of endoscopic retrograde cholangiopancreatography in the management of hepatic hydatid disease. *Endoscopy.* 1999;31:242–247.
7. Filippou D, Tselepis D, Filippou G: *Advances in Liver Echinococcosis: Diagnosis and Treatment.* *Clin Gastroenterol Hepatol* 2006 Dec 5;[Medline].
8. Franchi C, Di Vico B, Teggi A. Long-term Evaluation of patients with hydatidosis treated with benzimidazole Carbamates. *Clinical infectious disease* 1999; 29: 304-309.
9. Georgescu, S.O., Dubei, L., Tărcoveanu, E., Bradea, C., Lăzescu, D., Crumpei, F., Stratan, I. - Minimally invasive treatment of hepatic hydatid cysts. *Rom. J. Gastroenterol.*, 2005, 14:249. 16.
10. Gh. Dimache, Dan Panaitescu. – *Bacteriologie, virusologie și parazitologie medicală.* Edit. Carol Davila 2004