

SINDROMUL WISKOTT-ALDRICH

WISKOTT-ALDRICH SYNDROME

Svetlana Şciuca^{1,2}, profesor universitar, dr. hab. med., şef Clinică Pneumologie, **Aliona Cotoman**^{1,2}, doctorand, **Rodica Selevestru**¹, dr. med., asist. univ., **Cristina Tomacinschi**¹, medic pediatru rezident, **Iulia Rodoman**¹, medic pediatru rezident, **Eugen Popovici**², pediatru hematolog, **Vitalie Bologa**³, dr. med., conf. cercetător, **Elena Cepoia**⁴, dr.med., conf. universitar

¹ *Departamentul Pediatrie, Universitatea de Stat de Medicină și Farmacie „Nicolae Testemițanu”*

² *IMSP Institutul Mamei și Copilului*

³ *IMSP Institutul de Ftiziopneumologie*

⁴ *IMSP Spitalul Clinic Republican*

Rezumat

Sindromul Wiskott-Aldrich este o patologie rară, X-linkată recisivă, caracterizată prin triada: trombocitopenie, dermatită și infecții recurente. Este prezentat un caz clinic precedat de analiză bibliografică. Diagnosticul a fost suspectat precoce prin simptomatologia clasică cu manifestări hemoragice, pe fondal de trombocitopenie, dermatită cu markerul atopiei la valori foarte crescute și afectări respiratorii severe. Afectarea pulmonară în imunodeficiența primară Wiskott-Aldrich evoluează cu riscuri de recidive, prin complicații pleuro-pulmonare, generalizate severe, care sunt cauzate de infecții polirezistente cu *Stafilococcus aureus*, *Streptococcus β-haemolyticus*, *Klebsiella pneumonia*, *Candida albicans* și *Pneumocistis jiroveci*. Prognosticul în imunodeficiența primară Wiskott-Aldrich se raportează la gradul de afectare, caracterul complicațiilor și la prezența altor maladii concomitente.

Cuvinte cheie: sindromul Wiskott-Aldrich, trombocitopenie, dermatită

Summary

Wiskott-Aldrich syndrome is a rare, recurrent X-linked pathology, characterized by the triad: thrombocytopenia, dermatitis and recurrent infections. A clinical case, preceded by the bibliographic review, is presented. Diagnosis was suspected early by classical symptomatology with haemorrhagic manifestations on the background of thrombocytopenia, dermatitis with atopic marker at very high values and severe respiratory impairment. Pulmonary infections in the primary immunodeficiency Wiskott-Aldrich evolve with relapse risks through severe generalized pleuro-pulmonary complications that are caused by infections with *Staphylococcus aureus*, *Streptococcus b-haemolyticus*, *Klebsiella pneumonia*, *Candida albicans* and *Pneumocistis jiroveci*. The prognosis in primary immunodeficiency Wiskott-Aldrich is related to the degree of impairment, the nature of the complications and the presence of other concomitant diseases.

Key words: Wiskott-Aldrich syndrome, thrombocytopenia, dermatitis

Introducere

Sindromul Wiskott-Aldrich este o patologie rară, X-linkată recisivă, caracterizează prin triada: trombocitopenie, dermatită și infecții recurente. A fost descrisă inițial de doi medici. În 1937, Alfred Wiskott, un medic pediatru german, descria trei frați care acuza diaree cronică hemoragică, eczeme și infecții recurente ale urechii. Toți cei trei frați au decedat înainte de vârsta de 2 ani. Mai târziu, în 1954, Robert Aldrich, un medic pediatru american, a raportat cazurile unor băieți care prezentau simptome clinice similare cu cele descrise de Wiskott. Patruzeci de ani mai târziu, gena responsabilă de WAS a fost identificată pe brațul scurt al cromozomului X (Xp11.22-p11.23) [17].

Epidemiologie

WAS afectează de la 1 până la 10 copii din fiecare 1 milion de nou-născuți de sex masculin. Speranța de viață este de aproximativ 15 ani [15].

Patogenie

Sindromul Wiskott-Aldrich (WAS) este o imunodeficiență

primară X-linkată, cauzată de mutații ale genei care codifică proteina WAS (WASP). Gena este localizată pe brațul scurt al cromosomului X (Xp11.22-23) și este format din 12 exoni care au 502 aminoacizi (53 kD) [20]. Mai corect ar fi numele de „familie WASP”, incluzând o serie de proteine: WAVE/SCARs, Verprolin domeniu omolog conținând proteina/supresor al receptorului cAMP, care au fost găsite într-o largă varietate de specii (om, șoarece, șobolan, bovine, Drosophila, drojdii) [26]. WASP este exprimată predominant în celulele hematopoietice și reglează reorganizarea citoscheletului de actină ca răspuns la diferiți stimuli celulari importanți. WASP este localizată la nivelul sinapselor imunologice dintre limfocitele T și celulele prezentatoare de antigen, limfocitele NK și celulele țintă [28]. Pe lângă cele enumerate, WASP prezintă și un rol selectiv post-transcripțional în funcția efectoră a limfocitelor Th2 [13].

Sindrom WAS este caracterizat printr-o imunodeficiență combinată, fiind afectată atât imunitatea celulară, cât și cea umorală. În primul an de viață, nivelurile de anticorpi sunt în intervalul normal, dar, odată cu înaintarea în vârstă, majoritatea pacienților dezvoltă un nivel scăzut al IgM, cu nivel IgE ridicat,

iar IgA și IgG (I, 2) cu valori normale. În cazul imunității celulare se evidențiază: hipersensibilitate întârziată la testarea cutanată, scăderea numărului de limfocite T circulante, diminuarea răspunsului antigen specific și numărul redus de celule T-helper [22].

Trombocitopenia și dimensiunile reduse ale trombocitelor, se produce indiferent de severitatea mutației și este cauzată de instabilitatea WASP în trombocite [19]. În pofida trombocitopeniei, numărul de megacariocite a fost descris ca fiind normal la majoritatea pacienților [24]. Distrugerea plachetelor în splină joacă un rol important, întrucât după splenectomie se raportează o corecție substanțială [4].

Unul dintre partenerii critici WASP este WAS protein-interacting protein (WIP), o proteină larg expresată, care reglează polimerizarea și stabilitatea F-actin [23]. WIP este necesară pentru expresarea WASP în celulele umane și sugerează că păstrarea adecvată a nivelurilor de expresie WASP poate fi o contribuție fundamentală în cazul funcției WIP și WASP. Dependența expresării WASP pe WIP este concordată cu constatările oamenilor de știință precum că toate anomaliile celulelor T la șoarecii cu WASP deficit sunt cauzate de WIP deficit, dar nu și invers [2].

Clasificare

Conform scorului de severitate se disting mai multe fenotipuri ale WAS: WAS clasic, XLT trombocitopenie, XLN neutropenie.

WAS clasic – prezintă triada clasică sus-menționată cu trombocitopenie, dermatită, infecții recurente virale și bacteriene, în special ale urechii. Cel puțin 40% dintre cei care supraviețuiesc complicațiilor timpurii dezvoltă una sau mai multe boli autoimune, inclusiv anemie hemolitică, purpură trombocitopenică imună, neutropenie imun mediată, artrită reumatoidă, vasculită și afectare prin mecanism imun a rinichilor și ficatului. În cazul pacienților care au fost expuși la virusul Epstein-Barr (EBV), aceștia au un risc crescut de a dezvolta limfoame, care apar adesea în locuri neobișnuite, extranodale, inclusiv creier, plămâni, sau tractul gastrointestinal [8].

XLT trombocitopenie, caracteristică genului masculin – se caracterizează doar prin prezența microtrombocitopeniei; alte complicații ale sindromului Wiskott-Aldrich, inclusiv eczeme și disfuncții ale sistemului imunitar, sunt de obicei ușoare sau absente pentru această formă a sindromului WAS.

XLN neutropenie, caracteristică genului masculin – aceștia prezintă neutropenie congenitală, displazie mieloidă, și anomalii ale celulelor limfoide. Această formă a bolii se realizează în cazul pacienților cu mutație de tip *missens* la nivel Cdc42 [6, 14, 18].

Manifestări clinice

Triada clinică caracteristică a sindromului Wiskott-Aldrich este: hemoragii, eczemă (dermatită atopică-like), infecții recurente. Simptomele devin evidente chiar din timpul primului an de viață, peteșiile, echimozele pielii și ale mucoasei bucale și diareea cu sânge fiind primele semne clinice ale sindromului WAS. Chiar dacă definiția include noțiunea de triadă, doar la o treime din cei cu mutații WASP triada prezintă simptomele clasice în cadrul primei consultații la medic. Alte manifestări ar fi: trombocitopenia (aproape 90%), doar afectare hematologică (20%), doar manifestări infecțioase (5%), doar eczemă (0%) [25], fenomene autoimune, malignități [7].

Microtrombocitopenia. Printre manifestările clinice, sindromul hemoragic este caracteristic, cu o frecvență de 80%. Acesta variază de la epistaxis, peteșii, purpură, sângerare orală, care nu prezintă pericol pentru viață, până la manifestări severe, cum ar fi hemoragia intestinală și intracraniană [25] în 21% din cazuri decesul pacienților cu WAS e cauzată de hemoragii [1].

Dermatita apare de obicei în primele luni după nașterea copilului. Pentru acest sindrom cutanat se respectă criteriile de diagnostic Rajka și Hanifin pentru dermatita atopică. Se consideră că anomalia limfocitelor T ar fi implicată în patogenia acesteia [1].

Infecții bacteriene recurente au debutul încă de la vârsta de sugar, odată cu diminuarea nivelului de anticorpi materni transmiși transplacentar. Pacienții sunt susceptibili la o mare varietate de infecții bacteriene, inclusiv septicemie, pneumonie, meningită, pansinuzită, conjunctivită, furunculoză, otită externă, și otită medie. Inițial, etiologia proceselor inflamatorii este determinată preponderent de *Streptococcus pneumoniae* și alte bacterii cu capsule polizaharidice, mai târziu fiind implicați agenți precum *Pneumocist jiroveci* și virusurile herpetice [13-15].

Sindroame autoimune. Concentrațiile majorate IgM în ser înainte de splenectomie au fost identificate ca un factor de risc pentru anemia hemolitică autoimună; cu toate acestea, anemia hemolitică autoimună și trombocitopenia recurentă severă după splenectomie au fost 2 indicatori ai un prognostic nefavorabil pentru evoluția sindromului WAS. Aceste rezultate sugerează că pacienții cu nivel înalt IgM, mai mult de 2 deviații standard, înainte de splenectomie ar trebui să fie plasați sub strictă supraveghere medicală [21].

Malignități. Afecțiunile maligne sunt mai frecvente la adolescenții și adulții tineri cu WAS clasic, dar nu poate fi exclusă și apariția acestora în copilărie [25]. Cel mai frecvent în cazul WAS este depistat limfomul cu celule B (cel mai des Epstein-Barr virus-positiv) și leucemia. Malignitățile în 26% sunt cauza mortalității în cazul acestor pacienți; într-un studiu, doar 1 din 21 de pacienți cu malignitate a avut o rată de supraviețuire mai mare de 2 ani după stabilirea diagnosticului [25].

Diagnostic

WAS este caracterizat de un spectru larg de constatări clinice. Astfel, orice pacient de sex masculin care prezintă peteșii, echimoze și microtrombocitopenie (<70000 trombocite/mm³, dimensiuni mai mici de 2DS, <7.5 fL) congenitală sau cu debut precoce impune evaluarea clinico-explorativă pentru sindromul WAS. Prezența dermatitei atopice, infecțiilor bacteriene, virale sau oportuniste de la vârsta de sugar, sau anomalii imunologice, boli autoimune, ar fi necesară și obligator de luat în considerare diagnosticul de WAS [11].

Modificări apar și în populațiile de limfocite, fiind înregistrată o scădere a limfocitelor T, în special ponderea și numărul absolut de celule T CD8+, reducerea funcției celulelor NK. Nu în cazul tuturor pacienților este prezentă micșorarea numărului de limfocite, unele persoane, în special copiii, au un număr de limfocite normale și funcția lor normală, cu toate că numărul de celule CD8+ este adesea scăzut [18].

În cazul imunității umorale la fel se depistează modificări: nivelul IgM fiind mai mic decât limita inferioară, IgG are un nivel scăzut sau normal, IgA și IgE fiind cu valori majorate. La dozarea în cazul acestor pacienți a nivelului de anticorpi la vaccinurile polizaharidice, aceștia sunt absenți sau cu un titru

foarte scăzut.

Puncția sternală și studiul MRO în cazul acestor pacienți arată un număr normal de megacariocite. Aceasta poate fi de ajutor în diagnosticul diferențial cu alte trombocitopenii, cât și în diagnosticul hemoblastozelor asociate.

Screening-ul pentru mutații WASP poate fi realizat prin citometrie de flux, folosind un anticorp anti-WASP adecvat; analiza secvențierii genei WASP este esențială pentru stabilirea unui diagnostic final [27]. Metoda de secvențiere prin studierea genei WAS, sau a panelului multigenic este cea mai sigură metodă și cea mai utilizată pentru stabilirea diagnosticului. În cazul familiilor cu risc se recomandă diagnosticul prenatal prin biopsia trofoblastului la a 11-a săptămână de amenoree [9].

Tratament

În tratamentul acestor pacienți se urmăresc două obiective majore: terapia simptomatică și pe termen lung. Acestea ar ajuta la stabilizarea pacientului, prevenirea stărilor critice și creșterea speranței de viață. În cazul sindromului hemoragic și anemic posthemoragic se efectuează transfuzii sistematice de sânge și de trombocite. Tot în cadrul tratamentului simptomatic, pentru evitarea infecțiilor se utilizează pe larg antibioticoterapia și IGIV. Splenectomia este văzută și ea ca o soluție. După efectuarea acesteia se îmbunătățește numărul de trombocite, dar crește riscul de sepsis și este necesară menținerea antibioticoterapiei pe viață [12].

Eczema este tratată cu steroizi și la unii pacienți poate să nu reușească să dispară în ciuda utilizării pe termen lung.

Tratamentul pe termen lung este reprezentat de transplantul de celule stem hematopoietice (HSCT), acesta oferă o rată de supraviețuire de 80% [16].

În prezent se fac multe cercetări și se pune accent pe terapia genică. O echipă de cercetare din Germania a folosit un virus murin Moloney leucemie drept vector retroviral care codifică integral ADNc WASP [5].

Caz clinic

Copil de 3 ani, a treia sarcină cu evoluție satisfăcătoare (prima sarcină – copil sănătos, a doua sarcină – avort spontan). Nașterea a doua cu evoluție fiziologică, la termenul de 40 de săptămâni de gestație, cu masa la naștere de 3160 gr., talia 51 cm și perimetru cranian 34 cm. Scorul Apgar 7/8 puncte. Alimentat natural. Vaccinat: Hib₀, Hib₁, BCG, PC₁, DTP₁, VPO₁, RV₁.

Copil din familie de inteligenți. Vârsta părinților la naștere 35-36 ani. Mama este la evidență cu infecție nefroulinară cronică pentru care a urmat tratament antibacterian pe parcursul sarcinii.

Prima adresare la medic este înregistrată la o lună cu infecție respiratorie virală acută, anemie carențială moderată. La 4 luni primește tratament în staționar cu diagnosticul: Bronșiolită acută. Pneumonie comunitară bilaterală cu sindrom toxic. Enterocolită acută de etiologie neidentificată, fără semne de deshidratare. Hepatită toxică. Trombocitopenie secundară. Imunodeficiență secundară. Anemie.

La 7 luni copilul este internat în staționar (Clinica Pneumologie, IMSP Institutul Mamei și Copilului) în stare foarte gravă, unde se confirmă diagnosticul de imunodeficiență primară (WAS) cu *complicațiile*: Pneumonie bilaterală, focare confluențe, evoluție trenantă de etiologie mixtă (*Streptococcus viridans*, *Klebsiella pneumonia*, *Streptococcus β-haemolyticus*, *Pneumocistis jiroveci*, *Candida albicans*). Septicemie pulmonară.

Detresă respiratorie. Pleurezie sero-fibrinoasă parapneumonică bilaterală. Stare după edem pulmonar. HTP secundară grad ușor. Sindrom CID. Infecție congenitală CMV, forma generalizată, stadiu acut. Hepatită indusă de CMV. Candidoza cavității bucale. *Diagnostiche concomitente*: Trombocitopenie secundară. Anemie carențială gr. II. Hipocalcemie. Malnutriție moderată. Afectarea secundară a glandei pancreatice. Tetrapareză spastică. Retard motor sever. Dermatită atopică. Hernie inghino-scrotală pe dreapta.

Sunt prezentate (figura 1) erupțiile hemoragice și eczema pe față, care se extind pe brațe și pe coate. Dezvoltarea fizică a copilului (figura 2) conform curbei ponderale este medie. Cu excepția vârstei de 7 luni, când se suprapune agravarea stării generale cu internarea în secția de reanimare și terapie intensivă și curba ponderală este înregistrată cu declin până la percentila 3. Curba staturală este medie (p₂₅₋₇₅) pe toată perioada evaluată.

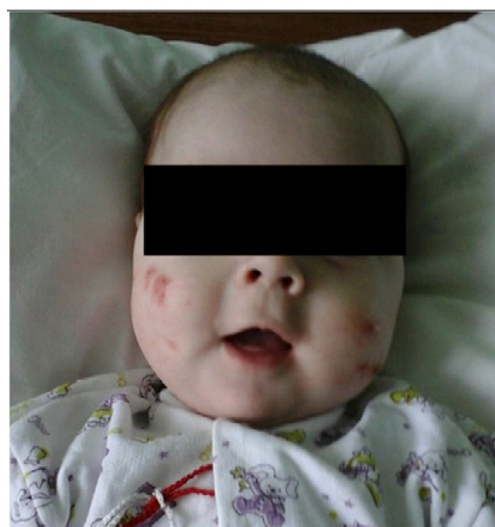

Fig. 1. Erupții hemoragice, eczema pe față

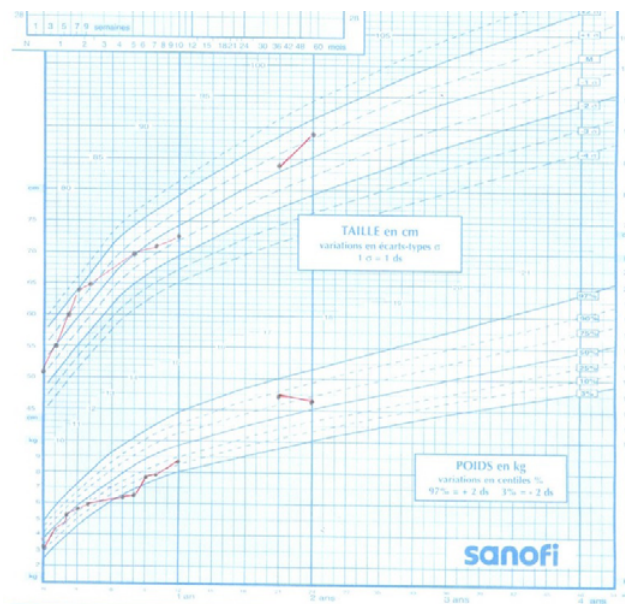


Fig. 2. Dezvoltarea fizică a copilului

În hemoleucograma efectuată în diferite perioade de vârstă, în agravarea stării generale și cu scop de control sunt constatate numărul de trombocite redus, care se instalează la valori cantitative „unice” până la 18-20x10⁹/l, iar maxime de

128-176x10⁹/l. În situațiile când analiza generală a sângelui relatează modificări cu viteza de sedimentare a hematiilor (VSH) foarte crescut peste 40 mm/h trombocitele practic sunt absente. Valorile cele mai crescute ale trombocitelor nu depășesc 200x10⁹/l. Reducerea numărului de trombocite se observă în perioadele de suprapunere a infecțiilor respiratorii, intestinale, generalizate, care determină evoluția mult mai severă a maladiei și apariția componentului hemoragic cutanat. Simptomatologia clinică corelează cu leucocitoza frecvent înregistrată și peste 24x10⁹/l cu devierea formulei leucocitare spre stânga (neutrofile nesegmentate 10-36%) și limfopenie relativă 12-22% până la maximum 40-50%.

Testele biochimice sunt cu valori normale, cu excepția concentrației proteinei generale, care preponderent este constatată redusă 43-49 g/l în episoadele de exacerbare a comorbidităților infecțioase, cu accent la 7-8 luni când copilul s-a aflat la tratament staționar cu generalizarea procesului infecțios. Ulterior, la 2 ani sunt înregistrate testele de citoliză hepatică ALT, AST cu valori de 4-5 ori crescute. Diagnosticul diferențial al sindromului de citoliză hepatică confirmă la copil prezența infecției virale cu tropism hepatic.

De la 5 luni copilul a fost la evidență cu infecție intrauterină (CMV), care este confirmată la 7 luni prin teste cantitative cu utilizarea reacției de polimerizare în lanț - PCR (*Polymerase Chain Reaction*). Astfel, ADN-ul infecției CMV la copil este determinat în cantitate crescută în urină (6500811 copii/ml cu reducere peste un an până la 250315 copii/ml) și plasmă (800 copii/ml, dar cu creștere peste un an până la 3207 copii/ml).

CMV induce o infecție latentă după perioada de infecție acută. Virusul poate fi găzduit într-o stare non-replicativă în celulele polimorfonucleare, limfocitele T, celulele endoteliului vascular, ș.a. Infecția primară cu CMV se produce la pacienții seronegativi, în timp ce infecția secundară apare ca urmare a reactivării unei infecții latente. Reacția PCR s-a dovedit a fi o tehnică foarte sensibilă pentru depistarea infecției CMV. PCR poate detecta cantități mici de CMV-ADN în toate fluidele organismului [10].

Teste serologice au fost efectuate repetat la copilul dat, prin metoda imunochimică ELFA (*enzyme-linked immunofluorescence assay*) și imunochimică cu detecție prin electrochemiluminiscență (ECLIA), cu valori crescute de anticorpi anti-infecția CMV (IgM suspectă pozitivă la investigații repetate, iar IgG pozitivă cu titrul de 135,6 U/ml, apoi 29 AU/ml). Demonstrarea unei creșteri de două ori a nivelului anticorpilor IgG în seruri perechi obținute la interval de 14-21 zile confirmă infecția recentă. Un rezultat pozitiv pentru anticorpii IgM este de asemenea sugestiv pentru infecția recentă. La pacienții imunodeprimați rezultatele obținute trebuie interpretate cu prudență. Pentru diagnosticul infecției reactivitate la imunodeprimați sunt utile tehnicile moleculare (PCR) [10].

Marcherii hepatitelor virale B, D, infecția HIV_{1,2}, virusul herpetic, infecția atipică sunt apreciate negativ la acest copil. Teste negative au fost apreciate și la infecția atipică cu *Chlamydia pneumoniae* și la *Toxoplasma gondii*.

Investigații imunologice evidențiază concentrații crescute ale imunoglobulinelor E totale, cu variații de la 85 μE/ml până la 2000 μE/ml și media 675±125 μE/ml (norma pentru copilul antepreșcolar este <40 μE/ml). Valorile imunoglobulinelor IgA, M, G serice în analize repetate (tabelul 1) sunt apreciate reduse preponderent pe contul imunoglobulinelor serice A și M.

Tabelul 1

Imunitatea umorală a copilului la diferite etape de vârstă

Indicii imunologici	5 luni	10 luni	17 luni	18 luni	19 luni	20 luni
IgA g/l (0,82-4,06)	0,37	0,87	0,3	0,1	0,48	0,2
IgM g/l (0,32-2,14)	1,7	0,92	0,3	0,2	0,47	0,3
IgG g/l (6,8-14,5)	13,9	13,5	9,88	7,7	8,0	15,6

Prin dezvoltarea tehnologiei anticorpilor monoclonali, analiza anumitor molecule de pe suprafața celulelor B, T (CD = "cluster determinants") a ajutat la definirea stadiilor care se succed pe parcursul întregului proces de diferențiere și maturare a celulelor. În cadrul profilului de bază sunt determinate atât procentual cât și în valoare absolută principalele subtipuri de limfocite implicate în răspunsul imun. Celulele T helper-CD4, se diferențiază la nivelul timusului din celulele progenitoare comune limfoide, sunt cele care susțin procesele inflamatorii. Valorile CD₄ (T-helper) la copilul dat egale cu 45% (norma 34-44%), CD₈ (T-supresori) - 29% (norma 19-27%), CD₂₀ (B-limfocite) - 26%, (norma 6-24%). Principala aplicație a determinării subclaselor limfocitare este *screening*-ul, evaluarea și monitorizarea deficiențelor imune, caracterizate prin infecții recurente, ce pot fi de diferită etiologie în funcție de natura deficienței.

Informațiile obținute pe baza imunofenotipării, în corelație cu alte date clinice și de laborator, permit selecția testelor ulterioare necesare pentru diagnosticul de certitudine, în special teste genetice.

Cu scop de diagnostic diferențial s-a efectuat testul sudorii (Macroduct) Cl 6 mmol/l; cortizolul plasmatic egal cu 11,4 (norma 2-25) μg/dl.

Testarea măduvei osoase a evidențiat în mielogramă celule blaste 4,0% (0,2-1,7%), limfocite 4% (4-8,4%), monocite 1% (0-0,8%), neutrofile-mielocite 27% (7-12%), metamielocite 13% (8-15%), nesegmentate 15% (12-23%), segmentate 8% (13-24%), bazofile 2% (1-4%), policromat 14% (8-16%), suma serică eritocitară 26% (14-16%). Este o imagine a măduvei osoase - bogat celulară polimorfă. Celulele blaste constituie 4%, megacariocitele fiind majorate și numărul de trombocite redus.

Teste bacteriologice repetate la hemocultură - negative. Dar examenul bacteriologic din rinofaringe determină concentrații patologice a florei gram pozitivă: *Stafilococcus aureus*, *Streptococcus viridans*, *Streptococcus β-haemolyticus*, a florei gram negativă: *Klebsiella pneumoniae* și micotică *Candida albicans*. Luând în considerație, rezistența la diverse remedii antiinfecțioase copilul este supus la cure combinate de terapie antibacteriană: ceftazidim, cefoperazon, metronidazol, combinat cu imunoglobulină umană și antimicotice.

La examenul microscopic al frotiului din faringe a fost apreciată infecția cu *Pneumocystis carini* (*jiroveci*), iar combinarea tratamentului cu Biseptol (cotrimoxazol=trime topim+sulfametoxazol) a determinat o evoluție favorabilă a repercusiunilor infecțioase în vârsta de sugar.

Testat la analiza sputei GeneXpert pentru *Mycobacterium tuberculosis* - negative și microscopia BAAR negativă.

Investigațiile genetice au fost efectuate la Centrul de Genetică Moleculară (Moscova, Rusia), prin metoda de secvențiere directă a fost determinată mutația c.274-2A>G în intron 2, a genei WASP.

EcoCG: cavitățile cordului nu sunt dilatate, funcția de pompă a miocardului VS-N cordaj fals în ventriculul stâng, HTP ușoară

(PSAP 37 mmHg), în dinamică PSAP 24 mmHg, cordaj fals în ventriculul stâng.

NSG - Structuri medii nedeviate, ventriculi laterali la nivelul coarnelor anterioare 7x 4mm, corpului 2 mm; ventricul 3 lățime 5 mm, adâncime 10 mm; apeducte deschise.

USG Ficat: + 2,5-3 cm; LD 100 mm; LS 42 mm; VP 5 mm; ecogenitate crescută. Vezica biliară 40x9, contractată. Pancreas 7x7x8. Splina 68 mm.

Radiografia cutiei toracice: sindromul de detresă respiratorie acută ARDS (*Adult Respiratory Distress Syndrome*), pneumonie septică cu dinamică negativă. Radiodinamica negativă cu component interstițial a fost criteriu de suspjecție a infecției atipice a procesului pulmonar și/sau pneumocistică pentru copilul imunocompromis.

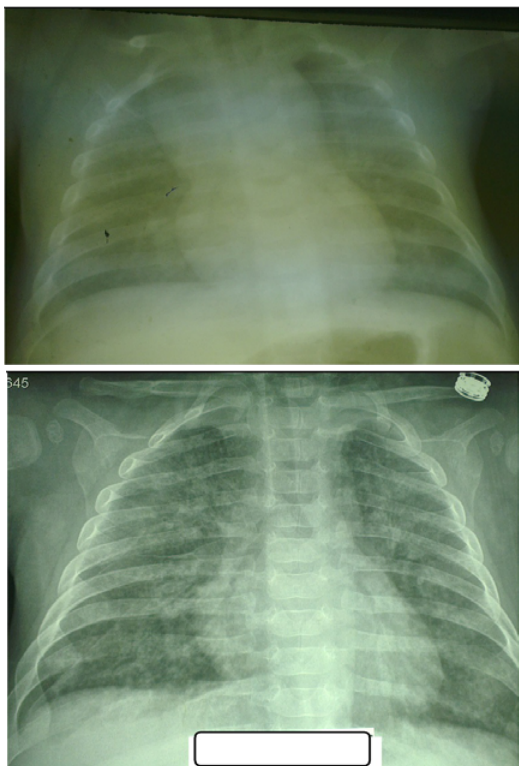


Fig. 3. Radiografii în dinamică la copilul cu sindromul Wiskott Aldrich. Infiltrație pulmonară sistematizată în lobul superior drept cu adenopatie mediastinală pe dreapta și distribuție interstițială bilaterală; sinusurile pleurale și diafragul se evidențiază; ICT 49,23, aorta obișnuită; infecție pulmonară pneumocistică. Ro pulmonară de control – diminuarea infiltrației inflamatorii pulmonare, persistă distribuția interstițială

Tomografia computerizată (TC) a cutiei toracice (figura 4) evidențiază infiltrație pneumonică polisegmentară bilaterală. Reevaluarea TC a cutiei toracice în dinamică a procesului a permis suspectarea pneumoniei pneumocistice bilaterale, evoluție trenantă septică, miocardită în sindrom imunodeficitar secundar.

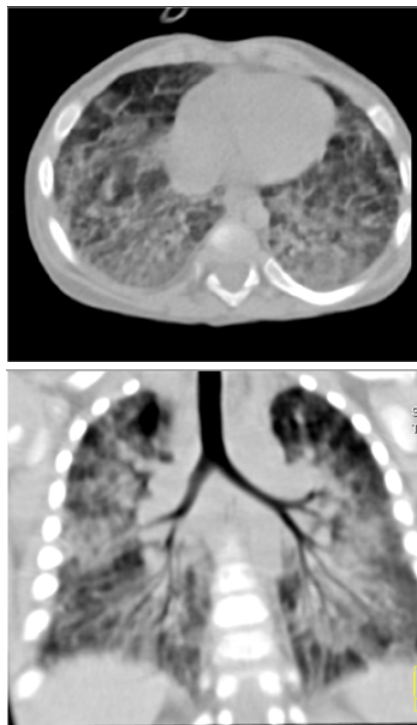


Fig. 4. CT pulmonară - infiltrație pneumonică difuză bilaterală, simptom de bronhogramă aerică

Evoluția bolii în 3 ani de zile decurge cu recidive de dermatită atopică, erupții hemoragice cutanate, infecții respiratorii, bronșite, pneumonii, infecții intestinale, limfadenită submaxilară (limfadenectomie, iunie 2017). Copilul este dezvoltat fizic și psihomotor conform vârstei. Persistă trombocitopenia cu variații de la 3 – 190x10⁹/l și hiper IgE cu variații de la 40 până la 2000 μE/ml.

Concluzii

Sindromul Wiskott-Aldrich este o patologie rară, X-linkată recisivă, cu debut precoce în copilărie, caracterizată prin triada: trombocitopenie, dermatită și dezvoltarea complicațiilor infecțioase pulmonare, otorinolaringologice, septicemiei.

Afectarea pulmonară în imunodeficiența primară Wiskott-Aldrich evoluează cu riscuri de recurențe, prin complicații pleuro-pulmonare, generalizate, severe, care sunt cauzate de infecții polirezistente cu *Stafilococcus aureus*, *Streptococcus β-haemolyticus*, *Klebsiella pneumonia*, *Candida albicans* și *Pneumocistis jiroveci*.

Diagnosticul precoce, tratamentul conservator individualizat, evaluarea clinico-paraclinică atentă duce la o rată mică a recidivelor complicațiilor bronhopulmonare și o speranță de viață mai mare.

Prognosticul în imunodeficiența primară Wiskott-Aldrich se raportează la gradul de afectare, caracterul complicațiilor, la prezența altor maladii concomitente, terapiile de substituție și la gradul de colaborare medic-pacient.

Bibliografie

1. AKIMICHI MORITA, Dermatologic Manifestations of Wiskott-Aldrich Syndrome Clinical Presentation, <http://emedicine.medscape.com/article/1114511-clinical>
2. ANTON, I. M., DE LA FUENTE, M. A., SIMS, T. N. et al. 2002. WIP deficiency reveals a differential role for WIP and the actin cytoskeleton in T and B cell activation. *Immunity* 16:193
3. ARKWRIGHT PD, ABINUN M, CANT AJ. Autoimmunity in human primary immunodeficiency diseases. *Blood*. 2002;99:2694-2702.
4. BURNS S., CORY G.O., VAINCHENKER W., THRASHER A.J. Mechanisms of WASp-mediated hematologic and immunologic disease. *Blood*. 2004;104:3454- 3462

5. CICALESE M.P., AIUTI A. Clinical applications of gene therapy for primary immunodeficiencies. *Hum Gene Ther* 2015; 26(4):210-9.
6. COMANS BITTER WM, DE GROOT R, VAN DEN BEEMD R, et al. Immunophenotyping of blood lymphocytes in childhood. Reference values for lymphocyte subpopulations. *The Journal of pediatrics* 1997;130(3): 388 - 93
7. CONLEY ME, NOTARANGELO LD, ETZIONI A. Diagnostic criteria for primary immunodeficiencies. Representing PAGID (Pan-American Group for Immunodeficiency) and ESID (European Society for Immunodeficiencies). *Clin Immunol.* 1999 Dec. 93(3):190-7.
8. DUPUIS-GIROD S, MEDIONI J, HADDAD E, et al. Autoimmunity in Wiskott-Aldrich syndrome: risk factors, clinical features, and outcome in a single-center cohort of 55 patients. *Pediatrics.* 2003;111:e622-e627
9. FEARON E. R. et al., Carrier detection in Wiskott Aldrich syndrome, *Blood* 72: 1735-1739, 1988)
10. GAYTANT MA et al. Congenital Cytomegalovirus Infection: Review of the Epidemiology and Outcome. In *Obstet. Gynecol Surv*, 2002; 57(4): 245-256
11. HANS D., OCHS ALEXANDRA H. FILIPOVICH, PAUL VEYS, MORTON J. COWAN, NEENA KAPOOR, Wiskott-Aldrich Syndrome: Diagnosis, Clinical and Laboratory Manifestations, and Treatment, *Biol Blood Marrow Transplant* 15: 84-90 (2009)
12. LUM LG, TUBERGEN DG, CORASH L, BLEASE RM. Splenectomy in the management of the thrombocytopenia of the Wiskott-Aldrich syndrome. *N Engl J Med* 1980; 302(16):892-96.)
13. MORALES-TIRADO V., SOJKA D.K., KATZMAN S.D., LAZARSKI CA. et al. Critical requirement for the Wiskott-Aldrich syndrome protein in Th2 effector function *Blood*; 2010; 115(17):3498-507.
14. NOTARANGELO LD, MIAO CH, OCHS HD., Wiskott-Aldrich syndrome, *Curr Opin Hematol.* Jan;15(1):30-6. 2008
15. OCHS HD, THRASHER AJ. The Wiskott-Aldrich syndrome. *J Allergy Clin Immunol.* 2006;117:725-738
16. OZSAHIN H, CAVAZZANA-CALVO M, NOTARANGELO LD, SCHULZ A, THRASHER AJ, MAZZOLARI E, et al. Long-term outcome following hematopoietic stem-cell transplantation in Wiskott-Aldrich syndrome: collaborative study of the European Society for Immunodeficiencies and European Group for Blood and Marrow Transplantation. *Blood* 2008; 111(1):439-45).
17. PETER N HUYNH, MICHAEL A KALINER, Wiskott-Aldrich Syndrome, Sep 22, 2016
18. SHARAT CHANDRA, LUCAS BRONICKI, KEJIAN ZHANG, WAS-Related Disorders, *GeneReviews*
19. SHCHERBINA A, ROSEN F, REMOLD-O'DONNELL E. WASP levels in platelets and lymphocytes of Wiskott-Aldrich syndrome patients correlate with cell dysfunction. *J Immunol.* 1999;163:6314-6320
20. SNAPPER SB, MEELU P, NGUYEN D, STOCKTON BM, BOZZA P, ALT FW, et al. WASP deficiency leads to global defects of directed leukocyte migration in vitro and in vivo. *J Leukoc Biol* 2005; 77(6):993-8
21. SOPHIE DUPUIS-GIROD, JACQUES MEDIONI, et al., Autoimmunity in Wiskott-Aldrich Syndrome: Risk Factors, Clinical Features, and Outcome in a Single-Center Cohort of 55 Patients, *Pediatrics* 2003;111:e622
22. STANDEN GR. Wiskott-Aldrich syndrome: New perspective in pathogenesis and management. *J Royal Coll Physician London* 1988, 22:80-83.
23. STEWART, D. M., TIAN, L. AND NELSON, D. L. 1999. Mutations that cause the Wiskott-Aldrich syndrome impair the interaction of Wiskott-Aldrich syndrome protein (WASP) with WASP interacting protein. *J. Immunol.* 162:5019
24. STROM TS. The thrombocytopenia of WAS: a familial form of ITP? *Immunol Res.* 2009;44:42-53
25. SULLIVAN K, MULLEN C, BLAESE R, WINKELSTEIN J. A multiinstitutional survey of Wiskott-Aldrich syndrome. *J Pediatr.* 1994;125:876-885
26. THRASHER AJ. WASp in immune-system organization and function. *Nat Rev Immunol* 2002; 2:635-646
27. UGAZIO ALBERTO G., et al. Wiskott-Aldrich syndrome and x-linked thrombocytopenia Recommendations for Diagnosis and Treatment, 2004.
28. YOJI S ASAHARA, SHIGERU T. Suchiya, molecular pathogenesis of Wiskott Aldrich syndrome, *Jpn. J. Clin. Immunol.*, 2005, 28 (3) 140-147