

BIOTIPUL GINGIVAL VIZAVI DE EXPUNEREA IMPLANTELOR PE PARCURSUL PERIOADEI DE OSTEOINTEGRARE

Elvira Topalo, doctorandă

1. Catedra de odontologie, parodontologie și patologie orală, IP USMF „Nicolae Testemițanu”,
2. Cabinetul de Implantologie dentară IP Institutul de Medicină Urgentă,
3. Cabinetul stomatologic de liberă practică - „Dentalia”

Rezumat.

Expunerea spontană a implantelor pe parcursul fazei de vindecare pune în pericol integrarea lor. **Scopul.** Aprecierea influenței biotipului gingiviei asupra apariției și frecvenței expunerii spontane a implantelor. **Material și metode.** În studiu au fost incluse 161 implantate cu gingia vindecată *per primam intenționem* și platforma situată la nivelul corticalei. Grosimea gingiviei a fost măsurată la calculator. Gradul de expunere a implantelor a fost apreciat conform clasificării Tal H. **Rezultate.** Gingia supraimplantară integră a fost atestată la 69,94% implantate. În grupul de implantate acoperite cu gingie subțire expunerea a fost în 29,03 % cazuri, biotip mediu – 32% iar în grupul implantelor acoperite cu gingie biotip gros ea a fost atestată la 25% de implantate. **Concluzie.** Rezultatele obținute au demonstrat că, biotipul de gingie nu influențează expunerea implantelor, atât la mandibulă ($\chi^2=4,69$, $gl=6$, $p>0,05$), maxilă ($\chi^2=1,33$, $gl=6$, $p>0,05$), cât și per total ($\chi^2=2,34$, $gl=6$, $p>0,05$).

Cuvinte cheie: implantate dentare, perioada osteointegrare, dehiscentă spontană.

Introducere

În implantologia orală cotidiană instalarea implantelor dentare în doi timpi chirurgicali cu decolarea lambourilor mucoperiostale este considerată standard. Prin plasarea implantelor subgingival plaga postoperatorie este izolată de mediul septic al cavității bucale. În așa mod sunt create condiții favorabile pentru osteointegrarea implantelor cu obținerea rezultatelor înalte de succes. Cu toate acestea în practica implantologică expunerea spontană a implantelor pe parcursul perioadei de osteointegrare este des întâlnită [1].

Expunerea spontană a implantelor este considerată ca unul dintre factorii care contribuie la pierderea timpurie a osului în jurul implantelor instalate inițial subgingival [2, 3]. În dependență de mărimea suprafeței platformei implantului expuse Tal H. a elaborat clasificarea clinică [4] a dehiscentei mucoasei care acoperă implantul:

„Clasa 0: Mucoasa care acoperă implantul este intactă;

GINGIVAL BIOTYPE VS IMPLANT EXPOSURE DURING OSSEOINTEGRATION PERIOD OF DENTAL IMPLANTS

Topalo Elvira, Phd. Candidate

1. Department of odontology, periodontology and oral pathology, PI USMF „Nicolae Testemițanu”,
2. The office of oral implantology of PI Emergency Institute.
3. Private dental office – “Dentalia”

Summary.

Implant exposure during healing period endanger their osseointegration. **Aim.** Appreciation of gingival biotype influence on appearance and frequency of spontaneous implant exposure. **Material and methods.** The study included 161 implants with gingiva healed by primary intention and the platform situated at the crestal level. The thickness of gingiva was measured on computer. The implant exposure degree was assessed with Tal H. classification. **Results.** Sound gingiva above implants was assessed in 69.94% of implants. The exposure rate, in implants with thin gingiva, was 29.03%, in medium biotype – 32% and 25% in implants with thick gingiva onto them. **Conclusion.** The obtained results have shown that gingival biotype doesn't influence the implant exposure rate neither in mandible ($\chi^2=4.69$, $gl=6$, $p>0.05$), and maxilla ($\chi^2=1.33$, $gl=6$, $p>0.05$) nor overall ($\chi^2=2.34$, $gl=6$, $p>0.05$).

Key words: dental implants, osseointegration period, spontaneous dehiscence.

Introduction

Two steps implant placement with flap elevation is a standard in daily implantology. The postoperative wound is isolated from septic oral cavity by inserting the implants subgingival. Thus, favorable conditions are created for implants' osseointegration with high success rate. However, spontaneous implant exposure during osseointegration period is often met [1].

Spontaneous implant exposure can be considered as one factor among others that leads to early bone loss around subgingival placed implants [2,13]. Tal H [3]. have elaborated a clinical classification of gingival dehiscence around implants depending on the amount of implant platform that is exposed:

Class 0: The mucosa that covers the implant is intact.

Clasa I: În mucoasă este defect detectat cu ajutorul sondei, însă implantul nu este vizibil;

Clasa II: Mucoasa este fenestrată și șurubul de acoperire este vizibil într-un punct;

Clasa III: Șurubul de acoperire e descoperit și parțial vizibilă marginea lui;

Clasa IV: Șurubul de acoperire este complet descoperit.”

La evaluarea perioadei de osteointegrare această complicație Tal H. a depistat-o la 13,7% implante, Van Assche și colaboratorii [3] – la 33% iar Mendoza G. și colab. [5] au întâlnit-o la 63% implante. În cercetările efectuate de către noi expunerea implantelor a fost atestată la 39,4% implante [6].

De menționat faptul că, cercetările dedicate expunerii implantelor se referă la influența ei asupra osului marginal periimplantar [1, 2, 4, 5, 7, 8]. Autorii au constatat la sfârșitul perioadei de osteointegrare la implantele cu platforma expusă spontan o pierdere de os semnificativ mai mare vizavi de implantele acoperite cu gingie. Apare o întrebare firească – Pe parcursul perioadei de osteointegrare care factor/factori provoacă (contribue) expunerea implantelor? Acest „fenomen” pînă la momentul actual este insuficient studiat. Expunerea implantelor nu apare brusc (pe neașteptate), ea se dezvoltă în urma unui proces distructiv în mucoasa/gingia care le acoperă. Cum influențează/contribuie grosimea gingiei asupra frecvenței expunerii implantelor pe parcursul perioadei de osteointegrare? Acestei întrebări este dedicat prezentul studiu.

La momentul actual, în literatura de specialitate, gingia este divizată în biotipul *gros* și *subțire*. Hotarul dintre aceste două tipuri de gingie variază de la autor la autor. Chen S. și colaboratorii [9] consideră tip gros gingia cu grosimea mai mare de 1 mm, Bashutski J. și Wang H. [10] – mai mare de 1.5 mm iar de către Suarez-Lopez Del Amo și colaboratorii [11] fenotipul gros este atribuit gingiei cu grosimea mai mare de 2 mm.

În practica implantologică pentru măsurarea grosimei gingiei este des utilizată sonda parodontală. Însă, după cum menționează Aksali A. și colaboratorii [12], această metodă are o marjă mare de eroare (0,5mm) și respectiv un procent înalt de inexactități. Pentru a spori precizia măsurărilor grosimei gingiei supraimplantare/supraalveolare este necesară utilizarea (elaborarea) unei metode cu o precizie superioară vizavi de aprecierea cu sonda parodontală.

Ipoteza de lucru: În perioada osteointegrării gingia subțire „favorizează” expunerea spontană a implantelor.

Scopul studiului. Evaluarea frecvenței expunerii spontane a implantelor pe parcursul perioadei de osteointegrare în dependență de grosimea gingiei supraimplantare. Implementarea unei metode obiective de măsurare a grosimei gingiei la calculator.

Material și metode.

Prezentul studiu este bazat pe materialul și metoda de instalare a implantelor descrise în lucrarea recent publicată [6]. Din cele 254 implante instalate în prezentul studiu au fost incluse numai 163, la care plaga postoperatorie a fost vindecată *per primam in-*

Class I: The mucosa has a defect detected with a probe, but the implant is not seen.

Class II: The mucosa is fenestrated, and the cover screw is seen in one place.

Class III: The cover screen is exposed, and its margin is partially seen.

Class IV: The cover screw is completely exposed.

Tal H. [3] has noticed this complication in 13.7% during osseointegration period, Van Assche et al [4] in 33% and Mendoza G. et al. [5] observed this complication in 63% of implants. The implant exposure in our studies was noticed in 39.4% of implants [6.].

It is worth mentioning that implant exposure researches are related to its influence on marginal periimplant bone loss [1, 2, 4, 5, 7, 8]. Authors have noticed an increased bone loss in exposed implants during osseointegration period than in implants without exposure. A logic question appears – Which factors facilitate implant exposure during osseointegration period? This phenomenon is still insufficiently studied. Implant exposure doesn't appear suddenly, it develops as a result of destructive process in mucosa that covers the implants..How does the gingival thickness influence the implant exposure during osseointegration period? The study is dedicated to this question.

Gingival biotype in literature is nowadays divided in thick and thin. The limits between these two types varies from author to author. Chen S. et al [9] consider a gingiva more than 1 mm as thick, Bashutski J. and Wang H. [10] – more than 1.5 mm and Suarez-Lopez Del Amo et al. [11] consider gingiva more than 2 mm as thick biotype.

The periodontal probe is used in daily practice to measure the gingival thickness. However, Aksali A. et al [12] mentioned a 0.5mm error and high rate of inaccuracy with this method. A new method of thickness appreciation for periimplant mucosa is required in order to increase the precision which will be superior the probing method.

Working hypothesis: Thin gingiva “favors” the implant exposure during implant healing period.

Aim: Evaluation of implant exposure rate around implants during osseointegration period depending on the thickness of mucosa above implants.

Implementation of objective method for determination of gingival thickness using the PC.

Material and methods.

This study is based on material and methods of implant placement described in recent study [6]. Only 163 implants out of 254 have been included in this study, where the postoperative gingiva healed by primary intention, the platform was situated at the level cortical bone and the OPG's were of good quality that allowed to measure the mucosa above implant. Implant distribution is showed in table 1.

tenționem, platforma era situată la nivelul corticalei, iar ortopantomogramele (OPG) – informative ce permitea măsurarea grosimei gingiei supraimplantare. Repartizarea implantelor este redată în tabelul 1.

Tabelul 1. Repartizarea implantelor conform localizării.

	Incisivi	Canini	Premolarii		Molarii		Total
			prim	secund	prim	secund	
Maxila	—	2	12	8	31	6	59
Mandibula	—	3	24	21	45	11	104
Total		5	36	29	76	17	163

La a doua etapă chirurgicală, pentru evidențierea clinică a eventualelor schimbări ale integrității mucoasei supraimplantare, imaginile *foto* ale sectorului respectiv au fost studiate vizual și la calculator în regim mărit. Grosimea mucoasei supraimplantare a fost măsurată pe OPG preoperatorii, postoperatorii și la a doua etapă chirurgicală conform metodei descrise în literatură [13], precum și prin utilizarea programului CVLite.exe. (Fig. 1). Pentru a spori obiectivitatea studiului biotipul gingiei supraalveolare a fost divizat în trei grade: subțire – până la 2mm, mediu – 2-3 mm și fenotip gros – mai mare de 3mm. Datele obținute au fost prelucrate statistic, fiind calculată ponderea și intervalul de încredere.

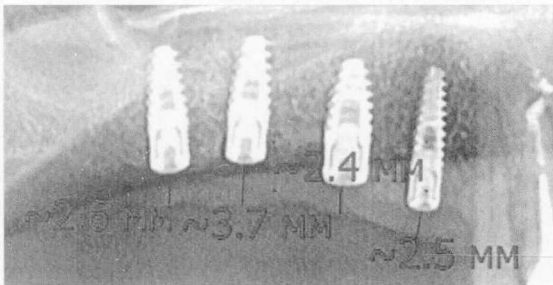


Fig. 1. Fragment din OPG – absența d. 17, 16, 15, 14. Grosimea gingiei apreciată prin intermediul programului CVLite.exe.

Rezultate. Expunerea spontană a implantelor conform gradului, localizării și tipului de gingie este redată în tabelele 2, 3. Din cele 163 implante studiate gingia supraimplantară integră (Fig. 2) a fost constatată la 114 (69,9%; ÎI 95% [62,9-77,0]), iar la celelalte 49 (30,1%; ÎI 95% [23,0-37,1]) ea a fost cu dehiscentă de diferit grad (Fig. 3, 4, 5, 6).

Tabelul 2. Expunerea implantelor după grad, localizare și tip de gingie

Grad Expoziție	Mandibula – 104 implante			Maxila – 59 implante			Total
	Subțire	Mediu	Gros	Subțire	Mediu	Gros	
	29	62	13	2	26	31	163
GR 1	7	16	2	—	6	6	37
GR 2	—	3	—	—	1	1	5
GR 3	1	—	—	—	2	1	4
GR 4	1	1	—	—	—	1	3
Total	9	20	2	0	9	9	49
%	31,0; ÎI 95% [14,2- 47,9]	32,3; ÎI 95% [20,6- 43,9]	15,4; ÎI 95% [4,2- 35,0]	—	34,6; ÎI 95% [16,3- 52,9]	29,0; ÎI 95% [13,1- 45,0]	30,1; ÎI 95% [23,0- 37,1]

Tabelul 1. Repartizarea implantelor conform localizării.

	Incisive	Canines	Premolars		Molars		Total
			first	second	first	second	
Maxilla	—	2	12	8	31	6	59
Mandible	—	3	24	21	45	11	104
Total		5	36	29	76	17	163

The eventual changes in integrity of periimplant mucosa were highlighted during implant uncover with evaluation of pictures of respective region visually and zoomed at the computer. The thickness of mucosa above implants was measured on OPG preoperatively, postoperatively and during the second surgical step according to the described method in the literature [13], as well by means CV Lite software (Figure 1).

The gingival biotype was divided into thin – less than 2 mm, medium – 2-3 mm and thick – more than 3 mm in order to increase the objectiveness of this study. The obtained data underwent statistical analysis with calculation of the share and confidence interval.

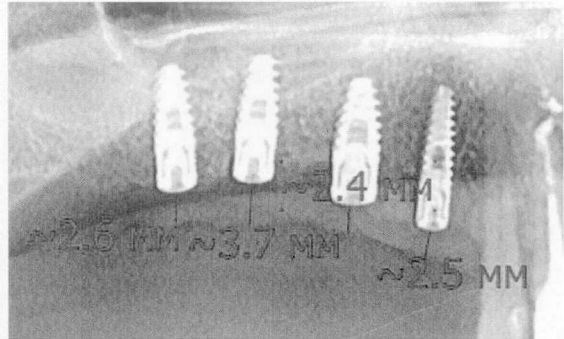


Fig. 1. OPG fragment – absence of tooth 17, 16, 15, 14. The thickness of gingiva was appreciated with CVLite.exe software.

Results. The spontaneous implant exposure according to degree, localization and gingival type is shown in table 2. A sound gingiva above implants was observed in 114 (69,9%; CI 95% [62,9-77,0]) implants from 163 (figure 2), other 49 (30,1%; CI 95% [23,0-37,1]) had dehiscence of different degree (Figures 3, 4, 5, 6).

Table 2. Implant exposure according to degree, localization and gingival type

Type of gingiva exposure degree	Mandible – 104 implants			Maxilla – 59 implants			Total
	Thin	Medium	Thick	Thin	Medium	Thick	
	29	62	13	2	26	31	163
1 degree	7	16	2	—	6	6	37
2 degree	—	3	—	—	1	1	5
3 degree	1	—	—	—	2	1	4
4 degree	1	1	—	—	—	1	3
Total	9	20	2	0	9	9	49
%	31,0; CI 95% [14,2- 47,9]	32,3; CI 95% [20,6- 43,9]	15,4; CI 95% [4,2- 35,0]	—	34,6; CI 95% [16,3- 52,9]	29,0; CI 95% [13,1- 45,0]	30,1; CI 95% [23,0- 37,1]

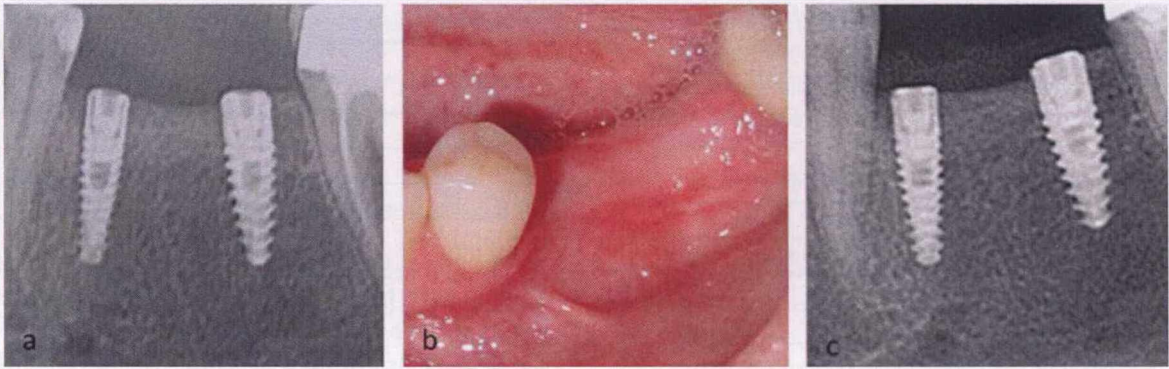


Fig. 2. a) Fragment din OPG. La nivelul d. 25, 26 instalate implante respectiv 3,3-11,5 și 3,75-11,5mm. b) Trei luni după instalarea implantelor – gingia supraimplantară intactă; c) osul marginal periimplantar fără resorbție.

Fig.2. a) OPG fragment. Two implants of 3.5-11.5mm and 3.75-11.5 size were installed in place of teeth 25, 26. b) After three months the gingiva above implants in sound; c) periimplant marginal bone without resorption.

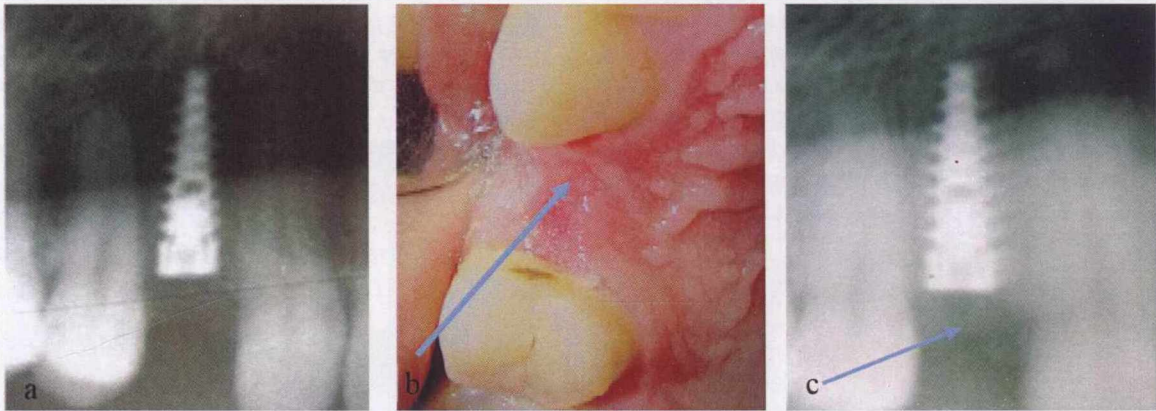


Fig. 3. Expunerea implantului Gr. 1. a) Fragment din OPG - absența d. 14 - instalat implant 3,75-11,5; b) Cinci luni după instalarea implantului – minifistulă cu hiperemie perifocală; osul marginal periimplantar fără resorbție. În centrul opacității (gingiva supraimplantară) în proiecția șurubului de acoperire – sector de radiotransparență.

Fig.3. Implant exposure, first degree. a) OPG fragment – absence of tooth 14, a 3.75-11.5 implant was placed; b) five months after implant placement – mini-fistula with perifocal hyperemia; marginal periimplant bone without resorption. c) In the center of opacity (gingiva above implant) in projection of cover screw – area of radiolucency.

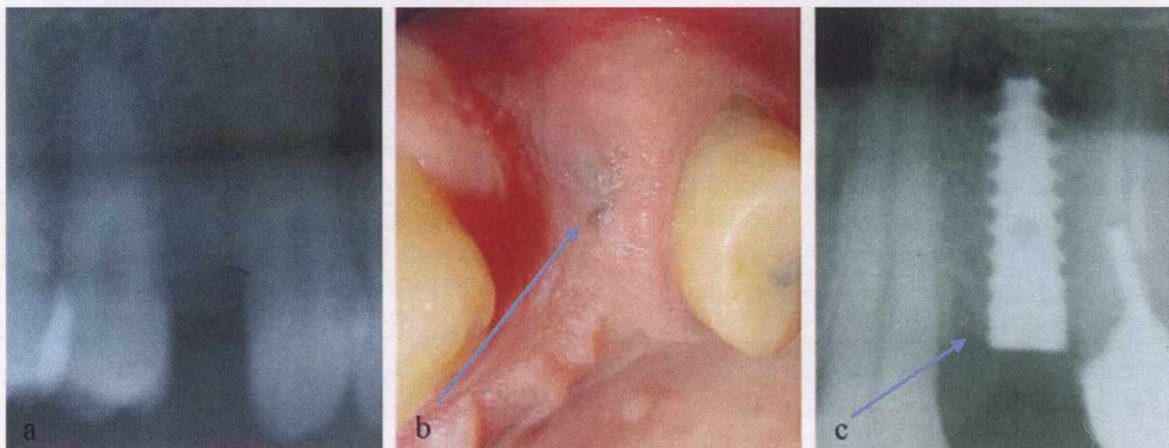


Fig.4. Expunerea implantului - Gr. 2. a). Fragment din OPG - absența d. 24. b). Patru luni după instalarea implantului 3,75-11,5; vizibil într-un punct șurubul de acoperire. c). Resorbție neînsemnată a osului marginal periimplantar. În centrul opacității (gingiva supra-implantară) – aprfundare sub formă de pîlnie.

Fig.4. Implant exposure, second degree. a) OPG fragment – absence of tooth 24 an implant was placed; b) four months after implant placement of 3.75-11.5 size; the cover screw is exposed in one point. c) Insignificant periimplant marginal bone resorption. The gingiva in the center of opacity has a funnel like depression.

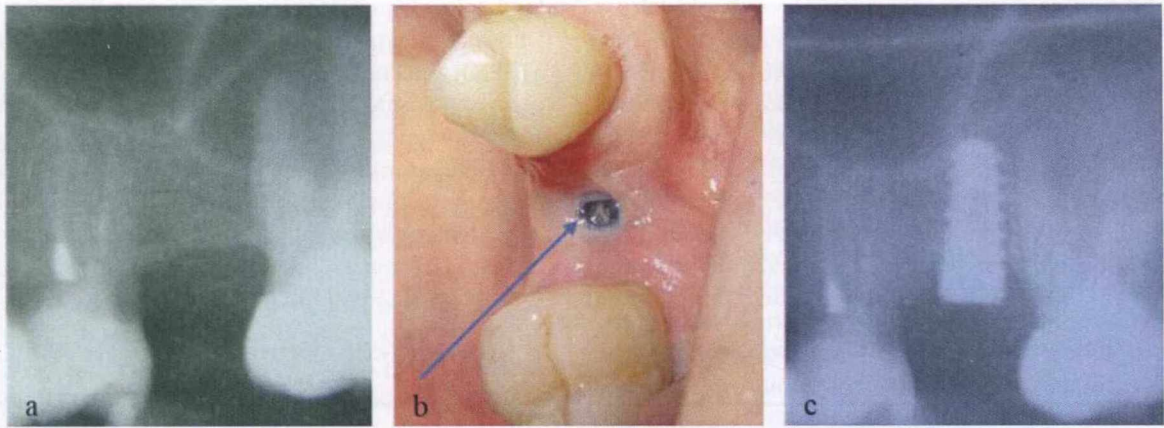


Fig. 5. Expunerea implantului – Gr. 3. a). Fragment din OPG – absența d. 25 – instalat implant. b). Patru luni după instalarea implantului 3,75-10 – vizibil șurubul de acoperire. c). Resorbție de os marginal periimplantar.

Fig.5. Implant exposure, third degree. a) OPG fragment – absence of tooth 25 – implant placed. b) Four months after a 3.75-11.5 mm placement – the cover can be seen. c) Marginal periimplant bone loss.

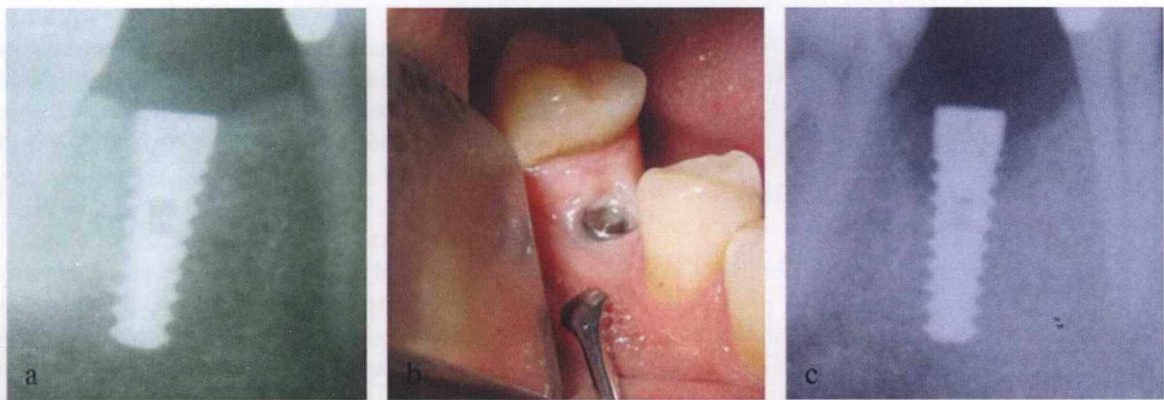


Fig. 6. Expunerea implantului – Gr. 4. a). Fragment din OPG – absența d. 45 – instalat implant 3.75-11,5. b). Trei luni după instalarea implantului – complet expusă platforma implantului. c). Resorbție masivă de os marginal periimplantar.

Fig.6. Implant exposure, fourth degree. a) OPG fragment – absence of tooth 45 – a 3.75-11.5 mm implant placed. b) Three months after surgery – the cover screw completely exposed. c) Massive marginal periimplant bone loss.

Biotipul gros de gingie mai frecvent a fost întâlnit la maxilă – 52,5% (ÎI 95% [39-8-65,3]), vizavi de 12,5% (ÎI 95% [6,1-18,9]) la mandibulă. Frecvența biotipului mediu a fost mai mare la mandibulă – 59,6%, vizavi de 44,1% (ÎI 95% [31,4-56,7]) cazuri la maxilla. Biotipul subțire la mandibulă a fost depistat în 27,9% (ÎI 95% [19,3-36,5]), la maxilă el fiind întâlnit numai în 3,4% (ÎI 95% [-1,2-8,0]) cazuri. Așa dar la maxilă mai frecvent este întâlnit biotipul gingival gros, iar la mandibulă – cel mediu urmat de cel subțire ($\chi^2=46,4$, $gl=2$, $p<0,001$) – testul Pearson χ^2 (chi2). La analiza frecvenței gradului de expunere a implantelor a fost constatat că din cele 49 cu expunere 37 (75,5%; ÎI 95% [63,5-87,6]) sunt de gradul întâi, 5 (10,2%; ÎI 95% [1,7-18,7]) - de gradul doi, 4 (8,2%; ÎI 95% [0,5-15,8]) - de gradul trei și 3 (6,1%; ÎI 95% [-0,6-12,8]) sunt de gradul patru.

Analiza frecvenței dehiscentei la numărul total (mandibula + maxila) de implante este redată în Tabelul 3. Biotipul de gingie subțire a fost constatat la 31 implante (29 la mandibulă, 2 la maxilă). Expoziția implantelor a fost depistată numai la mandibulă - 9 implante. Așa dar din numărul total de cazuri de gin-

Thick biotype was mostly noticed in maxilla – 52.5% (CI 95% [39-8-65.3], versus 12.5% [CI 95% [6.1-18.9]) in mandible. A higher frequency of medium biotype was observed in mandible – 59.6% vs 44.1% in maxilla (CI 95% [31-4-56.7]). The thin biotype was observed in 27.9% in mandible (CI 95% [19.3-36.5]) while the frequency in maxilla was only 3.4% (CI 95% [-1.2-8.0]). Thus, the thick biotype is mostly found in upper jaw in the thin one in the lower jaw ($\chi^2=46.4$, $gl=2$, $p<0.001$) – Pearson test χ^2 (chi2).

The analysis of exposure frequency of gingiva around implants has shown that from 49 cases - 37 had first degree (75.5%; CI 95% [63.5-87.6]), 5 had second degree (10.2%; CI 95% [1.7-18.7]), 4 with third degree (8.2%; CI 95% [0.5-15.8]) and 3 of fourth degree (6.1%; CI 95% [-0.6-12.8]).

The analysis of dehiscence frequency to total implant number (maxilla and mandible) is shown in Table 3. Thin biotype was observed in 31 implants (29 in mandible and 2 in maxilla). Implant exposure occurred in 9 implants from maxilla. Thus, the

gie biotip subțire frecvența expunerii implantelor a fost 29,03% (ÎI 95% [13,1-45,0]). Gingia cu grosime medie a fost întâlnită la 88 implante (62 la mandibulă, 26 la maxilla). În acest grup dehiscența gingiei supraimplantare a fost depistată la 29 implante. Deci frecvența expunerii implantelor în cazul grosimii medii a gingiei este 32,% (ÎI 95% [23,1-42,8]). Biotipul gros de gingie a fost atestat la 44 implante (13 la mandibulă, 31 la maxilă), expunerea fiind constatată în 11 (25%; ÎI 95% [12,2-37,8]) cazuri.

Tabelul 3. Frecvența expunerii implantelor în dependență de biotipul de gingie.

Starea gingiei	Tip gingie						Total – 163 implante	
	Subțire		Mediu		Gros		abs	%
	abs	%	abs	%	abs	%		
Integră	22	70,97	59	67,05	33	75,00	114	69,94
Dehiscență	9	29,03	29	32,95	11	25,00	49	30,06
Total	31	100	88	100	44	100	163	100

Conform rezultatelor obținute putem afirma că tipul de gingie nu influențează expunerea implantelor, atât la mandibulă ($\chi^2=4,69$, $gl=6$, $p>0,05$), maxilă ($\chi^2=1,33$, $gl=6$, $p>0,05$), cât și per total ($\chi^2=2,34$, $gl=6$, $p>0,05$).

Discuții.

Metoda de instalare a implantelor în două ședinți chirurgicale elaborată și aplicată în practică de către Branemark și colaboratorii este viabilă pînă la momentul actual [14]. Ea prevede izolarea plăgii postoperatorii de mediul septic al cavității bucale precum și evitarea acțiunii forțelor masticatorii asupra implantelor pe parcursul osteointegrării lor. Însă analiza rezultatelor clinice a demonstrat că, pe parcursul perioadei de „așteptare” a osteointegrării la unele implante are loc dehiscența gingiei supraimplantare cu dezvoltarea în continuare a procesului inflamator și pierdere de os adiacent implantului [3,15]. Tal H. menționează că dehiscența se poate produce în orice timp al perioadei de osteointegrare iar volumul pierderii de os este în dependență de gradul de expunere a platformei implantelor [4]. Consecințele expunerii spontane a implantelor sunt descrise și în unele cercetări recente [1, 3, 8]. Sub influența cărui (căror) factor are loc distrucția gingiei supraimplantare cu expunerea ulterioară a implantului? Tentativă de a răspunde la această întrebare a fost făcută de către Mendoza cu colaboratorii [5]. A fost studiată probabilitatea expunerii implantelor în dependență de: particularitățile vindecării plăgii după instalarea implantelor, prezența și grosimea gingiei cheratinizate, instalarea implantului imediat postextracțional sau în osul alveolar complet vindecat, utilizarea concomitentă a procedeelelor de regenerare ghidată. Autorii n-au constatat asociere a dehiscenței cu factorii studiați.

Moritz Hertel și colaboratorii [1] studiind această întrebare au constatat că expunerea se întâlnește mai frecvent în sectoarele posterioare ale maxilare-

frequency of implant exposure in from all implants with thin biotype was 29.0% (CI 95% [13.1-45.0%]). Medium thickness gingiva was observed in 88 implants (62 in mandible and 26 in maxilla). The mucosa dehiscence in group was noticed in 29 implants. Thus, the exposure frequency of implants in medium thickness of gingiva was 33.0% (CI 95% [23.1-42.8]). Thick biotype was noticed in 44 implants (13 in mandible and 31 in maxilla), exposure was noticed in 11 cases (25%; CI 95% [12.2-37.8]).

Tabelul 3. Frecvența expunerii implantelor în dependență de biotipul de gingie.

Status of gingiva	Gingiva type						Total – 163 implants	
	Thin		Medium		Thick		abs	%
	abs	%	abs	%	abs	%		
Sound	22	70,97	59	67,05	33	75,00	114	69,94
Dehiscence	9	29,03	29	32,95	11	25,00	49	30,06
Total	31	100	88	100	44	100	163	100

The obtained results have shown that gingival biotype doesn't influence the implant exposure rate neither in mandible ($\chi^2=4.69$, $gl=6$, $p>0.05$), and maxilla ($\chi^2=1.33$, $gl=6$, $p>0.05$) nor overall ($\chi^2=2.34$, $gl=6$, $p>0.05$).

Discussions.

The method of two step implant placement proposed by Branemark et al. is still viable and actual [14]. It foresees the isolation of the wound against septic environment from oral cavity as well as the avoidance of direct action of masticatory forces on implants during their osseointegration. However, the analysis of clinical results has shown that during healing period some implants exhibit soft tissue dehiscence with development of inflammatory process and adjacent bone loss [3, 15]. Tal H. mentions that dehiscence can occur at any time during healing period and the bone loss volume depends on the exposure degree of implant platform [4]. The consequences of spontaneous implant exposure are described also in the recent studies [1, 3, 8]. What is/ are the factor(s) that leads to destruction of gingiva above implants and implant's platform exposure? An attempt was made by Mendoza et al. [5]. The possibility of implant exposure depending on: peculiarities of wound healing after implant placement, presence and thickness of keratinized gingiva, immediate implant placement after tooth extraction or in healed bone, use of guided bone regeneration procedures were studied.

Moritz Hertel et al. [1] have concluded, after studying the subject, that exposure occurs more often in lateral areas of maxilla in men during supra-crestal implant placement with the screw that is higher than the implant platform.

Taking into consideration the above-mentioned fact, we have included into study just implants that met the following criteria: implant platform situated at the crestal level, cover screw did not exceed

lor, la bărbați, la instalarea implantelor supracreștal și când șurubul de acoperire depășește platforma implantelor.

Referitor la această întrebare de către noi în studiu au fost incluse numai implantele care au corespuns următoarelor cerințe: platfotma implantului situată la nivelul corticalei, șurubul de acoperire nu depășea periferia platformei, plaga postoperatorie vindecată *per primam intenționem*. Din cele 163 implantate incluse în studiu la sfârșitul perioadei de osteointegrare la 114(69,94%) gingia supraimplantată a fost integră, la celelalte 49(30,06%) – cu dehiscentă de diferit grad. Care-i pricina? Menționăm că în studiu au fost incluse numai implantele la care plaga postoperatorie a fost vindecată *per primam*. Deci pe parcursul osteointegrării dehiscenta sa dezvoltat în gingia supraimplantată integră. Luând în considerație acest fapt se poate presupune că, procesul distructiv în gingia supraimplantată este inițiat în straturile ei profunde, la hotar cu platforma implantului. În cazurile de dehiscentă *gadul 1*, apreciată la a doua etapă chirurgicală, în majoritatea cazurilor ea s-a dezvoltat asimptomatic, numai 7 pacienți au menționat dureri neinsensate în sectoarele respective. La examinarea gingiei *ad oculos* în sectoarele respective se aprecia o hiperemie limitată localizată în proiecția șurubului de acoperire. Prin examinarea imaginii „foto” la calculator în centrul sectorului respectiv se aprecia o minifistulă punctiformă (fig. 3b). Pe OPG în proiecția gingiei supraimplantate la nivelul șurubului de acoperire adeseori se aprecia o radiotransparență limitată (fig. 3c). Pentru depistarea acestor simptome în faza inițială este necesară o examinare „țintă”. Probabilitatea nediagnosticării fazei inițiale ale dehiscentei evident persistă. Prin aceasta se poate și explica diferențele mari referitor la frecvența dehiscentei gingiei supraimplantate publicate în literatura de specialitate.

Faptul că dehiscenta gingiei supraimplantate este însoțită de proces inflamator iar punctul de „pornire” al ei este situat în vecinătatea șurubului de acoperire ne sugerează ideea că, la instalarea implantelor în spațiul intrainplantar pătrunde microflora din cavitățile bucală și ulterior toxinele ei prin fisura „șurub de acoperire-corp implant” se răspândesc sub gingie și inițiază procesul inflamator. Inflamația poate avea un tablou acut prin abcedare sau cronic prin fistualizare [6].

Concluzie.

În limita studiului efectuat se poate de afirmat că, la instalarea implantelor dentare în două ședinți chirurgicale biotipul gingiei supraimplantate pe parcursul osteointegrării are un rol secundar în aparența expunerii spontane a implantelor.

implant platform, postoperative wound healed by primary intention. The gingiva above implants was sound in 114 implants (69.94%) out of 163, other 49 (30.06%) had dehiscence of different degree. What is the cause? We have mentioned that only implants with wounds healed by primary intention were selected into study. Thus, the dehiscence developed in the sound gingiva during healing period. Taking into consideration this fact, we can suppose that destructive process starts deeply into gingiva at the platform level. The first-degree dehiscence noticed during second stage surgery had developed asymptomatic, only 7 patients mentioned insignificant pain in these areas. During ad oculus examination of these sectors a slight localized hyperemia was noticed at the level of the cover screw. After picture examination on PC, a mini-fistula was noticed at this level (Figure 3b). A limited radiolucency was appreciated above implant on OPG (figure 3c). A targeted examination is required to determine these symptoms in early stages. The possibility of undiagnosed dehiscence is present. This can explain the presence of huge difference in dehiscence frequencies in literature.

The fact that dehiscence of gingiva above implant is associated with an inflammatory process and the starting point is near cover screw lead us to idea of bacterial penetration inside implant from oral cavity during its placement and subsequently their toxins flows under the gingiva through cover screw-implant fissure and initiate inflammation. It may develop with acute picture with abscess or chronic with fistula [6].

Conclusions.

In the limits of this study we can conclude that the gingival biotype during two step implant placement has a secondary role in spontaneous implant exposure.

Bibliography:

1. Hertel M., Roh Y., Neumann K., Strietzel F. Premature exposure of dental implant cover screws. A retrospective evaluation of risk factors and influence on marginal peri-implant bone level changes. *Clin Oral Invest.* 2017; 21:2109-2122.
2. Toljanec J., Banakis M., Willes L. et al. Soft tissue exposure of endosseous implants Between Stage I and Stage II Surgery as a Potential Indicator of Early Crestal Bone Loss. *Int J Oral Maxillofac Implants.* 1999; 14: 436-441.
3. Van Assche N., Collaert B., Coucke W., Quirynen M. Correlation between early perforation of cover screws and marginal bone loss: a retrospective study. *Journal of Clinical Periodontology.* 2008; 35: 76-79.
4. Tal H. Spontaneous early exposure of submerged implants: I. Classification and clinical observations. *Journal of Periodontology.* 1999; 70: 213-219.
5. Mendoza G., Reyes J., Guerrero M. et al. Influence of keratinized tissue on spontaneous exposure of submerged implants: classification and clinical observations. *J Osseointegration.* 2014; 6(3):47-50.
6. Topalo Elvira. Gingivita periimplantară în perioada de osteointegrare a implantelor dentare și consecințele ei. *Medicina Stomatologică.* 2018; Vol. 2-3: 40-49.
7. Tal H., Artzi Z., Moses O. et al. Spontaneous Early Exposure of Submerged Endosseous Implants Resulting in Crestal Bone Loss: A Clinical Evaluation Between Stage I and Stage II Surgery. *Int. J. Oral Maxillofac. Implants.* 2001; 16: 514-521.
8. Cehreli M., Kokat A.M., Uysal S., Akca K. Spontaneous early exposure and marginal bone loss around conventionally and early-placed submerged implants: a double-blind study. *Clin Oral Impl Res.* 2010. 21: 1327-1333.
9. Chen S.T., Darby I.B., Reynolds E.C., Clement J.G. Immediate implant placement postextraction without flap elevation. *Journal of Periodontology.* 2009; 80: 163-172.
10. Bashutski, J.D., Wang, H.L. Common implant esthetic complications. *Implant Dentistry.* 2007; 16: 340-348.
11. Suarez-Lopez Del Amo F, Lin G.H., Monje A. et al. Influence of soft tissue thickness upon peri-implant marginal bone loss: A Systematic review and meta-analysis. *Journal of Periodontology.* 2016; 87: 690- 699.
12. Akcali A., Trullenque-Eriksson A., Sun C. et al. What is the effect of soft tissue thickness on crestal bone loss around dental implants? A systematic review. *Clin. Oral Impl. Res.* 2017; 28:1046-1053.
13. Topalo V., Mostovei A., Chele N. și alții. Metodă de evaluare a remaniierilor osoase periimplantare. *Medicina stomatologică.* 2015; 1(34): 43-46.
14. Brånemark P-I., Adell R., Breine U. et al. Intra-osseous anchorage of dental prostheses. I. Experimental studies. *Scand J Plast Reconstr Surg.* 1969; 3:81-1.
15. Adell R, Lekholm U, Rockler B, Brånemark P-I. A 15 year study of osseointegrated implants In the treatment of the edentulous jaw. *Int J Oral Surg* 1981; 10:387-396.
16. Yoo J-H, Choi B-H, Jingxu Li et al. Influence of premature exposure of implants on early crestal bone loss: an experimental study in dogs. *Oral Surg Oral Med Oral Pathol Oral Radiol Endod.* 2008;105: 702-706.