

8. Romanian Journal of Rhinology, . Ranko Mladina ENT Department, Univ. Hospital Rebro-KBC, Zagreb, Croatia. Complications in endoscopic sinus surgery: ten rules how to avoid embitterment of the surgeon's life. Vol. 2, No. 7, July - September 2012.
9. Surgery. What are the benefits of endoscopic sinus surgery? Marc Dubin, Jivianne Lee, Troy D Woodard, pp.32-34
10. Оториноларингология национальное руководство Москва 2008, В Т Пальчун. Стр 870-878; 1016-1019

## **ASPECTE EPIDEMIOLOGICE ALE CORPILOR STRĂINI TRAHEOBRONȘICI LA COPII**

**Xenia Moscalu, Lia Cotovan, Lucia Șciurov, Alexandru Didencu,  
Vasile Gavriluța, Mihail Maniuc**  
Catedra Otorinolaringologie, USMF “ Nicolae Testemițanu”

### **Summary**

#### *Epidemiological aspects of tracheobronchial foreign bodies in children*

Tracheobronchial foreign bodies is a pathology quite common for childhood period. Foreign body aspiration is always unexpected and comes in the most varied conditions. In most cases, foreign bodies enter the body through natural means, very rarely - during surgery (tracheotomy, adenotomy, removal of foreign bodies from the nasal cavity, dental surgery), as well as penetrating injuries of the chest, neck, larynx.

Depending on the type, size and nature of the foreign bodies, they are located in different parts of the respiratory tract. In the trachea, they usually do not retain and in up to 80% of cases they enter the right bronchus. Pathological changes in the airways depend on the nature, size, foreign body, and time of its presence in the respiratory tract.

Delayed diagnosis of tracheobronchial foreign bodies increase the risk of complications and their severity.

### **Rezumat**

Corpui străini traheobronșici – patologie destul de răspândită a perioadei copilăriei. Aspirația de corp străin este întotdeauna neașteptată și apare în cele mai variate condiții. În majoritatea cazurilor, corpurile străine patrund în organism prin mijloace naturale, foarte rar - în timpul intervenției chirurgicale (traheotomie, adenotomie, îndepărtarea corpurilor străine din cavitatea nazală, chirurgia dentară), precum și prin leziunile penetrante ale cutiei toracice, gâtului, laringelui.

În funcție de forma, mărimea și natura corpurilor străine aspirate, ele sunt localizate în diferite părți ale tractului respirator. În trahee, ele, de obicei, nu se rețin și pînă la 80% cazuri patrund în bronhul drept. Modificările patologice în căile respiratorii depind de natura, mărimea corpului străin, și timpul prezenței sale în tractul respirator.

Întîrzierea diagnosticării corpurilor străini traheobronșici crește riscul apariției complicațiilor și gravitatea lor.

### **Scopul**

Lucrarea a avut ca scop studiul aspectelor epidemiologice ale corpurilor străini traheobronșici la copii.

### **Obiective**

1. Elucidarea factorilor care predispon la aspirația corpurilor străini traheobronșici (CSTB) la copii.
2. Determinarea grupei de vîrstă supusă riscului major de aspirația CSTB.

### 3. Studiul prevalenței naturii corpului străin (CS) inhalat.

#### Actualitatea temei

Aspirarea corpurilor străine poate oricând deveni urgență medicală, periculoasă pentru viață. Pericolul cel mai mare îl reprezintă CS masiv, care poate obtura totalmente căile respiratorii inferioare (CRI), iar persistența lui și încercarea de a-l evacua poate determina apariția fulminantă a asfixiei, detresei respiratorii acute, insuficienței cardiace, pneumotoraxului, hemoptiziei, stenozei bronșice și uneori la exitus. Gradul mai mic de obstrucție, sau migrarea corpului străin mai jos de carină pot rezulta într-un complex de simptome mai puțin severe. Diagnosticul CSTB este dificil la copii. Sunt câteva motive care determină întârzierea diagnosticului:

- Procesul de aspirație este deseori fără martori, sau părinții neagă acest fapt;
- După un episod inițial de tuse paroxistică, urmează faza asimptomatică, de aproximativ o săptămână, care duce la dezvoltarea pneumoniei sau a altor complicații;
- În faza simptomatică, acuzele sunt deseori atribuite infecției virale, sau astmului bronșic;
- Multe dintre simptomele apărute tardiv sunt secundare și răspund la bronhodilatatoare și antibiotice.

Conform datelor literaturii, aspirarea de corpi străini traheobronșici reprezintă circa 11% din urgențele otorinolaringologice.

În SUA decedează anual peste 3.000 de pacienți cu corpi străini traheobronșici. Incidența maximă este la copiii între 6 luni și 4 ani. S-a constatat că 90% din decese prin aspirație de corp străin sunt copiii mai mici de 5 ani, 65% din decese sunt înregistrate la sugari – predominând aspirația de lapte. La copilul mic și preșcolar, însă, predomină aspirațiile accidentale cu jucării, semințe, alune, boabe de fasole, porumb, etc.

#### Material și metode

Am efectuat un studiu retrospectiv pe 44 pacienți cu CSTB, internați și tratați în Clinica ORL a Institutului Mamei și Copilului din Chișinău, în intervalul dintre anii 2007-2011.

Studiul prezent reprezintă date din documentația medicală din arhiva spitalicească.

Pacienții s-au evaluat după următoarele criterii:

- Vârsta pacienților;
- Genul;
- Localizarea corpului străin;
- Natura corpului străin;
- Repartizarea pe ani;
- Distribuția sezonieră.

#### Rezultate și discuții

Dintre cazurile confirmate de CSTB pe perioada anilor 2007-2011 s-a determinat o repartizare neuniformă a pacienților.

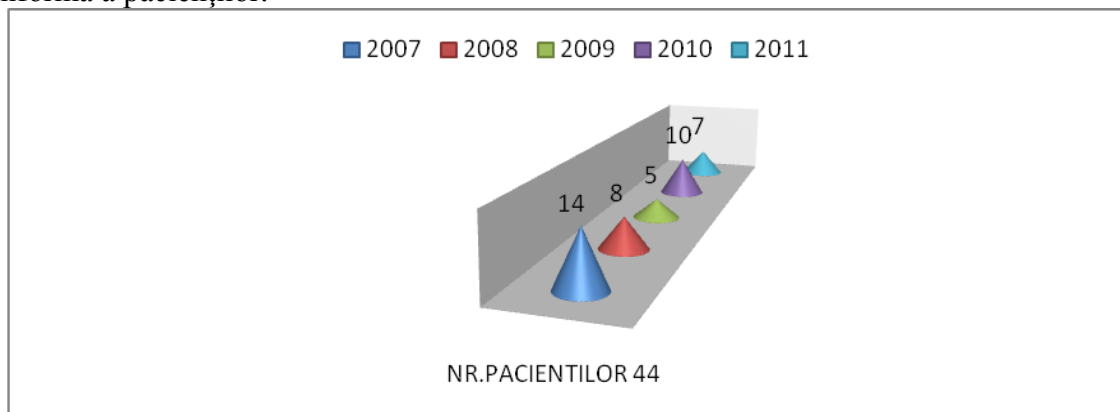
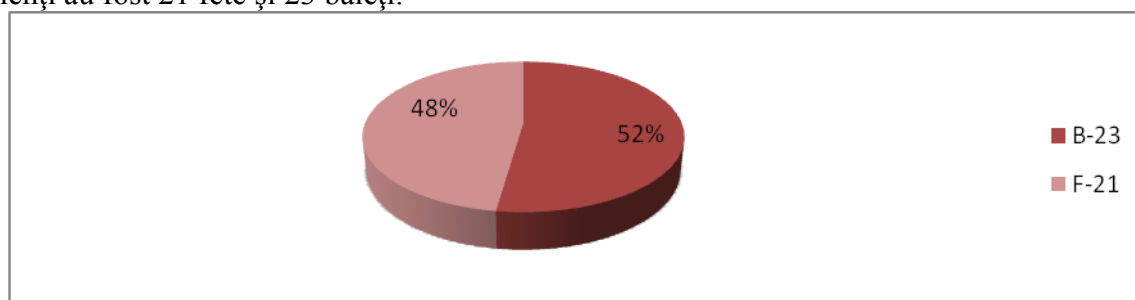


Fig. 1. Repartizarea pacienților pe ani

Conform studiului efectuat, am constatat că raportul dintre pacienții băieți și fete, confirmați cu CSTB a constituit 48 % fete la 52 % băieți, respectiv din eșantionul de 44 de pacienți au fost 21 fete și 23 băieți.



**Fig. 2. Reprezentarea pacienților după gen**

Comparând datele obținute cu cele din literatura de specialitate se remarcă predominanța aspirației de corp străin la băieți, ce se datorează maturizării mai lente a tracturilor nervoase, care coordonează cele trei mecanisme de apărare, precum și faptului că, în general băieții sunt mai agitați și mai greu de supravegheat [2, 3, 11].

Analizând pacienții după vîrstă, am constatat că grupa de vîrstă cea mai afectată a fost cea de 1-2 ani (66,0%), ceea ce o alcătuiesc 29 dintre pacienți, fiind urmată de categoria de vîrstă 2-3 ani cu 20,5%- 9 pacienți. Copii cu vîrstă de 11 ani s-au plasat pe locul 3 cu 4,5% (2 pacienți), iar grupelor de vîrstă 0-1 an, 7, 8 și 9 ani le revine câte 2,25%, adică câte un pacient la fiecare grupă.

**Tabelul 1**

**Distribuția pacienților conform vârstei**

<b>VÎRSTA</b>	<b>NR. PACIENȚILOR</b>	<b>%</b>
<b>0-1 ani</b>	1	2,25
<b>1-2 ani</b>	29	66,0
<b>2-3 ani</b>	9	20,5
<b>7 ani</b>	1	2,25
<b>8 ani</b>	1	2,25
<b>9 ani</b>	1	2,25
<b>11 ani</b>	2	4,5

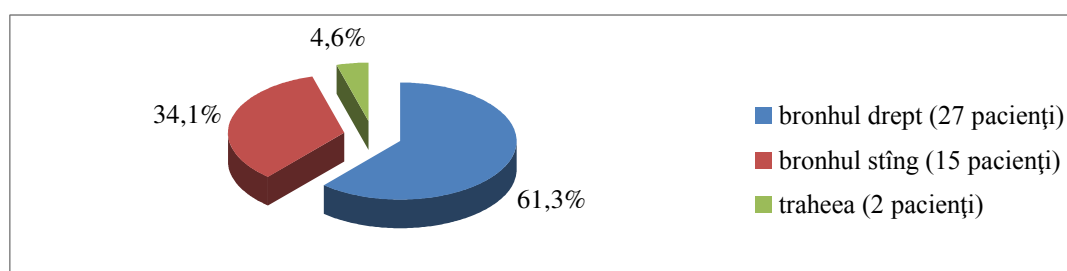
Literatura de specialitate spune că, cele mai multe cazuri se întîlnesc la copii cu vîrstă cuprinsă între 6 luni și 4 ani, cu un vîrf de frecvență între 18 luni și 2 ani [1-3, 5, 7].

Factorii favorizanți pentru aspirația de corpi străini la copii sunt reprezentați de:

- Limba mare, iar epiglota - lungă și mai îngustă. Copii pînă la 5 luni au respirație nasală. Un alt factor ar fi, plasarea înaltă a laringelui la copii și ca rezultat micșorarea distanței dintre cavitatea bucală și laringe [6];
- Curiozitatea crescută asupra lumii înconjurătoare pe care și-o exercită printr-o maximă activitate exploratorie "mîna - gură";
- Tendința copiilor de a fugi, sau de a se juca în timpul alimentației;
- Absența molarilor - scade abilitatea de a mesteca suficient mîncarea, lăsînd bucăți mari de mîncare nemestecată [2];
- Copiii mici au o capacitate scăzută de mestecare și o frecvență respiratorie crescută; de aceea orice obiect introdus în gură are o probabilitate mai mare de a fi aspirat decît la copiii mai în vîrstă [8];
- Copiii nu au o coordonare completă a gurii și a limbii;
- Copiilor mici le lipsește, de asemenea, și coordonarea înghițitului și a închiderii glotice;
- Administrarea de alimente neadecvate ca mărime și consistența pentru vîrstă copilului;

- Alimentația în decubit dorsal;
- Prezența la îndemîna copilului a unor corpi străini (pe care acesta îi introduce în gura din joacă) și lipsa de supraveghere și vigilență din partea adulților [2, 15, 16];
- Introducerea corpurilor străini în gura copilului (chiar la sugarul foarte mic) de către o altă persoană, în general, frați, și care ulterior sunt aspirați în căile respiratorii;
- Împingerea unui corp străin aflat în fosele nazale, de către o persoană neexperimentată, care încearcă să-l extragă; copilul, zbătîndu-se, îl aspiră imediat ce acesta a căzut în cavum [10, 11,12].

Analizînd repartiția pacienților în dependență de localizarea corpului străin, observăm o pondere a acestora în bronhul drept cu 61,3% (27 pacienți), față de cei din bronhul stîng – 34,1% (15 pacienți) și trahee - 4,6% (2 pacienți). Acest parametru este în conformitate cu datele epidemiologice internaționale referitoare la localizarea CS în bronhul drept(57- 67%) [2, 8, 14, 15].



**Fig. 3. Localizarea corpului străin**

Preponderența pătrunderii CS în bronhul drept este determinată de particularitățile acestuia: reprezintă continuarea traheei, ramificîndu-se de la ea sub un unghi de 24°( bronhul stîng - sub unghiul de 45°). În afară de aceasta, plămînul drept are volum și forța de aspirație mai mare, carena este situată spre stînga [3, 6, 7].

Migrarea corpurilor străini nefixați în trahee, obiectiv se manifestă prin simptomul de “clacment”, care se aude la distanță și apare în rezultatul lovirii CS migrant de pereții traheei și de corzile vocale închise, la respirația forțată și tuse. CS migratori prezintă pericol mare, deoarece pot brusc obtura orificiul glotic cu dezvoltarea asfixiei [1, 6, 16].

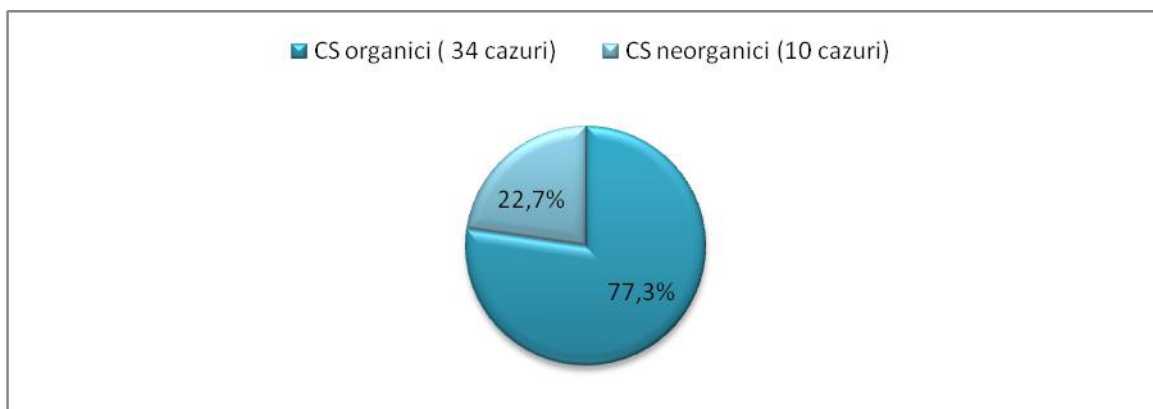
La pătrunderea CS în bronh dispar toate simptomele subiective externe. Vocea se restabilește, respirația se stabilizează, devine liberă, fiind compensată de plămînul sănătos, bronhul caruia este liber.

Presiunea negativă pulmonară aspiră CS în căile respiratorii inferioare.

Manifestările clinice ale CSTB depind de nivelul localizării acestuia și obstrucția lumenului bronșic. Se deosebesc 3 tipuri de bronhostenoză:

- Total: se dezvoltă atelectazia, auscultativ – lipsa murmurului vezicular iar percutor sunet mat. Examenul radiologic ne relevă deplasarea organelor mediastinului de partea bronhului obturat (sindromul Holzknecht - Jacobsohn).
- Parțial: pe lîngă deplasarea organelor mediastinului, se mai diferențiază intensitatea diferită a cîmpurilor pulmonare, asimetrie costală, imobilitatea cupolei diafragmale de partea bronhului afectat.
- Cu supapă: se dezvoltă emfizemul segmentului corespunzător pulmonar. La auscultație se determină diminuarea murmurului vezicular și raluri ronflante. La percuție se determina sunet de “cutie” [17].

Potrivit diagramei prezentate, rata pacienților studiați cu CSTB de origine organică constituie 77,3% - 34 cazuri, iar cei neorganici 22,7%, sau 10 cazuri. Datele literaturii de specialitate menționează că, aproximativ în 78% cazuri, la copii CSTB sunt de natură organică.



**Fig. 5. Tipul CS**

**Tabelul 2**

**Natura corpului străin**

Natura CS	% și numărul de cazuri
CS organici	77,3% - 34
Semințe de floarea soarelui	29,6% - 13
Arahide	20,7% - 9
Semințe de harbuz	15,25% - 7
Oase	6,9% - 3
Boboase	4,6% - 2
CS neorganici	22,7% - 10
Ace decorative	9,2% - 4
Monede	9,2% - 4
Nasturi	4,6% - 2

Natura CSTB este foarte variată.

În lotul cercetat se observă predominanța netă a corpurilor străini organici vegetali (77,3%), semințele de floarea-soarelui ocupă locul întâi (13 cazuri), urmat de arahide (9 cazuri), și seminte de harbuz (7 cazuri), crescând gravitatea cazurilor analizate, deoarece prin uleiurile volatile pe care le conțin produc leziuni bronșice rapide și astfel necesitatea extragerii lor în regim de maximă urgență, precum și tratament suportiv ulterior intervenției endoscopice [1, 2, 14].

CS neorganici alcătuiesc 22,7%. Dintre ele, cele mai frecvente sunt acele decorative și monedele în câte 9,2% cazuri, fiind urmate de nasturi cu 4,6 %.

Natura CS și reacția țesuturilor locale la aceștia determină schimbări pato-fiziologice variate.

CS vegetali sunt deosebit de periculoși și duc la dezvoltarea complicațiilor grave. Ei sunt radiotransparenți, greu de diagnosticat și, prin urmare, în unele cazuri sunt stagnați un timp îndelungat în bronhii, se umflă, sunt supuși descompunerii, se farîmițează la tentativa de ai înlătura, fiind propulsați în bronhiile de calibru mai mic, provocînd procese inflamatorii pulmonare de durată. Pe lângă obstrucție, mai induc inflamația, edemul mucoasei, infiltrație celulară și formarea țesutului de granulație, făcînd înlăturarea lor mai dificilă [14, 17].

Evacuarea desinestătătoare a CS este împiedicată de, așa numitul, fenomen de supapă al arborelui traheobronșic, manifestat prin dilatarea la inspir și îngustarea la expir a bronhiilor [5, 17].

Diagnosticul definitiv și înlăturarea CS se realizează prin metodele endoscopice (laringoscopie și traheobronhoscopie) [6, 14, 16, 17].

**Concluzii**

1. Particularitățile de vîrstă, stilul de viață a populației și specificul alimentației sînt factorii principali care duc la aspirația CSTB la copii.

2. Vîrsta cuprinsă între 1-2 ani reprezintă perioada cu frecvență majoră de aspirație a CSTB la copii cu o ușoară predominare a băieților față de fete.
3. În funcție de natura CS inhalat la copii se constată predominarea CS organici comparativ cu cei anorganici.

### **Bibliografie**

1. AL-HILOU R et al. – Inhalation of foreign bodies by children: Review of experience with 74 cases *The Journal of Laryngology and Otology*, June 1991, Vol. 105, pp. 466-470;
2. Anghelina L., Ionita E., Anghelina F., Stanescu L., Cornitescu G. – Corpi straini traheobronsici la copil – aspect diagnostic si terapeutice, *REVISTA ROMÂNĂ DE PEDIATRIE– VOLUMUL LXII, NR. 1, AN 2013; 58 – 60*
3. Banerjee A., Subba R., Khannaj S.K., et al. – Laryngo-tracheo-bronchial foreign bodies in children, *The Journal of Laryngology and Otology*, November 1988. Vol. 102. pp. 1029-1032;
4. Barreto RL, Holinger LD. Foreign bodies of the airway and esophagus. In: Cummings CW. *Otolaryngology, Head and Neck surgery*, Philadelphia: Mosby, 2005: 4343-4353;
5. Bittencourt PF, Camargos PA.-Foreign body aspiration. *J Pediatr (Rio J)*. 2002 Jan-Feb; 78(1):9-18. Portuguese.
6. Farrell PT. Rigid bronchoscopy for foreign body removal: anaesthesia and ventilation. *Paediatr Anaesth* 2004; 14: 84–9;
7. Holinger LD. Foreign bodies of the airway. In: Behrman RE. *Nelson textbook of Pediatrics*, Philadelphia: Saunders; 2005. P. 1411-1413;
8. Kamaljit K, Nishi S , Bapna A. Foreign bodies in the tracheobronchial tree: A prospective study of fifty cases, *Indian Journal of Otolaryngology and head Surgery*, 2002, 54(1): 29-34;
9. Liancai Mu, Deqiang Sun, Ping He– Radiological diagnosis of aspirated foreign bodies in children:Review of 343 cases,*The Journal of Laryngology and Otology*, October 1990, Vol. 104, pp. 778-782;
10. Lone S.A., Lateef M. – Foreign Body in Tracheobronchial Tree, *J. K. Science* Vol. 6 No. 2, April-June 2004;
11. Mahyar A., Tarlan S. - Foreign body aspiration in children, *Acta Medica Iranica*, 2008;46(2): 115-119;
12. Midulla F, Guideir, Barbato A, Foreign body aspiration in children *pediatrics International* 2005, 47(6): 663-609;
13. Midulla Fabio, Guidi Roberto, Barbato Angelo, Capocaccia Paolo, Forenza Nicola et al.- Foreign body aspiration in children, *Pediatrics International*, December 2005, Volume 47, Issue 6, pages 663–668;
14. Schmidt H., Manegold B. C.- Foreign body aspiration in children, *Surgical Endoscopy* , July 2000, Volume 14, Issue 7, pp 644-648;
15. Tomaskea M., Gerberb A., Stockera S. et al.– Tracheobronchial foreign body aspiration in children – diagnostic value of symptoms and signs, *SWISS MED WKLY* 2006; 136:533–538;
16. Vijaykumar T. Kalyanappagol, N.H. Kulkarni, L. et al.– Management Of Tracheobronchial Foreign Body Aspirations In Paediatric Age Group - A 10 Year Retrospective Analysis, *Indian Journal Of Anaesthesia*, February 2007 20 *Indian J. Anaesth.*2007; 51 (1) : 20 – 23;
17. <http://emedicine.medscape.com/article/298940-overview>.