

# DIAGNOSTICUL DIFERENȚIAL AL OBSTRUCȚIEI CONGENITALE A SEGMENTULUI PIELO-URETERAL LA COPII

## DIFFERENTIAL DIAGNOSIS OF CONGENITAL OBSTRUCTIONS OF PYELO-URETERAL SEGMENT IN CHILDREN

**Bernic Jana, Celac Victoria, Curajos Anatolie, Dzero Vera, Roller Victor, Zaharia Ion, Revenco Adrian, Seu Larisa, Ghețeu Eugen**

*Catedra de chirurgie, ortopedie și anesteziologie pediatrică USMF „Nicolae Testemițanu”*

*Laboratorul Infecții Chirurgicale la copii, IMSP Institutul Mamei și Copilului*

*Centrul Național Științifico-Practic de Chirurgie Pediatrică „Academician Natalia Gheorghiu”, Clinica de Urologie Pediatrică*

### Rezumat

Pe parcursul ultimilor ani se determină o creștere a numărului malformațiilor congenitale diagnosticate la copii, mai ales la nivelul segmentului pieloureteral, care creează dificultăți în diagnosticul diferențial. În acest context, această lucrare încearcă să găsească răspuns la întrebările apărute.

### Summary

Over the last years, there has been an increase in the number of congenital malformations in children, especially at the level of the pyeloureteral segment, which creates difficulties in differential diagnosis. In this context, in this study we tried to answer the given questions.

### Introducere

Obstrucția congenitală a segmentului pieloureteral (SPU) este permanent în atenția specialiștilor prin acțiunea multifactorială și complexă, care o exercită asupra organismului copilului [1, 2]. Publicațiile din ultimele decenii prezintă un interes sporit față de această patologie, în special, în elaborarea tacticii diferențial-diagnostice cu scopul de a depista atât dereglări organice, cât și funcționale ce servesc ca factori cauzali în dilatarea bazinetului și cavităților intrarenale [3, 4, 5, 6, 7].

**Scopul lucrării:** implementarea noilor tehnologii de diagnostic ce vor facilita stabilirea algoritmului medico-chirurgical și a unui diagnostic cert precoce cu aplicarea tratamentului adecvat.

### Material și metode

Studiul dat a inclus 1249 de pacienți cu vârstă 3 luni-18 ani, internați în Centrul Național Științifico-Practic de Chirurgie Pediatrică „Academician Natalia Gheorghiu” pe parcursul a 10 ani (2008-2018) evaluați cu suspjecție la obstrucția SPU.

Diagnosticul clinic a fost stabilit în baza datelor clinico-paraclinice (examinarea clinică a bolnavului, de laborator (teste biochimice, teste de retenție azotată (ureea, creatinina, acidul uric etc.), teste urodinamice (ritmul urinar etc.)), cistoureteroscopia, explorări imagistice (ecografia renală, radiografia reno-vezicală simplă, urografia intravenoasă, cistoureterografia micțională, scintigrafia renală, tomografia computerizată, RMN), studiului histopatologic al materialului intra- și postoperator.

### Rezultate

La copii pieloectazia poate fi provocată de obstrucția organică sau funcțională a segmentului pieloureteral. Obstrucția funcțională, indusă de insuficiența dezvoltării segmentului pieloureteral la copii, condiționat de vârstă și

de pieloectazie, se poate manifesta ani la rând fără reducerea grosimii parenchimului renal, fără dereglarea funcției renale și fără manifestări clinice. Acești copii nu necesită corecție chirurgicală.

**Metoda de bază pentru diagnosticul diferențial** al obstrucției funcționale a fluxului de urină de cea organică este sonografia diuretică. În pofida utilizării pe larg, interpretarea datelor sonografiei diuretice întâlnește unele dificultăți din lipsa metodelor de investigație standard și a sistemului de apreciere unică.

Utilizarea metodelor de ecografie diuretică și scintigrafie ca test screening permite să depistăm pacienții cu dereglarea neobstructivă a urodinamicii căilor urinare superioare și a pacienților cu obstrucție organică care necesită investigații suplimentare și corecție chirurgicală.

La acești pacienți obligatoriu trebuie să apreciem indicele raportului dintre dimensiunile calicelor și grosimea parenchimului care în normă  $\leq 1,0$ ; mărirea acestuia, după părerea noastră, indică la obstrucție organică, iar mărirea tensiunii intrarenale este o indicație pentru intervenție chirurgicală.

La ecografie, în caz de pieloectazie, trebuie se ținem cont de următoarele principii:

1. Aprecierea gradului de hidronefroză se efectuează după micție, deoarece la o hiperhidratare și vezica urinară plină poate avea loc dilatarea calicelor și bazinetelor.

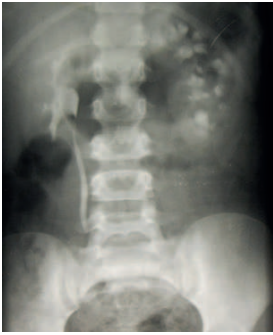2. Este necesară diferențierea strictă a bazinetelor extrarenale. Cu acest scop se compară ambii rinichi, se studiază vezica urinară și ureterele.

În caz de afectare multichistică, ecografic se depistează mai multe formațiuni chistice, de diferite forme și dimensiuni, în locul tipic al rinichiului. Parenchimul nu se apreciază, iar în caz de hidrocalicoză acesta este prezent, fiind subțiat la poli.

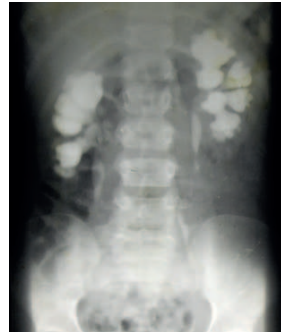La urografie i/v, în caz de multichistoză renală, funcția

rinichiului lipsește. În hidronefroză avansată, în poziție ortostatică, la urografie se apreciază „cuib de rândunică”.

Altă afecțiune cu care trebuie să facem diagnostic diferențial este megapolicalicoză – o afecțiune congenitală caracteristică prin dilatarea calicelor și creșterea numărului lor până la 20, uneori și mai mult. Bazinetele și ureterele nu sunt modificate. Parametrii funcționali și funcția excretorie a rinichiului este păstrată, fapt ce se confirmă la urografie intravenoasă (întârziată) (Figura 1, 2), ecografie diuretică și/sau scintigrafie în dinamică. Copiii cu megacalicoză nu necesită tratament chirurgical.



**Figura 1.** Urografie intravenoasă – pe stânga megacalicoză.



**Figura 2.** Urografie intravenoasă. Urolitiază bilaterală, concremente în ambele bazinete, hidrocalicoză. Bazinetele nu sunt dilatate.

Dacă la ecografie s-a depistat pieloectazie, este necesar de a stabili cauza și nivelul obstrucției. În dilatarea cavităților renale, fără modificarea ureterelor, se presupune obstrucția la nivelul segmentului pielo-ureteral.

În baza gradului hidronefrozei nu putem prognoza probabilitatea refluxului vezico-ureteral și gradul acestuia, iar prezența pielectaziei nu exclude un reflux avansat.

Ca și hidronefroza, refluxul vezico-ureteral, în perioada neonatală, mai ales cel avansat se întâlnește mai frecvent la băieți. Dacă refluxul vezico-ureteral nu este depistat se efectuează urografie intravenoasă, pentru aprecierea funcției și formei cavităților renale. În cazul dilatării ureterelor la ecografie, la urografia intravenoasă funcția este diminuată. Se repetă clișeu radiologic întârziat în poziție ortostatică după micțiune, când se apreciază dilatarea porțiunii distale a ureterului – megaureter sau în poziție „prone”.

Dacă la ecografie se depistează pieloectazie, dilatarea ureterului și mărirea vezicii urinare în volum, este necesar de a exclude vezica urinară neurogenă și/sau obstrucția infravezicală. Cu acest scop, inițial se efectuează cistouretrografia micțională. Dacă se exclude refluxul vezico-ureteral și obstrucția uretrei, se efectuează investigații suplimentare:

- ✓ Cistometria
- ✓ Urofloumetria
- ✓ Ritmul micțiunii

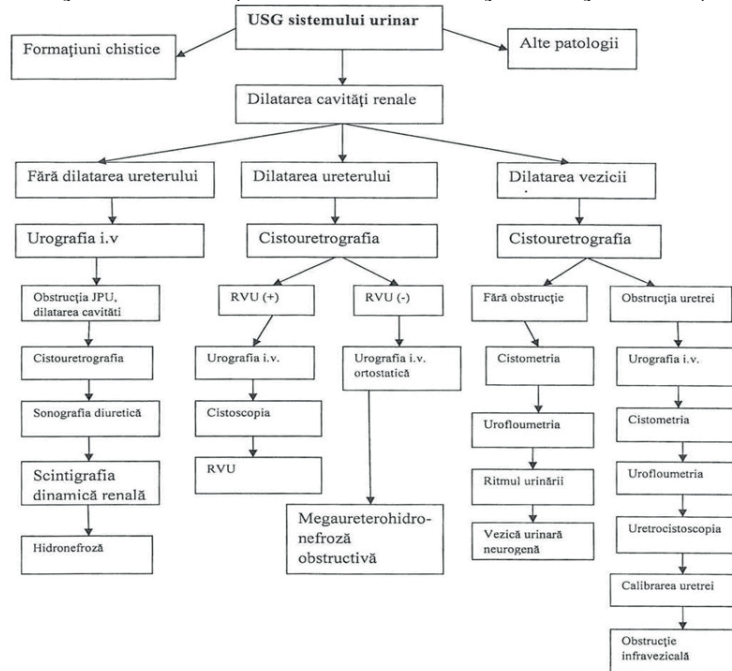
Pentru a exclude obstrucția uretrei se efectuează:

- ✓ Urografia i/v
- ✓ Cistometria
- ✓ Urofloumetria
- ✓ Uretrocistoscopia
- ✓ Calibrarea uretrei (la băieți cu sonda „olivară”)

În baza studiului efectuat am elaborat un algoritm de conduită de diagnostic diferențial al pacientului cu hidronefroză (Tabelul 1).

**Tabelul 1**

*Algoritm general de conduită a pacientului cu hidronefroză congenitală-diagnostic diferențial*



### Concluzii

1. Utilizarea tehnicilor speciale de diagnostic paraclinice sunt un element-cheie în managementul medico-chirurgical al acestor pacienți.

2. Un diagnostic diferențial corect permite de a iniția un tratament individualizat.

3. Diagnosticul diferențial al obstrucțiilor congenitale ale SPU este justificat reieșind din gravitatea clinică persistentă, evoluția fatală a unui mare număr de cazuri cu acțiune de durată deosebit de drastică asupra parenchimului renal și consecințe nefaste asupra organismului copilului și mai apoi a adultului.

**Bibliografie**

1. Curajos B. Compendiu de urologie pediatrică. Chișinău, 2018. 320p.
  2. Chavhan G., Daneman A., Moineddin E. et al. Renal pyramid echogenicity in ureteropelvic junction obstruction: correlation between altered echogenicity and differential renal function. *Pediatr. Radiol.*, 2008; 38 (10): p. 1068-73.
  3. Curajos B. Compendiu de urologie pediatrică. Chișinău, 2018, p. 80-92.
  4. Sinescu I. Urologie clinică. Editura Medicală Amaltea. București, 1998, p.303-309.
  5. Tong A., Henning P., Wong G., Mc Taggart S., Mackie F., Carroll R., Craig J. Experiences and perspectives of adolescents and young adults with advanced CKD. *Am. J. Kidney Dis.* 2013; 61 (3): p. 375-384.
  6. Tong A., Samuel S., Zappitelli M., Dart A., Furth S., Eddy A., et al. Standardised Outcomes in Nephrology – Children and Adolescents (SONG- Kids): a protocol for establishing a core outcome set for children with chronic kidney disease. *Trials.* 2016; 16, p. 401.
  7. Данков Б.М., Аутов Б.М., Ванчиков Б.Л. Современные технологии в педиатрии и детской хирургии. Материалы 5 – го Российского конгресса. Москва, 2006, с. 519.
  8. Bălănescu L., Bălănescu R. Chirurgie neonatală diagnostic și tratament. Ed. Universitară Carol Davila, București, 2015, p. 405-413.
-