

TRATAMENTUL CHIRURGICAL ÎN ANOMALIILE DENTO-MAXILARE ÎN PLAN SAGITAL

Mihaela Ciucea,
medic-rezident specialitatea ortodonție anul I,
IP USMF „Nicolae Testemițanu“
Dumitru Sirbu^{1,3},
doctor în științe medicale, conferențiar universitar
Strișca Stanislav¹,
asistent universitar
Trifan Valentina²,
doctor în științe medicale, conferențiar universitar
Chele Nicolae¹,
doctor habilitat în științe medicale, profesor
universitar

¹ *Catedra de chirurgie oro-maxilo-facială și implantologie orală „Arsenie Guțan“, IP USMF „Nicolae Testemițanu“*

² *Catedra de ortodonție, IP USMF „Nicolae Testemițanu“*

³ *Clinica stomatologică SRL „Omni Dent“*

Rezumat

Chirurgia ortognată presupune totalitatea intervențiilor chirurgicale de corectare a deformărilor musculo-scheletale, dento-osoase și ale țesuturilor moi ale maxilarelor, fiind metoda de tratament de elecție pentru anomalii dento-maxilare (ADM) severe, ce nu pot fi reabilite doar prin tratament ortodontic. Scopul lucrării. Evaluarea particularităților de diagnostic și tratament a pacienților cu ADM în plan sagital. Material și metode: 22 de pacienți, cu vârsta cuprinsă între 20 și 46 ani, cu ADM în plan sagital, în perioada 2016—2021. Etapa chirurgicală propriu — zisă s-a realizat în condiții de staționar, iar în ambulator a avut loc evaluarea clinică și paraclinică a pacienților prin examen fotostatic, modele de studiu, OPG, CBCT, TRG, scanare intraorală. Rezultate: Predominarea pacienților cu clasa III scheletală (77,3%), față de clasa II (22,7%). Osteotomiile utilizate: Le Fort 1 pentru maxilă, osteotomia ramului mandibular după Obwegeser — Dal Pont pentru mandibulă și genioplastia pentru re poziționarea mentonului. Trauma chirurgicală inevitabilă pentru poziționarea corectă a maxilarelor duce intraoperator la hemoragii, hematoame și stări postoperatorii acceptabile din punct de vedere traumatic suportat. Concluzii. Tratamentul ortodontico-chirurgical este o metodă sigură

SURGICAL TREATMENT OF THE DENTO-MAXILLARY ANOMALIES IN THE SAGITTAL PLANE

Mihaela Ciucea,
1st year resident doctor in orthodontics
Dumitru Sirbu^{1,3},
PhD, associate professor
Strișca Stanislav¹,
university assistant
Trifan Valentina²,
PhD, associate professor
Chele Nicolae¹,
PhD, university professor

¹ *Department of Oral and Maxillofacial Surgery and Oral Implantology „Arsenie Guțan“, Nicolae Testemițanu SUMPh*

² *Department of Orthodontics, Nicolae Testemițanu SUMPh*

³ *Dental clinic „Omni Dent“*

Summary

Orthognathic surgery involves all surgical interventions to correct musculoskeletal, dental and soft tissue deformities of the jaws, being the treatment method of choice for severe dento-maxillary anomalies, which cannot be rehabilitated by orthodontic treatment alone. The purpose. Evaluation of the particularities of diagnosis and treatment of patients with jaw anomalies in sagittal plane. Material and methods: 22 patients aged between 20 and 46 years, during the period 2016—2021. The surgical stage occurred in stationary conditions, and the clinical and paraclinical evaluation of the patients took place in dental clinic through photostatic examination, study models, radiological examination, intraoral scanning. Results: Predominance of patients with skeletal Class III (77.3%), compared to Class II (22.7%). Osteotomies used: Le Fort 1 for maxilla, osteotomy of the mandibular ramus Obwegeser — Dal Pont for the lower jaw and genioplasty for repositioning the chin. The unavoidable surgical trauma for the correct positioning of the jaws leads to intraoperative hemorrhages, hematomas and postoperative conditions acceptable from the point of view of the endured trauma. Conclusions. The orthodontic-surgical treatment is a safe method of rehabilitating patients with anomalies in sagittal plane, with postsurgical results superior to intraoperative risks and complications.

de reabilitare a pacienților cu ADM în plan sagital, cu rezultate postoperatorii superioare riscurilor și complicațiilor intraoperatorii.

Cuvinte-cheie: anomalii dento-maxilare, chirurgie ortognată, Le Fort 1, Obwegeser — Dal Pont.

Introducere

Anomaliile dento-maxilare (ADM) sunt caracterizate prin tulburări de creștere și dezvoltare, cu caracter primar sau dobândit, ale sistemului dentar sau bazelor osoase maxilare, implicând modificări semnificative ale arhitecturii viscerocraniului cu o malocluzie dentară [10].

Studiile epidemiologice efectuate de autori din diferite țări demonstrează că ADM constituie un subiect actual, cu o frecvență în continuă creștere și pot fi depistate la diferite grupe de vârstă. Astfel, conform datelor studiului descriptiv „Morbiditatea prin anomalii dento-maxilare în Republica Moldova” (2015), realizat în cadrul Catedrei de ortodonție a USMF „Nicolae Testemițanu” de Trifan Valentina, Lupan Ion, Calfa Sabina, Trifan Daniela, s-a determinat că indicele de afectare a populației prin ADM în țara noastră este destul de mare (la 11-14 ani s-a determinat un indice cu valoarea de 55,8%, la 15-18 ani de 30,8%) [10]. Prin aceste date putem concluziona o creștere mare a ADM în comparație cu studiile anterioare, ceea ce induce necesitatea instituirii unui tratament ortodontic profilactic și interceptiv, încă în perioada de creștere și dezvoltare a aparatului dento-maxilar. În acest sens este necesară adresarea cât mai precoce a părinților împreună cu copii pentru un examen de rutină la medicul stomatolog spre a evita dezvoltarea ADM sau tratamentul lor în formele incipiente.

Anomaliile de formă ușoară și o bună parte din cele moderate pot fi tratate cu succes prin tratament ortodontic, pe când în cazul anomaliilor severe, cu dezechilibre scheletale importante și manifestate clinic prin complexe de imperfecțiune, chirurgia ortognatică vine să le corecteze prin efectuarea intervențiilor chirurgicale la nivelul maxilarului superior, inferior sau bimaxilar. Termenul „ortognatic” provine de la grecescul „orthos” ce semnifică „a îndrepta” și „gnatos” — „maxilar”. Fonseca R., Marciani R., definesc chirurgia ortognatică ca arta și știința de diagnostic, planificare și tratament, combinând metodele ortodontice și chirurgicale maxilofaciale pentru a corecta deformările musculo — scheletale, dento — osoase și ale țesuturilor moi ale maxilarelor și structurilor asociate [3]. Conform datelor din literatura de specialitate, s-a definit un protocol standard privind conduita diagnostică și terapeutică pentru pacienții ce vor urma un tratament ortodontico-chirurgical. Acesta constă în următoarele etape: stabilirea diagnosticului și a conduitei terapeutice chirurgical-ortodontice, tratamentul ortodontic pre-chirurgical, tratamentul chirurgical propriu-zis, tratamentul ortodontic post-chirurgical [2].

Key words: dento-maxillary anomalies, orthognathic surgery, Le Fort 1, Obwegeser — Dal Pont.

Introduction

Dento-maxillary anomalies (DMA) are characterized by primary or acquired growth and development disorders of the dental system or maxillary bone bases, involving significant changes in the architecture of the viscerocranium with a dental malocclusion [10].

Epidemiological studies carried out by authors from different countries demonstrate that DMA are a current topic of discussion, with a constantly increasing frequency and can be detected in different age groups. Thus, according to the data of the descriptive study „Morbidity due to dento-maxillary anomalies in Republic of Moldova” (2015), carried out within the Department of Orthodontics of Nicolae Testemițanu SUMPh by Trifan Valentina, Lupan Ion, Calfa Sabina, Trifan Daniela, it was determined that the index of affecting the population by DMA in our country is quite high (at 11–14 years an index of 55,8% was determined, at 15–18 years — 30,8%) [10]. Through these data we can conclude a large increase in DMA compared to previous studies, which induces the need for prophylactic and interceptive orthodontic treatment during the period of growth and development of the dento-maxillary apparatus. In this sense, it is necessary that parents came together with their children for a routine visit to the dentist to avoid the future development of jaw anomalies or their treatment in early forms.

Mild anomalies and a good part of the moderate ones can be successfully treated by orthodontic treatment, while in the case of severe anomalies, with important skeletal imbalances and clinically manifested by imperfection complex, orthognathic surgery comes to correct them by performing surgical interventions at upper, lower or both jaws. The term „orthognathic” comes from the Greek „orthos” meaning „to straighten” and „gnatos” — „jaw”. Fonseca R., Marciani R., define orthognathic surgery as the art and science of diagnosis, planning and treatment, combining orthodontic and maxillofacial surgical methods to correct musculoskeletal, dental and soft tissue deformities of the jaws and associated structures [3]. According to the data from the specialized literature, a standard protocol has been defined regarding the diagnosis and therapeutic conduct for the patients who will undergo orthodontic — surgical treatment. It consists of the following stages: establishing the diagnosis and the orthodontic — surgical conduct, pre-surgical orthodontic treatment, the surgical treatment and the post — surgical orthodontic treatment [2].

In order to establish the treatment method (orthodontic or combined orthodontic — surgical), it is essential to develop a correct and complete orth-

Pentru stabilirea metodei de tratament (ortodontic sau combinat ortodontico — chirurgical) este esențială elaborarea unui diagnostic corect și complet, ortodontic și chirurgical prin examen fotostatic, modele de studiu, examen radiologic (ortopantomografie (OPG), tomografie computerizată cu fascicul conic (CBCT), teleradiografie de profil (TRG)), scane intraorală.

Decizia finală de tratament este o „simbioză” a mai multor factori: preferințele și motivația pacientului, indicii cefalometrici scheletali și dentari, profilul țesuturilor moi, disponibilitatea aparatului specific de diagnostic, planificare și tratament. La fel, atunci când se discută necesitatea unui tratament combinat ortodontico — chirurgical, se acordă o atenție maximă probabilității de a atinge câteva obiective de bază doar printr-un tratament ortodontic și în ce măsură acestea pot fi atinse, ne referim la redresarea ocluziei dentare și stabilității ei, a esteticii și simetriei faciale, a poziției articulației temporo-mandibulare (ATM) și asigurarea unei buni permeabilități a căilor aeriene, fără a neglija sănătatea parodontală [4,6].

Indicii cefalometrici scheletali și dentari, precum și profilul țesuturilor moi au un rol-cheie în depistarea pacienților ce necesită tratament combinat ortodontico-chirurgical. Ker și al. [8,9] au raportat necesitatea intervenției chirurgicale la pacienții cu malocluzie clasa III ce au unghiul ANB $< -4^\circ$, înclinarea incisivilor inferiori $< 83^\circ$ față de planul mandibular, unghiul Holdaway mai mic de 12° , Wits $< -5,8$ mm. Cu privire la clasa II-a scheletată, acestea sunt mai des tratate printr-un camuflaj ortodontic decât clasa III. Tucker MR, în 1995, a constatat că adolescenții cu clasa II-a, ce au încheiat perioada de creștere, ar avea nevoie de chirurgie în tratamentul malocluziei dacă overjetul > 10 mm [11]. În pofida tuturor variabilelor, rămâne responsabilitatea medicului clinician să fie obiectiv și să aducă la cunoștința pacientului toate metodele alternative de tratament, inclusiv metoda care o consideră de preferință pentru cazul dat din aspect medical (cu referire la reabilitarea morfo — funcțională și estetică) și împreună cu pacientul să decidă asupra metodei optime și din considerentele pacientului (cu referire la timpul de reabilitare, costurile, morbiditatea, complicațiile posibile, influențe psiho — emoționale din mediul apropiat).

Varietatea spațială a anomaliilor le conferă un caracter complex, iar în acest studiu ne vom axa asupra ADM în plan sagital, în special pacienții cu malocluzii de clasa II și III Angle, care au un potențial mai mare de dizarmonii faciale, și ar putea necesita tratament combinat ortodontico-chirurgical și doar asupra etapei chirurgicale din protocolul standard.

Tratamentul chirurgical de bază pentru ADM de clasa II vizează una din următoarele opțiuni, în dependență de forma scheletală a acesteia: avansarea mandibulei retrognate, retrudarea maxilarului prognat, asocierea lor [2]. Tehnicile chirurgicale de osteotomie folosite pentru avansarea mandibulei sunt: osteotomia sagitală a ramului mandibular (BSSO)

odontic and surgical diagnosis through photostatic examination, study models, radiological examination (orthopantomography (OPG), cone beam computed tomography (CBCT), profile teleradiography (TRG)), intraoral scanning. The final treatment decision is a symbiosis of several factors: patient preferences and motivation, skeletal and dental cephalometric indices, soft tissue profile, availability of specific diagnostic equipment, planning and treatment. Likewise, when discussing the need for a combined orthodontic — surgical treatment, maximum attention is paid to the probability of achieving some basic objectives only through orthodontic treatment and to what extent they can be achieved: the restoration of the dental occlusion and its stability, aesthetics and facial symmetry, the position of the temporomandibular joint and ensuring a good patency of the airways, without neglecting periodontal health [4,6]. Skeletal and dental cephalometric indices, as well as the soft tissue profile, have a key role detecting patients who require combined orthodontic — surgical treatment. Ker et al. [8,9] reported the need for surgical intervention in patients with class III malocclusion who have the ANB angle $< -4^\circ$, the inclination of the lower incisors $< 83^\circ$ relative to the mandibular plane, the Holdaway angle less than 12° , Wits $< -5,8$ mm. Regarding skeletal class II, it is more often treated through orthodontic camouflage than class III. Tucker MR, in 1995, found that adolescents with class II, who have completed the growth period, would need surgery in the treatment of malocclusion if the overjet > 10 mm [11]. Despite all the variables, it remains the responsibility of the clinician to be objective and to inform the patient of all alternative methods of treatment, including the method he considers preferable for the given case from a medical point of view (with reference to morpho-functional and aesthetic rehabilitation) and together with the patient to decide on the optimal method that will also satisfy his preferences (rehabilitation time, costs, morbidity, possible complications, psycho — emotional influences).

The spatial variety of anomalies gives them a complex character, and in this study we will focus on DMA in the sagittal plane, especially patients with class II and III Angle malocclusions, who have a greater potential for facial disharmony, and may require orthognathic treatment, and only on the surgical stage of the standard protocol.

The basic surgical treatment for class II jaw discrepancy aims at one of the following options, depending on its skeletal form: advancement of the retrognathic mandible, retrusion of the prognathic maxilla, or both [2]. The osteotomy techniques used for mandibular advancement are: Obwegeser — Dal Pont osteotomy of the mandibular ramus (BSSO), vertical osteotomy of the mandibular ramus, „inverted L” osteotomy of the mandibular ramus. After the digital simulation of several surgical techniques, the doctor chooses the optimal one for each individual

după Obwegeser — Dal Pont, osteotomia verticală a ramului mandibular, osteotomia în „L inversat“ a ramului mandibular. În urma simulării digitale a mai multor tehnici chirurgicale, medicul o alege pe cea optimală pentru fiecare caz în parte. Totuși, cea mai cunoscută și des utilizată este BSSO [7]. La maxilarul superior, se utilizează osteotomia de tip Le Fort I cu retrudarea maxilei, Le Fort I segmentară cu retrudare în cazul unor proalveolodentii maxilare, asociate cu discrepanțe transversale [2].

Pentru pacienții cu ADM de clasa III-a, intervenția chirurgicală are drept scop retrudarea mandibulei, sau/și avansarea maxilei [2]. Ținând cont de forma scheletală a anomaliei, se va alege între osteotomie mono- sau bimaxilară. Pentru osteotomiile bimaxilare se va practica o intervenție chirurgicală complexă, la maxilă cel mai frecvent o osteotomie de tip Le Fort I cu avansarea maxilei și osteotomie sagitală a mandibulei Obwegeser — Dal Pont cu retrudarea mandibulei. Dacă este necesar, la această etapă se poate realiza și o genioplastie.

Scopul lucrării

Evaluarea particularităților de diagnostic și tratament a pacienților cu anomalii dento-maxilare în plan sagital.

Material și metode

Cercetările clinice au la bază studiul descriptiv retrospectiv (2016—2021) — utilizând arhivele clinice din ultimii 5 ani, din cadrul Instituției Medico — Sanitare Publice Institutul de Medicină Urgentă (IMSP IMU) și clinicii stomatologice „Omni Dent“, prospectiv (2020—2021), perioadă în care s-a efectuat studiul curent.

În studiul nostru s-au inclus 22 de pacienți (14 femei — 63,63% și 8 bărbați — 36,36%) cu vârsta cuprinsă între 20 și 46 ani, cu anomalii dento — maxilare în plan sagital. În cadrul IMSP IMU s-a realizat etapa chirurgicală propriu — zisă din cadrul tratamentului combinat ortodontico — chirurgical, iar în cadrul clinicii stomatologice „Omni Dent“ a avut loc evaluarea clinică și paraclinică (examen fotostatic, modele de studiu, examen radiologic prin OPG, CBCT, TRG cu aparatul Orthophos SL, Dentsply Sirona, scanare intraorală cu scannerul Trios 3(3Shape)) a pacienților, planificarea virtuală a intervenției chirurgicale (programul Dolphin 3D Imaging and Management Solutions) și printarea 3D a ghidurilor chirurgicale și a splinturilor ocluzale. Parametrii statistici evaluați la pacienții incluși în studiu sunt: vârsta, sexul, data internării, clasa anomaliei scheletale în plan sagital, proporționalitatea etajelor feței, simetria facială, profilul facial, tipul ocluziei, caracterul mono/bimaxilar al intervenției, tipurile de osteotomii utilizate, regiunea operatorie, numărul de situații chirurgicale, durata operației, numărul zilelor de spitalizare și complicațiile apărute.

Inițial, pacienții au urmat tratament ortodontic pre-chirurgical, iar planul de reabilitare a fost concor-

case. However, the most well-known and often used is BSSO [7]. In the upper jaw is used Le Fort I osteotomy with maxillary retraction, or segmental Le Fort I with retraction in the case of a prognathic maxilla associated with transverse discrepancies [2].

For patients with class III jaw discrepancies, the surgical intervention aims to move backward the mandible, or/and advance the maxilla [2]. Taking into account the skeletal form of the anomaly, a choice will be made between mono- or bimaxillary osteotomy. For bimaxillary osteotomies, a complex surgical intervention will be performed, in maxilla most frequently a Le Fort I type osteotomy with advancement of the maxilla and Obwegeser — Dal Pont sagittal osteotomy with retraction of the mandible. If necessary, a genioplasty can also be performed at this stage.

The purpose of the study

Evaluation of the particularities of diagnosis and treatment of patients with dento-maxillary anomalies in the sagittal plane.

Material and methods

The clinical research is based on the retrospective descriptive study (2016—2021) — using the clinical archives of the last 5 years, from the Emergency Medicine Institute (EMI) and the „Omni Dent“ dental clinic, prospectively (2020—2021), period in which the current study was carried out.

Our study included 22 patients (14 women — 63,63% and 8 men — 36,36%) aged between 20 and 46 years, with dento-maxillary anomalies in the sagittal plane. In the EMI was realized the surgical stage within the combined orthodontic — surgical treatment and in the „Omni Dent“ dental clinic took place the clinical and paraclinical evaluation of patients (photostatic examination, study models, radiological examination with the Orthophos SL device, Dentsply Sirona, intraoral scanning with the Trios 3(3Shape) scanner), virtual surgical planning (Dolphin 3D Imaging and Management Solutions program) and 3D printing of surgical guides and occlusal splints. The statistical parameters evaluated are: age, sex, date of hospitalization, class of skeletal anomaly, proportionality of face, facial profile, facial symmetry, occlusion, mono/bimaxillary character of surgery, types of osteotomies, the region of surgery, number of surgical sites, the duration of surgery, days of hospitalization and complications.

Initially, the patients underwent pre-surgical orthodontic treatment, and the rehabilitation plan was jointly agreed with the orthodontist-surgeon team. The pre-surgical orthodontic treatment (1 year) aimed at occlusal decompensation in the three planes, positioning the teeth according to the bone base and correction of the dental arches. Cephalometric evaluation was continued in order to plan the surgery, to evaluate the feasibility of the intervention and define the necessary intraoperative milestones.

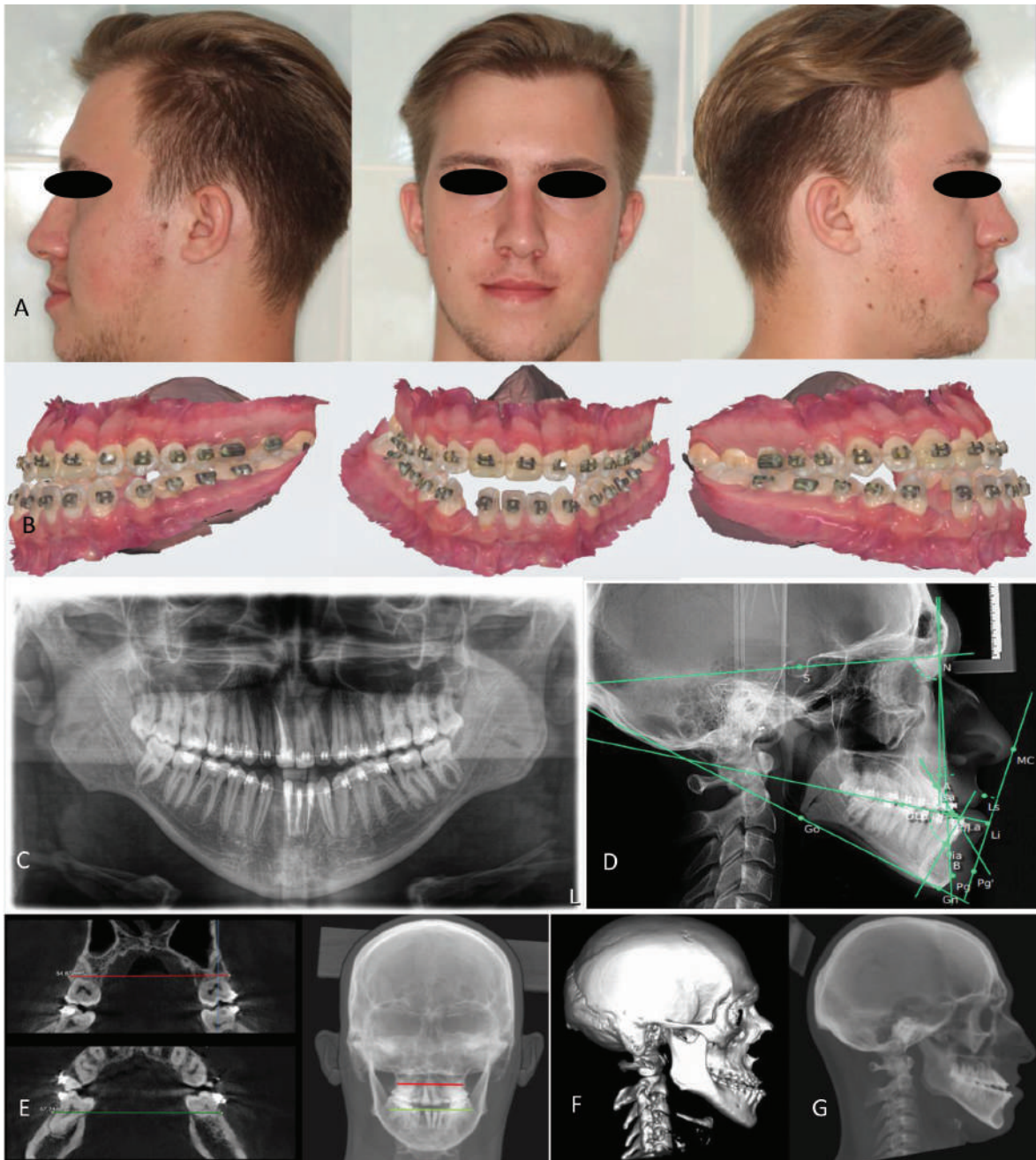


Figura 1. Examenul clinic și paraclinic al pacientului Z/M. A. Aspect fotografic exobucal (profil stânga, normă frontală, profil dreapta). B. Scanarea intraorală (profil stânga, normă frontală, profil dreapta). C. OPG preoperator. D. TRG de profil. E. Metoda Penn pentru determinarea discrepanței transversale. F. CT reconstrucție 3D. G. CT de profil. (Cazuistica Omni Dent)

Figure 1. Clinical and paraclinical examination of patient Z/M. A. Exobuccal photographic appearance (profile left, frontal view, profile right). B. Intraoral scanning (profile left, frontal view, profile right). C. Presurgical OPG. D. Profile teleradiography. E. Penn method for determining the transverse discrepancy. F. CT 3D reconstruction. G. Profile CT (Omni Dent case)

dat în comun cu echipa de medici ortodont-chirurg. Tratatamentul ortodontic pre-chirurgical (aproximativ 1 an) a avut drept scop decompensarea ocluzală în cele trei planuri, poziționarea dinților în funcție de baza osoasă și corecția arcadelor dentare. S-a continuat cu evaluare cefalometrică în vederea planificării intervenției chirurgicale, pentru evaluarea fezabilității intervenției și definirea reperelor necesare intraoperator. Menționăm că la această etapă se va compara TRG inițial și după decompensarea ortodontică pentru a vizualiza dacă parametrii cefalometrici obținuți sunt op-

At this stage the initial TRG and the one after orthodontic decompensation will be compared to see if the obtained cephalometric parameters are optimal to move to the surgical stage. In the conditions of a bone base not previously corrected by tooth tipping, the patient could present a significant sagittal and vertical inoclusion. Orthodontic repositioning of the dento-alveolar arches is therefore mandatory, depending on the type of intervention envisaged.

The patients in the study group were evaluated as in the case of other pathologies in maxillofacial ter-

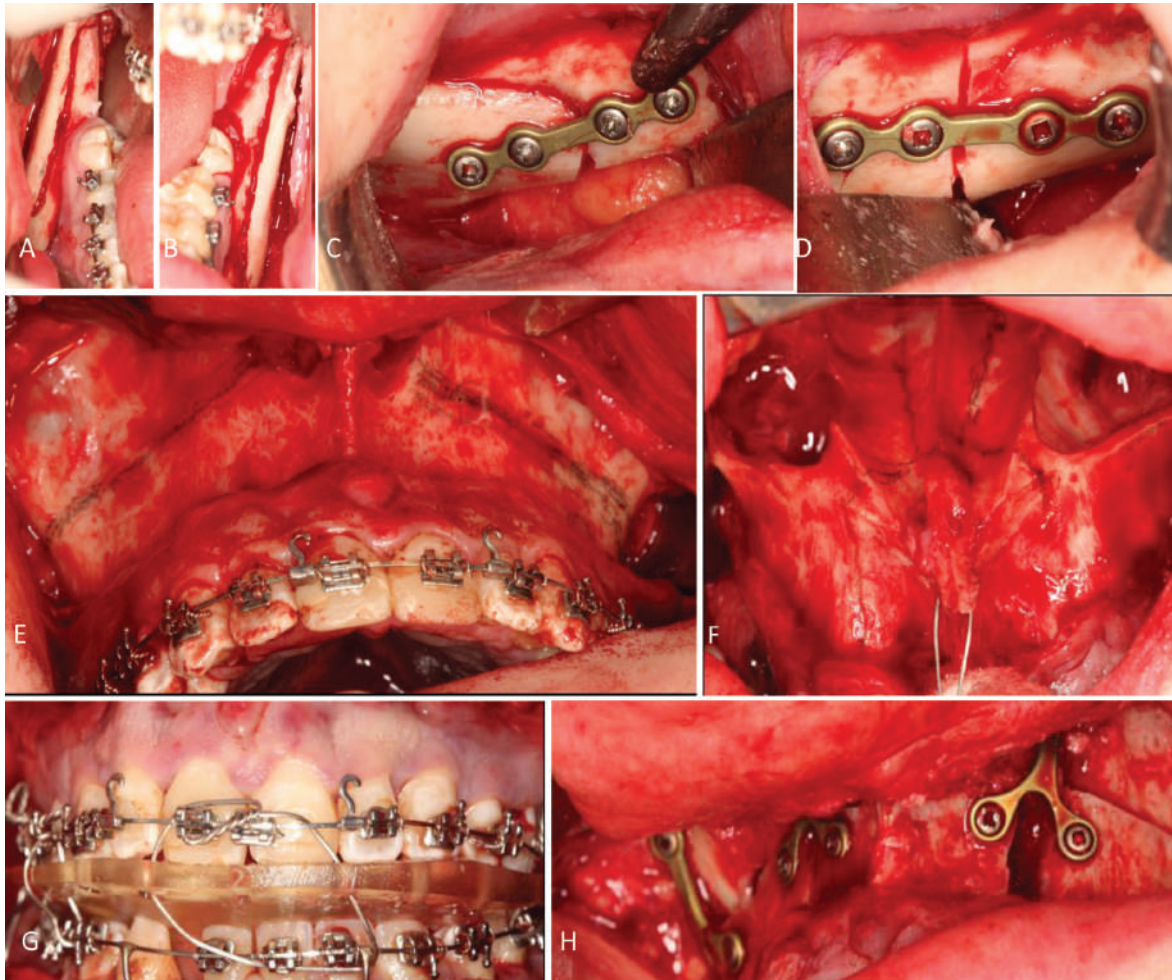


Figura 2. Etapele intervenției chirurgicale. A. Despicarea ramului mandibular pe dreapta. B. Despicarea ramului mandibular pe stânga. C,D. Fixarea plăcuței de osteosinteză pe dreapta și stânga. E. Marcarea osteotomiei Le Fort 1. F. Marcarea osteotomiilor segmentare. G. Poziționarea splintului ocluzal și a imobilizării intermaxilare. H. Fixarea plăcuțelor de osteosinteză la maxilă.

Figure 2. Stages of surgery. A.BSSO right. B.BSSO left. C,D.Fixation of the osteosynthesis plates left and right. E. Marking of Le Fort 1 osteotomy. F. Marking of segmental Le Fort 1 osteotomies. G.Positioning of occlusal splint and intermaxillary immobilization. H.Fixation of osteosynthesis plates to the maxilla.

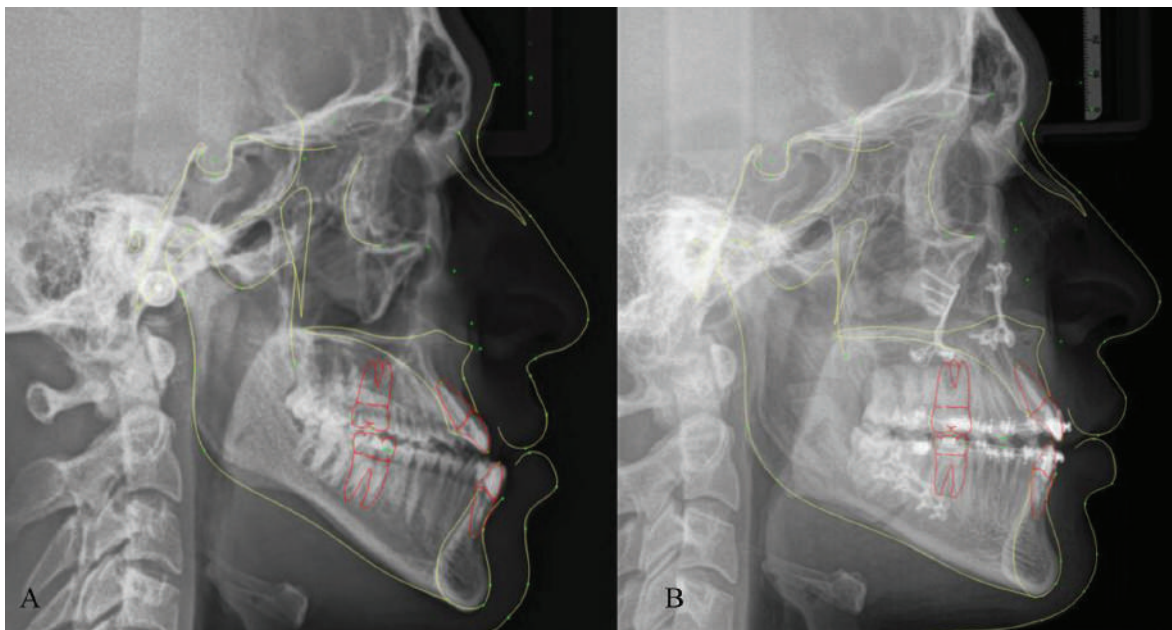


Figura 3. Pacientul Z/M, 24 ani. Analiza comparativă pre- și postoperator: A. TRG preoperator. B. TRG 1 lună postoperator. (Cazuistica Omni Dent)

Figure 3. Patient Z/M, 24 y/o. Comparative pre- and postsurgical analysis: A. Presurgical TRG. B. TRG 1 month after surgery. (Omni Dent case)

timali pentru a trece la etapă chirurgicală propriu-zisă. În condițiile unei baze osoase necorectate prealabil de basculări dentare, pacientul ar putea prezenta o incluzie sagitală și verticală semnificativă. Este deci obligatorie re poziționarea ortodontică a arcadelor dento-alveolare în funcție de tipul intervenției preconizate.

Pacienții din lotul de studiu au fost evaluați ca și cazul altor patologii în sfera OMF, în primul rând, prin examenul clinic, ce denotă, ca particularitate, modificări de dezvoltare scheletală și dento-alveolară vizibile din normă frontală și sagitală, în cele trei planuri de referință (sagital, transversal, vertical). La toți pacienții s-a realizat examenul fotostatic exo- și endooral, evaluând proporționalitatea etajelor feței, simetria facială, treapta labială, unghiul nazo-labial, unghiul labio-mentonier, profilul facial, raportul interlabial, conturul mentonului, unghiul mandibular, conturul osului malar, ocluzia statică și dinamică a pacientului. Examenul paraclinic radiologic s-a efectuat la aparatul Orthophos SL, prin programul Sidexis.4. La pacientul Z/M din studiul nostru (Figura 1), examinările OPG și CBCT au pus în evidență anodonția dintelui 4.2 și o discrepanță în plan transversal de -8 mm (valoare calculată după metoda University of Pennsylvania CBCT Analysis). Analiza cefalometrică în baza TRG a confirmat diagnosticul de ADM clasa III forma scheletală, cu prognatism mandibular și, respectiv, necesitatea intervenției chirurgicale prin valorile următorilor indici cefalometrici: $SNA = 84,9^\circ$, $SNB = 87,2^\circ$, $ANB = -2,3^\circ$, $AoBo = -14$ mm. Analiza țesuturilor moi a pus în evidență următoarele date: buza superioară la planul E = $-5,6$ mm, iar buza inferioară la planul E = $1,7$ mm, cifre specifice profilului concav, ce se prezintă clinic printr-o treaptă labială mezializată.

Urmează digitalizarea arcadelor dentare utilizând scannerul intraoral Trios 3(3Shape) și suprapunerea datelor computer tomografului cu modelele virtuale ale arcadelor dentare scanate, printr-un proces de triangulare, obținând imagini tridimensionale ale țesuturilor moi, scheletului osos și ale dinților. Planificarea chirurgicală virtuală s-a realizat prin intermediul programului Dolphin 3D Imaging and Management Solutions, ulterior, cu transferul planului virtual în sala de operație prin ghidurile chirurgicale și splinturile ocluzale.

Pentru reabilitarea pacienților cu ADM clasa III Angle, forma scheletală, planul de tratament include cel mai frecvent osteoplastie bimaxilară cu retrudarea mandibulei și avansarea maxilei. Similar, în cazul pacientului Z/M (Figura 2) planul de tratament a inclus chirurgie ortognată bimaxilară Le Fort 1 cu segmentarea maxilarului superior prin 2 osteotomii paramediane (expansiune 8 mm) și avansare (3 mm); la mandibulă — BSSO bilateral sagittal-split osteotomy după Obwegeser (1954), modificată de Dal-Pont (1961) cu distalizarea mandibulei (4 mm), cu rotația maxilo-mandibulară contra acelor de ceasornic cu 6 grade. Etapa chirurgicală s-a efectuat în secția de chirurgie oro-maxilo-facială a IMSP IMU sub anestezie

ritory, first of all through the clinical examination, which denotes, as a particularity, changes in skeletal and dento-alveolar development visible from the frontal and sagittal norm, in the three reference planes (sagittal, transverse and vertical). All patients underwent exo- and endooral photostatic examination, evaluating the proportionality of the facial layers, facial symmetry, labial step, labio-chin angle, facial profile, interlabial ratio, chin contour, mandibular angle, malar bone contour, static and dynamic occlusion. The paraclinical radiological examination was performed with the Orthophos SL device through the Sidexis.4 program. The OPG and CBCT examinations of our patient Z/M (Figure 1) revealed tooth 4.2 anodontia and a transversal plane discrepancy of 8 mm (value calculated according to the University of Pennsylvania CBCT Analysis method). The cephalometric analysis based on TRG confirmed the diagnosis of DMA class III skeletal form, with mandibular prognathism and, respectively, the need for surgical intervention through the values of the following cephalometric indices: $SNA = 84,9^\circ$, $SNB = 87,2^\circ$, $ANB = -2,3^\circ$, $AoBo = -14$ mm. The analysis of soft tissues revealed the following data: the upper lip at the E plane = $-5,6$ mm and the lower lip at the E plane = $1,7$ mm, indices that are specific for a concave profile, which is clinically presented by a mesialized labial step. This is followed by digitizing the dental arches using the Trios 3Shape intraoral scanner and overlaying the CBCT data with the virtual models of the scanned dental arches through a triangulation process, obtaining 3D images of the soft tissues, skeleton and teeth. Virtual surgical planning was done through Dolphin 3D Imaging and Management Solutions, with subsequent transfer of the virtual plan to the operating room via surgical guides and occlusal splints.

The rehabilitation treatment plan of patients with Class III jaw discrepancies commonly includes bimaxillary osteoplasty with mandibular retraction and maxillary advancement. Similarly, in the case of patient Z/M (Figure 2) the treatment plan included a bimaxillary orthognathic surgery — Le Fort 1 osteotomy with segmentation of the upper jaw through 2 paramedian osteotomies (expansion 8 mm) and advancement (3 mm), BSSO with distalization of the mandible (4 mm) followed by a maxillo — mandibular rotation counter — clockwise by 6 degrees. The surgical stage was performed in the Maxillofacial surgery Department of EMI under general anesthesia with naso-tracheal intubation.

The stages of the surgery common to both jaws and for all patients in the study followed: after anesthesia and prior processing of the operative field, the incision was made, followed by the detachment of the mucoperiosteal flap, the osteotomy, repositioning of the fragments in the planned position by means of the occlusal splints, fixation of fragments with titanium plates and osteosynthesis screws, intermaxillary immobilization, hemostasis and an-

generală cu intubație nazo-traheală completată cu anestezie infiltrativă pentru scăderea riscului hemoragic și creșterea pragului algic.

Etapele propriu-zise ale intervenției chirurgicale comune ambelor maxilare și pentru toți pacienții din studiu au urmat: după anestezie și prealabila prelucrare a câmpului operator, s-a efectuat incizia, decolarea lamboului muco-periostal, osteotomia, re poziționarea fragmentelor în poziția planificată prin intermediul ghidurilor chirurgicale și a splinturilor ocluzale, fixarea cu plăcuțe de titan și șuruburi de osteosinteză a fragmentelor, imobilizarea intermaxilară, hemostaza și prelucrarea antiseptică, suturarea, drenarea. Pentru a nu leza formațiunile anatomice învecinate (FVNAI, mucoasa planșeului nazal, FVNP), manoperele chirurgicale au fost efectuate cu precauție. Postoperator, zilnic se fac pansamente și este de datoria pacientului să atragă o atenție deosebită igienei bucale, pentru a evita asocierea unor procese inflamatorii. Drenurile se înlătură la 2-3 zile, iar suturile la 7-8 zile. Se administrează medicație antimicrobiană cu peniciline sau cefalosporine 5-7 zile, antiinflamatoare 2-3 zile și analgetice la durere. Pentru a aprecia corectitudinea intervenției chirurgicale se efectuează, de obicei, la 3-7 zile postoperator examen radiologic de control. La îndepărtarea imobilizării intermaxilare (1 lună), se continuă cu tratamentul ortodontic post-chirurgical. Obiectivul principal al etapei ortodontice post-chirurgicale este contenția ocluzală a rezultatului operator. Alte obiective ar fi: închiderea spațiilor interdente reziduale, corectarea inocluziei verticale, alinierea dentară, sau alte corecții ocluzale minore. Pacienții sunt, de obicei, monitorizați la 1, 2, 6 luni și 1 an postoperator (Figura 3). Consecutiv examinărilor radiologice, comparativ cu situația inițială, în Figura 3 se vizualizează o ameliorare vădită a aspectului facial din față, cât și din profil, prin corectarea prognatismul mandibular, cele 2 maxilare aflându-se într-o poziție favorabilă între ele și față de baza craniului, cu minimalizarea dereglărilor funcționale, astfel a dispărut și complexul de inferioritate inițial.

Prin prisma pacientului Z/M cu particularitățile sale de diagnostic: Anomalie dento-maxilară clasa III Angle, forma scheletală cu prognatism mandibular și discrepanță transversală la maxilarul superior, punem în evidență etapele protocolului standard privind conduita diagnostică și terapeutică pentru pacienții ce vor urma un tratament ortodontico-chirurgical și, în același timp, demonstrând că ADM severe, ce nu pot fi tratate printr-un camuflaj ortodontic, pot fi reabilite printr-un tratament complex ortodontico-chirurgical cu planificări meticuloase, respectarea consecutivității etapelor ortodontice și chirurgicale, conlucrare bună între specialiști și motivația pacientului în respectarea tuturor recomandărilor.

Rezultate și discuții

În distribuția pacienților pe grupe de vârstă (Figura 4), observăm predominarea pacienților cu vîrsta cuprinsă între 25-29 ani (27,27%) și 30-34 ani

tiseptic processing, suturing, drainage. In order to not damage the neighboring anatomical formations (nasal floor mucosa, inferior alveolar nerve, palatine nerve), the surgery was performed with caution. Postoperatively, bandages are applied daily and it is the patient's duty to pay attention to oral hygiene, to avoid the association of inflammatory processes. The drains are removed after 2-3 days, sutures after 7-8 days. Antimicrobial medication is administered for 5-7 days, anti-inflammatory drugs for 2-3 days and pain relievers. A control radiological examination is usually performed 3-7 days after surgery. When the intermaxillary immobilization is removed (1 month), post-surgical orthodontic treatment is continued, whose objectives are: the occlusal contention of the result, closing residual interdental spaces, correcting vertical inoclusion, dental alignment, or other minor occlusal corrections. Patients are usually monitored at 1,2,6 months and 1 year postoperatively (Figure 3).

Following the radiological examinations, compared to the initial situation, Figure 3 shows an obvious improvement of the facial appearance by correcting the mandibular prognathism, the 2 jaws being in a favorable position, with the minimization of functional disturbances, thus the initial inferiority complex also disappeared. Through the patient Z/M case with his diagnostic peculiarities: Class III dento-maxillary anomaly, skeletal form with mandibular prognathism and transverse discrepancy in the upper jaw, we highlight the stages of the standard protocol regarding the diagnostic and therapeutic conduct for patients who will undergo orthognathic surgery and, at the same time, demonstrating that severe DMA, which cannot be treated by an orthodontic camouflage, can be rehabilitated by a complex treatment with meticulous planning, respecting the consecutiveness of the orthodontic and surgical stages, good collaboration between specialists and patient motivation in following all recommendations.

Results and discussions

In the distribution of patients by age group (Figure 4), we observe the predominance of patients aged between 25-29 years (27,27%) and 30-34 years (27,27%), who applied for surgical treatment. The minimum age of the patients in the study group is 20 years and corresponds to the indications for orthognathic surgery described in the specialized literature about the finalization of the facial skeleton growth before surgery. The maximum age is 46 years and it emphasizes that even older people are motivated towards this treatment method, arguing it with functional chief complaints that alter their way of life, unlike younger people — who invoke primarily aesthetic complaints.

The ration between the female and male sex (Figure 5), who opted for surgical treatment is 1.75:1, which results from the fact that the female gender is more susceptible to an inferiority complex that af-

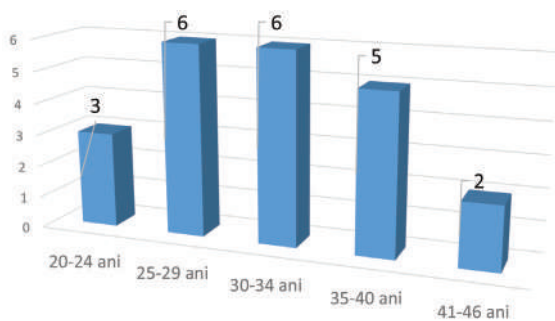


Figura 4. Repartizarea pe grupe de vârstă a pacienților din grupul de studiu

Figure 4. Distribution by age groups of patients in our study

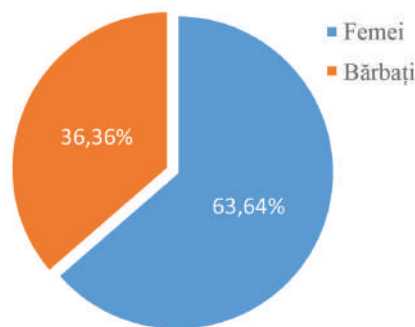


Figura 5. Repartizarea după gen a pacienților din grupul de studiu

Figure 5. Gender distribution of patients in the study group

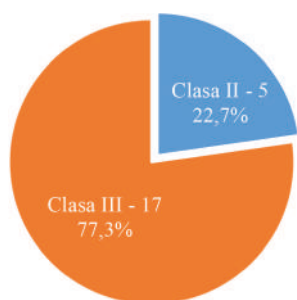


Figura 6. Repartizarea după clasă scheletală a pacienților cu ADM în plan sagital

Figure 6. Distribution by skeletal class of patients with jaw discrepancies in the sagittal plane

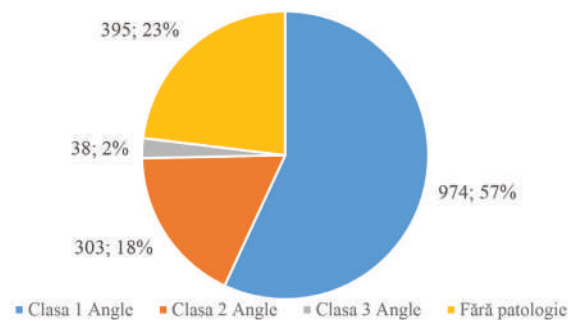


Figura 7. Frecvența malocluziilor sagittale în RM în lotul de cercetare (2015)

Figure 7. Frequency of sagittal malocclusions in Moldova in the research group (2015)

(27,27%), care s-au adresat pentru tratament chirurgical. Vârsta minimă a pacienților din grupul de studiu este de 20 ani și corespunde cu indicațiile către chirurgie ortognatică descrise în literatura de specialitate despre definitivarea creșterii scheletului facial înainte de operație. Vârsta maximă este de 46 ani și vine să accentueze că și persoanele mai în vârstă au motivație către această metodă de tratament, argumentând-o cu acuze funcționale care le alterează modul de viață, spre deosebire de tineri — care invocă în primul rând acuze estetice.

Raportul dintre sexul feminin și cel masculin (Figura 5), care au optat pentru tratament chirurgical este de 1,75:1, ce rezultă din faptul că genul feminin este mai susceptibil la un complex de inferioritate care să-i afecteze viața cotidiană în condițiile unei imperfecțiuni ale scheletului facial față de genul masculin. Vârsta medie a pacienților de sex masculin este de 28 ani, iar a celor de sex feminin — 33 ani, valori ce nu accentuează o diferență mare a vârstei medii de adresare pentru un tratament combinat ortodontico-chirurgical.

Conform repartizării pacienților cu ADM în plan sagital după clasa scheletală, observăm predominanța pacienților cu clasa III scheletală (17 persoane, 77,3%), față de clasa II scheletală (5 persoane, 22,7%), ce au urmat tratament chirurgical ortognatic (Figura

6) și care s-au adresat pentru tratament chirurgical. Vârsta minimă a pacienților din grupul de studiu este de 20 ani și corespunde cu indicațiile către chirurgie ortognatică descrise în literatura de specialitate despre definitivarea creșterii scheletului facial înainte de operație. Vârsta maximă este de 46 ani și vine să accentueze că și persoanele mai în vârstă au motivație către această metodă de tratament, argumentând-o cu acuze funcționale care le alterează modul de viață, spre deosebire de tineri — care invocă în primul rând acuze estetice.

Conform repartizării pacienților cu ADM în plan sagital după clasa scheletală, observăm predominanța pacienților cu clasa III scheletală (17 persoane, 77,3%), față de clasa II scheletală (5 persoane, 22,7%), ce au urmat tratament chirurgical ortognatic (Figura 6) și care s-au adresat pentru tratament chirurgical. Vârsta minimă a pacienților din grupul de studiu este de 20 ani și corespunde cu indicațiile către chirurgie ortognatică descrise în literatura de specialitate despre definitivarea creșterii scheletului facial înainte de operație. Vârsta maximă este de 46 ani și vine să accentueze că și persoanele mai în vârstă au motivație către această metodă de tratament, argumentând-o cu acuze funcționale care le alterează modul de viață, spre deosebire de tineri — care invocă în primul rând acuze estetice.

Conform repartizării pacienților cu ADM în plan sagital după clasa scheletală, observăm predominanța pacienților cu clasa III scheletală (17 persoane, 77,3%), față de clasa II scheletală (5 persoane, 22,7%), ce au urmat tratament chirurgical ortognatic (Figura

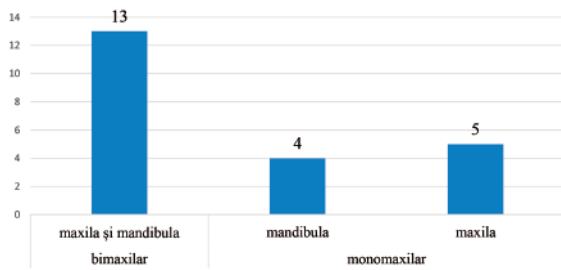


Figura 8. Caracterul monomaxilar sau bimaxilar al intervențiilor de chirurgie ortognată

Figure 8. Monomaxillary or bimaxillary nature of orthognathic surgeries in our study

6). Cu toate acestea, frecvența malocluziei sagitale de clasa 3 Angle în Republica Moldova (2015), este cea mai mică — 2% în studiul realizat în cadrul Catedrei de ortodonție „Morbiditatea prin anomalii dento — maxilare în RM” (Figura 7).

Opinia noastră este că efectuând un raport orientativ între numărul de cazuri de operații la numărul de pacienți cu malocluzie, observăm că intervențiile chirurgicale pentru clasa 2 au fost efectuate în număr mai mic decât indicate. Aceste date sunt în consens cu studiile analizate din literatura de specialitate, care afirmă că pacienții cu ADM clasa II Angle preferă ca muflaj ortodontic ca metodă de tratament de elecție, obținându-se în cadrul său și o armonizare a esteticii faciale, pe când formele gnathice ale ADM clasa III Angle, cu prognatism mandibular adevărat — sunt exclusiv tratate chirurgical.

Cele mai multe ADM în plan sagital au fost tratate prin operații ortognatice bimaxilare, la nivelul maxilei și mandibulei (40,9%), urmate de operații monomaxilare cu interesarea maxilei (22,7%) și a mandibulei (18,18%) (Figura 8). Despre acest lucru au menționat Johnston și al. [5], care au raportat că operațiile bimaxilare sunt mai frecvent întâlnite (aproximativ 75% din cazuri), având o rată de reușită de 3,4 ori mai mare față de cele monomaxilare.

Procentul mai scăzut al operațiilor chirurgicale cu caracter bimaxilar obținut în studiul nostru — 40,9% decât cel prezentat de Johnston și al. — 75%, ar putea fi motivat de faptul că pacienții refuză operațiile bimaxilare din cauza morbidității mai mari ce ține de implicarea mai multor zone faciale, respectiv, a mai multor formațiuni anatomice cu risc vital, fricii de rezultatele post-operatorii, precum și din cauza opiniei rezervate a medicilor stomatologici despre metoda respectivă de tratament, cu toate că actualmente există programe și soft — uri moderne de planificare și tratament, ce oferă predictibilitate operației.

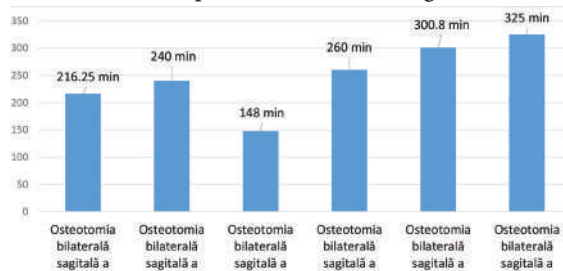


Figura 10. Dependența dintre durata operației (min) și tipul de intervenție chirurgicală

Figure 10. The dependence of the duration of the surgery (min) and the type of surgery

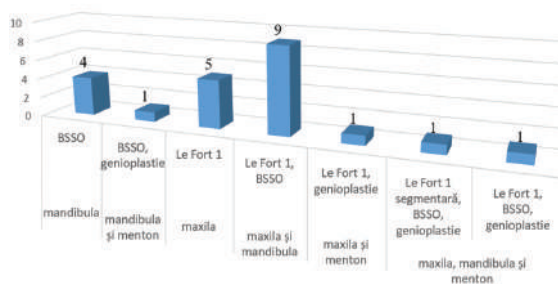


Figura 9. Frecvența tipurilor de osteotomii utilizate în chirurgia ortognată

Figure 9. Frequency of osteotomy types used in orthognathic surgery

mandible (40,9%), followed by monomaxillary surgeries involving the maxilla (22,7%) and mandible (18,18%) (Figure 8). This was mentioned by Johnston et al. [5], who reported that bimaxillary surgeries are more common (about 75% of cases), having a 3–4 times higher success rate compared to monomaxillary ones. The lower percentage of bimaxillary surgeries obtained in our study — 40,9 % than that presented by Johnston et al. — 75%, could be motivated by the fact that patients refuse bimaxillary operations due to the higher morbidity related to the involvement of several facial areas, respectively, several anatomical formations with vital risk, the fear of postsurgical results, as well as due to the opinion reserved by dentists about this method of treatment although there are currently modern programs and software for planning and treatment, which provides predictability to the surgery.

The osteotomies of choice used for the bimaxillary osteoplasty operation were the Le Fort 1 for the upper jaw and the BSSO for the mandible. If the diagnosis of a skeletal anomaly involved the need for chin repositioning, a genioplasty was also performed through a horizontal osteotomy of the chin symphysis or extended genioplasty — chin wing. In patients with the association of an anomaly in the transverse plane like a narrow jaw type, a segmental Le Fort 1 osteotomy was used. The main types of osteotomies, listed previously, as well as their frequency, are shown in Figure 9. There is an obvious correlation between the number of surgical sites and the anatomical region of osteotomy with the actual duration of the surgery. Thus, in Figure 10 we observe that the longest operations lasted on average 325 min and involved 3 surgical sites, and the shortest interventions lasted on average 148 min and involved only the maxilla. The more anatomical regions were involved, the longer the duration of the intervention. Bimaxillary

Osteotomiile de elecție utilizate pentru operația de osteoplastie bimaxilară au fost Le Fort 1 pentru maxilarul superior și osteotomia BSSO pentru mandibulă.

În cazul în care diagnosticul de anomalie scheletală a implicat necesitatea re poziționării mentonului s-a realizat și o genioplastie printr-o osteotomie orizontală a simfizei mentoniere sau genioplastie extinsă — chin wing. La pacienții cu asocierea unei anomalii și în plan transversal de tipul maxilar îngust, s-a recurs la o osteotomie Le Fort 1 segmentară. Principalele tipuri de osteotomii, enumerate anterior, dar și frecvența lor este prezentată în Figura 9.

Există o corelație evidentă între numărul de situs-uri chirurgicale și regiunea anatomică în care se practică osteotomia cu durata propriu — zisă a intervenției. Astfel, în Figura 10 observăm că cele mai lungi operații au durat în medie 325 min și au interesat 3 situs — uri chirurgicale, iar cele mai scurte intervenții au durat în medie 148 min și au interesat doar osteotomia maxilei.

Cu cât mai multe regiuni anatomiche au fost interesate, cu atât durata intervenției a fost mai mare. Operațiile bimaxilare, cele mai frecvent întâlnite în studiul nostru, au durat în medie 300 min. Spre deosebire de osteotomia Le Fort 1 pentru maxilarul superior, osteotomia bilaterală sagitală a ramului mandibular, care, la fel, a interesat un singur situs chirurgical, a durat mai mult (216 min). Acest lucru poate fi explicat prin faptul că mandibula este un os mobil, articulat și sediul a numeroase inserții musculare. Caracteristicile sale anatomice, vizualizarea limitată și dificilă a pachetului vasculo — nervos alveolar inferior în timpul osteotomiei sunt câteva din argumentele oferite de literatura de specialitate ce susțin gradul de dificultate mai mare a unei osteotomii la nivelul mandibulei și justifică complicațiile operatorii din studiul nostru: fractura spontană nederijată a fragmentului mic și supurarea plăgii osoase.

Un timp mai mic al intervenției chirurgicale scade gradul de morbiditate, hipoxia, crește aportul vascular și nutrițional al țesuturilor, respectiv stimulează regenerarea. Totuși, tendința de micșorare a duratei unei intervenții pentru obținerea avantajelor enumerate anterior, s-ar putea solda cu accidente și complicații mult mai grave. În acest sens, se consideră că timpul optimal al unei intervenții chirurgicale care să nu epuizeze rezervele organismului ar fi în medie de 3,5- 4h. Durata unei operații de chirurgie ortognată monomaxilară durează în medie 2h, cea bimaxilară respectiv 4h, în lipsa accidentelor și complicațiilor intraoperatorii și se încadrează, astfel, în timpul optimal, atât pentru a permite organismului să se refacă, cât și pentru o maximă atenție și concentrație a medicului către situs-ul operator.

Etapele chirurgicale din cadrul tratamentului combinat ortodontico-chirurgical în sine comportă riscuri intraoperatorii și postoperatorii, ce țin de formațiunile anatomice ce traversează oasele maxilare, motiv pentru care ele sunt aduse la cunoștință

operațiilor, cele mai comune în studiul nostru, au durat în medie 300 min. În contrast cu Le Fort 1 osteotomia pentru maxilarul superior, BSSO, care implică un singur situs chirurgical, a durat mai mult (216 min). Acest lucru poate fi explicat prin faptul că mandibula este un os mobil, articulat și sediul a numeroase inserții musculare. Caracteristicile sale anatomice, vizualizarea limitată și dificilă a pachetului vasculo — nervos alveolar inferior în timpul osteotomiei sunt câteva din argumentele oferite de literatura de specialitate ce susțin gradul de dificultate mai mare a unei osteotomii la nivelul mandibulei și justifică complicațiile operatorii din studiul nostru: fractura spontană nederijată a fragmentului mic și supurarea plăgii osoase.

O durată mai mică a intervenției chirurgicale scade gradul de morbiditate, hipoxia, crește aportul vascular și nutrițional al țesuturilor, respectiv stimulează regenerarea. Totuși, tendința de micșorare a duratei unei intervenții pentru obținerea avantajelor enumerate anterior, s-ar putea solda cu accidente și complicații mult mai grave. În acest sens, se consideră că timpul optimal al unei intervenții chirurgicale care să nu epuizeze rezervele organismului ar fi în medie de 3,5-4 ore. Durata unei operații de chirurgie ortognată monomaxilară durează în medie 2h, cea bimaxilară respectiv 4h, în lipsa accidentelor și complicațiilor intraoperatorii și se încadrează, astfel, în timpul optimal, atât pentru a permite organismului să se refacă, cât și pentru o maximă atenție și concentrație a medicului către situs-ul operator.

Etapele chirurgicale din cadrul tratamentului combinat ortodontico-chirurgical în sine comportă riscuri intraoperatorii și postoperatorii, ce țin de formațiunile anatomice ce traversează oasele maxilare, motiv pentru care ele sunt aduse la cunoștință

Conclusions

1. This study confirms that the combined orthodontic — surgical treatment is a safe method of rehabilitating patients with jaw discrepancies in the sagittal plane with postsurgical results clearly superior to intraoperative risks and complications, but also a predictable method thanks to modern digital planning programs.

2. The analysis of the statistical data based on the medical records confirmed the data described in the literature, thus in all operated patients we used the BSSO for the lower jaw and the Le Fort 1 or segmental Le Fort 1 (in case of association of a transverse discrepancy) for the upper jaw. If necessary, genioplasty was performed depending on the clinical form of the anomaly in the sagittal plane.

și explicate pacientului preoperator. Trauma chirurgicală inevitabilă în timpul operației pentru a avansa sau a retruda oasele maxilare într-o poziție corectă între ele și față de baza craniului, precum și pentru a obține o ocluzie fiziologică, duc intraoperator la hemoragii sau hematoame și stări postoperatorii acceptabile din punct de vedere a traumatismului suportat: hipoestezie sau anestezie, edem, dureri.

Concluzii

1. Acest studiu vine să confirme că tratamentul combinat ortodontico — chirurgical este o metodă sigură de reabilitare a pacienților cu ADM în plan sagital, cu rezultate postoperatorii net superioare riscurilor și complicațiilor intraoperatorii, dar și o metodă predictibilă grație metodelor moderne digitale de planificare.

2. Analiza datelor statistice efectuate în baza fișelor medicale de staționar au confirmat datele descrise în literatură, astfel la toți pacienții operați s-a utilizat osteotomia mandibulei prin BSSO și a maxilei prin Le Fort 1 sau Le Fort 1 segmentară (în cazul asocierii unei discrepanțe transversale). La necesitate s-a efectuat genioplastie în funcție de forma clinică a anomaliilor în plan sagital.

3. Tratamentul chirurgical de staționar a avut următoarele particularități în funcție de clasa scheletală: pentru pacienții cu clasa III scheletală (ce alcătuiesc 77,3 % din lotul de studiu) planul de tratament standard a presupus retrudarea mandibulei, sau/și avansarea maxilei, iar în cazul clasei II scheletale (22,7 % din totalul pacienților operați prin chirurgie ortognată) — s-a efectuat avansarea mandibulei retrognate sau/și retrudarea maxilarului prognat, cu dezinserția mușchiului pterigoidian intern pentru a preveni recivida.

3. The surgical treatment had the following particularities depending on the skeletal class: for patients with skeletal Class III (which make up 77,3% of the study group) the standard treatment plan involved to move backward the mandible, or/and advancement of the maxilla, and in the case of skeletal Class II (22,7% of all patients operated) — advancement of the retrognathic mandible or/and retraction of the prognathous maxilla was performed, with disinsertion of the internal pterygoid muscle to prevent recurrence.

Bibliografie/Bibliography:

1. Alexander Jacobson, Richard L. Jacobson. Radiographic Cephalometry. Quintessence Publishing Co. Inc, 2006, p.400
2. Bucur A. Compendiu de chirurgie oro-maxilo-facială. Volumul 2. București, Editura Qmed Publishing, 2009, p.519
3. Fonseca RJ, Marciani RD. Oral and Maxillofacial Surgery: Orthognathic surgery, esthetic surgery, cleft and craniofacial surgery. Saunders, Turvey TA editor, 2009, p.320.
4. G.William Arnett, Richard P. McLoughlin. Facial and Dental Planning for Orthodontists and Oral Surgeons. Mosby, Elsevier Limited., 2004, p.540
5. Jitesh Haryani, Amit Nagar. Management of severe skeletal class III malocclusion with bimaxillary orthognathic surgery. In: Contemp Clin Dent. 2016, nr. 7(4), pp. 574-578.
6. Johan P. Reyneke. Essentials of Orthognathic Surgery. Second Edition. Quintessence Publishing Co. Inc, 2010, p. 555
7. Laura A. Monson. Bilateral sagittal split osteotomy. In: Semin Plast Surg. 2013, nr. 27, pp. 145-148
8. Kerr WJ, Miller S, Dawber JE. Class III malocclusion: Surgery or orthodontics? In: *Br J Orthod.* 1992, nr.19, pp. 21-24.
9. Stellzig -Eisenhauer A, Lux CJ, Schuster G. Treatment decision in adult patients with class III malocclusion: Orthodontic therapy or orthognathic surgery? In: *Am J Orthod Dentofacial Orthop.* 2002, nr. 122, pp. 27-37.
10. Trifan V, Lupan I, Trifan D., Calfa S. Morbiditatea prin anomaliile dento-maxilare în Republica Moldova. În: *Medicina Stomatologică.* Chișinău, 2015, nr. 1(34), p. 47-51. ISSN 1857—1328.
11. Tucker M. R. Orthognathic surgery versus orthodontic camouflage in the treatment of mandibular deficiency. *Journal of Oral and Maxillofacial Surgery.* 1995;53(5):572-578. doi: 10.1016/0278-2391(95)90071-3.