

## TRATAMENTUL CHISTURILOR SUPRAINFECTATE LA MANDIBULĂ PRIN UTILIZAREA UNUI DISPOZITIV DE DECOMPRESIE. PREZENTARE DE CAZ CLINIC

Ghenadie Cucu, *asist. univ.*,  
Oleg Zănoagă, *dr. șt. med., conf. univ.*,  
Eugeniu Slabari, *asist. univ.*,  
Nicolae Chele, *dr. hab. șt. med., conf. univ.*

*Catedra de chirurgie oro-maxilo-facială și  
implantologie orală „Arsenie Guțan“  
IP USMF „Nicolae Testemițanu“*

### Rezumat

Standartul de aur de tratament al chisturilor odontogene maxilare este metoda de enucleare sau chistectomie. Deși această metodă este frecvent utilizată, ea comportă unele neajunsuri: este traumatică, risc crescut de lezare a formațiunilor anatomice adiacente (canal mandibular, sinus maxilar, cavitatea nazală) sau a fasciculului vasculo-nervos a dinților limitrofi formațiunii, este limitată la pacienții cu patologii cronice concomitente decompensate. De aceea, în cazul chisturilor de dimensiuni mari (peste 3 cm), mai frecvent se recurge la metode minim invazive (decompresie cu aspirație sau marsupializare). Prin urmare, în acest articol, autorii au descris tratamentul unui caz clinic de chist odontogen suprainfecat gigant al mandibulei cu utilizarea în premieră a unui dispozitiv special de decompresie și aspirație, confecționat individual din acrilat. În rezultat, cavitatea chistică s-a micșorat în volum, iar fenomenul de apoziție osoasă a contribuit la îndepărtarea formațiunii de conținutul canalului mandibular, ceea ce a permis înlăturarea resturilor de membrană chistică fără lezarea lui, evitând riscul de instalare a paresteziei ulterioare.

**Cuvinte cheie:** *chist, marsupializare, decompresie.*

Summary

### Introducere

Țesuturile dure ale teritoriului oro-maxilo-facial sunt adeseori sediul unor formațiuni chistice endoosose căptușite de o membrană epitelială cu un conținut lichid, semisolid sau gazos [9,25]. Dintre toate tumorile și pseudotumorile de maxilare, 80-85%

## TREATMENT OF SUPRA-INFECTED MANDIBULAR CYSTS USING A DECOMPRESSION DEVICE. A CASE REPORT

Ghenadie Cucu, *university assistant*  
Oleg Zănoagă, *PhD., associate professor*  
Eugeniu Slabari, *university assistant*  
Nicolae Chele, *Habilitated Doctor, associate professor*

*Department of Oral and Maxillofacial Surgery  
and Oral Implantology „Arsenie Guțan“, Nicolae  
Testemițanu SUMPh*

### Summary

The golden standard treatment for odontogenic cysts of the jaws is the method of enucleation or cystectomy. Although this method is commonly used, it has some disadvantages: it is traumatic, there is a high risk of damage to adjacent anatomical structures (mandibular canal, maxillary sinus, nasal cavity) or to the vascular-nervous bundle of the teeth adjacent to the formation, and it is limited to patients with concomitant decompensated chronic pathologies. Therefore, in the case of large-sized cysts (over 3 cm), minimally invasive methods (decompression with aspiration or marsupialization) are more frequently used. Therefore, in this article, the authors described the treatment of a clinical case of a giant infected odontogenic cyst of the mandible, using for the first time a special decompression and aspiration device, individually made of acrylate. As a result, the cystic cavity decreased in volume, and the process of bone apposition contributed to the removal of the formation from the mandibular canal content, which allowed the removal of the remaining cystic membrane without damaging it, avoiding the risk of subsequent paresthesia.

**Key words:** *cyst, marsupialization, decompression.*

### Introduction

The hard tissues of the oro-maxillofacial region are often the site of endo-osseous cystic formations lined with an epithelial membrane containing liquid, semi-solid or gaseous content [9,25]. Among all tumors and pseudotumors of the jaws, 80-85% are odontogenic cysts, of which 95% are radicular cysts [3,5]. According to some domestic studies [23], the frequency of patients with cysts located in

constituie chisturile odontogene, dintre care în 95% de cazuri sunt chisturile radiculare [3,5]. Conform unor studii autohtone [23], frecvența pacienților cu chisturi localizate în teritoriul oro-maxilo-facial constituie 6% din numărul total de pacienți spitalizați în secția de chirurgie OMF, majoritatea fiind de origine odontogenă (94%) și cu o localizare mai frecventă la nivelul maxilarului superior (57%).

În tratamentul pacienților cu chisturi odontogene ale maxilarelor pot fi utilizate un șir de procedee. Astfel, în vederea acordării asistenței medicale specializate, se recurge la chistectomie sau chistotomie cu modificările sale ulterioare [13,24,25]. Metoda de tratament de elecție a chisturilor de maxilare este chistectomia, care constă în extirparea completă a membranei chistice cu închiderea ulterioară a plăgii prin aplicarea suturilor [5]. Deși această metodă este frecvent utilizată, ea comportă unele neajunsuri: este traumatică, risc crescut de lezare a formațiunilor anatomice adiacente (canal mandibular, sinus maxilar, cavitatea nazală) sau a fasciculului vasculo-nervos a dinților limitrofi formațiunii, este limitată la pacienții cu patologii cronice concomitente decompensate. De aceea, în cazul chisturilor de dimensiuni mari se recurge la marsupializare sau chistotomie (Parsch-I), care constă în deschiderea cavității chistice și transformarea acesteia într-o cavitate anexă a unei cavități anatomice (cavitatea orală, sinusul maxilar, fosa nazală), membrana chistică restantă fiind lasată pe loc [4,10,18]. O altă metodă de tratament al chisturilor maxilare este decompresia, care constă în crearea unei ferestre între formațiunea chistică și cavitatea bucală, utilizând niște dispozitive speciale precum tubul sau stentul [2,3,16,22]. Procedura de decompresie poate fi mai ușor de realizat și este mai conservatoare decât marsupializarea [8,11]. Mai mult ca atât, potrivit lui Y. Kubota [7], în cazul chisturilor de dimensiuni mari, decompresia realizează o micșorare mai rapidă a dimensiunii chistului în comparație cu chisturile mai mici [19].

În ultimii ani, în literatura de specialitate se observă un deosebit interes față de studierea metodelor de tratament a pacienților cu chisturi odontogene ale maxilarelor [3,6,18,19,21]. Acest fapt se explică prin prezența unor controverse referitor la utilizarea tehnicilor operatorii. Disputele vizează și conduita față de dinții limitrofi chistului, față de formațiunile învecinate (sinusul maxilar, planșeul nazal). Astfel, apare necesitatea unui studiu, vizând alegerea metodei optime de tratament pacienților cu chisturi odontogene ale maxilarelor, ceea ce ar contribui atât la micșorarea duratei de tratament, cât și la reabilitarea precoce a acestor pacienți. De aceea, este importantă elaborarea și implementarea în practica clinică a metodelor minim invazive de tratament a chisturilor maxilare voluminoase cu utilizarea dispozitivelor de decompresie și aspirație, capabile de a produce fenomenul de apozitie osoasă, fără lezarea formațiunilor anatomice importante și cu efect terapeutic sigur.

the oro-maxillofacial region is 6% of the total number of patients hospitalized in the OMF surgery department, with the majority being of odontogenic origin (94%) and more commonly located in the upper jaw (57%).

Several procedures can be used in the treatment of patients with odontogenic cysts of the jaws. In order to provide specialized medical care, cystectomy or cystotomy with subsequent modifications are used [13,24,25]. The method of choice for treating jaw cysts is cystectomy, which involves complete removal of the cystic membrane with subsequent closure of the wound using sutures [5]. Although this method is frequently used, it has some disadvantages: it is traumatic, with a higher risk of injury to adjacent anatomical structures (mandibular canal, maxillary sinus, nasal cavity) or the vascular-nerve bundle of adjacent teeth, and is limited to patients with concomitant chronic pathologies. Therefore, in the case of large cysts, marsupialization or cystotomy (Parsch-I) is used, which involves opening the cystic cavity and transforming it into an annex cavity of an anatomical cavity (oral cavity, maxillary sinus, nasal fossa), with the remaining cystic membrane left in place [4,10,18]. Another method of treating jaw cysts is decompression, which involves creating a window between the cystic formation and the oral cavity, using special devices such as tubes or stents [2,3,16,22]. The decompression procedure may be easier to perform and is more conservative than marsupialization [8,11]. Moreover, according to Y. Kubota [7], in the case of large cysts, decompression achieves a more rapid reduction in cyst size compared to smaller cysts [19].

In recent years, in the specialized literature, there has been a particular interest in studying the methods of treating patients with odontogenic cysts of the maxillae [3,6,18,19,21]. This fact is explained by the presence of controversies regarding the use of surgical techniques. The disputes also concern the conduct towards the teeth adjacent to the cyst and towards neighboring formations (maxillary sinus, nasal floor). Thus, there is a need for a study aimed at choosing the optimal method of treatment for patients with odontogenic cysts of the jaws, which would contribute to reducing the duration of treatment as well as the early rehabilitation of these patients. Therefore, it is important to develop and implement minimally invasive methods of treating large cysts of the jaws using decompression and aspiration devices, capable of producing the phenomenon of bone apposition, without damaging important anatomical formations and with a safe therapeutic effect.

**Purpose of the study** — Analysis of the treatment results of a clinical case of a giant, infected odontogenic cyst of the mandible using, for the first time, a specially designed individualized decompression and aspiration device made of acrylic material.

**Scopul studiului** — analiza rezultatelor tratamentului unui caz clinic de chist odontogen supraînfecțat gigant al mandibulei cu utilizarea în premieră a unui dispozitiv special de decompresie și aspirație, confecționat individual din acrilat.

### Prezentare de caz clinic. Rezultate și discuții

Pe data de 22.12.2020 în secția de Chirurgie oro-maxilo-facială din cadrul Institutului de Medicină Urgentă din or. Chișinău s-a adresat pacienta X în vârstă de 39 de ani cu acuze la prezența asimetriei faciale pe stânga, senzației de amorțeală a bărbiei, buzei inferioare și a unei părți a mucoasei cavității bucale pe stânga. Din anamneză dintele 36 a fost tratat endodontic cu 5 ani în urmă. Cu 3 zile înainte de adresare a apărut o tumefacție facială pe stânga, care s-a extins până în regiunea cervicală laterală superioară.

La examenul exobucal s-a determinat prezența asimetriei faciale cauzată de edemul țesuturilor moi din regiunea jugală și submandibulară pe stânga. Pielea edemațiată a fost hiperemiată, dar în plică se strângea. Ganglionii limfatici regionali submandibulari mariți în volum, mobili și sensibili la palpare. Gura se deschidea liber. La examenul endobucal s-a constatat prezența discromiei dintelui 36 și a unei obturații coronare masive (figura 1). Dintele 36 era dureros la percuția marginală și în ax cu mobilitate patologică de gradul II. Mucoasa cavității bucale la nivelul versantului vestibular mandibular în limitele dinților 35-37 a fost edemațiată, hiperemiată și dureroasă la palpare.

În urma examinării radiografiei panoramice s-a constatat prezența unei formațiuni radiotransparente cu dimensiune de 36.95

### Presentation of a clinical case. Results and discussion

On December 22, 2020, a 39-year-old patient, X, presented to the Oro-Maxillo-Facial Surgery Department of the Emergency Medicine Institute in Chișinău, complaining of left facial asymmetry, numbness of the chin and lower lip, and a part of the oral mucosa on the left side. From the patient's medical history, it was found that tooth 36 had undergone endodontic treatment 5 years ago. Three days prior to the visit, the patient developed facial swelling on the left side, which extended to the upper lateral cervical region.

Upon external examination, facial asymmetry caused by soft tissue swelling in the left jugal and submandibular region was determined. The edematous skin was hyperemic, but could be pinched. The submandibular regional lymph nodes were enlarged, mobile, and palpable. The patient's mouth opened freely. Endobuccal examination revealed discoloration of tooth 36 and a massive coronal filling (figure 1). Tooth 36 was tender to percussion and showed pathological mobility of grade II. The oral mucosa on the vestibular side of the mandible within the boundaries of teeth 35-37 was edematous, hyperemic, and tender to palpation.

After examining the panoramic radiograph, the presence of a radiotransparent formation with dimensions of 36.95 mm × 20.38 mm, oval-shaped, and with well-defined contours was observed (figure 2). The cystic formation extended from the mesial surface of the root of tooth 35 to the distal root of tooth 37. Occupying most of the mandible body, it ex-

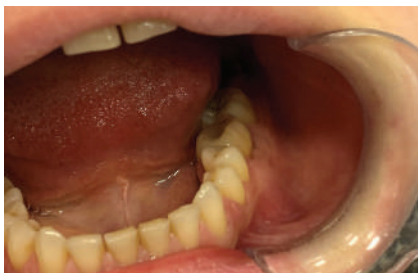

Fig. 1. Aspectul clinic endobucal

Fig. 1. Endooral clinical aspect

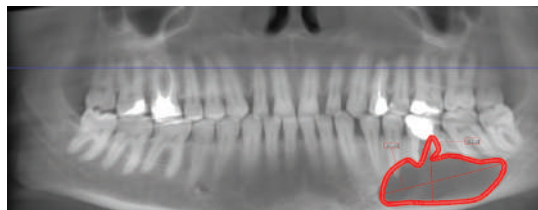


Fig. 2. Aspectul radiologic inițial al formațiunii chistice

Fig. 2. Initial radiologic aspect of cystic formation

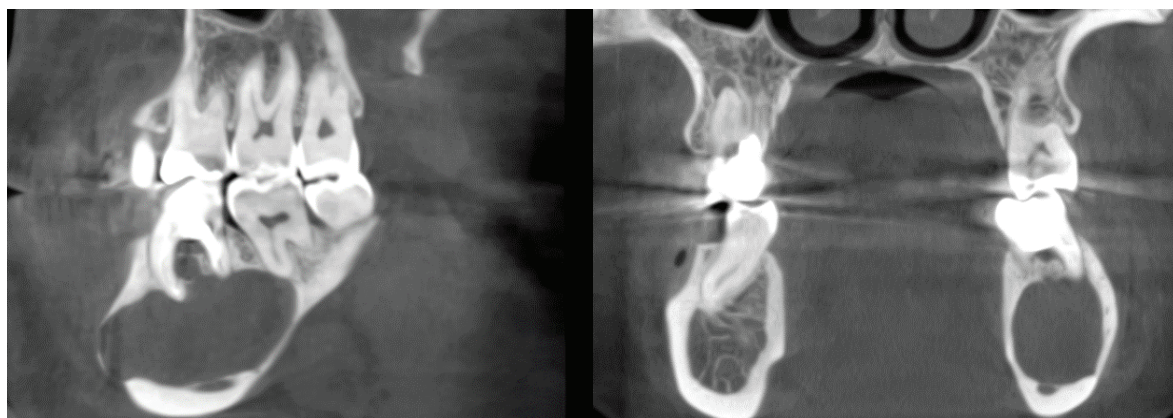
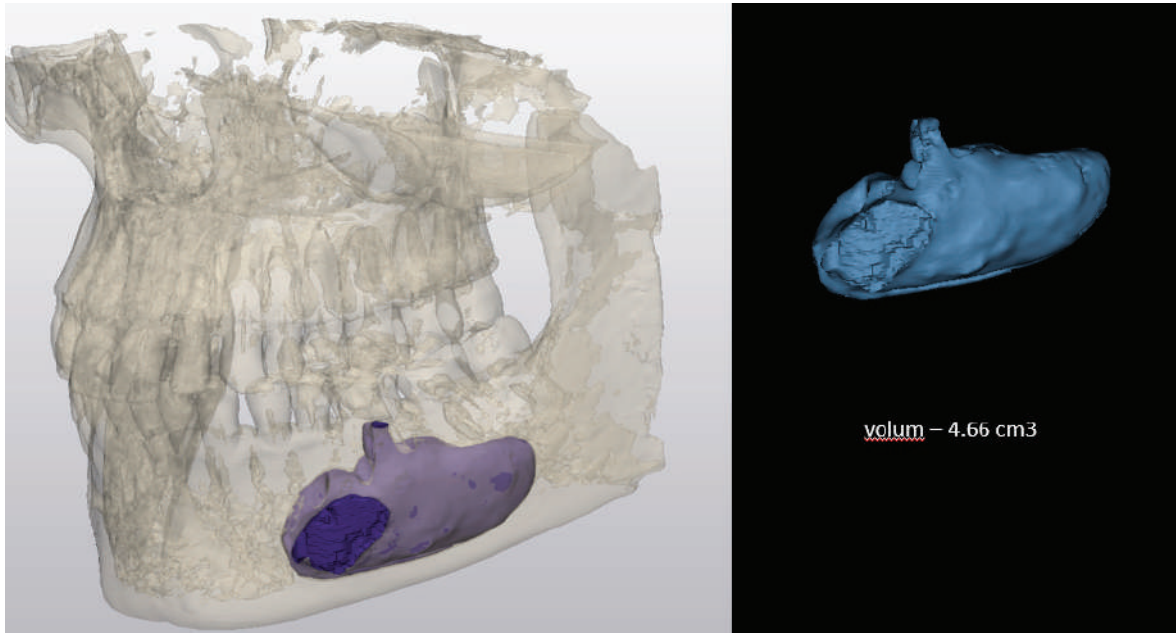


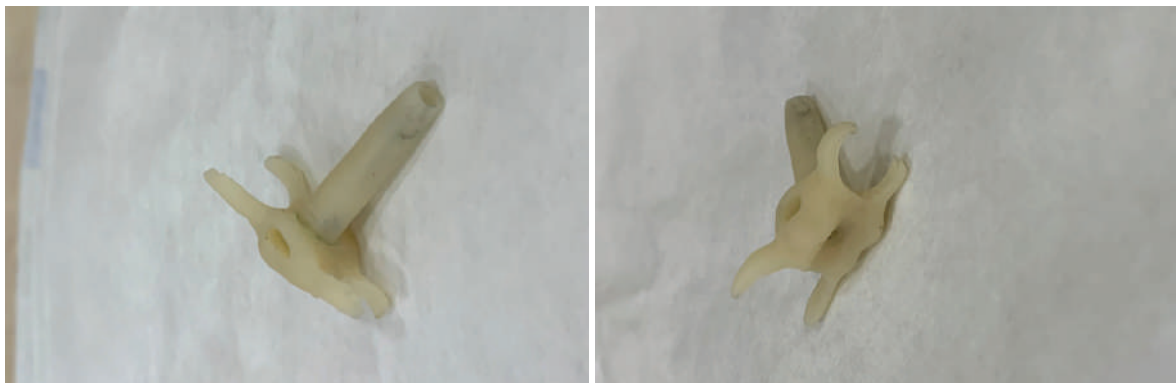Fig. 3. Secțiunea panoramică a formațiunii chistice în aspect sagital și coronar

Fig. 3. The sagittal and coronal views of the cystic formation on the panoramic section



**Fig. 4.** Segmentarea și determinarea volumului formațiunii chistice la momentul adresării

**Fig. 4.** The segmentation and determination of the volume of the cystic formation at the time of the patient's visit



**Fig. 5.** Dispozitivul de decompresie cu tub de aspirație

**Fig. 5.** The decompression device with aspiration tube

mm × 20.38 mm, de formă ovală și cu contur bine delimitat (figura 2). Formațiunea chistică se extindea de la suprafața mezială a rădăcinii dintelui 35 până la rădăcina distală a dintelui 37. Ocupând cea mai mare parte a corpului mandibulei, se extindea inferior până la marginea bazilară a mandibulei și compresa conținutul canalului mandibular stâng (figura 3).

Pentru a determina volumul formațiunii chistice s-a efectuat segmentarea acesteia, utilizând măsurările efectuate pe tomografia computerizată cu fascicul conic (figura 4).

În baza examenului clinic și paraclinic a fost stabilit diagnosticul: „Chist odontogen suprainfectat gigant al mandibulei pe stânga de la dinte 36. Limfadenită acută seroasă odontogenă submandibulară pe stânga“.

Luând în considerare dimensiunile majore ale formațiunii chistice și riscurile de lezare intraoperatorie a fasciculului nervos alveolar inferior cu instalarea ulterioară a paresteziei s-a decis alegerea unei metode

tended inferiorly to the basal margin of the mandible and compressed the contents of the left mandibular canal (figure 3).

To determine the volume of the cystic formation, segmentation was performed using measurements taken from cone-beam computed tomography (figure 4).

Based on the clinical and paraclinical examination, the diagnosis was established as „Infected giant odontogenic cyst of the left mandible from tooth 36. Acute serous odontogenic submandibular lymphadenitis on the left“.

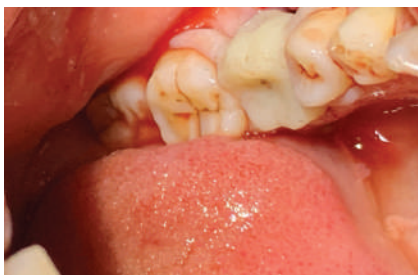Considering the major dimensions of the cystic formation and the risks of intraoperative damage to the inferior alveolar nerve bundle with subsequent paresthesia, a minimally invasive method of decompression with aspiration was chosen. For this purpose, a special pre-extraction decompression device was made, in the form of an acrylic microprosthesis with an attached suction tube (figure 5).

minim invazive de decompresie cu aspirație. În acest scop, pre-extracțional, s-a confecționat un dispozitiv special de decompresie de tipul unei microproteze acrilice la care s-a solidarizat un tub de aspirație (figura 5).

Sub anestezie locală cu articaină de 4% cu epinefrină 1:100 000 s-a efectuat extracția dintelui 36. Imediat postextracțional, din alveola dintelui extras, s-a obținut conținut purulent cu cristale de colesterol, ceea ce a sugerat prezumtiv prezența formațiunii chistice. O porțiune a membranei chistice a fost colectată și îndreptată la examenul histologic. Ulterior, s-a adaptat dispozitivul de decopresie în așa fel ca tubul de aspirație să fie introdus în interiorul cavității chistice (figura 6).

Aspectul radiologic imediat postextracțional al cavității chistice cu prezența dispozitivului de decompresie este prezentat în figura 7.

Pacienta a fost instruită în vederea irigării cavității chistice cu soluție salină de 0,9% clorură de sodiu, utilizând o seringă de plastic de unică folosință. Acest procedeu a fost recomandat de a fi efectuat zilnic (de 2-3 ori/zi) prin dispozitivul de decompresie fără a fi înlăturat din cavitatea bucală.



**Fig. 6.** Aspectul dispozitivului de decompresie în cavitatea bucală

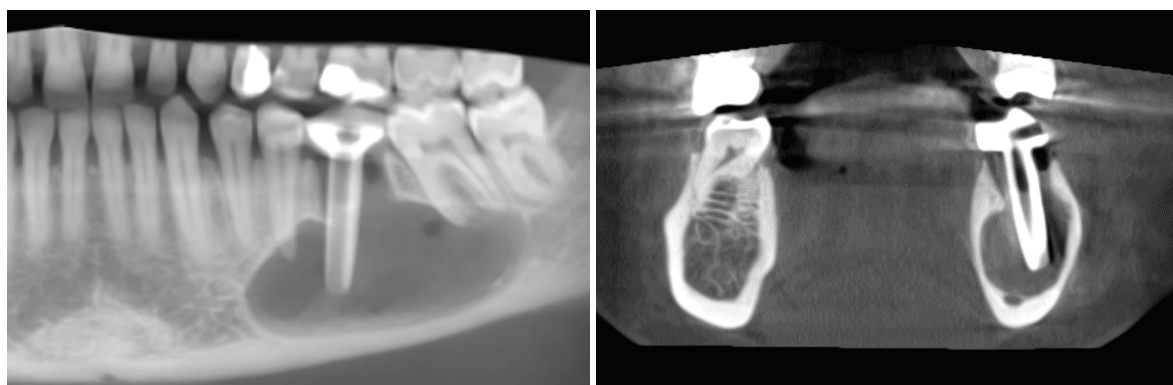
**Fig. 6.** The appearance of the decompression device in the oral cavity

aspiration tube could be inserted into the interior of the cystic cavity (figure 6).

The immediate post-extraction radiological aspect of the cystic cavity with the presence of the decompression device is presented in figure 7.

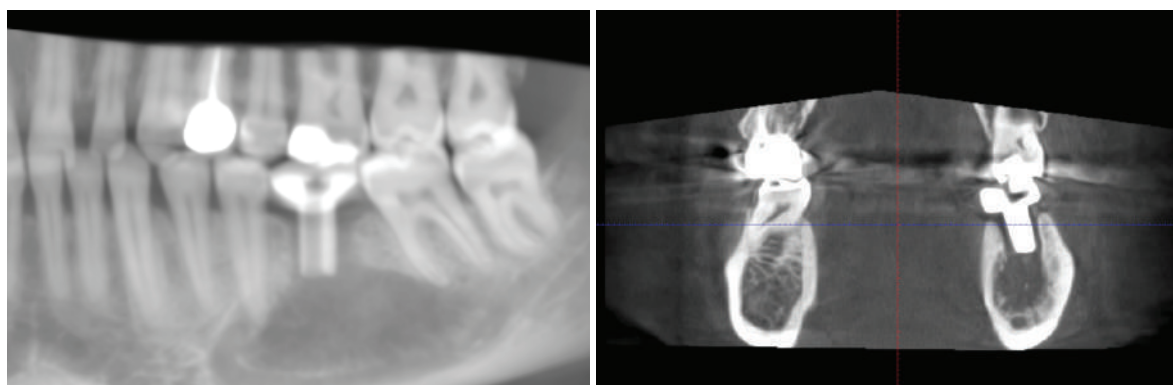
The patient was instructed to irrigate the cystic cavity with 0.9% sodium chloride saline solution using a disposable plastic syringe. This procedure was recommended to be performed daily (2-3 times/day) through the decompression device without removing it from the oral cavity.

On the 14<sup>th</sup> day after extraction and decompression, the patient reported complete disappearance of paresthesia sensation and regression of acute inflam-



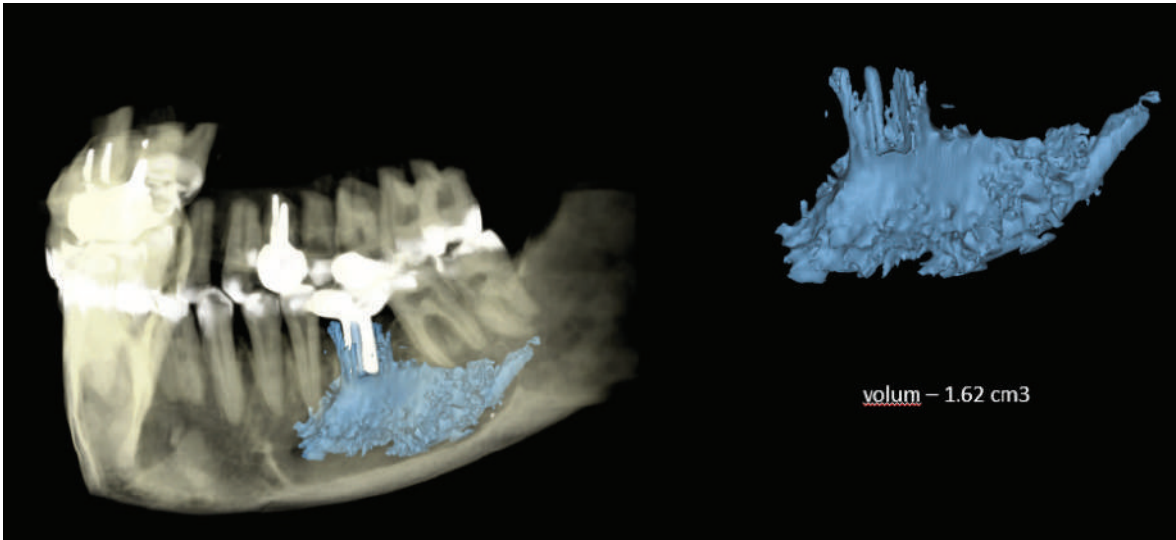
**Fig. 7.** Aspectul radiologic imediat postextracțional al cavității chistice cu prezența dispozitivului de decompresie

**Fig. 7.** The radiological aspect immediately post-extraction of the cystic cavity with the presence of the decompression device

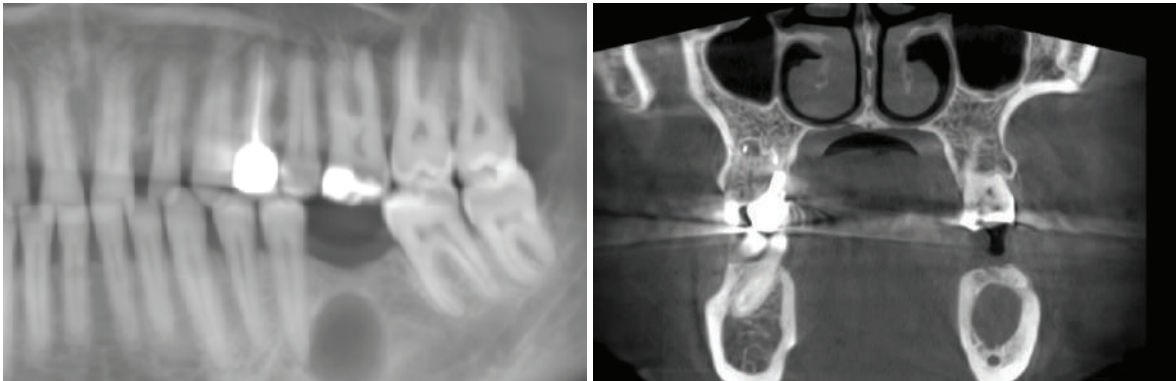


**Fig. 8.** Aspectul radiologic al cavității chistice la 12 luni postextracțional

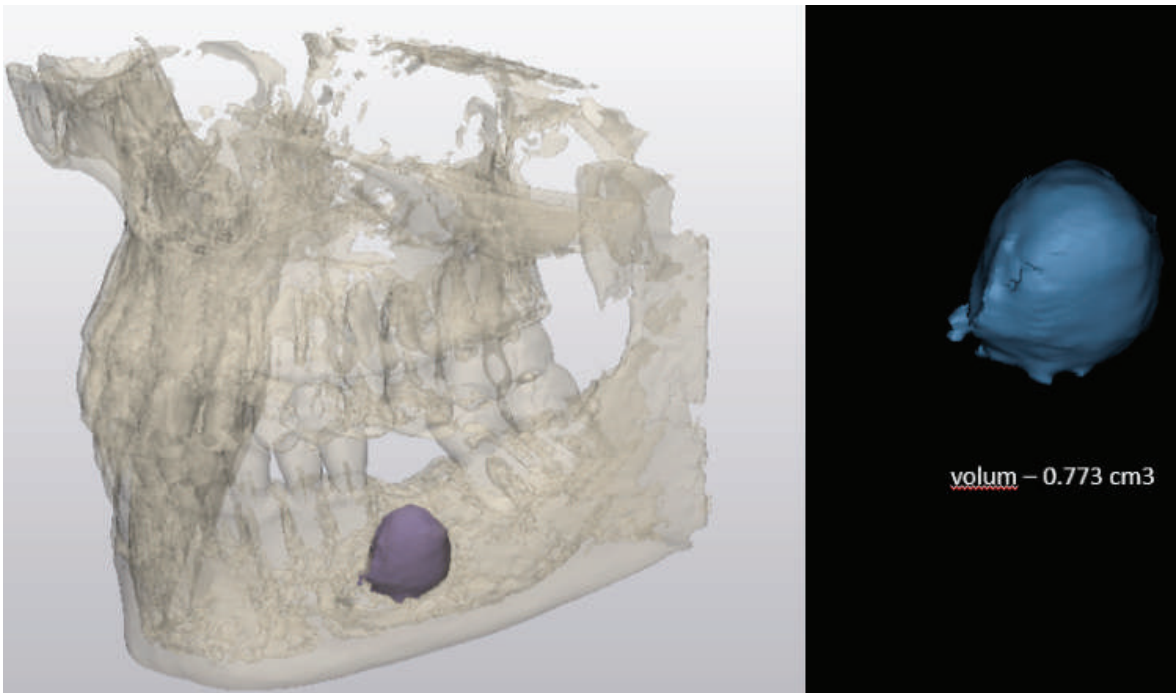
**Fig. 8.** Segmentation and determination of the volume of the cystic formation at 12 months post-extraction



**Fig. 9.** Segmentarea și determinarea volumului formațiunii chistice la 12 luni postextrațional  
**Fig. 9.** Segmentation and determination of the volume of the cystic formation at 12 months post-extraction



**Fig. 10.** Aspectul radiologic al cavității chistice la 18 luni postextrațional  
**Fig. 10.** The radiological aspect of the cystic cavity at 18 months post-extraction



**Fig. 11.** Segmentarea și determinarea volumului formațiunii chistice la 18 luni postextrațional  
**Fig. 11.** Segmentation and determination of the volume of the cystic formation at 18 months post-extraction

La a 14-a zi după extracție și decompresie pacienta a relatat dispariția completă a senzației de parestezie și retrocedarea fenomenelor inflamatorii acute. La vizita de control s-a efectuat aprecierea vitalității dinților limitrofi formațiunii chistice (35, 37) cu ajutorul testului termic, utilizând un spray refrigerant Endo Frost. Astfel, după o izolare prealabilă a dinților examinați, s-a aplicat bulețele de vată îmbibat în spray pe o perioadă de 5 secunde. În urma efectuării acestui test pacienta a relatat apariția unei dureri acute, ceea ce a indicat prezența vitalității dinților respectivi. Rezultatul examenului histopatologic a confirmat prezența membranei chistice cu semne de suprainfectare.

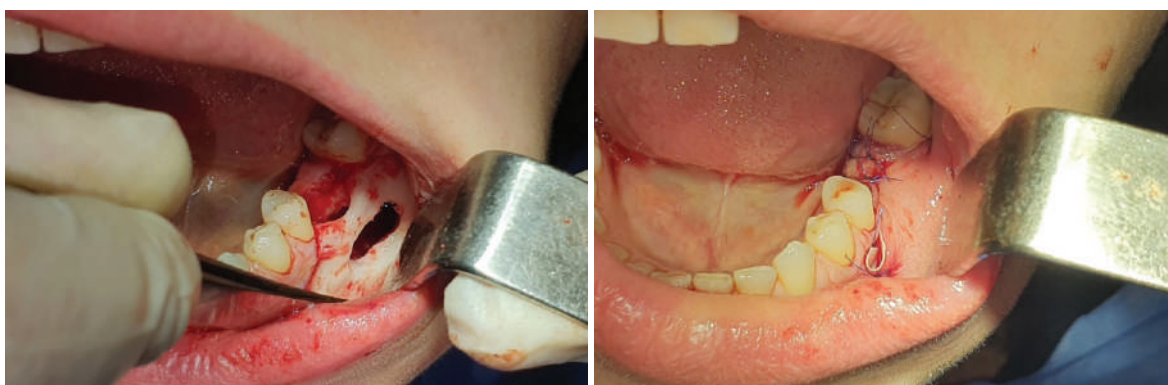Ulterior, pentru a aprecia evoluția formațiunii chistice, pacienta a fost monitorizată în dinamică la 12 luni (figura 8,9) și la 18 luni (figura 10,11) post-extracțional. Prin urmare, în urma vizitelor de control efectuate s-a determinat că formațiunea chistică s-a micșorat în volum.

Astfel, în urma studierii imaginilor radiologice în dinamică, s-a determinat prezența fenomenului de apoziție osoasă, micșorarea volumului formațiunii chistice de la 4,66 cm<sup>3</sup> până la 0,773 cm<sup>3</sup> și respectiv de la 36,95 mm×20,38 mm la 12,3 mm×11,9 mm. Micșorarea tridimensională a formațiunii chistice a fost apreciată și de alți autori [1,12]. Mai mult ca atât, s-a determinat formarea completă a corticalei vestibulare. Fenomenul de apoziție osoasă a contribuit

matory phenomena. During the follow-up visit, the vitality of the teeth adjacent to the cystic formation (35, 37) was assessed using the thermal test, using an Endo Frost refrigerant spray. Thus, after prior isolation of the examined teeth, cotton pellets soaked in the spray were applied for a period of 5 seconds. As a result of this test, the patient reported the occurrence of acute pain, indicating the presence of vitality in the respective teeth. The histopathological examination confirmed the presence of the cystic membrane with signs of superinfection.

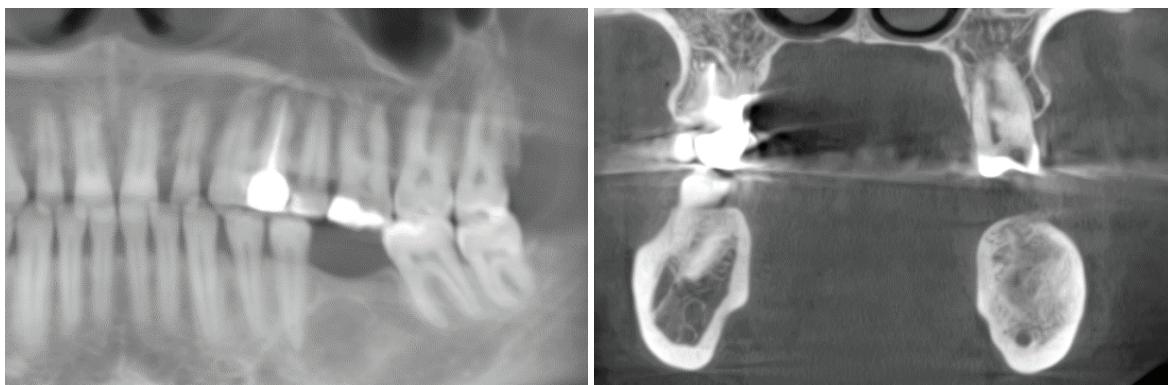Subsequently, to assess the evolution of the cystic formation, the patient was monitored dynamically at 12 months (figure 8,9) and 18 months (figure 10,11) post-extraction. Therefore, following the control visits, it was determined that the cystic formation had decreased in volume.

Therefore, following the study of radiological images in dynamics, the presence of bone apposition phenomenon was determined, as well as a reduction in the volume of the cystic formation from 4.66 cm<sup>3</sup> to 0.773 cm<sup>3</sup> and from 36.95 mm × 20.38 mm to 12.3 mm × 11.9 mm, respectively. The three-dimensional reduction of the cystic formation was also appreciated by other authors [1,12]. Moreover, the complete formation of the vestibular cortical was determined. The bone apposition phenomenon contributed to the removal of the formation from the content of the mandibular canal by 2.81 mm, allow-



**Fig. 12.** Chiuretajul restului de membrană chistică și a țesutului de granulație

**Fig. 12.** Curettage of the remaining cystic membrane and granulation tissue



**Fig. 13.** Aspectul radiologic al situsului postoperator la 24 de luni după vizita inițială

**Fig. 13.** The radiological aspect of the postoperative site at 24 months after the initial visit

la îndepărtarea formațiunii de conținutul canalului mandibular cu 2,81 mm, ceea ce a permis înlăturarea minim invazivă a resturilor de membrană chistică fără lezarea lui, evitând riscul de instalare a paresteziei ulterioare. Această intervenție a fost efectuată la 18 luni postextrațional sub anestezie locală cu articaină de 4% cu epinefrină 1:100 000 (figura 12).

După crearea lamboului trapezoidal cu bază mare orientată spre fundul de șanț vestibular, s-a efectuat decolarea lui și expunerea corticalei vestibulare. Apoi, cu ajutorul frezelor, s-a creat o fereastră ovală cu diametrul de 10/5 mm în corticala vestibulară prin care s-a înlăturat în totalitate membrana chistică. Cavitatea postoperatorie a fost augmentată cu material sintetic pe baza de colagen (Kolapol KP) și acoperită cu membrane trombotice îmbogățite cu fibrină (membrane A-PRF) pentru stimularea vindecării țesuturilor moi. Alți autori au cercetat regenerarea defectelor osoase postchistice prin utilizarea diferitor materiale de augmentare [14,15,20,21].

Lamboul a fost re poziționat și fixat cu suturi întrerupte din polipropilen 5/0. Pentru a preveni supraînfectarea sau formarea hematomului postoperator, s-a efectuat drenarea plăgii cu ajutorul lamelei de cauciuc aplicate la nivelul părții meziale a inciziei de descărcare. Suturele au fost înlăturate la a 10-a zi postoperator.

La examenul clinic endobucal, efectuat la 24 de luni postextrațional, țesuturile moi în regiunea alveolei dintelui 36 au fost de culoare roz-pală. La examenul radiologic (figura 13) s-a constatat formarea țesutului osos prin apariția trabeculelor osoase radiotransparente.

Analizând cazul clinic descris, putem concludiona că metoda de decompresie cu aspirație aplicată a contribuit la micșorarea în volum a cavității chistice, ceea ce a permis înlăturarea minim invazivă a resturilor de membrană chistică și, prin urmare, a contribuit la menajarea conținutului canalului mandibular, evitând riscul de instalare a paresteziei tranzitorii, de lungă durată sau permanente. De aceea, în cazul chisturilor de dimensiuni mari, recomandăm utilizarea metodei descrise. Mai mult ca atât, portivul lui Nakamura [9], marsupializarea sau decompresia poate fi indicată pentru orice tip de chist de dimensiuni mari (peste 3 cm).

Prin urmare, decompresia este o metodă alternativă și o abordare mai conservatoare de tratament a chisturilor maxilare voluminoase. Mecanismul de creștere a chistului se explică prin faptul că presiunea coloid-osmotică din interiorul chistului este mai mare, ceea ce determină acumularea de lichid și implicit expansiunea hidrostatică. Lent și progresiv, se produce resorbția osului înconjurător. De aceea, procedura de decompresie permite un drenaj continuu, ceea ce înlătură acele condiții care favorizează expansiunea chistului. Mai mult ca atât, dispozitivele de decompresie au ca scop atât menținerea drenajului leziunilor patologice maxilare, cât și să faciliteze irigațiile repetate ale acestora.

ing for minimally invasive removal of the remaining cystic membrane without damaging it, avoiding the risk of subsequent paresthesia. This intervention was performed 18 months post-extraction under local anesthesia with 4% articaine with 1:100 000 epinephrine (figure 12).

After creating a trapezoidal flap with a large base oriented towards the vestibular groove, it was lifted and the vestibular cortical plate was exposed. Then, using burs, an oval window with a diameter of 10/5 mm was created in the vestibular cortical plate through which the cystic membrane was completely removed. The postoperative cavity was augmented with a collagen-based synthetic material (Kolapol KP) and covered with platelet-rich fibrin membranes (A-PRF membranes) to stimulate soft tissue healing. Other authors have investigated the regeneration of post-cystic bone defects using various augmentation materials [14,15,20,21].

The flap was repositioned and fixed with interrupted sutures made of 5/0 polypropylene. To prevent postoperative infection or hematoma formation, wound drainage was performed using a rubber band applied to the medial part of the release incision. The sutures were removed on the 10<sup>th</sup> day postoperatively.

At the clinical endobuccal examination performed at 24 months postoperatively, the soft tissues in the region of the tooth 36 alveolus were pale pink in color. On radiographic examination (figure 13), the formation of bone tissue was observed by the appearance of radiotransparent bone trabeculae.

Analyzing the clinical case described, we can conclude that the applied method of aspiration decompression contributed to the reduction in volume of the cystic cavity, which allowed for minimally invasive removal of the cystic membrane debris and, therefore, contributed to preserving the contents of the mandibular canal, avoiding the risk of transient, long-term, or permanent paresthesia. Therefore, in the case of large cysts, we recommend using the described method. Furthermore, according to Nakamura [9], marsupialization or decompression may be indicated for any type of large cyst (over 3 cm).

Therefore, decompression is an alternative method and a more conservative approach to the treatment of voluminous cysts of the jaws. The mechanism of cyst growth is explained by the fact that the colloid-osmotic pressure inside the cyst is higher, which leads to the accumulation of fluid and, consequently, hydrostatic expansion. Slowly and progressively, surrounding bone resorption occurs. Therefore, the decompression procedure allows for continuous drainage, which eliminates those conditions that favor cyst expansion. Furthermore, decompression devices aim to maintain the drainage of pathological lesions and facilitate their repeated irrigation.

It is worth mentioning that, for the first time, as a decompression device in the treatment of voluminous cysts, a dental technician fabricated a decompression and aspiration device. For this pur-



De menționat că, în premieră, în calitate de dispozitiv de decompresie în tratamentul chisturilor maxilare voluminoase, a fost fabricat de către tehnicianul dentar un dispozitiv de decompresie și aspirație. În acest scop, preextractional, s-a efectuat amprentarea, transmiterea amprentei în laboratorul dentar, secționarea dintelui 36 din modelul de gips și fabricarea dispozitivului din acrilat autopolimerizabil sub forma unei microproteze la care s-a solidarizat un tub de decompresie din acrilat cu diametrul intern de 2,45 mm și cel extern de 4,45 mm (figura 5). Ulterior, acest dispozitiv a fost adaptat în cavitatea bucală imediat după extracție. S-a efectuat verificarea funcționalității lui și instruirea pacientei în vederea efectuării de sine stătătoare a lavajului cavității chistice la domiciliu cu soluție salină de 0,9%.

Așadar, dispozitivul de decompresie și aspirație creat are următoarele avantaje:

- Este ușor de confecționat și, prin urmare, poate fi efectuat de orice tehnician dentar fără o pregătire specială;
- Tubul solidarizat are un diametru suficient pentru a preveni blocarea lui cu eventualele cheaguri de sânge sau conținutul serosanguinolent din interiorul formațiunii chistice;
- Ușor poate fi ajustat și modelat în cavitatea bucală;
- Este confortabil pentru pacient, deoarece nu prezintă dificultăți în aplicarea și îndepărtarea lui din cavitatea bucală;
- Are efect imediat de decompresie după aplicarea tubului în cavitatea chistică;
- Permite minim invaziv reducerea presiunii coloid-osmotice din interiorul chistului, favorizând atât micșorarea în volum a cavității chistice, cât și menținerea vitalității pulpare a dinților intrachistici;
- Are efect curativ în condiții de ambulatoriu, evitând astfel spitalizarea pacienților cu chisturi voluminoase ale maxilarelor;
- Acționează local și nu expune pacientul la complicații sistemice (reacții alergice etc.);
- Efectul economic este evidențiat prin lipsa necesității în aparatură și instrumentar deosebit pentru confecționarea dispozitivului, nu este costisitor.

Prin urmare, în **concluzie**, este necesar de remarcat că deși sunt cunoscute multiple metode de tratament al chisturilor maxilare, apariția complicațiilor după înlăturarea formațiunilor voluminoase (lezarea structurilor anatomice adiacente) a servit ca imbold pentru elaborarea metodelor noi, minim invazive și cu efect terapeutic sigur. În pofida faptului că în studiul respectiv a fost inclus doar un pacient cu chist gigant al mandibulei, totuși, în opinia noastră, orice experiență acumulată contribuie la elaborarea unui management optimal de tratament al acestor pacienți.

pose, prior to extraction, an impression was taken, transmitted to the dental laboratory, and the tooth 36 from the gypsum model was sectioned to fabricate the device from self-polymerizing acrylic in the form of a microprosthesis to which a decompression tube with an internal diameter of 2.45 mm and an external diameter of 4.45 mm was attached (figure 5). Subsequently, this device was adapted in the oral cavity immediately after extraction. Its functionality was verified, and the patient was instructed in performing self-administered lavage of the cystic cavity at home using 0.9% saline solutions.

Therefore, the created decompression and aspiration device has the following advantages:

- It is easy to manufacture and can be made by any dental technician without special training;
- The solidified tube has a sufficient diameter to prevent blockage with any blood clots or serosanguinous content inside the cystic formation;
- It can be easily adjusted and shaped in the oral cavity;
- It is comfortable for the patient as it does not pose difficulties in application and removal from the oral cavity;
- It has an immediate decompression effect after applying the tube to the cystic cavity;
- It allows minimally invasive reduction of the colloid-osmotic pressure inside the cyst, promoting both a decrease in volume of the cystic cavity and maintaining the pulpal vitality of the intracystic teeth;
- It has a curative effect in an outpatient setting, thus avoiding hospitalization of patients with voluminous cysts of the jaws;
- It acts locally and does not expose the patient to systemic complications (allergic reactions, etc.);
- The economic effect is highlighted by the absence of the need for special equipment and instruments to manufacture the device, making it cost-effective.

Therefore, in **conclusion**, it is necessary to note that although multiple methods of treatment for cysts of the jaws are known, the occurrence of complications after the removal of voluminous formations (injury to adjacent anatomical structures) has served as a stimulus for the development of new, minimally invasive, and safe therapeutic methods. Despite the fact that only one patient with a giant mandibular cyst was included in the study, in our opinion, any accumulated experience contributes to the development of optimal treatment management for these patients.

## Bibliografie/Bibliography:

1. Asutay F., Atala Y., Turamanlar O., Horata E., Burdurlu M. C. Three-dimensional volumetric assessment of the effect of decompression on large mandibular odontogenic cystic lesions. In: *Journal of Oral and Maxillofacial Surgery*, 2016, vol. 74, no. 6, p. 1159–1166.
2. August M., Faquin W. C., Troulis M. J., Kaban L. B. Dedifferentiation of odontogenic keratocyst epithelium after cyst decompression. In: *Journal of Oral and Maxillofacial Surgery*, 2003, vol. 61, no. 6, p. 678-683.
3. Awani S., Conn B. Decompression of keratocystic odontogenic tumors leading to increased fibrosis, but without any change in epithelial proliferation. In: *Oral Surgery, Oral Medicine, Oral Pathology, Oral Radiology*, 2017, vol. 123, no. 6, p. 634-644.
4. Domingos R. P., Goncalves Eduardo., Neto E. S. Surgical approaches of extensive periapical cyst. Considerations about surgical technique. In: *Salusvita Bauru*, 2004, vol. 23, p. 317-328.
5. Ettl T., Gosau M., Sader R., Reichert T. E. Jaw cysts — filling or no filling after enucleation? A review. In: *Journal of Cranio-Maxillofacial Surgery*, 2012, vol. 40, no. 6, p. 485-493.
6. Kolokythas A., Fernandes R. P., Pazoki A., Ord R. A. Odontogenic keratocyst: to decompress or not to decompress? A comparative study of decompression and enucleation versus resection/peripheral ostectomy. In: *Journal of Oral and Maxillofacial Surgery*, 2007, vol. 65, no. 4, p. 640-644.
7. Kubota Y., Imajo I., Itonaga R., Takenoshita Y. Effects of the patient's age and the size of the primary lesion on the speed of shrinkage after marsupialisation of keratocystic odontogenic tumours, dentigerous cysts, and radicular cysts. In: *British Journal of Oral and Maxillofacial Surgery*, 2013, vol. 51, no. 4, p. 358-362.
8. Lee S.-T., Kim S.-G., Moon S.-Y., Oh J.S., You J.S., Kim J.S. The effect of decompression as treatment of the cysts in the jaws: retrospective analysis. In: *Journal of the Korean Association of Oral and Maxillofacial Surgeons*, 2017, vol. 43, no. 2, p. 83-87.
9. Nakamura N., Mitsuyasu T., Mitsuyasu Y., Taketomi T., Higuchi Y., Ohishi M. Marsupialization for odontogenic keratocysts: long-term follow-up analysis of the effects and changes in growth characteristics. In: *Oral Surg Oral Med Oral Pathol Oral Radiol Endod*, 2002, vol. 94, p. 543-553.
10. Noubissi S. S. et al. Clinical, histologic, and histomorphometric evaluation of mineralized solvent- dehydrated bone allograft (Puros) in human maxillary sinus grafts. In: *The Journal of Oral Implantology*, 2005, vol. 31, no. 4, p. 171-179.
11. Oliveros-Lopez L. et al. Reduction rate by decompression as a treatment of odontogenic cysts. In: *Medicina Oral Patologia Oral y Cirugia Bucal*, 2017, vol. 22, no. 5, p. e643-e650.
12. Pappalardo S. et al. Multidetector CT Dentascan evaluation of bone regeneration obtained with deproteinised bovine graft in residual cavity after mandibular cyst enucleation. In: *La Radiologia Medica*, 2013, vol. 118, no. 4, p. 523-533.
13. Pearrocha-Diago M., Sanchis-Bielsa J. M., Bonet-Marco J., Minguez-Sanz J. M. Surgical treatment and follow-up of solitary bone cyst of the mandible: a report of seven cases. In: *British Journal of Oral and Maxillofacial Surgery*, 2001, vol. 39, no. 3, p. 221-223.
14. Pradel W., Eckelt U., Lauer G. Bone regeneration after enucleation of mandibular cyst: comparing autogenous grafts from tissue-engineered bone and iliac bone. In: *Oral Surgery, Oral Medicine, Oral Pathology, Oral Radiology, and Endodontics*, 2006, vol. 101, no. 3, p. 285-290.
15. Rawashdeh M. A., Telfah H. Secondary alveolar bone grafting: the dilemma of donor site selection and morbidity. In: *British Journal of Oral and Maxillofacial Surgery*, 2008, vol. 46, no. 8, p. 665-670.
16. Rodrigues J. T., Dos Santos Antunes H., Armada L., Pires F. R. Influence of surgical decompression on the expression of inflammatory and tissue repair biomarkers in periapical cysts. In: *Oral Surgery, Oral Medicine, Oral Pathology and Oral Radiology*, 2017, vol. 124, no. 6, p. 561-567.
17. Schlieve T., Miloro M., Kolokythas A. Does decompression of odontogenic cysts and cystlike lesions change the histologic diagnosis? In: *Journal of Oral and Maxillofacial Surgery*, 2014, vol. 72, no. 6, p. 1094–1105.
18. Seo M. H., Eo M. Y., Cho J. Y., Kim S. M., Lee S. K. Autogenous partial bone chip grafting on the exposed inferior alveolar nerve after cystic enucleation. In: *Journal of Craniofacial Surgery*, 2018, vol. 29, no. 2, p. 1-490.
19. Sivoletta S., Perin C., Capocchi M., Bungiorno V., Valente M. Guided bone regeneration in the treatment of a lateral periodontal cyst: 2-year clinical and radiologic follow-up. In: *The International Journal of Periodontics & Restorative Dentistry*, 2018, vol. 38, no. 5, p. 747-754.
20. Stavropoulos F., Nale J. C., Ruskin J. D. Guided bone regeneration. In: *Oral and Maxillofacial Surgery Clinics of North America*, 2002, vol. 14, no. 1, p. 15-27.
21. Stoor P., Apajalahti S., Kontio R. Regeneration of cystic bone cavities and bone defects with bioactive glass S53P4 in the upper and lower jaws. In: *The Journal of Craniofacial Surgery*, 2017, vol. 28, no. 5, p. 1197–1205.
22. Tolstunov L. Marsupialization catheter. In: *Journal of Oral and Maxillofacial Surgery*, 2006, vol. 66, no. 5, p. 1077–1079.
23. Zănoagă O., Mostovei A., Motelica G., Nosaci A., Chele N. Chisturile odontogene ale maxilarelor. Date statistice. În: *Buletinul Academiei de Științe a Moldovei. Științe medicale*, 2017, nr. 2 (54), p. 54-58.
24. Zănoagă O., Chele N., Mostovei A., Dabija I. Tratatamentul pacienților cu chisturi odontogene ale maxilarelor. Chistectomia versus chistotomia. În: *Medicina stomatologică*, 2017, nr. 1-2 (42-43), p. 29-31.
25. Галецкий Д. В. Оценка эффективности различных методов хирургического лечения одонтогенных кист челюстей. Дисс. на соискание учёной степени д.м.н. Санкт-Петербург, 2003. 200 с.