

**MINISTERUL SĂNĂTĂȚII AL REPUBLICII MOLDOVA
IP UNIVERSITATEA DE STAT DE MEDICINĂ ȘI FARMACIE
„NICOLAE TESTEMIȚANU”**

Cu titlu de manuscris
C.Z.U: 616.857:617.7-0.8

CUȘNIR VITALIE

**CONTRIBUȚII LA TRATAMENTUL COMPLEX
AL RETINOPATIEI DIABETICE
321.17-OFTALMOLOGIE**

Rezumatul tezei de doctor în științe medicale

CHIȘINĂU, 2024

Teza a fost elaborată în cadrul Catedrei de Oftalmologie, Departamentul Medicină Internă a Universității de Stat de Medicină și Farmacie „Nicolae Testemițanu” din Republica Moldova.

Conducător științific:

Eugeniu Bendelic, doctor habilitat în științele medicale, profesor universitar

Consultant științific:

Zinaida Anestiade, doctor habilitat în științele medicale, profesor universitar

Referenți oficiali:

Baltă Florian, dr. șt. med., prof. univ., UMF „Carol Davila”, București, România

Vudu Lorina, dr. șt. med., conf. univ., șef Catedra de Endocrinologie, USMF „Nicolae Testemițanu” (321.02)

Componența Consiliului științific specializat:

Jeru Ion, președinte, dr. hab. șt. med., conf. univ., Catedra de Oftalmologie, USMF „Nicolae Testemițanu” (321.17)

Șcerbatiuc Cristina, secretar, dr. șt. med., conf. univ., Catedra de Oftalmologie, USMF „Nicolae Testemițanu” (321.17)

Daniel-Constantin Brănișteanu, dr. șt. med., prof. univ., UMF „Grigore T. Popa”, Iași, România

Dumbrăveanu Lilia, dr. șt. med., conf. univ., șef Catedra de Oftalmologie și Optometrie, USMF „Nicolae Testemițanu” (321.17)

Corduneanu Angela, dr. șt. med., conf. univ., Catedra de Oftalmologie, USMF „Nicolae Testemițanu” (321.17)

Suținerea tezei va avea loc în data de _____ 2024, orele _____, în ședința Consiliului științific specializat D321.17 din cadrul Universității de Stat de Medicină și Farmacie „Nicolae Testemițanu” din Republica Moldova, bd. Ștefan cel Mare 165, mun. Chișinău, MD-2004. Teza de doctor și rezumatul pot fi consultate la Biblioteca Științifică Medicală a IP Universitatea de Stat de Medicină și Farmacie „Nicolae Testemițanu” din Republica Moldova și pe pagina web a ANACEC (www.anacec.md).

Rezumatul a fost expediat la _____

Secretar științific al Consiliului științific specializat:

Șcerbatiuc Cristina, dr. șt. med., conf. univ., Catedra de Oftalmologie, USMF „Nicolae Testemițanu” (321.17)

Șcerbatiuc

Conducător științific:

Eugeniu Bendelic, dr. hab. șt. med, prof. univ.

Autor:

Vitalie Cușnir

CUPRINS

Repere conceptuale ale cercetării.....	4
Conținutul tezei	6
1. ASPECTE COMTEMPORANE ALE METODELOR DE DIAGNOSTIC ȘI TRATAMENT ÎN RETINOPATIA DIABETICĂ	6
2. MATERIAL ȘI METODE DE CERCETARE	7
2.1. Caracteristica pacienților incluși în cercetare.....	7
2.2. Selectarea pacienților în studiu.....	7
2.3. Metode oftalmologice de cercetare a pacienților cu retinopatie diabetică.....	7
2.4. Afecțiunile retinei în diabetul zaharat	8
2.5. Tratamentul complicațiilor vitreoretiniene ale diabetului zaharat	8
2.5.1. Tratamentul medicamentos al RD și maculopatiei	8
2.5.2. Fotolasercoagularea (FLC) în RD	9
2.5.3. Metode chirurgicale de tratament a RD și consecințele ei	10
2.6. Procesarea statistică a rezultatelor	10
3. REZULTATE OBȚINUTE. SCREENING-UL AFECTĂRII ANALIZATORULUI VIZUAL ÎN LOTURILE EXPUSE ÎN STUDIU	11
3.1. Vederea centrala la pacienți cu RD asociată cu DZ tip II.....	12
3.2. Tratamentul RD prin injectarea sol. Bevacizumab	13
3.3. Tratamentul RD prin fotolasercoagulare și rezultatele obținute	15
3.4. Afecțiuni asociate la pacienți cu RD.....	16
3.5. Tratamentul RD prin metode chirurgicale și rezultatele obținute	16
3.6. DISCUȚII	17
CONCLUZII GENERALE.....	21
RECOMANDĂRI PRACTICE	22
BIBLOGRAFIE SELECTIVĂ	23
LISTA PUBLICAȚILOR AUTORULUI LA TEMA TEZEI	24
LISTA ABREVIERILOR	28
ADNOTARE.....	29
ANNOTATION	30
АННОТАЦИЯ.....	31

Repere conceptuale ale cercetării

Actualitatea temei. Diabetul zaharat (DZ) este o epidemie la nivelul mondial cu morbiditate semnificativă, o afecțiune gravă, pe termen lung, cu un impact major asupra vieții și bunăstării indivizilor, familiilor acestora și societăților umane din întreaga lume [1].

Prevalența globală a diabetului în 2019 a fost estimată la 9,3% (463 milioane de persoane), cu prognoze de creștere de la 10,2% (578 milioane) în 2030 și până la 10,9% (700 milioane) către anul 2045 [3, 4, 6].

Retinopatia diabetică (RD) este complicația microvasculară specifică a DZ și afectează una din trei persoane cu DZ [7]. În 2020, numărul adulților din întreaga lume cu RD, RD care pune în pericol vederea și edem macular clinic semnificativ a fost estimat la 103,12 milioane, 28,54 milioane și, respectiv, 18,83 milioane; până în 2045, se estimează că cifrele vor crește la 160,50 milioane, 44,82 milioane și, respectiv, 28,61 milioane [2, 5].

Fiind cea mai frecventă și specifică complicație în diabet zaharat tip 2, retinopatia diabetică este, de asemenea, una dintre principalele cauze ale orbirii care poate fi prevenită la populația adultă activă [8].

Meta-analiza studiilor la scară largă arată că aproximativ o treime dintre cei cu DZ vor avea retinopatie diabetică, și aproximativ o treime dintre acestea din urmă (sau 11,1% din toate persoanele cu diabet zaharat) vor prezenta retinopatie diabetică cu risc de scădere a vederii, care necesită tratament [9, 10].

În Republica Moldova circa 13 000 persoane (din 130.000 cu DZ tip II, oficial înregistrați) la moment necesită tratament [14, 15].

Prevalența retinopatiei diabetice în RM la persoanele cu diabet zaharat diagnosticat primar este mare, totodată s-a determinat o prevalență generală crescută a RD în Republica Moldova și o necesitate sporită de ajutor specializat oftalmologic [11].

Luând în considerație prevalența crescută a RD și EMD, funcțiile vizuale scăzute din cauza afectării severe ale elementelor globului ocular și, în special, ale retinei e necesară o tactică unică care lipsește între specialiștii oftalmologi, endocrinologi, medicii de familie în privința algoritmului de observație și trimeri la oftalmolog cu scop de tratament specializat medicamentos sau/și chirurgical [12, 13].

Este discutabilă tactica tratamentului RD. De exemplu, panfotocoagularea laser retiniană este inclusă în tratamentul chirurgical al RDP și RDN severe. Merită atenție deosebită combinarea tratamentului prin FLC cu tratamentul medicamentos cu agenți anti-VEGF în EMD și RD. Totodată periodic se schimbă tactica în privința indicațiilor la vitrectomii așa ca hemoragiile vitreene, RDP, EM și decolarea tracțională maculară și/sau retiniană.

Scopul studiului: Elaborarea unui algoritm de diagnostic și tratament al pacienților cu retinopatie diabetică pentru ameliorarea și restabilirea funcțiilor vizuale [11, 16, 17].

Obiectivele studiului:

1. Analiza prevalenței și incidenței retinopatiei diabetice în diabet zaharat tip II în Republica Moldova.
2. Aprecierea dependenței evoluției repinopatiei diabetice de diferiți factori fiziologici (vârsta, sex).
3. Aprecierea influenței tratamentului complex asupra stării funcționale ale analizatorului vizual.
4. Determinarea criteriilor dependenței rezultatelor funcționale ale tratamentului de gradul modificărilor anatomice în ochiul diabetic.
5. Stabilirea cauzelor apariției și caracterului complicațiilor pre-, intra- și postoperatorii.
6. Elaborarea algoritmilor de conduită și tratament al pacienților cu RD în baza rezultatelor obținute.

Noutatea și originalitatea științifică:

A fost efectuată pentru prima dată o analiză comparativă a loturilor de pacienți cu RD în dependență de vârsta (tineri, maturi, bătrâni), în dependență de sex (bărbați, femei), de patologiile oculare și somatice asociate din tot teritoriul Republicii Moldova. Folosirea în diagnosticul și tratamentul RD a celor mai moderne tehnologii chirurgicale, laser și medicamentos a permis obținerea unui algoritm de conduită și tratament al RD în dependență de stadiul și evoluția bolii cu rata sporită de eficiență privind rezultatele funcționale și anatomice.

Importanța teoretică și valoarea aplicativă:

1. S-a apreciat dependența progresării RD de diverși factori fiziologici.
2. S-a apreciat influența tratamentului medicamentos, laser, chirurgical și complex asupra stării funcționale ale analizatorului optic.
3. S-au determinat criteriile dependenței rezultatelor funcționale ale tratamentului aplicat de gradul modificărilor anatomice în ochiul diabetic.
4. S-au stabilit cauzele apariției și caracterul complicațiilor intra și postoperatorii cu elaborarea metodelor de profilaxie și tratament a lor.
5. S-a elaborat un algoritm de conduită și tratament cu rata sporită de eficiență privind rezultatele funcționale și anatomice.
6. Rezultate obținute au contribuit la fortificarea instruirii oftalmologilor, oftalmochirurgilor, endocrinologilor, medicilor de familie în abordarea retinopatiei diabetice.

Problema științifică soluționată a constat în aprecierea spectrului și frecvenței complicațiilor provocate în retinopatie diabetică, folosind cele mai moderne tehnologii diagnostice, curative (medicamentoase, laser și chirurgicale), ce a permis elaborarea unui algoritm de tratament complex, consolidarea cunoștințelor specialiștilor oftalmologi, oftalmochirurgi, endocrinologi în patologiile retiniene la pacienții cu DZ de tip II în dependență de stadiul și evoluția bolii.

Implementarea rezultatelor: Rezultatele studiului au fost implementate în activitatea clinică a catedrei de Oftalmologie a IP USMF „Nicolae Testemițanu”, în baza secției de Oftalmologie SCC „Calea Ferată din Moldova”, în activitatea clinică a catedrei de Oftalmologie și Optometrie, în baza a IP USMF „Nicolae Testemițanu”, a secției de Oftalmologie și Microchirurgia ochiului a IMSP SCM „Sfânta Treime”.

Aprobarea rezultatelor obținute:

Rezultatele cercetării au fost prezentate, discutate și aprobate la mai multe foruri științifice naționale și internaționale, în cadrul Asociației Oftalmologilor din Republica Moldova: Frecvența retinopatiilor diabetice la pacienții cu diabet zaharat din rândurile populației municipiului Chișinău. În: Conferința a VII-a a Oftalmologilor din Republica Moldova. Chișinău, 2005; Macular edema in diabetic retinopathy and laser treatment. În: 1st International Medical Students and Young Doctors Congress “MedEspera” Special Edition. Chișinău, 2006; Tratamentul chirurgical al cataractei diabetice la copil. În: Al IV-a Congres Național de Oftalmologie. România, Sinaia, 2005; Maculopatia diabetică – metoda de tratament LASER. În: Al IV-a Congres Național de Oftalmologie. România, Sinaia, 2005; Considerații asupra vitrectomiei în chirurgia retinopatiei diabetice. În: Conferința științifico-practică a oftalmologilor din municipiul Chișinău. Actualități în oftalmologie. Chișinău, 2007; Folosirea uleiului de silicon în tratamentul hemoftalmului recidivant după vitrectomie la pacienții cu diabet zaharat. În: Conferința științifico-practică a oftalmologilor din municipiul Chișinău. Actualități în oftalmologie. Chișinău, 2007; Unele aspecte de tratament laser a retinopatiei

diabetice proliferative. În: Conferința științifico-practică a oftalmologilor din municipiul Chișinău. Actualități în oftalmologie. Chișinău, 2007; Eficacitatea comparativă a diferitelor tipuri de tratament al retinopatiei diabetice. În: Conferința a VIII-a științifico-practică a Oftalmologilor din Republica Moldova cu participare internațională. Actualități în Oftalmologie. Chișinău, 2010; Retinopatia diabetică – abordări moderne în tratamentul etiopatogenetic. În: Conferința științifico-practică a oftalmologilor din municipiul Chișinău „Actualități în oftalmologie”. Ediția a III-a. Chișinău, 2013; Retinopatia diabetică – actualitatea și importanța problemei abordate în Republica Moldova (discuții pe marginea Ghidului de Retinopatie Diabetică elaborat pentru Republica Moldova) În: Conferința științifico-practică a oftalmologilor din municipiul Chișinău „Actualități în oftalmologie”. Ediția V. Chișinău, 12-13 mai 2017; The efficiency of the laser treatment application through posterior hyaloid laserpuncture in pre-retinal hemorrhage in patients with diabetic retinopathy (own experience). În: A 54-a reuniune anuală a oftalmologilor, cu participare internațională. Iași, 2018; Chirurgia cristalinului în diabet zaharat. În: Al IX-lea Congres al Societății Române de cataractă și chirurgie refractivă cu participare internațională. Eforie Nord, România. 2023; Surgical features in Diabetic Retinopathy. În: Conferința Științifico-practică „Ziua Miopiei”. Chișinău. 2023; Tratamentul conservator contemporan al retinopatiei diabetice. In: Conferința Științifico-practică „Ziua Miopiei”. Chișinău. 2023.

Materiale tezei au fost discutate și aprobate la ședința comună a catedrei Oftalmologie a IP USMF „N. Testemițanu” din 07.03.2024 (proces verbal nr. 7); la ședința Seminarului științific de profil 321. Medicină generală, Specialitățile: 321.16 Otorinolaringologie, 321.17 Oftalmologie din cadrul IP USMF „N. Testemițanu” din 18.03.2024 (Proces verbal nr. 1), la ședința Consiliului Științific al IP USMF „N. Testemițanu” din 28.03.2024, ora 14:00.

Sumarul compartimentelor tezei. Teza este prezentată în limba română cu titlul de manuscris și este formată din următoarele compartimente: introducere, 3 capitole, sinteza rezultatelor obținute după fiecare capitol, concluzii generale și recomandări practice, bibliografie. Lucrarea este expusă pe 100 pagini cu text de bază și conține 7 tabele, 19 figuri, 5 anexe (chestionar clinic, 18 tabele, 3 algoritme de diagnostic conduită și tratament, 4 cazuri clinice). Bibliografia include 201 surse de referință.

Publicații la tema tezei. Materialele tezei au fost publicate în 32 lucrări științifice (articole în reviste științifice – 8, articole în culegeri științifice – 5, teze în culegeri științifice – 19), brevete de invenție și alte obiecte de proprietate intelectuală – 1, lucrări științifico-metodice și didactice – 5.

Conținutul tezei

1. ASPECTE COMTEMPORANE ALE METODELOR DE DIAGNOSTIC ȘI TRATAMENT ÎN RETINOPATIA DIABETICĂ

În acest capitol este discutată retinopatia diabetică ca o complicație microvasculară care se dezvoltă în timp. Studiile epidemiologice au arătat că circa 1 din 3 persoane cu diabet zaharat are retinopatie diabetică și 1 din 10 are retinopatie diabetică proliferativă sau edem macular, ce accentuează importanța socială a acestei patologii devastatoare. S-au descris metodele de investigații ale segmentului anterior și posterior, au fost indicate semnele caracteristice retinopatiei diabetice ce trebuie văzute de oftalmolog prin biomicroscopie, fotografie standart de fund de ochi, fotografie cu câmp larg. Tomografia în coerență optică permite obținerea

imaginilor în secțiune transversală (tomograme) cu o rezoluție de câțiva microni a retinei umane într-un mod noninvasiv. Informația obținută poate ghida deciziile chirurgicale mai ales în tracțiile maculare, rupturile retiniene, edem macular. Cu ajutorul OCT se poate monitoriza dinamica edemului macular preoperator, după injecții intravitreene. De asemenea, OCT cu angiografie, folosită în explorările noastre, face posibilă detectarea afecțiunilor vasculare, ischemice ș.a. Angiografia fluorescentă, de asemenea, este o metodă specială, folosită în retinopatia diabetică, care este foarte utilă în diagnosticul diferențial al patologiilor retiniene, inclusiv cele cu câmp larg. O altă metodă de diagnostic foarte prețioasă, este ultrasonografia B-scan mai ales în caz de medii optice opacifiate [18].

Un subcapitol aparte este dedicat sintezei datelor (inclusiv istorice) din domeniul tratamentului diabetului zaharat și retinopatiei diabetice. Este accentuat de către interniști, endocrinologi, oftalmologi faptul necesității respectării nivelului de glucoză în sânge, tensiunii arteriale. O atenție deosebită se acordă terapiei intravitreene cu anti-VEGF, terapiei prin fotolasercoagulare, combinației lor; lasercoagulării în edem macular. Un subcapitol este dedicat tratamentului chirurgical al retinopatiei diabetice.

2. MATERIAL ȘI METODE DE CERCETARE

2.1. Caracteristica pacienților incluși în cercetare

În conformitate cu scopul și sarcinile cercetării au fost examinați în total 159 pacienți cu DZ tip II (318 ochi) internați și tratați în clinica oftalmologie nr. 2 (secția oftalmologie și microchirurgie a ochiului a Spitalului Municipal „Sfânta Treime”; secția oftalmologie a Spitalului Central al Căilor Ferate R. Moldova, inclusiv 51 persoane (102 ochi) cu RDN și 108 persoane (216 ochi) cu RDP.

Din 159 pacienți au fost observați, tratați prin injecții intravitreene 53 persoane, prin fotolasercoagulare alte 53 persoane și prin tratament chirurgical – 53 persoane. Vârsta pacienților din loturile formate varia între 18 și 44 ani (tineri), 45-64 ani (maturi), 65-74 ani (bătrâni tineri). Numărul de pacienți și ochi supuși tratamentului din loturile formate erau egale (53 în fiecare).

2.2. Selectarea pacienților în studiu

Pentru selectarea pacienților au fost utilizate următoarele criterii incluse în chestionarul elaborat.

- *Criterii generale de selectare a pacienților:* • Vârsta nu mai mică de 18 ani și nu mai mare de 74 de ani (tineri, maturi, bătrâni tineri); • Lipsa maladiilor psihice; • Diabet zaharat tip II clinic confirmat; • Acordul informat al pacientului sau tutelei.

- *Criterii oftalmologice de includere în studiu:* Diagnosticul cert al patologiei confirmat prin următoarele metode: • biomicroscopie; • oftalmoscopie; • USG; OCT; • AGF (la necesitate);

- *Criteriile generale de excludere din studiu:* • Vârsta sub 18 ani (copii) și mai avansată de 74 de ani; • Lipsa acordului informat al pacientului.

- *Criterii oftalmologice de excludere în studiu:* • Pacienții cu patologie oftalmologică asociată (procese neoplastice benigne și maligne; • Uveite anterioare, intermediare și/sau posterioare, DMLV); • Diagnostic incert.

2.3. Metode oftalmologice de cercetare a pacienților cu RD

Au fost utilizate *metode tradiționale* de investigații: • Visometria cu corecție sau diafragmă, • Autorefractometria, • Biomicroscopia mediilor (corneei, camerei anterioare, cristalinului, corpului vitros), • Biomicroscopia țesuturilor vasculare (irisului) și oftalmoscopia

elementelor fundului de ochi (papilei nervului optic, retinei, coroidei, sistemului vascular al retinei), • Tonometria oculară (Maklakov, i-Care).

Metode instrumentale: pacienții au fost examinați prin: • Perimetria computerizată (statică) perimetria computerizată cu ajutorul aparatului „Optopol”, • tomografia prin coerența optică (OCT), • angiografia fluorescentă, • diagnosticul ultrasonor.

2.4. Afecțiunile retinei în diabet zaharat

Conform scopului tezei, toți pacienții din lotul de studiu au fost investigați și li s-a stabilit diagnoza conform ETDRS, a Consiliului Internațional, Ghidului Național în Managementul Retinopatiei Diabetice, aprobat de MS al Republicii Moldova din 2018. Cum a mai fost relatat în reviu de literatură termenul de RD include un spectru larg de modificări retiniene și nu numai cu caracter exudativ, hemoragic, ischemic, proliferativ și tracțional. La moment retinopatia diabetică este divizată în 2 grupe principale – retinopatia diabetică neproliferativă și retinopatia diabetică proliferativă.

Una din complicațiile DZ chiar și în lipsa RD este maculopatia diabetică, fiind o consecință a afectării barierei hemoretiniene cu o posibilă gravă scădere a funcțiilor vizuale.

2.5. Tratamentul complicațiilor vitreoretiniene ale diabetului zaharat

2.5.1. Tratamentul medicamentos al RD și maculopatiei

În baza studiului literaturii de specialitate și a experienței proprii, luând în considerare șirul de factori ce participă în patogenia dezvoltării și progresării RD în afară de remediile folosite de endocrinologi și interniști, s-au propus pacienților următoarele preparate ce ar fi benefice în tratamentul lor:

1. *Soluție Metiletilpiridinol 1%* – antioxidant cu capacitate antihipoxică, angioprotectoare, antiagregantă. Inhibă oxidarea radicalilor liberi, interacționează activ cu radicalii peroxidici ai lipidelor, stabilizează membranele celulare, inhibă agregarea trombocitelor, neutrofilelor și polimerizarea fibrinei, inhibă trecerea fibrinei-monomer în fibrină-polimer, inhibă fotodiestezarea nucleotidelor ciclice, fortifică peretele vascular.

2. *Triamcinolon acetamid* în suspensie – inhibă funcția leucocitelor și macrofagilor tisulari, limitează migrația leucocitelor în zona de inflamație, stabilizează membranele lizosomale, micșorând concentrația fermeților proteolitici în regiunea inflamației. Micșorează permeabilitatea capilarelor determinată de eliberarea histaminei. Inhibă activitatea fibroblaștilor și formarea colagenului, inhibă sinteza prostaglandinelor și formarea anticorpilor. În caz de aplicare directă pe vase are efect vasoconstrictor. La folosirea locală a Triamcinolonei acetamid activitatea terapeutică este determinată prin acțiune antiinflamatorie, antialergică și antiexudativă (datorită efectului vasoconstrictor). Triamcinolona posedă o activitate antiinflamatorie de 6 ori mai mare ca hidrocortizonul.

3. *Soluție Bevacizumab (Avastin)* s-a folosit ca tratament „off-label” de sine stătător în EM, în perioada preoperatorie la RD și, la necesitate, postoperatoriu sau în perioada de urmărire îndelungată. Este un tratament patogenetic ce influențează neovascularizarea retinei și a coroidei, inhibă permeabilitatea crescută a peretelui vascular. Preparatul în cauză leagă și/sau inhibă factorul de creștere a endoteliului vascular A (VEGF), ce induce creșterea neovaselor. Inactivarea VEGF se datorează activității fracțiilor solubili ale anticorpului monoclonal asupra lui. Lotul de pacienți cărora li s-a administrat tratament cu soluție *Bevacizumab* este prezentat și caracterizat în figura 1.

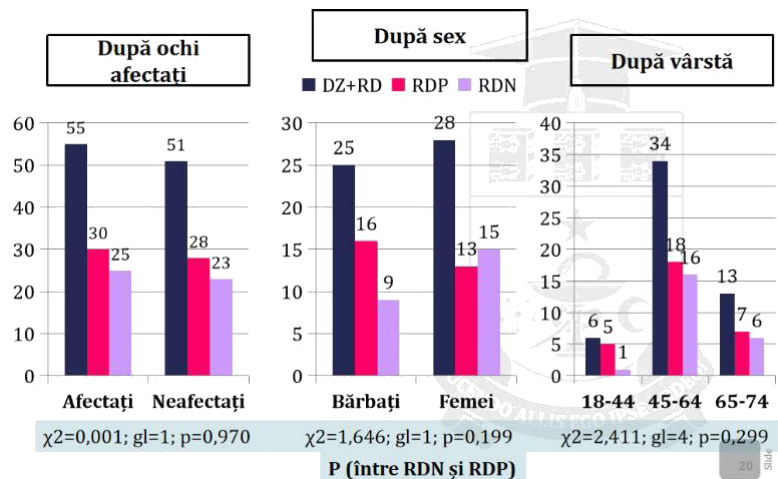


Figura 1. Repartizarea pacienților după ochi afectați, vârsta, sex, în lotul cu tratament prin injecție intravitriana *Soluție Bevacizumab*.

2.5.2. Fotolasercoagularea (FLC) în RD

În principiu dacă pacienții cu RDN nu aveau semne ce ar amenința funcțiile vizuale, FLC nu era efectuată. Dar totodată se luau măsuri diagnostice ce permiteau excluderea edemului macular. În toate cazurile de edem macular clinic este important de a se efectua FLC cu următoarele tehnici:

1. În cazul *FC focale* coagulatele au fost făcute în zona microaneurismelor și modificărilor patologice vasculare, în centrul zonelor cu exudate dure, în zona 300-500 mcm de la centrul foveei. Mărimea spotului a fost de 50 mcm, timpul expunerii 0,1 sec. Energia impulsului a fost aleasă de la minimal până când se obținea coagulatul suriu-alb.

2. *FC în grilă* se efectua în cazul edemului difuz dispus mai excentric de fovee cu 500 mcm și mai departe de 500 mcm de marginea temporală a PNO. Mărimea spotului a fost de 50 mcm, durata impulsului 0,1 sec. Coagulatele se făceau slabe (surii), distanța dintre ele fiind egală cu 1 diametru al coagulatului.

În RDP de obicei s-a efectuat panfotocoagularea (PFC) retinei. PFC retinei făcută pentru prima dată constă de obicei din 1 000-2 000 coagulate dispuse de la polul posterior spre ecuator. Tratamentul se efectua în una (intraoperator) sau mai multe ședințe (4-6). Lotul de pacienți cărora li s-a efectuat FLC este prezentat și caracterizat în figura 2.

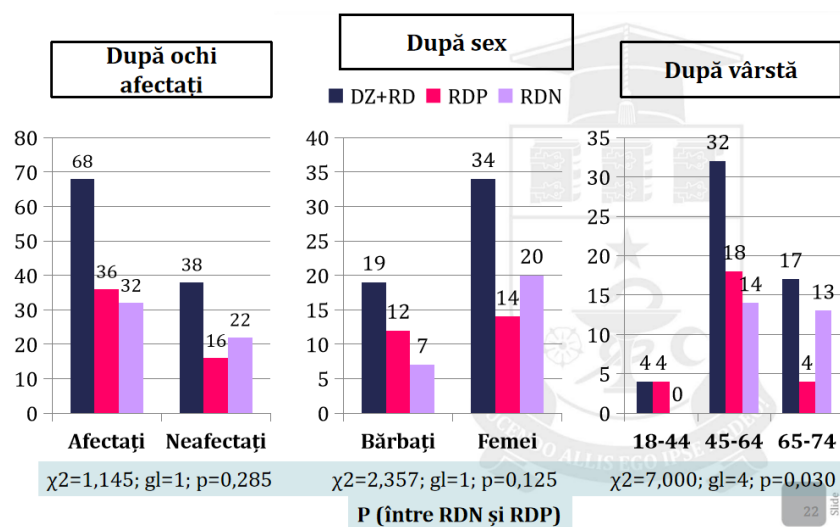


Figura 2. Repartizarea pacienților după ochi afectați, vârsta, sex în grup cu tratament prin fotolasercoagulare.

2.5.3. Metodele chirurgicale de tratament a RD și consecințele ei

Tratamentul chirurgical al bolnavilor cu RD este posibil numai în instituții specializate ce dispun de utilaj special, consumabile pentru efectuarea acestor operații, aparate pentru anestezie. Această listă include: microscop de operații cu lumină coaxială și dispozitiv pentru vizualizarea polului posterior al ochiului, vitreotom cu endoiluminare, diatermie, instrumente speciale endoculare, crioaplicator, consumabile – perflorcarbon, ulei de silicon, burete de silicon, fire pentru suturarea sclerei, bisturii ș.a.

Indicațiile pentru tratament chirurgical – vitrectomie

- Hemoragii vitreene severe cu o durată de 1-3 luni sau mai mult și care nu dispar spontan sau recidivante.
- RD proliferativă activă, avansată, care persistă în ciuda panfotocoagulării extinse.
- Decolare tracțională maculară cu debut recent.
- Combinarea dintre decolare de retină regmatogenă și decolare tracțională retiniană.
- Edem macular tracțional sau membrane epiretiniene care interesează macula.

Scopul tratamentului chirurgical în RD:

- Înlăturarea hemoragiei vitreene.
- Înlăturarea corpului vitros ce este o bază de proliferare a țesutului fibrovascular.
- Înlăturarea membranelor tracționale preretiniene și a țesutului fibrovascular cu ocluzia rupturilor retiniene ce permite aplanarea retinei.
- Endolasercoagularea retinei cu scop de stopare a progresiei RDP.

Lotul de pacienți cărora li s-au aplicat metode chirurgicale de tratament este prezentat și caracterizat în figura 3.

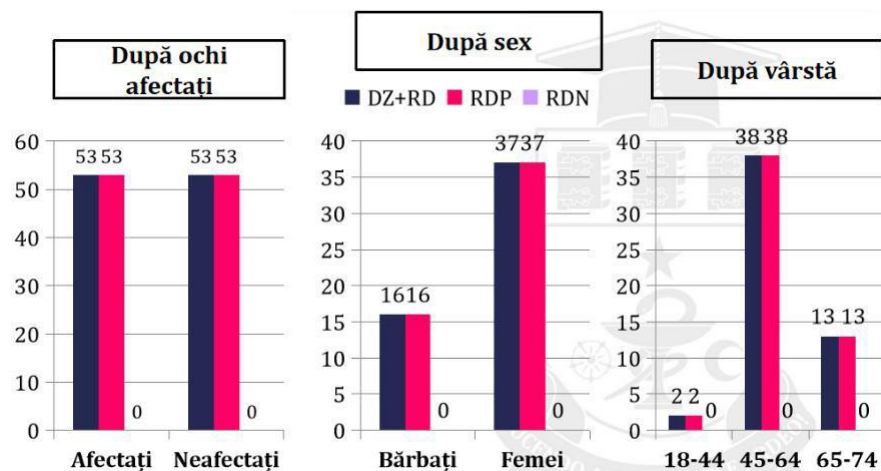


Figura 3. Repartizarea pacienților după ochi afectați, vârsta, sex în lotul cu tratament chirurgical.

2.6. Procesarea statistică a rezultatelor

Materialul colectat a fost prelucrat cu ajutorul programului IBM SPSS Statistics 26. A fost efectuată statistica descriptivă a variabilelor continui care a inclus media, intervalul de încredere 95% pentru medie, abaterea standard, mediana, intervalul de încredere 95% pentru mediană, intervalul intercuartilic, valoarea minimală și maximală, vizualizarea datelor fiind realizată prin diagrame și tabele.

Statistica descriptivă pentru variabilele nominale a inclus frecvența absolută, frecvența relativă (procente), precum și intervalul de încredere 95% pentru aceasta, indicatorii fiind vizualizați prin intermediul diagramelor și tabelor. În scopul evaluării comparative între loturile studiate a fost aplicat testul Pearson χ^2 corectat pentru tabele 2x2.

Design-ul studiului a luat în considerație mai multe aspecte și principii de diagnostic, tratament și conduită a pacienților cu retinopatie diabetică în diabet zaharat tip II.

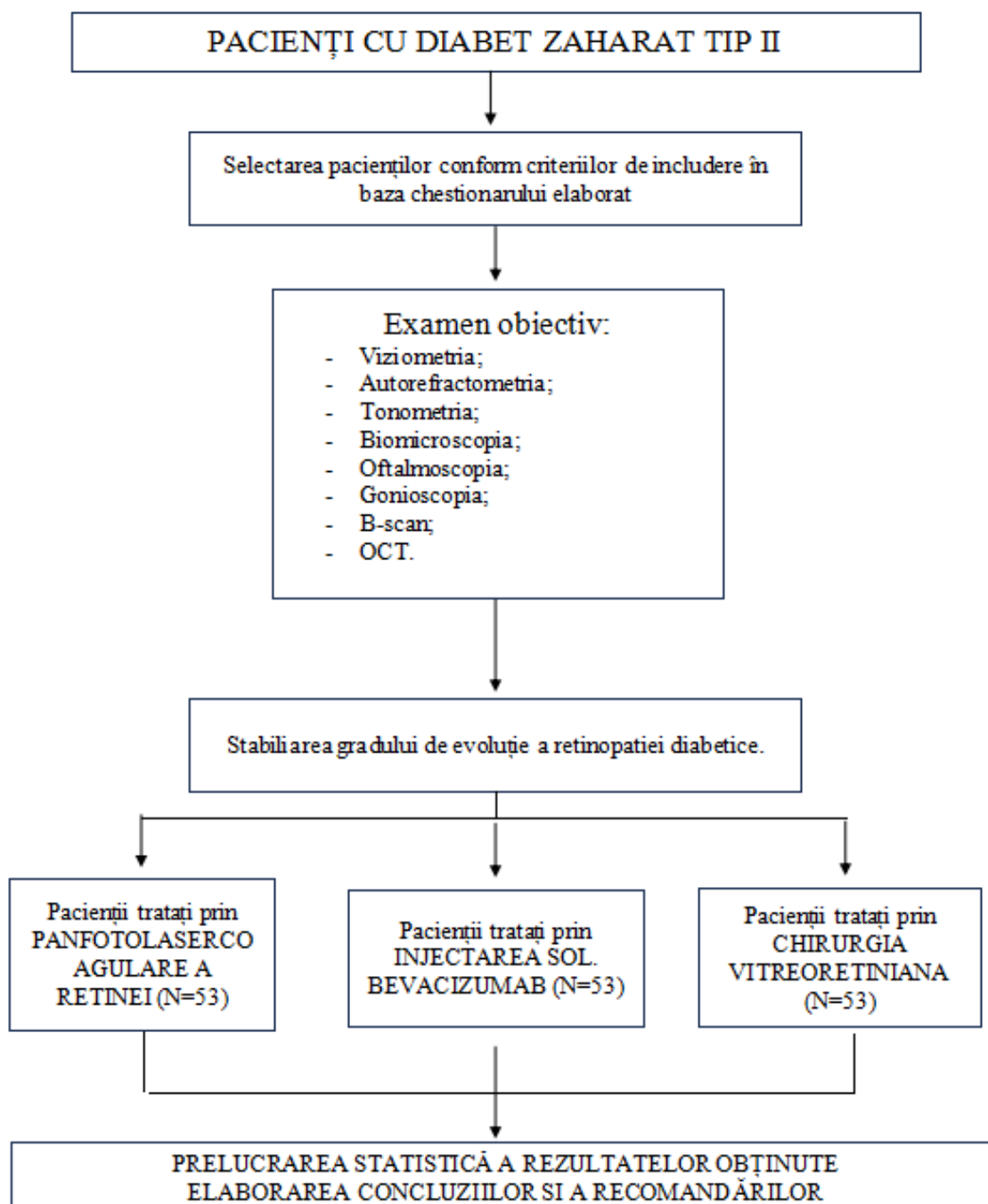


Figura 4. Design-ul studiului.

3. REZULTATE OBȚINUTE

Screening-ul afectării analizatorului optic în loturile expuse în studiu

Din 318 ochi la 159 pacienți s-au dovedit afectați 176 (55,3%,) neafectați 142 (44,7%). RDN stabilită la 51 pacienți (32%) cu 57 ochi afectați (55,9%) și RDP la 108 pacienți (67,9%) cu 119 ochi afectați (55,1%) ce indică o frecvență egală a afecțiunilor oculare în RDP și RDNP la persoanele internate cu DZ tip II.

3.1. Vederea centrală la pacienți cu RD asociată cu DZ tip II

Toți pacienții (159) din loturile cu tratamentul medicamentos (53), prin fotolasercoagulare (53), și tratament chirurgical (53) au fost examinați detaliat la internare și diferite stadii de tratament și monitorizare. Acuitatea vizuală s-a determinat cu și fără corecție după autorefractometrie (dacă era posibil), la tabele speciale destinate expertizei.

S-a constatat în rezultatul analizei că fiecare al 8-lea pacient avea AV > 0,3 din lotul total B + F. Toți ceilalți pacienți cu AV între 0,3-0,1 sunt clasați ca slab văzători (circa 35%), iar ceilalți cu AV sub 0,1 ca persoane cu dezabilități de diferit grad (I-III), adesea necesitând îngrijire personală.

Analizând funcțiile vizuale la toate categoriile de vârstă (18-44 ani, 45-64 ani, 65-74 ani) s-a constatat AV mai jos de 0,3 și mai mare de 0,1 la bărbați în 41 ochi, la femei – 60 ochi (OD + OS). În categoria de pacienți maturi (45-64 ani) la femei afectați erau 140 ochi, la bărbați – 68 ochi. În schimb AV mai joasă de 0,1 se întâlnește la femei mai des decât la bărbați. În categoria de pacienți bătrâni tineri AV la pacienți de ambele genuri erau determinate cazuri în număr egal (fig. 5).

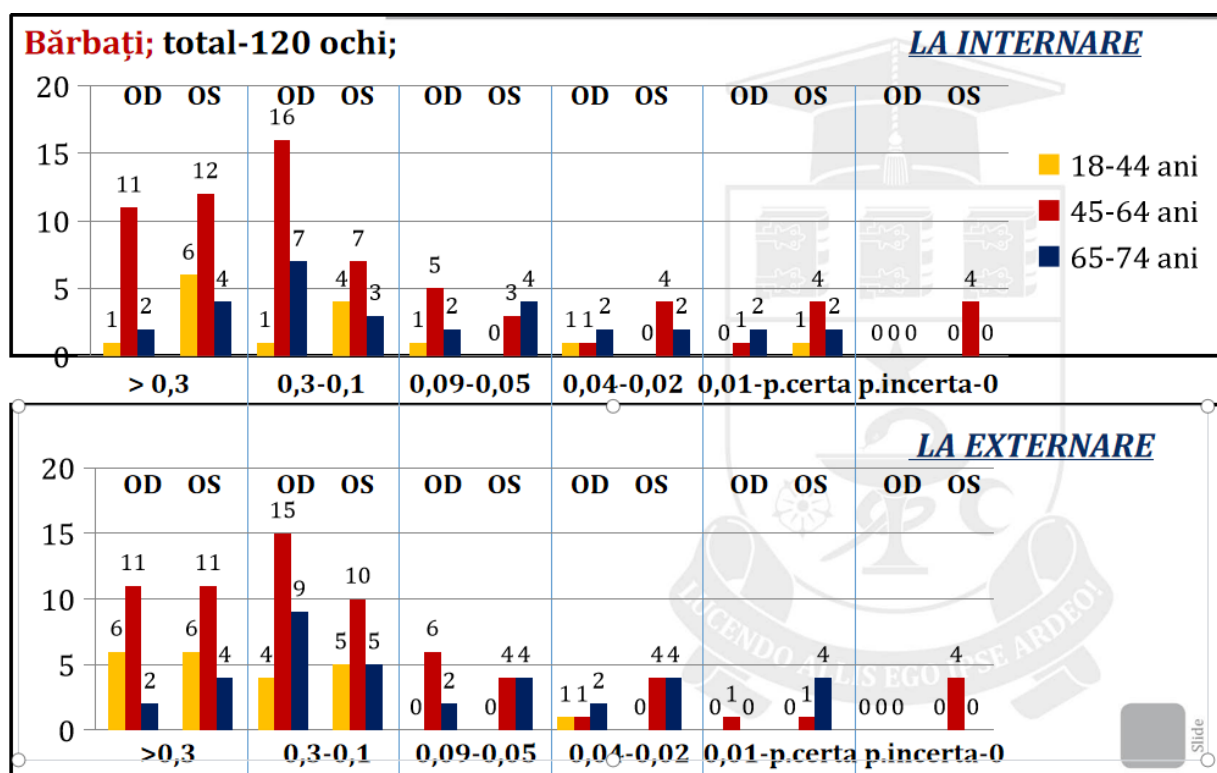


Figura 5. Funcțiile vizuale, vederea centrală în grupuri repartizate după vârstă și sex la internare - externare (lotul total).

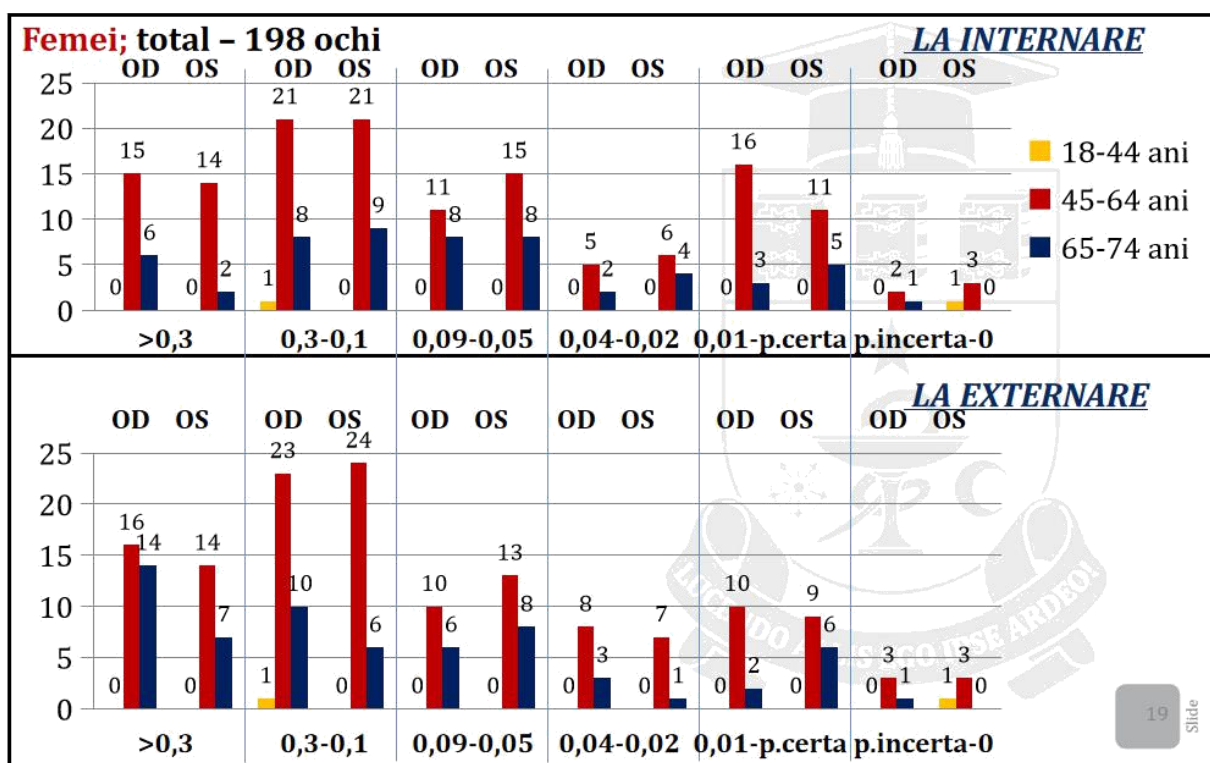


Figura 5. Continuare.

Vederea centrală la pacienții externați a crescut relativ comparativ cu funcțiile vizuale de la internare. Persoanele cu DZ tip 2 clasati în categoria 2,3,4,5,6 au trecut în categoria următoare cu AV mai înaltă. Astfel, se atestă creșterea numărului de pacienți în categoria 1 cu AV mai înaltă de 0,3, în categoria 3 cu AV 0,09-0,05, categoria 4 cu AV 0,04-0,02. În categoria 5 s-a micșorat numărul de pacienți din cauza trecerii lor în categoriile mai înalte. Acestea au fost depistate atât la categoria pacienților de gen masculin, cât și la femei cu DZ tip2.

3.2. Tratamentul RD prin injectarea sol. Bevacizumab

Tratamentului conservator prin injectarea intravitreană a preparatului Bevacizumab au fost supuși 53 pacienți.

Protocolul injectării intravitreene a preparatului anti-VEGF a fost următorul.

1. Utilizarea tuturor metodelor de aseptică și antiseptică în sala de operație.
2. Verificarea pacientului, lateralității procedurii (care ochi) și a remediuului injectat.
3. Aplicarea picăturilor pentru anestezie topică pe suprafața oculară.
4. Aplicarea soluției Povidon-iodin (opțional de 10%) pe gene și marginea liberă a pleoapelor.
5. Aplicarea blefarostatului pentru a îndepărta pleoapele de la zona injectiei.
6. Picurarea soluției Povidon-iodin (mai des utilizat 5%) pe suprafața conjunctivală.
7. Dacă este necesară picurarea adițională a anesteticului, se repetă aplicarea povidon-iodin pe zona unde va fi efectuată injectia imediat înainte de procedură.
8. Inserția perpendiculară a acului fata de scleră la 3,5-4 mm posterior de limb.

În urma tratamentului rezultatul vizual a rămas stabil în 86 de cazuri din care 47 la bărbați, 39 – la femei, ce a constituit 81,1%. Înrautățirea vederii centrale s-a atestat în 7 cazuri, dintre care 3 (7,5%) la bărbați și 4 (5,7%) la femei. Așadar, rezultatele pozitive în urma tratamentului cu Bevacizumab (Avastin) aplicat pacienților de ambele sexe au fost obținute în 92% la bărbați și 96% cazuri la femei.

În urma analizei datelor obținute și practicii de mai mulți ani am stabilit că numărul mediu de injecții intravitreene la pacienții cu EMD nu poate fi mai mic de 4 și nu este rezonabil de așteptat scăderea funcțiilor vizuale pentru a decide să facem procedura absolut necesară în caz de RDN sau RDP în care adesea este obligatoriu să o combinăm cu FLC focală sau pan FLC (tab. 1).

Tabel 1. **Terapia antiangiogenică la pacienții cu edem macular diabetic**

Observația	1 an		2 ani		3 ani		Total
	bărbați	femei	bărbați	femei	bărbați	femei	
Genul	bărbați	femei	bărbați	femei	bărbați	femei	bărbați + femei
Nr. pacienților	10	16	10	15	10	14	75 cazuri/injecții 26 persoane
Nr. procedurilor cu antiangiogeni (în mediu)	6	6	4	4	3	3	4,3 ori/an mediu

Ca dovadă, se prezintă un caz clinic ce reprezintă lotul cu tratament prin injecția i/vitreana sol. Bevacizumab cu rezultate anatomice și funcționale bune.

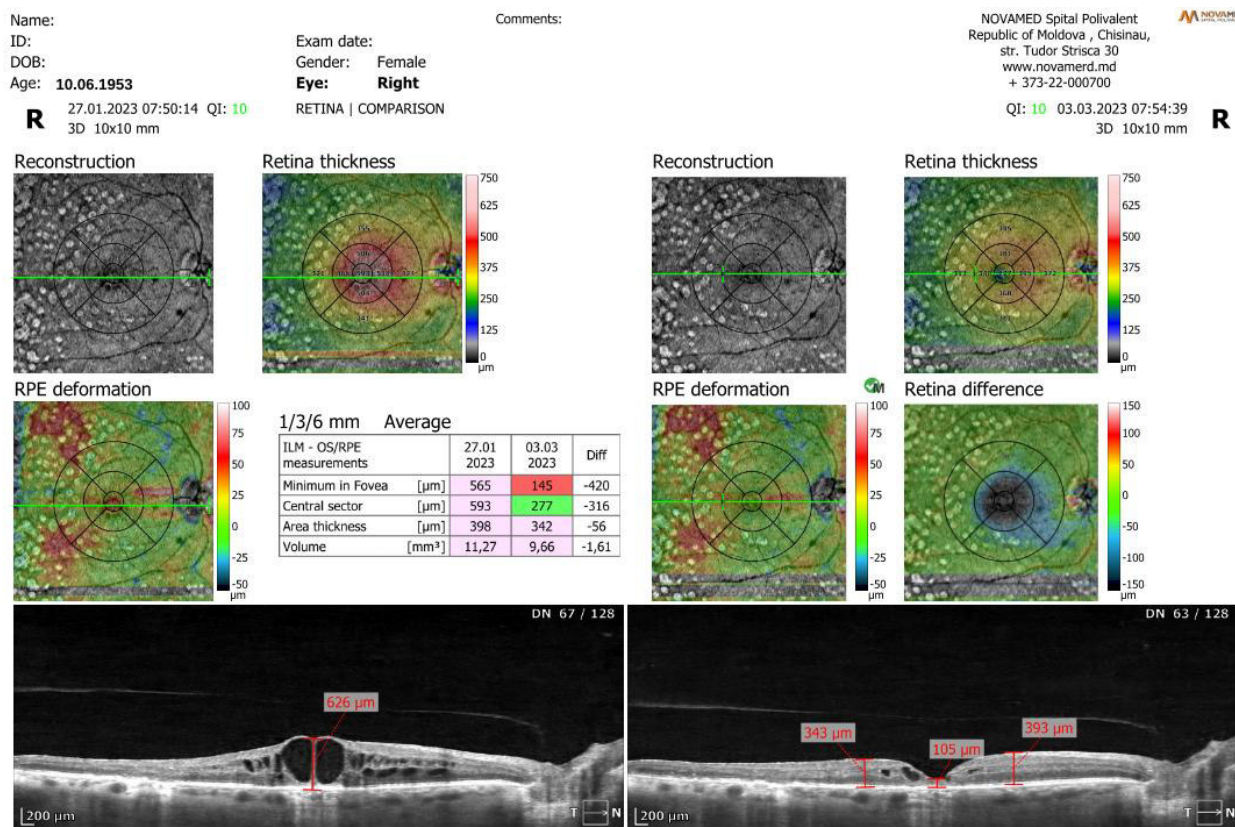


Figura 6. Caz clinic – tratament prin injecția i/vitreana sol. Bevacizumab.

3.3. Tratamentul RD prin fotolasercoagulare și rezultatele obținute

Conform sarcinilor trasate una din metodele de tratament ale RD a fost lasercoagularea retinei care avea ca scop următoarele:

1. Obliterarea neovaselor cu scop de prevenire a hemoftalmului și modificărilor fibrovasculare retiniene;
2. Formarea zonelor de chorioretinită postlaser la periferia medie și extremă cu scop de deschidere a noilor căi de oxigenare a retinei din coroidă prin sinechiile chorioretinale.
3. Dezvoltarea decolării membranei hialoide posterioare

Tratamentul RD prin FLC a fost efectuat în 53 cazuri ca metodă de sine stătătoare.

Analizând rezultatele statistice ale tratamentului RD prin fotolasercoagulare am constatat faptul ameliorării funcțiilor vizuale în 32,1% cazuri la OD, și 37,7% cazuri la OS, ce este net superior metodei de tratament conservator prin injectarea sol. Bevacizumab (11,3% și 13,2% la OD și OS). Stabilizarea funcțiilor vizuale de asemenea a fost la nivel impunător – 60,4% la OD și 50,9% la OS. În cazuri unice (1,9%) s-a observat stabilizarea funcțiilor cu tendință de ameliorare a vederii centrale. Înrăutățirea funcțiilor vizuale s-a atestat numai în 8 cazuri dintre care 3 la bărbați (5,7%) și 5 la femei (9,4%), care este un rezultat similar celui medicamentos cu sol. Bevacizumab.

Putem conchide, că eficacitatea tratamentului prin FLC ca monoterapie este destul de înaltă și permite menținerea funcțiilor vizuale pe perioada de observație (mediu 3 ani).

Ca dovadă, se prezintă un caz clinic ce reprezintă lotul cu tratament prin FLC cu rezultate anatomice și funcționale bune.

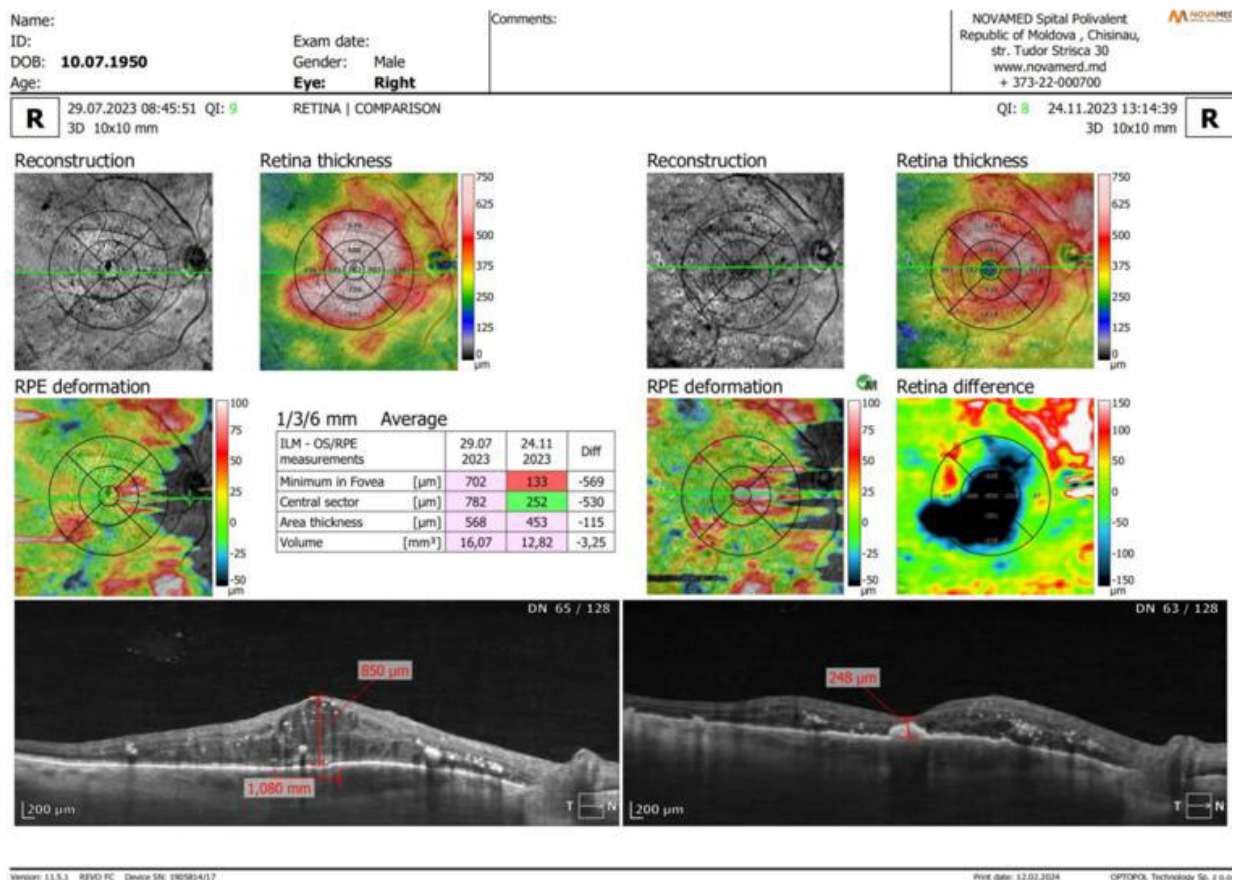


Figura 7. Caz clinic – tratament prin fotolasercoagularea a retinei.

3.4. Afecțiuni asociate la pacienții cu RD

Cataracta

Una din cele mai des întâlnite afecțiuni asociate ale RD conform studiului nostru este cataracta. Ea a fost diagnosticată în 43 cazuri (din ei în 41,9% cazuri la bărbați și în 58,1% la femei). Indicație spre tratamentul chirurgical al cataractei la pacientul cu DZ tip II este scăderea semnificativă a AV. Scăderea semnificativă poate fi indicată acea AV care nu permite executarea de către pacient a funcțiilor profesionale sau a celor de autodeservire. Desigur, dacă pacientul are anamneză mai îndelungată de 10-15 ani, AV poate scădea nu numai din cauza cristalinului opacifiat, dar și din cauza patologiei retinei, corpului vitros.

Problema extracției cataractei poate fi pusă de pacient dacă el vede rău sau mai rău decât ar vrea. Poate fi pusă și de doctor dacă cristalinul opacifiat, chiar și neînsemnat, nu permite efectuarea FLC retiniene calitative, sau în deplină măsură, sau dacă nu permite efectuarea chirurgiei vitreoretiniene. Ar trebui să luăm în considerație faptul că o cataractă incipientă sau nematură are capacitatea de a progresa rapid în timpul sau în perioada postoperatorie imediată.

3.5. Tratamentul RD prin metode chirurgicale și rezultatele obținute

Conform datelor literaturii de specialitate în pofida faptului compensației glucozei în DZ, efectuării timpurii a FLC la mai mult de 5% pacienți cu RD până la urmă au dezvoltat complicații vitreoretiniene care necesită intervenții chirurgicale. Totodată orice chirurgie oculară la pacienții cu DZ aduce un risc sporit a complicațiilor hemodinamice și infecțioase. În acest caz decizia despre intervenția intraoculară se ia numai în cazul când este unica șansa pentru a obține funcții vizuale mai bune decât cele prezente.

Am desemnat în comisie următoarele cazuri de necesitate a chirurgiei vitreoretiniene în RD:

- În RDP (clasificarea ETDRS) cu hemoftalm fără semne de fibroză în polul posterior al ochiului;
- În RDP cu semne de fibroză în retină și corpul vitros, decolare de retină tracțională și rupturi tracționale ale retinei.
- În EM tracțional, edem difuz macular neperspectiv pentru tratament prin FLC.
- În hemoftalm am efectuat vitrectomia prin partea plană a corpului ciliar cu endolaser coagulativ sectoral sau panretinian.
- În caz de decolare de retină cu fibroză în corpul vitros și retină absolut în toate cazurile s-a efectuat chirurgia vitreoretiniană.

În timpul efectuării operațiilor de vitrectomie în caz de ineficiență a plombelor extrasclerale s-a recurs la înlăturarea lor. În 43 (27,1%) de cazuri scăderea transparenței cristalinului la pacienți nu a permis vizualizarea cavității vitreene și a elementelor fundului de ochi. S-a recurs la operația de facoemulsificare cu implantarea PF în sacul cristalinian.

În forme grave ale RDP s-a efectuat panfotocoagularea retinei. În cazuri foarte grave ca: deformarea cavității vitreene operația se finisa cu tamponament de scurtă durată cu PFCS (pe 2-4 zile). În caz de efect pozitiv, s-a trecut la următoarele etape de tratament chirurgical.

În majoritatea cazurilor tamponada cavității vitreene mai îndelungată până la 2-3 și mai multe luni, s-a efectuat cu ulei de silicon.

Au fost investigați, au fost tratați și monitorizați 53 pacienți cu RD la care preoperator li s-a efectuat Bevacizumab (Avastin) 2,5 mg. Micșorarea evidentă a vascularizației membranelor fibrovasculare am menționat deja la a 2-3-a zi la 20 bolnavi (80%). La ceilalți 5 pacienți (20%) am stabilit micșorarea opalescenței CV. La 2 pacienți (8%) am înregistrat evidențierea considerabilă a tracțiunilor vitreoretiniene, ce a fost o indicație pentru intervenție chirurgicală urgentă.

Apreciind rezultatele obținute în tratamentul chirurgical al pacienților cu RD putem menționa următoarele:

- ameliorarea funcțiilor vizuale le-am stabilit în 7 cazuri la OD (13,2%) și 9 cazuri la OS (17,0%) – în total în 30,2% cazuri;
- stabilizarea vederii centrale în 64,2% la OD și 58,5% la OS;
- stabilizarea cu tendință de ameliorare a funcțiilor vizuale în 13,2% – OD și 7,5% – la OS; înrăutățirea vederii centrale în 9,4% la OD, 17,0% la OS.

Așadar, îmbunătățirea funcțiilor vizuale am constatat-o în majoritatea cazurilor la pacienții tratați prin FLC (32% și 37,7%), urmași de cei tratați chirurgical (13,2% și 17,0%), apoi conservativ (11,3% și 13,2%). Stabilizarea sau stabilizarea cu tendință de ameliorare în lotul de tratament cu Avastin (>80%). În răutățirea progresivă a vederii centrale survine la circa 10% pacienți, independent de ce tip de tratament s-a efectuat. În felul acesta constatăm că rezultate pozitive în urmă tratamentului efectuat au fost obținute în mai mult de 90% în FLC și medicamentos și în mai mult de 80% – în tratamentul chirurgical.

Ca dovadă, se prezintă un caz clinic ce reprezintă lotul cu tratament prin tratament chirurgical cu rezultate anatomice și funcționale bune.

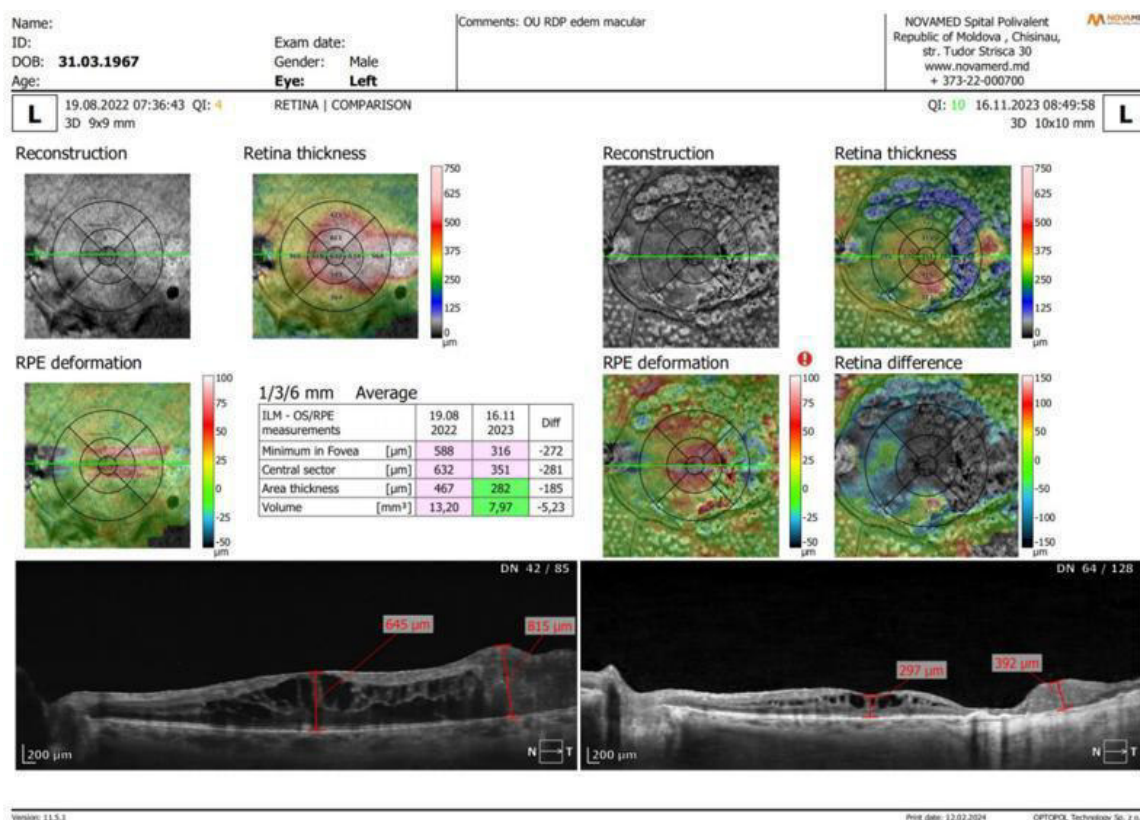


Figura 8. Caz clinic – tratament chirurgical.

3.6. DISCUȚII

Eficacitatea tratamentului RD prin FLC a fost apreciat după anumite criterii. În primul rând, ochii tratați la bolnavii cu RD trebuie să fie lipsiți de modificări fibrovasculare ce ar împiedica efectuarea FLC. În al doilea rând, pacienților li s-a efectuat FLC standard. Într-al treilea rând, trebuia să fie o încredere relativă în faptul că pacientul îndeplinește indicațiile oftalmologului-retinolog și a endocrinologului. Perioada de observație a fost în mediu 3 ani.

Conform observațiilor efectuate în primul rând a regresat neovascularizarea retinei, ulterior au regresat neovasele în proliferațiile retinovitrene și în ultimul rând se reduceau vasele de pe PNO.

Analizând toți indicii tratamentului edemului macular și retinian efectuat prin pan FLC a retinei la pacienții cu DZ și RD am concluzionat că rezultatele obținute sunt foarte benefice în privința funcțiilor vizuale. Aceste rezultate pozitive au fost obținute în pofida maculopatiei diabetice severe și a stării generale destul de grave a bolnavilor. Îmbunătățirea funcțiilor vizuale la acești pacienți mărturisește despre rolul hipoxiei retiniene în general în geneza edemului macular. Totodată din aceasta nu reiese că FLC poate fi în toate cazurile utilizat ca metodă de sine stătătoare a edemului macular și că nu se poate folosi metoda medicamentoasă și chirurgicală.

Rezultatele tratamentului EM difuz cu Bebacizumab au fost observate pe parcurs de 1 an la 53 pacienți cu DZ tip II. S-a determinat vederea centrală, s-a efectuat biomicroscopia retinei, s-a apreciat anatomia interfeței vitreo-maculare cu ajutorul OCT. Analiza rezultatelor obținute prin investigațiile enumerate au arătat că deja după 1 lună de la operație s-a micșorat grosimea retinei în zona maculară, iar retina inclusiv în zona maculară s-a aplanat. Ulterior la toți pacienții indicii monitorizați s-au apropiat de normă, iar vederea centrală a crescut.

Rezultatele tratamentului chirurgical al pacienților cu RDP și RDN asociată ca EM mixt în caz de respectare a tacticii și tehnicilor de vitrectomie pe deplin satisfac cerințele de reabilitare cu regres a EM și creșterea a AV, fără complicații postoperatorii ale segmentul posterior al ochiului.

Una din complicațiile relativ des întâlnite în chirurgia vitreoretiniană a fost progresarea sau dezvoltarea cataractei. Tactica noastră în caz de cataractă nematură sau chiar incipientă a fost propunerea și efectuarea operației de EEC prin facoemulsificare cu implantarea PF foldabil în sacul capsular.

Operațiile de EEC în ochiul avitros, adică după vitrectomie, peeling a limitantei, FLC, retinotomie și alte intervenții trebuie efectuate foarte precaut cu acuratețe maximală păstrând ligamentele capsulare, capsula, luând în considerație faptul posibilei cataracte intumescente, hemoragiilor spontane din cauza dezermetizării ochiului, traumatizării țesuturilor irisului posibil infiltrate cu neovase.

Eficacitatea tratamentului RD prin tratamentul laser, medicamentos și chirurgical sunt expuse în comparație în figura 9.

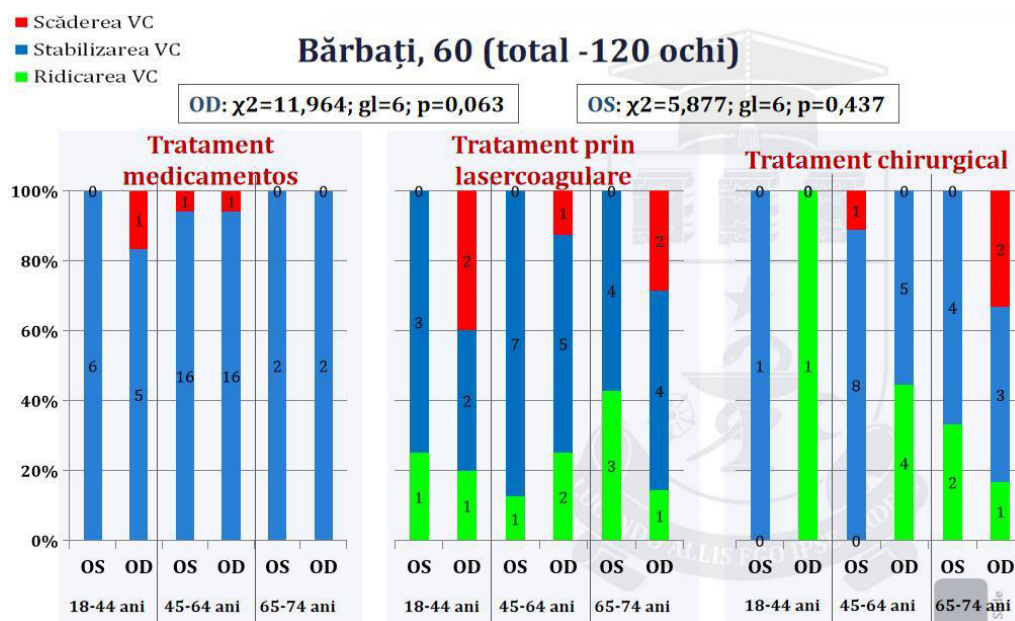


Figura 9. Metode de tratament la pacienții cu RD în DZ (tip II) și rezultate obținute.

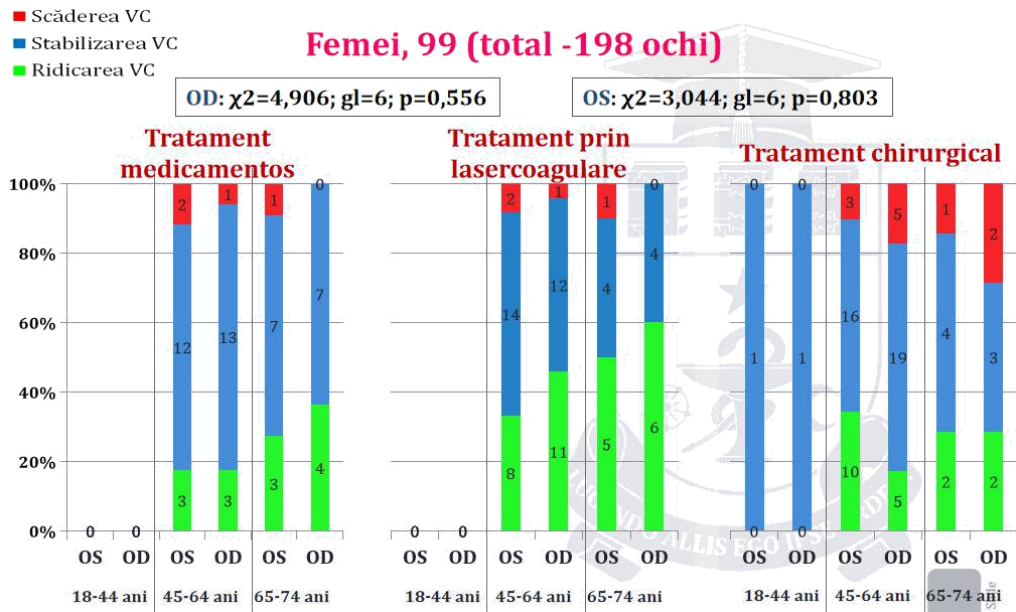


Figura 9. Continuare.

În baza rezultatelor obținute s-au elaborat algoritme de conduită și tratament al retinopatiei diabetice și algoritmul terapeutic al edemului macular diabetic (fig. 10-12).

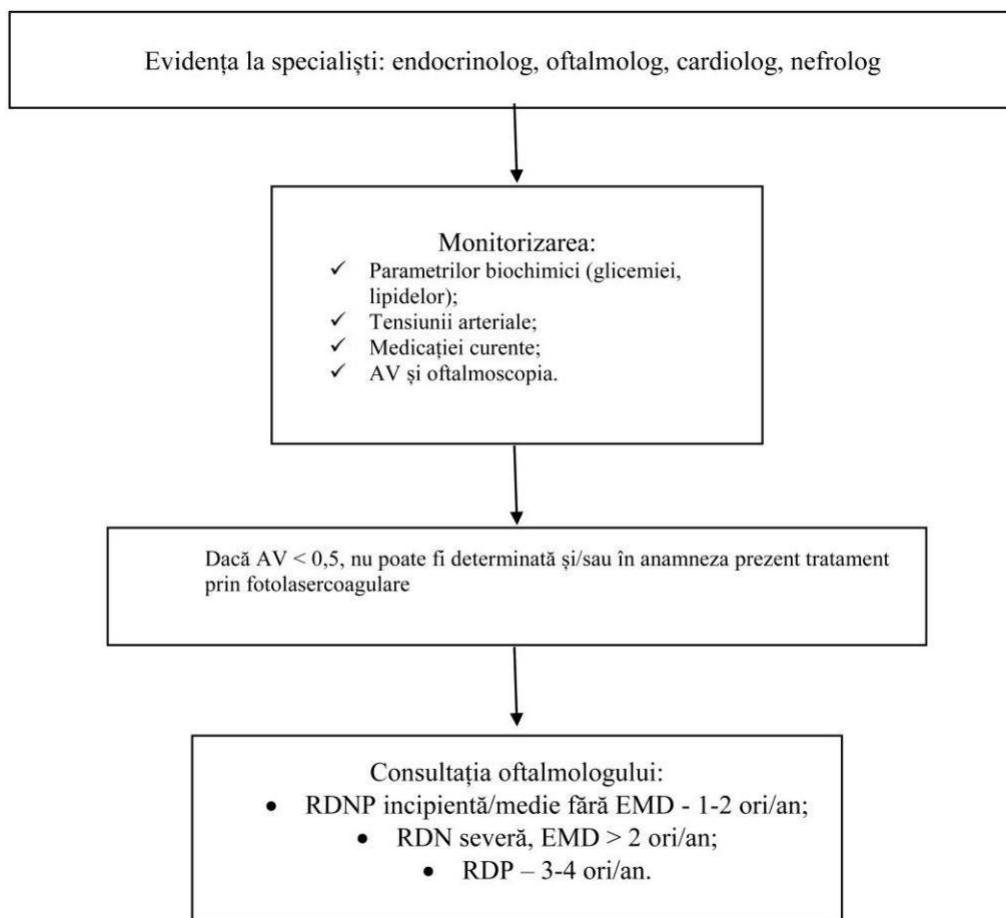


Figura 10. Algoritm de conduită al pacienților cu retinopatie diabetică.

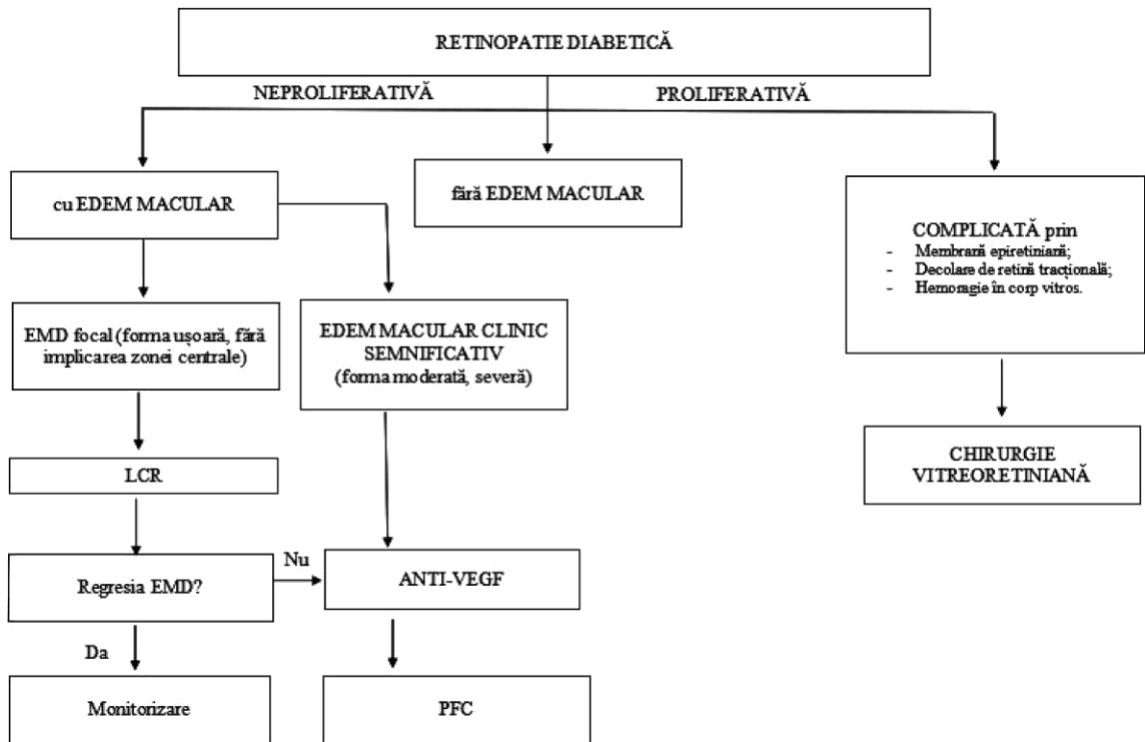


Figura 11. Algoritm de tratament al pacienților cu retinopatie diabetică.

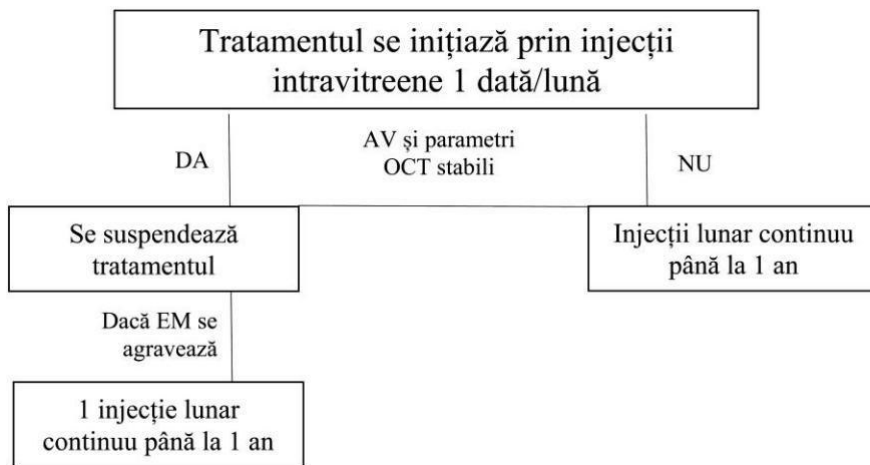


Figura 12. Algoritm terapeutic bazat pe studiu de medicație cu sol. Bevacizumab al edemului macular diabetic.

CONCLUZII GENERALE

1. Din numărul total de 159 de pacienți internați cu diabet zaharat tip 2, incluși în studiu, retinopatia diabetică neproliferativă a fost stabilită la 51 persoane (32%) cu 57 de ochi afectați (55,9%) și retinopatie diabetică proliferativă la 108 pacienți (67,9%) cu 119 ochi afectați (55,8%). Printre pacienți 37,7% erau bărbați, 62,3% – femei. Predominau cei de vârstă medie (45-64 ani) – 65,4%. S-a dovedit prezența complicațiilor oculare (în afară de retinopatie diabetică) în 86,8%, care au fost depistate de 2 ori mai des la femei.

2. Rezultatele tratamentului chirurgical (53 persoane) cu RDP asociate cu edem macular diabetic mixt pe deplin satisfac cerințele de reabilitare cu regres a edemului macular și ameliorarea acuității vizuale, fără complicații postoperatorii a segmentul posterior al ochiului în > 86% cazuri, obținându-se o stabilitate predominantă cu lipsa necesității unor intervenții suplimentare.

3. Conform rezultatelor obținute și datelor literaturii de specialitate nivelul glicemiei, hipertensiunii arteriale, nefropatiei, dacă acestea nu agravează starea generală și nu amenință viața pacientului, nu erau considerate contraindicații spre efectuarea FLC, care influențează benefic clinica maculopatiei și retinopatiei diabetice în > 92% cazuri, asigurând prevenirea transudației din vasele retiniene.

4. Rezultatele pozitive ale tratamentului EMD difuz cu sol. Bevacizumab observate la 55 de pacienți au arătat că deja la o lună după operație s-a micșorat grosimea retinei, s-a determinat aplanarea ei în zona maculară, indicii retinei s-au apropiat de normă, vederea centrală s-a ameliorat în > 93% cazuri.

5. Analiza rezultatelor obținute ne permit să afirmăm că stadiul evolutiv compensat al diabetului zaharat tip II în lotul total este în 20% la bărbați și 9,1% la femei; la cei supuși injecțiilor intravitreene compensați sunt 28% bărbați și 14,3% femei; la cei tratați prin laserfotocoagulare – 5,9% bărbați și 5,3% femei; prin chirurgie vitreoretiniană – 25% bărbați și 8,1% femei. Aceste date permit să afirmăm că în tratamentul efectuat prima intenție ar trebui să fie fotolasercoagularea, a doua intenție – injecția intravitreană cu antiVEGF și a treia – chirurgia vitreoretiniană. În baza rezultatelor obținute s-a elaborat algoritmul de conduită și tratament al retinopatiei diabetice și algoritmul terapeutic al edemului macular diabetic.

RECOMANDĂRI PRACTICE

La nivelul sistemului de sănătate și al serviciului oftalmologic

1. Depistarea pacienților cu RD:

- Medicii de familie (filtru general): – Vis, TiO, oftalmoscopia – depistarea devierilor de la norma + direcționare la oftalmolog.

- Medic oftalmolog: – FO – stabilirea diagnosticului + tactica de tratament în linii generale + îndreptare la investigații de performanță înaltă + îndreptare la retinolog.

- Retinolog – precizarea tacticii de tratament + îndreptare la investigații de performanță înaltă + aplicarea tratamentului.

2. Evidența pacienților în baza de date:

- printr-un program electronic de înregistrare a pacienților cu posibilitatea accesării din diferite instituții medicale;

- prin posibilitatea de anexare a failurilor cu examinări de performanță înaltă.

3. Inițierea unui program de stat similar cu cel de chirurgie a cataractei în diagnosticul retinopatiei diabetice cu folosirea metodelor de performanță înaltă în diagnostic și tratamentul complex.

4. Tratamentul specializat:

Formarea specialiștilor – retinologi.

Accreditarea centrelor de stat și private care pot acorda servicii de tratament specializat a RD, inclusiv urmărirea postchirurgicală:

- Lasercoagularea retinei;
- Injectarea antiVEGF intravitreean;
- Chirurgie vitreoretiniană.

5. Injectarea intraoculară a remediilor antiVEGF în caz de neovascularizare a tunicilor globului ocular, EMD (se poate face pe larg în clinicele în care activează specialiști pregătiți – retinologi) cu asigurare financiară din partea CNAM.

6. Chirurgia cataractei la tineri sau vârstnici asociată cu retinopatie diabetică se recomandă a fi efectuată doar cu monitorizarea ulterioară atentă a evoluției procesului retinian.

7. Luând în considerare importanța practică a diagnosticului și medicației precoce a RD și EMD recomandăm algoritmi de conduită și tratament expuși în teză de doctorat.

8. A include rezultatele obținute în teza de doctorat în educația continuă a medicilor oftalmologi, endocrinologi, medicilor de familie cu scopul optimizării cunoștințelor în domeniul ocrotirii sănătății pacienților cu diabet zaharat tip II și retinopatie diabetică.

BIBLIOGRAFIE SELECTIVĂ

1. Unnikrishnan R., Pradeepa R., Joshi S.R., Mohan V. Type 2 Diabetes: Demystifying the Global Epidemic. *Diabetes*. 2017 Jun; 66(6):1432–1442. doi: 10.2337/db16-0766. PMID: 28533294.
2. International Diabetes Federation. *IDF Diabetes Atlas*, 8th ed. Brussels, Belgium: International Diabetes Federation; 2017.
3. Teo Z.L., Tham Y.C., Yu M., et al. Global prevalence of diabetic retinopathy and projection of burden through 2045: systematic review and meta-analysis. *Ophthalmology* 2021; 128:1580-1591.
4. Anestiadi Z., Vudu L., Alexa Z., Harea D. et al. Diabet zaharat necomplicat. Protocol clinic național. Chișinău; 2019. 101 p.
5. Wild S., Roglic G., Green A., Sicree R., King H. Global prevalence of diabetes: estimates for the year 2000 and projections for 2030. *Diabetes Care*. 2004 May; 27(5):1047-53. doi: 10.2337/diacare.27.5.1047. PMID: 15111519.
6. Diabetic Renal-retinal Syndrome: Conference on Diabetic Renal-Retinal Syndrome, Brooklyn, November 12-13, 1979, Volume 1. Editors, Eli A. Friedman, Francis A.
7. World Health Organization. *Global report on diabetes*. 2016. 83 p.
8. Kropp M., Golubnitschaja O., Mazurakova A., Koklesova L., Sargheini N., Vo TKS, de Clerck E., Polivka J.Jr., Potuznik P., Polivka J., Stetkarova I., Kubatka P., Thumann G. Diabetic retinopathy as the leading cause of blindness and early predictor of cascading complications-risks and mitigation. *EPMA J*. 2023 Feb 13; 14(1):21-42. doi: 10.1007/s13167-023-00314-8. PMID: 36866156; PMCID: PMC9971534.
9. Wilkinson C.P., Ferris F.L., 3rd, Klein R.E., Lee P.P., Agardh C.D., Davis M., et al. Proposed international clinical diabetic retinopathy and diabetic macular edema disease severity scales. *Ophthalmology*. 2003; 110:1677–8.
10. Branișteanu D.C. Prevenția retinopatiei diabetice și a edemului macular diabetic – mit sau realitate? Reuniunea anuală a oftalmologilor, anul 2023. *Culegeri de lucrări*, pag. 238-239.
11. Bendelic E., Cușnir V., Corduneanu A., Cușnir Vit., Anestiadi Z., Vudu L., Grosu A. Ghid național „Managementul retinopatiei diabetice”. Chișinău, 2018. 20 p. <https://msmps.gov.md/wp-content/uploads/2020/06/15677-15634-Ghid-Retinopatia-Diabetica.pdf>
12. Wong T.Y., Sun J., Kawasaki R. et al. Guidelines on diabetic eye care: the International Council of Ophthalmology recommendations for screening, follow-up, referral, and treatment based on resource settings. *Ophthalmology*. 2018; 125:1608-1622.
13. Roibeard O'hEineachain „Diabetic Retinopathy Individualised screening is better for patients whether at high or low risk.” *EuroTimes* Vol.19 -Issue 4. 2014.
14. Șeremet A., Casian V., Alexa Z., Harea D. Epidemiologia diabetului zaharat în Republica Moldova: realitate și perspective. In: *Sănătate Publică. Economie și Management în Medicină*. 2019. nr. 3(81). pp. 79-82. ISSN 1729-8687.
15. Magdei C. Diagnosticul și tratamentul patologiei oculare la copiii cu diabet zaharat. Chișinău, 2005.
16. Бойко Э.В. Интравитреальные инъекции: теория и практика. *Офтальмологические ведомости*, 2010. Т. III 2. – с. 28-35.
17. Измайлов А.С. Диабетическая ретинопатия и макулярный отек (диагностика и лазерное лечение): автореф. дис.. д-ра мед. наук – СПб., 2004 – 46 с.
18. Fourier Domain – Optical Coherence Tomography in Diagnosing and Monitoring of Retinal Diseases. S. Talu, F. Balta, S. D. Talu, A. Merticariu & M. Talu. *International Conference on Advancements of Medicine and Health Care through Technology*, 2009, Volume 26 ISBN : 978-3-642-04291-1.

LISTA LUCRĂRILOR ȘTIINȚIFICE, ȘTIINȚIFICO-METODICE ȘI DIDACTICE ALE AUTORULUI LA TEMA TEZEI

Lucrări științifice

1. Articole în reviste științifice

1.1. În reviste din străinătate recunoscute

1.1.1. IVANOV, G., CUȘNIR, Vit., SEPTICHINA, N., CUȘNIR, V. Metode de reabilitare a copiilor cu cataractă complicată. In: *Oftalmologia (Bucharest, Romania: 1990)*. 2010, pp. 92-98. <https://www.scopus.com/authid/detail.uri?authorId=37001777200>

1.1.2. CUȘNIR, Vitalie, CUȘNIR, Valeriu, BENDELIC, Eugeniu. Diabetic retinopathy, practical value of classification. In: *Oftalmologia (Bucharest, Romania : 1990)*. 2010, pp. 61-65. ISSN 1220-0875. https://ibn.idsi.md/vizualizare_articol/185774

1.1.3. КУШНИР, В., РУССУ, А., КУШНИР, Вит. Неоваскулярная глаукома – проблемы лечения и пути их возможного решения. В: *РМЖ «Клиническая Офтальмология»*. 2011, № 4, с. 129-131. ISSN 2225-2282. <https://cyberleninka.ru/article/n/neovaskulyarnaya-glaukoma-problemy-lecheniya-i-puti-ih-vozmozhnogo-resheniya/viewer>

1.2. În reviste științifice din Registrul Național al revistelor de profil, cu indicarea categoriei:

- categoria B

1.2.1. CUȘNIR, V., ANDRONIC, S., CUȘNIR, VIT. Diagnosticul edemului macular aplicînd tomografia în coerență optică. În: *Sănătate Publică, Economie și Management în Medicină*. Chișinău, 2016, nr. 2(66), pp. 212-214. ISSN 1729-8687.

- categoria C

1.2.2. CUȘNIR, V., CUȘNIR, VIT. Actualități în clasificarea retinopatiei diabetice (Reviul de literatură). In: *Anale Științifice ale USMF "Nicolae Testemițanu"*. Ed. a 10-a. Chișinău: CEP *Medicina*, 2009, vol. 4: Probleme clinico-chirurgicale, pp. 353-356. ISSN 1857-1719. <https://repository.usmf.md/handle/20.500.12710/3844>

1.2.3. CUȘNIR, VIT. Eficacitatea tratamentului laser in comparație cu tratamentul chirurgical, medicamentos și combinat al retinopatiei diabetice. In: *Anale Științifice ale USMF "Nicolae Testemițanu"*. Ed. a 11-a. Chișinău: CEP *Medicina*, 2010, vol. 4: Probleme clinico-chirurgicale, pp. 443-447. ISSN 1857-1719. <https://repository.usmf.md/handle/20.500.12710/4313>

1.2.4. CUȘNIR, V., LUPAN, V., OJOVAN, A., ANDRONIC, S., CUȘNIR, VIT., SURĂȚEL, L. Nivelul asistenței medicale oftalmologice acordate populației municipiului Chișinău în cadrul instituțiilor medico-sanitare publice. În: *Anale științifice ale USMF „N. Testemițanu”*. Ed. a XIII-a. Vol. 4. Probleme clinico-chirurgicale. Chișinău, 2012, pp. 349-353. ISSN 1857-1719.

1.2.5. ANDRONIC, S., CUȘNIR, V., NEGARĂ, A., CUȘNIR, VIT. Aplicarea tomografiei în coerență optică în aprecierea eficacității tratamentului intravitrian cu inhibitorii anti-VEGF în degenerescența maculară legată de vîrstă. În: *Arta Medica*. Chișinău, 2012, nr. 2(49), pp. 8-11. ISSN 1810-1852.

1.2.6. CUȘNIR, VIT. Actualități în tratamentul retinopatiei diabetice (Reviu de literatură). În: *Arta Medica*. Chișinău, 2014, nr. 2(53), pp. 15-18. ISSN 1810-1852. <https://repository.usmf.md/handle/20.500.12710/13998>

1.2.7. BENDELIC, E., ANESTIADI, Z., CUȘNIR, VIT. Unele aspecte etiopatogenetice ale edemului macular diabetic, ocluziei de venă a retinei și eficiența tratamentului (reviu de literatură). În: *Arta Medica*. Chișinău, 2014, nr. 2(53). pp. 11-12. ISSN 1810-1852. <https://repository.usmf.md/handle/20.500.12710/13991>

2. Articole în culegeri științifice

2.1. În lucrările conferințelor științifice internaționale (peste hotare)

2.1.1. КУШНИР, В., РУССУ А., КУШНИР, ВИТ. Применение Авастина для профилактики осложнений при хирургическом лечении неоваскулярной глаукомы. В: *Сборник научных трудов «Российский общенациональный офтальмологический форум»*. Москва, 2011, том 2, с. 307-310. <https://eyepress.ru/material/-primenenie-avastina-dlya-profilaktiki-oslozhneniy-pri-khirurgicheskom-lechenii->

2.2. În lucrările conferințelor științifice naționale

2.2.1. CUȘNIR, Vitalie, BOBESCU, Nicolae. Particularitățile vitrectomiei în retinopatia diabetică. În: *Materialele Conferinței naționale „Afecțiuni oculare: abord multidisciplinar, tehnologii moderne de diagnostic și tratament, tendințe”*. 22-23 septembrie 2023. Chișinău, 2023, p. 24. https://ibn.idsi.md/vizualizare_articol/196884

2.2.2. BENDELIC, E., ANESTIADI, Z., CUȘNIR, VIT., RUSU, A., CUȘNIR, V. Retinopatia diabetică – actualitatea și importanța problemei abordate în Republica Moldova (discuții pe marginea Ghidului de Retinopatie Diabetică, elaborate pentru Republica Moldova). În: *Conferința științifico-practică a oftalmologilor din municipiul Chișinău „Actualități în oftalmologie”*. Ediția V, 12-13 mai 2017. Chișinău, 2017, pp. 86-89.

2.2.3. CUȘNIR, VIT. Tratatamentul retinopatiei diabetice prin fotolasercoagulare. Metodologia contemporană și rezultatele obținute. În: *Conferința științifico-practică a oftalmologilor din municipiul Chișinău „Actualități în oftalmologie”*. Ediția V., 12-13 mai 2017, Chișinău, 2017, pp. 120-124.

2.2.4. CUȘNIR, VIT. Elemente în tehnica operațiilor vitreoretinene la pacienții cu retinopatia diabetică (de la tradițional la contemporan). În: *Conferința științifico-practică a oftalmologilor din municipiul Chișinău „Actualități în oftalmologie”*. Ediția V, 12-13 mai 2017. Chișinău, 2017, pp. 131-134.

2.2.5. BENDELIC, E., CUȘNIR, VIT. Considerații asupra vitrectomiei în chirurgia retinopatiei diabetice. În: *Conferința științifico-practică a oftalmologilor din municipiul Chișinău. Actualități în oftalmologie*. Chișinău, 2007, pp. 26-29.

3. Teze în culegeri științifice

3.1. În lucrările conferințelor științifice internaționale (Republica Moldova)

3.1.1. CUȘNIR, VIT. Macular edema in diabetic retinopathy and laser treatment. În: *1st International Medical Students and Young Doctors Congress „MedEspera” Special Edition*. Chișinău, 2006, p. 78.

3.2. În lucrările conferințelor științifice naționale cu participare internațională:

3.2.1. CUȘNIR, V., ANDRONIC, S., CUȘNIR, VIT. The efficiency of the laser treatment application through posterior hyaloid laserpuncture in pre-retinal hemorrhage in patients with diabetic retinopathy (own experience). În: *A 54-a reuniune anuală a oftalmologilor, cu participare internațională*. Iași, 2018, pp. 25-26.

3.2.2. CUȘNIR, V., ANDRONIC, S., CUȘNIR, VIT., DUMBRĂVEANU, L., LUPAN, V., GHIDIRIMSCHI, T. OCT în diagnosticul patologiei segmentului posterior al globului ocular (cazuri clinice). În: *I Congres al Oftalmologilor din Republica Moldova cu participare internațională*. Ediția a I-a. Chișinău, 2014, pp. 16-17.

3.2.3. CUȘNIR, V., ANDRONIC, S., CUȘNIR, VIT., CUȘNIR, V. jr. The optical coherencetomography – method of choice in macular edema early diagnosis. In: *13th Black Sea Ophthalmological Congress, 29 October - 1 November, 2015. Abstract book*. Chisinau, 2015, pp. 58-59.

3.3. În lucrările conferințelor științifice naționale

3.3.1. CUȘNIR, V., LIPINA, I., CUȘNIR, VIT., DUMBRĂVEANU, L., ROTARI, A. Cataracta complicată – rezolvare chirurgicală (film video)”. În: *Materialele Conferinței științifico-practice a oftalmologilor din municipiul Chișinău*. Chișinău, 2007, p. 62.

3.3.2. BENDELIC, E., CUȘNIR, VIT. Folosirea uleiului de silicon în tratamentul hemoftalmului recidivant după vitrectomie la pacienții cu diabet zaharat. În: *Conferința științific-practică a oftalmologilor din municipiul Chișinău. Actualități în oftalmologie*. Chișinău, 2007, pp. 25-26.

3.3.3. MAGDEI, C., CUȘNIR, V., MAGDEI, E., CUȘNIR, VIT. Retinopatia diabetică la copii. Unele aspecte de tratament. În: *Conferința științifico-practică oftalmologilor din municipiul Chișinău. Actualități în oftalmologie*. Chișinău, 2007, pp. 39-40.

3.3.4. CUȘNIR, VIT., BENDELIC, E., ANESTIADI, Z. Unele aspecte de tratament laser retinopatiei diabetice proliferative. În: *Conferința științifico-practică a oftalmologilor din municipiul Chișinău. Actualități în oftalmologie*. Chișinău, 2007, pp. 22-23.

3.3.5. BENDELIC, E., ANESTIADI, Z., CUȘNIR, VIT. Adresabilitatea pacienților cu retinopatie diabetică. În: *Conferința științifico-practică a oftalmologilor din municipiul Chișinău. Actualități în oftalmologie*. Ediția I, 22-23 iunie, 2007. Chișinău, 2007, pp. 23-24.

3.3.6. BENDELIC, E., ANESTIADI, Z., CUȘNIR, VIT., CEAUS E. Retinopatia diabetică – abordări moderne în tratamentul etiopatogenetic. În: *Conferința științifico-practică a oftalmologilor din municipiul Chișinău „Actualități în oftalmologie”*. Ediția a III-a. Chișinău, 2013, pp. 12-13.

3.3.7. BENDELIC, E., ANESTIADI, Z., CUȘNIR, VIT., CEAUS, E. Edem macular în retinopatia diabetică. În: *Conferința științifico-practică a oftalmologilor din municipiul Chișinău „Actualități în oftalmologie”*. Ediția a III-a. Chișinău, 2013, pp. 42-43.

3.3.8. CUȘNIR, VIT., CEAUS, E., CUȘNIR, V. Actualities in management and treatment of diabetic retinopathy (review). În: *Conferința științifico-practică a oftalmologilor din municipiul Chișinău „Actualități în oftalmologie”*. Ediția a III-a. Chișinău, 2013, pp. 98-99.

3.3.9. RUSU, A., CUȘNIR, V., CUȘNIR, VIT. Combateră complicațiilor majore în chirurgia glaucomului neovascular. În: *Conferința științifico-practică a oftalmologilor din municipiul Chișinău. „Actualități în oftalmologie”*. Ediția a III-a. Chișinău, 2013, p. 84.

3.3.10. CUȘNIR, V., RUSU, A., DUMBRĂVEANU, L., CUȘNIR, VIT. Glaucomul neovascular – aspecte de profilaxie a hemoragiilor intraoperatorii. În: *Conferința științifico-practică a oftalmologilor din municipiul Chișinău*. 12-13 iunie 2015. Ediția IV. Chișinău, 2015, pp. 25-26.

3.3.11. CUȘNIR, VIT., BENDELIC, E., ANESTIADI, Z., CEAUȘ, E. Discussions about the treatment of diabetic retinopathy and its results. Discuții la tratamentul retinopatiei diabetice și rezultatelor lui. În: *Conferința științifico-practică a oftalmologilor din municipiul Chișinău*. Ediția IV. 12-13 iunie 2015. Chișinău, 2015, pp. 93-96.

3.3.12. CUȘNIR, VIT. Tomografia în coerență optică – metodă de elecție în diagnosticul precoce al edemului macular. În: *Culegere de rezumate științifice ale studenților, rezidenților și tinerilor cercetători, 21 iunie 2015*. Chișinău: CEP „Medicina”, 2015, p. 127. ISBN 978-9975-3168-4-. https://ibn.idsi.md/vizualizare_articol/135541

3.3.13. CUȘNIR, VIT., TIFOI, M., PROCOPCIUC, V. Tratamentul complex al retinopatiei diabetice. Review literar. În: *Conferința științifico-practică a oftalmologilor din municipiul Chișinău. „Actualități în oftalmologie”*. Ediția V. Chișinău, 12-13 mai 2017, pp. 101-103.

3.3.14. ȚUGUI, V., RUSU, A., CUȘNIR, VIT., MOROȘAN, A. Eficiența operațiilor fistulizante în glaucomul neovascular cu injectarea prealabilă de Avastin în camera anterioară. În: *Conferința științifico-practică a oftalmologilor din municipiul Chișinău „Actualități în oftalmologie”*. Ediția V, 12-13 mai 2017. Chișinău, 2017, pp. 109-110.

3.3.15. ANESTIADI, Z., **CUȘNIR, VIT.** Tratatamentul sistemic al diabetului zaharat tip II și patologiilor asociate în retinopatia diabetică. În: *Conferința științifico-practică a oftalmologilor din municipiul Chișinău „Actualități în oftalmologie”*. Ediția V. 12-13 mai 2017. Chișinău, 2017, pp. 118-119.

4. Brevete de invenție și alte obiecte de proprietate intelectuală (OPI)

4.1. Cușnir Valeriu, Rusu Aurel, **Cușnir Vitalie**. *Metoda de tratament al glaucomului neovascular*. Brevet de invenție de durată scurtă MD 117 Z 2009.12.31 BOPI nr. 12/2009.

Lucrări științifico-metodice și didactice

5. Manuale pentru învățământul universitar

5.1. CUȘNIR, V., DUMBRĂVEANU, L., CEBAN, C., **CUSNIR, VIT.**, PROCOPCIUC, V., NACU, V. Manual de oftalmologie și optometrie: Aspecte teoretice, practice și clinice (pentru optometriști, rezidenți și cursanți oftalmologi). Chișinău, 2023. 367 p.

6. Ghiduri metodice/metodologice

6.1. BENDELIC, E.; CUȘNIR, V.; CORDUNEANU, A.; **CUȘNIR, VIT.**; ANESTIADI, Z.; VUDU, L.; GROSU, A. Managementul retinopatiei diabetice. Ghid național. Chișinău, 2018, 20 p. <https://msmps.gov.md/wp-content/uploads/2020/06/15677-15634-Ghid-Retinopatia-Diabetica.pdf>

7. Indicații/îndrumări metodice

7.1. CUȘNIR, V., IVANOV, G., **CUȘNIR, VIT.** Tratatamentul chirurgical și implantul de pseudofac în cataracta complicată. *Îndrumări pentru medici oftalmologi și oftalmochirurgi*. Chișinău, 2010. 56 p.

7.2. DUMBRĂVEANU, L., **CUȘNIR, Vitalie**. Principiile medicației pre-, intra- și postoperatorii în chirurgia cataractei. *Recomandare metodică pentru medici oftalmologi*. Chișinău: S.n., 2015 (Tipogr. “Alina Scorohodova”), 39 p. ISBN 978-9975-3045-0.4.

8. Protocoale clinice

8.1. CUȘNIR, V., DUMBRĂVEANU, L., CUSNIR, V., ȘEVCIUC, R., **CUȘNIR, Vit.** jr., RUSU, A., SURATEL, L., BOBESCU, N., IORGA, I., POPOVICI, V. Glaucomul primar la adult: protocol clinic național PCN-378. Chișinău, 2020. 49 p. <https://repository.usmf.md/handle/20.500.12710/20256>

LISTA ABREVIERILOR

AV – acuitate vizuală
AGF – angiopoietin-related growth factor
DPV – decolare posterioară de vitros
DRVS – Diabetic Retinopathy Vitrectomy Study
DZ – diabet zaharat
EMD – edemul macular diabetic
EMCS – edem macular clinic semnificativ
ETDRS – Early Treatment Diabetic Research Study
FLC – fotolasercoagularea retinei
FO – fundul ochiului
HTA – hipertensiune arterială
nm – nanometri
NVR – neovascularizarea retinei
NVP – neovascularizație la nivelul papilei nervului optic
NVI – neovascularizarea irisului
OCT – tomografie prin coerența optică
PFC – panfotocoagularea laser a retinei
PFCS – perfluorocarbon
RD – retinopatie diabetică
RDN (RDNP) – retinopatie diabetică neproliferativă
RDP – retinopatie diabetică proliferativă
RM – Republica Moldova
TA – tensiune arterială
VEGF – factor de creștere endotelial vascular
UCA – unghiul camerei anterioare
US – ulei de silicon
IRMA – anomalii microvasculare intraretiniene
MER – membrană epiretiniană
OCTA – angiografia asociată tomografiei în coerența optică
DCP – plex capilar profund
INL – stratul nuclear intern
SCP – plexul capilar superficial
DMLV – distrofie maculară legată de vârstă

ADNOTARE

Cușnir Vitalie, „Contribuții la tratamentul complex al retinopatiei diabetice”, teză de doctor în științe medicale, Chișinău, 2024

Structura tezei: introducere, 3 capitole, concluzii generale și recomandări practice, 101 pagini de text de bază, bibliografie din 201 de titluri, 19 figuri și 7 tabele incluse în text, 5 anexe (ce includ – chestionar aplicat în studiu, 18 tabele cu date statistice, design-ul studiului, 4 cazuri clinice, 3 algoritmi de conduită și tratament, acte de implementare și brevet de invenție). Rezultatele obținute sunt publicate în: Articole în reviste și culegeri științifice – 12; Teze în culegeri științifice – 19; Lucrări științifico-metodice și didactice – 5; Obiecte de proprietate intelectuală – brevete de invenție – 1, acte de implementare în practica – 13.

Cuvinte cheie: retinopatie diabetică, diabet zaharat tip II, chirurgie vitreoretiniana, anti-VEGF terapie, fotolasercoagulare.

Domeniul de studiu al tezei: oftalmologie, endocrinologie.

Scopul: Dezvoltarea algoritmilor de conduită și tratament al pacienților cu retinopatie diabetică cu scop de ameliorare sau restabilire a funcțiilor vizuale.

Obiectivele cercetării:

1. Analiza prevalenței și incidenței retinopatiei diabetice în diabet zaharat tip II la pacienții internați în clinica de oftalmologie USMF „Nicolae Testemițanu”.
2. Aprecierea dependenței evoluției retinopatiei diabetice de diferiți factori fiziologici (vârstă, sex).
3. Aprecierea influenței tratamentului complex asupra stării funcționale a analizatorului vizual.
4. Determinarea criteriilor dependenței rezultatelor funcționale ale tratamentului de gradul modificărilor anatomice în ochiul diabetic.
5. Stabilirea cauzelor apariției și caracterului complicațiilor pre-, intra- și postoperatorii
6. Elaborarea algoritmilor de conduită și tratament al pacienților cu RD în baza rezultatelor obținute.

Noutatea și originalitatea științifică: a fost efectuată pentru prima dată o analiză comparativă a loturilor de pacienți cu retinopatie diabetică în funcție de vârstă (tineri, maturi, bătrâni), în funcție de sex (bărbați, femei), de patologii oculare și somatice asociate de pe teritoriul Republicii Moldova. Folosirea în diagnostic și tratament a celui mai modern echipament de investigații și tratament chirurgical, laser și medicamentos, au permis obținerea unor algoritmi de conduită și tratament ale retinopatiei diabetice în dependență de stadiul și evoluția bolii cu rata sporită de eficiență privind rezultatele funcționale și anatomice.

Problema științifică soluționată: constă în aprecierea spectrului și frecvenței complicațiilor oculare provocate de DZ tip II, folosind cele mai moderne tehnologii diagnostice, curative (medicamentoase, laser și chirurgicale), ce a permis elaborarea algoritmilor de conduită și tratament complex, consolidarea cunoștințelor specialiștilor oftalmologi, oftalmochirurgi, endocrinologi în patologii retiniene la pacienții cu diabet zaharat de tip II în funcție de stadiul și evoluția bolii.

Valoarea aplicativă:

1. S-a apreciat dependența progresării RD de diverși factori fiziologici.
2. S-a apreciat influența tratamentului medicamentos, laser și chirurgical asupra stării funcționale a analizatorului optic.
3. S-au determinat criteriile dependenței rezultatelor funcționale a tratamentului aplicat de gradul modificărilor anatomice în ochiul diabetic.
4. S-au stabilit cauzele apariției și caracterul complicațiilor intra și postoperatorii cu elaborarea metodelor de profilaxie și tratamentul lor.
5. S-au elaborat algoritmi de conduită și tratament cu rata sporită de eficiență privind rezultatele funcționale și anatomice.
6. S-a contribuit la fortificarea instruirii oftalmologilor, oftalmochirurgilor, endocrinologilor, medicilor de familie în abordarea retinopatiei diabetice.

Implementarea rezultatelor: Rezultatele obținute au fost implementate în activitatea clinică a catedrei de Oftalmologie a IP USMF „Nicolae Testemițanu”, în baza secției de Oftalmologie SCC „Calea Ferată din Moldova”, în activitatea clinică a catedrei de Oftalmologie și Optometrie, în baza a IP USMF „Nicolae Testemițanu” secției de Oftalmologie și Microchirurgia ochiului a IMSP SCM „Sfânta Treime”.

ANNOTATION

Cușnir Vitalie, “Contributions to the complex treatment of diabetic retinopathy”, doctoral thesis in medical sciences, Chisinau, 2024

The structure of the thesis: introduction, 3 chapters, general conclusions and practical recommendations, 101 pages of basic text, bibliography of 201 titles, 19 figures and 7 tables included in the text, 5 annexes (which include – questionnaire applied in the study, 18 tables with statistical data, study design, 4 clinical cases, 3 conduct and treatment algorithms, implementation documents and invention patent). The obtained results are published in: Articles in science magazines and scientific collections – 12; Theses in scientific collections – 19; Scientific-methodical and didactic works – 5; Objects of intellectual property – invention patents – 1, acts of implementation in practice – 13.

Key words: diabetic retinopathy, diabetes mellitus type II, vitreoretinal surgery, anti-VEGF therapy, photo laser coagulation.

Field of study of the thesis: ophthalmology, endocrinology.

Purpose: Development of an algorithm for the management and treatment of patients with diabetic retinopathy for improving or restoring visual functions.

The research objectives:

1. Analysis of the prevalence and incidence of diabetic retinopathy in type II diabetes mellitus in patients admitted to the ophthalmology clinic SUMPH “Nicolae Testemițanu”.
2. Assessment of the dependence of the evolution of diabetic retinopathy on different physiological factors (age, sex).
3. Assessment of the influence of the complex treatment on the functional state of the eye.
4. Determination of the criteria for the dependence of the functional results of the treatment on the degree of anatomical changes in the diabetic eye.
5. Establishing the causes of the appearance and character of pre-, intra- and postoperative complications.
6. Elaboration of an algorithm for the management and treatment of patients with DR based on the obtained results.

Scientific novelty and originality: for the first time, a comparative analysis of groups of patients with diabetic retinopathy was performed depending on age (young, mature, old), depending on sex (men, women), on the associated ocular and somatic pathologies from the entire territory of the Republic of Moldova. The use in diagnosis and treatment of the most modern equipment for investigations and surgical treatment, laser and medication, have allowed to obtain some algorithms of management and treatment of diabetic retinopathy depending on the stage and evolution of the disease with the increased efficiency rate regarding the functional and anatomical results.

The scientific problem solved: it lies in the assessment of the spectrum and frequency of ocular complications caused by type II diabetes, using the most modern diagnostic and curative technologies (drug, laser and surgical), which allowed the development of a complex approach and treatment algorithm, fortifying the knowledge of ophthalmologists, ophthalmic surgeons, endocrinologists in retinal pathologies in patients with type II diabetes depending on the stage and evolution of the disease.

Application value lies in:

1. The assessment of the dependence of DR progression on various physiological factors.
2. The assessment of the influence of drug, laser and surgical treatment on the functional state of the eye.
3. The determination of the criteria for the dependence of the functional results of the applied treatment on the degree of anatomical changes in the diabetic eye.
4. The causes of the occurrence and the nature of intra- and postoperative complications which were established, with the elaboration of their prophylaxis and treatment methods.
5. Behaviour and treatment algorithms which have been developed with increased efficiency regarding functional and anatomical results.
6. The contribution to consolidation of the knowledge of ophthalmologists, ophthalmic surgeons, endocrinologists, family doctors in dealing with diabetic retinopathy.

Implementation of the results: It was carried out in the clinical activity of the Department of Ophthalmology of PI SUMPH “Nicolae Testemițanu”, based on the Ophthalmology section of SCC “Calea Ferată from Moldova”, in the clinical activity of the Department of Ophthalmology and Optometry, based on PI SUMPH “Nicolae Testemițanu” of the Department of Ophthalmology and Eye Microsurgery of IMSP SCM “Sfânta Treime”.

АННОТАЦИЯ

Кушнир Виталие, «Вклад в комплексное лечение диабетической ретинопатии», диссертация на соискание учёной степени кандидата медицинских наук, Кишинев, 2024 г.

Структура диссертации: введение, 3 главы, общие выводы и практические рекомендации, 101 страница основного текста, библиография из 201 наименования, 19 рисунков и 7 таблиц, включенных в текст, 5 приложений (в которые входят – анкета, использованная в исследовании, 18 таблиц с статистическими данными, дизайн исследования, 4 клинических случая, 3 алгоритма ведения и лечения, документы по внедрению и патент на изобретение). Полученные результаты опубликованы: Статьи в журналах и научных сборниках – 12; Диссертаций в научных сборниках – 19; Научно-методические и дидактические работы – 5; Объекты интеллектуальной собственности – патенты на изобретения – 1, акты внедрения в практику – 13.

Ключевые слова: диабетическая ретинопатия, сахарный диабет II-го типа, витреоретинальная хирургия, анти-VEGF терапия, фото лазерная коагуляция.

Область исследования диссертации: офтальмология, эндокринология.

Цель: Разработка алгоритмов ведения и лечения больных диабетической ретинопатией с целью улучшения или восстановления зрительных функций.

Задачи исследования вытекали из предложенной цели и включали:

1. Анализ распространённости и заболеваемости диабетической ретинопатией при сахарном диабете II-го типа у пациентов, поступивших в офтальмологическую клинику ГУМФ «Николае Тестемицану».

2. Установление зависимости развития диабетической ретинопатии от различных физиологических факторов (возраст, пол).

3. Оценка влияния комплексного лечения на функциональное состояние периферического зрительного анализатора.

4. Определение критериев зависимости функциональных результатов лечения от степени анатомических изменений диабетического глаза.

5. Установление причин появления и характера пред-, интра- и послеоперационных осложнений.

6. Разработка алгоритмов ведения и лечения больных с диабетической ретинопатией на основании полученных результатов.

Научная новизна и оригинальность: впервые проведен сравнительный анализ групп больных диабетической ретинопатией в зависимости от возраста (молодые, зрелые, пожилые), в зависимости от пола (мужчины, женщины), от сопутствующей глазной и соматической патологией из всей территории Республики Молдова. Использование самых современных хирургических, лазерных и медикаментозных технологий в диагностике и лечении диабетической ретинопатии позволило получить алгоритмы ведения и лечения диабетической ретинопатии в зависимости от стадии развития заболевания с высокими функциональными и анатомическими результатами.

Научная задача: заключается в оценке спектра и частоты глазных осложнений, вызванных СД II-го типа, с использованием самых современных диагностических и лечебных технологий (медикаментозных, лазерных и хирургических), что позволило разработать алгоритмы по тактике ведения и лечению патологии сетчатки у больных сахарным диабетом II-го типа в зависимости от стадии развития заболевания, улучшение знания врачей-офтальмологов, офтальмохирургов, эндокринологов.

Практическая значимость работы:

1. Оценена зависимость прогрессирования диабетической ретинопатии от различных физиологических факторов.

2. Оценивалось влияние медикаментозного, лазерного и хирургического лечения на функциональное состояние зрительного анализатора.

3. Определены критерии зависимости функциональных результатов применяемого лечения от степени анатомических изменений диабетического глаза.

4. Установлены причины возникновения и характер интра- и послеоперационных осложнений с разработкой методов их профилактики и лечения.

5. Алгоритмы поведения и лечения были разработаны с повышенной эффективностью в отношении функциональных и анатомических результатов.

6. Способствовал улучшению подготовки врачей-офтальмологов, офтальмохирургов, эндокринологов, семейных врачей по вопросам диабетической ретинопатии.

Внедрение научных результатов: Осуществлено в клинической деятельности кафедры офтальмологии ИП ГУМФ «Николае Тестемицану», на базе офтальмологического отделения ЦКБ «Железных дорог Молдовы», в клинической деятельности кафедры офтальмологии и оптометрии, на базе ИП ГУМФ «Николае Тестемицану», отделения офтальмологии и микрохирургии глаза ИМСП МКБ «Святая Троица».

CUȘNIR VITALIE

**CONTRIBUȚII LA TRATAMENTUL COMPLEX
AL RETINOPATIEI DIABETICE**

321.17 – OFTALMOLOGIE

Rezumatul tezei de doctor în științe medicale

Aprobat spre tipar:	Formatul hârtiei 60 × 84 1/16.
Hîrtie ofset. Tipar ofset.	Tiraj: 50 ex.
Coli de tipar: 2,0.	Comanda nr. 1166.

„Continental Grup” S.R.L.
MD-2068, Chișinău, str. Miron Costin 7
Tel. (022) 49 08 70