

**MINISTERUL SĂNĂTĂȚII AL REPUBLICII MOLDOVA
UNIVERSITATEA DE STAT DE MEDICINĂ ȘI FARMACIE
„NICOLAE TESTEMIȚANU”**

Cu titlu de manuscris
C.Z.U.: [617.75-02:616.831-001.3]-07-053.5(043.2)

VEREJAN VICTORIA

**DIAGNOSTICUL AFECȚIUNILOR VIZUALE APĂRUTE ÎN URMA
TRAUMATISMELOR CRANIO-CEREBRALE LA COPII DE VÂRSTĂ
ȘCOLARĂ**

321. 17. – OFTALMOLOGIE

Rezumatul tezei de doctor în științe medicale

Chișinău, 2024

Teza a fost elaborată în cadrul catedrei de oftalmologie a Universității de Stat de Medicină și Farmacie „Nicolae Testemițanu”.

Conducător științific:

Bendelic Eugeniu, dr. hab. șt. med., prof., univ., șef Catedra oftalmologie, USMF „Nicolae Testemițanu”.

Consultant științific:

Bernic Jana, dr. hab. șt. med., prof., univ., șef Catedra chirurgie, ortopedie și anesteziologie pediatrică „Natalia Gheorghiu”, USMF „Nicolae Testemițanu”

Referenți oficiali:

Corduneanu Angela, dr. șt. med., conf. univ., Catedra de oftalmologie, USMF „Nicolae Testemițanu”.

Răilean Gheorghe, dr. hab. șt. med., conf. univ., Catedra de neurologie, USMF „Nicolae Testemițanu”.

Componența consiliului științific specializat:

Presedinte:

Jeru Ion, dr. hab. șt. med., conf. univ., Catedra de oftalmologie, USMF „Nicolae Testemițanu”

Secretar:

Șcerbatiuc Cristina, dr. șt. med., conf. univ., Catedra de oftalmologie, USMF „Nicolae Testemițanu”.

Membrii:

Dumbrăveanu Lilia, dr. șt. med., conf. univ., Catedra de oftalmologie și optometric, USMF „Nicolae Testemițanu”.

Tagadiuc Olga, dr. hab. șt. med., prof. univ., Catedra de biochimie și biochimie clinică, USMF „Nicolae Testemițanu”.

Țarcă Elena, dr. șt. med., conf. univ., Catedra de chirurgie pediatrică, IP UMF „Gr. T. Popa”, Iași, România.

Litovenco Anatolii, dr. hab. șt. biologice., șef secție Neurochirurgie, IMSP Institutul Mamei și Copilului.

Susținerea va avea loc la data de 18 Septembrie 2024 în ședința Consiliului științific specializat din cadrul IP USMF „Nicolae Testemițanu”, str. Ștefan cel Mare 165, or. Chișinău.

Teza de doctor în științe medicale și rezumatul pot fi consultate la biblioteca universitară și pe pagina web a ANACEC.

Rezumatul a fost expediat la membrii consiliului științific specializat.

Secretar științific al Consiliului științific specializat,

Șcerbatiuc Cristina, dr. șt. med., conf. univ.

Conducător științific:

Bendelic Eugeniu, dr. hab. șt. med., prof., univ.,
șef Catedra oftalmologie, USMF „Nicolae Testemițanu”.

Consultant științific:

Bernic Jana, dr. hab. șt. med., prof., univ.,
șef Catedra chirurgie, ortopedie și anesteziologie pediatrică
„Natalia Gheorghiu”, USMF „Nicolae Testemițanu”.

Autor

Verejan Victoria

© Verejan Victoria, 2024

Teza a fost elaborată în cadrul catedrei de oftalmologie a Universității de Stat de Medicină și Farmacie „Nicolae Testemițanu”.

Conducător științific:

Bendelic Eugeniu, dr. hab. șt. med., prof., univ., șef Catedra oftalmologie, USMF „Nicolae Testemițanu”.

Consultant științific:

Bernic Jana, dr. hab. șt. med., prof., univ., șef Catedra chirurgie, ortopedie și anesteziologie pediatrică „Natalia Gheorghiu”, USMF „Nicolae Testemițanu”

Referenți oficiali:

Corduneanu Angela, dr. șt. med., conf. univ., Catedra de oftalmologie, USMF „Nicolae Testemițanu”.

Răilean Gheorghe, dr. hab. șt. med., conf. univ., Catedra de neurologie, USMF „Nicolae Testemițanu”.

Componența consiliului științific specializat:

Președinte:

Jeru Ion, dr. hab. șt. med., conf. univ., Catedra de oftalmologie, USMF „Nicolae Testemițanu”

Secretar:

Șcerbatiuc Cristina, dr. șt. med., conf. univ., Catedra de oftalmologie, USMF „Nicolae Testemițanu”.

Membrii:

Dumbrăveanu Lilia, dr. șt. med., conf. univ., Catedra de oftalmologie și optometrie, USMF „Nicolae Testemițanu”.

Tagadiuc Olga, dr. hab. șt. med., prof. univ., Catedra de biochimie și biochimie clinică, USMF „Nicolae Testemițanu”.

Țarcă Elena, dr. șt. med., conf. univ., Catedra de chirurgie pediatrică, IP UMF „Gr. T. Popa”, Iași, România.

Litovcenco Anatolii, dr. hab. șt. biologice., șef secție Neurochirurgie, IMSP Institutul Mamei și Copilului.

Susținerea va avea loc la data de 18 Septembrie 2024 în ședința Consiliului științific specializat din cadrul IP USMF „Nicolae Testemițanu”, str. Ștefan cel Mare 165, or. Chișinău.

Teza de doctor în științe medicale și rezumatul pot fi consultate la biblioteca universitară și pe pagina web a ANACEC.

Rezumatul a fost expediat la membrii consiliului științific specializat.

Secretar științific al Consiliului științific specializat,

Șcerbatiuc Cristina, dr. șt. med., conf. univ.

Conducător științific:

Bendelic Eugeniu, dr. hab. șt. med., prof., univ.,

șef Catedra oftalmologie, USMF „Nicolae Testemițanu”.

Consultant științific:

Bernic Jana, dr. hab. șt. med., prof., univ.,

șef Catedra chirurgie, ortopedie și anesteziologie pediatrică

„Natalia Gheorghiu”, USMF „Nicolae Testemițanu”.

Autor

Verejan Victoria

© Verejan Victoria, 2024

CUPRINS

Lista abrevierilor	3
Repere conceptuale ale cercetării.....	4
Sumarul compartimentelor tezei.....	6
1. Aspecte epidemiologice, etiopatogenetice, diagnostice și evolutive ale disfuncțiilor vizuale apărute în urma traumatismului cranio-cerebral la copii	7
2. Materiale și metode de cercetare	9
3. Semnificația clinico-diagnostică a modificărilor vizuale apărute la copii de vârstă școlară în urma traumatismului cranio cerebral	11
4. Semnificația clinico-diagnostică a markerilor biochimici la copii de vârstă școlară în urma traumatismului cranio-cerebral asociat cu afecțiuni ale analizatorului vizual	22
Concluzii generale și recomandări	24
Bibliografie.....	26
Lista lucrărilor publicate.....	28
Adnotare.....	31

LISTA ABREVIERILOR

TCC- traumatism cranio-cerebral
NOT-neuropatie optică traumatică
RL - radicali liberi
SO – stres oxidativ
SRO - specii reactive de oxigen
NO- oxidului nitric
NO₂⁻ - nitrit
NO₃⁻ - nitrat
NOS – nitric oxid-sintaza
PPOA - produși proteici de oxidare avansată
CP - ceruloplasmină
FP- fals pozitiv
FN- fals negativ
PVE-potențiale vizual evocate
AOT-răspuns antioxidant total
MMM- molecule cu masa moleculara mică

Reperete conceptuale ale cercetării

Severitatea traumatismului cranio-cerebral diferă mult în funcție de vârstă. Pacientul pediatric prezintă o serie de particularități structurale distinctive. Diferențele anatomice - capul mai mare în raport cu masa corporală, musculatură cervicală nedevelopată ș.a. - facilitează transmiterea forței cinetice spre creier. Acest aspect afectează răspunsul corpului copilului la traumatism. TCC determină o cascadă de reacții metabolice și inflamatorii cu consecințe locale și sistemice, care duc la ischemie cerebrală generală cu dezvoltarea edemului cerebral [1]. Traumatismele cranio-cerebrale ocupă locul de frunte în structura dizabilităților și deceselor la copii [2]. Leziunile cerebrale asociate reprezintă una din cauzele majore ale complicațiilor, dizabilității, letalității copiilor, în special în orașele mari și preponderent în urma accidentelor rutiere [3]. Contuziile sau așa-numitele traumatisme cranio-cerebrale medii, de regulă, pot cauza sechele vizuale atât acute, cât și cronice, iar dacă acestea sunt repetate induc o perioadă de recuperare anevoioasă [1,4]. Deficitul vizual poate fi explicat prin mai multe modalități [5-7]. Mecanismul modificărilor vizuale are tangențe cu cel al traumatismului, care la rândul său, poate fi produs prin forțe directe sau indirecte asupra creierului, cu afectarea substanței albe [8].

Disfuncțiile vizuale după TCC pot influența toate elementele vederii: acuitatea vizuală, acomodarea, câmpul vizual, fotosensibilitatea, percepția de culori, sensibilitatea la contrast, funcțiile pupilare. Simptomele alterării pot fi prezente ca rezultat al lezării ramurilor aferente, eferente sau intermediare [2, 10, 27]. Lezarea căilor aferente după TCC se poate manifesta prin dereglarea acuității vizuale, sensibilității la contrast și percepției culorilor. De regulă, aceste manifestări sunt bilaterale. În caz de neuropatie optică posttraumatică sau de leziune directă a orbitei, simptomatologia poate fi unilaterală. Traumatismele directe pot fi ușor diagnosticate cu ajutorul aparatelor oftalmologice standard. La pacienții cu traumatism retrobulbar se vor suspecta semne de ptoza, alterarea percepției culorilor [2-10].

În literatura de specialitate există puține studii cu privire la particularitățile clinico-paraclinice ale afecțiunilor analizatorului vizual la copiii de vârstă școlară, cauzate de traumatismele cranio-cerebrale. Un factor pivotal în patogeniza TCC reprezintă dereglările sistemului de protecție antioxidantă, care pot determina severitatea SO și a răspunsului inflamator și care pot avea un impact important în apariția diferitor complicații. Pe de altă parte, este importantă estimarea comorbidităților care ar putea avea un impact serios în apariția afecțiunilor vizuale cauzate de traumatismele cranio-cerebrale la copiii de vârstă școlară.

Cele menționate mai sus au determinat scopul și obiectivele cercetării.

Scopul cercetării.

Evaluarea afecțiunilor vizuale la copii de vârstă școlară în traumatismele cranio-cerebrale.

Obiectivele studiului:

1. Determinarea rolului traumatismelor cranio-cerebrale în apariția afecțiunilor analizatorului vizual la copii de vârstă școlară.
2. Stabilirea particularităților clinico-paraclinice ale afecțiunilor analizatorului vizual la copii cu vârstă școlară, cauzate de traumatismele cranio-cerebrale.
3. Aprecierea gradului de informare a biomarkerilor în afecțiunile analizatorului vizual la copii cu vârstă școlară, cauzate de traumatismele cranio-cerebrale.
4. Stabilirea rolului factorilor determinanți și favorizanți în afecțiunile analizatorului vizual la copii cu vârstă școlară, cauzate de traumatismele cranio-cerebrale.

Relevanță

Căile vizuale, de regulă, unesc și inclavează diferite trasee axonale ale creierului, ceea ce face funcțiile vizuale destul de sensibile la impactul traumatic asupra sa. Deși majoritatea studiilor relevă faptul că simptomatologia vizuală apare în caz de leziuni traumatice ale creierului, de multe ori aceasta nu poate fi confirmată prin schimbări relevante imagistice.

Metodologia cercetării științifice. Studiul clinic a fost efectuat pe bază a **3 loturi**: L₁ – pacienți cu dereglări vizuale asociate TCC; L₀ – pacienți cu dereglări vizuale fără antecedente TCC; L₂. pacienți fără dereglări vizuale, dar după un TCC. Studiul analitic, observational, de cohortă (anii 2016-2022) a inclus 144 de cazuri. S-au utilizat următoarele metode de cercetare: fișa de evaluare special elaborată ce a inclus examenul clinic oftalmologic (aprecierea acuității vizuale, refractometriei, examinarea biomicroscopică/oftalmoscopică, evaluarea câmpului vizual, testul sensibilității la contrast, potențiale vizual evocate). Evaluarea indicilor stresului oxidativ și antioxidant. Examenul imagistic: RMN și TC la necesitate.

Noutatea și originalitatea științifică a cercetării: Originalitatea studiului constă în evaluarea modificărilor vizuale ce pot apărea în urma TCC la copii de vârstă școlară. La fel s-au cercetat valorile serice a parametrilor biochimici prestabiliți cu raportarea modificărilor respective la etapele TCC și impactul acestora asupra deficiențelor vizuale.

Semnificația teoretică a lucrării. Rezultatele cercetării relevă aspecte noi de abordare a pacientului pediatric post TCC care manifestă dereglări vizuale. Acestea la rândul său vor induce aplicarea metodelor diagnostice oportune perioadei posttraumatice și adaptarea lor specificului fiecărui pacient. La fel, studiul impune o viziune clară în interpretarea mecanismelor patobiochimice

ale afecțiunilor vizuale post TCC la copii de vârstă școlară, prin prisma modificărilor oxidative evaluate prin nivelele serice ale markerilor stresului oxidativ și sistemului antioxidant.

Valoarea aplicativă a cercetării: Studiul poate servi drept punct de reper pentru inițierea unor cercetări mai aprofundate, ce ar contribui la crearea unui algoritm corelațional al manifestărilor vizuale, precum și indicilor biochimici, care va permite pronosticul evoluției posibilelor complicații ale TCC la copii de vârstă școlară.

Implementarea în practică: Rezultatele studiului sunt aplicate în procesul instructiv-metodic în cadrul elaborării protocoalelor și ghidurilor clinice la nivel universitar și postuniversitar. Postulatele de bază ale lucrării pot fi luate în considerație și aplicate în medicina practică (oftalmologie, medicină de urgență, neurochirurgie etc.) pentru diagnosticul și monitoringul copiilor cu afecțiunilor vizuale post TCC.

Volumul și structura. Teza include 121 pagini text de bază, adnotarea (în limbile română, rusă și engleză), lista abrevierilor, introducere, 4 capitole, concluzii generale și recomandări, bibliografie din 307 surse, declarația privind asumarea răspunderii, CV-ul autorului. Materialul ilustrativ conține 23 tabele și 45 de figuri.

Sumarul compartimentelor tezei

În **Introducere** sunt prezentate actualitatea și importanța științifico-practică a problemei abordate, sunt formulate scopul și obiectivele studiului, noutatea științifică a rezultatelor obținute, importanța teoretică și valoarea aplicativă a lucrării, raportarea rezultatelor.

Capitolul 1. Aspecte epidemiologice, etiopatogenetice, diagnostice și evolutive ale disfuncțiilor vizuale apărute în urma traumatismului cranio-cerebral la copii cuprinde sinteza datelor din literatura de specialitate privind particularitățile clinic-paraclinice distinctive ale afecțiunilor vizuale apărute în urma traumatismelor cranio-cerebrale la copii. Sunt analizate și elucidate rolul stresului oxidativ și al modificărilor metabolice în apariția și progresarea leziunilor vizuale posttraumatice cranio-cerebrale.

Capitolul 2. Materiale și metode de cercetare include design-ul studiului, care reflectă loturile evaluate, etapele de examinare. Sunt descrise principiul metodelor de cercetare utilizate, precum și metodele de prelucrare statistică.

Capitolul 3. Semnificația clinico-diagnostică a modificărilor vizuale apărute la copii de vârstă școlară în urma traumatismului cranio-cerebral evidențiază rezultatele obținute în urma cercetării cu reflectarea punctelor reper distinctive ale dereglărilor vizuale apărute în urma TCC la copii.

Capitolul 4. Semnificația clinico-diagnostică a markerilor biochimici la copiii de vârstă școlară în urma traumatismului cranio-cerebral asociat cu afecțiuni ale analizatorului vizual descrie rolul radicalilor liberi (RL), a inflamației în patogenia TCC la copiii de vârstă școlară, la etapele evolutive ale maladiei conform rezultatelor cercetării.

În **Concluzii și recomandări** sunt prezentate concluziile finale bazate pe rezultatele obținute, precum și formulate recomandările practice.

1. Aspecte epidemiologice, etiopatogenetice, diagnostice și evolutive ale disfuncțiilor vizuale apărute în urma traumatismului cranio-cerebral la copii.

Actualmente, traumatismele cranio-cerebrale ocupă locul de frunte în structura dizabilităților și deceselor la copii [11-13]. Conform datelor din SUA [12], în fiecare an, aproximativ 100 din 100000 copii cu vârsta mai mică de 6 ani sunt supuși unui traumatism cranio-cerebral letal sau sunt internați în instituții medicale specializate. În Franța, traumatismele cranio-cerebrale sunt responsabile de moartea copiilor de 1-15 ani în 50% din cazurile de deces înregistrate la această vârstă, iar în Marea Britanie ajung anual la spital 1 mil. de pacienți cu traumatisme cranio-cerebrale, din aceștia jumătate sunt copii mai mici de 15 ani, coeficientul mortalității fiind de 9 la 100 mii pe an [12]. Conform datelor Biroului Național de Statistică din Moldova, proporția copiilor cu dereglări vizuale care au suportat traumatisme cranio-cerebrale constituie 40,0% (P=0,40) [11]. Traumatismele cranio-cerebrale constituie cauza principală a deceselor și invalidității atât la copii, cât și la maturi [14]. TCC este asociat cu leziuni ce pot afecta axonii prin forțe de întindere și forfecare, ceea ce duce la leziuni axonale difuze implicate în vedere. Împiedicarea transportului axonal după leziune poate duce, de asemenea, la tumefierea axonală focală sau la deconectare axonală. Vederea poate fi compromisă din cauza lezării unuia sau ambilor nervi optici, afectării procesării vizuale a informației în leziunile cerebrale, alterarea motilității oculare. Aceste leziuni pot compromite oricare dintre căile neuronale care susțin funcția vizuală aferentă sau eferentă [15]. După lezarea traumatică a barierei hematoencefalice, se pot produce inflamații localizate. Afectarea celulelor este inițial necrotică, în timp ce căile apoptotice mai târziu mediază moartea celulară în secvență. Traumatismele craniene severe pot afecta chiasma optică și pot produce o hemianopsie bitemporală. Lezările craniene penetrante de asemenea pot să deterioreze mai multe structuri posterioare de-a lungul căii vizuale aferente, de obicei la nivelul cortexului occipital [16]. Mai multe leziuni ale cortexului cerebral posterior produc defecte de câmp omonim. Leziunile bilaterale severe din zonele nucleilor vizuali cerebrali sunt extrem de

periculoase, deoarece pot duce la pierderi bilaterale atât ale acuității vizuale, cât și ale câmpului vizual. Problemele calității vizuale după traumatismele cerebrale sunt frecvente și adesea complexe [17,18]. Defectele vizuale asociate includ reducerea acuității vizuale, a câmpului vizual, a sensibilității la contrast, a confortului vizual și a procesării vizuale la nivel superior, inclusiv procesarea memoriei și stimulilor vizuali [19]. Efectele defectuoase sunt: reducerea capacității de urmărire a unei ținte, focalizarea imaginii, menținerea vederii stabile pentru a obține o țintă vizuală, deschiderea și închiderea pleoapelor [20].

În literatura de specialitate găsim noțiunea de neuropatie optică traumatică, care are o incidență de circa 0,7%-2,5% din cazuri și a fost raportată la toate tipurile de TCC [21]. Deseori neuropatia optică traumatică poate duce la afectarea vizuală permanentă [22]. Tabloul clinic al acesteia este prezentat de următoarele semne: scăderea acuității vizuale, deficit în percepția culorilor și a sensibilității la contrast, defect aferent pupilar și lipsa schimbărilor oftalmoscopice [23]. Totuși edemul pupilar este o complicație neurooftalmologică des întâlnită. Aceasta apare în primele 48 h ca semn al unei hemoragii intracerebrale sau extracerebrale și este o indicație absolută pentru intervenție chirurgicală [24]. NOT este o cauză neobișnuită a scăderii capacității vizuale în urma unui traumatism direct sau indirect al craniului, dar consecințele pot fi devastatoare, în special în cazurile cu implicarea bilaterală a nervului optic. Deși majoritatea pacienților sunt bărbați adulți tineri, aproximativ 20% din cazuri apar în perioada copilăriei [25]. Un diagnostic de NOT este, de obicei, simplu de a fi determinat. Cu toate acestea, evaluarea poate fi dificilă când starea mentală a pacientului este afectată din cauza traumatismelor severe. Adesea NOT duce frecvent la pierderea profundă a vederii centrale. O serie de factori relevă un pronostic în cazul acestor pacienți. Aceștia includ: pierderea cunoștinței, nici-o îmbunătățire a vederii după 48 de ore, absența răspunsurilor evocate vizual și dovezile fracturilor de canal optic la examinările neuroimagistice [26].

Evaluarea indicilor stresului oxidativ reprezintă o posibilă proiecție a proceselor patofiziologice implicate în instalarea unor eventuale complicații după traumatisme craniocerebrale. Aprecierea biomarkerilor poate suplini baremul de evaluare a unui pacient cu modificări vizuale post TCC, deoarece investigațiile biochimice standart au o sensibilitate și specificitate limitată. Identificarea mecanismelor complexe care se desfășoară la nivel molecular și a interacțiunilor dintre ele ar putea furniza informații valoroase în ceea ce privește apariția, dezvoltarea bolii și asupra prognosticului ei.

2. Materiale și metode de cercetare

Studiul s-a realizat prin evaluarea clinică a pacienților, cu vârsta cuprinsă între 7-18 ani internați în Departamentul Neurochirurgie al IMSP Institutul Mamei și Copilului, Centrul Național Științifico-Practic de Chirurgie Pediatrică “Natalia Gheorghiu”, pe parcursul perioadei de cercetare. Pentru a realiza obiectivele cercetării, s-a efectuat un studiu de cohortă.

S-a urmărit aprobarea consiliului de evaluare instituțională și consimțământul în cunoștință de cauză din partea părinților pacienților. Pacienții cu leziuni primare sau secundare au fost chestionați pentru o revizuire detaliată a experienței legate de dificultățile de vedere avută în cadrul școlii sau în familie. Pentru comparația rezultatelor studiului s-a efectuat un rezumat al literaturii de specialitate până în prezent legată de cazurile descrise în studiile naționale și internaționale privind tratamentul ambulatoriu al copiilor de vârstă școlară cu afecțiunile primare și secundare ale vederii periclitare de TCC. O revizuire a literaturii s-a fost efectuat folosind Medline și Pubmed. Termenii de căutare au inclus afectarea vizuală corticală, disfuncția dorsală a fluxului și funcția vizuală în TCC.

Criteriile de includere în cercetare

Criteriile de eligibilitate în lotul L₁:

- ✓ Copiii de vârstă școlară care prezintă afecțiuni ale analizatorului vizual și care au suportat traumatisme cranio-cerebrale.
- ✓ Aceștia nu prezintă patologie organică a analizatorului vizual.
- ✓ Pacienți fără altă patologie cronică asociată.

Criteriile de eligibilitate în L₀:

- ✓ Copiii de vârstă școlară care prezintă afecțiuni ale analizatorului vizual și care nu au suportat traumatisme cranio-cerebrale în ultimii 5 ani.
- ✓ Aceștia nu prezintă patologie organică a analizatorului vizual.
- ✓ Pacienții fără altă patologie cronică asociată.

Criteriile de eligibilitate în L₂:

- ✓ Copiii de vârstă școlară care nu prezintă afecțiuni ale analizatorului vizual și care au suportat traumatisme cranio-cerebrale.
- ✓ Aceștia nu prezintă patologie organică a analizatorului vizual.
- ✓ Pacienți fără altă patologie cronică asociată.

Copiii incluși în studiu au fost direcționați din mediul urban și din mediul rural, dar atât în lotul de cercetare L₁, cât și în loturile de referință L₀ și L₂ au prevalat copiii din localitățile rurale. Respectiv

din mediul rural au fost evaluați: 89,6% (43 copii)- L₁, 79,2% (38 copii)- L₀, 83,3% (40 copii)- L₂ (tab. 2.1).

Tabelul 2.1. Repartizarea cazurilor în dependență de mediul de reședință

Mediu de reședință	L ₁		L ₀		L ₂	
	Nr. cazuri	%	Nr. cazuri	%	Nr. cazuri	%
Urban	5	10,4	10	20,8	8	16,6
Rural	43	89,6	38	79,2	40	83,3
chi-patrat = 1.996 ^a , gl=2, p ₁ =0.374						

Din numărul total de participanți (n=144), băieții au fost 95 (65,9%) și fete – 49 (34,1%) (tab. 2.2).

Tabelul 2.2. Caracteristica loturilor de cercetare în funcție de gen

Gen	L ₁		L ₀		L ₂	
	Nr. cazuri	%	Nr. cazuri	%	Nr. cazuri	%
Băieți	34	70,8	30	62,5	31	64,6
Fete	14	29,2	18	37,5	17	35,4
chi-patrat = 1.804 ^a , gl=2, p ₁ =0.669						

Caracteristica loturilor de cercetare în funcție de vârstă, a relevat că în lotul de cercetare L₁ au prevalat adolescenții, cu vârsta cuprinsă între 15-18 ani – 45,8% cazuri, urmați de copiii de 7-10 ani – 29,2% și cei de 11-14 ani – 25%. Astfel, o incidență majoră a traumatismelor cranio-cerebrale a fost la copiii etapei școlare timpurii (7-10 ani) și perioadei de adolescență (15-18 ani), iar grupul de vârstă 11-14 ani a realizat o incidență mai mică în loturi, fiind o categorie care este mai rar supusă unor eventuale traumatisme cranio-cerebrale (chi-patrat = 3,412a, gl=2, p₁=0,182) (tabelul 2.3).

Tabelul 2.3. Caracteristica loturilor de cercetare în funcție de vârstă

Vârsta	L ₁		L ₀		L ₂	
	Nr. cazuri	%	Nr. cazuri	%	Nr. cazuri	%
7-10 ani	14	29,2	15	31,3	17	35,4
11-14 ani	12	25	11	22,9	10	20,8
15-18 ani	22	45,8	22	45,8	21	43,8
chi-patrat = 1.517 ^a , gl=4, p ₁ =0,972						

În cazul pacientului comunicabil, s-a interogată istoricul detaliat și simptomatologia ca bază de inițiere a stabilirii diagnosticului. Este strict necesar de determinat aspectul temporar al simptomelor, cu exemple concrete, rapiditatea evoluției simptomelor și asocieri. În cazul pacientului necomunicabil, inițial s-a analizat istoricul și tipul traumatismului cranio-cerebral, rezultatele screeningului neurologic. Examinarea pacientului necomunicabil este dificilă. În astfel de cazuri este esențial de stabilit o metodă eficientă de comunicare nonverbală. Deoarece nivelul de dezvoltare a copilului deseori variază considerabil în afara normelor de vârstă, se vor alege testele corespunzătoare nivelului

de dezvoltare a pacientului. Diagnosticul primar poate fi realizat utilizând testele de bază, componente esențiale în examinarea afecțiunilor vizuale:

- Acuitatea vizuală.
- Refractometria.
- Evaluarea câmpului vizual.
- Examinarea pupilelor.
- Examenul oftalmoscopic.
- Examenul biomicroscopic
- Motilitatea oculară.
- Potențialele vizual evocate.

Analiza statistică a rezultatelor obținute a fost efectuată prin mai multe metode de apreciere a veridicității: criteriul de corespundere χ^2 , criteriul U-Fisher, criteriul t-Student de comparare a valorilor medii, analiza corelativă, Odds Ratio (OR), analiza discriminantă, analiza regresiei logistice. Pentru determinarea coeficientului de încredere t-Student s-au calculat valorile medii aritmetice (M), ale erorii medii a mediei aritmetice (m) și ale sumei devierilor pătrate. *Odds Ratio* este raportul între cota de îmbolnăviri la cei expuși și cota de îmbolnăviri la cei neexpuși. Cota de îmbolnăviri la cei expuși este raportul dintre numărul celor expuși la care boala este prezentă și numărul celor expuși la care boala este absentă.

3. Semnificația clinico-diagnostică a modificărilor vizuale apărute la copii de vârstă școlară în urma traumatismului cranio-cerebral

În dependență de tipul traumatismului cranio-cerebral în lotul de cercetare L_1 au prevalat pacienții cu traumatism cranio-cerebral mediu, inclusiv leziuni traumatice în focar –39,6%, urmate de leziuni limfatice în focar – 18,7%, comoții cerebrale – 16,7%, deformații dobândite ale capului – 14,6% și hemoragii epidurale –10,4%. Pacienții, care au suferit un traumatism cranio-cerebral, au fost supuși unui examen neurologic la momentul internării. Evaluarea stării funcționale a pacientului a relevat că marea majoritate a copiilor lotului de cercetare L_1 - 97,9% (47 copii) au avut conștiința clară la internare și doar un singur copil (2,1%) a avut o stare gravă, caracterizată de obnubilare și stare de sopor. Dificultățile de vorbire printre copiii lotului L_1 au fost identificate în 37,5% cazuri (18 pacienți), pe când 62,5% (30 pacienți) au prezentat o coerență verbală clară, însă întârziată. Examinarea funcției nervilor periferici a demonstrat la 58,3% (28 copii) din pacienți o dereglare moderată a funcției nervilor periferici, pe când în celelalte 41,7% cazuri (20 copii) nu au fost

determinate astfel de perturbări. La fel, prezența reflexelor patologice în lotul L₁ au fost determinate în 39,6% cazuri (19 copii). Testarea funcției nervilor cranieni, în special examenul perechilor de nervi cranieni oculomotor (III), trohlear (IV) și abducens (VI), a evidențiat că motilitatea globilor oculari a fost per general diminuată în toate cadranele cu o lipsă de mișcare în cazul pacienților cu hematom accentuat al anexelor oculare și în strabism paralitic. În aproximativ 1/3 cazuri (15 pacienți) a relevat următoarele simptome: fotoreacție pupilară întârziată și anizocorie. Eventual, cert mai frecvent, aceste modificări au fost evidențiate în cazul pacienților supuși evacuării hematomului intracerebral. Evaluarea motilității membrelor (volumului de mișcare în membre) la copiii supuși unui traumatism cranio-cerebral a relevat doar în 6,3% cazuri (la 3 copii) o pareză de tip periferic, în 56,2% cazuri (27 pacienți) copiii cercetați aveau un volum de mișcări în membre deplin, iar la 18 pacienți (37,5%) acest criteriu nu a fost evaluat. Examenării probelor de coordonare au fost supuși doar 24 copii din lotul de cercetare, iar la 24 pacienți aceste probe au fost imposibil de examinat, având în vedere conclucrarea dificilă cu pacientul. Astfel, rezultate afirmativ stabile a probelor de coordonare au fost determinate în 79,2% cazuri (19 pacienți), în 8,3% cazuri (2 pacienți) – au prezentat rezultate instabile, iar în 12,5% cazuri (3 pacienți) – au prezentat rezultate instabile cu accent pe dreapta. Tremorul membrelor a fost determinat în 25% (12 copii), fiind unul postural și de intenție, iar la 75% (36 copii) pacienți acesta nu a fost prezent. Determinarea semnelor meningiene la copiii lotului L₁ a relevat prezența rigidității mușchilor occipitali în 37,5% cazuri (18 pacienți), iar în 60,5% cazuri (29 pacienți) semnele meningiene au fost negative. În cazul unui pacient (2%) nu a fost posibilă determinarea acestor semne clinice. Examenarea prin CT a fost efectuată la 13 copii și a relevat fractura oaselor bolții craniene în 5 cazuri (38,4%), prezența hematomului intracerebral în cazul a 4 pacienți (30,8%), hemoragii cu imbibiție cerebrală la 2 pacienți (15,4% cazuri), iar la 2 pacienți (15,4%) nu s-au stabilit careva modificări patologice. Din numărul total de pacienți, ulterior 34 pacienți (70,8%) nu au avut necesitatea efectuării a careva intervenții chirurgicale, la 8 pacienți (16,7%) a fost efectuată prelucrarea primară a plăgii, 4 pacienți (8,3%) au fost supuși intervenției de evacuare a hematomului intracerebral, iar la 2 pacienți (4,2%) s-a efectuat plastia defectului osos.

Examenul oftalmologic a fost indicat tuturor pacienților din toate loturile și a fost efectuat în conformitate cu planul elaborat inițial în cadrul protocolului de cercetare al studiului. Indicele acuității vizuale la pacienții din lotul L₁ pentru ochiul drept: în 83,3% cazuri (40 copii), constituia 0,09-0,5 și în 16,7% cazuri (8 copii) – AV OD 0,6-0,8 comparativ cu L₀, unde în marea majoritate a cazurilor 60,4% (29 pacienți) acuitatea vizuală constituia 0,9-1,0, și doar în 25% cazuri (12 pacienți) acuitatea vizuală pentru ochiul drept a fost determinată în limitele 0,09-0,5 și în 14,6% cazuri (7 pacienți), 0,6-

0,8 ($x^2= 46,929^a$, $gl=2$, $p<0,001$). Acuitatea vizuală pentru ochiul stâng, la pacienții lotului L_1 în 89,6% cazuri (43 copii) a fost în limitele 0,09-0,5 și în 10,4% cazuri (5 copii) – în intervalul 0,6-0,8, versus 62,5% cazuri (30 copii) în L_0 , unde AV OS a fost determinată în limitele 0,9-1,0, în 27,1 % cazuri (13 copii) - AV OS a constituit 0,09-0,5, iar în 10,4% cazuri (5 pacienți) - între 0,6-0,8 ($x^2= 51.281^a$, $gl=2$, $p<0.001$). Astfel, în cadrul cercetării s-a constatat că pacienții, care suportă o TCC, manifesta o scădere a acuității vizuale, care ar putea persista o anumită durată de timp, comparativ cu pacienții lotului L_0 , unde a fost statistic confirmată o rată mai mică a dereglărilor acuității vizuale. La 93,7% cazuri (45 pacienți), din lotul de cercetare au fost identificați indici hipermetropici pentru ochiul drept, comparativ cu 70,8% cazuri (34 pacienți) din L_0 . În 6,25% cazuri (3 pacienți) din lotul de cercetare s-a determinat o miopie ușoară, pentru ochiul drept, comparativ cu 29,2% cazuri (14 cazuri) în lotul L_0 ($\chi^2=9,523^a$, $gl=2$, $p_1<0.001$). Pentru ochiul stâng indici hipermetropici au fost depistați în 95,8% cazuri (46 pacienți) în lotul de cercetare, comparativ cu 66,7% cazuri (32 pacienți) – în lotul L_0 . La ochiul stâng miopia a fost mai frecvent depistată în L_0 , respectiv 33,3% cazuri (16 pacienți), vis-a-vis de doar 4,2% cazuri (2 pacienți) în lotul de cercetare ($\chi^2=15,682^a$, $gl=2$, $p_1<0,001$).

Examinarea reflexului pupilar în cadrul pacienților din lotul L_1 a relevat o prezență a anizocoriei în cadrul a 7 pacienți, pe când majoritatea (41 pacienți) au demonstrat un reflex pupilar simetric, la fel ca și pacienții din lotul L_0 . Pacienții incluși în lotul L_1 au prezentat în marea majoritate un punct proxim de convergență aflat la o distanță mai mare de 10 cm, iar pacienții din lotul de referință L_0 au manifestat punctul de convergență cuprins în intervalul 6-10 cm. Motilitatea oculară a fost testată în cadrul cercetării astfel încât 14 (58,3%) pacienți au prezentat dereglări de elevație, 2 pacienți (8,3%) - dereglări privire stânga, 2 pacienți (8,3%) - dereglări privire dreapta și 6 pacienți (25%) dereglări depresie. Printre pacienții lotului de referință L_0 nu s-au determinat dereglări ale motilității oculare. Examinarea vederii stereoscopice a fost determinată ca fiind una cu rezultat pozitiv (recunoașterea imaginilor) în cazul a 38 pacienți, un rezultat relativ pozitiv (perceperea unor imagini, dar imposibilitatea de a le numi) a fost stabilit la 8 pacienți și un rezultat negativ (nerecunoașterea imaginilor) în cazul a 2 pacienți. În cadrul examenului biomicroscopic s-a determinat o lezare a anexelor globilor oculari (orbita, pleoapele, conjunctiva) la 37 pacienți, în timp ce la restul 11 pacienți nu s-au determinat modificări. Evaluarea oftalmoscopică a pacienților cercetați a demonstrat în cazul a 22 pacienți lipsa modificărilor din partea zonei papilare, precum și a celei maculare. Oricum a fost prezentă o congestie venoasă ușoară. La 16 pacienți însă s-a determinat un edem papilar cu marginea nazale a papilei nervului optic ștearsă, fără prezența exudatelor în maculă, dar instalarea unei congestii

venoase moderate. La 10 pacienți însă s-a determinat un edem papilar cu marginie nazală cât și a celei temporale ștersă, prezența unui reflex macular șters și a exudatelor unice, precum și congestiei venoase moderate cu hemoragii unice paravasculare.

Examinarea câmpului vizual a fost efectuată tuturor pacienților din L₁ și L₀, iar rezultatele cercetării au relevat unele deficite de câmp vizual la pacienții după TCC. În cadrul studiului s-a propus evaluarea indicilor de credibilitate a metodei dat prin evaluarea: capacității de fixare a stimulului luminos, capacității de fixarea a punctelor fals pozitive și capacității de fixarea a punctelor fals negative. Rezultatele acestei examinări au evidențiat o lipsă de fixare în rândul pacienților din lotul de cercetare L₁, astfel încât, pentru ochiul drept, în 89,6% cazuri (43 pacienți) pierderea fixației a balansat între 61-100%, în 8,3% cazuri (4 pacienți) acest indice a fost pînă la 20%, iar în 2,1% cazuri (1 pacient) a manifestat o pierdere cuprinsă între 21%-60% (Fig. 3.1).

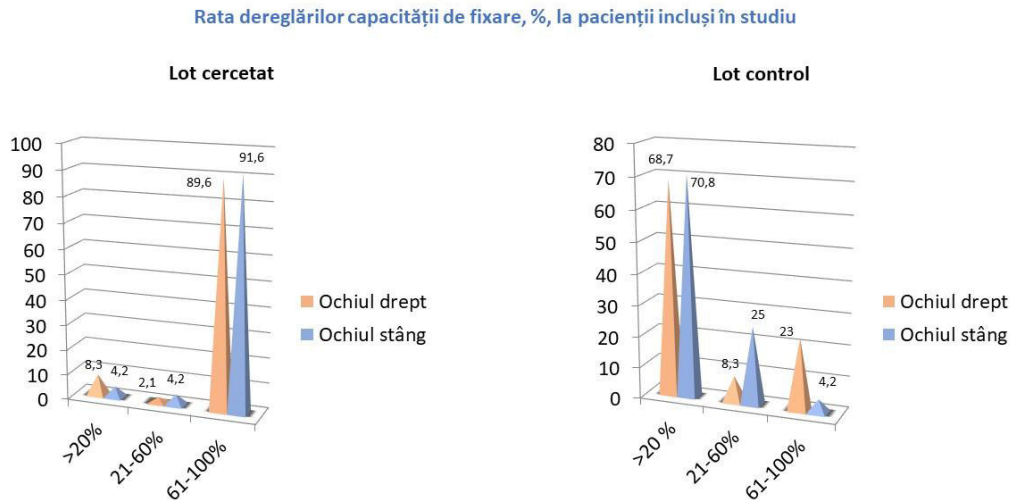


Fig. 3.1. Capacitatea de fixare a pacienților incluși în studiu (L₁ și L₀).

Evaluarea capacității de fixare a punctelor fals pozitive a relevat atât în rândul copiilor din lotul de cercetare L₁, cât și a celor din lotul de control L₀, indici sporți la ambii ochi preponderent pentru intervalul de pînă la 20%, cu o tendință de majorare în cazul copiilor din lotul de control L₀, respectiv pentru ochiul drept 83,3% cazuri în lotul de control L₀, versus 45,8% cazuri în lotul de cercetare L₁, și pentru ochiul stâng respectiv 70,8% cazuri în lotul de control L₀, versus 43,8% cazuri în lotul de cercetare L₁ (chi-patrat = 11,428^a, gl=2, p₁ < 0,05) (Fig. 3.2).

Rata capacității de fixare a punctelor fals pozitive, %, la pacienții incluși în studiu

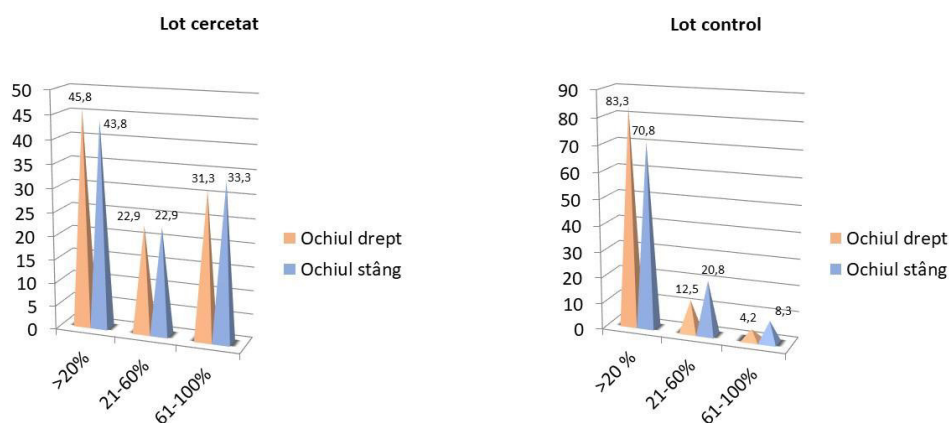


Fig. 3.2. Capacitatea de fixare puncte fals pozitive a pacienților incluși în studiu (L₁ și L₀).

Evaluarea capacității de fixare a punctelor fals negative, atât în lotul de cercetare L₁, cât și în lotul de control L₀ la majoritatea pacienților (>91% cazuri) pentru ambii ochi, s-au prezentat valori cuprinse până la 20% (Fig. 3.3).

Rata capacității de fixare a punctelor fals negative, %, la pacienții incluși în studiu

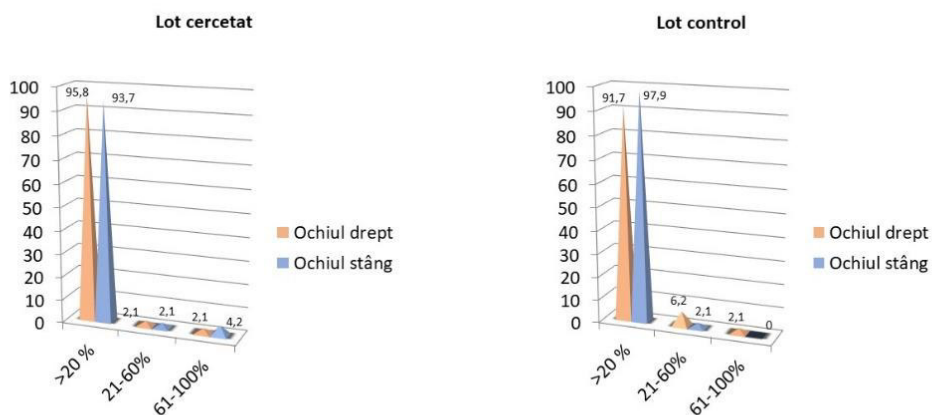


Fig.3.3. Capacitatea de fixare puncte fals negative a pacienților incluși în studiu (L₁ și L₀).

Indicele defectelor de structură (DS) sau defectelor localizate, reprezintă valori numerice ale nivelelor de elevație prezente în aria câmpului vizual. Acest indice poate fi doar în valoare pozitivă, iar dacă este numeric mai mare indică prezența schimbărilor în topografia câmpului vizual. Indicele DS a indicat valori cuprinse între <0dB, 3dB >, ceea ce ar însemna un câmp vizual neted fără irregularități, în cazul a 62,5% cazuri (30 pacienți) - L₁ și respectiv 91,6% (44 pacienți) - L₀ pentru

ochiul drept. Denivelări cuprinse în intervalul $<3\text{dB}, 9\text{dB}>$ au fost înregistrate la 35,4% (17 pacienți) - L_1 și respectiv 6,2% (3 pacienți) - L_0 . Un alt criteriu evaluat ar fi indicele defectelor medii, sau mai poate fi numit și media elevației, care reprezintă diferențele numerice cu valorile standart corelate la vârstă. Acest indice poate fi pozitiv și negativ. Valoarea negativă indică descreșterea sensibilității, iar cea pozitivă indică o sensibilitate crescută față de cifrele de referință. Repartiția mediei elevației s-a determinat a fi cu tendință mai accentuat depresivă a câmpului vizual în lotul de cercetare L_1 . Pentru ochiul drept intervalul de referință a fost de $<-6\text{dB}, -3\text{dB}>$ pentru 47,9% (23 pacienți), urmat de intervalul de $-6\text{dB}>$ pentru 39,5% (19 pacienți) și $<-3\text{dB}, 3\text{dB}>$ pentru 12,5% (6 pacienți). Comparativ cu lotul de control L_0 acești indici au fost încadrați cu precădere în intervalul $<-3\text{dB}, 3\text{dB}>$ pentru 54,1% (26 pacienți), urmat de intervalul $<-6\text{dB}, -3\text{dB}>$ pentru 34,4% (17 pacienți) și respectiv $-6\text{dB}>$ pentru 10,4% (5 pacienți). Curba Bebi afișează grafic imaginea sumară a sensibilității retiniene a câmpului vizual. În momentul în care se determină o alterare a sensibilității retiniene, imaginea grafică va evidenția un platou topografic cu tendință spre depresie. Înregistrarea grafică a curbei Bebi în cadrul lotului cercetat L_1 a evidențiat următoarele modificări pentru ochiul drept: depresie difuză cu scotoame paracentrale relative în cazul a 64,6% (31 pacienți), depresie difuză cu scotoame paracentrale absolute la 14,6% (7 pacienți), depresie difuză la 14,6% (7 pacienți) și sensibilitate nemodificată la 6,2% (3 pacienți) (Fig. 3.4).

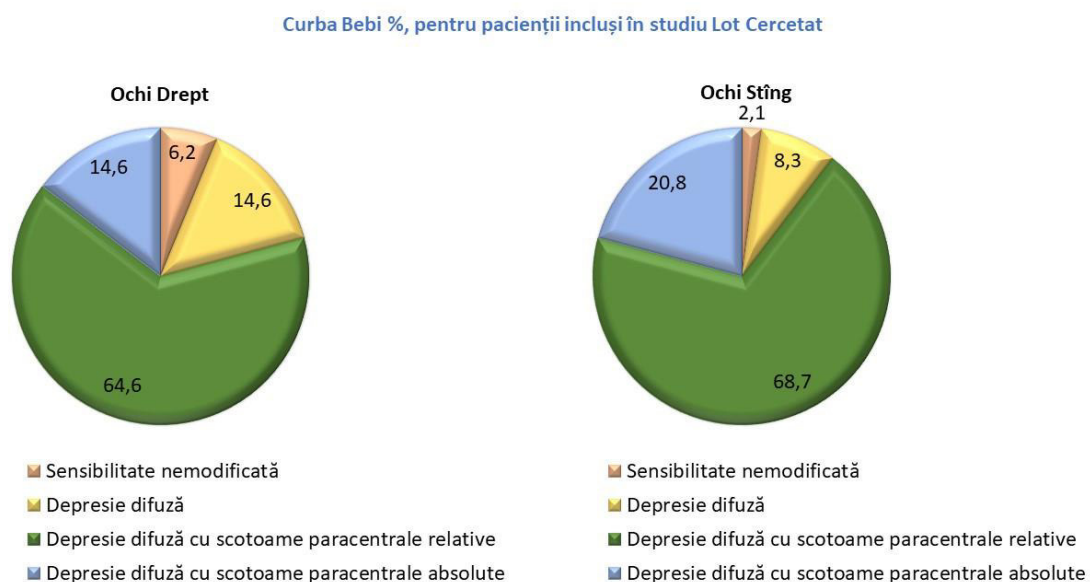


Fig. 3.4. Indicatori ai sensibilității retiniene a pacienților incluși în lotul cercetat L_1

Datele cu referire la lotul de control L_0 au prevalat cu o sensibilitate nemodificată la 72,9% (35 pacienți), depresie difuză la 20,8% (10 pacienți) și depresie difuză cu scotoame paracentrale relative la 6,2% (3 pacienți). Astfel datele relevă o diferență statistică dintre cele două loturi, cu evidențierea modificărilor sensibilității retiniene pentru pacienții după traumatism cranio-cerebral ($p_1 < 0,001$). Pentru ochiul stâng repartiția a fost următoarea pentru lotul de cercetare L_1 : depresie difuză cu scotoame paracentrale relative în cazul a 68,7% (33 pacienți), depresie difuză cu scotoame paracentrale absolute la 20,8% (10 pacienți), depresie difuză la 8,3% (4 pacienți) și sensibilitate nemodificată la 2,1% (1 pacient). Datele cu referire la lotul de control L_0 au fost următoarele: sensibilitate nemodificată la 58,3% (28 pacienți), depresie difuză la 35,4% (17 pacienți) și depresie difuză cu scotoame paracentrale relative la 6,2% (3 pacienți). La fel și pentru ochiul stâng datele relevă o diferență statistică dintre cele două loturi, cu evidențierea modificărilor sensibilității retiniene pentru pacienții după traumatism cranio-cerebral ($p_1 < 0,001$).

Atât subiecții lotului L_1 , cât și cei ai lotului de control L_0 au fost supuși examinării sensibilității la contrast, care, conform rezultatelor studiului s-a remarcat a fi scăzută în unele cazuri la pacienți după TCC (Fig. 3.5).

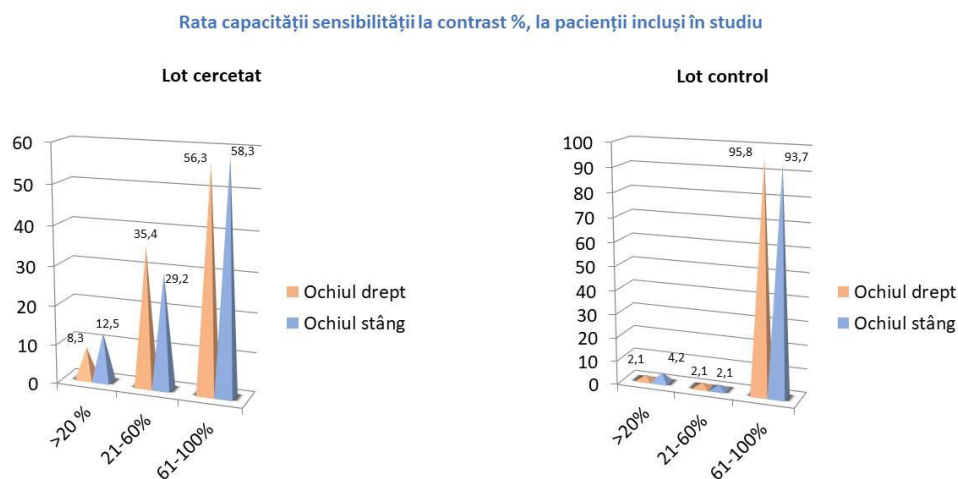


Fig. 3.5. Valorile sensibilității la contrast a pacienților din lotul L_1 și L_0

Loturile de pacienți au fost re-evaluate în dinamică după o perioadă de aproximativ 4-6 luni în dependența când au revenit la consult repetat. Este important de a fi menționat precum că, după perioada de 4-6 luni, pacienții din lotul cercetat L_1 au demonstrat: punctul proxim de convergență de la 12 cm, nu au fost determinate dereglări de motilitate oculară, iar în cadrul testării vederii stereoscopice s-a determinat un rezultat pozitiv la toți pacienții cercetați. În cadrul cercetării efectuate,

evaluarea acuității vizuale repetate peste 4-6 luni a evidențiat parametri în evoluție pozitivă ai acuității vizuale la majoritatea pacienților cu traumatism cranio-cerebral.

Astfel, în lotul de cercetare L_1 , indicele acuității vizuale la ochiul drept în 68,7 % cazuri (33 copii), constituia 0,9-1,0 și în 4,2% cazuri (2 copii) – AV OD 0,09-0,5, la fel în 27,1% cazuri (13 pacienți) - 0,6-0,8 comparativ, cu lotul de control L_0 , unde în marea majoritate a cazurilor (70,8%) la 34 pacienți acuitatea vizuală constituia 0,9-1,0, în 12,5% cazuri (6 pacienți) acuitatea vizuală pentru ochiul drept a fost determinată în limitele 0,6-0,8 și 16,7% cazuri (8 pacienți) acuitatea vizuală a fost determinată în limitele 0,09-0,5 (chi-patrat= 16,456a, $gl=2$, $p<0,05$). Și pentru ochiul stâng pacienții lotului de cercetare L_1 au prezentat indicele acuității vizuale mai bun, comparativ cu perioada acută. Astfel, acuitatea vizuală pentru ochiul stâng, la pacienții lotului de cercetare în 66,7 % cazuri (32 copii) a fost în limitele 0,9-1,0, în 29,1% cazuri (14 copii) – în intervalul 0,6-0,8, iar în 4,2% cazuri (2 pacienți) - între 0,09-0,5 versus 70,9% cazuri (34 copii) în lotul de control, unde AV OS a fost determinată în limitele 0,9-1,0, în 2,1% cazuri (1 copil) - AV OS în intervalul 0,09-0,5 și 27,1% (13 copii) - la 0,6-0,8 (chi-patrat= 15,326a, $gl=2$, $p<0,05$). Datele autorefractometriei efectuate în dinamică au evidențiat o predominare a hipermetropiei ușoare pentru ambii ochi la copiii din lotul de cercetare L_1 , comparativ cu lotul de control L_0 . Astfel, în 75% cazuri (36 pacienți), din lotul de cercetare L_1 au fost identificați indici hipermetropici pentru ochiul drept, comparativ cu 62,5% cazuri (30 pacienți) din lotul L_0 . În 25% cazuri (12 pacienți) din lotul de cercetare s-a determinat o miopie ușoară, pentru ochiul drept, comparativ cu 37,5% cazuri (18 cazuri) în L_0 (chi-patrat= 7,881^a, $gl=1$, $p_1<0,01$). Pentru ochiul stâng indici hipermetropici au fost depistați în 70,8% cazuri (34 pacienți) în lotul de cercetare, comparativ cu 66,7% cazuri (32 pacienți) – în lotul de control L_0 . La ochiul stâng miopia a fost mai frecvent depistată în lotul de control, respectiv 33,3% cazuri (16 pacienți), vis-a-vis de 29,2% cazuri (14 pacienți) în lotul de cercetare (chi-patrat= 8,194^a, $gl=1$, $p_1<0,01$).

Perimetria a fost efectuată în dinamică la pacienții din ambele loturi. S-a determinat o lipsă de fixare a punctelor în rândul pacienților din lotul de cercetare L_1 , astfel încât, pentru ochiul drept, în 72,9% cazuri (35 pacienți) pierderea fixației a fost de până la 20%, în 25% cazuri (12 pacienți) acest indice a fost cuprins între 21%-60%, iar în 2,1% cazuri (1 pacient) acest indice a fost cuprins între 61%-100%. În lotul de control L_0 pierderea capacitației de fixare a ochiului drept a fost determinată în 79,1 % cazuri (38 pacienți) - în interval de până la 20%, în 14,6% cazuri (7 pacienți) - în interval de 21%-60% și respectiv 6,3% cazuri (3 pacienți) în interval de 61%-100% (chi-patrat= 25,073^a, $gl=2$, $p_1<0,05$). Și pentru ochiul stâng rezultatele au relevat o lipsă de fixare a punctelor în rândul pacienților lotului de cercetare L_1 : în 93,7% cazuri (45 pacienți) s-a determinat pierderea fixării în intervalul de

până la 20%, și în 4,2% cazuri –21%-60%, comparativ cu intervalului de fixare pentru ochiul stâng în lotul de control L₀: 97,9% cazuri (47 pacienți) - valori de până la 20%, în 2,1% cazuri (1 pacient) - în interval de 21-60% (chi-patrat= 21,829^a, gl=2, p₁<0,05). Totodată, necesită remarcă că, rata capacității de fixare a punctelor fals pozitive în intervalul de 21-60% pentru ochiul drept a fost relevant în cazul a 6,2% pacienți în lotul cercetat L₁, versus 8,3% în lotul de control L₀ și intervalul 61-100% - 2,1% pacienți în lotul de cercetare L₁. Evaluarea capacității de fixare a punctelor fals negative nu a remarcă diferențe statistice esențiale în ambele loturi. Astfel, atât în lotul de cercetare L₁, cât și în lotul de control L₀ majoritatea pacienților au prezentat valori de până la 20%, respectiv pentru ochiul drept: lotul de cercetare L₁ – în 93,7% și lotul de control L₀– în 95,8% cazuri, pentru ochiul stâng: lotul de cercetare L₁ - 89,6% cazuri și în lotul de control L₀– 97,9% cazuri.

Evaluarea în dinamica a indicilor defectelor localizate a indicat valori cuprinse între <0dB, 3dB > în 93,7% cazuri (45 pacienți) - L₁ și respectiv 97,9% (47 pacienți) - L₀ pentru ochiul drept. Pentru ochiul stâng s-au determinat următoarele valori: intervalul de <0dB, 3dB > caracteristic pentru 91,6% cazuri (44 pacienți) - L₁ și 100% (48 pacienți) - L₀. Respectiv intervalul <3dB, 9dB > atribuit la 6,3% cazuri (3 pacienți) - L₁ și valori maxime de 9dB> la 2,1% (1 pacient) s-au determinat doar în lotul de cercetare L₁ pentru ambii ochi. Repartiția mediei elevației în lotul cercetat L₁ s-a determinat a fi pentru ochiul drept următoarea: intervalul de referință a fost de <-6dB, -3dB > pentru 12,5% (6 pacienți), intervalul de -6dB> pentru 12,5% (6 pacienți) și <-3dB, 3dB > pentru 75% (36 pacienți). Comparativ cu lotul de control L₀ acești indici au fost încadrați cu precădere în intervalul <-3dB, 3dB > pentru 87,5% (42 pacienți), urmat de intervalul <-6dB, -3dB > pentru 12,5% (6 pacienți) (chi-patrat= 11,073^a, gl=2, p₁<0,05). Pentru ochiul stâng repartizarea valorică a fost mult asemănătoare ochiului drept astfel încât s-au determinat următoarele cifre pentru lotul de cercetare L₁ (fig.3.26) : interval <-6dB, -3dB > pentru 27,1% (13 pacienți), intervalul de -6dB> pentru 10,4% (5 pacienți) și <-3dB, 3dB > pentru 62,5% (30 pacienți). Comparativ cu lotul L₀: intervalul <-3dB, 3dB > pentru 91,7% (44 pacienți), urmat de intervalul <-6dB, -3dB > pentru 8,3% (4 pacienți) (chi-patrat= 15,243^a, gl=2, p₁<0,05). Înregistrarea grafică a curbei Bebi în cadrul lotului cercetat L₁ a evidențiat următoarele modificări pentru ochiul drept: depresie difuză cu scotoame paracentrale relative în cazul a 33,3% (16 pacienți), depresie difuză cu scotoame paracentrale absolute la 2,1% (1 pacient), depresie difuză la 50% (24 pacienți) și sensibilitate nemodificată la 14,6% (7 pacienți). Datele cu referire la lotul de control L₀ au prevalat cu o sensibilitate nemodificată la 93,7% (45 pacienți), depresie difuză la 6,3% (3 pacienți) (chi-patrat= 10,428^a, gl=2,

$p_1 < 0,05$). Rezultatele testului sensibilității la contrast au relevat valori cuprinse în intervalul 61-100% pentru ambii ochi.

În scopul evaluării potențialelor vizual evocate au fost selectați a câte 18 pacienți din cadrul lotului de cercetare L_1 , fără a avea suturi post- chirurgicale aplicate pe scalp și escoriații prezente în regiunea occipitală, și a lotului de control L_0 , astfel încât s-au format două loturi de cercetare: $L_{1.1}$ și $L_{0.1}$. Vârsta copiilor a fost cuprinsă între 10-18 ani, iar repartiția după sex a fost următoarea: pentru lotul cercetat $L_{1.1}$: băieții au constituit 61,1% (11 pacienți), iar fete 38,9% (7 pacienți), iar în lotul control $L_{0.1}$ au fost incluși: băieții 66,7% (12 pacienți), iar fete 33,3% (6 pacienți).

Valorile latenței undei N_2 , la pacienții din lotul de cercetare $L_{1.1}$, pentru ochiul drept a fost determinată în cadrul intervalului de 60-70 ms la 8 pacienți, ceea ce a constituit 44,4%, alți 8 pacienți au înregistrat valori maxime cuprinse în intervalul de 71-80 ms, respectiv 44,4%, iar 2 pacienți au semnalat valori maxime de 80 ms și mai mult (11,2%). Datele cu referire la lotul de control $L_{1.0}$ au fost: valori cuprinse în intervalul 60-70 ms la 11 pacienți, ceea ce a constituit 61,1%, alți 7 pacienți au înregistrat valori maxime cuprinse în intervalul de 71-80 ms, respectiv 38,9% (chi-patrat= 2,540^a, gl=2, $p_1 < 0,05$). Valorile latenței undei N_2 , la pacienții din lotul de cercetare $L_{1.1}$, pentru ochiul stâng a fost determinată în cadrul intervalului de 60-70 ms la 6 pacienți ceea ce a constituit 33,4 %, alți 11 pacienți au înregistrat valori maxime cuprinse în intervalul de 71-80 ms, respectiv 61,1%, iar 1 pacient a semnalat valori de 80 ms și mai mult. Datele cu referire la lotul de control $L_{0.1}$ au fost: valori cuprinse în intervalul 60-70 ms la 15 pacienți (83,3%), alți 3 pacienți au înregistrat valori maxime cuprinse între 71-80 ms (16,7%) (chi-patrat = 9,429^a, gl=2, $p_1 < 0,01$). Valorile latenței undei P, la pacienții din lotul de cercetare $L_{1.1}$, pentru ochiul drept a fost determinată în cadrul intervalului de 90-120 ms la 4 pacienți ceea ce a constituit 22,2%. Pe de altă parte majoritatea pacienților au prezentat valori mai mari decât cel de referință în număr de 10, respectiv 55,6%, iar 4 pacienți au semnalat valori mai mici decât intervalul de referință (22,2%). Valorile pentru lotul de control $L_{0.1}$ au fost următoarele: intervalul 90-120 ms prezent la 16 pacienți ceea ce a constituit 88, 9%, iar în cazul a 2 pacienți (11, 1%) s-au determinat valori mai mari decât intervalul de referință (chi-patrat= 16,533^a, gl=2, $p_1 = 0,001$). Valorile latenței undei P, la pacienții din lotul de cercetare $L_{1.1}$, pentru ochiul sting au fost cuprinse în intervalul de 90-120 ms la 5 pacienți, ceea ce a constituit 27,8%. Majoritatea pacienților au prezentat cifre mai mari decât acest interval - 12 pacienți (66,7%), iar la 1 pacient (5,5%) s-a determinat valoare mai mică ca intervalul de referință. Valorile pentru lotul de control $L_{0.1}$ au fost următoarele: intervalul 90-120 ms prezent la 16 pacienți, ceea ce a constituit 88, 9%, iar în cazul a 2 pacienți (11, 1%) s-au determinat valori mai

mari decât intervalul de referință (chi-patrat = 13,829^a, gl=1, p₁=0,001). Valorile latenței undei N₃, la pacienții din lotul L_{1.1}, pentru ochiul drept a fost determinate de până la 150 ms la 9 pacienți (50%), alți 6 pacienți au înregistrat valori cuprinse în intervalul de 151-159 ms (33,3%), iar 3 pacienți (16,7%) - valori de 160 ms. Pentru L_{0.1} s-a determinat următoarea repartiție: intervalul de până la 150 ms- 10 pacienți (55, 6%) , la 8 pacienți (44, 4%) valori cuprinse 151-159 ms (chi-patrat= 3,600^a, gl=2, p₁=0,165). Valorile latenței undei N₃, la pacienții din lotul de cercetare L_{1.1}, pentru ochiul stâng a fost determinată în cadrul intervalului de până la 150 ms la 9 pacienți ceea ce a constituit 50%, alți 5 pacienți au înregistrat valori cuprinse în intervalul de 151-159 ms, respectiv 27,8%, ca și alți 4 pacienți (22,2%) care au semnalat valori de 160 ms și mai mult. Pentru lotul de control L_{0.1} s-a determinat următoarea repartiție: intervalul de până la 150 ms- 12 pacienți ceea ce a constituit 66, 7%, iar la 6 pacienți (33, 3%) valori cuprinse în intervalul de 151-159 ms (chi-patrat = 4,519^a, gl=2, p₁=0,104). Amplituda undei P a fost determinată, la pacienții din lotul de cercetare L_{1.1}, pentru ochiul drept cu valori de până la 10 μV în cazul a 6 pacienți, ceea ce corespunde la 33,3%, alți 6 pacienți au exprimat valori între 11-20 μV, adică 33,3%, iar 6 copii au manifestat valori de 21 μV și mai mult (33,3%). Pentru lotul de control L_{0.1} s-a determinat următoarea repartiție: intervalul de de până la 10 μV în cazul a 4 pacienți, ceea ce corespunde la 22,2%, 1 pacient a exprimat valori între 11-20 μV, adică 5,5%, iar 13 copii (72,3%) au manifestat valori de 21 μV și mai mult (chi-patrat= 6,550^a, gl=2, p₁<0,01).

Amplituda undei P pentru ochiul sting, la pacienții din lotul de cercetare L_{1.1}, a avut valori de până la 10 μV în cazul a 3 pacienți, ceea ce corespunde la 16,7%, alți 9 pacienți au exprimat valori între 11-20 μV, adică 50% și 6 au manifestat valori de 21 μV și mai mult (33,3%). Pentru lotul de control L_{0.1} s-a determinat următoarea repartiție: intervalul de 11-20 μV în cazul a 4 pacienți, ceea ce corespunde la 22,2%, ceilalți 14 pacienți (77,8%) au exprimat valori de 21 μV și mai mult (chi-patrat = 10,186^a, gl=2, p₁<0,01). Conform topografiei afecțiunii pacienții examinați au prezentat următoarea repartizare. În cazul a 4 pacienți (22,2%) nu s-au determinat posibile afecțiuni, pe când în cazul a 11 pacienți (61,1%) s-a determinat afectarea prechiasmatică bilaterală a căilor optice. Doi pacienți (11, 1%) au prezentat afectarea căii optice pe partea stângă, iar 1 pacient (5, 6%) - afectarea pe partea dreaptă (Fig. 3.6).

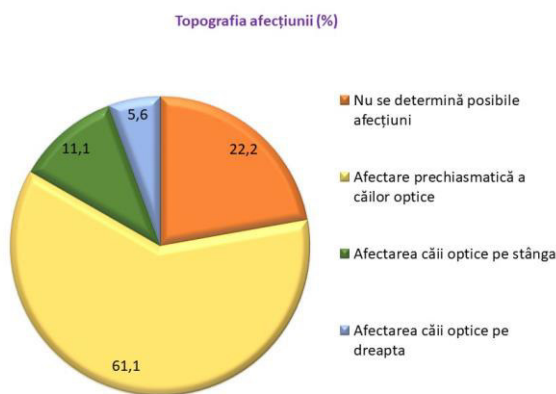


Fig. 3.6. Topografia posibilei afecțiuni a căilor optice printre pacienții lotului L1.1

4. Semnificația clinico-diagnostică a markerilor biochimici la copii de vârstă școlară în urma traumatismului cranio-cerebral asociat cu afecțiuni ale analizatorului vizual.

Intensitatea stresului oxidativ este accentuată în cazul pacienților cu afecțiuni vizuale apărute în urma traumatismului cranio-cerebral, fiind apreciată prin markeri sistemici cum sunt lipoperoxizii și produșii proteici de oxidare avansată. Acest fapt este confirmat prin concentrația sporită a acestor markeri la etapa de externare cu referință la pacienții din lotul de control L₂, respectiv: DAM- cu 40%, PPOA-cu 116%. Produșii proteici de oxidare avansată sunt biomarkeri de preferință ai gradului modificărilor oxidative ireversibile ale proteinelor și cei mai adecvați parametri care reflectă cu acuratețe intensitatea SO. Datele obținute în cadrul studiului efectuat demonstrează că la copiii din lotul de cercetare L₁ nu se produc careva modificări cu semnificație statistică ale albuminei ischemic modificate față de lotul de control L₂, ceea ce ar putea fi explicat prin aceea că la copii fluxul sanguin cerebral are o viteză de aproape 3 ori mai mare în comparație cu cea a adultului, deci o oxigenare mai bună, fapt ce conferă creierului copilului o mai mare protecție față de acțiunea ischemizantă a RL. Efectele patobiochimice ale acțiunii SRO pot fi evaluate și prin determinarea nivelului metaboliților sumari ai NO (NO total), metaboliților oxidului nitric (NO₂⁻ și NO₃⁻), și raportului NO₂⁻/NO₃⁻ în serul sanguin. Timpul de înjumătățire a NO și raportul nitrat (NO₃⁻)/nitrit (NO₂⁻) depind de tipul și cantitatea SRO, pO₂, pH, și alt. La copiii care manifestă dereglări vizuale după un TCC s-au stabilit schimbări similare ale derivaților NO și anume: concentrația sumară a metaboliților oxidului nitric (NO₂+NO₃) nu se modifică, concentrația de NO₂ crește neesențial, iar nivelul NO₃ descrește statistic neconcludent față de lotul L₂, iar ca urmare

raportul NO₂/NO₃ a crescut veridic cu 21%. Aceste date demonstrează efectele patobiochimice evidente ale SRO asupra grupului de pacienți menționați. Oxidul nitric este o moleculă cheie de semnalizare în reglarea fluxului sanguin cerebral. Se consideră că NO derivat din eNOS are proprietăți neuroprotectoare, iar cel derivat din iNOS poate avea efecte neurotoxice. Leziunea cerebrală traumatică duce la creșterea activității NOS în cortexul cerebral și la creșterea conținutului de oxid nitric în creier. Pentru a se proteja împotriva efectelor toxice ale produselor oxidative, celula a dezvoltat sisteme de apărare antioxidantă. La copiii din lotul de cercetare L₁ a fost stabilită o creștere statistic nesemnificativă a activității antioxidante totale, evaluată prin metoda ABTS la etapele evoluției procesului patologic și descreșterea pronunțată a valorilor AOT, evaluată prin metoda CUPRAC la internare (reducere cu 29%, p<0,001) și externare (reducere cu 39%, p<0,001) față de L₂. Scăderea la copiii din lotul L₁ a nivelului AOT, evaluată prin metoda CUPRAC ar putea fi explicată prin reducerea nivelului de acid uric seric – un compus cu efecte antioxidante endogene puternice, care protejează împotriva SO, fapt demonstrat în unele studii clinice la pacienții cu TCC sever, precum și cu hemoragii subarahnoidiene și cei care au suferit o intervenție chirurgicală tumorală cerebrală [28]. Rezultatele cercetărilor efectuate denotă creșterea statistic semnificativă a concentrației serice de ceruloplasmina la internare și externare (cu 16% și, respectiv 32%) față de lotul de control. Creșterea nivelului de ceruloplasmina la copiii cu afecțiuni vizuale rezultate în urma TCC trebuie privită drept un mecanism de adaptare și compensare, orientat spre eliminarea RL, precum peroxidul și alte SRO. Luând în considerație faptul că ceruloplasmina, pe de o parte, prin oxidarea Fe²⁺ la Fe³⁺ mai puțin reactiv, previne formarea SRO și produselor toxice din fier, iar pe de altă parte, fiind un reactant de fază acută acționează ca un antioxidant prin limitarea producției dependente de mieloperoxidază a SRO. Datele obținute în cadrul cercetărilor efectuate privind indicii verigii enzimatică a sistemului antioxidant demonstrează creșterea activității principalelor enzime antioxidante, glutationperoxidazei și, mai ales, a catalazei la copiii cu dereglări vizuale post TCC. Aceste rezultate vin să susțină rolul sistemului antioxidant enzimatic endogen în medierea SO și faptul că organismul copilului încearcă prin modularea activității enzimelor antioxidante să neutralizeze acțiunea nocivă a radicalilor liberi pentru menținerea echilibrului prooxidant–antioxidant. Rezultatele cercetărilor efectuate demonstrează că, conținutul de substanțe cu masă moleculară mică și medie și conținutul de substanțe necrotice la etapele de cercetare la copiii cu afecțiuni vizuale post TCC suferă modificări statistic relevante. Astfel, conținutul de substanțe cu masă moleculară mică și medie la etapa de internare a crescut semnificativ statistic cu 67%, iar concentrația de substanțe necrotice s-a dublat la copiii din lotul de cercetare față de L₂. Aceste cifre

vin să confirme, precum că procesele de proteoliză sunt mai accentuate în grupul de pacienți cu afecțiuni vizuale după TCC. Tratarea TCC rămâne o problemă de mare actualitate, având în vedere impactul său asupra sănătății copilului în creștere. În ciuda rolului potențial al antioxidanților, sunt necesare studii suplimentare pentru a elucida mecanismele prin care acționează antioxidanții și pentru a găsi modalități de a îmbunătăți eficiența lor.

Concluzii:

1. Funcțiile și integritatea analizatorului vizual sunt sensibile alterării posttraumatice, dereglările cărora fiind dificil de a fi diagnosticate în perioada acută, datorate: vârstei, stării generale compromise, cooperării ineficiente cu pacientul. Evaluarea modificărilor vizuale apărute în urma traumatismului cranio-cerebral la copii de vârstă școlară evidențiază prezența anizocoriei în 14,6% cazuri, dereglări ale mișcărilor oculare de elevație în 58,3% cazuri și alterarea percepției stereoscopice în 20,8% cazuri.
2. Traumatismele cranio-cerebrale medii la copii induc o scădere a acuității vizuale în perioada acută, cu indici mai mici decât 0,5 (83,3%-89,6%), fiind asociată cu hipermetropie de până la +3D (93,75%-95,8% component sferic) și o imagine oftalmoscopică nemodificată (45,8%). Alterarea acuității vizuale constituie o manifestare tranzitorie cu tendință spre ameliorare peste 4-6 luni (89,6%-87,5%). Sensibilitatea la contrast este mai puțin afectată la copii după un TCC mediu (recunoașterea a mai puțin de 20% tabele în 8,3%-12,5% cazuri).
3. Evaluarea câmpului vizual necesită a fi efectuată atât la etapa acută, cât și după 4-6 luni de la TCC, din motivul coeficienților de precizie incompleți (FP<20% în 43,8%-45,8% și FN<20% în 93,7%-95,8%) în perioada acută a TCC mediu. Interpretarea grafică a modificărilor câmpului vizual la etapa acută a evidențiat o depresie difuză a sensibilității retiniene cu scotoame paracentrale relative (64,6%-68,7%), confirmate de valori ale defectelor localizate de peste 3dB (29,2%-37,5%) și indicele mediei elevației cuprins în intervalul de <-3dB,-6dB> (25%-37,5%).
4. Evaluarea PVE afișează o posibilă dezvoltare a NOT bilaterale în 61,1% copii și a NOT unilaterale în 16,6% copii care suferă un traumatism cranio-cerebral mediu, demonstrată de prelungirea undei N₂ la 55,6%-66,6%, a undei P la 55,7%-66,7%, și respectiv, a undei N₃ la 16,7%-22,2%, precum și scăderea amplitudii undei P în cazul a 16,7%-33,3%.
5. Creșterea stresului oxidativ și insuficiența protecției antioxidante sunt eventuali factori ce induc apariția și progresia alterării funcției vizuale după un traumatism cranio-cerebral la

copii. Intensitatea stresului oxidativ este demonstrată prin acumularea de produși finali specifici rezultați din acțiunea formelor reactive de oxigen (conținut sporit a MMM cu 67%, a PPOA cu 91%) precum și a metaboliților oxidului nitric (NO₂/NO₃ cu 21%). Ca răspuns la aceste modificări se atestă o activitate antioxidantă sporită justificată prin răspunsul AOT evaluat prin metoda CUPRAC (71%), sporirea concentrației CP cu 16% și a catalazei cu 32%.

Recomandări practice:

1. Pacienții cu vârsta de 7-18 ani necesită o evaluare oftalmologică în perioada acută după un traumatism cranio-cerebral. Scopul acestora este evaluarea funcțiilor și integrității analizatorului vizual.
2. În cazul în care se va determina o acuitate vizuală mai mică decât 0,5 se va indica aprecierea refractometriei, câmpului vizual și a sensibilității la contrast. Depistarea anomaliilor de refracție în perioada acută a traumatismului nu necesită corecție, însă o re-evaluare în dinamică este obligatorie.
3. Dereglări ale acuității vizuale, prezența defectelor de câmp vizual, precum și alterarea sensibilității la contrast se consideră motiv pentru efectuarea rezonanței magnetice nucleare și a potențialelor vizual evocate.
4. În vederea aprecierii efectelor nocive ale stresului oxidativ, precum și a capacității sistemului antioxidant, în cazul copiilor cu dereglări vizuale după TCC se va indica determinarea următorilor markeri biochimici: concentrația MMM, PPOA, metaboliților oxidului nitric, precum și concentrația catalazei, CP asociată răspunsului AOT metoda CUPRAC.

Bibliografie

1. Dolghier, L., Izbaș, D., Scutaru, V. Particularități fiziopatologice și clinico-imagistice ale traumei cranio-cerebrale la copii. *Scientific Annals of the Association of Pediatric Surgeons of the Republic of Moldova* 2013. pag. 59-61.
2. Lozan, D. Aspecte clinico-demografice ale traumatismelor cranio-cerebrale la copii. 2018.
3. Bajurea, A., Bernic, J., Costiuc, E. Traumatismele craniocerebrale asociate la copii. *Buletin de perinatologie* 2021.
4. Zetterberg, H. et al. Head trauma in sports—clinical characteristics, epidemiology and biomarkers. *Journal of internal medicine*.2019. T. 285 №. 6: pag. 624-634.
5. Dougherty, A.L., MacGregor, A.J., Han, P.P., Heltemes, K.J., Galarneau, M.R. Visual dysfunction following blast-related traumatic brain injury from the battlefield. *Brain Injury* 2011;25(1): pag. 8-13.
6. Giza, C. C., Hovda, D. A. The pathophysiology of traumatic brain injury. *Traumatic brain injury in sports*. Taylor & Francis, 2020: pag. 45-70.
7. Department of Veteran Affairs, Department of Defense (USA). VA/DoD Clinical practice guideline for management of concussion/mild traumatic brain injury 2016.
8. Kim, S. J., Subramanian, P. S., Cockerham, K. P. Neuro-Ophthalmic Manifestations of Trauma. *Ophthalmology in Military and Civilian Casualty Care*. Springer 2019: pag. 101-110.
9. Suchoff, I.B., Kapoor, N., Ciuffreda, K.J., Rutner, D., Han, E., Craig, S. The frequency of occurrence, types, and characteristics of visual field defects in acquired brain injury: a retrospective analysis. *Optometry*. 2008;79(5):pag. 259-65.
10. Barnett, B.P., Singman, E.L. Vision concerns after mild traumatic brain injury. *Current Treatment Options Neurology*. 2015;17(2): pag.329.
11. Mindrigan, E., Galearschi, V., Suman, A., Zapuhliu, G., & Pregeluz, I. (2020). Causes of cranio-cerebral trauma in the Republic of Moldova. Poster consacrat Congresului USMF aniversării a 75 ani de la fondare.
12. Langlois, J.A., Rutland-Brown, W., Thomas, K.E. The incidence of traumatic brain injury among children in the United States: differences by race. *Journal of Head Trauma Rehabilitation*, 20(3),2005: pag. 229-238.

13. Lozan, D. Aspecte clinico-demografice ale traumatismelor cranio-cerebrale la copii. Clinical and demographical aspects of traumatic brain injury in children. Culegere de rezumate științifice ale studenților, rezidenților și tinerilor cercetători. Chișinău: CEP "Medicina", 2018: pag 174.
14. Sulhan, S. et al. Neuroinflammation and blood–brain barrier disruption following traumatic brain injury: pathophysiology and potential therapeutic targets. Journal of neuroscience research. 2020: pag.19-28.
15. Hsieh, J. K. et al. Delayed development of spinal subdural hematoma following cranial trauma: a case report and review of the literature. World Neurosurgery.2020. T. 141. Pag. 44-51.
16. Scheiman, M. and Wick, B. Clinical Management of Binocular Vision. Lippincott, 4th edition, Philadelphia, 2013.
17. Thiagarajan, P. and Ciuffreda, K.J. Effect of oculomotor rehabilitation on accommodative responsivity in mild traumatic brain injury. Journal of Rehabilitation Research and Development 51,2014: pag. 175-191.
18. Shum, D.H., Harris, D., O'Gorman, J.G. Effects of severe traumatic brain injury on visual memory. Journal of Clinical and Experimental Neuropsychology - Official Journal of the International Neuropsychological Society, 2000; 22(1): pag. 25-39.
19. Knyazeva, M. G., Maeder, P., Kiper, D. C., Deonna, T., Innocenti, G. M. Vision after early-onset lesions of the occipital cortex: II. physiological studies. Neural Plasticity. 9, 2002:pag. 27–40.
20. Hunfalvay, M. et al. Horizontal and vertical self-paced saccades as a diagnostic marker of traumatic brain injury. Concussion. 2019. T. 4. №. 1.
21. Miller, N. R. Traumatic optic neuropathy. Journal of Neurological Surgery Part B: Skull Base. 2021. T. 82. №. 01:pag. 107-115.
22. Khan, R. S. et al. RGC and vision loss from traumatic optic neuropathy induced by repetitive closed head trauma is dependent on timing and force of impact. Translational Vision Science & Technology. 2021. T. 10. №. 1: pag. 8.
23. Kang, K.B., Jones, S., Ahmad, A., Moss, H.E. Optic neuropathy with delayed onset after trauma: case report and review of the literature. Neuroophthalmology. 2016 Aug;40(4): pag. 188-191.

24. Grîu, C., Hadjiu, S., Călcîi, C., Lupușor, N., Cuzneț, L., Feghiu, L., et al. Sindromul de hipertensiune intracraniană la copiii cu tumori cerebelare. *Revista de Neurologie si Psihiatrie a Copilului si Adolescentului din Romania*, 2019 25(4): pag. 63-74.
25. Gunbey, C., Konuskan, B. *Optic neuropathies in childhood: a review of etiology and treatment.* – 2019.
26. Bernardo-Colón, A. et al. Progression and pathology of traumatic optic neuropathy from repeated primary blast exposure. *Frontiers in Neuroscience*. 2019. T. 13:pag.719.
27. Gottshall, K.R., Hoffer, M.E. Tracking recovery of vestibular function in individuals with blast-induced head trauma using vestibular-visual-cognitive interaction tests. *Journal of Neurological Physical Therapy*. 2010;34(2): pag. 94-7.
28. André Mendes Arent, Luiz Felipe de Souza, Roger Walz, and Alcir Luiz Dafre. Perspectives on Molecular Biomarkers of Oxidative Stress and Antioxidant Strategies in Traumatic Brain Injury. *BioMed Research International Volume 2014*, Article ID 723060.

Lista lucrărilor științifice, științifico-metodice și didactice Lucrări științifice

1. Articole în reviste științifice

1.1. în reviste din Registrul Național al revistelor de profil, cu indicarea categoriei

- categoria B/B+

- 1.1.1 **VEREJAN, Victoria**, BENDELIC, Eugeniu, BERNIC, Jana. Optimizing diagnose for visual disturbances after head trauma in school-aged children. In: *Moldovan Medical Journal*. 2019, nr. 3, pp. 52-57. ISSN 2537-6373/ISSNe2537-6381.
- 1.1.2. **VEREJAN, Victoria**, BENDELIC, Eugeniu, BERNIC, Jana. Visual acuity and eye refraction disturbances following brain injury in school aged children. În: *Sănătate Publică, Economie și Management în Medicină*. Chișinău, 2022, nr. 1, pp. 12-18. ISSN 1729-8687/ISSNe2587-3873.
- 1.1.3. **VEREJAN, Victoria**, BENDELIC, Eugeniu, BERNIC, Jana. Visual acuity disturbances following brain injury in school-aged children. In: *Moldovan Medical Journal*. 2022; 65(1), pp. 16-23. ISSN 2537-6381 (Online).
- 1.1.4. **VEREJAN, Victoria**. Contrast sensitivity and aspects of binocular vision alteration in school-aged children after head injury. In: *Roumanian Journal of Ophthalmology*. 2023; 67(4), pp. 398-402. <https://doi.org/10.22336/rjo.2023.63> (Online).
- 1.1.5. **VEREJAN, Victoria**, BENDELIC, Eugeniu. Visual field evaluation following brain injury in school-aged children. In: *Moldovan Journal of Health Sciences*. 2023; 10(4). (în tipar)
- 1.1.6. **VEREJAN, Victoria**. Visual evoked potentials evaluation following brain-injury in school-

aged children. In: *Roumanian Journal of Ophthalmology*. 2024; 68(1). (în tipar)

1.2. alte reviste științifice editate în Republica Moldova

1.2.1. **VEREJAN, Victoria**, BENDELIC Eugeniu, BERNIC, Jana. Biochemical chain lesions resulted by a brain injury in children. În: *Buletin de Perinatologie*. 2022, nr. 1, pp. 103-111. ISSN 1810-5289.

2. Teze în culegeri științifice:

2.1. în lucrările conferințelor științifice internaționale (Republica Moldova)

2.1.1. **VEREJAN, Victoria**, BENDELIC, Eugeniu, BERNIC, Jana. Visual evoked potentials examination in children after mild traumatic brain injury. *Perspectives of the Balkan medicine in the post COVID-19 era. The 37th Balkan Medical Week, 7-9 Iunie 2023*. În: Culegere de rezumate. București, România 2023, p. 216. ISSN 1584-9244.

2.1.2. **VEREJAN, Victoria**, BENDELIC, Eugeniu, BERNIC, Jana. Dereglări vizuale apărute în urma traumatismului cranio-cerebral mediu la copii de vârstă școlară. *Reuniunea Anuală a Oftalmologilor, 18-21 Mai 2022*. În: Volum de rezumate. Iași, România, 2022, nr. 6, pp.138-139. Online: ISSN 2559-334X.

2.1.3. **VEREJAN, Victoria**, BENDELIC, Eugeniu, BERNIC, Jana. Visual disturbances following mTBI in school-aged children. *19th Black Sea Ophthalmological Society Congress, September 24-26, 2021*. In: Abstract book. Chișinău, 2021, p. 54.

2.1.4. MAGDEI, Corina, MAGDEI, Eudochia, **VEREJAN, Victoria**. Retinopathy of prematurity. 10 years of experience. *13th Black Sea Ophthalmological Society Congress, November 01, 2015*. In: Abstract book. Chișinău, 2015, p. 19.

2.2. în lucrările conferințelor științifice naționale cu participare internațională

2.2.1. **VEREJAN, Victoria**. Visual disturbances diagnose in children after head trauma. *International Medical Congress for Students and Young Doctors, 8th edition, 24-26 septembrie 2020*. In: Abstract book. Chișinău, 2020, p.190. ISBN 978-9975-151-11-5. 61:378.661(478-25) (082).

2.2.2. **VEREJAN, Victoria**, BERNIC, Jana. Dereglări vizuale cauzate de trauma cerebrală la copii. *Conferința științifică anuală „Cercetarea în biomedicină și sănătate: Calitate, Excelență și Performanță”*. În: MJHS Moldovan Journal of Health Sciences. Culegere de rezumate. Chișinău, 2022, vol. 29, nr. 3, anexa 1, p. 353. ISBN 2345-1467.

2.3. în alte lucrări științifice editate în Republica Moldova

2.3.1. MAGDEI, Corina, MAGDEI, Eudochia, **VEREJAN, Victoria**, „Futaron” in complex treatment of the newborn dacryocystitis. În: *Sănătate Publică, Economie și Management în Medicină*. Chișinău, 2015, nr. 5(62), pp.14-15. ISSN 1729-8687.

Lucrări științifico-metodice și didactice

3. Ghiduri metodice/metodologice

3.1. SOCHIRCA, Ludmila, HADJIU, Svetlana, MARCHITAN, Rodica, ANTOHI, Ana, BALICA, Alexandra, CUZNEȚ, Ludmila, CURAJOS, Anatol, CHIPER, Natalia, BULGARI Nelea, VEREJAN Victoria. *Criteriile de evaluare a dizabilității la copii (elaborate în baza criteriilor CIF-CT)*. Chișinău: Centrul Editorial-Poligrafic „Medicina”, 2022. 206 p. ISBN 978-9975-82-240-4.

4. Alte materiale didactice

4.1. VEREJAN, Victoria. *Edem papilar. Chirurgie pediatrică. Cazuri clinice*. Chișinău: Centrul Editorial-Poligrafic „Print Caro”, 2021, pp. 228-230. ISBN 978-9975-56-984-2.

4.2. VEREJAN, Victoria. *Neuropatia optică post-traumatică posterioară. Chirurgie pediatrică. Cazuri clinice*. Chișinău: Centrul Editorial-Poligrafic „Medicina”, 2020, pp. 285-292. ISBN 978-9975-56-768-8.

Brevete de invenție și alte obiecte de proprietate intelectuală (OPI)

5. Acte de implementare

5.1. VEREJAN, Victoria, BENDELIC, Eugeniu, BERNIC, Jana, BAJUREA, Ala. *„Metoda de evaluare a potențialelor vizual evocate în cazul neuropatiei optice posttraumatice la copii”*. Act de implementare nr. 45 din 14 septembrie 2022.

5.2. VEREJAN, Victoria, BENDELIC, Eugeniu, BERNIC, Jana, ANDRONACHE, Lilia. *„Metoda de evaluare a sistemului antioxidant în cazul traumatismelor cranio-cerebrale la copii”*. Act de implementare nr. 44 din 14 septembrie 2022.

5.3. VEREJAN, Victoria, BENDELIC, Eugeniu, BERNIC, Jana, ANDRONACHE, Lilia. *„Metoda de evaluare a stresului oxidativ în cazul traumatismelor cranio-cerebrale la copii”*. Act de implementare nr. 46 din 14 septembrie 2022.

6. Certificate de inovator

6.1. VEREJAN, Victoria, BENDELIC, Eugeniu, BERNIC, Jana, BAJUREA, Ala. *„Metoda de evaluare a potențialelor vizual evocate în cazul neuropatiei optice posttraumatice la copii”*. Certificat de inovator nr. 5922 din 16 iunie 2022.

6.2. VEREJAN, Victoria, BENDELIC, Eugeniu, BERNIC, Jana, ANDRONACHE, Lilia. *„Metoda de evaluare a sistemului antioxidant în cazul traumatismelor cranio-cerebrale la copii”*. Certificat de inovator nr. 5921 din 16 iunie 2022.

6.2. VEREJAN, Victoria, BENDELIC, Eugeniu, BERNIC, Jana, ANDRONACHE, Lilia. *„Metoda de evaluare a stresului oxidativ în cazul traumatismelor cranio-cerebrale la copii”*. Certificat de inovator nr. 5923 din 16 iunie 2022.

ADNOTARE

Verejan Victoria “Diagnosticul afecțiunilor vizuale apărute în urma traumatismelor cranio-cerebrale la copii de vârstă școlară”, teză de doctor în științe medicale, Chișinău, 2024.

Structura tezei: introducere, 4 capitole, concluzii generale, bibliografie din 307 titluri, 121 pagini de text de bază, 23 tabele, 45 de figuri. Rezultatele obținute sunt publicate în 17 lucrări științifice.

Cuvinte-cheie: copii, traumatism cranio-cerebral, afecțiuni vizuale, biomarkeri.

Scopul studiului: Evaluarea afecțiunilor vizuale la copii de vârstă școlară în traumatismele cranio-cerebrale.

Obiectivele cercetării:

1. Determinarea rolului traumatismelor cranio-cerebrale în apariția afecțiunilor analizatorului vizual la copiii de vârstă școlară.
2. Stabilirea particularităților clinico-paraclinice ale afecțiunilor analizatorului vizual la copii cu vârstă școlară, cauzate de traumatismele cranio-cerebrale.
3. Aprecierea gradului de informare al biomarkerilor în afecțiunile analizatorului vizual la copiii cu vârstă școlară, cauzate de traumatismele cranio-cerebrale.
4. Stabilirea rolului factorilor determinanți și favorizanți în afecțiunile analizatorului vizual la copii cu vârstă școlară, cauzate de traumatismele cranio-cerebrale.

Noutatea și originalitatea științifică a cercetării: Originalitatea studiului constă în evaluarea modificărilor vizuale, precum și a valorilor serice a parametrilor biochimici prestabiliți, ce pot apărea în urma TCC la copii de vârstă școlară.

Problema științifică importantă soluționată în teză: A fost realizat un studiu științific comparativ, cu evaluarea deficiențelor vizuale apărute la copii secundar unui TCC, cu scopul suplinirii baremului de evaluare clinică a pacientului pediatric traumatizat.

Semnificația teoretică a lucrării. Rezultatele cercetării relevă aspecte noi de abordare a pacientului pediatric post-TCC care manifestă dereglări vizuale.

Valoarea aplicativă a cercetării: Studiul poate servi drept punct de reper pentru inițierea cercetărilor care ar contribui la crearea unui algoritm corelațional al manifestărilor vizuale post TCC la copii de vârstă școlară.

Implementarea în practică: Rezultatele studiului sunt aplicate în procesul instructiv metodic în cadrul elaborării protocoalelor și ghidurilor clinice la nivel universitar și postuniversitar.

ANNOTATION

Verejan Victoria “Diagnose of visual disturbances caused by head trauma in school aged children”, PhD thesis in medical science, Chişinau, 2024.

Structure of thesis: introduction, 4 chapters, general conclusions, bibliography of 307 titles, illustrated by 23 tables, 45 figures and has 121 pages of basic text. The results obtained are published in 17 scientific papers.

Key words: children, head trauma, visual disturbances, biomarkers.

Aim of the study: To evaluate visual disturbances in school-aged children resulted out of head trauma.

Research objectives:

1. Determine the impact of head trauma on visual disturbance appearance.
2. Determine the clinical and diagnostic peculiarities of visual disturbances in school aged children after head trauma.
3. Appreciate the impact value of biomarkers after head trauma on visual disturbances appearance in school-aged children.
4. Determine the conditions for visual disturbances appearance after head trauma.

The novelty and the scientific originality: Is to determine peculiarities of visual disturbances and evaluated biomarkers values in school-aged children after head trauma.

The scientific problem solved in the thesis: A research has been undergone on school-aged children after head injury that showed visual alterations.

Theoretical significance: Research results reveal new peculiarities of head trauma pediatric patient approach that shows visual disturbance.

The applicative value of the research: is to serve as a start point for deeper evaluation of visual alteration after head injury. The last would improve the diagnostic algorithm for school-aged children showing visual alteration after head trauma.

Implementation of the scientific results: Re-evaluating existing academic protocols and guides for a better management of patient with head trauma.

АННОТАЦИЯ

Вережан Виктория «Диагностика зрительных нарушений вызванных черепно-мозговой травмой у детей школьного возраста», диссертация кандидата медицинских наук, Кишинев, 2024

Структура диссертации: введение, 4 главы, общие выводы, библиография из 307 наименований, иллюстрированная 23 таблицами, 45 рисунками и насчитывающая 121 страниц основного текста. Полученные результаты опубликованы в 17 научных статьях.

Ключевые слова: дети, черепно-мозговая травма, нарушения зрения, биомаркеры.

Цель: оценить зрительные нарушения у детей школьного возраста вызванные черепно-мозговой травмой.

Научно-исследовательские задачи:

1. Определение роли черепно-мозговой травмы (ЧМТ) в возникновении нарушений зрения у детей школьного возраста.
2. Установление клинико-параклинических особенностей нарушений зрения у детей школьного возраста вызванных ЧМТ.
3. Оценка степени информативности биомаркеров при состояниях нарушений зрения у детей школьного возраста вызванных ЧМТ.
4. Установление роли определяющих и благоприятствующих факторов нарушений зрения у детей школьного возраста вызванных ЧМТ.

Научная оригинальность исследования: Оригинальность исследования заключается в оценке зрительных нарушений, а также сывороточных значений, которые могут появиться после ЧМТ у детей школьного возраста.

Важная научная задача, решенная в диссертации: Проведено сравнительное научное исследование с оценкой нарушений зрения, возникших у детей вторично после ЧМТ, с целью клинической оценки пациента.

Теоретическая значимость работы. Результаты исследования раскрывают новые аспекты подхода к педиатрическому больному после ЧМТ с нарушениями зрения.

Прикладная ценность исследования: Данная работа может служить ориентиром для начала исследований зрительных нарушениях после ЧМТ у детей школьного возраста.

Внедрение на практике: Результаты исследования применяются в методическом учебном процессе при разработке клинических протоколов и рекомендаций на университетском уровне.

VEREJAN VICTORIA

**DIAGNOSTICUL AFECȚIUNILOR VIZUALE APĂRUTE ÎN URMA
TRAUMATISMELOR CRANIO-CEREBRALE LA COPII DE VÂRSTĂ
ȘCOLARĂ**

321. 17. – OFTALMOLOGIE

Rezumatul tezei de doctor în științe medicale

Aprobat spre tipar

Hârtie ofset. Tipar ofset.

Coli de tipar: 1,9

Formatul hârtiei 60x84 1/16

Tiraj: 50 ex.

Comanda nr. 163

Centrul Editorial-Poligrafic *Medicina*

(bd. Ștefan cel Mare și Sfânt, 194B)