

**MINISTERUL SĂNĂTĂȚII AL REPUBLICII MOLDOVA
UNIVERSITATEA DE STAT DE MEDICINĂ ȘI FARMACIE
„NICOLAE TESTEMIȚANU”**

Cu titlu de manuscris
C.Z.U.: 617.55-006-07-089-053.2(043.2)

LIVȘIȚ IRINA

**PARTICULARITĂȚILE DE DIAGNOSTIC ȘI MEDICO-CHIRURGICALE
ÎN FORMAȚIUNILE TUMORALE ABDOMINALE LA COPIL**

321.14 - CHIRURGIE PEDIATRICĂ

Rezumatul tezei de doctor în științe medicale

CHIȘINĂU, 2024

Teza a fost elaborată în cadrul Catedrei de chirurgie, ortopedie și anesteziologie pediatrică „Natalia Gheorghiu”, IP Universitatea de Stat de Medicină și Farmacie „Nicolae Testemițanu” din Republica Moldova, Centrului Național Științifico-Practic de chirurgie pediatrică „acad. Natalia Gheorghiu”, IMSP Institutul Mamei și Copilului.

Conducător științific: Bernic Jana

Doctor habilitat în științe medicale, profesor universitar, Om Emerit, șefa Catedrei de chirurgie, ortopedie și anesteziologie pediatrică „Natalia Gheorghiu”, IP USMF „Nicolae Testemițanu”

Consultant științific: Ceban Emil

Doctor habilitat în științe medicale, profesor universitar, IP USMF „Nicolae Testemițanu”, membru corespondent al AȘM

Referenți oficiali:

Hotineanu Adrian – dr.hab.șt.med., prof.univ., USMF „Nicolae Testemițanu”

Hanganu Elena – dr.șt.med., conf. univ., UMF „Gr. T.Popa”, Iași, România

Componența consiliului științific specializat:

Ghidirim Gheorghe, președinte, dr. hab. șt. med., prof. univ., acad. AȘM.

Jalbă Alexandr, secretar, dr. șt. med., conf. univ.

Tagadiuc Olga, dr. hab.șt. med., prof. univ.

Mișina Ana, dr. hab. șt. med., conf. cercet.

Țarcă Elena, dr.șt.med., conf.univ.


Ghicavii Vitalii, dr. hab. șt. med., conf. univ.

Susținerea tezei va avea loc la 25 septembrie 2024, biroul 205, ora 12:00 în ședința Consiliului Științific Specializat D 321.14-23-59 din cadrul IP USMF „Nicolae Testemițanu” din Republica Moldova (MD -2004, Chișinău, bd. Ștefan cel Mare și Sfânt, 165)

Teza de doctor în științe medicale și rezumatul pot fi consultate la biblioteca IP Universității de Stat de Medicină și Farmacie „Nicolae Testemițanu” din Republica Moldova și la pagina web a C.N.A.A. (www.anacec.md)

Rezumatul tezei a fost expediat la 20 august 2024

Secretar științific al Consiliului științific specializat: doctor în științe medicale, conferențiar universitar



Jalbă Alexandr

Conducător științific:

Doctor habilitat în științe medicale, profesor universitar, Om Emerit



Bernic Jana

Consultant științific:

Doctor habilitat în științe medicale, profesor universitar, m.c. al AȘM



Ceban Emil

Autor



Livșiț Irina

(©Livșiț Irina, 2024)

Cuprins

LISTA ABREVIERILOR	3
REPERE CONCEPTUALE ALE CERCETĂRII	4
CONȚINUTUL TEZEI	8
1. CARACTERISTICA DE ANSAMBLU AL FORMAȚIUNILOR TUMORALE ABDOMINALE LA COPIL	8
2. CARACTERISTICA MATERIALULUI CLINIC ȘI METODELOR DE CERCETARE	8
3. PARTICULARITĂȚILE CLINICO-PARACLINICE EVOLUTIVE ALE FORMAȚIUNILOR TUMORALE ABDOMINALE LA COPII	17
4. EVALUAREA REZULTATELOR TRATAMENTULUI CHIRURGICAL ÎN TUMORILE ABDOMINALE LA COPIL	25
CONCLUZII GENERALE ȘI RECOMANDĂRI PRACTICE	27
ALGORITM de diagnostic	29
BIBLIOGRAFIE SELECTIVĂ	29
LISTA LUCRĂRILOR PUBLICATE LA TEMA TEZEI	30
ADNOTARE (română, engleză, rusă)	34

LISTA ABREVIERILOR

AAT – activitatea antioxidantă totală
ABTS - Azinobis-Etilbenziazolin-6 sulfonic acid
CFD - complexe de fier dinitrozilate
CNȘPCP - Centrul Național Științifico-Practic de Chirurgie Pediatrică acad. „Natalia Gheorghiu”
CT – Tomografia computerizată
DAM – dialdehida malonică
EMT – tranziția epitelial-mezenchimală
GL-6P-DH – glucoza-6- fosfat dehidrogenaza
GPO – glutatationperoxidaza
GR – glutatationreductaza
HCC – carcinomul hepatocelular
HGF– factorul de creștere al hepatocitelor
IL– interleuchina
IMSP IMC – Instituția Medico-Sanitară Publică Institutul Mamei și Copilului
LDH – lactat dehidrogenaza
MMM – substanțe cu masa moleculară mică și medie
NAG – N-acetil – β - glucozaminidaza
NO – oxidul nitric
OMS – Organizația Mondială a Sănătății
PPOA – produșii proteici de oxidare avansată
RMN – Rezonanța Magnetică Nucleară
SN – substanțe necrotice
SO – stresul oxidativ
STAT6- transductor de semnal și activator al transcripției
TGF- β - factorul de creștere transformator- β

REPERE CONCEPTUALE ALE CERCETĂRII

Actualitatea temei. Formațiunile tumorale, în special, cele abdominale sunt cauze ale dereglărilor homeostazice care pun în pericol viața copilului - pacientului pediatric. Stabilirea diagnosticului și căile de rezolvare chirurgicală în formele avansate sunt complicate, iar rezultatele rămân a fi obscure. În literatura de specialitate există date cu privire la valoarea terapeutică a limfadenectomiei în tumori cu metastaze și, totodată, este strict necesară evaluarea statusului ganglionilor limfatici, atât pentru stabilirea prognosticului, dar și necesitatea alegerii tratamentului adjuvant. În prezent sunt raportate date statistice concludente care indică la riscul scăzut al metastazelor ganglionare în stadiul I și II al tumorii și abordarea chirurgicală în cazurile date este controversată. Mai multe studii observaționale ale pacienților pediatrici cu tumori relatează că, la copii patologia tumorală derulează în strânsă corelare cu starea anatomică, imună, cu ontogeneza regiunilor și organelor afectate, dar și cu multiplele sale aspecte funcționale, fapt ce influențează managementul preoperator, cât și algoritmul tratamentului medicamentos și strategia chirurgicală. Datele epidemiologice denotă că, în ultimele decenii, a crescut substanțial frecvența afecțiunilor tumorale la copii, preponderent în perioada adolescenței. Printre afecțiunile date figurează o gamă largă de forme tumorale benigne și maligne problematice din punct de vedere al diagnosticului, diagnosticului diferențial, al tratamentului medico-chirurgical, precum și în aspect de prognozare a complicațiilor, recidivelor, morbidității postoperatorii atât la etapele precece cât și în timp.

Conform OMS, morbiditatea prin formațiuni tumorale la copii la nivel global este în continuă creștere și ocupă locul doi în structura morbidității generale, după traumatisme și accidente. Anual în Republica Moldova sunt diagnosticați peste 10-20 nou-născuți cu formațiuni tumorale atât benigne, cât și maligne. Îndiferent de metoda chirurgicală utilizată, cel mai important moment este determinarea preoperatorie a rezecabilității, dar și a dereglărilor majore ale homeostaziei metabolice și a endotoxicozei, deoarece în aceste situații rezultatele tratamentului rămân a fi problematice. În acest scop în lumea medicală modernă, se apelează la diferite estimări bioumorale cu diferit grad de sensibilitate. În pofida diversității metodicilor contemporane de diagnostic folosite pentru aprecierea rezecabilității, intraoperator până la 30-40% pacienți sunt descoperiți a fi neoperabili. Insuccesul tratamentului chirurgical radical determină predominarea procedurilor de tratament paliativ, iar alegerea lor este dominată de opinii contraversate, ceea ce denotă actualitatea temei luate în cercetare.

Descrierea situației în domeniul de cercetare și identificarea problemei de cercetare.

Studiile recente ne demonstrează că la etapele copilăriei, cât și la diferite vârste, pot fi decelate formațiuni tumorale a căror punct de plecare și natură, în marea majoritate a cazurilor, este foarte dificil de precizat, în pofida perfecționării mijloacelor de explorare care a atins valori înalte la nivel global. Cercetările de specialitate au arătat că procesele tumorale la copii nu sunt în toate cazurile maligne, iar natura lor variază în raport cu vârsta și cu originea lor. Datele statistice relevă că în caz de îmbolnăvire copiii se spitalizează preponderent atunci când se asociază complicațiile sau în caz de metastazare, deci în faze depășite ale bolii, prezentând sindrom dur, mărirea abdomenului în dimensiuni, sau simptome de ocluzie intestinală, peritonită, etc.[1-4].

Morbiditatea prin ponderea crescută a formațiunilor patologice tumorale poate avea drept factori cauzali, cei ai mediului ambiant, geografici, genetici, familiali, profesionali, etc.

Studiile recente relevă că tacticile actuale de diagnostic, tratament, profilaxie necesită o evaluare cât mai atentă a stadiului bolii, o supraveghere și un control al stării de sănătate a copiilor cu un risc major de dezvoltare a formațiunilor tumorale [1], iar eficacitatea oricărui tratament depinde preponderent de precocitatea diagnosticului [5]. Prin urmare, strategiile actuale de tratament trebuie să fie cât mai aproape de realitate. Nu este suficient să cercetăm

numai tumora și relațiile ei cu alte organe, dar printre factorii deosebit de importanți sunt și prezența afecțiunilor concomitente, gravitatea lor, terenul biologic alterat al pacientului – elemente cheie în stabilirea nu doar a pronosticului, dar și în aprecierea invaziei ganglionilor limfatici, a gradului de afectare al altor structuri anatomo-topografice importante care ulterior vor determina tactica chirurgicală și tratamentul adecvat postoperator. În acest scop, un examen preoperator prin tehnici imagistice poate furniza date importante din punct de vedere a celor trei tipuri de evaluare a tumorilor.

Formațiunile tumorale la copii, în special cele abdominale, sunt dificil de diagnosticat din cauza că nu prezintă la debutul bolii semne clinice patognomonice, fapt ce se răsfrânge asupra precocității intervenției chirurgicale, perioadei postoperatorii, dar și asupra termenului de reabilitare la etapele finale ale maladiei. Totodată, dificultățile diagnosticului neoplasmelor cavității abdominale sunt cauzate de faptul, că aceste formațiuni un timp îndelungat evoluează fără a prezenta anumite modificări patologice care ar putea pune în gardă părinții și serviciul medical. Este demonstrat că la copii chiar și în stadiile avansate ale bolii, formațiunile tumorale localizate în cavitatea abdominală prezintă suficient spațiu pentru creșterea lor ulterioară și nu provoacă la debutul lor compresia organelor și țesuturilor adiacente. De menționat, că atunci când este suspectată o formațiune tumorală abdominală este necesar de a confirma prezența ei, de a interveni chirurgical de urgență, de a stabili gradul de rezecabilitate, caracterul ei și asocierea cu afectarea altor structuri anatomice adiacente [3].

Statisticile denotă că, în pofida utilizării pe larg a tehnologiilor avansate, tratamentul chirurgical al copiilor cu neoformațiuni și chisturi ale cavității abdominale rămâne o problemă actuală cu multe contraverse [5], iar eficacitatea tehnicilor de tratament medico-chirurgical este rezultatul unui diagnostic bine argumentat [6]. Referitor la abordul chirurgical, există și până în prezent subiecte care nu sunt elucidate complet și, deci, acest compartiment al chirurgiei pediatrice, în pofida succeselor obținute pe parcurs, rămâne în continuă discuție, atât în ceea ce privește diagnosticul patologiei în cauză, momentul oportun pentru intervenția chirurgicală, tehnica și abordul operator, cât și în ceea ce privește particularitățile etapei de recuperare postoperatorie funcțională și problema socială [5]. Cercetările din domeniu relevă, că la copii sunt departe de a fi soluționate problemele etiopatogeniei bolii, factorii de risc, dar și prezența și activitatea procesului inflamator. Sunt necesare studii cu referire la diagnosticul complex, multimodal, diferențial, a riscului de instalare a complicațiilor, dar și a morbidității postoperatorii. Astfel, aceste cerințe ne-au determinat să efectuăm un studiu multiplanic interdisciplinar în afecțiunile tumorale abdominale la copii cu vârsta de 0 -18 ani. Menționăm că în prezent nu există studii complexe, multidisciplinare, care ar permite elaborarea unui algoritm de diagnostic precoce pentru estimarea factorilor de risc nespecifici, markerilor tumorali, ai inflamației, progresării bolii, cât și aprecierea rolului lor în activitatea procesului patologic, de prognozare imediată și în timp al metastazelor, dar și în alegerea tehnicilor chirurgicale, stabilirea rezicabilității tumorale.

Scopul lucrării: Ameliorarea rezultatelor tratamentului medico-chirurgical, reducerea complicațiilor la pacienții cu formațiuni tumorale abdominale în baza datelor epidemiologice, clinice, imagistice, biochimice, histopatologice.

Obiectivele lucrării:

1. Analiza factorilor epidemiologici, structurii formațiunilor tumorale abdominale la copii în vârsta de 0-18 ani, cât și a particularităților clinico-evolutive și argumentarea noilor strategii de diagnostic și tratament.
2. Elaborarea și verificarea valorii informativ– diagnostice a metodelor clinico-paraclinice de examinare cu selectarea celor mai optimale pentru diferențierea anatomo-topografică,

patofiziologică și determinarea factorilor de risc în dezvoltarea complicațiilor, recidivelor, metastazelor la copii cu formațiuni tumorale abdominale.

3. Aprecierea comparativă a valorii diagnostice, a metodelor imagistice, a markerilor tumorali și ai inflamației, a rolului lor în argumentarea pregătirii preoperatorii, a tratamentului medico-chirurgical optimal în formațiunile tumorale abdominale la copii în dependență de vârstă, etapa clinico-evolutivă a bolii, caracterul complicațiilor și a comorbidităților.
4. A studia impactul particularităților morfopatologice în formațiunile tumorale abdominale la copii în baza metodelor imagistice, bacteriologice, patofiziologice și evaluarea indicațiilor, contraindicațiilor în selectarea tehnicilor chirurgicale în formațiunile tumorale abdominale la copii.
5. În baza studiului multimodal de argumentat și elaborat un algoritm de diagnostic, de tratament medico-chirurgical diferențiat în funcție de factorii de risc cauzali, etapa și caracterul clinico-evolutiv al bolii, complicațiile supraadăugate, comorbiditățile la copii cu formațiuni tumorale abdominale.

Noutatea științifică și originalitatea rezultatelor obținute. În premieră s-a evaluat activitatea markerilor biochimici special selectați în serul sangvin: TNF-a, IL-4, metabolismul proteic și lizozomal (proteina totală, MMM, SN, NAG), metabolismul glucidic (LDH, lactat), indicii peroxidării lipidice și a protecției antioxidante (DAM, PPOA, oxidul nitric, S-nitrozotiolii, arginaza, AAT - ABTS, ABTS - mioglobina, SH-grupe tiolice, GPO, GR, GL-6P-DH), fapt ce ne-a permis să evaluăm la toate etapele clinico-evolutive ale bolii prezența și intensitatea procesului inflamator, gradul de alterare al membranelor celulare, de citoliză, endotoxicoză și, ca rezultat, să elaborăm un algoritm de diagnostic și o tactică terapeutică diferențiată pre-, intra- și postoperatorie în formațiunile tumorale abdominale la copii.

Rezultatele cercetărilor multiplanice, complexe efectuate în studiul de față argumentează și completează cu date noi unele mecanisme patofiziologice, de diagnostic și tratament în formațiunile tumorale abdominale la copii. Datele obținute contribuie la argumentarea noilor viziuni cu referire la managementul medico-chirurgical, la rolul intervențiilor chirurgicale precoce, rata reducerii semnificative a duratei tratamentului în staționatul de chirurgie în afecțiunile tumorale luate în studiu.

Valoarea științifică și aplicativă a lucrării. Rezultatele cercetării completează studiile anterioare privind estimarea epidemiologică a formațiunilor abdominale la copii, stabilirea informativității metodelor de diagnostic, a unor indici clinico-imagistici, markeri biochimici, tumorali, fiziopatologici, histopatologici, histochimici cu elaborarea algoritmului de diagnostic și a unei metodologii pentru aprecierea diverselor intervenții chirurgicale direcționate spre argumentarea managementului optimal. A fost demonstrată importanța examenelor imagistice în prevenirea recidivelor, complicațiilor, morbidității postoperatorii și a deceselor la copii cu formațiuni tumorale abdominale. Au fost determinate particularitățile clinico-evolutive și paraclinice, precum și rolul investigațiilor special selectate în diagnosticul precoce a tumorilor abdominale la copii. A fost elaborat un algoritm de diagnostic și tratament al copiilor cu tumori abdominale în dependență de tipul, prezența sau lipsa complicațiilor, cât și prevenirea complicațiilor posibile, legate de patologia în cauză.

Implementarea rezultatelor științifice. În baza studiului dat au fost elaborate noi scheme de diagnostic, diagnostic diferențial, de tratament, de profilaxie a complicațiilor în formațiunile tumorale abdominale la copii. Rezultatele studiului au fost implementate în practica serviciilor chirurgicale, dar și în procesul didactic al Catedrei de chirurgie, ortopedie și anesteziologie pediatrică „Natalia Gheorghiu” și în programul de diagnostic și tratament al CNSPCP „acad. Natalia Gheorghiu”, Institutul Mamei și Copilului, pentru studenți, rezidenți USMF „Nicolae Testemițanu”.

Aprobarea rezultatelor cercetării. Rezultatele obținute în cadrul studiului au fost prezentate și discutate în următoarele foruri științifice: Lectura de iarnă cu tema: Probleme a bolilor oncologice. Chișinău, 24-28.01.2011; Conferința Științifico-Practică Zilele „acad. Natalia Gheorghiu”, Chișinău, 29 noiembrie 2012; Chișinău, 29 noiembrie 2015; 4 februarie 2015; 2016; Zilele Universității în secțiunea Sănătatea Mamei și copilului; Lectura de iarnă cu tema: Aspecte de diagnostic și tratament ale patologiei zonei hepato-pancreato-biliare. Metodologie didactică, 23-27.01.2012; Lectura de iarnă Ediția a XII-a Patologia chirurgicală a ficatului. Aspecte de diagnostic și tratament. Metodologie didactică 25-29 ianuarie 2016; Lectura de iarnă Ediția a XIII-a Profesor Pavel Bîtcă 90 ani. Chirurgia vasculară. Boală ulceroasă gastro-duodenală. Complicații postoperatorii în chirurgia abdominală. Metodologie didactică. 23-27 ianuarie 2017; Lectura de iarnă Edițiaa XVI-a. Patologie chirurgicală rară. Metodologie didactică 28-31 ianuarie 2020; Conferința Națională Științifico-Practică cu participare internațională "Medicina personalizată în diagnosticul și tratamentul complex al tumorilor la copii" 23-24 aprilie 2021; Congresul Național cu participare internațională al Asociației Române de Chirurgie pediatrică cu tematica: chirurgia pediatrică contemporană – noi frontiere, provocări, dileme. 10-11 decembrie 2021; Conferința cu participare internațională consacrată aniversării a 65 de ani a Chirurgiei pediatrice (1957-2022) și 20 de ani (2002-2022) de la fondarea Centrului Național Științifico-Practic de Chirurgie Pediatrică „acad. Natalia Gheorghiu” 29 noiembrie 2022; Conferința științifică națională cu participare internațională dedicată membrului de onoare al AȘM, prof. univ., ilustru chirurg Constantin Țîbîrnă, fondator al chirurgiei naționale "Chirurgia personalizată la adulți și copii – chirurgia viitorului" (anomalii congenitale, afecțiunile pretumorale, tumori benigne și maligne la copii", 24-25 martie 2022, Chișinău; Al XII-lea Congres al Asociației Chirurgilor „Nicolae Anestiadi” din R.Moldova (cu participare internațională). Chișinău, 23-25 septembrie 2015; Al XIII-lea Congres al Asociației Chirurgilor „Nicolae Anestiadi” și al III-lea Congres al Societății de Endoscopie, chirurgie miniminvasivă și Ultrasonografie „V.M. Guțu” din R.Moldova (cu participare internațională). Chișinău, 18-20 septembrie 2019; Al XIV-lea Congres Național cu participare internațională al Asociației Chirurgilor "Nicolae Anestiadi" și al IV-lea Congres al Societății de endoscopie, chirurgie miniminvasivă și ultrasonografie "V.M. Guțu" din R.Moldova cu genericul "Chirurgia modernă prin prisma progresului tehnologic" Formațiunile chistice abdominale la copii, 2023; Conferința Națională Științifico-Practică cu participare internațională dedicată ilustrului chirurg Gheorghe Țîbîrnă, prof. univ.,acad. al AȘM, fondator al Academiei de Științe Medicale din R.Moldova - "Tumorile la copii – problemă stringentă clinică și de sănătate publică: soluții pentru prezent și viitor" Chișinău, 16-17 iunie 2023; Conferința științifică anuală "Cercetarea în biomedicină și sănătate: calitate, excelență și performanță", 19-21 octombrie, 2022; Congresul Național de chirurgie 21-23 septembrie 2023.

Publicații la tema tezei. La tema tezei au fost publicate 51 lucrări științifice, dintre care 2 articole în reviste științifice *din bazele de date Web of Science și SCOPUS* cu **IF**, 2 articole în reviste științifice din străinătate, 2 articole în reviste științifice categoria A, 10 articole în reviste științifice categoria B, 24 în reviste științifice de categoria C, 6 articole în lucrările conferințelor științifice naționale cu participare internațională, inclusiv 2 publicații fără coautori, 8 publicații științifice în materialele conferințelor și congreselor științifice internaționale din țară și de peste hotare, 4 manuale, 1 ghid metodic, 2 îndrumări metodice, 2 protocoale clinice naționale, 1 stend la Catedra de chirurgie, ortopedie și anesteziologie pediatrică “acad.Natalia Gheorghiu”.

Volumul și structura tezei. Teza este expusă pe 222 de pagini text electronic (155 de pagini de text de bază) și include introducere, reviuul literaturii, 4 capitole ale cercetărilor proprii,

concluzii generale și recomandări practice. Bibliografia conține 200 surse științifice. Lucrarea este ilustrată cu 11 tabele, 150 figuri și 8 anexe.

Cuvinte cheie: copil, abdomen, formațiuni tumorale, chist, diagnostic paraclinic, markeri biochimici, tratament chirurgical.

CONȚINUTUL TEZEI

În **introducere** este argumentată actualitatea și importanța problemei luate în cercetare, sunt descrise scopul, obiectivele cercetării, noutatea științifică și originalitatea rezultatelor obținute, valoarea științifică și aplicativă a lucrării, aprobarea rezultatelor științifice obținute și sumarul compartimentelor tezei.

1. CARACTERISTICA DE ANSAMBLU AL FORMAȚIUNILOR TUMORALE ABDOMINALE LA COPIL

Capitolul 1 constituie o sinteză a celor mai relevante publicații care reflectă informații detaliate referitor la etiopatogenia formațiunilor tumorale abdominale, rolul diagnosticului precoce, date contemporane de diagnostic, diagnostic diferențial, de tratament la copii cu formațiuni tumorale abdominale. Conform datelor literaturii de specialitate, cercetările actuale în domeniu sunt orientate spre un diagnostic precoce și în marea majoritate a cazurilor înaintea apariției complicațiilor. Astfel, sunt necesare studii aprofundate referitor la factorii de risc în dezvoltarea formațiunilor tumorale abdominale la copii, cât și elaborarea unui algoritm de diagnostic precoce în această patologie. Reviul analitic prezentat în lucrare include cercetările din domeniu pe problema dată.

2. CARACTERISTICA MATERIALULUI CLINIC ȘI A METODELOR DE CERCETARE

Desing-ul general al cercetării. În vederea cercetării factorilor de risc, a etiopatogeniei formațiunilor tumorale abdominale s-a proiectat un studiu transversal descriptiv, care prevede următoarele etape consecutive: 1. Elaborarea planului general de cercetare cu documentarea științifică în domeniu, determinarea scopului și a obiectivelor de cercetare și aprecierea volumului și perioadei de studiu. 2. Acumularea materialului de cercetare (selectarea bolnavilor, elaborarea și completarea chestionarelor, examenarea clinică, de laborator și imagistică). 3. Analiza rezultatelor obținute. 4. Evaluarea rezultatelor obținute cu formularea concluziilor și recomandărilor. Metodologia cercetării de față constă în determinarea frecvenței diferitor tipuri de formațiuni tumorale abdominale (chistice și solide: tumori benigne și maligne) la copii în dependență de vârstă, cât și localizarea anatomo-topografică, particularitățile evolutive, paraclinice (imagistice, bacteriologice, etc.) și elaborarea tacticii optime a conduitei medico-chirurgicale.

Criterii de includere în studiu: 1. Copii cu vârsta 0 - 18 ani. 2. Pacienți cu chisturi ale organelor abdominale neparazitare și care nu au fost rezolvați sub tratamentul conservator. Pacienți cu tumori abdominale atât benigne cât și maligne. 4. Pacienții cu formațiuni abdominale, care au asociat complicații, inclusiv: ocluzia intestinală, torsiune de organ, supurare, ruperea sau descompunerea formațiunilor tumorale, etc.

Criterii de excludere din studiu: 1. Copii cu vârsta mai mare de 18 ani. 2. Pacienți cu chisturi ovariene funcționale, care au răspuns la tratament conservator. 3. Pacienți cu chisturi parazitare. 4. Pacienți care au refuzat tratament chirurgical din diferite motive. 5. Pacienți care au necesitat tratament chimioterapic preventiv și au refuzat tratamentul chirurgical.

Caracteristica materialului clinic. Lucrarea prezintă o analiză complexă prospectivă a eșantionului constituit din 197 pacienți rezolvați chirurgical cu formațiuni tumorale abdominale (chistice și solide: tumori benigne și maligne) în perioada anilor 2011-2022 în

cadrul CNȘPCP „acad. Natalia Gheorghiu” IMSP Institutul Mamei și Copilului. Pacienții au fost evaluați prin examen clinico-anamnetic, funcțional, paraclinic și prin tehnici special selectate. Metodele convenționale de diagnostic utilizate au fost cele imagistice, bacteriologice, patomorfologice, imunohistochimice, uzuale de laborator: hemoleucograma, probele funcționale hepatice, proteina C-reactivă, ureea, creatinina, glucoza, lipidograma, examenul sumar al urinei, cât și markerii biochimici ai inflamației și markerii tumorali. Analiza prospectivă a fișelor de observație a fost efectuată la 75 pacienți cu formațiuni tumorale chistice cu localizare în ficat, splină, mezoul intestinal, anexele uterine, la 36 – cu tumori benigne, cu localizare gastrică, hepatică, mezou intestinal, anexe uterine, retroperitoneale și la 86 – cu tumori maligne, cu localizare în ficat, mezoul intestinal, oment, spațiul retroperitoneal. Menționăm, că pacienții cu formațiuni tumorale chistice parazitare, tumori renale și formațiuni chistice renale suspecți la momentul internării nu au fost incluși în studiu.

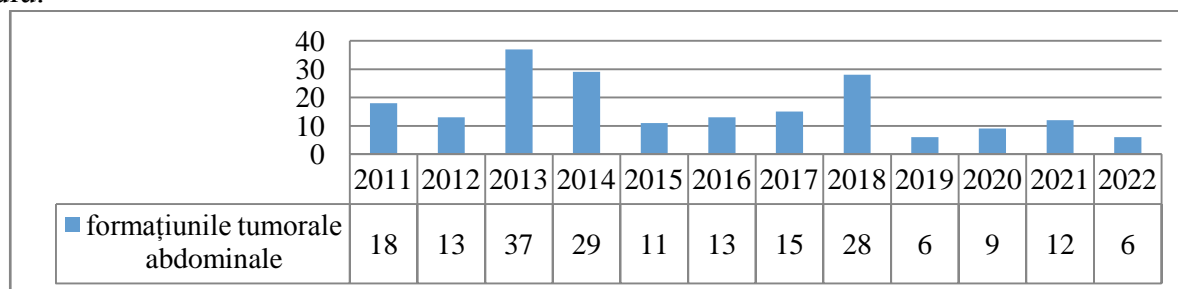


Figura 1. Dinamica morbidității prin formațiuni tumorale abdominale la copii (aa. 2011-2022)

Dinamica morbidității prin formațiuni tumorale abdominale la copii pe aa. 2011-2022 în R.Moldova, este prezentată în Figura 1. Cea mai înaltă morbiditate în R.Moldova a tumorilor abdominale la copii s-a înregistrat în aa. 2013, 2014, 2018 și mai mică în 2019 și 2022.

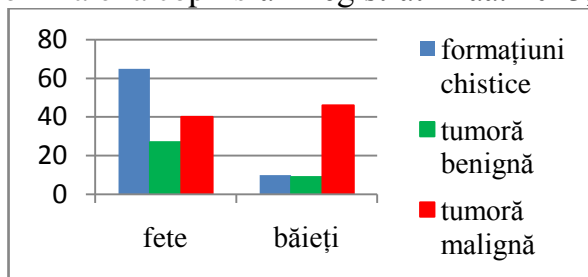


Figura 2. Repartiția pacienților după apartenența de sex

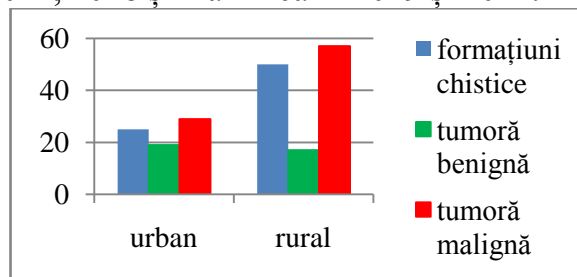


Figura 3. Repartiția pacienților după mediul de trai

Datele studiului propriu au demonstrat, că formațiunile tumorale solide au constituit 122 (61,9%; ÎI 95% [55,1-68,7]) cazuri, inclusiv 86 pacienți (43,7%; ÎI 95% [36,7-50,6]) cu formațiuni tumorale maligne, 36 (18,3%; ÎI 95% [12,9-23,7]) – benigne și 75 (38,1%; ÎI 95% [31,3-44,9]) – formațiuni tumorale chistice. În eșantionul studiat au predominat pacienți de sex feminin. Este necesar de concretizat ca în formațiunile tumorale chistice și tumorile benigne au predominat fete, pe când în tumorile maligne - băieți (Figura 2). După mediul de trai au predominat pacienții din mediu rural, cu o incidență urban/rural 1:1,7 (Figura 3).

Pentru a verifica relațiile dintre grupurile de vârstă și numărul de formațiuni tumorale chistice, benigne sau maligne, pacienții luați în studiu au fost repartizați conform Age Stages Defined According to NICHD Pediatric Terminology (2011) în următoarele grupuri: 0-28 zile, 28 zile-1an, 1-2 ani, 2-5 ani, 6-11ani și 12-18 ani.

Datele obținute relevă, că în grupul de vârstă 12 - 18 ani au fost 65 pacienți (33,0%; ÎI 95% [26,4-39,6]), inclusiv 36 pacienți cu formațiuni chistice (18,3%; ÎI 95% [12,9-23,7]), 16

pacienți cu tumori benigne (8,1%; ÎI 95% [4,3-11,9]), 13 pacienți cu tumori maligne (6,6%; ÎI 95% [3,1-10,1]).

Copii în grupul de vârstă 6-11 ani au fost 51 (25,9%; ÎI 95% [11,2-91,6]), dintre care 22(11,2%; ÎI 95% [6,8-15,6]) au prezentat formațiuni chistice, 10 copii (5,1%; ÎI 95% [2,0-8,1]) au prezentat tumori benigne și 19 copii (9,6%; ÎI 95% [5,5-13,8]) au prezentat tumori maligne.

În grupul de vârstă 2-5 ani au fost 38 (19,3%; ÎI 95% [13,8-24,8]) pacienți, dintre care 24 (12,2%; ÎI 95% [7,6-16,8]) au fost diagnosticați cu tumori maligne, 11 (5,6%; ÎI 95% [2,4-8,8]) cu formațiuni chistice și 3 (1,5%; ÎI 95% [0,0-3,2]) cu tumori benigne.

Pacienți de vârstă 1-2 ani au fost 19 (9,6%; ÎI 95% [5,5-13,8]), majoritatea dintre care la 15 (7,6%; ÎI 95% [3,9-11,3]) s-au decelat tumori maligne, la 3 (1,5%; ÎI 95% [0,0-3,2]) chisturi și la un pacient (0,5%; ÎI 95% [0,0-1,5]) tumoră benignă.

În grupul de vârstă 29 zile–1 an au fost 19 (9,6%; ÎI 95% [5,5-13,8]) pacienți și prin ei au predominat cei cu tumori maligne 14 (7,1%; ÎI 95% [3,5-10,7]), iar alți 5 (2,5%; ÎI 95% [0,3-4,7]) au prezentat tumori benigne.

Nounăscuți – 5 (2,5%; ÎI 95% [0,3-4,7]) pacienți, 3 (1,5%; ÎI 95% [0,0-3,2]) au prezentat chisturi și câte 1 (0,5%; ÎI 95% [0,0-1,5]) tumori maligne și benigne.

Conform caracteristicilor anatomo-topografice ale zonei afectate, tumorile abdominale au avut următoarele localizări: splina, mezoul intestinal și omentul, stomacul, ficatul, organelle pelviene, spațiul retroperitoneal, etc. Au predominat copiii cu localizare retroperitoneală în lotul I - 45 (36,9%; ÎI 95% [28,3-45,4]) pacienți, în lotul II formațiunile au avut sediu pelvian – 44 pacienți (58,7%; ÎI 95% [47,5-69,8]).

În afectarea tumorală a splinei au predominat chisturile, prezente la 16 (8,1%; ÎI 95% [4,3-11,9]) pacienți și la 4 (2,0%; ÎI 95% [0,1-4,0]) pacienți s-au decelat tumori solide benigne.

În formațiunile tumorale cu localizare în mezou și oment , au predominat tumorile solide maligne–19 (9,6%; ÎI 95% [5,5-13,8]) pacienți, iar la 13 (6,6%; ÎI 95% [3,1-10,1]) pacienți s-au decelat formațiuni chistice.

La nivelul ficatului au predominat formațiunile tumorale solide – 15 (7,6%; ÎI 95% [3,9-11,3]) pacienți, la 12 (6,1%; ÎI 95% [2,8-9,4]) s-au diagnosticat tumori solide maligne, iar la 3 (1,5%; ÎI 95% [0,0-3,2]) tumori benigne.

Rezultatele de evaluare a repartiției bolnavilor cu formațiuni tumorale abdominale după durata bolii până la adresarea la medic sunt reflectate în Figura 4.

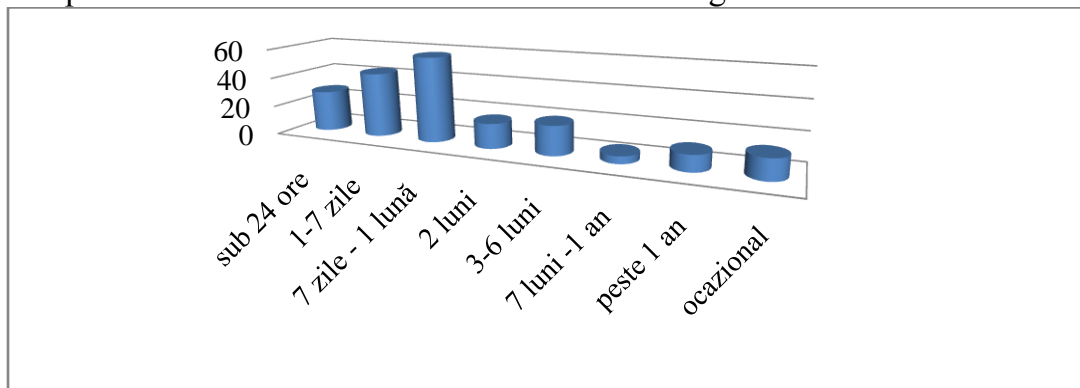


Figura 4. Repartiția bolnavilor cu formațiuni tumorale abdominale după durata bolii până la adresarea la medic

Remarcăm, că conform datelor obținute, cu intervalul sub 24 ore au fost internați 28 (14,2%; ÎI 95% [9,3-19,1]) copii; cu intervalul 1 -7 zile - 44 (22,3%; ÎI 95% [16,5-28,2]); 7 zile - o lună – 58 (29,4%; ÎI 95% [23,1-35,8]); 2 luni – 17 (8,6%; ÎI 95% [4,7-12,6]); 2-6 luni – 20 (10,2%; ÎI 95% [5,9-14,4]); 7 luni – 1 an – 5 (2,5%; ÎI 95% [0,3-4,7]); mai mult de 1 an –

11 (5,6%; Î 95% [2,4-8,8]); formațiuni depistate ocazional (în timpul adresării pentru alte motive sau la un examen de rutină sau intrauterin) – 14 (7,1%; Î 95% [3,5-10,7]) copii. Astfel, au predominat pacienții din grupurile de vârstă 1-7 și 7 zile - o lună.

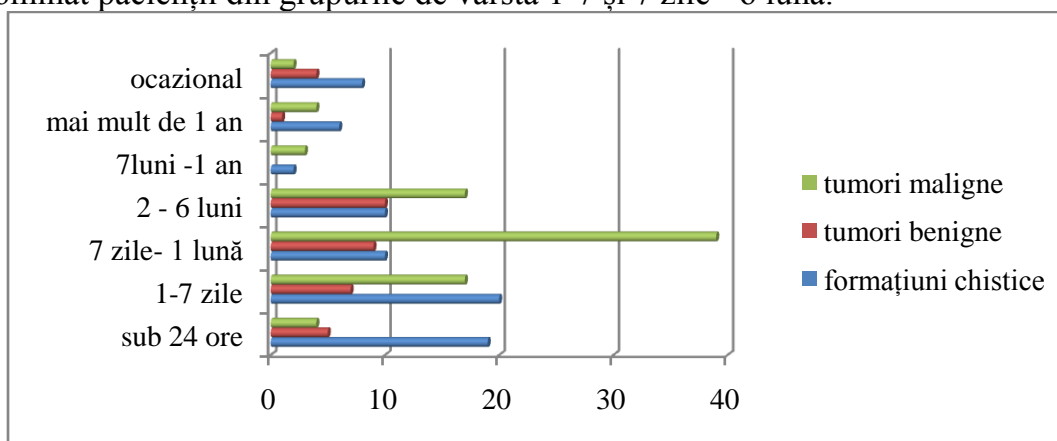


Figura 5. Repartiția pacienților conform timpului de adresare la medic

Debutul clinic al afecțiunilor tumorale în raport cu momentul adresării pacientului în chirurgia pediatrică a fost următorul: 28 (14,2%; Î 95% [9,3-19,1]) pacienți au fost internați în staționar în primele 24 ore de la debutul manifestărilor clinice, 44 (22,3%; Î 95% [16,5-28,5]) au fost spitalizați la 1 -7 zile de la debutul bolii, 58 (29,4%; Î 95% [23,1-35,8]) la 7 zile–1 lună, 37 (18,8%; Î 95% [13,3-24,2]) la 2-6 luni, 5 (2,5%; Î 95% [0,3-4,7]) la 7 luni - 1an, 11 (5,6%; Î 95% [2,4-8,8]) mai mult de 1 an după primele semne suspecte pentru prezența unei formațiuni tumorale adominale, 14 (7,1%; Î 95% [3,5-10,7]) au fost diagnosticați ocazional, în timpul examinării de rutină prin ecografie abdominală pentru alte diagnostice, inclusiv intrauterin, antenatal numai 2 (1,0%; Î 95% [0,0-2,4]) pacienți (Figura 5).

Repartiția pacienților cu formațiuni tumorale chistice abdominale după timpul de la debutul bolii până la adresarea la chirurgul pediatru este prezentată în Tabelul 1. Datele obținute denotă că timpul de la debutul bolii până la adresarea la chirurgul pediatru pentru pacienții cu chiste abdominale a constituit în 25,3% cazuri sub 24 ore; în 26,7% din cazuri 7 zile; în câte 13,3% –de la 7 zile până la o lună și de la 2 - 6 luni; 8% din pacienți s-au adresat la medic peste un an după apariția primelor simptome sau patologia a fost depistată ocazional în timpul examinării de rutină; 2,7% au fost diagnosticați în timpul examinării de rutină a uterului gravid.

În grupul pacienților cu formațiuni tumorale chistice, în stare generală de gravitate medie au fost internați 46 (61,3%; Î 95% [50,3-72,4]) pacienți, dintre care 30 (40,0%; Î 95% [28,9-51,1]) diagnosticați cu formațiuni chistice pelviene, 9 (12,0%; Î 95% [4,6-19,4]) cu formațiuni chistice ale mezoului, 6 (8,0%; Î 95% [1,9-14,1]) cu formațiuni chistice lienale și un (1,3%; Î 95% [0,0-3,9]) pacient cu o formațiune chistică hepatică (Figura 6).

O stare generală satisfăcătoare au prezentat la internare 17 (22,7%; Î 95% [13,2-32,1]) pacienți, inclusiv: 10 (13,3%; Î 95% [5,6-21,0]) cu formațiuni chistice lienale, 5 (6,7%; Î 95% [1,0-12,3]) cu formațiuni chistice pelviene și câte 1 (1,3%; Î 95% [0,0-3,9]) copil cu formațiuni chistice hepatice și ale mezoului. În stare generală gravă au fost internați 10 (13,3%; Î 95% [5,6-21,0]) pacienți cu formațiuni chistice, dintre care 7 (9,3%; Î 95% [2,7-15,9]) prezentau formațiuni chistice lienale, 3 (4,0%; Î 95% [0,0-8,4]) formațiuni chistice ale mezoului. În stare generală foarte gravă au fost internați 2 (2,7%; Î 95% [0,0-6,3]) pacienți (2,7%), la ambii tumora avea sediu în loja pelvină.

Tabelul 1. Repartiția pacienților cu formațiuni tumorale chistice abdominale după timpul de la debutul bolii până la adresarea la chirurgul pediatru

	Abs.	P, %	Î 95%
Sub 24 ore	19	25,3	15,5-35,2
7 zile	20	26,7	16,7-36,7
7 zile-o lună	10	13,3	5,6-21,0
2- 6 luni	10	13,3	5,6-21,0
7 luni -1 an	2	2,7	0,0-6,3
Peste 1 an	6	8,0	1,9-14,1
Ocazional	6	8,0	1,9-14,1
Examen intrauterin	2	2,7	0,0-6,3

În grupul tumorilor benigne, în stare generală de gravitate medie au fost internați 24 (66,7%; Î 95% [51,3-82,1]) pacienți, inclusiv 14 (38,9-23,0-54,8%; Î 95%) au fost diagnosticați cu tumori benigne cu sediu pelvian, 7 (19,4%; Î 95% [6,5-32,4]) cu sediu retroperitoneal, 2 (5,6%; Î 95% [0,0-13,0]) cu sediu lienal, 1 (2,8%; Î 95% [0,0-8,1]) cu sediu gastric. În stare generală satisfăcătoare s-au internat 6 (16,7%; Î 95% [4,5-28,8]) pacienți, dintre care câte 2 (5,6%; Î 95% [0,0-13,0]) copii diagnosticați cu tumori benigne cu sediu lienal și pelvian, câte 1 (2,8%; Î 95% [0,0-8,1]) cu sediu hepatic și retroperitoneal. În stare generală gravă au fost 4 (11,1%; Î 95% [0,8-21,4]) pacienți, inclusiv 2 (5,6%; Î 95% [0,0-13,0]) au prezentat patologii cu sediu pelvian, câte 1 (2,8%; Î 95% [0,0-8,1]) sediu gastric și hepatic. În stare generală foarte gravă au fost internați 4 (5,6%; Î 95% [0,0-13,0]) pacienți, câte unul (2,8%; Î 95% [0,0-8,1]) cu sediu hepatic și altul – pelvian (Figura 7, 8).

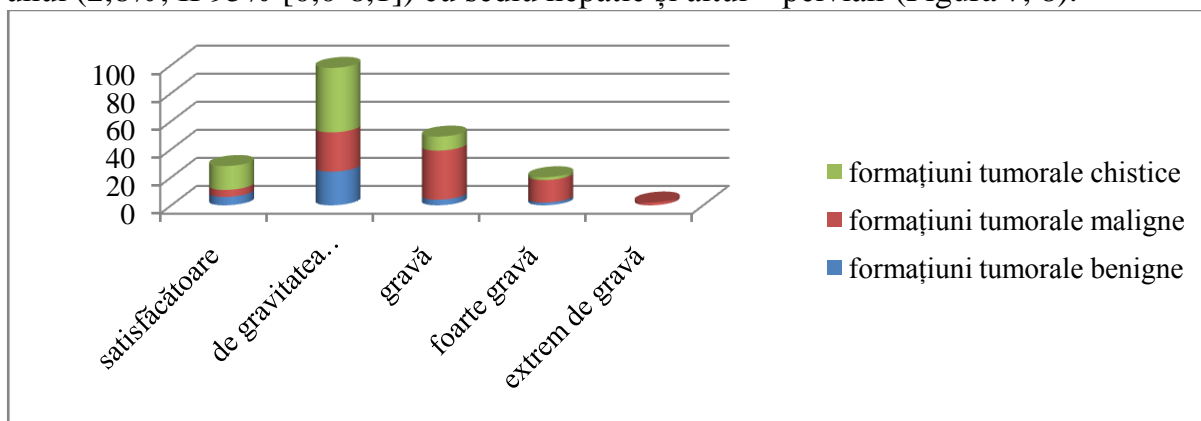


Figura 6. Repartiția pacienților cu formațiuni tumorale abdominale (solide: benigne și maligne și chistice) după starea generală la internare

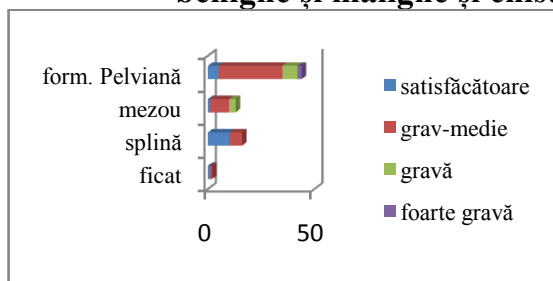


Figura 7. Repartiția pacienților cu formațiuni tumorale abdominale chistice conform stării generale la internare

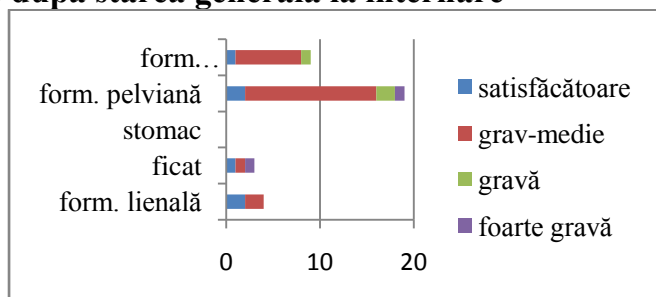


Figura 8. Repartiția pacienților cu tumori abdominale benigne conform stării generale la internare

În grupul tumorilor maligne, 35 (40,7%; Î 95% [30,3-51,1]) pacienți au fost internați în stare generală gravă, inclusiv 14 (16,3%; Î 95% [8,5-24,1]) au prezentat tumori

retroperitoneale, 9 (10,5%; Î 95% [4,0-16,9]) – limfoame abdominale, 5 (5,8%; Î 95% [0,9-10,8]) – tumori hepatice, 4 (4,7%; Î 95% [0,2-9,1]) – tumori maligne difuze, 3 (3,5%; Î 95% [0,0-7,4]) – tumori pelviene.

Repartiția pacienților cu tumori abdominale maligne după starea generală la internare este reflectată în Figura 9.

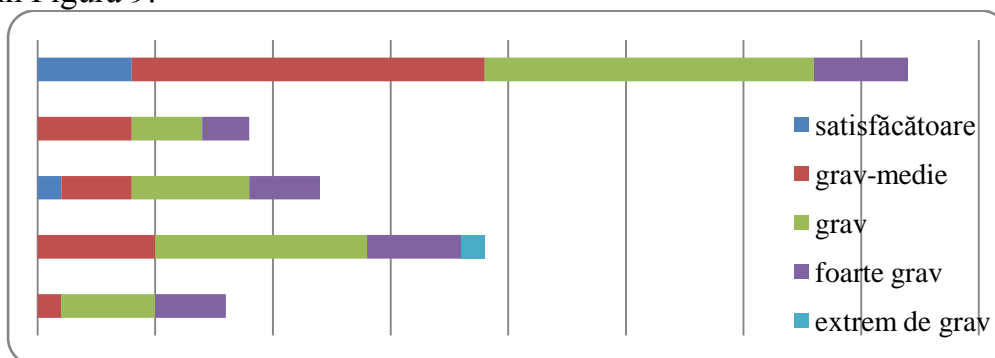


Figura 9. Repartiția pacienților cu tumori abdominale maligne după starea generală la internare

Din datele prezentate, după cum reiese, starea generală de gravitate medie au prezentat la internare 28 (32,6%; Î 95% [22,7-42,5]) pacienți, inclusiv 15 (17,4%; Î 95% [9,4-25,5]) – cu tumori retroperitoneale, 5 (5,8%; Î 95% [0,9-10,8]) – cu limfoame, 4 (4,7%; Î 95% [0,2-9,1]) – cu tumori pelviene, 3 (3,5%; Î 95% [0,0-7,4]) – cu tumori hepatice, unul (1,2%; Î 95% [0,0-3,4]) – cu tumoră malignă difuză. În stare generală satisfăcătoare au fost internați 5 (5,8%; Î 95% [0,9-10,8]) pacienți, inclusiv 4 (4,7%; Î 95% [0,2-9,1]) – cu tumori retroperitoneale și unu (1,2%; Î 95% [0,0-3,4]) - cu tumoră hepatică. În stare generală foarte gravă au fost internați 16 (18,6%; Î 95% [10,4-26,8]) pacienți, dintre care câte 4 (4,7%; Î 95% [0,2-9,1]) – cu tumori retroperitoneale și limfoame, câte 3 (3,5%; Î 95% [0,0-7,4]) – cu tumori hepatice și maligne difuze, 2 (2,3%; Î 95% [0,9-5,5]) – cu tumori pelviene. În stare generală extrem de gravă au fost internați 2 (2,3%; Î 95% [0,9-5,5]) pacienți, câte unul (1,2%; Î 95% [0,0-3,4]) – cu tumoră pelviană și limfom.

Prezentul studiu a demonstrat, că starea generală a copilului la internare a fost în concordanță cu tipul morfopatologic al formațiunilor tumorale abdominale, cu caracterul complicațiilor depistate la momentul internării (peritonită, ocluzie intestinală, sindrom algic abdominal). La unii pacienți, formațiunea tumorală malignă a prezentat un debut asimptomatic.

Toți pacienți incluși în studiu au fost rezolvați chirurgical, iar tehnicile chirurgicale au fost diferențiate, adaptate particularităților clinico-evolutive ale cazului, ținându-se cont de localizarea și extinderea formațiunii tumorale. Marea majoritate a intervențiilor chirurgicale a prezentat risc major anestezico-chirurgical de gradul II, III, IV, fapt ce a necesitat o asigurare adecvată a pregătirii preoperatorii atât generală, cât și limitrof maximal efectivă.

Pacienții luați în cercetare au prezentat afecțiuni concomitente ca pneumonie, bronșiolită, bronșită, gastroduodenite, reflux duodenogastral, ulcer duodenal, hemoragie gastrică, pielonefrită cronică, chist renal, hidrocel, dedublarea incompletă renală, agenezie renală, hematom suprarenal, dischinezie biliară, calcul al vezicii biliare, pancreatita cronică, sindrom convulsiv, nev, polichistoză ovariană, hernie ombilicală, dermatita, boala von Willebrand, trombocitopenie, boala Down, coxa valga, cât și anomalii congenitale asociate ale cordului, renale, bronhopulmonare, SNC, etc.

Studiul a inclus următoarele examinări și tactici medico-chirurgicale:

1. Protocolul de investigații a inclus examenul obiectiv și clinic
2. Evaluarea marcherilor biochimici (indici biochimici uzuali și markeri special selectați)

3. Explorări imagistice: ecografie abdominală, renală, radiografia abdominală panoramică, CT/RMN abdominală și a spațiului retroperitoneal, pelvin cu angiografie (contrastare intravenoasă), radiografia tractului digestiv cu contrastare (masa bariatată), irigografie, scintigrafia hepatică, renală, pulmonară, osoasă (după caz), radiografia toracică, EGDS
4. Examenul morfofopatologic și imunohistochimic
5. Examenul citologic (după caz)
6. Puncția sternală (după caz)
7. Examenul bacteriologic
8. Analiza statistică a rezultatelor

Ecografia abdominală a fost utilizată ca metodă screening- tehnică de primă intenție la toți pacienții luați în cercetare. Prin imagistica dată au fost decelate formațiuni tumorale abdominale, fiind obținute imagini dinamice atât în afecțiunile chistice cât și în cele solide.

Au fost stabilite dimensiunile formațiunilor depistate, organul afectat, posibilele complicații, în special ascita-peritonita. Ecografia abdominală a fost efectuată în 96,9% din cazuri și la 62% dintre ei a fost stabilit sediul formațiunii tumorale abdominale. Ecografia sistemului reno-urinar a fost efectuată în 63,5% din cazuri (Figura 10).

Radiografia abdominală simplă, pe gol a permis de a suspecta prezența formațiunilor tumorale, cât și starea organelor învecinate (a anselor intestinale, stomacului, etc.), a complicațiilor, în special, ocluzia intestinală, ascita-peritonita sau peritonita. La pacienții cu neuroblastoame, teratoame, tumori germinogene, hemangiom hepatic prin evaluarea imagistică au fost decelate calcificate. La copii cu formațiuni tumorale hepatice s-a decelat mărirea ficatului, cât și modificări de configurație, opacități ovale cu extindere extrahepatică. Au fost obținute date concludente referitor la gradul de deplasare gastrică, a intestinului, rinichiului, compresia unghiului drept al colonului (în localizarea tumorii în lobul drept), alungirea segmentului abdominal al stomacului, umbra suprapusă pe fundul gastric, prezența calcificatelor. La 48% din pacienți imagistic s-a evaluat tranzitul intestinal cu masă baritată, fapt ce a permis de a suspecta prezența formațiunilor tumorale abdominale. La 80% din pacienți a fost efectuată radiografia panoramică toraco-abdominală în ortostatism. Radiografia toracelui a prezentat metastaze pulmonare la pacienți cu formațiuni tumorale solide maligne, revărsat pleural malign, cât și starea plămânilor, cordului, organelor mediastinale, etc.

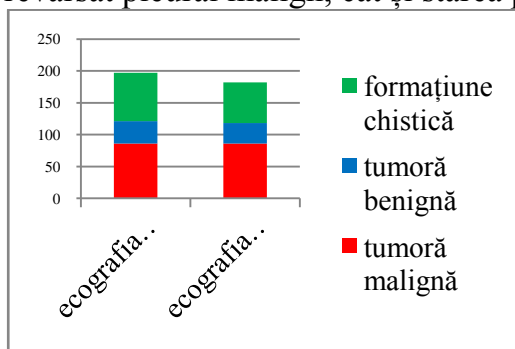


Figura 10. Rezultatele ecografiei abdominale și renourinare la copii

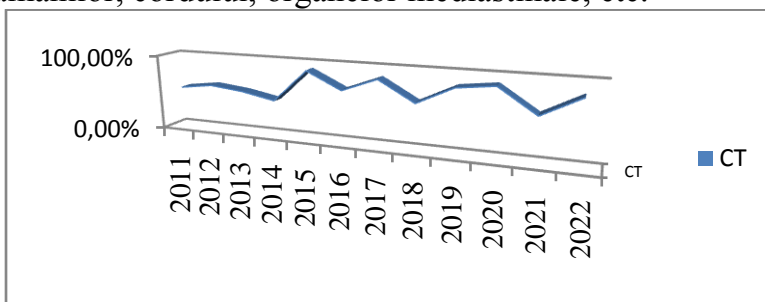


Figura 11. Frecvența efectuării CT la copiii incluși în studiu în perioada aa. 2011-2022

La 31 pacienți cu vârsta 0-6 ani cu probleme dificile de examinare ca necooperarea pacientului, prezența tabloului clinic manifest, stabilit prin durere locală, dar și vecinătatea formațiunilor date cu elemente anatomice bogat aerate sau vascularizate, fapt ce a condus la un diagnostic fals pozitiv, au fost necesare investigații imagistice suplimentare - CT sau RMN cu vasografie (Figura 11). În cercetările imagistice a fost utilizat preparatul radiofarmaceutic cu macroagregatul de albumină, marcat cu Tc-99.

Computer-tomografia (CT) spiralată multisețională și rezonanță magnetică nucleară (RMN) ne-a permis de a stabili organul afectat, dimensiunile tumorii, localizarea topografică, gradul de afectare al organelor și vaselor magistrale învecinate. La unii pacienți a fost posibilă chiar și suspectarea formei histologice a tumorii, dar și diferențierea formațiunilor chistice de cele solide, s-au identificat incluziuni gazoase, lipide, calcinate. Starea capsulei formațiunii tumorale ne-a permis de a aprecia gradul de invazie și de infiltrație tumorală. Prin CT cu angiografie a fost decelată starea ganglionilor limfatici, dimensiunile și forma lor, a vaselor sangvine magistrale, gradul de vascularizare a formațiunii tumorale. Analizând frecvența efectuării CT în funcție de anul internării, menționăm că în primii 4 ani ai studiului acest indice a constituit 55,6%, pe când în următorii 4 ani frecvența a fost în creștere - 76,8% și în ultimii 4 ani -78,5% (Figura 11).

Evaluarea radioizotopică s-a efectuat cu aparatul Gamma-camera xRing/R Budapesta, firma Medison. Prin scintigrafia hepatică s-au decelat zone suspecte cu formațiuni tumorale, preponderent intrahepatice, dar și starea țesutului hepatic. Totodată, au fost diagnosticate localizarea, mărimea, forma modificată a organului afectat, tipul defectului de umplere, circulația sangvină scăzută sau absentă. Menționăm, că metoda izotopică a avut o specificitate relativ scăzută, deoarece nu a permis de a face diferențierea dintre formațiunile solide și cele chistice. Scintigrafia pulmonară a avut un rol important în depistarea metastazelor pulmonare, dar și a celor osoase.

Endoscopia tractului digestiv ne-a permis să diagnosticăm prezența sau absența refluxului duodeno-gastro-esofagian, leziunile esofagiene, gastrice, duodenale, să identificăm prezența formațiunilor tumorale la nivelul segmentului digestiv examinat, fapt ce a permis obținerea materialului bioptic pentru examenul histopatologic.

În cadrul pregătirii pentru intervenția chirurgicală, în mod programat s-a efectuat *electrocardiografia (ECG)* la 99 copii (50,3%; ÎI 95% [43,3-57,2]). La 46 (23,4%; ÎI 95% [17,4-29,3]) pacienți s-a efectuat ecocardiografia pentru concretizarea stării cordului, iar majoritatea dintre ei au fost suspectați pentru prezenta unei formațiuni tumorale solide – 38 (19,3%; ÎI 95% [13,8-24,8]) copii și 8 (4,1%; ÎI 95% [1,3-6,8]) – pentru formațiuni tumorale chistice intraabdominale. În studiul dat au fost evaluate și confirmate particularitățile clinice a modificărilor biochimice, genetice, imunohistochimice, bacteriologice în diagnosticul formațiunilor tumorale abdominale la copii.

Examinările uzuale de laborator au fost efectuate la 197 pacienți (100%), fiind evaluată hemoleucograma la 146 (74,1%; ÎI 95% [68,0-80,2]) pacienți; în scopul determinării prezenței sau lipsei procesului inflamator în sistemul renourinar a fost efectuat examenul sumar al urinei: la 178 (90,4%; ÎI 95% [86,2-94,5]) – au fost evaluați markerii biochimici serici usuali, care a inclus evaluarea proteinei totale, probelor funcției renale (ureea și creatinina). Pentru stabilirea stării rinichilor – în cazurile în care se suspecta implicarea în procesul tumoral a rinichilor sau afectarea lor secundară în prezența formațiunilor tumorale intraabdominale s-a efectuat CT sau RMN cu vasografie pentru vizualizarea mai detaliată a formațiunii tumorale abdominale, precum și evaluarea probelor hepatice (bilirubina totală și fracțiile ei, ALT, AST) - metode importante în diagnosticarea formațiunilor tumorale hepatice, având ca scop aprecierea stării funcționale hepatice la momentul diagnosticării și pentru evaluarea lor în dinamică în contextul pregătirii preoperatorii, dar și selectării tehnicii anesteziei, tacticii chirurgicale și a evoluției post-operatorii, cât și ionograma, coagulograma, determinarea grupei sangvine și factorului Rh.

Aprecierea intensității reacțiilor de oxidare cu radicali liberi în probele biologice s-a efectuat prin dozarea principalilor indicatori ai stresului oxidativ și ai protecției antioxidante. Nivelul DAM s-a dozat conform metodei descrise de Atasayar S., et al.(2004), cu modificări

[7]. Dozarea NO în proba de cercetat s-a efectuat conform procedurii descris de Метельская В.А., Туманова Н.Г.(2005), cu modificări [7]. Determinarea nivelului PPOA s-a efectuat conform metodei descrise de Hong Yan Li, et al. (2007), cu modificări [7].

Aprecierea statusului antioxidant a fost efectuată prin determinarea activității antioxidante totale (AAT) - metoda cu ABTS[AAT-ABTS] conform procedurii descris de Re R., et al. (1999) și Pellegrini N., et al (1999), cu modificări [7] și prin metoda cu mioglobina [AAT- mioglobina] conform procedurii descris de Miller NJ, Rice-Evans CA (1997).

Evaluarea verigii enzimatică a sistemului antioxidant s-a efectuat prin determinarea activității glutatiónreductazei (GR), glucozo-6-fosfat dehidrogenazei (GL-6P-DH), glutatión peroxidazei (GPO), conform procedurii descris de Кулинский В.И., et al.(2007), cu modificări [7].

Determinarea conținutului de grupări tiolice ale proteinelor s-a estimat conform procedurii descris de Ellman G. L. (1959) cu modificări [7].

Evaluarea LDH și acidului lactic (lactat) a fost efectuată în baza kitului standard al companiei ELITech (Franța) conform instrucțiunilor tehnice anexate.

Metode de prelucrare statistică a rezultatelor obținute

Prelucrarea statistică a rezultatelor investigațiilor biochimice s-a efectuat utilizând pachetul software SPSS (Statistical Package for the Social Sciences), versiunea 23.0. Datele obținute au fost calculate prin utilizarea statisticilor descriptive (media, mediana, abaterea standard, media erorii standard, abaterea intercuartilică (valoarea minimă și maximă), extremele s-au identificat prin estimarea scorurilor „z”. Estimarea mărimii efectului, s-a apreciat prin „semnificația statistică”. Valoarea $p < 0,05$ obținută la compararea materialului ciferic din lotul de studiu cu cel din lotul martor s-a considerat ca discrepanță statistic semnificativă. Reprezentarea grafică a materialului s-a efectuat prin construcția graficelor boxplot, diagrame cu bare, diagrame lineare și diagrame pie. Cu scopul etalării diferențelor între loturi, s-au aplicat testele post-hoc pentru comparații multiple: Turkey după One-Way Anova și Games-Howell după Welch's Anova. Pragul de semnificație stabilit a fost $p < 0,05$.

3. PARTICULARITĂȚILE CLINICO-PARACLINICE EVOLUTIVE ALE FORMAȚIUNILOR TUMORALE ABDOMINALE LA COPIL

Inițial, a fost elaborat un chestionar pentru evaluarea stării pacienților care a inclus: examenul clinic și anamnezic, și care a constituit prima orientare sau certificare a viitorului diagnostic și a permis de a decela semnele patognomonice pentru diverse formațiuni tumorale abdominale. Datele anamnezice (motivele adresării la medic; antecedente heredocolaterale - vicii și formațiuni tumorale la rude, căsătorie de rudenie, afecțiuni genetice, ereditare etc.), manifestări clinice, dar și pacienții cu stări asimptomatice. Examenul fizic (starea generală a copilului: culoarea tegumentelor, a mucoaselor vizibile, forma abdomenului (simetria sau asimetria lui), prezența febrei acauzale, dereglări de defecație sau micțiune, temperatura, pulsul, tensiunea arterială, percuția, auscultația sistemului respirator, cardiovascular). Examenul abdomenului: acuzele pacienților la internare, inspecția și palparea abdomenului, palparea bimanuală a rinichilor; a organelor genitale (inspecția, palparea), tușeul rectal.

Manifestările clinice la momentul adresării la medicul chirurg-pediatru au fost durerile abdominale (75%), lombare (2%), grețuri (53%), vărsături (36%), febră acauzală (10%), dureri în membrele inferioare (2%), edeme periferice (2%), edeme ale pleoapelor (0,5%), cianoză periorbitală (1%), dereglări de defecație (14%), de micțiune (6%), icter al tegumentelor și mucoaselor vizibile (0,5%), dispnee, tahipnee (2%), tuse umede (0,5%), formațiune tumorală în regiunea frontală (0,5%), cefalee (0,5%), diverse grade de endotoxicoză (28%), etc.

Datele hemoleucogramei la pacienții cu formațiuni tumorale chistice au decelat anemia de diferit grad, atât la pacienții cu formațiuni tumorale abdominale benigne, cât și maligne, atât

pre-cât și post-operator. Totodată, VSH-ul și fibrinogenul au fost crescute, fiind prezentă hipoalbuminemia, hipercolesterolemia, hiperkaliemia, și fosfatemia. Astfel, cu cât mai agresivă a fost tumora și cu cât mai voluminoasă, cu atât mai înalt a fost gradul anemiei.

Am stabilit, că la pacienți cu tumori hepatice, și, în special, în carcinomul hepatocelular s-a decelat majorarea probelor hepatice, a fosfatazei alcaline, iar modificările biochimice depistate ne-au demonstrat prezența unui catabolism metabolic crescut, o intoxicație endogenă majoră cu produse de degradare celulară, dar și prezența unui proces inflamator pronunțat.

Markeri tumorali. Alfa-fetoproteina (AFP) este o glicoproteină produsă de țesuturile fetale (ficat sac *Yolk*, epiteliul intestinal), dar și de tumorile dezvoltate din structurile embrionare. AFP a fost moderat crescută la pacienții cu tumori benigne hepatice, dar și la toate etapele de regenerare hepatică. AFP a prezentat valori ridicate la copiii în vârstă până la 6 luni, fapt considerat ca un fenomen normal. Din acest motiv, utilizarea markerului dat, drept unul tumoral face ca acesta să fie valorificat în procesul de determinare și monitorizarea evoluției hepatoblastomului, indicii AFP fiind crescuți în 70-95% din cazuri, iar în carcinomul hepatocelular în 50%, cât și în tumorile maligne disembrioplastice de ovar, testicul, extragonadale, în limfoame. A existat o corelație direct proporțională între concentrația AFP și mărimea, progresia, stadiul, gradul de malignizare al tumorii. Valori ale AFP în concentrații majore a indicat la prezența unui carcinom hepatic primar, iar în prezența metastazelor hepatice valorile AFP au fost sub 350-400 UI/ml.

Postoperator în hepatoblastom a avut loc scăderea AFP sub intervalul de referință superior, iar la pacienții, la care nu s-a produs acest fenomen, rezecția tumorală s-a considerat eșuată sau a survenit o recidivă precoce. Nivelurile ridicate ale AFP în carcinomul hepatocelular sunt asociate cu rate mai mari ale mortalității. De notat, că AFP în tumora abdominală malignă a manifestat valori crescute preoperator și cu reducerea aproape dublă la etapa postoperatorie, fapt ce indică la valoarea prognostică înaltă a acestui marker.

Rezultatele studiului dat relevă informativitatea și valoarea înaltă a nivelului seric al AFP, al factorului de necroză tumorală-alfa (TNF- α) și al interleukinei-6 (IL-6) la copiii cu formațiuni tumorale și care pot fi utilizați ca biomarkeri sensibil și prețioși în evaluarea activității procesului inflamator, dar și eficacității tratamentelor aplicate. Factorul de necroză tumorală (TNF)- α prezintă una dintre cele mai importante citokine inflamatorii și a fost identificat pentru prima dată ca o citokină antitumorală care a indus necroza tumorală.

La pacienții cu formațiuni chistice ovariene s-a decelat o tendință de reducere a valorilor TNF- α la toate etapele de cercetare comparativ cu lotul martor. În tumorile retroperitoneale a avut loc o tendință discretă de discreștere a nivelului TNF- α comparativ cu lotul martor. Nivelul TNF- α în chistul mezoului și în chistul lienal la toate etapele de cercetare (preoperator, intraoperator și postoperator) discrește veridic în comparație cu valorile martorului (Figura 12). Acest fenomen, detectat de noi în premieră deține un rol important în diagnosticul tumorilor maligne.

TNF- α este produs predominant de macrofage și de o varietate de cellule tumorale, inclusiv în cancerul vezicii biliare și rinichilor și facilitează invazia tumorală și metastazarea tumorilor. Conform datelor unor exploratori, expresia TNF- α în carcinomul hepatocelular (HCC) este semnificativ mai mare, decât cea depistată în țesutul hepatic normal, iar supraexpresia TNF- α este asociată pozitiv cu tumorile de grad înalt de malignitate și prezice o supraviețuire redusă la pacienții cu HCC [8,9,10].

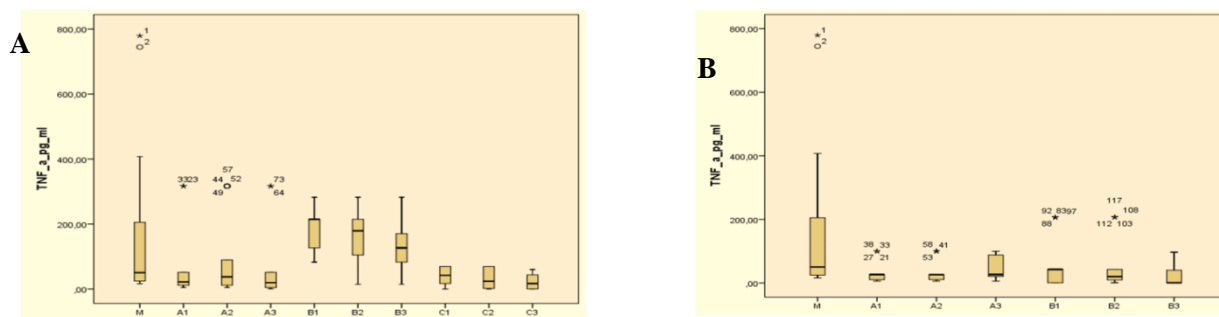


Fig 12. Tendințele distribuirii valorilor TNF-a (pg/ml) la pacienții cu formațiuni tumorale

Notă: A. (**M** – martor; **A1** – Chist OV preoperator; **A2** - Chist OV intraoperator; **A3** - Chist OV postoperator; **B1** – Tr abd mal limfompreoperator; **B2** - Tr abd mal limfom intraoperator; **B3** - Tr abd mal limfom postoperator; **C1** – Tr retroper mal preoperator; **C2** - Tr retroper mal intraoperator; **C3** - Tr retroper mal postoperator).

B. (**M** – martor; **A1** – chist lienal preoperator; **A2** - chist lienal intraoperator; **A3** - chist lienal postoperator; **B1** – chist mezou preoperator; **B2** - chistul mezou intraoperator; **B3** - chistul mezou postoperator).

Studiile arată, că citokina IL-4 este implicată în patofiziologia diferitor afecțiuni alergice, precum astmul, dermatita atopică, esofagita eozinofilă, alergiile alimentare, dar, totodată, și în reglarea micromediului tumoral și influențează atât migrația celulelor canceroase, cât și invazia și metabolismul intermediar [11].

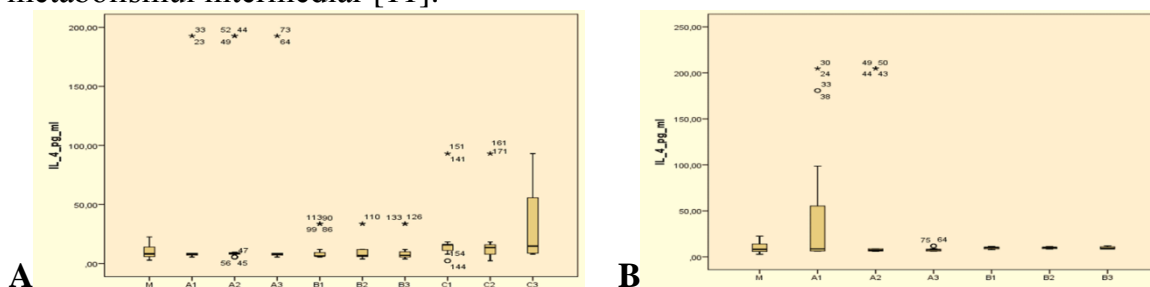


Figura 13. Tendințele distribuției valorilor IL-4 (pg/ml) la pacienții cu formațiuni tumorale *Notă: vezi fig.12*

Datele studiului efectuat demonstrează că în chistele ovariene și formațiunile tumorale maligne abdominale, retroperitoneale IL-4 practic nu a suferit careva modificări cu relevanță statistică, pe când în formațiunile tumorale retroperitoneale postoperator valorile IL-4 au crescut în raport cu martorul, iar în formațiunile chistice lienale au crescut doar preoperator (Figura 13).

Este știut că, anumite forme de limfoame, în special grupul de limfoame Hodgkin, limfomul primar mediastinal, precum și unele limfoame foliculare și cu celule T sunt asociate cu dereglarea căilor de semnalizare STAT6 [12]. Toate aceste procese sunt mediate prin căi de semnalizare activate de receptorul IL-4 (IL-4R) prin fosforilarea proteinei căii Janus kinaza (JAK) care are rolul de transductor de semnal și activator al transcripției (STAT6) și care este crucial în controlul activităților celulare ca răspuns la citokinele extracelulare. Disfuncțiile căii JAK/STAT pot favoriza diverse tulburări hematopoietice și imunitare [11-13].

La pacientele cu formațiuni chistice ovariene valorile proteinei totale (PT) au fost scăzute, în special preoperator, prezentând postoperator o tendință slabă de restabilire, dar fără a atinge pragul semnificației statistice. În limfomul non-Hodgkin cu afectarea abdominală, în formațiunile chistice lienale și a mezoului, nivelul PT a scăzut semnificativ ($p < 0,01$), în special preoperator, dar și postoperator, fapt caracteristic și pentru tumorile retroperitoneale maligne.

Estimările nivelului MMM și a substanțelor necrotice (SN) la copiii cu formațiuni tumorale abdominale a servit drept dovadă a prezenței sindromului intoxicației endogene – sindromul, care condiționează aparența și evoluția manifestărilor clinice la etapele clinico-evolutive și este de mare valoare în prognosticul bolii.

Elementul cheie în mecanismul patofiziologic, patobiochimic dar și etiopatogenic de menținere și exacerbare a endotoxicozei îl constituie labilizarea aparatului lizozomal al celulei, cu eliberarea enzimelor lizozomale generatoare de leziuni celulare și tisulare, fapt ce contribuie la biodegradarea moleculelor defectuoase, ca rezultat al exacerbării reacțiilor inflamatorii și inflamației sistemice.

Rezultatele studiului dat au demonstrat prezența unor interdependențe directe între markerii evaluați ai endotoxicozei în serul sangvin și creșterea nivelului seric al N-acetil – β -glucozaminidazei (NAG), în urma labilizării membranelor lizozomale, ceea ce poate servi drept biomarker fidel al evoluției bolii, cu rol predictiv în aprecierea eficacității tratamentului medico-chirurgical general și de optimizare a reabilitării pacienților.

În formațiunile chistice ovariene are loc creșterea nivelului NAG intraoperator, dar care imediat postoperator practic nu se deosebea de cel al lotului martor. În tumorile retroperitoneale maligne NAG a crescut preoperator, pe când imediat postoperator s-au păstrat valori semnificativ crescute în raport cu martorul. În formațiunile chistice lienale a fost înregistrată tendința de creștere a nivelului NAG la toate etapele de cercetare, pe când în formațiunile chistice ale mezoului NAG s-a majorat semnificativ intraoperator.

Lactat dehidrogenaza (LDH) prezintă o enzimă intracelulară care este implicată în reacțiile de glicoliză. Conform savantului german Otto Warburg, celulele tumorale prezintă un metabolism bazat pe glicoliza anaerobă și pentru ca celulele normale să devină cancerigene ele trebuie să fie supuse unei stări de hipoxie. Dependența sporită de glicoliza anaerobă poate influența și alte funcții, de exemplu, generarea intermediarilor glicolitici care sunt precursori esențiali pentru diferite căi anabolice și biomolecule necesare celulelor canceroase. Nivelul LDH în chistul ovarian și limfomul non-Hodgkin abdominal a scăzut neimportant la toate etapele de cercetare, dar în tumorile malformative retroperitoneale a fost înregistrată creșterea nivelului LDH. În formațiunile chistice lienale a fost înregistrată tendința de diminuare a valorilor LDH la toate etapele de cercetare.

Tendința majorității celulelor canceroase de a produce energie prin glicoliză poate duce la creșterea nivelului de L-Lactat, proces caracteristic celulelor tumorale, prezent și la pacienții luați în studiu (Figura 19).

Nivelul lactatului în chisturile ovariene, limfomul non-Hodgkin abdominal și în formațiunile tumorale retroperitoneale a înregistrat valori crescute la toate etapele studiului dat, dar, preponderent preoperator, intraoperator (chisturi ovariene), cât și în formațiunile tumorale retroperitoneale. În formațiunile chistice lienale nivelul lactatului a crescut semnificativ la toate etapele clinico-evolutive ale bolii. Aceleași modificări ale markerului dat au fost înregistrate și în lotul de pacienți cu formațiuni chistice ale mezoului intestinal. Ca urmare se produce acidificarea pH-ului între 6,0 și 6,5 în micromediul tumoral, proces care favorizează metastazarea, angiogeneza și, cel mai important, imunosupresia, care a fost asociată la unii pacienți cu un prognostic clinic nefavorabil. Deci, L-lactatul poate fi considerat un oncometabolit important în reprogramarea metabolică a cancerului. L-lactatul nu este doar un produs secundar al deșeurilor metabolice celulare tumorale, dar și o moleculă cheie implicată în carcinogeneză, dar și în evaziunea imună a tumorii.

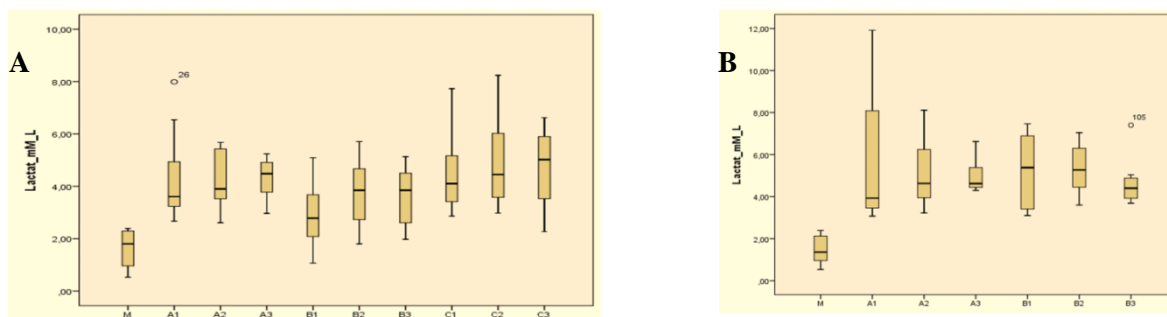


Fig 14. Tendințele distribuirii valorilor L-Lactatului (mM/L) la pacienții cu formațiuni tumorale *Notă: vezi fig.12*

Un paradox al vieții terestre este că molecula esențială pentru traiul aerob, oxigenul, nu numai că stă la baza metabolismului energetic și a respirației, dar este implicat și în multe alte afecțiuni și maladii degenerative. În acestea intervin formele parțial reduse ale oxigenului, denumite specii reactive de oxigen (SRO), cum ar fi: oxigenul singlet, anionul superoxid, peroxidul de hidrogen, radicalul hidroxil, radicalii alcoxil și peroxil. Toate aceste molecule sunt înalt reactive datorită electronilor nepereche și în condiții fiziologice joacă roluri importante în procesele metabolice normale: - mobilizarea sistemelor de transport ale ionilor, cicatrizarea plăgilor, homeostazia sanguină, sistemele redox de semnalizare, procesele imune, etc. În condiții anormale, nivelul SRO crește dramatic producând leziuni celulare grave și tisulare, iar leziunile determinate de stresul oxidativ sunt clasificate în: leziuni ale ADN-ului, oxidări ale acizilor grași polienici nesaturați din lipide și oxidări ale aminoacizilor din peptide și proteine [14].

Unul dintre produsele finale ale peroxidării acizilor grași polienici nesaturați în celule este dialdehida malonică (DAM). DAM fiind un agent extrem de citotoxic și cancerigen, este frecvent utilizat în diverse stări patologice ca biomarker al stresului oxidativ, printre care tumorile maligne, diverse maladii multifactoriale, etc. Creșterea nivelului DAM a fost demonstrată în geneza diferitor tumori.

Remarcăm, că în tumorile abdominale valorile DAM au crescut semnificativ la etapa preoperatorie, dar s-au menținut crescute și postoperator (Figura 15), pe când în tumorile retroperitoneale markerul dat a crescut nesemnificativ doar postoperator, iar în formațiunile chistice lienale indicele dat a crescut semnificativ preoperator. Aceleași valori crescute ale DAM au fost înregistrate și în chistul mezoului intestinal preoperator. În studiul de față s-a stabilit că nivelul seric al DAM în formațiunile chistice ovariene a crescut neveridic intraoperator, iar în tumorile abdominale valorile DAM au crescut semnificativ preoperator și s-au menținut crescute și postoperator. În tumorile retroperitoneale indicele dat a crescut neînsemnat la etapa postoperatorie.

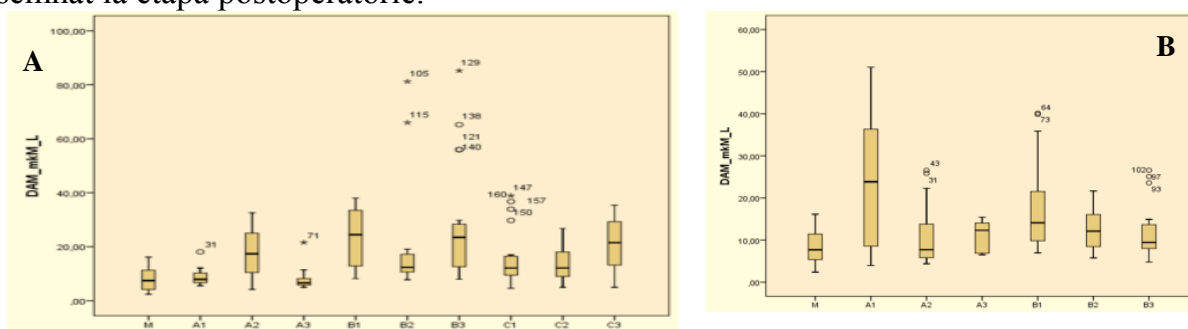


Figura15. Tendințele distribuției valorilor DAM (mkM/L) la pacienții cu formațiuni tumorale *Notă: vezi fig.12*

Printre biomarkerii serici importanți în evaluarea intensității stresului oxidativ, folosiți în evaluarea și monitorizarea pacienților cu diverse stări patologice, un rol de bază le revine produselor proteice de oxidare avansată (PPOA).

Conform datelor din literatură PPOA are un rol major în prognozarea stărilor în cancer și acest marker poate fi folosit drept unul fiabil în practica clinică (Figura 16).

Rezultatele cercetărilor efectuate atestă, că în formațiunile tumorale abdominale nivelul PPOA crește semnificativ la toate etapele de cercetare. Chiar dacă până în prezent nu există studii sistematizate și concludente referitor la importanța PPOA în diagnosticul precoce și monitorizarea evoluției, prevenția și pronosticul bolilor canceroase, markerul dat s-a prezentat în studiul dat drept un indice fiabil în diagnosticul afecțiunilor tumorale abdominale la copil, în special, al complicațiilor.

Oxidul nitric (NO) este o moleculă care se formează prin metabolizarea L-argininei de către izoformele sintazei oxidului nitric (NOS) și este implicată în numeroase funcții fiziologice, inclusiv răspunsuri inflamatorii și imune. S-a demonstrat că NO prezintă atât efecte anticancerigene, cât și efecte cancerigene, care depind de timpul, locația și concentrația de NO. În formațiunile chistice ovariene valorile oxidului nitric (NO) au înregistrat o diminuare semnificativă pre- și postoperator și s-au majorat preoperator. În tumorile abdominale și tumorile retroperitoneale indicii NO nu au suferit careva modificări statistic concludente. În formațiunile chistice lienale nivelul NO a scăzut semnificativ la toate etapele de cercetare, și în special, intraoperator. În chistul mezoului intestinal s-a înregistrat o scădere statistic concludentă ale valorilor NO pre- și postoperator și creșterea valorilor NO intraoperator.

Este demonstrat, că NO reglează procesele legate de tumoră, inclusiv angiogeneza, apoptoza, progresia ciclului celular, invazia și metastaza. NO poate deteriora direct lanțurile ADN prin transformarea în substanțe toxice și inducerea mutagenezei, iar efectele sale oxidative și dezaminante pot inhiba repararea leziunilor ADN și pot duce la toxicitate genetică. S-a sugerat că NO are un efect citostatic și/sau citotoxic asupra celulelor tumorale; cu toate acestea, odată ce cancerul s-a dezvoltat, NO poate juca un rol pro-tumoral mai degrabă, decât un rol anti-tumoral. Proprietățile tumoricide ale NO sunt utilizate în prezent în tratamentul cancerului, dar, totodată, sunt necesare studii și validări suplimentare pentru a dezvolta strategii bazate pe NO pentru prevenirea și tratamentul cancerului.

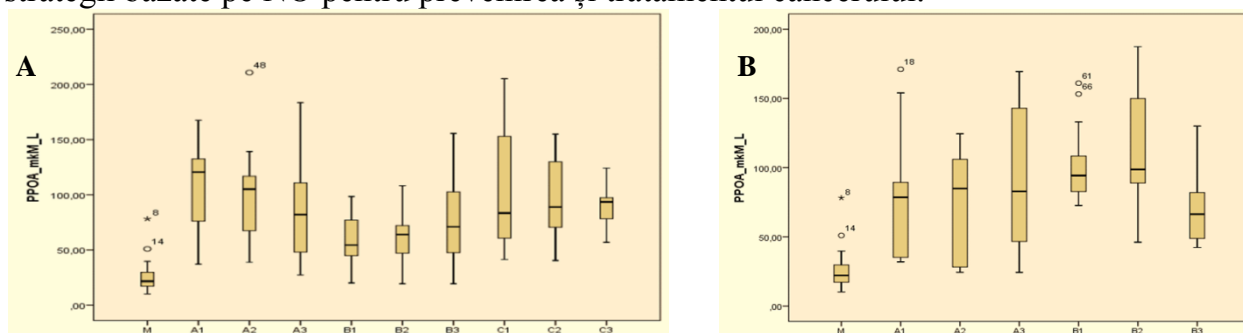


Fig 16. Tendințele distribuției valorilor PPOA (mkM/L) la pacienții cu formațiuni tumorale Notă: vezi fig.12

Principalele forme de depozitare și transportare a NO în organismele vii sunt S-nitrozotiolii și complexe de fier dinitrozilate (CFD). Aceste complexe sunt capabile de interconversie în funcție de nivelul de Fe^{2+} , tiolilor cu masa moleculară mică și NO din celulă. Aparent, S-nitrozotiolii acționează ca forma de transport principală a NO între celule. La intrarea într-o zonă cu niveluri ridicate de fier non-heminic și tioli, S-nitrozotiolii inițiază formarea CFD, iar descompunerea CFD duce la eliberarea de NO.

Pentru lotul de pacienți luați în studiu cu formațiuni chistice ovariene au fost obținute valori crescute nesemnificativ ale S-nitrozotiolilor preoperator, totodată, valorile acestui

parametru ajungând la nivelul normei intraoperator și au crescut neimportant postoperator. În limfomul non-Hodgkin abdominal nivelul S-nitrozotiolilor nu s-a modificat în toate perioadele de cercetare (pre-, intra- și postoperator). În tumorile maligne retroperitoneale valorile S-nitrozotiolilor au crescut neveridic doar în perioada preoperatorie comparativ cu martorul. S-nitrozotiolii la pacienții cu chist lienal au crescut neimportant intraoperator. În chistul mezoului intestinal s-a înregistrat creșterea valorilor acestui indice preoperator, care apoi s-a micșorat în timpul intervenției chirurgicale și în perioada postoperatorie precoce.

Enzima arginaza joacă roluri cruciale în reglarea creșterii tumorii și a metastazelor prin diferite mecanisme, ca reglarea metabolismului L-argininei, influențarea micromediului imunitar al tumorii, etc. Interferența farmacologică cu metabolismul L-argininei este o nouă strategie promițătoare în tratamentul cancerului, bolilor autoimune sau deviației imune nedorite.

În studiul efectuat arginaza a fost evident crescută în chistul ovarian, în deosebi, intra- și post-operator precoce. În limfomul non-Hodgkin abdominal nivelul arginazei nu s-a modificat la toate etapele de cercetare (pre-, intra- și postoperator). În tumorile maligne retroperitoneale valorile arginazei au crescut neveridic doar în perioada postoperatorie comparativ cu martorul. În formațiunile chistice lienale funcționalitatea arginazei a crescut semnificativ doar postoperator. În chistul mezoului intestinal s-a înregistrat creșterea statistic concludentă a funcționalității arginazei pre-, intra- și post-operator.

Metodologia cercetării axată pe un complex de metode contemporane ne-a permis determinarea rolului patogen al marcherilor stresului oxidativ (SO) în patogenia formațiunilor tumorale abdominale la copii și care s-a manifestat prin dezechilibre marcate între generarea de specii reactive ale oxigenului (SRO) și nivelul sistemelor de protecție antioxidante protectoare, pe de altă parte. În formațiunile tumorale abdominale la copii intensificarea proceselor de oxidare cu SRO s-a manifestat prin amplificarea marcată a marcherilor SO în sânge pre- și post-operator, valorile medii ale acestora fiind majorate față de indicii martor. La pacienții cu formațiuni tumorale abdominale s-a constatat un deficit de antioxidanți enzimatici și non-enzimatici, fapt ce trebuie de luat în considerație la elaborarea strategiilor de tratament patogenetic eficient pentru a limita efectele nocive ale SO prin menținerea echilibrului oxidant-antioxidant optimal.

Evaluarea marcherilor SO la pacienții cu formațiuni tumorale abdominale și a sistemelor de protecție antioxidante prin determinarea valorilor dialdehidei malonice, precum și indicilor sistemului antioxidant (SAO) prin determinarea verigilor non-enzimatice și enzimatică în sânge pre- și post-operator poate fi recomandată pentru aprecierea echilibrului prooxidant-antioxidant și ajustarea tratamentului adjuvant cu remedii antioxidante pentru sporirea rezistenței locale antioxidante, dar și pentru prevenirea recurențelor.

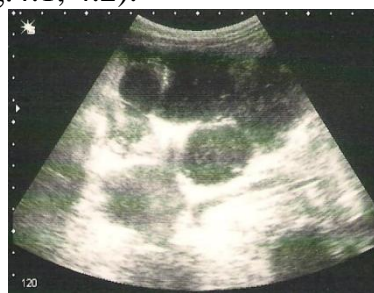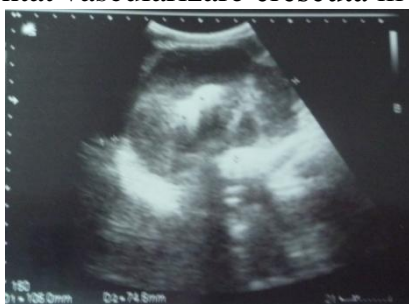Putem conchide, că indiferent de metoda folosită în tratamentul paliativ sau radical, cel mai important este determinarea preoperatorie a rezecabilității tumorii. Pentru acest scop am utilizat diferite metode de diagnostic instrumental cu grad diferit de sensibilitate (ecografie, CT, RMN, scintigrafie, etc.), dar și teste biochimice, inclusiv markeri tumorali. Algoritmul de diagnostic al formațiunilor tumorale abdominale la copil a inclus consecutiv și obligatoriu teste biochimice ca bilirubina, enzime ale citolizei hepatice, citokine, ale stresului oxidativ în coroborare cu cele imagistice, histopatologice, imunohistochimice. Menționăm, că algoritmul de diagnostic și tratament propus, a permis selectarea diferențiat a metodelor de diagnostic și de tratament chirurgical în dependență de caracterul tumorii și stadiul bolii, deoarece alegerea procedurii chirurgicale a fost în raport direct cu localizarea tumorii, stadiul bolii, vârsta pacientului, caracterul complicațiilor, comorbidităților, etc.

4. EVALUAREA REZULTATELOR TRATAMENTULUI CHIRURGICAL ÎN TUMORILE ABDOMINALE LA COPIIL

Conform cercetărilor recente, tumorile abdominale la copii manifestă o tendință de creștere, preponderent în perioada de adolescent, și cuprind un spectru larg de caracteristici morfolopatice, de la cele benigne la cele maligne, inclusiv cu un grad înalt de malignitate. Totodată, în formațiunile chistice nonparazitare hepatice atât intraoperator, cât și postoperator complicații nu au fost înregistrate.

În formațiunile tumorale chistice ale mezoului și omentului preoperator a fost confirmată prezența patologiei gastroduodenale, inclusiv gastroduodenopatia de diferit grad la 3 (4,0%; ÎI 95% [0,0-8,4]) pacienți, la care 1 (1,3%; ÎI 95% [0,0-3,9]) copil a prezentat ulcer duodenal activ, deformarea cicatriceală a duodenului.

Ecografia abdominală în limfoame ne-a decelat grupuri de ganglioni limfatici măriți în dimensiuni, prezentând un conglomerat confluent, uneori aderat la organele învecinate, fiind repartizat într-o zonă sau în câteva zone. Imaginile ganglionilor limfatici au fost clare, dar au prezentat vascularizare crescută în zona afectată (Fig.4.1, 4.2).



Ecografie abdominală

Figura 4.1. Formațiune tumorală solidă, Figura 4.2. Formațiuni tumorale histologic confirmată ca limfom non- solide cu sediul în mezoul intestinului Hodgkin

Rezultatele cercetărilor obținute arată, că dacă o formațiune tumorală abdominală este suspectă la ecografia abdominală, va fi indicată imagistica în secțiune transversală (tomografia computerizată și/sau imagistica prin rezonanță magnetică nucleară (RMN)) pentru a caracteriza formațiunea tumorală, gradul ei de extindere și pentru a facilita planificarea și tehnica chirurgicală (Figura 4.3, 4.4).

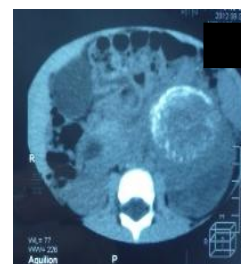
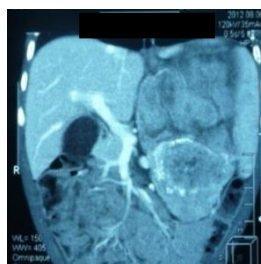
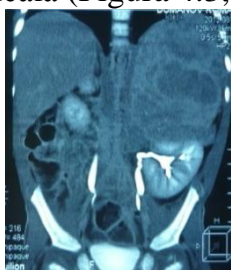

Figura 4.3. CT organelor abdominale cu vasografie. Formațiune tumorală solidă cu sediu retroperitoneal

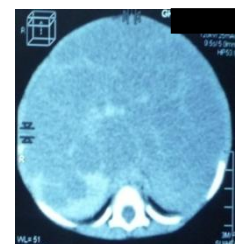
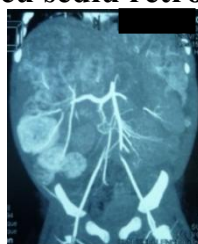
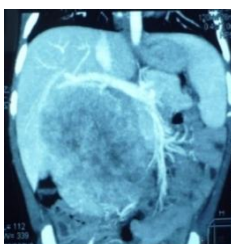


Figura 4.4. CT abdominală cu angiografie. Formațiune tumorală cu sediu hepatic, afectare bilaterală

Computer tomografia (CT) și rezonanța magnetică nucleară (RMN) ne-a permis identificarea organului din care provenea formațiunea, dimensiunile ei, localizarea topografică, eventual afectarea organelor și vaselor magistrale învecinate, uneori a oferit informație despre forma histologică a formațiunii (Figura 4.3). CT a facilitat diferențierea formațiunilor chistice și solide, stabilirea incluziunilor gazoase, lipide și calcinate, iar vizualizarea capsulei formațiunii tumorale, ne-a permis aprecierea gradului de invazie sau de infiltrație tumorală (Figura 4.4, 4.5).

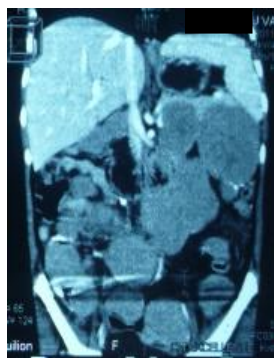
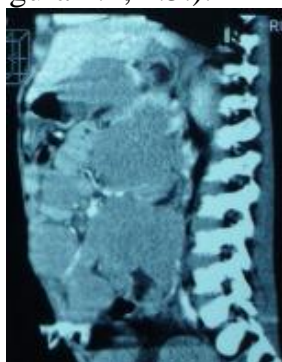


Figura 4.5. CT organelor abdominale cu angiografie. Formațiune abdominală cu sediu în mezoul intestinal, histologic confirmată ca limfom non-Hodgkin

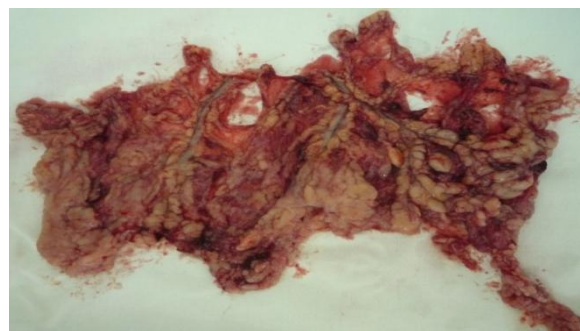

Figura 4.6. Macropreparat. Omentul în limfom non-Hodgkin, varianta limfoblastică.

Este important să menționăm, că la 2/3 din acești pacienți intraoperator a fost prezent un proces aderențial peritoneal. În figura 4.6. este prezentat omentul cu multiple formațiuni albicioase confluențe, de consistența moale-elastică. Concluzie histologică: limfom non-Hodgkin, varianta limfoblastică.

Prezentăm un caz clinic de tumor abdominal, inițial fiind apreciat drept invaginat unic cu îngroșarea peretelui intestinului, cu structura omogenă, de culoare albicioasă, consistența elastică, pe alocuri cu diferențierea slabă a mucoasei, iar pe unele arii cu infiltrarea și atenuarea pliurilor. Este necesar de notat că tumora macroscopic avea un caracter localizat. Segmente regionale ale intestinului în limitele 5-6 cm de la invaginat fără particularități macroscopice. În regiunea mezenterială țesut analogic tumorii în peretele intestinal. Concluzie: Limfom non-Hodgkin de tip Berket (figura 4.7, 4.8).

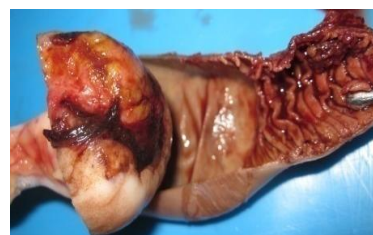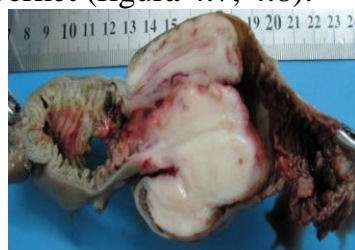

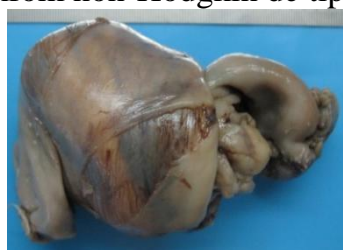
Figura 4.7 Macropreparat. Invaginat intestinal oblic

Conform datelor obținute în cadrul studiului, sindromul algic abdominal s-a înregistrat în 69%; ÎI 95% [62,6-75,5] din cazuri preoperator, ceea ce a servit drept motiv pentru adresarea la medic, în 22,8%; ÎI 95% [17,0-28,7] din cazuri motivul a fost coprostaza periodică și în 8,1%; ÎI 95% [4,3-11,9] din cazuri – micțiunile involuntare . La 6 (8,0%; ÎI 95% [1,9-14,1]) pacienți, intraoperator a fost depistată implicarea peretelui intestinal în proces și la 1 (1,3%; ÎI 95% [0,0-3,9]) pacient a fost implicată diafragma, diagnosticul fiind confirmat prin examen histologic. În perioada postoperatorie precoce și la distanță în acest lot de pacienți s-a înregistrat o complicație – fistula ligaturală, care s-a depistat la 3 luni după intervenția chirurgicală.

În formațiunile tumorale chistice lienale preoperator în 9 (12,0%; ÎÎ 95% [4,6-19,4]) cazuri a fost prezent sindromul algic abdominal, la câte 3 cazuri (4,0%; ÎÎ 95% [0,0-8,4]) s-a determinat splenomegalie și/sau hepatomegalie. Postoperator, la examenul histopatologic, în 25% din cazuri s-au înregistrat simptomele: supurarea chistului, necrotizarea chistului hidatic și prezența chistului posttraumatic. În formațiunile tumorale chistice pelviene, preoperator, s-a diagnosticat sindromul algic abdominal la 37 (49,3%; ÎÎ 95% [38,0-60,6]) pacienți, patologia tractului gastroduodenal a fost confirmată la 4 (5,3%; ÎÎ 95% [0,2-10,4]) pacienți. Intraoperator s-au constatat date de ocluzie intestinală parțială, cu sau fără aderențe intestinale la 7 (9,3%; ÎÎ 95% [2,7-15,9]) pacienți. La 18 (24,0%; ÎÎ 95% [14,3-33,7]) pacienți, de asemenea, intraoperator a fost depistată afectarea secundară a apendicelui vermiform, la 1 (1,3%; ÎÎ 95% [0,0-3,9]) copil s-a înregistrat diverticulul Meckel.

Examenul histopatologic a confirmat în 72% cazuri (13 pacienți) prezența hemoragiei în formațiunea chistică, în 61% cazuri (11 pacienți) – s-a atestat torsiunea formațiunii chistice de la 180° până la 720°; necroza formațiunii chistice s-a decelat în 39% (7 pacienți), parțială sau totală, cu sau fără implicarea trompei uterine, în 5,6% (1 pacient) – s-a constatat supurarea formațiunii chistice.

Datele studiului propriu au demonstrat, că formațiunile tumorale solide au constituit 122 (61,9%; ÎÎ 95% [55,1-68,7]) cazuri, inclusiv 86 pacienți (43,7%; ÎÎ 95% [36,7-50,6]) cu formațiuni tumorale maligne, 36 (18,3%; ÎÎ 95% [12,9-23,7]) – benigne și 75 (38,1%; ÎÎ 95% [31,3-44,9]) – formațiuni tumorale chistice.

Examinarea histologică denotă prezența chisturilor dermoide caracterizate prin prezența elementelor structurale ale pielii și mase de țesut gras matur din interior tapetate cu epiteliu pluristratificat cornificat, pe suprafața epitelială scuamă celulară, mase ateromatoase (Figura 4.8).

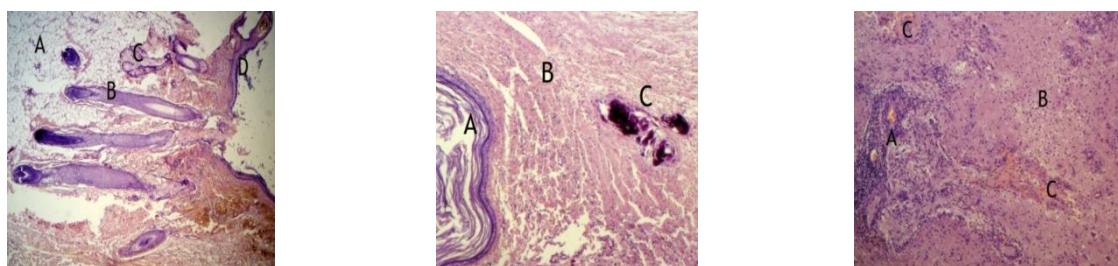


Figura 4.8 Aspect histopatologic. A. Chist dermoid. B. Mase de țesut gras matur. C. Epiteliu pluristratificat cornificat, pe suprafața epitelială scuamă celulară, mase ateromatoase. Colorație H.E.

În unele chisturi s-au constatat procese inflamatorii sclerogene cu prezența reacției gigantocelulare de tipul corpi străini, mult mai frecvent în zonele piloase. În paralel s-au decelat țesuturi fibrilare conjunctive și musculare, osoase, aglomerări de țesut limfoid fără particularități celulare și focare dispersate de calcinoză. Destul de frecvent printre țesuturile menționate și în platouri vaste s-a depistat prezența țesutului nervos glial cerebral matur cu divers grad de vascularizare, cu proces infiltrativ glial-limfocitar perifocal sau fără prezența acestuia. De asemenea, erau frecvent descoperite procese hemoragice manifestate prin hemoragii în focare.

Rezultatele cercetărilor histopatologice au confirmat la 13 (17,3%; ÎÎ 95% [8,8-25,9]) pacienți prezența hemoragiei în formațiunea chistică, la 11 (14,7%; ÎÎ 95% [6,7-22,7]) – torsiunea formațiunii chistice în intervalul de la 180° până la 720°, necroza formațiunii chistice s-a determinat la 7 (9,3%; ÎÎ 95% [2,7-15,9]) copii, parțială sau totală, cu sau fără implicarea trompei uterine, la 1 (1,3%; ÎÎ 95% [0,0-3,9]) – s-a constatat supurarea formațiunii chistice.

În tumorile abdominale benigne asociate cu afectarea lienală, durerile abdominale au fost înregistrate la 4 (5,3%; ÎI 95% [0,2-10,4]) pacienți, inclusiv cu afectarea gastrică la 2 (2,7%; ÎI 95% [0,0-6,3]) pacienți. La pacienții cu afectarea ficatului durerile abdominale lipseau, în timp ce la pacienții cu tumori benigne pelviene sindromul algic abdominal a fost prezent la 18 (24,0%; ÎI 95% [14,3-33,7]) pacienți. La 7 (8,1%; ÎI 95% [2,4-13,9]) pacienți, rezolvați chirurgical pentru tumori maligne abdominale s-a înregistrat sindromul algic abdominal și numai la 1 (1,2%; ÎI 95% [0,0-3,4]) pacient a fost confirmată intraoperator ocluzia intestinală. În limfoamele abdominale frecvența sindromului algic abdominal a fost la 17 (19,8%; ÎI 95% [11,4-28,5]) pacienți. La 6 (7,0%; ÎI 95% [1,6-12,4]) din acești pacienți, intraoperator, a fost confirmată ocluzia intestinală, fiind provocată de compresiune externă, urmare a concreșterii tumorii cu peretele intestinal: la 1 (1,2%; ÎI 95% [0,0-3,4]) pacient – s-a determinat invaginația intestinală pe fond de afectare tumorală totală a peretelui intestinal care a implicat complet lumenul intestinului.

În tumorile hepatice maligne, sindromul algic abdominal s-a înregistrat la 9 (10,5%; ÎI 95% [4,0-16,9]) pacienți, inclusiv la 3 (3,5%; ÎI 95% [0,0-7,4]) pacienți a fost constatată intraoperator ocluzia intestinală prin compresiune; în tumorile pelviene - sindromul algic abdominal s-a diagnosticat preoperator la 8 (9,3%; ÎI 95% [3,2-15,4]) pacienți, dintre care la 4 (4,7%; ÎI 95% [0,2-9,1]) pacienți a fost intraoperator confirmată ocluzia intestinală prin compresiune, pe când în tumorile retroperitoneale acest sindrom a fost prezent preoperator numai la 17 (19,8%; ÎI 95% [11,4-28,2]) pacienți, dintre care doar la 2 (2,3%; ÎI 95% [0,0-5,5]) pacienți s-a confirmat intraoperator ocluzia intestinală.

Din cele expuse mai sus putem conchide că prezența sindromului algic abdominal ne indică la dezvoltarea complicațiilor, ca: ocluzia intestinală parțială sau totală, provocată de compresiunea extrinsecă a tractului intestinal sau de invadarea peretelui intestinal, având ca rezultat îngroșarea peretelui intestinal și micșorarea lumenului intestinal, prezența concreșterii tumorii în organele învecinate sau prezența complicațiilor legate de formațiunea tumorală, cum sunt: torsiunea, supurarea, eruperea sau schimbările patologice în țesutul formațiunii tumorale, inclusiv hemoragia, necroza, dezvoltarea calcinatelor. Prezența dereglărilor de tranzit intestinal a fost condiționată de ocluzie intestinală dinamică, care a avut ca factor cauzal formațiuni unice voluminoase sau formațiuni tumorale multiple de dimensiuni medii sau mici, dar și ca urmare a dereglărilor metabolice, a echilibrului acido-bazic și homeostazei. Prezența subfebrilității sau a febrei acauzale la pacienții cu formațiuni tumorale depistate prin ecografia abdominală indică la prezența formațiunilor tumorale localizate în pancreas sau retroperitoneal - neuroblastom.

Tratamentul chirurgical al formațiunilor tumorale abdominale, indiferent de localizarea lor a fost în funcție de caracterul tumorii (procedee chirurgicale paliative în unele tumori maligne sau rezecția totală). Deci, procedeele chirurgicale aplicate au fost selectate în funcție de localizarea tumorii, caracterul metastazelor, vârsta, starea biologică a pacientului. Strategia tratamentului medico-chirurgical trebuie axată pe întreruperea mecanismelor lanțului etiopatogenic, aplicând tehnici individual adaptate. Momentul oportun pentru tratamentul chirurgical trebuie selectat reieșind din rezervele vitale ale copilului în fiecare caz în parte. Prin evaluarea de lungă durată a copiilor operați, am constatat, că recuperarea funcțională s-a instalat în mediu peste 2,5 ani, ceea ce a permis integrarea lor în societate.

După specificul tehnicii chirurgicale procedeele utilizate la acest contingent de bolnavi au fost înlăturarea totală, parțială sau subtotală, înlăturarea totală prin înlăturarea tumorii în bloc cu organul afectat sau prin rezecția parțială a organului afectat, fenestrarea formațiunii chistice. Aceste tipuri de operații, din punct de vedere etiopatogenic, sunt considerate unele

radicale, altele paliative și conservatoare, care păstrează integritatea anatomo-funcțională a organului afectat (Tabelul 2).

Tabelul 2. Procedeele chirurgicale în formațiunile tumorale abdominale la copii

	Tumori				formațiuni chistice	
	tumori maligne		tumori benigne		Abs	%
	abs	%	abs	%		
Excereză totală	7	8,1%	14	38,9%	24	32%
Înlăturarea subtotală	35	40,7%	3	8,3%		
Înlăturarea parțială	25	29,1%	2	5,6%	4	5,3%
Înlăturarea totală prin rezecția organului afectat	10	11,6%	4	11,1%	15	20%
Chistovarectomie/tumor ovarectomie	2	2,3%	9	25%	15	20%
Chistanexectomie/tumor anexectomie	1	1,2%	1	2,8%	5	6,7%
Splenectomie	1	1,2%	2	5,6%	6	8%
Fenestrare					6	8%
Tumornefrectomie	1	1,2%				

Reabilitarea postoperatorie a inclus:

- Adaptarea copilului la noile condiții anatomo-funcționale
- Lichidarea tulburărilor anatomo-funcționale
- Profilaxia morbidității postoperatorii
- Restabilirea biocinozei intestinale
- Lichidarea disfuncțiilor tractului digestiv-metabolice.

Am înregistrat 7 decese la copii cu limfom non-Hodgkin forma abdominală; care au prezentat multe metastaze în plămâni, ficat, pancreas, poliserozită, ocluzie intestinală mecanică (2 pacienți); neuroblastom retroperitoneal cu metastaze la distanță, pleurezie, proces bilateral (2 pacienți); sarcom nediferențiat cu metastaze în plămâni și tractul digestiv, ascită-peritonită (1 pacient); tumor nediferențiat retroperitoneal cu concreștere în organele și vasele magistrale (1 pacient); hepatoblastom congenital difuz (1 pacient). Astfel, rata mortalității a fost asociată cu caracterul tumorii, precocitatea diagnosticului, volumul intervenției chirurgicale, afecțiunile asociate, complicațiile, dar și starea morfofuncțională a organelor afectate, localizarea metastazelor, etc.

CONCLUZII GENERALE

1. În baza studiului dat am stabilit că abordarea formațiunilor tumorale abdominale la pacienți în vârstă 0-18 ani este multifactorială și include obligator datele clinico-anamnestice, imagistice, dar și biomarkeri tumorali, ai inflamației, fapt ce permite de a stabili rezecabilitatea tumorii. Analiza multifactorială a fiecărui caz este o condiție strictă în tratamentul pacienților pediatrici.
2. Conform cercetărilor proprii, am stabilit că, morbiditatea spitalicească prin formațiuni tumorale abdominale la copii are tendință de creștere lentă și constantă și, în special, la copiii în vârstă de 12-18 ani, iar particularitățile clinico-paraclinice, complicațiile, adresarea tardivă la medicul specialist constituie un capitol de interes medico-chirurgical.
3. Studiul propriu a completat viziunile asupra formațiunilor tumorale abdominale la copii pre-, intra-, și postoperator, fapt ce a permis de a formula corelații veridice a formațiunilor tumorale, precum și a relațiilor cu alte organe. Gradul de afectare, adâncimea penetrării extramurale, relația cu reflexia peritoneală a contribuit la stabilirea diagnosticului pozitiv doar în 48,3 % din cazuri.

4. În formațiunile tumorale abdominale la copii investigațiile funcțional - biochimice au relevat concentrații majore ale markerilor bioumorali (α -fetoproteina, L-lactat, NAG, fosfataza acidă, fosfataza alcalină), dar și al IL-4 – citokină de tip antiinflamator, precum și indicii sporți ai metabolismului tiol-disulfidic, a stresului oxidativ etc. Markerii tumorali și cei biochimici inflamatori, în coroborare cu alte tehnici de diagnostic, au avut un rol semnificativ în generarea, amplificarea, evaluarea răspunsului inflamator, de citoză tumorală a organismului, în special, postoperator, jucând, totodată, un rol central în coordonarea acestui răspuns prin inducerea producției altor mediatori cu acțiune proinflamatorie, de liză celulară.
5. În contextul programului complex de pregătire preoperatorie a copiilor cu formațiuni tumorile abdominale este importantă asigurarea strategică a unei terapii de detoxicare și imunocorecție, restabilirea markerilor bioumorali, în special, al sistemului antioxidant, dar și de utilizare rațională a preparatelor antibacteriene. Prin realizarea succesivă a acestui program au fost asigurate condiții favorabile pentru diminuarea insuficienței multiorganice, atingerea stării de operabilitate, reducerea recidivelor, complicațiilor și a letalității postoperatorii.
6. Eficiența intervențiilor chirurgicale radicale și paliative (în tumorile maligne) a fost confirmată prin diminuarea endotoxicozei, normalizarea nivelului protrombinic, a fibrinogenului, a markerilor tumorali, ai inflamației în condițiile când persistă un proces inflamator și o citoliză celulară majoră, preponderent, în tumorile maligne. Tehnicile chirurgicale au fost diverse, dar au avut ca scop de a păstra o hemoragie neînsemnată, de a reduce accidentele intraoperatorii și complicațiile postoperatorii, cu ameliorarea funcțiilor cardiovasculare, hepatorenale, a tractului digestiv, SNC, și ameliorarea prognosticului imediat, în timp și la distanță.
7. Problema științifică importantă, soluționată în cadrul studiului dat, constă în elaborarea unui algoritm de diagnostic, diagnostic diferențial și în baza lor a unui tratament medico-chirurgical etiopatogenic, individual adaptat, cât și cu respectarea unui program complex de măsuri de recuperare postoperatorie, inclusiv prin terapia adjuvantă (polichimioterapie, radioterapie) direcționate spre argumentarea nu numai a managementului optim, dar și la reducerea morbidității postoperatorii, recuperarea rapidă și eficientă a stării generale a pacienților, reducerea letalității, iar în chistele abdominale restabilirea maximală a funcției organelor abdominale.

RECOMANDĂRI PRACTICE

La nivel național:

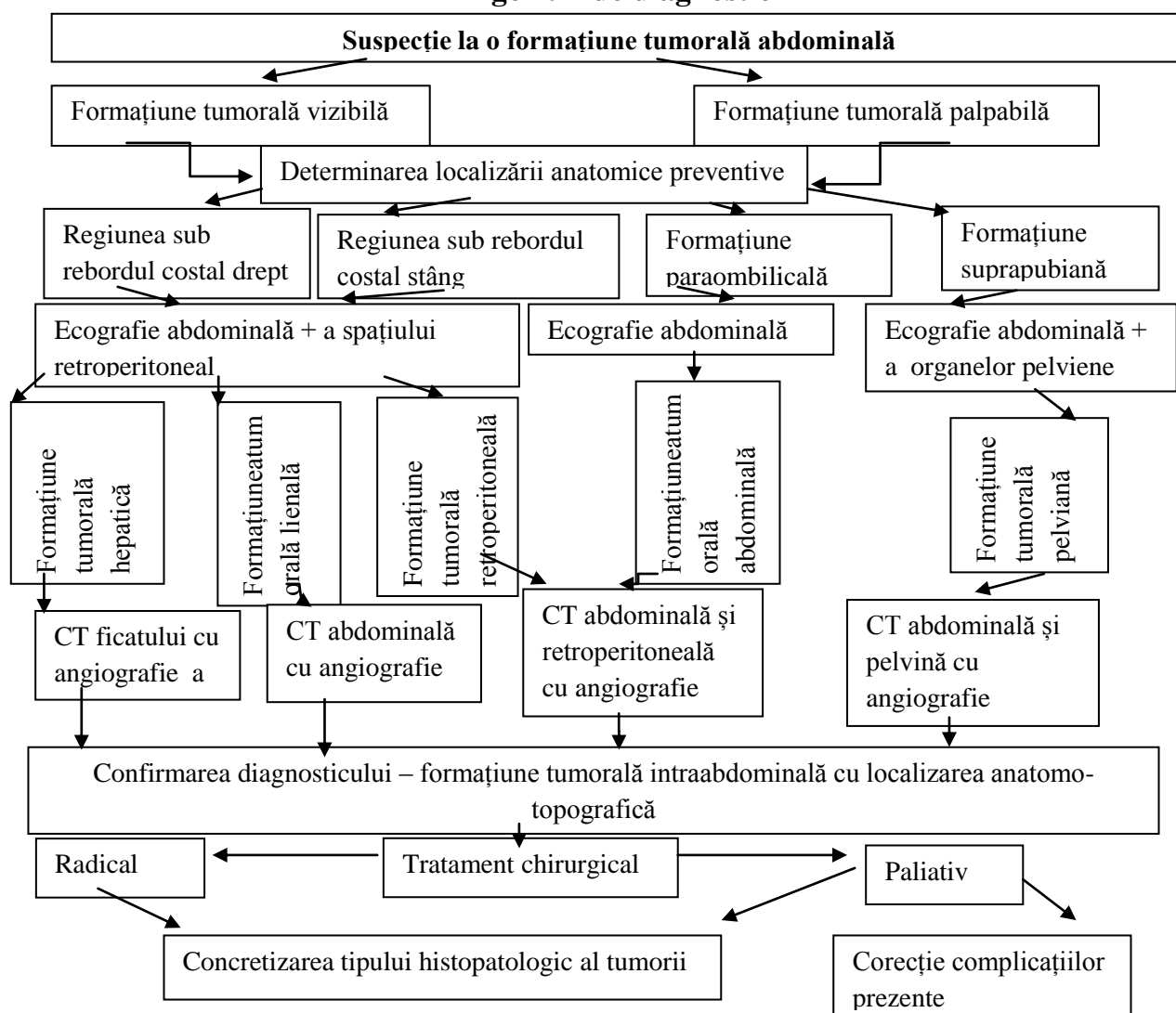
- Susținerea proiectelor științifice a multiplelor colective pentru aprofundarea cunoștințelor în domeniul formațiunilor tumorale la copil, care prin abordări interdisciplinare multimodale vor permite o selectare a unui algoritm de tratament personalizat adaptat în formațiunile tumorale date cu rezultate satisfăcătoare în timp.
- Pentru asistența medicală primară: de a implimenta și utiliza un program de evaluare a copiilor cu diagnostic de prezumție a formațiunilor tumorale abdominale prin monitorizarea clinică, teste standard de laborator (α -fetoproteină, L-lactat, proteina C-reactivă, probe funcționale hepatice, renale, etc), imagistice (ecografia abdominală și retroperitoneală, radiografia de ansamblu abdominală). Pentru obiectivizarea diagnosticului și a tratamentului medico-chirurgical este necesară evaluarea completă a pacienților conform algoritmului de diagnostic elaborat în cadrul studiului dat.

- La nivel republican crearea registrului de evidența a copiilor cu formațiuni tumorale

Pentru chirurgii pediatri:

1. Examinarea complexă a copiilor cu diagnosticul de prezumție de formațiune tumorală abdominală. Se recomandă de a utiliza atât algoritmul de diagnostic și tratament, cât și investigațiile imagistice moderne ca ecografia abdominală, scintigrafia abdominală, renală, tomografia computerizată, rezonanța magnetică nucleară cu angiografie, Doppler, dar și estimarea markerilor biochimici și biumorali, inclusiv: a-fetoproteina, L-lactatul, TNF-a, creatinina, ureea, markerii inflamației, oxidul nitric și derivații lui, indicii stresului oxidativ, SAO, mecanismului tiol-disulfură.
2. Abordul chirurgical este ales în funcție de caracterul formațiunilor tumorale, urmate de un tratament medical adjuvant sau iradiere etapizată cu planificarea unui management complex, inclusiv la distanță.
3. Pentru îmbunătățirea performanțelor clinice în formațiunile tumorale abdominale la copiii cu vârsta 0-18 ani este necesar să se creeze condiții moderne pentru utilizarea mai largă a tehnicilor chirurgicale miniminvasive, ținând cont de indicațiile, contraindicațiile pentru utilizarea lor la copii cu afecțiuni tumorale chirurgicale.
4. Ratele de supraviețuire sunt satisfăcătoare în centrele specializate, unde activează echipa multidisciplinară, inclusiv imagisti, biochimici, genetici, oncologi, chirurgi pediatri, anesteziologi, etc. Deci, se recomandă ca pacienții pediatri suspecti sau confirmați cu formațiuni tumorale abdominale să fie evaluați de echipe mixte multidisciplinare pentru a decide cea mai bună strategie medicală, obiectivul principal al cărei este realizarea unui diagnostic și tratament medico-chirurgical conform etiopatogeniei pentru a păstra cât este posibil structura anatomică și partea funcțională a organului afectat de procesul tumoral.
5. A ameliora calitatea vieții copiilor bolnavi; prelungirea supraviețuirii, prevenirea recidivelor, complicațiilor fiind asigurate doar de operațiile radicale, iar în lipsa rezicabilității se recomandă operațiile paliative care asigură dispariția endotoxicozei și a dezichilibrului metabolic.

Algoritm de diagnostic



Bibliografie selectivă:

1. GUPTA, S, MEENA,D, MEENA,G,L *Tumors and Beyond: an Attay of Abdominal Masses in Children*.In: Int Joediatr Child Care: Open Access 2017, 2(2), p. 1-9.
2. BAYRAKDAR, F. *Tumorile abdominale*, MedNews.BEKHIT E, NIKNEJAD M, IQBAL S, et al. Neuroblastoma. Reference article. In: Radiopaedia.org (Accessed on 15 Jan 2024) <https://doi.org/10.53347/rID-1722>
3. POPESCU, V. “Masele” abdominale maligne la copil – Evaluarea, diagnostic și atitudine terapeutică. In: Revista Română de Pediatrie Vol. I.V., №3, 2006, p.220-231.
4. АХАНЗАРИПОВ, З.А., МОМЫНКУЛОВ, А.О., НУГМАНОВ, Н.Н., КУДАБАЕВ, Б.А., СТЕПАНКЕВИЧ, Э.Ф., ТОЙБЕКОВ, А.С. *Объёмные образования брюшной полости у детей*. В: Педиатрия и детская хирургия, №2, 2009, с.42-44.
5. АДАМЯН, Л.В., ПОДДУБНЫЙ, И.В., ФЁДОРОВА, Е.В. *Лапароскопия при доброкачественных образованиях брюшной полости у девочек*. В: Эндоскопическая хирургия, 4, 2006, с.26-31.
6. ЧЕРНОУСОВ, К.Ф., КАРПОВА, Р.В., РУССКОВ, К.С. *Методы хирургического лечения пациентов с непаразитарными кистами селезёнки*.В: Новости хирургии, Т 29, №5, 2021, с.617-623.
7. Metode de cercetare a metabolismului hepatic. Elaborare metodică/ V.Gudumac, V.Rîvneac, O. Tagadiuc, [et al];. Ch.: S.n., 2012 (Tipogr.”Tehnica-Info”). p 162. ISBN 978-9975-63-340-6

8. Tan W, Luo X, Li W, et al. TNF- α is a potential therapeutic target to overcome sorafenib resistance in hepato-cellular carcinoma. In: *E Bio Medicine*. 2019 Feb;40:446-456. doi: 10.1016/j.ebiom.2018.12.047. Epub 2018 Dec 26. Erratum in: *E Bio Medicine*. 2022 Jun; 80:104074. doi: 10.1016/j.ebiom.2022.104074. PMID: 30594557; PMCID: PMC6412090.
9. Liu X.L., Li F.Q., Liu L.X., Li B., Zhou Z.P. TNF-alpha, HGF and macrophage in peritumoural liver tissue relate to major risk factors of HCC Recurrence. In: *Hepatogastroenterology*. 2013;60(125):1121–1126.
10. Wang H., Liu J., Hu X., Liu S., He B. Prognostic and Therapeutic Values of Tumor Necrosis Factor-Alpha in Hepatocellular Carcinoma. In: *Med Sci Monit*. 2016;22:3694–3704.
11. Chen, J.; Du, M.; Li, W.-B.; Lei, C.; et al. The relationship between CD4(-) CD8(-) T cells in the peripheral blood of patients with pancreatic carcinoma and IL-4, IFN-gamma levels. In: *Zhonghua Wai Ke Za Zhi [Chinese J. Surg.]* 2009, 47, 995–998.
12. Piro, G.; Simionato, F.; Carbone, C.; Frizziero, M.; et al. A circulating T(H)2 cytokines profile predicts survival in patients with resectable pancreatic adenocarcinoma. În: *Oncoimmunology* 2017, 6, e1322242.
13. Gocheva, V.; Wang, H.-W.; Gadea, B.B.; et al. IL-4 induces cathepsin protease activity in tumor-associated macrophages to promote cancer growth and invasion. În: *Genes Dev*. 2010, 24, 241–255.
14. Olinescu R. Radicalii liberi în fiziopatologia umană. București: Ed. Tehnică, 1994. 215 p.

Lista lucrărilor științifice, științifico-metodice și didactice

1. Articole în reviste științifice din bazele de date Web of Science și SCOPUS

1.1. GUDUMAC, E., BERNIC, J., LIVȘIȚ, I., PETROVICH V. Pancreatic solid-pseudopapillary neoplasm in an adolescent girl presenting as an acute abdomen. In: *Clinical Case Reports Journal*. England, United Kingdom, 2022, vol. 3, Issue 4, pp. 1-6. Clin Case Rep J. 2022;3(4):1-5. ISSN 2767-0007. **(IF-1,534)**

1.2. GUDUMAC, E., BERNIC, J., LIVȘIȚ, I., PETROVICH V. Giant multiloculated cystic mesenteric lymphangioma in a child – case report and review of literature. In: *Clinical Case Reports Journal*, England, United Kingdom. 2022, vol. 3, Issue 5, pp. 1-5. Clin Case Rep J. 2022;3(5):1-5. ISSN 2767-0007. **(IF-1,534)**

2. În reviste științifice din străinătate

2.1. GUDUMAC, E., LIVȘIȚ, I., BERNIC, J. Intraabdominale tumor in children. Diagnostic and therapeutic methods. In: *Archives of the Balkan Medical Union. The Official Journal of the Balkan Medical Union. New series, Volume 48, Number 3 - supplement*. Chisinau, 2013, pp. 60-63, ISSN-0041-6940.

2.2. GUDUMAC E., BERNIC J., LIVȘIȚ I. Probleme de tratament chirurgical în traumatismele de duoden. In: *Archives of the Balkan Medical Union*. Chișinău 2014, vol. 49, nr. 1, supl. pp. 130-132. ISSN 0041-6940.

3. 1. În reviste din Registrul Național al revistelor de profil, cu includerea categoriei - categoria B.

3.1.1. GUDUMAC, E., RUSU, L., LIVȘIȚ, I. Ocluzie cronică intestinală. În: *Buletinul Academiei de Științe a Moldovei. Științe Medicale*. Chișinău, 2009, 1(20), pp.144-146. ISSN 1857-0011.

3.1.2. GUDUMAC, E., RUSU, L., LIVȘIȚ, I. Caz clinic de nefroblastom la copil. În: *Buletinul Academiei de Științe a Moldovei. Științe Medicale*. Chișinău, 2009, 1(20), pp.146-150. ISSN 1857-0011.

- 3.1.3.GUDUMAC, E., SEU, M., PETROVICI, V., **LIVȘIȚ, I.** Carcinom papilar desuprafață a ovarului stâng. În: *Buletinul Academiei de Științe a Moldovei. Științe Medicale*. Chișinău, 2010, 5(28), pp. 134-138. ISSN 1857-0011.
- 3.1.4.GUDUMAC, E., **LIVȘIȚ, I.** Tumori hepatice la copil. În: *Buletinul Academiei de Științe a Moldovei. Științe Medicale*. Chișinău, 2012, 1(33), pp.465-470. ISSN 1857-0011.
- 3.1.5.GUDUMAC, E., **LIVȘIȚ, I.**Formațiunile neoplazice ale organelor genitale interne la fete. În: *Buletinul Academiei de Științe a Moldovei. Științe Medicale*. Chișinău, 2012, 1(33), pp.353-356. ISSN 1857-0011.
- 3.1.6.GUDUMAC, E., **LIVȘIȚ, I.**, BERNIC, J. În căutarea managementului optim al complicațiilor tumorilor abdominale la copil. În: *Buletinul Academiei de Științe a Moldovei. Științe Medicale*. Chișinău, 2015, 3(48), pp.65-68. ISSN 1857-0011.
- 3.1.7.GUDUMAC, E., **LIVȘIȚ, I.** Hidatidoza multiplă – prezentare de caz clinic. În: *Buletinul Academiei de Științe a Moldovei. Științe Medicale*. Chișinău, 2015, vol. 46 № 1, pp. 324-328.
- 3.1.8.GUDUMAC, E., **LIVȘIȚ, I.** Dificultați de diagnostic în tumorile mediastinale la copil. În: *Buletinul Academiei de Științe a Moldovei. Științe Medicale*. Chișinău, 2015, nr. 1(46), pp. 320-324. ISSN 1857-0011.
- 3.1.9.GUDUMAC, E., **LIVȘIȚ, I.**, BERNIC, J. Tricobezoarul – problemă frecventă în patologia pediatrică. În: *Arta Medica*, Chișinău, 2019, nr. 3(72), pp. 133-134. ISSN 1810-1852.
- 3.1.10.**LIVȘIȚ, I.**, BERNIC, J., GUDUMAC, E. Neuroblastomul retroperitoneal la copil. În: *Buletinul Academiei de Științe a Moldovei. Științe Medicale. Revistă științifico-practică*. Chișinău, 2022, 2(73), pp.101-105. ISSN 1857-0011.

- Categoria C

- 3.2.11.GUDUMAC, E., **LIVȘIȚ, I.** Carcinomul hepatic la copil. În: *Analele științifice ale Asociației Chirurgilor Pediatri din Republica Moldova*. Chișinău, 2009, vol. XI, pp. 9-14. ISBN 978-9975-9807-2-2.
- 3.2.12.GUDUMAC, E., BERNIC, J., BACULEA, N., **LIVȘIȚ, I.** Peritonite neoplazice la copil. În: *Analele științifice ale Asociației Chirurgilor Pediatri din R.Moldova*. Chișinău, 2010, vol. XII, pp.8-10. ISBN 978-9975-9807-7-7.
- 3.2.13.GUDUMAC, E., BERNIC, J., **LIVȘIȚ, I.**, PETROVICI, V. Dificultăți în diagnosticul diferențial al afecțiunilor chirurgicale la copil. În: *Analele științifice ale Asociației Chirurgilor Pediatri din R.Moldova*. Chișinău, 2010, vol. XIII, pp.3-5 ISBN 978-9975-9807-8-4.
- 3.2.14.GUDUMAC, E., **LIVȘIȚ, I.**, BERNIC, J. Tumora malignă microcelulară de origine neuroectodermală a mediastinului la copil. În: *Analele științifice ale Asociației Chirurgilor Pediatri din R.Moldova*. Chișinău, 2011, vol. XIV, pp.6-8. ISBN 978-9975-9807-6-0.
- 3.2.15.GUDUMAC, E., PETROVICI, V., **LIVȘIȚ, I.** Teratom mătura ovarului stâng. În: *Analele științifice ale Asociației Chirurgilor Pediatri din R.Moldova*. Chișinău, 2011, vol. XIV, pp.9-12. ISBN 978-9975-9807-6-0.
- 3.2.16.GUDUMAC, E., **LIVȘIȚ, I.**, PETROVICI, V. Limfangiom chistic a epiplonului la copil. În: *Analele științifice ale Asociației Chirurgilor Pediatri din R.Moldova*. Chișinău, 2011, vol. XV, pp. 14-17. ISBN 978-9975-9807-2-2.
- 3.2.17.GUDUMAC, E., **LIVȘIȚ, I.**, PETROVICI, V. Limfangiom chistic a mezenterului la copil. În: *Analele științifice ale Asociației Chirurgilor Pediatri din R.Moldova*. Chișinău, 2011, vol. XV, pp.18-21. ISBN 978-9975-9807-2-2.
- 3.2.18.GUDUMAC, E., BABUCI, V., **LIVȘIȚ, I.**, BERNIC, J. Chisturile lienale. Opțiuni diagnostice și terapeutice. În: *Analele științifice ale Asociației Chirurgilor Pediatri din R.Moldova*. Chișinău, 2012, vol. XVII, pp. 44-48. ISBN 978-9975-4300-2-9.

3.2.19.GUDUMAC, E., LIVȘIȚ, I. Opțiuni diagnostice și terapeutice în chisturile mezenteriale la copil. În: *Anale Științifice ale Universității de Stat de Medicină și Farmacie „Nicolae Testemițanu” din R.Moldova*. Ediția a XIII-a, vol. 5: Probleme actuale ale sănătății mamei și copilului. Chișinău, 2012, pp.211-218. ISSN 1857-1719.

3.2.20.GUDUMAC, E., LIVȘIȚ, I. Limfomul non-hodgkinian al intestinului la copil. În: *Anale Științifice ale Universității de Stat de Medicină și Farmacie „Nicolae Testemițanu” din R.Moldova*. Ediția a XIII-a, vol. 5: Probleme actuale ale sănătății mamei și copilului, Chișinău, 2012, pp.218-222.ISSN 1857-1719.

3.2.21.LIVȘIȚ, I., BERNIC, J. Probleme de diagnostic în tumorile abdomenale la copil. În: *Analele științifice ale Asociației Chirurgilor Pediatri „Natalia Gheorghiu” din R.Moldova*. Chișinău, 2013, vol. XVIII, pp. 12-17. ISBN 978-9975-4300-4-3.

3.2.22.GUDUMAC, E., LIVȘIȚ, I. Cavernous hemangioma of the liver in children – diagnosis confusion with malignant liver tumor. În: *Anale științifice ale Asociației Chirurgilor Pediatri „Natalia Gheorghiu”*. Chișinău, 2013, vol.XVIII, pp. 18-21. ISBN 978-9975-4300-5-0.

3.2.23.GUDUMAC, E., LIVȘIȚ, I., BERNIC, J., CUȚITARI, I. Trihobezoar gastric major – prezentare de caz clinic. În: *Anale științifice ale Asociației Chirurgilor Pediatri „Natalia Gheorghiu din R.Moldova*. Chișinău, 2014, vol. XX, pp. 36-39. ISBN 978-9975-4300-6-7.

3.2.24.GUDUMAC, E., LIVȘIȚ, I., BERNIC, J. Leziunile traumatice ale pancreasului. În: *Anale științifice ale Asociației Chirurgilor Pediatri „Natalia Gheorghiu” din R.Moldova*. Chișinău, 2014, vol. XX, pp. 39-42. ISBN 978-9975-4300-6-7.

4. Articole în culegeri științifice

4.1 în lucrările conferințelor științifice naționale cu participare internațională

4.1.1.GUDUMAC, E., LIVȘIȚ, I. Probleme de diagnostic și tratament în ocluziile intestinale la copii cu neoplazii abdominale. În: *Arta Medica*. Chișinău, 2015, nr. 3(56),p. 161. ISSN: 1810-1852.

4.1.2.GUDUMAC, E., LIVȘIȚ, I. Riscul fistulilor digestive în formațiunile abdominale – limfoamele non-hodgkiniene la copil. În: *Arta Medica*. Chișinău, 2015, nr.3(56), pp. 161-162.ISSN: 1810-1852.

4.1.3.GUDUMAC, E., LIVȘIȚ, I., BERNIC, J., NEAMȚU, V. Tratamentul chirurgical în malformațiile vasculare limfatice abdominale la copil. În: *Arta Medica*. Chișinău, 2016, nr. 3(60), pp.93-94. ISSN: 1810-1852.

4.1.4.GUDUMAC, E., LIVȘIȚ, I., BERNIC, J. Tricobezoarul – problema frecventă în patologia pediatrică = Trichobezoar - frequent problem in pediatric pathology. În: *Arta Medica*. Chișinău, 2019, nr. 3(72), pp. 133-134. ISSN 1810-1852.

4.1.5.LIVȘIȚ, I., BERNIC, V. Chisturile neparazitare ale ficatului. În: *MJHS*.2022, vol. 29 (3),p. 467. ISSN 2345-1467.

4.1.6.LIVȘIȚ, I. Formațiunile tumorale solide abdominale la copii. În: *MJHS*.2023, vol. 10 (3), p. 631. ISSN 2345-1467.

5.Teze în culegeri științifice

5.1.în lucrările conferințelor științifice internaționale (peste hotare)

5.1.1.ЛИВШИЦ, И., ГУДУМАК, Е. Клинический случай: перерождение аденомы печени в гепатобластому у ребенка. В: *Материалы VII Форума детских хирургов России Российский вестник детской хирургии, анестезиологии и реаниматологии*. Москва, 2021, том 11, спец. выпуск, с.85.

5.2. în lucrările conferințelor științifice naționale cu participare internațională

5.2.1. GUDUMAC, E., LIVȘIȚ, I., BERNIC, J. Tricobezoarul – problemă frecventă în patologia pediatrică. În: *Al XIII-lea Congres al Asociației Chirurgilor „Nicolae Anestiadi” și*

al III-lea Congres al Societății de Endoscopie, chirurgie miniminvasivă și Ultrasonografie „V.M. Guțu” din R.Moldova (cu participare internațională). Chișinău, 2019, pp.133-134. ISSN:1810-1852.

5.3. în lucrările conferințelor științifice naționale

5.3.1. **LIVȘIȚ, I.** Acute Gynecological Abdomen in Children. În: *Abstract Book 3rd International Medical Congress for Students and Yang Doctors*. Chișinău, 2010, p.84-85.

5.3.2. **LIVȘIȚ, I.** Tumors of the Abdominal Cavity in Children. În: *Abstract Book 3rd International Medical Congress for Students and Yang Doctors*. Chișinău, 2010, p. 83.

5.3.3. **LIVȘIȚ, I.** Formațiunile tumorale a cavității abdominale și pelviene la copii. În: *Materialele celui de al XI-lea Congres al Asociației Chirurgilor "Nicolae Anestiadi" din R.Moldova și celei de a XXXIII a reuniuni a chirurgilor din Moldova "Iacomi-Răzescu"*. În: *Arta Medica*, Ediție specială. Chișinău, 2011, nr. 3(46), pp.91-92. ISSN: 1810-1852.

5.3.4. **LIVȘIȚ, I.** Tumorile de ovar la copii. În: *Materialele celui de al XI-lea Congres al Asociației Chirurgilor "Nicolae Anestiadi" din R.Moldova și celei de a XXXIII a reuniuni a chirurgilor din Moldova "Iacomi-Răzescu"*. În: *Arta Medica*. Ediție specială, Chișinău, 2011, nr. 3(46), pp.90-91. ISSN: 1810-1852.

5.3.5. **LIVȘIȚ, I.** Liver tumors in children În: *Abstract book 4rd International Medical Congress for Students and Yang Doctors*. Chișinău, 2012, pp.128-129. ISBN 978-9975-57-030-5.

5.3.6. **LIVȘIȚ, I.** Ovarian tumors in germinal cells in girls. Tumorile ovariene din celule germinale la fete. În: *Congresul consacrat aniversării a 75-a de la fondarea USMF „Nicolae Testemițanu”*, 21-23 octombrie 2020: În: *Abstract book*. Chișinău: [s. n.], 2020, p. 616.

Lucrări științifico-metodice și didactice

6. Manuale

6.1. manuale pentru învățământul universitar

6.1.1. GUDUMAC, E., CURAJOS, B., MOROZ, P., PETROVICI, V., ȘAVGA, N., BERNIC, J., ȘAVGA, N.JR., BABUCI, V., SANDROSEAN, A., ANDRONIC, N., DZERO, V., STATI, L., NEPOLIUC, I.U., GROSU, L., CELAC, V., PISARENCO, A., PRISACARI, O., COJUȘNEANU, N., **LIVȘIȚ, I.** DĂNILĂ, A. *Chirurgie pediatrică. Cazuri clinice*. Sub redacția acad. Eva Gudumac. Chișinău: *CEP „Medicina”*, 2012, pp. 247. ISBN 978-9975-113-61-8.

6.1.2. GUDUMAC, E., MOROZ, P., CURAJOS, B., ȘAVGA, N., BERNIC, J., BOIAN, G., ȘAVGA, N.JR., SANDROSEAN, A., NEPOLIUC, I.U., DZERO, V., RADILOV, V., JALBA, A., DOLGHIER, L., STATI, L., PRISĂCARU, O., BARANOV, L., ROLLER, V., PISARENCO, A., **LIVȘIȚ, I.** ș.a. *Chirurgie pediatrică. Culegeri de cazuri clinice*. Sub redacția acad. Eva Gudumac. Chișinău: *CEP „Medicina”*, 2014, pp. 186. ISBN 978-9975-118-64-4.

6.1.3. GUDUMAC, E., BOIAN, G., MOROZ, P., PETROVICI, V., CURAJOS, B., CIUNTU, A., CIOBANU, V., BERNIC, J., SANDROSEAN, A., NEPOLIUC, I.U., DOLGHIER, L., KRUȘELNIȚKAIA, E., DZERO, V., STATI, L., BAJUREA, A., DĂNILĂ, A., BARANOV, L., ROLLER, V., GROSU, L., BOIAN, V., **LIVȘIȚ, I.** ș.a. *Chirurgie pediatrică. Cazuri clinice*. Sub redacția acad. Eva Gudumac. Chișinău: *Tipografia Print-Caro*, 2020, pp. 292. ISBN 978-9975-56-768-8.

6.1.4. DOLGHIER, L., GUDUMAC, E., CEBAN, E., BERNIC, J., DĂNILĂ, A., BABUCI, V., **LIVȘIȚ, I.** ș.a. *Chirurgie pediatrică. Cazuri clinice*. Sub redacția prof. Jana Bernic. Chișinău: *Tipografia Print-Caro*, 2022, pp.288. ISBN 978-9975-56-984-2.

7. Ghiduri metodice/metodologice

7.3.1. GUDUMAC, E.,BOIAN, G., MOROZ, P., ŞAVGA, N., CURAJOS, B., BERNIC, J., ŞAVGA, N. jn., CIUNTU, A., PETROVICI, V., SANDROSEAN, A., NEPOLIUC, IU., GÎNCU, GH., JALBĂ, A., SINIȚINA, N., DOLGHIER, L., STATI, L., PRISĂCARU, O., PISARENCO, A., GROSU, L., ŞIPITCO, N, REVENCO, I., DĂNILĂ, A., ROLLER, V., CURAJOS, A., BOIAN, V., **LIVŞIȚ, I.**, HAIDARLÎ, D., SÎRBU, I. *Ghid de urgențe în chirurgia pediatrică*. Sub redacția dr. hab. șt. med., Eva Gudumac, prof. univ., academician al AȘM. Chișinău: CEP *Medicina*, 2018. pp.282. ISBN 978-9975-82-116-2.

8. Indicații/Îndrumări metodice

8.1.1. GUDUMAC, E., **LIVŞIȚ, I.** *Epidemiologia tumorilor abdominale la copii*. Chișinău, CEP „Medicina”, 2012, 20p. ISBN 978-9975-113-03-8.

8.1.2. BERNIC, J., **LIVŞIȚ, I.** *Formațiunile intraabdominale nontumorale la copil*. CEP „Medicina”, Chișinău, 2013, p. 30. ISBN 978-9975-113-91-5.

9. Protocoale clinice

9.1.1. GUDUMAC, **LIVŞIȚ, I.**, BERNIC, J., PASICOVSCHI T. *Tumori primare maligne hepatice la copil*. PCN-312, Chișinău, 2018, 28 p.

9.1.2. GUDUMAC, E., BERNIC, J., **LIVŞIȚ, I.**, MIȘINA, A. *Tumorile anexiale uterine la copii*. PCN-411. Chișinău, 2022. 34 p.

9.1.3.GUDUMAC, **LIVŞIȚ, I.**, BERNIC, J., PASICOVSCHI T. *Abcesele intraperitoneale la copii*. PCN-410. Chișinău, 2022, 41 p.

9.1.4. GUDUMAC, E., **LIVŞIȚ, I.**, BERNIC, J., ANDRONIC, N., COJUȘNEANU, N *Abcese ale cavității pelvine la copil*. PCN-309. Chișinău, 2018, 22p.

ADNOTARE

LIVȘIȚ IRINA „PARTICULARITĂȚILE DE DIAGNOSTIC ȘI MEDICO-CHIRURGICALE ÎN FORMAȚIUNILE TUMORALE ABDOMINALE LA COPIL”.

Teză de doctor în științe medicale, Chișinău, 2024

Structura tezei: Teza de doctor în științe medicale este expusă pe (222) pagini și (155) pagini text de bază. Este constituită din introducere, 4 capitole, concluzii generale, recomandări practice, bibliografie cu (200) surse, (8) anexe, (11) tabele și (150) figuri. Rezultatele obținute au fost publicate în (53) lucrări științifice, inclusiv (42) articole, (4) protocoale clinice naționale, (2) materiale metodice, (5) cărți, (1) stend la catedră.

Cuvinte cheie: tumori, abdomen, copii, management, diagnostic, tratament chirurgical.

Scopul lucrării. Estimarea epidemiologiei, a particularităților clinico-paraclinice, diagnostice, de tratament medico-chirurgical etiopatogenic individual adaptat a formațiunilor tumorale abdominale la copii și în baza lor optimizarea eficienței curative, profilaxia complicațiilor, reducerea riscului invalidizării și letalității.

Obiectivele studiului: 1. Analiza structurii, epidemiologiei formațiunilor tumorale abdominale la copii în vârsta 0-18 ani, cât și a particularităților clinico-evolutive și argumentarea noilor strategii de diagnostic și tratament. 2. Elaborarea și verificarea valorii informativ– diagnostice a metodelor clinico-paraclinice de examinare cu selectarea celor mai optimale pentru diferențierea topografoanatomică, patofiziologică, histopatologică, imunohistochimică a formațiunilor tumorale la copii. 3. Determinarea factorilor de risc în dezvoltarea complicațiilor, recidivelor, metastazelor la copii cu formațiuni tumorale abdominale. 4. Aprecierea informativității diagnostice, a markerilor tumorali, inflamatori, a datelor paraclinice (imagistice), bacteriologice, histopatologice, imunohistochimice în diverse forme ale formațiunilor tumorale abdominale la copii. 5. În baza studiului multimodal de argumentat și elaborat un algoritm de diagnostic, de tratament medico-chirurgical diferențiat în funcție de vârstă, factorii de risc cauzali, etapa și caracterul clinico-evolutiv al bolii, complicațiilor supraadăugate, comorbidităților la copii cu formațiuni tumorale abdominale.

Noutatea și originalitatea științifică: se bazează pe studierea rezultatelor diagnosticului și tratamentului medico-chirurgical al copiilor cu formațiuni tumorale abdominale.

Problema științifică soluționată: în cadrul studiului dat s-a estimat epidemiologia formațiunilor abdominale la copii, informativitatea metodelor de diagnostic, a indicilor clinico-imagistici, a markerilor tumorali, histopatologici și histochimici și elaborarea algoritmului de diagnostic și a unei metodologii în aprecierea diverselor intervenții chirurgicale direcționate spre argumentarea nu numai a managementului optimal, dar având ca scop prevenirea recidivelor, complicațiilor, morbidității postoperatorii și a deceselor.

Semnificația teoretică și valoarea aplicativă a studiului: Rezultatele cercetării au contribuit la fundamentarea cunoștințelor referitor la specificarea factorilor cauzali în dezvoltarea formațiunilor tumorale abdominale la copii, particularitățile clinico-paraclinice ale copiilor cu formațiuni tumorale abdominale și de a elabora un algoritm de diagnostic precoce, diagnostic diferențial și un program de management medico-chirurgical optimizat care a permis reducerea complicațiilor pre-, intra- și postoperatorii.

Implementarea rezultatelor științifice: Rezultatele obținute în urma cercetării au fost implementate în activitatea curativă a Clinicii de Chirurgie Pediatrică a Centrului Național Științifico-Practic de Chirurgie Pediatrică „Academician Natalia Gheorghiu”, și a Instituției Medico-Sanitare Publice, Institutul Mamei și Copilului. Rezultatele cercetării au fost incluse în procesul științifico didactic al Catedrei de chirurgie, ortopedie și anesteziologie pediatrică “Natalia Gheorghiu” și la Catedra medicină de laborator.

РЕЗЮМЕ

ИРИНА ЛИВШИЦ „ДИАГНОСТИКИЕ И ЛЕЧЕБНО-ХИРУРГИЧЕСКИЕ ОСОБЕННОСТИ ПРИ ОПУХОЛЕВЫХ ОБРАЗОВАНИЯХ БРЮШНОЙ ПОЛОСТИ У РЕБЁНКА”, КИШИНЁВ, 2024

Структура диссертации: Диссертация доктора медицинских наук представлена на 222 страницах и 155 страницах основного текста. Состоит из введения, 4 глав, общих выводов, практических рекомендаций, библиографии с 200 источниками, 8 приложений, 11 таблиц и 150 рисунков. Полученные результаты опубликованы в 53 научных работах, в том числе 42 статьях, 4 национальных клинических протоколах, 2 методических материалах, 5 книгах, стенде на кафедре.

Ключевые слова: опухоли, брюшная полость, дети, менеджмент, диагностика, хирургическое лечение.

Цель работы. Оценка эпидемиологии, особенностей диагностики, дифференциальной диагностики и лечебно-хирургической индивидуализированной тактики при опухолевых образованиях брюшной полости у детей и на их основе оптимизация эффективности лечения, профилактики осложнений, снижения риска инвалидизации и смертности.

Задачи исследования: 1. Анализ структуры и эпидемиологии опухолевых образований брюшной полости у детей в возрасте 0-18 лет, а также клинико-эволюционных особенностей и аргументация новых стратегий диагностики и лечения. 2. Разработка и проверка диагностической ценности клинико-параклинических методов обследования с выбором наиболее оптимальных для анатомо-топографической, патофизиологической, гистопатологической, иммуногистохимической дифференциации опухолевых образований у детей. 3. Определение факторов риска для развития осложнений, рецидивов, метастазов у детей с опухолевидными образованиями брюшной полости. 4. Оценка диагностической информативности опухолевых маркеров, параклинических, бактериологических, гистопатологических, иммуногистохимических данных при различных формах опухолевых образований брюшной полости у детей. 5. На основе мультимодального исследования обосновать и разработать лечебно-диагностический алгоритм у детей с опухолевидными образованиями брюшной полости, в зависимости от возраста, факторов риска, стадии заболевания, развившихся осложнений и сопутствующих заболеваний.

Новизна и оригинальность исследования: основывается на изучении результатов диагностических и медикаментозно-хирургических методов использованных у детей с опухолевидными образованиями брюшной полости .

Решенная научная задача: В рамках данного исследования рассматривалась эпидемиология опухолевых образований брюшной полости у детей, информативность различных методов диагностики, инструментальных методов диагностики, онкомаркёров, гистологических и гистохимических данных и разработка алгоритма диагностики и оценка различных методов хирургических вмешательств, направленная не только на обоснование оптимального лечения, но и на предотвращение рецидивов, осложнений, послеоперационной заболеваемости и смертности.

Теоретическая значимость и прикладная ценность: Результаты исследования способствовали формированию знаний относительно уточнения причин развития опухолевых образований брюшной полости у детей, клинико-лабораторно-инструментальных особенностей детей с опухолевидными образованиями брюшной полости и разработке алгоритма ранней диагностики, дифференциальной диагностики и оптимизации программы медико-хирургического лечения, позволяющие снизить пре-, интра- и послеоперационные осложнения.

Внедрение научных результатов: Результаты, полученные в результате исследования, внедрены в лечебную деятельность Клиники детской хирургии Национального научно-практического центра детской хирургии «Академика Натальи Георгиу» и Государственного медико-санитарного учреждения Институт матери и ребёнка. Результаты исследования включены в научно-дидактический процесс кафедры хирургии, ортопедии и детской анестезиологии имени Натальи Георгиу и кафедры лабораторной медицины.

SUMMARY

IRINA LIVSIT „PECULIARITIES OF DIAGNOSIS AND SURGERY TREATMENT OF TUMOR FORMATION IN THE ABDOMINAL CAVITIES IN CHILD”

Chisinau, 2024

Structure of the dissertation: The dissertation of the Doctor of Medical Science Degree is presented in 222 pages and 155 pages of the significant information. It consists of an introduction, four chapters, general conclusions, practical recommendations, bibliography with 200 sources, 8 appendices, 11 tables and 150 pictures. The obtained results have been published in 53 scientific papers, including 42 articles, 4 national clinical protocols, 2 methodical materials, 5 books, and a stand at the University Department.

Key words: tumors, abdominal cavity, children, management, diagnosis, surgical treatment.

Purpose of the study: Assessment of epidemiology, diagnostic features, differential diagnosis, therapeutic and surgical individual tactics for children's abdominal tumor formations, and optimization of the effective treatment, prevention of complications, reduction of the disability and mortality risks.

Objectives of the study: 1. Analysis of the structure and epidemiology of abdominal tumor formations in children aged 0-18 years, as well as clinical and evolutionary features and argumentation of new diagnostic and treatment strategies. 2. Development and testing of the diagnostic value of clinical and paraclinical examination methods with the selection of the most optimal ones for anatomical, topographical, pathophysiological, histopathological, immunohistochemical differentiation of tumor formations in children. 3. Identification and determination of risk factors for the development of complications, relapses, metastases in children with tumor formations in the abdominal cavity. 4. Assessment of the diagnostic identification of tumor markers, paraclinical, bacteriological, histopathological, immunohistochemical data for various forms of abdominal tumor formations in children. 5. On the basis of a multimodal study, justify and develop a treatment and diagnostic algorithm for children with tumor formations in the abdominal cavity, depending on the age, risk factors, stage of the disease, developed complications and concomitant diseases.

Novelty and originality of the study: is based on the results of diagnostic and medical-surgical methods used for children with tumor formations in the abdominal cavity.

Solved scientific problem: This study examined the epidemiology of abdominal tumor formations in children, the informative content of various diagnostic methods, diagnostic instruments and methods, tumor markers, histological and histochemical data and the development of a diagnostic algorithm and evaluation of various methods of surgical interventions, aimed not only at justifying optimal treatment, but also to prevent relapses, complications, postoperative morbidity and mortality.

Theoretical significance and applied value: The results of the study contributed to the identification and clarification of reasons for the development of children's tumor formations in the abdominal cavity, the clinical, laboratory and instrumental characteristics of children with tumor formations in the abdominal cavity and the development of an algorithm for early diagnosis, differential diagnosis and optimization of the medical and surgical treatment programmes, allowing to reduce preoperative, intraoperative, and postoperative complications.

Implementation of scientific results: The results obtained in the course of the study were introduced into the medical activities of the Pediatric Surgery Clinic of the National Scientific and Practical Center for Pediatric Surgery “Academician Natalia Georgiu” and the State Health Institute of Mother and Child. The results of the study are included in the scientific and didactic process of the Department of Surgery, Orthopedics and Pediatric Anesthesiology “Natalia Georgiu” and the Department of Laboratory Medicine.

LIVȘIȚ IRINA

**PARTICULARITĂȚILE DE DIAGNOSTIC ȘI MEDICO-CHIRURGICALE
ÎN FORMAȚIUNILE TUMORALE ABDOMINALE LA COPIL**

321.14 - CHIRURGIE PEDIATRICĂ

Rezumatul tezei de doctor în științe medicale

**Aprobarea spre tipar:
1/16**

Formatul hârtiei: 60x84

Hârtie obset. Tipar obset.

Tirajul: 60

Coli de tipar: 2 coli

Comanda Nr.

Tipografia Print-Caro SRL

