

Școala doctorală în domeniul Științe medicale

Cu titlu de manuscris

C.Z.U: 616.314-089.843:616.716.1-007.23(043.2)

DABIJA ION

**REABILITAREA IMPLANTO-PROTETICĂ A
PACIENȚILOR CU ATROFII SEVERE ÎN ZONELE LATERALE
ALE MAXILARULUI SUPERIOR**

SPECIALITATEA 323.01 - STOMATOLOGIE

Teză de doctor în științe medicale

CHIȘINĂU, 2024

Teza a fost elaborată în cadrul Catedrei de chirurgie oro-maxilo-facială și implantologie orală „Arsenie Guțan” a Universității de Stat de Medicină și Farmacie „Nicolae Testemițanu”

Conducător

Chele Nicolae,
dr. hab. șt. med., prof. univ.

Membrii comisiei de îndrumare:

Țopalo Valentin,
dr. hab. șt. med., conf. univ.

Mostovei Andrei,
dr. șt. med., conf. univ.

Zănoagă Oleg,
dr. șt. med., conf. univ.

Susținerea va avea loc la 02 octombrie ora 14.00 în incinta USMF ”Nicolae Testemițanu”, bd. Ștefan cel Mare și Sfânt, 165, biroul 125 în ședința Comisiei de susținere publică a tezei de doctorat, aprobată prin decizia Consiliului Științific al Consorțiului din 26.06.2024 (*proces verbal nr. 42*).

Componenta Comisiei de susținere publică a tezei de doctorat:

Președinte:

Ciobanu Sergiu,
dr. hab. șt. med., conf. univ.

Membri:

Chele Nicolae,
dr. hab. șt. med., prof. univ.

Spinei Aurelia,
dr. hab. șt. med., conf. univ.

Solomon Oleg,
dr. șt. med., conf. univ.

Referenți oficiali:

Caraiane Aureliana,
dr. șt. med., prof. univ.

Agop-Forna Doriana,
dr. șt. med., prof. univ.

Zănoagă Oleg,
dr. șt. med., conf. univ.

Autor
Dabija Ion,

CUPRINS

LISTA ANEXELOR.....	5
LISTA ABREVIERILOR	6
LISTA TABELELOR	7
LISTA FIGURILOR	7
INTRODUCERE.....	10
1. ROLUL SINUSULUI MAXILAR ÎN REABILITAREA IMPLANTO-PROTETICĂ ÎN SECTOARELE POSTERIOARE ALE MAXILEI.....	17
1.1. Particularitățile anato-mo-topografice ale maxilarului superior.....	17
1.2. Anatomia sinusului maxilar	19
1.3. Modificările postextractionale ale osului rezidual subantral și opțiunile de rehabilitare implanto- protetică în sectoarele posterioare ale maxilei	25
1.4. Opțiuni de elevare a planșeului sinusului maxilar prin acces crestal și acces lateral	28
1.5. Biomateriale utilizate în procedurile de <i>sinus lifting</i> lateral.....	31
2. MATERIAL ȘI METODE DE CERCETARE	45
2.1. Date generale despre studiu.....	45
2.2. Examinarea clinică a pacienților	47
2.3. Examenul paraclinic preoperator al pacienților.....	49
2.4. Protocolul operator aplicat pacienților din grupul de control.....	51
2.5. Protocolul operator aplicat pacienților din grupul de studiu	54
2.6. Evaluarea pacienților în perioada de vindecare.....	57
2.7. Evaluarea remaniierelor osoase periimplantare.....	57
2.8. Analiza statistică	58
3. REZULTATELE OBȚINUTE	60
3.1. Date generale ale pacienților din loturile de cercetare	60
3.2. Evaluarea termenelor postextractionale la pacienții din loturile cercetate	64
3.3. Evaluarea formei sinuzale, volumului acestora și materialelor de grefare la pacienții incluși în studiu	65
3.4. Evaluarea influenței ferestrelor de acces asupra rezultatelor cercetării.	69
3.5. Evaluarea dimensiunilor implanturilor utilizate în ambele grupuri	71
3.6. Evaluarea osului rezidual subantral și evoluția spațiului augmentat în perioada de vindecare.....	72
3.7. Evaluarea stabilității implantare.....	75
3.8. Evaluarea accidentelor și complicațiilor întâlnite în cadrul loturilor de cercetare	80
3.9. Modelul Evoluția implantului	81
4. SINTEZA ȘI INTERPRETAREA REZULTATELOR	85
4.1. Analiza corelațională a lotului studiat	85
4.2. Analiza rezultatelor rehabilitării implanto-protetice	89
CONCLUZII GENERALE	95
RECOMANDĂRI PRACTICE.....	96

BIBLIOGRAFIE	97
ANEXE	111
INFORMAȚII PRIVIND VALORIFICAREA REZULTATELOR CERCETĂRII	121
DECLARAȚIA PRIVIND ASUMAREA RĂSPUNDERII	125

LISTA ANEXELOR

Anexa 1. Brevet de Invenție

Anexa 2. Brevet de invenție

Anexa 3. Certificat de inovator

Anexa 4. Certificat de inovator

Anexa 5. Acte de implementare

Anexa 6. Acte de implimentare

Anexa 7. Acte de implementare

Anexa 8. Acte de implementare

Anexa 9. Acte de implementare

Anexa 10. Acte de implementare

LISTA ABREVIERILOR

A-PRF	–	<i>advanced platelet-rich fibrin</i>
AINS	–	antiinflamator nesteroidian
CBCT	–	<i>Cone-beam computed tomography</i>
FDBA	–	<i>freeze-dried bone allograft</i>
Î	–	intervalul de încredere
Î95%	–	<i>intervalul de încredere 95%</i>
ÎOR	–	înălțimea osului rezidual
L-PRF	–	<i>leykocyte and platelet-rich fibrin</i>
MS	–	membrana sinusală
OPG	–	ortopantomografie
ORS	–	os rezidual subantral
PRF	–	<i>platelet-rich fibrin</i>
ROG	–	regenerare osoasă ghidată
SL	–	<i>sinus lifting</i>
SM	–	sinusul maxilar
SP	–	stabilitate primară
SS	–	stabilitate secundară
TC	–	tomografie computerizată
SA 1-4	–	clasificarea osului rezidual subantral

LISTA TABELELOR

Tabelul 1	Statistica descriptivă a loturilor din cercetare	61
Tabelul 2	Caracteristicile generale ale modelului elaborat	83
Tabelul 3	Indicatorul de calibrare	83
Tabelul 4	Tabelul de clasificare	84
Tabelul 5	Variabile în ecuație	84

LISTA FIGURILOR

Figura 1	Părțile componente ale maxilei	17
Figura 2	Fețele ce formează corpul maxilei	17
Figura 3	Dezvoltarea sinusului maxilar pe parcursul vieții	20
Figura 4	Evaluarea spațiului coronar mezio-distal și vertical, calității și cantității țesuturilor moi, nivelul crestei alveolare în raport cu procesul alveolar a dinților învecinați (a, b)	48
Figura 5	Secțiune axială din TC: evaluarea complexului osteo-meatal (săgeata) și a sinusului maxilar	50
Figura 6	Pacient G. Evaluarea osului rezidual subantral în baza TC și planificarea poziției implantului în raport cu osul existent și poziția protetică necesară	50
Figura 7	Secțiuni din CBCT: atrofia osului rezidual subantral datorată pneumatizării sinusului maxilar(a), atrofia verticală a crestei alveolare (b)	51
Figura 8	Crearea lamboului trapezoidal cu implicarea unui dinte mezial (a) și utilizarea frezei sferice diamantate, mezial și distal (b)	51
Figura 9	Tehnici de acces către sinusul maxilar: răzuirea osului cortical (a), înlăturarea porțiunii de perete osos (b), tehnica ferestrei inversate (c)	52
Figura 10	Tehnici de acces către sinusul maxilar: răzuirea osului cortical (a), înlăturarea porțiunii de perete osos (b), tehnica ferestrei inversate (c)	53
Figura 11	Pacient B. Pneumatizarea sinusului maxilar și atrofia verticală a crestei alveolare: fragment din CBCT (a); aspectul intraoral – imagine în oglindă (b)	54
Figura 12	Etape ale intervenției chirurgicale: decolarea lamboului mucoperiostal(a); evaluarea atrofiei verticale ale crestei alveolare (b); crearea accesului către membrana sinusului maxilar (c)	54
Figura 13	Etape ale intervenției chirurgicale: augmentare a sinusului maxilar (a) inserarea implanturilor cu plasarea platformelor extraosos (b) și juxtacrestal (c)	55
Figura 14	Utilizarea sistemelor speciale pentru regenerarea osoasă ghidată și fixarea suplimentară a implanturilor: aplicarea meșei de titan și adiția osoasă (a,b); solidarizarea implanturilor prin intermediul miniplăcii din titan fixate cu ajutorul șururilor de vindecare (c).	55
Figura 15	Fragmente ale etapelor intraoperatorii: mobilizarea lamboului și verificarea elasticității (a); aplicarea membranelor de PRF peste meșa din titan (b) și miniplaca din titan (c).	56
Figura 16	Suturarea plăgii fără tensiune: din aspect transversal (a), din aspect vestibular (b).	56

Figura 17	Evaluarea paraclinică postoperatorie, fragmente din OPG: miniplacă (a) și meșă din titan (b)	57
Figura 18	Aprecierea schematică a parametrilor osului periimplantar: osul rezidual periimplantar (1), înălțimea spațiului elevat intrasinusal (2), osul total periimplantar la finele perioadei de vindecare (3)	58
Figura 19	Analiza comparativă a repartizării după vârsta măsurată în loturile de studiu	60
Figura 20	Analiza comparativă a repartizării după genul biologic în loturile de cercetare	61
Figura 21	Analiza comparativă a repartizării după timpul de la extracție măsurat în loturile de studiu	65
Figura 22	Analiza comparativă a repartizării după volumul sinuzal măsurat în loturile de studiu.	66
Figura 23	Evaluarea distribuției formei sinusale în „V” sau „U” în cadrul loturilor de cercetare	67
Figura 24	Analiza comparativă a repartizării după cantitatea de material folosit măsurată în loturile de studiu	68
Figura 25	Analiza comparativă a repartizării după tipul materialului folosit în loturile de studiu	69
Figura 26	Repartizarea accesului prin răzuire sau re poziționare a ferestrei (roșu) și ferestrei inversate (albastru) în ambele loturi de cercetare	70
Figura 27	Evaluarea numărului de ferestre de acces către sinusul maxilar în ambele loturi de cercetare	70
Figura 28	Analiza comparativă a repartizării după lungimea implantului măsurată în loturile de studiu	71
Figura 29	Analiza comparativă a repartizării după diametrul implantului măsurat în loturile de studiu	72
Figura 30	Analiza comparativă a repartizării după înălțimea osului rezidual subantral în ambele loturi	72
Figura 31	Analiza comparativă a repartizării după înălțimea totală a osului imediat după intervenție măsurată în loturile de studiu	73
Figura 32	Analiza comparativă a repartizării după înălțimea totală periimplantară după de vindecare măsurată în loturile de studiu	74
Figura 33a	Evoluția înălțimii osului la etapele preoperator, postoperator și la finele perioadei de integrare pentru grupul de control	74
Figura 33b	Evoluția înălțimii osului la etapele preoperator, postoperator și la finele perioadei de integrare pentru grupul de studiu	75
Figura 34	Analiza comparativă a stabilității primare între grupuri	76
Figura 35	Evaluarea distribuției valorilor (histograma) stabilității primare (stânga) și secundare (dreapta) a implanturilor grupului de studiu	77
Figura 36	Evoluția stabilității spre valori pozitive și negative ale periotestului în cadrul grupului de studiu	77
Figura 37	Evoluția stabilității implanturilor grupului de control	78
Figura 38	Analiza comparativă a repartizării stabilității secundare măsurată în ambele loturi	79
Figura 39	Expunerea miniplăcii din titan la finele perioadei de vindecare: din aspect distal (a) și din aspect mezial (b)	80

Figura 40	Graficul de clasificare pentru modelul predictiv al probabilității de osteointegrare a implantului.	83
Figura 41	Curba ROC a modelului predictiv al probabilității de osteointegrare a implantului	84
Figura 42	Pneumatizarea sinusului maxilar în sectorul edentat (a), prezența septurilor secundare (b)	90
Figura 43	Aspectul radiologic al xenogrefei la 6 luni (a) și 1 an după procedura de sinus lift, ce indică remodelarea grefei	91
Figura 44	Expunerea plasei din titan (a) și conturarea forme miniplăcii sub mucoasă (b)	92
Figura 45	Aspectul țesutului osteoid nou-format la finele perioadei de integrare (a) și la 1 an postprotetic reflectă remodelarea tisulară ca urmare a stresului funcțional	93

INTRODUCERE

Actualitatea și importanța temei abordate. Evoluția stomatologiei și a tratamentului implanto-protetic din ultimele decenii au dus la obținerea rezultatelor remarcabile a persoanelor cu edentații parțiale și totale. În ultimii ani, indicațiile către utilizarea implanturilor dentare au fost extinse. În acest context a crescut considerabil și ponderea protezelor cu suport implantar în reabilitarea implanto-protetică a pacienților cu diverse tipuri de edentații. Edentațiile apărute în urma pierderii dinților duc la dereglări morfofuncționale ale aparatului stomatognat, treptat înrăutățind starea generală și calitatea vieții pacienților. Astfel un număr considerabil de persoane necesită un tratament implanto-protetic, menit pentru restabilirea sănătății și stilului lor de viață [10]. Datorită criteriilor sale științifice, a tehnicilor și a materialelor sale de lucru specifice, precum și a instrumentariului caracteristic utilizat, implantologia orală se conturează în prezent ca o specialitate de sine stătătoare în cadrul stomatologiei [74, 143]. În pofida celor expuse, există încă multe aspecte controversate, discutabile, care necesită cercetări ulterioare. Disputele vizează nu numai aplicarea procedeeleor miniinvazive în implantologia orală [18, 30, 72, 78], dar și modalitățile și condițiile de instalare a implanturilor dentare la pacienții cu atrofii severe în zonele laterale ale maxilarului superior [108]. Astfel, anumite condiții anatomo-fiziologice pot eventual influența efectuarea intervențiilor chirurgicale de creștere a ofertei osoase ce compromise osteointegrarea implanturilor dentare.

Este bine cunoscut faptul că ulterior extracției dentare în alveolă se instalează un șir de modificări fiziologice cum ar fi umplerea alveolei cu un cheag sanguin, care după o săptămână se substituie cu țesut granulomatos [84]. La 2 săptămâni postextracțional, conținutul alveolei este alcătuit din țesut de granulație, țesut conjunctiv tânăr cu insule osteogene și acoperit cu epiteliu stratificat imatur. La sfârșitul primei luni, epiteliul și țesutul conjunctiv se maturizează, iar țesutul osos nou format este parțial mineralizat. La 2 luni după extracție, alveola este reprezentată de țesutul conjunctiv matur și trabeculii de țesut osos mineralizat [20].

Rezorbția se petrece în urma extracției dentare, în care dintele pacientului a lipsit o perioadă îndelungată de timp, știind faptul că la 6 luni după o extracție dentară se produce o reducere dimensională a crestei alveolare până la 4,2 mm în lățime și 1,5 mm în înălțime, într-un an producându-se o reducere de până la 25% din volumul osos, iar pe parcursul primilor 3 ani postextracțional majorându-se la 40-60% [11].

Importanță majoră are membrana sinusală Schneider ce trebuie elevată. Ea este acoperită de un epiteliu cilindric pseudostratificat cu cili și e formată din trei straturi: extern, mediu și intern. Stratul submucos lipsește și anume acest fapt ne permite detașarea membranei de pe planșeul osos și crearea unui spațiu nou pentru augmentare [137].

În sectoarele posterioare ale maxilei rezorbția osoasă diferă de la caz la caz și sunt influențate de mai mulți factori: particularitățile anatomice individuale ale pacienților, vecinătatea sinusului maxilar, consecințele maladiilor precedente (parodontita marginală, parodontita apicală), extracția dentară (atraumatică sau traumatică), instrumentariul utilizat pentru extracție, timpul parcurs după extracție. Extracția dinților declanșează o reducere semnificativă și a densității, și a dimensiunilor apofizelor alveolare [18, 74, 84].

Modificările apofizei alveolare se petrec în plan vertical și orizontal, mai pronunțată fiind în primele 6 luni după extracție [18]. În sectoarele posterioare ale maxilei asupra dimensiunilor apofizei alveolare, îndeosebi pe verticală, o evidentă influență o are și sinusul maxilar. La prezența dinților, între forțele masticatorii transmise asupra planșeului sinusului maxilar din inferior și forțele transmise din superior, prin presiunea sporită a aerului la expirație se instalează un echilibru care contribuie la o modelare sau remodelare permanentă a țesutului osos. La pierderea dinților acest echilibru se dereglează și asupra planșeului acționează preponderant presiunea ridicată a aerului din sinusul maxilar. Treptat planșeul se atrofiază și el se deplasează spre inferior [39], iar la nivelul maxilei, datorită resorbției osului subantral are loc o pneumatizare excesivă a sinusului maxilar [22, 71, 85, 91].

În dependență de starea osului alveolar se elaborează algoritmul tratamentului individualizat cu respectarea protocoalelor naționale și internaționale.

Atamni F. (2013) [11], în cadrul studiului realizat a conchis că implanturile pot fi inserate în țesutul osos preexistent al maxilei, evitând procedura de augmentare sinuzală, care conform autorului este mai benefică și rapidă pentru pacient și accesibilă după costuri.

În cazurile stărilor deplorabile ale osului rezidual al maxilei, fără procedura de augmentare a sinusului maxilar nu este posibilă inserarea implanturilor dentare, stabilitatea și viabilitatea cărora poate fi compromisă din cauza variabilității și anomaliilor sinusului maxilar, prezența septurilor intrasinuzale, celulelor Haller, recesului infraorbital [32, 65, 90, 96, 137].

Odată cu apariția procedurii de elevare a mucoasei planșeului sinusului maxilar s-au activizat cercetările în domeniu implantologiei orale, atât la nivel internațional [10, 13, 34, 53, 64, 78, 91], cât și național [17- 22, 28, 29, 38, 72, 73, 101, 102, 125], fiind identificate un șir de metode și procedee noi pentru tratamentul implanto-protetic al persoanelor edentate.

Augmentarea planșeului sinuzal poate fi efectuată cu grefe autogene, alogene, xenogene și aloplastice, cele mai efective fiind grefele autogene [82], de origine intra- sau extraorală.

Dintre cele intraorale, pe larg se utilizează grefele prelevate de la nivelul tuberozității maxilare, ramurii și corpului mandibulei, simfizei mentoniere, arcadei zigomatice. Grefele extraorale preponderent sunt prelevate din țesutul osos al ileonului, coastelor, tibiei și calvariei. Pentru augmentarea sinusului maxilar sunt utilizate cu succes și o gamă largă de biomateriale

cum ar fi fosfatul tricalcic beta, hidroxiapatita, carbonatul de calciu, sulfatul de calciu, sticla bioactivă [27, 85, 89].

Accesarea sinusului maxilar și procedura de augmentare a acestuia poate fi realizată prin acces lateral și acces crestal [2, 60, 61, 76, 81, 85, 110, 111, 128, 145], totuși, majoritatea cercetătorilor optează pentru accesul transcristal [2, 21, 60, 61, 88, 110, 111, 125, 128].

Augmentarea sinusului maxilar s-a dovedit a fi o metodă eficientă de obținere a osului preimplantar intrasinuzal de o calitate acceptabilă pentru inserarea implanturilor și restaurarea dentiției, eficacitatea căreia a fost demonstrată și de cercetătorii autohtoni [20, 28, 29, 73, 75, 125].

Totodată, la pacienții cu resorbții osoase și atrofii severe la nivelul sectoarelor posterioare ale maxilarului superior, pentru reabilitarea protetică și augmentarea sinusului maxilar se utilizează metoda clasică de acces lateral. Augmentarea planșeului sinuzal condiționează formarea țesutului osos nou în aproximativ 6 luni [10].

În urma analizei surselor disponibile din literatura de specialitate, am constatat lipsa unor date detaliate despre alegerea condițiilor optime pentru instalarea implanturilor dentare la pacienții cu atrofii severe în zonele laterale ale maxilarului superior. Astfel, un deosebit interes se acordă regiunii posterioare a maxilei, la nivelul căreia este situat sinusul maxilar. În această regiune țesutul osos este supus, pe de o parte, resorbției datorită densității anatomice reduse a osului maxilar iar, pe de altă parte, efectului de pneumatizare a sinusului [64]. Prin urmare, la pacienții cu atrofii severe în această regiune apar dificultăți la etapa de creare a ofertei osoase și de instalare ulterioară a implanturilor dentare.

Deși există multiple studii dedicate materialelor de augmentare [51, 86, 121, 128], reabilitarea implanto-protetică a pacienților edentați rămâne actuală până în prezent. Aceasta se explică prin dificultățile ce apar frecvent în remediarea atrofiilor severe ale maxilarului superior, ceea ce contribuie la creșterea timpului de tratament implanto-protetic, având consecințe negative și asupra stării psiho-emoționale a pacientului.

Astfel, perfecționarea metodelor de reabilitare implanto-protetică a persoanelor cu atrofii severe la nivelul proceselor alveolare laterale ale maxilei este o metodă indispensabilă, actuală, eficientă atât din punct de vedere estetic, cât și la nivel aplicativ [9, 33].

Scopul lucrării

Evaluarea reabilitării implanto-protetice a pacienților cu atrofii severe în zonele laterale ale maxilarului superior.

Obiectivele lucrării

1. Studiarea atrofiei osoase și pneumatizării sinusului maxilar după extracția dinților laterali ai maxilarului superior.

2. Evaluarea particularităților instalării implanturilor dentare în sectoarele posterioare ale maxilei în dependență de osul rezidual subantral.

3. Analiza comparativă a tehnicilor de elevare a planșeului sinusului maxilar prin acces lateral cu instalarea simultană a implanturilor dentare endoosoase în atrofiilor severe și stabilizarea acestora pe parcursul perioadei de integrare.

4. Studiul comparativ al calității, cantității și dinamicii osului crestal și intrasinuzal – (înălțimea, grosimea, volumul și densitatea osului format) în dependență de materialul de augmentare utilizat.

Ipoteza de cercetare

Ipoteza principală de cercetare reiese din scopul studiului și constă în faptul că utilizarea dispozitivelor speciale de stabilizare a implanturilor pe parcursul osteointegrării în os SA-4 permite obținerea unei rate de succes similară ca și în SA-2 și SA-3, după care au fost formulate 2 ipoteze pentru a fi demonstrate sau respinse:

Ipoteza alternativă – cel puțin o variabilă din cele incluse în studiu poate prezice faptul că implantul va fi osteointegrat.

Ipoteza nulă – covariatele incluse în modelul predictiv nu pot prezice faptul că implantul va fi osteointegrat.

Metodologia generală și design-ul cercetării

Studiul dat a fost unul multicentric, a fost realizat în perioada 2017-2021 în cadrul Clinicii Stomatologice Universitare Nr. 2 (str. Mihai Viteazu 1A) și clinicii stomatologice „Masterdent”.

Proiectul studiului a fost aprobat de către Comitetul de etică a cercetării al USMF „Nicolae Testemițanu”, nr. 42 din 23.04.2015 și realizat în conformitate cu principiile Declarației de la Helsinki.

Studiul nostru a fost efectuat pe un lot de 104 pacienți cu divers grad de edentație și atrofii severe în sectoarele laterale ale maxilarului superior. La etapa inițială s-a decis ca pacienții să fie divizați în două grupuri: grupul de control și grupul de studiu. Au fost stabilite criteriile de includere și excludere a pacienților în prima sau a doua categorie.

După prima adresare și examinare fiecare pacient a fost informat despre faptul că, în cadrul Catedrei de chirurgie oro-maxilo-facială și implantologie orală „Arsenie Guțan” se realizează un studiu cu privire la reabilitarea implanto-protetică a persoanelor edentate cu atrofii severe ale sectoarelor laterale ale maxilei și a fost întrebat dacă ar dori să participe în studiul dat.

Ulterior fiecare dintre pacienții care au acceptat să participe în studiu a semnat acordul informat și formularul de participare, iar datele aferente studiului au fost stocate într-o bază de date Excel 2016.

În cercetarea efectuată au fost incluși 104 de pacienți de ambele genuri (54 bărbați și 50 femei). Vârsta medie a pacienților lotului de control (30 bărbați și 24 femei) a fost de 51 ± 8 ani, iar media vârstei lotului de studiu (27 bărbați și 23 femei) a fost 50 ± 9 ani.

Lotul de control a inclus 54 de pacienți cărora li s-a efectuat procedura de *sinus-lifting*, concomitent cu inserarea implanturilor, iar lotul de studii a fost reprezentat de pacienții care necesitau procedura de *sinus-lifting*, concomitent cu inserarea implanturilor cu utilizarea dispozitivelor speciale de fixare a implanturilor dentare.

Toți pacienții au fost supuși unui examen clinic extra- și intra-oral, a fost colectată anamneza, în vederea excluderii contraindicațiilor. Examinarea clinică a cavității orale a fost efectuată minuțios cu evaluarea fiecărei variabile categoriale ce prezenta interes pentru studiul nostru. Examinarea paraclinică a inclus evaluarea radiologică în baza ortopantomografiilor (OPG) și la necesitate unele analize de laborator. În vederea planificării reabilitării implanto-protetice, toți pacienții au fost examinați prin tomografie computerizată cu fascicol conic (CBCT).

Noutatea și originalitatea științifică a rezultatelor obținute. În rezultatul cercetării a fost elaborat și implementat în practică algoritmul de diagnostic și tratament pentru pacienții cu atrofii severe ale crestei alveolare în sectoarele laterale ale maxilei, cauzate de pneumatizarea excesivă a sinusului maxilar. Algoritmemele elaborate sunt destinate medicilor practicieni pentru selectarea metodei optimale de tratament și micșorarea timpului de reabilitare implanto-protetică a pacienților.

Semnificația teoretică și valoarea aplicativă a lucrării: Rezultatele studiului sunt importante la nivel teoretic și practic pentru instruirea studenților, rezidenților și medicilor cursanți.

Aprobarea rezultatelor științifice: Rezultatele studiului au fost raportate la un șir de foruri științifice naționale și internaționale după cum urmează: The 23rd Bass Congress Dental Medicine of the Younger vs Elderly Patients 10-12 may 2018, Iași, România; Conferință științifică cu participare internațională în memoria distinsului savant, profesor universitar Valentin Topalo. Chișinău, Republica Moldova, 28 aprilie 2023; Conferința dedicată zilelor USMF „Nicolae Testemițanu”, 15-19 octombrie 2018, Chișinău, Republica Moldova; Conferința științifico-practică națională cu participare internațională consacrată aniversării a 90 de ani de la nașterea ilustrului savant Nicolae Testemițanu. Chișinău, Republica Moldova, 29 septembrie, 2017; Conferința științifică anuală a Institutului de Medicină Urgentă a tinerilor specialiști „Actualități și controverse în managementul urgențelor medico-chirurgicale”. Chișinău, Republica Moldova, 10 noiembrie, 2017; Conferința dedicată zilelor USMF „Nicolae Testemițanu”, 18-21 octombrie 2016, Chișinău, Republica Moldova.

Implementarea rezultatelor științifice: Rezultatele studiului au fost implementate în procesul didactic pentru instruirea studenților și rezidenților în cadrul Catedrei de chirurgie oro-maxilo-facială și implantologie orală „Arsenie Guțan”, iar la nivel practic în Clinica stomatologică privată SRL „MasterDent”, în vederea reabilitării clinice a pacienților edentați.

Sumarul capitolelor tezei. Teza a fost elaborată și structurată conform cerințelor actelor normative în vigoare și conține cuprinsul, lista anexelor, lista tabelelor, lista abrevierilor, după care urmează introducerea, 4 capitole, concluziile generale, recomandările practice, bibliografia, anexele, declarația privind asumarea răspunderii.

Introducerea conține actualitatea și semnificația științifico-practică a problemei cercetate, scopul și obiectivele, ipoteza de cercetare și metodologia generală a cercetării.

Capitolul 1 relevă situația din domeniu, fiind analizate 148 de surse bibliografice preponderent de ultimă oră, care pun în evidență morfologia maxilarului superior și a sinusului maxilar, particularitățile de dezvoltare, variabilitatea și anomaliile acestora, particularitățile de vascularizație și inervație. Totodată, sunt descrise modificările postextractionale ale osului rezidual subantral și opțiunile de reabilitare implanto-protetică în sectoarele posterioare ale maxilei; opțiunile de elevare a planșeului sinusului maxilar prin acces crestal și acces lateral; biomaterialele utilizate în procedurile de *sinus lifting* lateral; metodele ce facilitează reabilitarea implanto-protetică a pacienților supuși intervențiilor de *sinus lifting* și inserare a implanturilor, precum și erorile și complicațiile procedurilor de elevare și augmentare a planșeului sinusului maxilar prin acces lateral.

În capitolul 2 sunt descrise metodele și resursele aplicate pentru realizarea scopului și obiectivelor cercetării precum: caracteristica generală a loturilor studiate; criteriile de includere și cele de excludere din studiu; metodele de examinare clinică și paraclinică; metodele de accesare și tehnicile de augmentare a sinusului maxilar; materialele utilizate pentru augmentarea sinusului maxilar; protocoalele intervențiilor chirurgicale aplicate pacienților din grupul de control și cel de studiu; metodele de evaluare a pacienților în perioada de vindecare; metodele de evaluare a remanierilor osoase periimplantare; tehnicile de stabilizare a implantelor dentare endoosoase în os SA-4; metodele statisticii descriptive și inferențiale utilizate pentru evaluarea statistică a rezultatelor.

Capitolul 3 prezintă rezultatele obținute în cadrul studiului efectuat și analiza statistică a variabilelor calitative și cantitative, fiind evaluate: corelația dintre loturile de cercetare și genul biologic; termenele de recuperare postextractională pentru fiecare grupă de pacienți; caracteristicile anatomo-fiziologice, precum forma și volumul sinusului maxilar; materialele de grefare; influența ferestrelor de acces asupra rezultatelor cercetării; dimensiunile implanturilor utilizate în ambele grupuri; osul rezidual subantral și evoluția spațiului augmentat în perioada de

vindecare; stabilitatea implantului; eșecurile și complicațiile întâlnite în cadrul loturilor de cercetare și a fost elaborat Modelul „Evoluția implantului”.

Capitolul 4 pune în evidență analiza corelațională a variabilelor numerice și categoriale dintre cele două loturi incluse în cercetare, precum și rezultatele reabilitării implanto-protetice, termenii de osteointegrare și reabilitare postintervențională a pacienților.

1. ROLUL SINUSULUI MAXILAR ÎN REABILITAREA IMPLANTO-PROTETICĂ ÎN SECTOARELE POSTERIOARE ALE MAXILEI

1.1. Particularitățile anatomo-topografice ale maxilarului superior

Maxila este un os pereche al viscerocraniului, formată din corp și 4 procese: frontal, zigomatic, palatin și alveolar. Fiind un os pneumatizat, corpul acesteia conține sinusul maxilar, care prin hiatul semilunar, comunică cu meatul nazal mediu (figura 1).

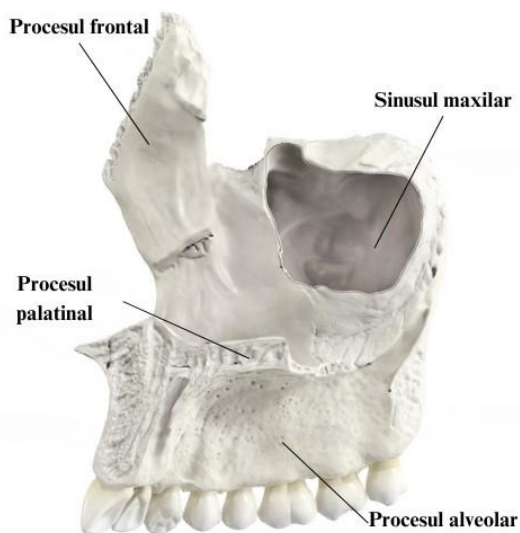


Figura 1. Părțile componente ale maxilei (imagine preluată, <https://in.pinterest.com/pin/210191507593742004/>)

Corpul maxilei are formă neregulată și prezintă 4 fețe: anterioară, orbitală, nazală și infratemporală (figura 2). Fiecare dintre ele participă la constituirea pereților foselor viscerocraniului [15, 77, 97, 116].

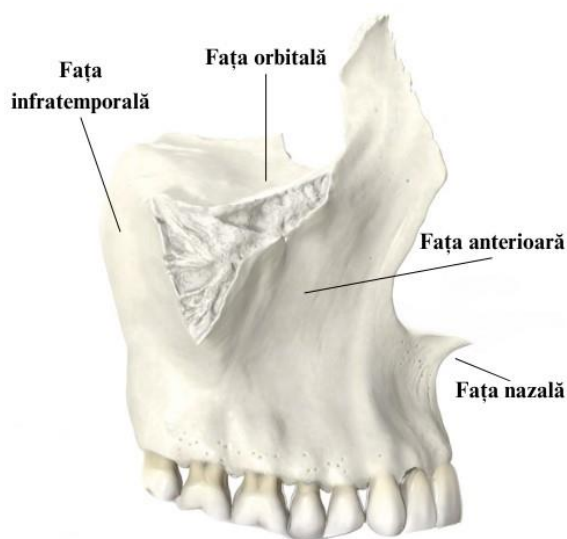


Figura 2. Fețele ce formează corpul maxilei(imagine preluată, <https://in.pinterest.com/pin/geography-skull-anatomy-anatomy--58990125122236743/>)

Fața orbitală a maxilei formează peretele inferior al orbitei prin conexiunea cu osul lacrimal, lamela orbitală a osului etmoid și procesul orbital al osului palatin. Această față corespunde și peretelui superior al sinusului maxilar. Pe ea deosebim șanțul infraorbital, care se prelungește cu canalul omonim, ce se deschide pe fața anterioară a maxilei, inferior de marginea infraorbitală. Canalul infraorbital conține artera infraorbitală, nervul infraorbital și venele omonime.

Fața anterioară a maxilei se desparte de cea orbitală prin marginea infraorbitală, inferior de care se află orificiul infraorbital, iar sub el fosa canină. Porțiunea medială a feței anterioare comportă incizura nazală, care unindu-se cu incizura omonimă controlaterală și marginile inferioare ale oaselor nazale delimitează apertura piriformă.

Fața nazală este orientată medial și participă la formarea peretelui lateral al cavității nazale. Această față are un relief complex, unindu-se cu osul palatin și cornetul nazal inferior, iar marginea ei inferioară formează un unghi deschis medial, continuând cu procesul palatin al maxilei. În afară de hiatul semilunar al sinusului maxilar, care de regulă are o formă triunghiulară, fața nazală mai prezintă și șanțul lacrimal, care unindu-se cu șanțul omonim de pe osul lacrimal și cornetul nazal inferior, delimitează canalul nazolacrimal, ce se deschide în meatul nazal inferior.

Fața infratemporală a maxilei participă la formarea foselor pterigopalatină și infratemporală ale viscerocraniului. Această față are raporturi vasculo-nervoase importante din punct de vedere clinic, dat fiind faptul că, la nivelul foselor respective își țin traiectul artera maxilară, nervii maxilar și mandibular, constituentele plexului venos pterigoidian, formațiuni ale sistemului limfoid. Pe fața infratemporală se distinge tuberul maxilar, care comportă orificii alveolare mici, ce se continuă în canalele alveolare posterioare superioare, asigurând pasajul nervilor și vaselor omonime, către dinții superiori posteriori. Medial de tuberul maxilei se află șanțul palatin mare, care se unește cu șanțul omonim de pe osul palatin și formează porțiunea inferioară a canalului palatin mare [15, 77, 97, 116].

Baza procesului frontal al maxilei poate fi utilizată ca punct de reper, deoarece din acest punct topografic are loc extensia în trei direcții a fețelor orbitală, anterioară și nazală.

În porțiunea anterioară a feței mediale, la baza procesului frontal se află *crista conchalis*, pe care se fixează cornetul nazal inferior, iar pe fața laterală a procesului dat se află creasta lacrimală anterioară, care inferior continuă în marginea infraorbitală, cele două structuri delimitând șanțul lacrimal [15, 45, 97, 116].

Procesul zigomatic deviază de la corpul maxilei în direcție laterală și prin intermediul suturii zigomatico-maxilare se unește cu procesul zigomatic al osului temporal, formând arcada zigomatică.

Procesul palatin, situat în plan orizontal, pe de o parte participă la formarea peretelui inferior al cavității nazale, iar pe de altă parte formează peretele superior al cavității orale. Marginea medială a acestuia prezintă creasta nazală, care se unește cu creasta controlaterală și formează o proeminență pentru schindileza cu vomerul [45, 97, 116]. Prin sindesmoza procesului palatin al maxilei cu lamela orizontală a osului palatin se formează palatul dur, care în porțiunea anterioară prezintă canalul incisiv, pentru pasajul nervului și vaselor nazopalatine, iar în porțiunea posterioară a feței inferioare a procesului palatin sunt localizate șanțurile palatine transversale.

Procesul alveolar al maxilei, are conformația unei lame îngroșate, convexe la exterior și concave din interior, marginea inferioară a căruia formează arcada alveolară. Ultima deține alveolele dentare, separate între ele prin septuri interalveolare, iar la nivelul dinților molari se disting și septurile interradiculare. De la marginea inferioară a procesului palatin, pe întreaga suprafață externă a maxilei, de-a lungul arcadei dentare se extind proeminențele jugale [97, 116].

Procesul alveolar al maxilei servește drept suport pentru dinții superiori, dar în același timp, împreună cu procesul palatin, formează peretele inferior al sinusului maxilar [137].

Procesul alveolar al maxilei se caracterizează prin prezența unui strat fin de țesut cortical pe versantul labial, pe când pe versantul palatin acesta este mai îngroșat [124].

Vascularizarea maxilei este asigurată de arterele alveolare superioare posterioară, medie și anterioară, care formează la nivelul maxilei o anastomoză intrasistemică, de la care pornesc ramurile dentare și peridentare. O contribuție mai mică au și arterele nazopalatină, facială și cea sfenopalatină, prin ramurile nazale posterioare laterale [15, 114, 147].

Vascularizarea regiunii posterioare a maxilei este asigurată preponderent de arterele alveolare posterioare superioare, palatină descendentă, palatine mare și mici, toate cu proveniență de la artera maxilară și de artera palatină ascendentă, ramură a arterei faciale cu origine de la artera carotidă externă [114, 124, 147]. Refluxul venos se realizează prin intermediul venei faciale profunde, care colectează sângele de la plexul venos alveolar, cel pterigoidian, afluenții venoși ai sinusului maxilar, venele gingivale și cele dentare [15, 45, 97, 114, 118, 147].

Inervația senzitivă a maxilei este asigurată de nervul maxilar prin ramurile alveolare superioare posterioare, nervul infraorbital cu ramura alveolară superioară medie, ramurile alveolare superioare anterioare, care conexează între ele, formând plexul dentar superior, de la care iau naștere ramurile dentare și gingivale superioare [15, 45, 97, 115, 148].

1.2. Anatomia sinusului maxilar

Importanța aplicativă a cunoștințelor ce țin de sinusul maxilar este inestimabilă pentru domeniile chirurgiei capului și gâtului, iar intervențiile oro-maxilo-faciale și cele

otorinolaringologice cu implicarea acestui sinus, necesită o prudență maximă și cunoștințe profunde în vederea evitării iatrogeniilor.

Whyte A. et al. (2019), definește sinusurile paranasale drept „parte integrală a unui organ cu o mucoasă comună, constituit din căile respiratorii superioare și inferioare” [137].

Pentru prima dată sinusul maxilar a fost descris și reprezentat grafic în anul 1489, de marele pictor al Epocii Renașterii, Leonardo da Vinci, iar eponimul acestuia se datorează anatomistului englez Nathaniel Highmore [137].

Primordiul sinusului maxilar își face apariția în a 10-a săptămână de dezvoltare intrauterină, iar în cea de-a 11-a săptămână mucoasa din regiunea infundibulului etmoidal formează invaginații în mezenchimul înconjurător. Inițial pereții SM sunt netezi, iar sinusul are formă ovală. În perioada ontogenezei intrauterine au fost determinate două salturi de creștere a sinusului maxilar: primul salt în perioada 17-20 săptămâni, iar al doilea între 25-28 săptămâni. Procesul de osificare pornește de la peretele lateral în săptămână a 16-a, iar ulterior are loc osificarea pereților anterior și posterior, care se remarcă în săptămânile 20-21, iar către 37 de săptămâni se osifică și peretele medial [1, 48].

La nou-născut sinusul maxilar are forma unei fante rudimentare, cu un volum de 60-80 mm³, cel mai impunător fiind diametrul anteroposterior. Cavitățile acestuia este plină cu aer sau lichid, ceea ce îi conferă un aspect radiologic opac, fenomen normal pentru primii ani de viață. Dezvoltarea asimetrică a SM este destul de frecventă, hipoplazia se depistează mai rar, iar aplazia se întâlnește cazuistic [32, 57, 137].

Rezultatele studiului comparativ efectuat de Kuzniak N. B. (2020) [57], demonstrează că în primul an de viață sinusul maxilar invaginează, sub forma unei benzi înguste, în procesul alveolar al maxilei. Toți pereții sinusului maxilar sunt prezenți, însă dezvoltăți neuniform. Cea mai înaltă diferențiere o atinge peretele medial, pe când cel superior este scurt, iar cel anterior îngust (figura 3).

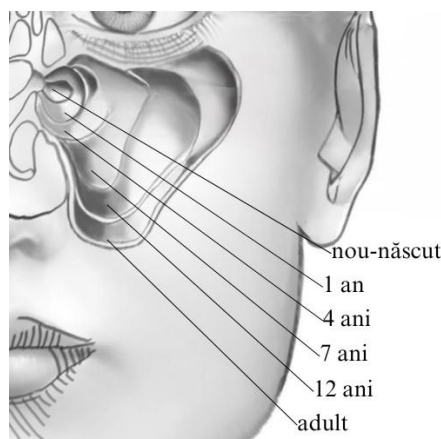


Figura 3. Dezvoltarea sinusului maxilar pe parcursul vieții(imagine preluată,

<https://in.pinterest.com/pin/geography-skull-anatomy-anatomy--58990125122236743/>)

Concomitent cu salturile de creștere a oaselor viscerocraniului survin și modificările sinusului maxilar, astfel, prima fază a metamorfozelor structurale, corespunde primilor 3-4 ani de viață, cea de-a doua fază se atestă la vârsta de 6-12 ani cu expansiune infero-laterală, urmată de pneumatizarea completă a sinusului în ultima fază de dezvoltare.

Conform datelor raportate de Whyte A. et al. (2019) [137], perioada creșterii intensive a SM începe la naștere și durează până la 4 ani, după care urmează o creștere echilibrată până la vârsta de 8 ani. Lățimea și lungimea SM ating valorile caracteristice omului adult către vârsta de 12-13 ani, iar înălțimea acestuia atestă valori maxime la vârsta de 18 ani. Diferențele de sex se disting începând cu vârsta de 8 ani și la bărbați SM continuă să crească până la 30 de ani, iar la femei – până la 20 de ani. Sub acțiunea erupției dentare, planșeul sinusului maxilar se deplasează în sens inferior delimitându-se de cavitatea orală printr-un spațiu de 4-5 mm.

La adult, sinusul maxilar, comportă o formă piramidală [32, 71, 85, 101], lățimea căruia se înscrie în limitele 2,5-3,5 cm, înălțimea fiind de 3,8-4,5 cm și lungimea de 3,8-4,5 cm [85, 137]. Dimensiunile sinusului variază în dependență de particularitățile individuale și partea capului [6, 109], iar cavitatea acestuia deseori este compartimentată de septuri [65].

Baza sinusului maxilar este orientată spre peretele lateral al cavității nazale, iar vârful contondent al acestuia, este direcționat spre osul zigomatic [52, 137].

Pereții medial și lateral sunt lați, iar cei posterior și inferior prezintă dimensiuni reduse. Sinusul *Higmore* mai comportă și 4 recesuri: alveolar, palatin, zigomatic și infraorbital.

Din punct de vedere topografic, sinusul maxilar prezintă 6 pereți:

- anterior – corespunde feței laterale a maxilei, prezentând o concavitate neînsemnată;
- posterior – se mărginește cu fosa pterigopalatină, formând peretele ei anterior;
- medial – reprezentat de peretele lateral al cavității nazale;
- lateral – constituit de fața infratemporală a maxilei, fiind subțire și învecinat cu versantul bucal al crestei alveolare;
- superior – format de porțiunea orbitală a maxilei;
- inferior (planșeul sinusului) – alăturat procesului alveolar, conținând rădăcinile dinților superiori [48, 52, 118, 137].

Peretele posterior al SM este îngust, de forma unei pâlnii situate între baza craniului și porțiunea posterioară a cavității bucale, prezentând un șir de raporturi morfologice complexe cu vasele și nervii fosei pterigopalatine: artera maxilară, componentele plexului venos pterigoidian, ramificările nervului trigemen.

Printre particularitățile peretelui superior trebuie menționată lipsa peretelui osos al canalului infraorbital, nervul omonim trecând printr-un manșon membranos creat de o membrană mucoasă interpusă între peretele sinuzal și nerv [117].

Din interior sinusul maxilar este căptușit de membrana Schneideriană, constituită dintr-un strat bilamelar mucoperiosteal [117], tapetată de epiteliu columnar pseudostratificat ciliat [57, 85, 117, 122], cu funcții similare celor ale căilor respiratorii superioare de purificare, încălzire și umectare a aerului inspirat [15, 52, 85] și comportă glande seroase și mucoase cu numeroase celule caliciforme [137], care își fac apariția din momentul inițierii procesului de pneumatizare a sinusului maxilar [57].

De menționat că, mucoasa sinuzală este intim legată de periostul subiacent [137] și posedă un strat osteogenic periosteal [117], iar țesutul conjunctiv al acesteia se caracterizează printr-o vascularizare abundentă [52], totuși, comparativ cu mucoasa nazală este vascularizată mai modest [85].

Membrana sinusului maxilar, examinată histologic atinge o grosime medie de $0,30 \pm 0,17$ mm, însă evaluată prin tomografie computerizată cu fascicul conic prezintă o medie de $0,79 \pm 0,52$ mm [46].

Rezultatele obținute de Kalyvas D. et al. (2018) [52] la examinarea grosimii membranei sinuzale prin CBCT, au demonstrat o valoare medie de $1,60 \pm 1,20$ mm, cu o diferență semnificativă statistic în dependență de sexul individului ($p = 0,010$), dar nesemnificativă în dependență de vârstă, iar Kawakami S. et al. (2019) [54] la examinarea prin CBCT, au obținut o grosime medie a membranei Schneideriene de $2,0 \pm 1,4$ mm.

Lin Y. H. et al. (2015) [59], au raportat o grosime medie a membranei sinuzale de $1,32 \pm 0,87$, totodată, specificând că rata minimă de perforație a acesteia a fost de 7,14%, înregistrată pentru grosimea membranei între 1,0-1,5 mm, fiind stabilită și o corelație semnificativă statistic între rata perforațiilor și grosimea membranei Schneideriene.

Capacitatea volumetrică a sinusului maxilar variază între 5-22 ml, cu o medie de 12,5 ml [52], fiind mai mare la bărbați comparativ cu femeile [137], iar odată cu înaintarea în vârstă și pierderea dentiției volumul acestuia crește [85]. Totodată, studiile demonstrează și diferențe pe criteriul de etnie, cele mai mari medii fiind caracteristice populației din țările Orientului îndepărtat ca Japonia și Coreea [137].

Morfologia componentei osoase a planșeului sinusului maxilar și evaluarea calitativă a caracteristicilor anatomice, are un rol crucial în ceea ce ține de stabilitatea și durabilitatea implanturilor. Pe lângă caracteristicile anatomice, o importanță majoră, îi revine și gradului de pneumatizare a sinusului maxilar, asimetria căruia se întâlnește la o rată de 17% [137].

Variabilitatea sinusului maxilar și prezența anumitor formațiuni anatomice precum celulele Haller, recesul infraorbital, septurile intrasinuzale, descrise de un șir de autori [32, 65, 90, 96, 137], creează dificultăți în accesarea sinusului maxilar și efectuarea intervențiilor chirurgicale.

Sinusul septat se întâlnește destul de frecvent, fiind de obicei depistat la efectuarea radiografiilor dentare computerizate [54, 96, 137]. Septurile intrasinuzale, pot fi primare sau secundare, au aspect de plăcuțe liniare sau curbate fine, reprezentate de țesutul osos cortical, care compartimentează sinusul, creând impedimente în accesarea chirurgicală a acestuia și sporind riscul iatrogeniilor și complicațiilor postoperatorii [44, 96, 137].

Rata identificării septurilor variază de la un studiu la altul, astfel, Kawakami S. et al. (2019) [54], au determinat septuri preponderent la nivelul regiunii molarilor cu o rată de 19,3%, iar Rysz M. et al. (2009) [96], au raportat o pondere a septurilor de 26%. Conform datelor relatate de Artzi Z. (2020) [8], incidența septurilor intrasinuzale variază între 20-35%. Astfel, Nautiyal A. et al. (2020) [75], raportează cea mai joasă incidență a septurilor SM de 7,36%. Mirdad A. et al. (2023) [67] au identificat septuri la 30% din lotul studiat, iar Shahidi S. et al. (2016) [99], relatează o rată a septurilor de 45,4%, preponderent plasate în porțiunea anterioară a sinusului maxilar. Dintre sursele analizate, cea mai înaltă incidență de 48,1%, a fost raportată de Irinakis T. et al. (2017) [47], iar 71,1% din septuri au fost orientate buco-lingual. De menționat faptul că, frecvența septurilor intrasinuzale în direcție buco-linguală este mai înaltă comparativ cu incidența acestora în direcție antero-posterioară [8, 47].

În cadrul unui studiu retrospectiv de analiză a imaginilor CBCT, Alhumaidan G. et al. (2021) [4], au raportat prezența septurilor intrasinuzale la 37,64% din pacienți, dintre care 76,92% erau localizate la mijlocul sinusului maxilar 4,40% plasate în porțiunea anterioară a acestuia și 18,68% au fost situate în porțiunea posterioară a sinusului. Dintre toate septurile 76,92% au fost localizate în plan sagital și 23,08% în plan frontal.

În calitate de metodă electivă pentru vizualizarea septurilor intrasinuzale, este recomandată Tomografia Computerizată, deoarece alte metode precum radiografia panoramică poate prezenta rezultate fals-negative sau fals-pozitive [63], iar fidelitatea maximă aparține CBCT-ului [16].

Rezultatele obținute de Stern A. et al. (2012) [117], denotă că prezența septurilor intrasinuzale în plan sagital poate ajunge la cca 37%, dintre care cca 22,5% sunt localizate în treimea anterioară a sinusului, iar în jur de 45,9% din septurile intrasinuzale sunt plasate în porțiunea mijlocie a SM și cca 31,5% – în cea posterioară. La 89% din pacienți au fost depistate 1-2 septuri intrasinuzale.

Kocak N. et al. (2019) [56], raportează o incidență a septurilor în porțiunea mijlocie a sinusului maxilar de 57,49%. Septuri complete au fost determinate în 75,95%, iar rata septurilor transversale a atins 93,37%, menționând faptul că, prezența septurilor nu a fost dependentă de gen, vârstă sau starea dentiției pacientului.

Al-Zahrani M. S. et al. (2020) [7], au obținut o diferență semnificativă statistic a prezenței septurilor în dependență de vârstă, $p < 0,001$, incidența fiind mai înaltă la persoanele cu vârsta de

la 45 de ani în sus (61,4%), iar cea mai joasă incidență a fost stabilită pentru categoria de vârstă de la 25 de ani în jos (7,3%). Totodată, autorii au stabilit diferențe pe criteriul lateralității, prezența septurilor fiind mai înaltă pe partea dreaptă.

Importanța cunoașterii particularităților anatomice și variabilității sinusului maxilar este menționată de mai mulți autori [7, 8, 14, 47, 75, 99], deoarece variabilitatea sinusului maxilar, prezența septurilor și pneumatizarea excesivă a acestuia determină frecvent eșecurile și complicațiile în implantologia orală.

Celulele Haller reprezintă o pneumatizare etmoidală a peretelui superior al sinusului maxilar, condiționând lărgirea ipsilaterală a cavității acestuia cu până la 1,1 mm, comparativ cu cavitatea sinusului din partea opusă [70]. Topografic celulele date sunt situate inferior de bula etmoidală a osului omonim, pe traiectul bolții sinusului maxilar.

Conform rezultatelor obținute de Rysz M. et al. (2009) [96], incidența celulelor Haller este de 13%, iar Raina A. et al. (2012) [90], au raportat o incidență de 16%, cu un raport unilateral/bilateral, respectiv de 77,1/22,9% și o diferență semnificativă statistic în dependență de vârsta și genul individului. Astfel, prezența acestora a fost mai înaltă la persoanele tinere, cu vârsta cuprinsă între 18-30 ani, atingând o rată de 17,9%, iar la cele cu vârsta de 46-60 ani ponderea a fost mai joasă, constituind 8,9%. În dependență de sexul individului, rata bărbați/femei a fost de 14,9/18,0% [90].

O incidență de 3 ori mai înaltă a celulelor Haller a fost raportată de Whyte A. et al. (2019) [137], care menționează fezabilitatea înaltă a tomografiei computerizate cu fascicul conic, pentru vizualizarea acestora.

Sinusul infraorbital se întâlnește în aproximativ 3% cazuri, reprezentând o modificare a peretelui superior al sinusului maxilar, cum ar fi îngroșarea sau dedublarea acestuia și de regulă, comunică printr-un orificiu cu cavitatea sinusului maxilar [96].

Vascularizarea sinusului maxilar este asigurată de artera infraorbitală, artera alveolară superioară posterioară și artera nazală laterală posterioară [48, 85, 94, 95, 114, 147].

Cele două ramuri principale ale arterei alveolare posterioare superioare, prezintă traiect diferit, dintre cea externă sau gingivală penetrează tuberozitatea maxilei la nivelul orificiilor posterioare superioare, vascularizând porțiunile bucală și alveolară ale membranei Schneideriene, iar ramura internă sau dentară, formează o ansă circulară anastomozând intrasistemic cu artera infraorbitală în 100% [48, 94, 95].

Traiectul arterei alveolare antrale este parțial intraosos, fiind poziționată între periostul sinusului maxilar și membrana sinuzală.

În 33% cazuri au fost evidențiate și anastomoze între ramurile gingivale ale arterei alveolare posterioare superioare și o ramură extraosoasă a arterei infraorbitale, iar peretele

medial al sinusului maxilar adițional este alimentat și de ramurile nazale laterale posterioare ale arterei sfenopalatine [94].

Drenajul venos se realizează prin intermediul plexurilor venoase alveolar și pterigoidian și prin venele profundă a feței, sfenopalatină și oftalmică inferioară [114, 118, 147].

Inervația senzitivă a sinusului maxilar este asigurată de nervul infraorbital și ramurile alveolare superioare posterioare, medie și anterioare ale nervului maxilar și de nervii palatin mare și etmoidal anterior. Fibrele parasimpatice aparțin nervului pietros mare, ramură a nervului facial, iar fibrele simpatice derivă de la ganglionul cervical superior al lanțului simpatic, care formează pe traiectul arterei carotide externe plexul omonim, ce se extinde de-a lungul ramurilor arterei date [48, 115, 148].

1.3. Modificările postextractionale ale osului rezidual subantral și opțiunile de reabilitare implanto-protetică în sectoarele posterioare ale maxilei

După extracția dentară, are loc restructurarea vascularizării osului pe sectorul unde lipsesc dinții, urmată de o reducere vestibulopalatinală a volumului osos, cu instalarea proceselor de resorbție și pneumatizare a sinusului maxilar [11].

Imediat după extracție, alveola se umple cu un cheag de sânge, care în decurs de o săptămână este substituit prin țesut granulomatos [84].

Alveola postextractională comportă următoarele componente: osul cortical înconjurat de pereții vestibular, lingual, mezial și distal, cu resturile ligamentelor parodontale și epiteliul gingival circumiacent [18].

În primele 2 săptămâni după extracție, concomitent cu procesele proliferative se formează țesut conjunctiv nou, cu insulițe osteogene și înveliș epitelial stratificat. La sfârșitul primei luni postextractionale țesutul osos nou format este parțial mineralizat, iar după trecerea a două luni este deja calificat drept țesut matur cu trabecule mineralizate și poate fi utilizat pentru plasarea implanturilor [20]. Vindecarea rapidă a alveolei postextractionale și formarea precoce a osului nou, prin utilizarea laserului cu diodă, a fost obținută de Hamad S. A. et al. (2014) [42] într-un studiu experimental pe iepuri.

În lipsa stimulilor mecanici, după extracția dentară, se produc modificări morfologice cu resorbția creșterii alveolare, care se intensifică pe măsura trecerii timpului, în special la persoanele de vârstă înaintată. În același timp resorbția osoasă este influențată și de starea osului până la extracție, astfel, procesele inflamatorii și periapicale masive soldate cu distrugerea alveolei, condiționează o resorbție mult mai rapidă și accentuată a osului postextractional, cu modificarea relațiilor maxilo-mandibulare și dificultăți în reabilitarea protetică [38].

Resorbția creștelor osoase este mai intensivă în primele 6 luni după extracție, continuând pe parcursul întregii vieți, totodată, fiind mai pronunțată la nivelul molarilor extrași, comparativ cu celelalte zone ale arcadelor dentare [74, 84].

Alveola dentară trece printr-un șir de modificări postextractionale, cu impact semnificativ asupra terapiei implanto-protetice [18], ce se caracterizează prin remodelarea înălțimii creștei alveolare și a lățimii feței palatine a procesului alveolar [84].

După pierderea dinților, osteoclastele membranei sinuzale, se activează, contribuind la resorbția procesului alveolar, cu excavația focală a acestuia și descinderea planșeului sinusului maxilar [137]. Resorbția alveolei dentare se manifestă nu doar cu trecerea timpului, ci și în cazul instalării imediate a implanturilor dentare [21].

Examinarea histologică a țesuturilor postextractionale denotă formarea țesutului spongios delicat la nivel apical, care în primele 10 săptămâni după extracție ocupă 2/3 apicale ale alveolei, iar către cea de-a 15-a săptămână alveola este total umplută cu țesut spongios [84].

Pierderea dinților condiționează resorbția osului subantral, iar presiunea intra-antrală ridicată, contribuie la remodelarea maxilei și modificarea cavității sinusului maxilar [71], determinând pneumatizarea excesivă a acestuia cu resorbția și atrofia severă a creștelor alveolare și reducerea înălțimii osului [22, 85, 91]. Atrofia creștelor alveolare ale mandibulei decurge mai rapid comparativ cu atrofia celor ale maxilei [79]. Studiile în domeniu arată că, resorbția țesutului osos la persoanele edentate nu este substanțială în tinerețe, însă, odată cu înaintarea în vârstă, deficiența țesutului se accentuează [137].

Conform datelor studiului efectuat de Pandit A. et al. (2016) [85], la cca 25% din pacienții ce necesită reabilitare implanto-protetică, starea țesutului osos din sectoarele posterioare ale maxilei este nesatisfăcătoare.

În atrofiile severe, reconstrucția preimplantară a segmentelor posterioare ale maxilei este imperativă, deseori implicând necesitatea creării ofertei osoase pentru implanturile standard, ceea ce sporește durata și costul tratamentului, cu persistența riscului de morbiditate și necesitatea identificării zonelor donor extraorale [103].

Structura histologică a țesutului osos din cadranele posterioare ale maxilei se caracterizează printr-o spongiozitate mai pronunțată, deoarece la nivelul menționat trabeculele sunt mai fine, situate distant una față de alta, iar în unele cazuri poate lipsi țesutul cortical, ceea ce compromite stabilitatea și viabilitatea implantului [11].

Caracterul inovațional și dezvoltarea rapidă a domeniului implantologiei, condiționează implementarea tehnicilor și metodelor progresive în diagnosticul și tratamentul pacienților cu probleme ale aparatului stomatognat, însă acestea au și puncte slabe, cum ar fi imposibilitatea

elaborării unui protocol unic și de lungă durată pentru implantologia orală, fapt menționat și de Sîrbu D. et al [103].

Remedierea țesutului osos periimplantar este un proces continuu, multifactorial, care se produce pe parcursul funcționării implantului. Pentru evaluarea acestui proces sunt utilizate diverse metode paraclinice de la cele mai simple și frecvent aplicate ca radiografia retroalveolară, ortopantomografia, până la cele mai performante, precum CBCT-ul [126].

Medicina contemporană pune la dispoziție un arsenal bogat de metode paraclinice moderne utilizate în scop de diagnostic și tratament cum ar fi: tomografia computerizată cu fascicul conic, tomografia computerizată axială bidimensională, analiza volumetrică efectuată prin scanare tridimensională și rezonanța magnetică nucleară [46, 137].

Fidelitatea înaltă a CBCT-ului în diagnosticul formațiunilor dentomaxilare și alegerea tacticii optime pentru un tratament calitativ cu rezultate durabile în implantologie este menționată de majoritatea cercetătorilor [16, 52, 54, 61, 76, 104, 110, 126, 145].

Utilizarea CBCT-ului în practica stomatologică se datorează capacităților deosebite și gradului redus de iradiere, dar în același timp și posibilității de evaluare mezio-distală și vestibulo-orală atât a țesuturilor dure, cât și a celor moi [126].

Fezabilitatea CBCT-ului a fost evaluată și de cercetătorii autohtoni, care menționează indispensabilitatea acestei metode imagistice, aplicabile atât în scop de diagnostic, cât și în crearea unui fond emoțional pozitiv al pacientului, prin implicarea personală a acestuia în procesul de tratament [104].

În pofida faptului că, rezultatele studiilor, în anumite aspecte, sunt divergente, totuși, metodele date sunt destul de informative și eficiente atât pentru stabilirea diagnosticului, cât și pentru aplicarea tratamentului individualizat [137].

Două tehnici de bază sunt utilizate pentru implanturile dentare: tehnica într-un timp chirurgical, prin care implanturile sunt plasate concomitent cu augmentarea sinusului maxilar sau cea în doi timpi, în care inițial se realizează procedura de augmentare, iar implantarea urmează după crearea volumului necesar de țesut osos, fiind aplicate tehnicile de augmentare închisă sau deschisă a sinusului maxilar.

În cazurile insuficienței de țesut osos trebuie soluționate două probleme majore: crearea ofertei osoase și alegerea implanturilor corespunzătoare [127].

Tatum H. (1986) [120], conchide că, implanturile radiculare pot fi aplicate fie independent, fie ca boante unice sau multiple, restaurarea efectuându-se în mod obișnuit cu aplicarea podurilor fixe, fără utilizarea atașamentelor antistres.

Tratamentul edentațiilor totale se realizează prin aplicarea protezelor totale, supraprotezelor cu sprijin implantar și a protezelor fixe cu sprijin implantar. În vederea

sustenabilității implantului dentar, pentru pacienții cu deficit de os, este recomandabilă inserarea angulară a implanturilor, care micșorează stresul asupra infrastructurii, datorită extensiei în sens distal a lungimii implantului și în același timp facilitează evitarea leziunilor iatrogene a structurilor anatomice adiacente [103].

Rezultatele obținute de Atamni F. (2013) [11] în cadrul unui studiu constituit din 5 grupe de pacienți, viabilitatea implanturilor după 5 ani de la poziționare a fost următoarea: la grupul pacienților cu implanturi scurte (96,7%), la cei cu implanturi pterigomaxilare (92%), la pacienții cu implanturi înclinate (94,6%), în cazul poziționării palatale (93%) și pentru implanturile în consolă (95,2%), fără o diferență semnificativă statistic, astfel, autorul a conchis că, plasarea implanturilor în țesutul osos preexistent al maxilei, fără augmentarea planșeului sinuzal, este mai rapidă, mai ieftină și destul de eficace, comparativ cu metodele invazive de augmentare a SM.

Menchini-Fabris G. B. et al. (2020) [65], susțin că, după grefarea sinusului maxilar cu material autogen recoltat din creasta iliacă și obținerea unei stabilități primare, în osul cu înălțimea de 4-6 mm, poate fi efectuată inserarea instantanee a implanturilor, cu condiția existenței unei vascularizări adecvate a osului și utilizarea implanturilor scurte.

Astfel, pentru reabilitarea țesutului osos sunt aplicate tehnici de augmentare cu diverse materiale osteoplastice, iar în ceea ce ține de instalarea implanturilor sunt utilizate cele cu o lungime sub 10 mm, cele angulare, pterigomaxilare și zigomatice [127].

Pentru durabilitatea implanturilor obișnuite cu o lungime de minim 10 mm, este necesar ca și țesutul osos, care va servi drept bază pentru implant să posede aceste caracteristici morfometrice, iar lățimea osului să fie de cel puțin 4 mm [12].

Instalarea implanturilor dentare în zonele cu țesut osos rezidual mai puțin de 4 mm este anevoioasă, necesitând precauție maximă și aprecierea exactă a gradului de atrofie osoasă și pneumatizare a sinusului maxilar [73]. În cazurile de atrofie severă a procesului alveolar al maxilei, plasarea implantului urmează a fi efectuată peste o anumită perioadă după augmentare [24].

1.4. Opțiuni de elevare a planșeului sinusului maxilar prin acces crestal și acces lateral

În vederea augmentării planșeului sinusului maxilar se aplică accesarea crestală și laterală a acestuia [81, 85], metode implementate cu succes și în țara noastră [73]. Accesarea crestală a sinusului maxilar cu ridicarea membranei sinuzale și plasarea substituentului osos în spațiul subantral s-a dovedit a fi rezultativă și viabilă.

Pentru un tratament implanto-protetic calitativ, este necesară corecția modificărilor ce survin după pierderea dentiției, practicându-se procedura de regenerare a țesutului osos, prin augmentarea spațiului subantral al sinusului maxilar, cu instalarea ulterioară a implanturilor [71].

În anul 1976 în statul american Alabama, la o conferință pe tematica implanturilor, Tatum H., citat de Pandit A. et al. (2016) [85], a descris o metodă nouă pentru augmentarea planșeului sinusului maxilar și creșterea ofertei osoase subantrale, prin plasarea unei grefe osoase între planșeul sinuzal și membrana Schneideriană, metoda fiind publicată în 1980 de către Boyne și James [65, 85, 137].

În scopul augmentării SM a fost propusă o metodă nouă prin efectuarea unei incizii crestale, concomitent cu două incizii verticale, dintre care una mezială și alta distală, cu elevarea lamboului bucal ce acoperă peretele lateral al sinusului maxilar și accesarea acestuia [71].

Augmentarea planșeului sinuzal prin acces crestal se efectuează cu ajutorul osteotoamelor, instrumentelor conice sau rotatorii și piezochirurgiei. De regulă după elevarea membranei Schneideriene are loc formarea cheagului de sânge în cavitatea subantrală, care acționează ca o matrice cu capacitatea de osteogeneză [88].

În cazul accesului transcristal al sinusului maxilar, cu mărirea unghiului dintre peretele lateral al planșeului sinuzal și implant, a fost determinată o scădere a osteogenezei, care a fost influențată și de lungimea de penetrare a implantului [60].

Rezultatele obținute de Spinato S. et al. (2015) [110], au demonstrat din punct de vedere statistic eficacitatea și predictibilitatea accesării crestale a sinusului maxilar, la pacienții cu înălțimea țesutului rezidual al crestei alveolare sub 5 mm.

Din cauza creșterilor alveolare ascuțite și subțiri și pneumatizării excesive a sinusului maxilar, procedura de implantare este anevoioasă și cere multă iscusință din partea specialistului, precum și timp pentru reabilitarea țesutului și reconstruirea crestei alveolare prin intermediul diverselor tehnici de grefare [22].

Elevarea transcristală a planșeului sinuzal cu greță xenogenă de porcină injectată în spațiul subantral și o rată a supraviețuirii implantului de 100%, a fost raportată de Lombardi T. et al. (2022) [61], care consideră că un rol important în păstrarea țesutului osos vertical îl are inserarea imediată a implantului. Procedura de elevarea a planșeului SM a fost monitorizată radiologic pe parcursul intervenției chirurgicale, constatându-se o ridicare a membranei cu cel puțin 10 mm.

Elevarea membranei sinusului maxilar prin acces crestal modificat, fără incizie, prin utilizarea instrumentelor rotatorii, a fost realizată cu succes de Perelli M. et al. (2017) [88], care pentru augmentare au aplicat xenogrefe, iar Farias I. O. B. et al. (2022) [32], au utilizat instrumente rotatorii și xenogrefe pentru augmentarea SM prin acces lateral.

Conform datelor raportate de Al-Almaie S. et al. (2017) [2], pacienții optează pentru accesul crestal, în defavoarea celui lateral, deoarece acesta este mai puțin invaziv și necesită un timp mai scurt pentru reabilitare.

Restabilirea țesutului osos în sectoarele posterioare ale maxilei este foarte dificilă și totuși, cercetătorii din țara noastră au obținut succese excepționale în vederea formării osului periimplantar intrasinuzal, prin procedura de elevare transcresală a planșeului sinusului maxilar, metodă inovativă, miniinvazivă, eficacitatea căreia este remarcabilă prin faptul compatibilității aplicative la pacient. Datorită componentelor autogene ale materialului biologic utilizat, ce determină contopirea osului intrasinuzal periimplantar cu țesutul osos rezidual al maxilarului pacientului, metoda dată este aplicabilă la persoanele edentate, cu atrofii severe ale sectoarelor posterioare ale maxilei [125].

Accesul către peretele lateral al sinusului maxilar, descrisă în secolul XIX de Caldwell-Luc, este bine cunoscută și pe larg utilizată în practica mondială de reabilitare implanto-protetică [137], fiind și metoda electivă în cazul fracturilor peretelui inferior al orbitei, formațiunilor tumorale localizate la nivelul peretelui anterior al sinusului maxilar și chisturilor postoperatorii situate lateral de canalul infraorbital [80].

Elevarea sinusului maxilar prin acces lateral constă în crearea unei ferestre în peretele sinuzal lateral. Fereastra creată este mobilă, cu capacitatea de glisare în sus și spre interior împreună cu membrana sinuzală, până la obținerea unei poziții orizontale, formând un nou planșeu sinuzal. Ulterior, spațiul dintre membrana Schneideriană și fereastră se mărește cu grefă [93].

Omura K. et al. (2020) [80], menționează faptul că, accesarea laterală a sinusului maxilar prin metoda Caldwell-Luc deseori se soldează cu parestezii, astfel, autorii au elaborat o metodă nouă, miniinvazivă de abordare endoscopică directă a SM prin acces anterior și lateral, fără incizia sublabială, ceea ce reduce substanțial riscul leziunilor iatrogene și paresteziilor nervului alveolar anterior superior, precum și morbiditatea postintervențională. Pentru accesarea anterioară și laterală a sinusului maxilar, cercetătorii, prin intermediul unui cuțit curbat, au efectuat o incizie verticală anterior de cornetul nazal inferior, iar ulterior cu un ac ascuțit monopolar a fost secționat periostul, care după expunerea osului a fost ridicat și prin intermediul unei freze cu diamant s-a executat maxilotomia. Au fost identificate și expuse orificiul infraorbital și fasciculul vasculonervos, iar pentru suturare a fost folosită polidioxanonă 5/0.

În 1994 Summers R., citat de Topalo V. et al. (2016) [125], propune o metodă inovațională de accesare laterală a sinusului prin aplicarea osteotomiei, fezabilitatea căreia a fost demonstrată și de alți cercetători [88, 125].

În cazurile resorbției osoase severe pentru elevarea sinusului maxilar și reabilitarea protetică se aplică abordarea laterală clasică sau diverse modificări ale acesteia, care pe parcursul anilor au demonstrat fezabilitate. Procedura de elevare a planșeului sinuzal condiționează formarea de țesut osos într-o perioadă de aproximativ 6 luni [10].

Crearea ofertei osoase în zonele laterale ale maxilei este extrem de dificilă, în special la persoanele edentate senile și cele care au pierdut dentiția cu o perioadă îndelungată înainte de adresarea la stomatolog în vederea reabilitării implanto-protetice [22].

Conform celor relatate de Nickenig H. J. et al. (2014) [76], elevarea planșeului sinusului maxilar poate fi efectuată într-o singură etapă prin acces lateral sau transcrestal al SM, sau în două etape mai întâi creându-se o fereastră de abordare laterală a sinusului maxilar, urmată de inserarea implanturilor după vindecare.

Choukroun J. et al. (2006) [24], susțin că la accesarea laterală a SM, de regulă, sunt luate în considerație două criterii de bază: materialul biologic utilizat și tehnica de plasare a implantului fie imediat, fie peste o perioadă de timp după procedura de augmentare (într-un timp sau doi timpi chirurgicali).

Posibilitatea elevării laterale a planșeului sinuzal cu inserarea simultană a implanturilor fără utilizarea grefelor a fost studiată de cercetătorii autohtoni, la pacienții cu înălțimea distală a osului rezidual de $5,05 \pm 0,21$ mm și cea mezială de $5,96 \pm 0,21$ și o proeminență a lungimii implanturilor între $5,81 \pm 0,4$ mm și $6,15 \pm 0,19$ mm, rezultatele studiului demonstrând existența unei corelații puternice între lungimea proeminenței implantului și capacitatea de creștere endosinuzală a osului, cu o corticalizare bună a planșeului după un an de la protezare, care mezial a constituit în mediu $7,38 \pm 0,40$ mm, iar distal de $8,17 \pm 0,11$ mm [28, 29].

Prezența unui planșeu lat al sinusului maxilar și o înălțime a osului rezidual sub 3,0 mm, necesită o abordare combinativă a sinusului maxilar prin acces lateral-crestal, care a demonstrat fiabilitate mai înaltă comparativ cu metoda clasică de accesare laterală [145].

Conform celor relatate de Perelli M. et al. (2017) [88], augmentarea prin acces lateral al sinusului maxilar prezintă un risc mai înalt de complicații, infecții, prezentând o morbiditate crescută și este mai costisitoare.

În pofida faptului că, accesarea laterală a sinusului maxilar poate fi soldată cu anumite complicații, la moment acesta este standardul de aur pentru elevarea planșeului sinuzal [76].

1.5. Biomateriale utilizate în procedurile de *sinus lifting lateral*

Dezvoltarea și implementarea pe larg a tehnologiilor digitale avansate în domeniul stomatologiei, a deschis noi orizonturi pentru cercetare, mediate prin utilizarea tehnicilor revoluționare în practica stomatologică.

Conform celor relatate de Topalo V. et al. (2009) [127], grefarea și elevarea sinusului maxilar prin acces crestal, se aplică mai frecvent, comparativ cu accesul transalveolar.

Terapia implanto-protetică a avansat considerabil în ultimul deceniu, astfel, dacă la începutul noului mileniu pentru eficiența implanturilor inserate în momentul extracției,

augmentarea se efectua cu membrane de barieră din politetrafluoretilenă expandată, care se aplicau și în cazul implanturilor cu dehiscențe și fenestrații [13], ulterior a început era augmentării cu materiale biologice alogene, autogene și combinative cu cele sintetice.

Pentru o reconstrucție calitativă a defectelor de creastă alveolară la nivel de maxilă este necesară procedura de reabilitare, care poate fi efectuată fie prin utilizarea biomaterialelor sintetice sau metoda combinativă a acestora cu materialele biologice, sau prin utilizarea grefelor osoase autogene, care condiționează formarea țesutului osos calitativ, necesar pentru stabilitatea implantului [106].

Oricare ar fi formula lor, biomaterialele trebuie să îndeplinească o serie de condiții speciale pentru a asigura formarea țesutului osos. În mediul organismului aceste biomateriale stimulează procesul de formare de os nou din patul de os receptor, iar în paralel intră și în procesul de resorbție. Dar pentru obținerea unui răspuns biologic favorabil, biomaterialul utilizat în restabilirea volumului osos necesar pentru inserarea implantelor dentare endoosoase trebuie să îndeplinească mai multe criterii: nu trebuie să producă reacții nocive în organismul uman, de tip infecțios, toxic, alergic, chimic sau reacție de corp străin; să dispună de capacitatea de a interacționa favorabil cu osul alveolar; să dispună de proprietăți favorabile legate atât de structură, cât și de suprafață; să tolereze forțele prezente la nivelul osului alveolar [104].

Pentru augmentarea SM se utilizează 4 tipuri de grefe osoase: autogene, alogene, xenogene și aloplastice, dintre care cele mai bune caracteristici privind creșterea osoasă le au grefele autogene [82]. Grefele autogene pot fi de origine extra- sau intraorală. Cele intraorale includ tuberul maxilei, ramura, corpul sau simfiza mandibulară, contraforsul zigomatico-maxilar, arcada zigomatică. Dintre grefele autogene extraorale cel mai frecvent este utilizat țesutul osos al crestei ilionului, coastelor, calvariei și tibiei. În procedura de augmentare se dă preferința grefelor autogene, deoarece acestea conțin proteine morfogene, cu capacitate de atragere a celulelor osteogene, contribuind la formarea rapidă de os nou, fără risc de reacție autoimună față de grefă [85, 89].

Astfel, la pacienții ce necesită o cantitate considerabilă de țesut osos, preponderent se utilizează metoda grefării cu material de origine autogenă, recoltat din creasta iliacă a pacientului, prin metoda convențională sau cea miniinvazivă, care a demonstrat o eficacitate înaltă și servește drept metodă electivă în cazul tratamentului implanto-protetic. Metoda miniinvazivă de recoltare a grefei presupune o incizie redusă cu expunere osoasă minimală, totodată, comparativ cu metoda convențională, este preferențială și din considerentul că, durerile postoperatorii au o durată și intensitate redusă, fără tulburări ale mersului și pacienții suportă mai ușor această intervenție [38].

Rawat A. et al. (2019), susține că, grefarea sinusului maxilar cu material autogen este una dintre metodele frecvent utilizate în implantologia orală. Însă, deopotrivă cu avantajele, această metodă prezintă și unele dezavantaje, deoarece necesită prelevarea țesutului autogen, procedura soldată uneori cu complicații, totodată, fiind nevoie de un interval îndelungat de timp și cheltuieli ridicate. Autorii au propus elevarea planșeului sinuzal prin osteotomie, fără utilizarea grefelor [91]. La utilizarea autogrefelor precum creasta iliacă și mandibula pacientului, au fost obținute rezultate plauzibile, atât pentru stabilitatea implantului, cât și pentru durabilitatea acestuia [53].

Rezultatele obținute de Onișor-Gligor F. et al. (2015), au demonstrat că „asocierea materialului autolog și aloplastic pentru mărirea osului subantral îmbunătățește caracteristicile celor două tipuri de materiale” [82, p. 69].

Elevarea planșeului sinusului maxilar se poate efectua cu sau fără materiale de grefare. În cazul utilizării grefelor acestea pot fi atât de origine alogenă, cât și xenogrefe, aloplaste și alogrefe, toate aplicate în scopul osteointegrării [44].

Pentru augmentarea SM sunt utilizate o serie largă de biomateriale precum fosfatul tricalcic beta, hidroxiapatita, sulfatul și carbonatul de calciu, sticla bioactivă, precum și grefele osoase alogene și autogene, însă prioritatea este dată grefelor osoase autogene, care de altfel, este considerat standardul de aur în implantologia orală. Dintre materialele alogene se utilizează pe larg alogrefele liofilizate, deproteinizate și xenogrefele de bovine și porcine [27].

Rezultate bune au fost obținute la aplicarea biomaterialelor xenogrefe cum ar fi osul deproteinizat și mineralizat, xenogrefe de bovine îmbogățite cu polimer și gelatină, iar ca material sintetic grefele din ceramică [10, 119, 122].

În calitate de material pentru augmentarea planșeului sinuzal Grasso G. et al. (2020) [40], au utilizat xenogrefe deproteinizate din oase de cal și bovine, iar studierea ulterioară a particularităților histologice postaugmentare a pus în evidență formarea trabeculelor osoase cu lacune osteocitare largi și mineralizare osoasă, autorii menționând faptul că, succesul procedurii de augmentare depinde în mare măsură de capacitatea de regenerare a osului și de vascularizarea postaugmentare.

În vederea reabilitării defectelor osoase ale maxilarelor, sunt utilizate un șir de tehnologii și metode inovative, printre care este și regenerarea osoasă ghidată, care reprezintă o metodă de tratament bazată pe utilizarea grefelor osoase, acoperite de membrane protectoare, resorbabile și non-resorbabile, ce contribuie la stabilizarea defectului osos crescut. Din punct de vedere histologic aceste membrane sunt constituite din două straturi de fibre colagene, unul extern compact și altul intern poros, de proveniență bovină sau porcină, cu rol de barieră și proprietăți imunogene scăzute, dar cu capacități de vascularizație rapidă și difuzie suficientă a substanțelor

nutritive către os, contribuind atât la procesele de proliferare și diferențiere osoasă, cât și la regenerarea defectelor de țesut osos [112].

O metodă nouă și înalt eficientă este aplicarea PRF-ului (*platelet-rich fibrin*) în tratamentul diferitor patologii ale cavității orale. Performanța acestei tehnologii, constă în utilizarea țesuturilor proprii, ceea ce nu prezintă risc de rejecție tisulară sau reacții alergice. Eficacitatea PRF-ului în vederea augmentării planșeului sinusului maxilar, a fost demonstrată într-un studiu experimental de Choukroun J. et al. (2006) [24], care au utilizat acest biomaterial în combinație cu FDBA (*freeze-dried bone allograft*).

Proprietățile remarcabile ale PRF-ului în vederea regenerării țesuturilor, se datorează capacităților de neovasculogeneză cu cicatrizare tisulară rapidă și reducerea la minim a proceselor inflamatorii [25].

Conform datelor obținute de Cömert Kılıç S. et al. (2017) [26], combinarea PRF și P-PRF-ului cu β -TCP (fosfat tricalcic beta) în calitate de greafă substituentă pentru augmentarea planșeului sinusului maxilar, a contribuit la scăderea celulelor osteoprogenitoare și activizarea proceselor inflamatorii. Succese remarcabile în implementarea tehnologiilor de ultimă oră au obținut și unii cercetătorii din țara noastră, printre care și Sîrbu D. et al. (2016) [107], care au studiat efectele A-PRF-ului în intervențiile chirurgicale oro-maxilo-faciale, parodontologie și implantologie. Rezultatele obținute au demonstrat capacitatea înaltă a A-PRF-ului pentru procesele proliferativ-regenerative, cele de diferențiere celulară, osteogeneză și angiogeneză, iar atuul A-PRF-ului este utilitatea în restabilirea defectelor tisulare diverse, atât individual, cât și combinativ cu alte biomateriale, fără complicații postintervenționale, ceea ce îi conferă electivitate pentru implantologia orală. Eficacitatea înaltă a biomaterialelor, în vederea restabilirii substratului anatomic și a funcționalității regiunii afectate, printre care este și A-PRF-ul, cu proprietăți regenerative în augmentarea crestei alveolare a pacienților cu atrofi osoase și aplicabil în special la pacienții cu deficiență de țesut osos, le atribuie acestora electivitate în tratamentul individualizat.

Rezultatele studiului efectuat pe canine de Kim S. H. et al. (2009) [55], cu modelarea unui defect periimplantar, a demonstrat că, celulele stem ale ligamentelor periodontale și cele ale măduvei osoase posedă capacitate osteogenică în procesul de regenerare a țesutului alveolei dentare.

Elongarea osoasă prin osteodistrație este una dintre metodele de restabilire a integrității țesutului osos, prin formarea de os autogen, datorită exercitării unei tracțiuni intermitente, transdusă osului de un dispozitiv de elongare extra- sau intraosos, stimulând formarea calusului osos. Metoda respectivă este utilizată în vederea reconstrucției defectelor de creastă alveolară, în cazul parodontitei, atrofiilor postextractionale, traumatismelor aparatului dentoalveolar,

chisturilor maxilare și tumorilor, precum și în cazul anomaliilor de dezvoltare ale aparatului stomatognat. Comparativ cu alte metode, elongarea osoasă prin osteodistrație a demonstrat o eficacitate mai înaltă în vederea reconstrucției verticale a crestelor alveolare. Osteotomia poate fi efectuată atât orizontal, cât și vertical, iar pentru augmentare se utilizează biomaterial autogen, cel mai frecvent rumeguș de os prelevat fie prin raclaj sau în timpul osteotomiei [39, 100], iar Minetti E. et al. (2019) [66], au utilizat autogrefe de matrice dentară, obținută prin fragmentarea dinților compromiși și extrași anterior inițierii procedurii de augmentare.

L-PRF-ul (*leukocyte and platelet-rich fibrin*), face parte din cele 4 tipuri de concentrate de masă trombocitară utilizate pe larg în tratamentul chirurgical regenerativ. Studiile mai noi au demonstrat că, calitatea L-PRF-ului depinde de modul de centrifugare, iar analiza comparativă a calităților regenerative ale acestuia, față de cele ale A-PRF-ului, a pus în evidență o eliberare mai rapidă a factorilor de creștere din membranele L-PRF, cheagurile de sânge și membranele produse erau mai mari, totodată, membranele L-PRF au avut o perioadă mai îndelungată de viabilitate (aproximativ 7 zile), comparativ cu membranele A-PRF, degradarea cărora s-a constatat la a treia zi [31].

1.6. Metode de facilitare a reabilitării implanto-protetice a pacienților supuși intervențiilor de *sinus lifting* și inserare a implanturilor

Modificările morfologice ale crestei alveolare la persoanele edentate, cu resorbția țesutului osos și atrofie severă a crestelor alveolare, creează dificultăți pentru inserarea implanturilor. Pentru reconstrucția crestei alveolare sunt utilizate autogrefe de țesut cortico-spongios sau spongios, recoltat din crestele iliace, iar alteleori autogrefele se combină cu materiale aloplastice [38].

Pierderea dentiției, contribuie la apariția unui șir de metamorfoze ale crestelor alveolare, cauzate de factori biologici de natură diversă precum procesele inflamatorii cu infectarea maxilarelor, boala parodontală, cavitățile alveolare reziduale, tulburările metabolice, parodontopatia marginală cronică, anomaliile dinților precum hipo- sau oligodontia, anomaliile de ocluzie, care nu doar că condiționează metamorfozele crestelor alveolare, ci și conform datelor literaturii [39], pot fi implicate în resorbția osului periimplantar.

Printre maladiile generale cu impact negativ asupra procesului de vindecare al pacienților ce necesită reabilitare implanto-protetică sunt cele ale sistemului cardiovascular precum: hipertensiunea arterială, aritmiile, insuficiența cardiacă cronică, infarctul miocardic, angina pectorală, endocarditele infecțioase, prezența stimulatoarelor cardiace și a protezelor valvulare. Un timp îndelungat de reconvalescență a fost estimat și pentru persoanele cu probleme ale ficatului și tractului gastrointestinal, cele cu diabet zaharat, osteoporoză, lupusul eritematos, HIV, pacienții tratați cu preparate anticoagulante și cei după radioterapie, precum și fumătorii [37].

Pentru reabilitare implanto-protetică, optează și persoanele cu fracturi ale coroanei, rădăcinilor dentare și cu avulsioni ale dinților, deseori diagnosticate în urma accidentelor rutiere sau altor traumatisme craniocerebrale cu implicarea zonei circumorale [124].

Efectuarea manoperelor în implantologie deseori necesită ofertă osoasă și remodelarea bazei țesuturilor moi, gradul de deficiență al cărora, joacă un rol esențial și determinant pentru calitatea fixării și durabilitatea implantului.

Succesul manoperelor în implantologia orală este direct dependent de calitatea și oferta osoasă, iar faptul că sectoarele posterioare ale maxilei se caracterizează printr-o densitate a țesutului osos de gradele III-IV [27] și ținând cont de faptul că pentru cca 43% dintre pacienții ce necesită implanturi dentare înălțimea osului la nivelul dat este de aproximativ 4 mm [27], inserarea implanturi este o adevărată provocare [27, 127].

Calitatea și disponibilitatea osului depinde de înălțimea crestei alveolare, fiind determinate 4 categorii (A-C), fiecare categorie caracterizându-se prin parametri specifici de înălțime și lățime a osului disponibil, precum și a unghiului de înclinare dintre corpul implantului și planul de ocluzie, astfel, în dependență de indicii morfometrici se stabilesc și criteriile de tratament implanto-protetic [79].

Conform datelor literaturii de specialitate, la instalarea implanturilor se va ține cont de grosimea osului rezidual, care nu va fi mai joasă de 5 mm [22], precum și de calitatea și volumul osului alveolar [138], în caz contrar, stabilitatea implantului va fi compromisă [22, 138].

Rezultatele obținute de Razavi R. et al. (1995) [92], într-un studiu efectuat pe cadavre edentate, denotă că, cea mai periculoasă și nesigură zonă pentru implanturi este regiunea din vecinătatea tuberului maxilar, care prezintă cel mai subțire strat cortical. Autorul menționează prezenta pe speciemenle histologice a trabeculelor osoase în zonele anterioare ale maxilei, care facilitează procedura de implantare.

Particularitățile morfologice ale zonelor posterioare ale maxilei creează anumite deficiențe în vederea plasării implanturilor, astfel, Cheon K. J. et al. (2020) [23], au divizat problemele legate de elevarea planșeului sinusului maxilar prin acces lateral în 4 grupe:

1. Necesitatea a cel puțin două locuri pentru inserarea implanturilor;
2. În cazul lipsei dinților alăturați este necesar doar un singur loc;
3. În cazul absenței dintelui mezial sau a celui distal, adiacent locului destinat implantării, se va insera un singur implant;
4. În cazul prezenței atât a dintelui mezial, cât și a celui distal, se va plasa un singur implant.

Intervențiile chirurgicale, fie și cele miniinvazive pe lângă laturile pozitive, prezintă și unele neajunsuri precum: traumatizarea suplimentară a sectoarelor implicate în procedura de

implantare, necesitatea unei perioade îndelungate de reabilitare, utilizarea instrumentarului specific și cheltuieli mai mari pentru pacient [102].

Reabilitarea implanto-protetică a persoanelor cu atrofie severă a creștelor alveolare poate fi efectuată și prin interpoziționarea grefei osoase la nivel de creastă alveolară, ceea ce condiționează creșterea osului pe o zonă anumită, diminuând timpul intervenției chirurgicale, cu păstrarea vascularizației și asigurarea stabilității implanturilor, care se obține prin combinarea osului nativ cu xenogrefa [79].

Formarea osului nou în 6 luni a fost raportată de Taschieri S. et al. (2020) [119], care au utilizat pentru augmentarea planșeului sinusului maxilar os deproteinizat și mineralizat de bovină și alte materiale alogene, formarea osului în jurul substituentului fiind confirmată prin metode histologice. Și alte studii din domeniu, confirmă faptul că, la interfața os-implant au loc un șir de procese importante, ce favorizează osteointegrarea și pot fi lesne observate prin metodele imunohistochimice [144].

Metoda instalării implanturilor dentare prin elevare transalveolară a planșeului sinuzal și fără decolarea lambourilor mucoperiosteale este eficace atât la nivel aplicativ, cât și din punct de vedere al suportabilității de către pacient. Beneficiile metodei date includ formarea de țesut osos la nivel de planșeu sinuzal și pe perimetrul implantului, cu o penetrare de sinus sub 4 mm, doar prin efectuarea osteotomiei cu deplasarea fragmentelor de os și a cheagului sangvin, fără augmentare, cu risc minim de leziuni iatrogene ale membranei Schneideriene și o viabilitate durabilă a implanturilor [127].

Încă cu două decenii în urmă Ysander M. et al. (2001) [144], menționează faptul că, odată cu apariția implanturilor din titan, ancorarea osoasă nu mai este o problemă irezolvabilă, deoarece datorită capacității de osteointegrare a suprafețelor din titan, fără prezența țesuturilor moi peri-implant, acest fenomen este considerat o etapă revoluționară în tratamentul persoanelor edentate.

O rată de 97-98% a osteointegrării implanturilor instalate imediat după extracția dentară a fost obținută de către cercetătorii autohtoni. Osteointegrarea implanturilor depinde de un șir de factori atât biologici, cât și mecanici, printre care sunt starea suprafeței preimplantare și a densității osoase, vascularizarea osului și interfața os-implant, biocompatibilitatea, forma și inserția implantului. Stabilitatea implantului depinde de densitatea și structura osului, iar osteointegrarea este mai facilă în țesutul osos dens și bine vascularizat [17].

Rezultate plauzibile ale osteointegrării în stadiile inițiale la utilizarea implanturilor din titan cu submicrostructură specială a suprafeței, obținută printr-o combinație a sablării cu un jet de nisip și oxidare anodică au fost obținute de Yamada M. et al. (2013) [139].

Eficacitatea oxidării anodice a suprafeței implanturilor a fost raportată și de alți autori [140, 133], iar Wang Q. et al. (2015) [135], optează pentru oxidarea cu microarc (oxidarea electrolitică cu plasmă) a suprafeței implantului, ceea ce contribuie la formarea omogenă a unor gropițe nanoporoase și a straturilor groase de oxid.

Yamano S. et al. (2011) [141], susțin că procesul de vindecare timpurie este interdependent de caracteristicile chimice ale suprafeței implantului, care pot influența expresia genelor responsabile de vindecarea precoce.

Chele N. (2015), menționează că interfața os-implant este separată „printr-un strat de proteoglicani parțial calcificați” [17, p.30], iar hidroxiapatita deși biocompatibilă are capacitatea de a se resorbi, astfel, compromițând stabilitatea implantului [17].

Zhao S. F. et al (2013) [146] au demonstrat că procesul de osteointegrare poate fi influențat și prin prelucrarea suprafeței implanturilor cu nanohidroxiapatită substituită cu magneziu, iar Walter N. et al. (2022) [134], consideră că calitatea osteointegrării poate fi îmbunătățită prin modificarea suprafeței implantului la scară micrometrică și nanometrică.

Calitățile implantului pot fi îmbunătățite prin aplicarea metodelor fizice, chimice și biologice, cele mai inovative și promițătoare, fiind metodele cu utilizarea factorilor de creștere, însă beneficiul acestora necesită investigații ulterioare [130].

Pentru asigurarea durabilității implantului Lombardi T. et al. (2022) [61], au utilizat xenogrefe și imediat ce a fost atinsă stabilitatea primară în țesutul rezidual al crestei alveolare au fost inserate implanturi cu un cuplu de inserție de maxim 15 Ncm, iar în cazul instabilității implanturilor acestea erau fixate cu burete de colagen.

După elevarea planșeului sinuzal prin utilizarea xenogrefei Perelli M. et al. (2017), au efectuat reabilitarea implanto-protetică prin inserarea implanturilor cu filet scurt în osul bazal, înălțimea filetului în zonele premolare fiind de cel puțin 6 mm, iar la nivelul molarilor aceasta a fost de minim 2 mm [88].

Importanța stabilității primare a implanturilor este menționată de majoritatea cercetătorilor [41, 61, 112], iar Javed F. et al. (2013) [50], susțin că atât stabilitatea primară, care depinde de angajarea mecanică a implantului în țesutul osos periimplantar, cât și stabilitatea secundară, determinată de regenerarea și remodelarea osoasă sunt factorii determinanți ai procesului de osteointegrare. În cadrul studiului efectuat de Veltri M. et al. (2014) [132], a fost stabilită existența unei corelații dintre stabilitatea secundară a implanturilor și contactul simulat os-implant.

În vederea asigurării stabilității implanturilor și termenelor de încărcare ale acestora au fost elaborate un șir de recomandări discutate la diverse foruri științifice [136].

Conform celor relatate de Chele N. et al. (2020) [19], utilizarea osului nativ în atrofiile severe ale proceselor alveolare ale maxilarelor și aplicarea metodelor alternative de tratament implanto-protetic prin instalarea implanturilor scurte și a celor pterigoidiene, angulare, zigomatice, precum și inserarea acestora în tuberozitatea maxilei au fost la fel de eficiente ca și metodele standard de inserare a implanturilor, totuși, autorii menționează incertitudine cu privire la viabilitatea implanturilor pe termen lung.

O metoda nouă „de instalare imediată ghidată a implanturilor dentare endoosoase de stadiul doi” [21, p. 34], care permite reabilitarea implanto-protetică imediată, prin acces crestal și ghidare efectuată prin intermediul osteotoamelor gradate, cu capacitate de a determina diametrul și unghiul de inserție al implantului, în dependență de grosimea peretelui vestibular al alveolei dentare, a fost elaborată de cercetătorii autohtoni. Utilitatea metodei constă în posibilitatea instalării imediate într-o ședință sau două a implanturilor dentare, prin aplicarea tehnicilor chirurgicale cu lambou și fără de el [21].

Pabst A. et al. (2022) [83], susțin că pentru accelerarea proceselor osteointegrative în cazul defectelor alveolare de dimensiuni critice și a deficienței de reînnoire a țesutului osos, pot fi utilizate implanturile dentare ultrahidrofile și cele nanostructurate, care au demonstrat fiabilitate, în special pe parcursul primelor 2 săptămâni după implantare.

Importanța calității osului pentru procesul de osteointegrare și stabilitate a implantului a fost menționată și de Grobecker-Karl T. et al. (2019) [41]. Autorii au efectuat măsurări histomorfometrice, la fixarea implantului prin osteotomie, cu testarea densității osului cortical și trabecular în porțiunile apicală și circumiacentă colului, fiind determinați parametrii de inserție și stabilitate primară ai implantului, densitatea și mineralizarea țesutului osos la nivel de alveolă și a celui de contact cu implantul. În rezultatul cercetării a fost stabilită o diferență semnificativă statistic între testarea compresivă și cuplul de inserție al implantului.

Conform datelor obținute de Toledano M. et al. (2022) [123], nu a fost determinată o diferență semnificativă statistic, între durabilitatea utilizării implanturilor standard de ≥ 8 mm și a celor de ≤ 6 mm, însă pierderea osoasă marginală a fost mai înaltă la utilizarea implanturilor standard.

Cercetătorii autohtoni Chele N. et al. (2015) [22], au evaluat posibilitatea de plasare a implanturilor endoosoase, concomitent cu procedura de elevare laterală și augmentare a sinusului maxilar la persoanele, care prezentau în sectoarele laterale ale maxilei o grosime a osului cortical de cel puțin 2 mm, totodată, lățimea acestuia trebuia să depășească 8 mm. Printre efectele postoperatorii au fost edemul în creștere pe parcursul primelor 3 zile după intervenție, disconfortul slab pronunțat și dureri ușoare, cupate prin intermediul analgeticelor, suturile fiind înlăturate la a 8-a zi postoperatorie.

În scopul obținerii unei stabilități primare a implantului este necesară ajustarea cuplului de inserție la forma și caracteristicile implantului [113].

În anul 2008, la conferința de la Pisa, au fost stabilite 4 criterii de bază ce determină rata de supraviețuire a implantului și anume: absența durerilor funcționale, lipsa mobilității, lipsa migrației implantului și absența exsudatului [69].

Complicațiile ce compromit durabilitatea manoperelor implanto-protetice pot fi divizate în 2 grupe mari: complicații biologice și complicații mecanice. Complicațiile biologice sunt condiționate de o igienizare incorectă a cavității bucale, mucozită, pierderea suportului osos din cauza periimplantitei, înroșirea și indurația țesutului periimplantar, prezența cementului rezidual periimplantar, nerespectarea raportului morfometric coroană-implant cu prezența sindromului algie. Din grupul de risc mai fac parte persoanele parțial edentate și pacienții, cărora li s-au aplicat implanturi cu diametrul redus [58, 105].

Printre complicațiile frecvente postimplant sunt periimplantitele [10, 36], rata cărora atinge cca 18%, iar rata mucozitelor periimplant variază între 28-56%, însă, în cazul persoanelor cu o anamneză stomatologică agravată, spre exemplu la pacienții cu periodontite și la persoanele fumătoare, ponderea mucozitelor poate atinge cca 80%. Infecțiile postimplant au fost raportate la o rată între 12-43%, cu o extindere de până la 50% [10].

Implementarea inovațiilor în domeniul implantologiei orale a atins cote maxime în ultimul deceniu și în medicina stomatologică autohtonă. Astfel, deopotrivă cu metodele clasice cercetătorii moldoveni testează și unele metode descrise în literatura de specialitate și care s-au încununat de succes în alte țări.

În cazul pacienților cu atrofie severă a maxilei, sunt binevenite implanturile zigomatice, care conform datelor obținute de Sîrbu D. et al. (2020) [101], au fost rezultative la toți pacienții implicați în studiu, cu posibilitatea implantării uni- sau bilaterale și utilizarea fie doar a implanturilor zigomatice sau combinarea acestora cu cele convenționale.

Conform rezultatelor cercetătorilor autohtoni implanturile nanostructurate, cu calciu încorporat la suprafață, au demonstrat o eficacitate înaltă” [102, p. 44], fiind aplicabile atât în cazul implantării standarde, cât celei alternative.

1.7. Erori și complicații ale procedurilor de elevare și augmentare a planșului sinusului maxilar prin acces lateral

Starea complexului dento-alveolar are un rol primordial în vederea instalării implanturilor dentare, succesul fiind determinat de calitatea țesutului osos al maxilarelor, dinților și ligamentelor parodontale [39].

În accesarea laterală a sinusului maxilar pot surveni hemoragii din țesuturile moi sau din peretele sinuzal lateral în timpul elevării lamboului, în special la utilizarea instrumentelor rotatorii [3], cu risc înalt de lacerare a membranei sinuzale [60] sau chiar perforarea acesteia [6, 10, 35, 44, 93], cu o incidență de până la 20-25% [71] și o rată medie de perforare de cca 19,5% [63]. O medie mai înaltă a ratei de perforare a membranei sinuzale de 23,5%, cu o variație între 3,6% – 41,8%, a fost raportată de Al-Dajani M. et al. (2016) [3], care susțin că rata de supraviețuire a implanturilor în cazurile perforării membranei sinuzale nu diferă semnificativ statistic, $p = 0,24$ de rata supraviețuirii în cazurile cu membrana intactă.

Yildiz H. et al. (2023) [142], au remarcat că proprietățile adezive ale fibroblastelor sunt mai pronunțate pe suprafețele cu rugozitate scăzută, concluzionând că calitățile fizice ale suprafeței implantului pot afecta atât morfologia, cât și proprietățile adezive ale fibroblastelor. Membrana Schneideriană reprezintă o barieră naturală pentru agenții patogeni, iar perforarea acesteia în procedura de elevarea a SM, poate cauza sinuzite cu infectarea grefei și eșuarea procedurii de augmentare [93].

În pofida faptului că, elevarea planșeului sinuzal este o metodă eficientă și pe larg aplicată în implantologia dentară, totuși, există riscul unor complicații intraoperatorii și postoperatorii. Din cele intraoperatorii fac parte hemoragiile, perforarea membranei Schneideriene [10, 62, 93, 111] sinuzita acută 0,9% postintervențională [111] și alte infecții sinuzale, rata cărora atinge cca 4,5% [10], fistule oro-antrale 0,2% și vertij pozițional paroxistic benign 0,5% [111], precum și deplasarea implanturilor în sinusul maxilar în timpul operației [10], care a fost clasată de Grobecker-Karl T. et al. (2019) [41], drept complicație majoră a implantologiei orale.

În vederea evitării sinuzitei maxilare Robiony M. et al. (2012) [93], afirmă că în cazurile unei perforații mici a membranei Schneideriene, acoperite de un pliu al mucoasei, format în timpul procedurii de elevare a sinusului maxilar, nu este necesară repararea acesteia. Totodată, autorii atenționează că, defectele mari servesc drept poartă de infecție și în vederea evitării complicațiilor secundare și păstrării grefei, au propus repararea imediată a defectului prin utilizarea unei membrane de colagen resorbabil și suturarea membranei sinuzale la balamaua ferestrei osoase, create în timpul procedurii de elevare a sinusului maxilar.

La nivelul sinusului maxilar, se întâlnesc un șir de procese patologice, care pot afecta stabilitatea implanturilor precum septurile intrasinuzale, chisturile în retenție ale mucoasei SM, opacitățile și nu în ultim rând defectele planșeului sinuzal [14].

Printre cele mai frecvente complicații postoperatorii pe sinus deschis sunt edemul și hemoragiile, hematoamele, dehiscența plăgii, infectarea grefei și infecțiile periimplantare, durerile faciale atipice, dar nu sunt excluse și rinosinuzitele cronice cu blocajul hiatalului semilunar, lezarea fasciculului neurovascular infraorbitar [10, 71, 89], care nu numai că creează

un anumit disconfort pacientului, dar mai prezintă și riscul pentru grefă, infectarea căreia a fost raportată la o rată de până la 7,4%, cu o medie de 2,9% și o rată de eșuare a grefării de până la 17,9% [89].

În procedurile de grefare a sinusului maxilar edemarea sau inflamarea mucoasei sinuzale imediat postoperatoriu a fost raportată la o rată de cca 4,7% [10], deseori fiind precedate de cefalee, rinoree sau durere în regiunea sinusului maxilar. La unii pacienții au fost atestate migrarea implanturilor în sinusul maxilar, cu risc de dezvoltare a rinosinuzitelor, fistulelor oroantrale și dereglărilor olfactive. Printre complicațiile rare după augmentarea planșeului sinusului maxilar au fost descrise migrarea implanturilor în sinusul frontal, orbită și cavitatea craniului [10], precum și diverse infecții bacteriene și fungice, antibiotice rezistente, cu o incidență de până la 21%, sinuzita maxilară cu periimplantită, devitalizarea dinților adiacenți implantului [81]. Complicațiile mecanice se instalează în urma microfracturilor de structură, care condiționează pierderile secundare de țesut osos, iar într-un final se pot solda cu fracturarea implantului dentar [105], slăbirea șurubului protetic, freza bontului și/sau a șurubului, decimentarea coroanei, eșecul implantului, pierderea osoasă marginală [34].

Astfel, în vederea asigurării viabilității implantului dentar se vor respecta anumite criterii ale implantologiei cum ar fi prepararea prin osteotomie a neoalveolei, ce contribuie la păstrarea substanței osoase și micșorarea forței torsionale la nivel de implant, asigurându-i stabilitatea [105].

În pofida utilizării diferitor metode și tehnologii avansate în domeniul implantologiei dentare, printre riscuri și complicații, chiar și în cazurile utilizării celor mai performante implanturi, sunt cele legate de stabilitate și rata de supraviețuire a implanturilor [84].

În vederea susținerii viabilității protezelor provizorii, este necesară asigurarea unei ocluzii bilateral balansate cu distribuirea uniformă a forțelor de acțiune asupra arcadelor dentare și implicarea simetrică a tuturor implanturilor [87] deoarece erorile se pot complica cu periimplantită și mucozită.

În cazul fracturilor implantului dentar Sîrbu D. et al. (2017) [105], recomandă 3 opțiuni de tratament: îndepărtarea coroanei implantului deteriorat, cu păstrarea porțiunii inserate în os; îndepărtarea părții coronare a implantului defectat cu repararea pe implanturile restante a lucrării protetice, iar în cazuri recrudescențe înlăturarea totală și înlocuirea ulterioară a implantului.

Conform celor relatate de Tolstunov L. (2007) [124], eșuarea implanturilor dentare poate fi precoce în timpul osteointegrării sau tardivă după finalizarea procesului osteointegrativ.

Migrarea implanturilor, de asemenea, poate fi precoce în timpul inserării acestora sau tardivă după procesul de osteointegrare [10], întâlnindu-se mai frecvent în cazurile când s-a efectuat simultan augmentarea planșeului sinuzal și inserarea implanturilor [98].

Migrarea precoce, de obicei, este cauzată de starea nesatisfăcătoare a țesutului osos, prezența unei perforații netratate, aplicarea unei forțe excesive sau experiența limitată a medicului stomatolog. Migrarea tardivă se atestă în decursul primelor două luni, sau chiar după câțiva ani postimplant, fiind cauzată de starea țesutului osos al procesului alveolar al maxilei, osteoporoză sau osteopenie, prepararea nesatisfăcătoare a locului unde a fost plasat implantul, precum și fixarea necalitativă sau calitățile fizice ale implantului [10].

Hanif A. et al. (2017) [43], consideră că complicațiile mecanice survin în rezultatul unei supraîncărcări biomecanice a implanturilor. Printre factorii ce contribuie la supraîncărcarea biomecanică sunt poziția și unghiul implantului, care pot conduce la înclinarea acestuia, decalajul orizontal și apical. O altă cauză ar fi, lipsa dinților posteriori, ceea ce duce la diminuarea suportului. Totuși, majoritatea cercetătorilor sunt de părerea că, pentru stabilitatea implanturilor o importanță majoră îi revine substratului osos și disponibilității acestuia, necesar pentru asigurarea suportului și durabilității implantului, iar mai recent printre factorii de risc este menționat și bruxismul.

Un șir de complicații, care pot compromite stabilitatea implantului au fost descrise de Vaidya S. et al. [129], autorii divizându-le în 2 grupuri mari: grupul de maladii asociate cu tulburări sistemice și medicamentoase (infarctul miocardic, accidentul vascular cerebral, osteoporoza, boala Parkinson; diabetul, fumatul, imunodeficiența și radioterapia) și grupul maladiilor asociate cu planificarea implantului (fracturile și eșecurile de implant, complicațiile estetice din cauza poziționării incorecte a implantului, inserarea implantului imediat după extracție și supraîncărcarea biomecanică), subdivizate în complicații precoce și tardive.

Prin urmare, cunoașterea particularităților morfologice ale maxilei și sinusului maxilar, a dispoziției planului vasculonervos la nivelul structurilor menționate și a interrelațiilor acestora cu formațiunile anatomice adiacente, prezintă interes aplicativ în vederea evitării iatrogeniilor la accesarea chirurgicală a sinusului *Highmore* și efectuarea intervențiilor implanto-protetice.

Pentru realizarea cu succes a procedurii implanto-protetice, pe lângă calitatea osului rezidual și stării cavității orale, se va ține cont și de maladiile sistemelor cardiovascular, digestiv, endocrin și cele ale sistemului imunitar, care ar putea influența procesul de osteointegrare.

În pofida faptului că, elevarea planșeului sinusului maxilar prin acces lateral este pe larg aplicabilă în implantologia orală, în ultimul deceniu a crescut rata accesării crestale a sinusului maxilar, datorită efectelor mai puțin traumatizante, perioadei mai rapide de reabilitare și tratamentului mai puțin costisitor.

Reabilitarea deficitului de os la pacienții edentați, cu atrofii severe ale sectoarelor posterioare ale maxilei, prin elevarea transcrestală și laterală a planșeului sinuzal este eficientă, datorită materialului biologic autogen și combinării acestuia cu materiale biologice de ultimă oră,

care facilitează procesul de contopire a țesutului osos intrasinuzal periimplantar cu cel rezidual al maxilei pacientului, precum și procesul de osteointegrare a implantului.

Utilizarea în implantologie a biomaterialelor, inclusiv a A-PRF-ului, este benefică, în special în cazurile lipsei țesutului osos, care datorită proprietăților inductoare a proceselor proliferativ-regenerative, condiționează accelerarea osteogenezei și formarea de os nou.

Stabilitatea și durabilitatea implanturilor depinde de un șir de factori importanți cum ar fi: caracteristicile morfologice și histologice ale osului rezidual, gradul de pneumatizare a sinusului maxilar, prezența septurilor intrasinuzale, variantelor anatomice și anomaliilor de dezvoltare ale sinusului maxilar, prezența unor chisturi în retenție ale mucoasei, a opacităților sau a defectelor peretelui sinuzal inferior. La realizarea manoprelor de inserare a implanturilor se vor efectua un șir de investigații paraclinice, dintre care cea mai progresivă și recomandată metodă este examinarea pacientului prin intermediul CBCT-ului.

Printre cele mai dificile complicații postimplantare sunt procesele supurative, infectarea grefei, migrarea și instabilitatea implanturilor cu eșecul manoperei implanto-protetice.

2. MATERIAL ȘI METODE DE CERCETARE

2.1. Date generale despre studiu

Cercetarea a fost realizată conform principiilor Declarației de la Helsinki și aprobată în cadrul ședinței Comitetului de etică a cercetării al USMF „Nicolae Testemițanu” nr. 42 din 23.04.2015. Studiul a fost unul multicentric cu includerea pacienților care s-au adresat pentru tratament implanto-protetic în cadrul Clinicii Stomatologice Universitare Nr. 2 (str. Mihai Viteazu 1A) și clinicii stomatologice „Masterdent” în perioada 2017-2021.

Pentru a realiza scopul și obiectivele cercetării este planificat studiu clinic controlat cu selectarea pacienților. Numărul necesar de pacienți pentru cercetare s-a apreciat în baza formulei respective:

$$n = \frac{1}{(1-f)} \times \frac{2(Z_{\alpha} + Z_{\beta})^2 \times P(1-P)}{(P_0 - P_1)^2}$$

unde:

P_0 = Pacienți cu atrofii severe în zonele laterale ale maxilarului superior. Conform datelor bibliografice [11] la acești pacienți tratați după metoda tradițională cota eșecului în mediu este în 35.0% de cazuri ($P_0=0.35$).

P_1 = Pacienți cu atrofii severe în zonele laterale ale maxilarului superior. Presupunem, că în lotul de cercetare pacienții tratați după metoda modificată cota eșecului vor fi de 15.0% ($P_1=0.15$).

$$P = (P_0 + P_1)/2 = 0.225$$

Z_{α} – valoarea tabelară. Pentru semnificație statistică rezultatelor de 95.0% coeficientul $Z_{\alpha} = 1.96$

Z_{β} – valoarea tabelară. Pentru puterea statistică a comparației de 80.0% coeficientul $Z_{\beta} = 0.84$

f = Proporția subiecților care să așteaptă să abandoneze studiului din motive diferite de efectul investigat $q = 1/(1-f)$, $f=10,0\%$ (0,1).

Întroducând datele în formula am obținut

$$n = \frac{1}{(1-0.1)} \times \frac{2(1.96 + 0.84)^2 \times 0.225 \times 0.775}{(0.35 - 0.15)^2} = 49$$

Pentru cercetare au fost create două loturi:

Lotul de studiu L_1 a inclus 50 de pacienți cu atrofii severe în zonele laterale ale maxilarului superior, la care înălțimea osului disponibil subantral era mai mică de 2 mm. La acești pacienți crearea ofertei osoase s-a efectuat prin metoda de sinus lifting lateral cu instalarea imediată a implantelor dentare și utilizarea dispozitivelor de fixare (miniplăci, plasă din titan), pentru menținerea stabilității și paralelismului acestora.

Lotul de control L_0 a inclus 54 de pacienți cu atrofii severe în zonele laterale ale maxilarului superior, la care înălțimea osului disponibil subantral era mai mare de 2 mm. La acești pacienți crearea ofertei osoase va fi efectuată prin metoda de sinus lifting lateral cu instalarea imediată a implantelor dentare fără utilizarea dispozitivelor speciale de fixare.

Toți pacienții au fost divizați în dependență de condițiile anatomo-topografice în 2 loturi: Lotul de control a inclus 54 de pacienți (24 femei și 30 bărbați cu vârsta medie de 5 ± 8 ani) la care au fost inserate implanturi dentare demontabile în sectoarele posterioare ale maxilei cu elevarea planșeului sinusului maxilar prin acces lateral.

Criteriile de includere a pacienților grupului de control

1. Pacienți ce prezentau edentații în sectoarele posterioare ale maxilei și necesitau reabilitare implanto-protetică cu elevarea planșeului maxilar prin acces lateral (clasa SA3-4 după Misch) [70].
2. Pacienții la care osul rezidual subantral permitea stabilizarea implanturilor.
3. Pacienți cu vârsta mai mari de 18 ani.
4. Pacienții care au acceptat participarea în studiu și au semnat acordul informat și formularul de informare.

Criteriile de excludere a pacienților în grupul de control au fost:

1. Pacienți cu maladii generale decompensate.
2. Pacienți care au refuzat semnarea acordului informat.
3. Pacienți psihic labili sau necooperabili.
4. Pacienții care necesitau inserarea amânată a implanturilor, după procedura de sinus lifting.
5. Pacienții care nu necesitau intervenții de sinus lifting.
6. Pacienții cu anamneză generală alergic predispusă.
7. Pacienții cu parodontopatii în formă medie și gravă.
8. Patologii ale sinusului maxilar.
9. Perforații mari ale membranei sinusale.
10. Lipsa permeabilității complexului osteo-meatal.
11. Deviații severe de sept nazal spre partea interesată.

Lotul de studiu a fost constituit din 50 de pacienți (23 femei și 27 bărbați cu vârsta medie de 50 ± 9 ani), care necesitau elevarea sinusului maxilar prin acces lateral (sinus lifting) cu instalarea amânată a implanturilor. Pacienților din acest grup, li s-au instalat implanturile simultan cu intervenția de sinus lifting (50 implanturi dentare demontabile) cu fixarea acestora suplimentară prin intermediul miniplăcilor și plaselor din titan.

Criteriile de includere a pacienților în grupul de studiu

1. Pacienții ce prezentau edentații în sectoarele posterioare ale maxilei și necesitau reabilitare implanto-protetică cu elevarea planșeului maxilar prin acces lateral (clasa SA4 după Misch) [70].
2. Pacienții la care osul rezidual subantral nu permitea stabilizarea implanturilor, fapt pentru care necesitau inserarea amânată a implanturilor.
3. Pacienți cu vârsta mai mari de 18 ani.
4. Pacienții care au acceptat participarea în studiu și au semnat acordul informat și formularul de informare.

Criteriile de excludere a pacienților din grupul de studiu au fost:

1. Pacienții cu maladii generale decompensate.
2. Pacienții care au refuzat semnarea acordului informat.
3. Pacienții psihic labili sau necooperabili.
4. Pacienții care nu necesitau intervenții de sinus lifting.
5. Pacienții cu anamneză generală alergic predispusă.
6. Pacienții cu parodontopatii în forma medie și gravă.
7. Solicitarea de a ieși din studiu.
8. Patologii ale sinusului maxilar.
9. Perforații mari ale membranei sinusale.
10. Lipsa permeabilității complexului osteo-meatal.
11. Deviații severe de sept nazal spre partea interesată.

Toți pacienții incluși în studiu au fost supuși unui examen clinic și paraclinic, cu explicarea opțiunilor de tratament și au semnat acordul de participare și formularul de informare cu privire la scopul cercetării.

2.2. Examinarea clinică a pacienților

Examenul clinic al pacienților s-a efectuat prin examinarea extra- și intra-orală. O deosebită atenție a fost atrasă anamnezei, pentru a exclude contraindicațiile către intervențiile de regenerare osoasă ghidată (ROG) și inserare a implanturilor dentare.

Examenul intraoral s-a efectuat prin evaluarea stării arcadelor dentare, țesuturilor dento-parodontale, țesuturilor moi, determinarea dimensiunilor spațiilor edentate. În sectoarele posterioare edentate ale maxilei s-a analizat starea și nivelul crestei alveolare în raport cu apofiza alveolară la nivelul dinților limitrofi breșei, s-a determinat spațiul coronar. S-a evaluat cantitatea și calitatea țesuturilor gingivale pentru determinarea necesității procedurilor de grefare a mucoasei sau a celor de vestibuloplastie (figura 4).

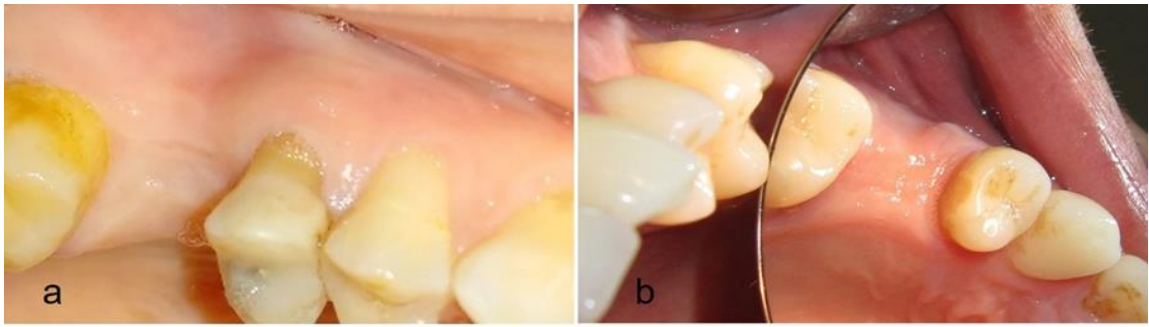


Figura 4. Evaluarea spațiului coronar mezio-distal și vertical, calității și cantității țesuturilor moi, nivelul crestei alveolare în raport cu procesul alveolar a dinților învecinați (a, b)

Pentru analiza și interpretarea datelor au fost înregistrați următorii parametri: numărul și localizarea dinților lipsă, numărul necesar de implanturi, cantitatea și calitatea țesuturilor moi, oferta cantitativă și calitativă a osului (conform clasificării lui Misch, Leckholm și Zarb), volumul osului rezidual subantral (ORS) (conform clasificării SA – Misch și Judy) [68, 70]. Parametrii enumerați au fost determinați în urma examenului clinic și paraclinic (TC). Pentru realizarea studiului, au fost incluși doar pacienții care prezentau o atrofie osoasă SA 3 și SA 4, fie în urma resorbției parțiale a crestei alveolare, fie datorată fenomenului de pneumatizare a sinusului maxilar, sau a ambelor.

Clasificarea Misch și Judy.

Misch și Judy au stabilit 4 diviziuni de bază ale ofertei disponibile, diviziunea A, B, C, D. Aceste 4 diviziuni au fost completate cu 2 subcategorii.

Diviziunea A. Corespunde unei cantități osoase suficiente în toate dimensiunile. Osul are o lățime > 6 mm, și o înălțime > 12 mm, spațiul disponibil pentru coroană este ≤ 15 mm. Angulația nu depășește 30° între implant și planul de ocluzie sau între stâlp și implant.

Diviziunea B. Odată cu resorbția osoasă lățimea osului scade, mai ales pe seama corticalei vestibulare, corticala linguală fiind mai groasă. Diviziunea B oferă totuși, o cantitate osoasă suficientă și se împarte în 2 grupe. B+ unde lățimea este de 4-6mm. B-w, cu o lățime de 2,54mm, înălțimea fiind > 12 mm. Spațiul pentru coroană este < 15 mm.

Diviziunea C. Resorbția osoasă are loc mai întâi în lățime apoi în înălțime. Această diviziune se împarte în 2 subclase: Clasa C-w (width = lățime) unde există lățime 0-2.5mm clasa C-h (height = înălțime) unde avem o înălțime osoasă < 12 mm. Angulația poate depăși 30° . Spațiul coronar > 15 mm.

Diviziunea D. Este reprezentantul unei resorbții osoase îndelungate, cu pierderea completă a procesului alveolar însoțită de o resorbție bazală accentuată, maxilarul superior plat, mandibulă subțire tip lamă. Spațiul disponibil pentru coroană > 20 mm [68].

Clasificarea lui Misch

Clasa 1 (SA 1) - inserarea convențională a implantelor dentare endoosoase, se întâlnește în cazurile când este o înălțime osoasă de cel puțin 12 mm ce permite inserarea unui implant în corespundere cu protocolul chirurgical convențional.

Clasa 2 (SA 2) - sinus-lifting cu inserarea imediată a implantelor. Este aleasă atunci când înălțimea osului este de 10-12 mm. Planșeul sinuzal poate fi elevat prin abord transcrestal, pentru a obține o înălțime de 12 mm sau mai mult.

Clasa 3 (SA 3) - grefarea sinusului cu inserarea imediată sau amânată a implantelor. Această abordare (SA 3) este indicată când înălțimea osului este de cel puțin 5 mm, iar lățimea este suficientă. În condiții ideale implantul poate fi inserat odată cu procedurile de augmentare a sinusului sau după o perioadă de 4-6 luni.

Clasa 4 (SA 4) – augmentarea, vindecarea grefei osoase și inserarea amânată a implantului. În această opțiune (SA 4), este inițial augmentat spațiul subantral. Această opțiune este indicată în cazul unei înălțimi a osului rezidual mai mici de 5 mm. SA 4 corespunde unui sinus larg și unei oferte osoase minime. Implantarea este efectuată peste 6-10 luni după augmentare. Timpul de vindecare este în dependență de volumul sinusului [10].

2.3. Examenul paraclinic preoperator al pacienților

Examinarea paraclinică a pacienților a fost axată pe evaluarea radiologică și la necesitate cea de laborator (analiza sângelui). Evaluarea paraclinică primară a fost efectuată în baza ortopantomografiilor (OPG) pentru pacienții care deja dispuneau de aceasta. Pentru analiza și planificarea reabilitării implanto-protetice, toți pacienții au fost supuși examinării prin tomografiile computerizate cu fascicol conic (TC). Starea țesuturilor dento-parodontale, nivelurile creștelor alveolare și apofizei au fost la fel evaluate și comparate cu aspectul clinic al acestora.

Înainte de planificarea reabilitării implanto-protetice, în baza TC au fost evaluate starea mucoasei sinusului maxilar, permeabilitatea complexului osteo-meatal, prezența sau lipsa corpurilor străini la nivelul sinusului precum și a proceselor periapicale a dinților restanți care pot provoca reacții inflamatorii la nivelul sinusului maxilar (figura 5). În situațiile în care pacienții prezentau patologii care pot periclita rezultatele tratamentului (lipsa permeabilității complexului osteo-meatal, deviații severe de sept nazal spre partea interesată, micoze ale sinusului, mucoasa sinusală prezenta semne de inflamație sau avea o grosime de peste 4-5 mm) pacienții erau excluși din studiu și tratați conform indicațiilor.

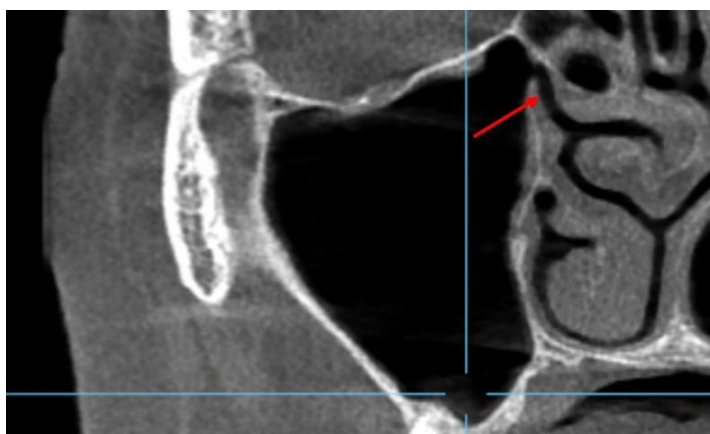


Figura 5. Secțiune axială din TC: evaluarea complexului osteo-meatal (săgeata) și a sinusului maxilar

Prin intermediul TC au fost apreciate volumul osos la nivelul sectoarelor edentate (în baza clasificării lui Misch) [70], densitatea osoasă conform clasificării lui Leckholm și Zarb precum și în baza unităților pseudo-Hounsfield disponibile în programul de analiză al TC. Un alt parametru prioritar a fost înălțimea osului rezidual subantral (conform clasificării SA după Misch) [70].

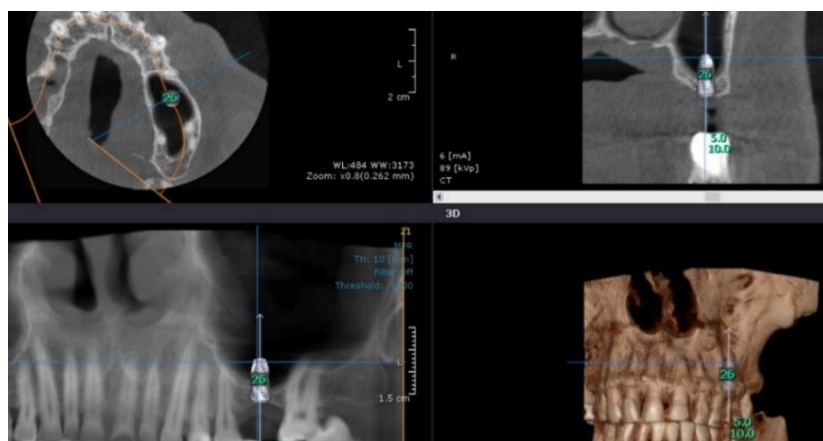


Figura 6. Pacient G. Evaluarea osului rezidual subantral în baza TC și planificarea poziției implantului în raport cu osul existent și poziția protetică necesară

Pacienții incluși în studiu corespundeau clasei SA3 (5-8 mm) și SA4 (< 5 mm). Cele din urmă a permis determinarea posibilității de inserare a implanturilor simultan cu procedura de elevare a planșeului sinusului maxilar sau în mod amânat. În dependență de posibilitatea inserării implanturilor dentare concomitent cu procedura de *sinus-lifting*, pacienții au fost distribuiți în grupul de control (simultan) sau cel de studiu (cei care necesitau 2 proceduri separate). Astfel, în situațiile în care exista posibilitatea de stabilizare a implanturilor în osul rezidual subantral, pacienții au fost repartizați în grupul de control (figura 6).

În cazurile în care atrofia osului era datorată fie procesului de pneumatizare excesivă a sinusului maxilar (figura 7a), fie atrofiei crestei alveolare (sau ambele, figura 7b), iar

posibilitatea de fixare a implanturilor în osul rezidual subantral concomitent cu procedura de sinus lifting era compromisă, pacienții au fost distribuiți în grupul de studiu.

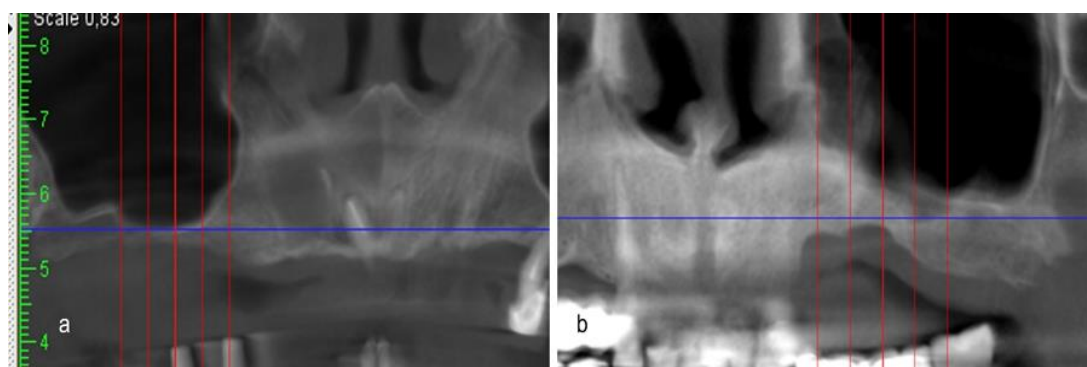


Figura 7. Secțiuni din CBCT: atrofia osului rezidual subantral datorată pneumatizării sinusului maxilar(a), atrofia verticală a crestei alveolare (b)

Pentru a înțelege mecanismul atrofiei osoase, este important să abordăm modificările osoase sub acțiunea stresului funcțional. Conform legii transformării a lui Wolf orice modificare funcțională este urmată de modificări anatomice și structurale ale organelor și țesuturilor, astfel funcția definește forma, structura organului osos și arhitectonica acestuia [24]. Mărirea stresului funcțional asupra structurilor osoase duce la optimizarea intensității potențialelor bioelectrice, măresc influența hidrodinamică a deformațiilor elastice ale unității morfofuncționale osoase asupra microcirculației endostale. Sarcinile statico-dinamice se însoțesc de activarea osteogenezei compensatorii endostale și periostale. Atunci când sarcinile asupra structurii osoase se alternează cu perioade de repaus suficiente, are loc restructurarea țesutului osos și adaptare acestuia către stresul funcțional mărit, mai mult de atât, are loc remodelarea desenului osteoanelor, acestea prin mecanism de rezorbție și apozitie își dispun o nouă orientare, astfel încât forța care acționează asupra acestora să corespundă cu axul lor.

2.4. Protocolul operator aplicat pacienților din grupul de control

Toți pacienții supuși tratamentului chirurgical au fost supuși procedurilor de detartraj și periaj pre-operator. Înaintea intervenției chirurgicale s-a prelucrat exobucal cu soluție alcool 70%, a fost efectuat lavajul cavității bucale timp de 30 secunde cu soluție de clorhexidină bigluconat de 0,05%. Anestezia infiltrativă a fost efectuată cu soluție de articaină cu adrenalină (1:100000), 3,5ml-7ml. După anestezierea câmpului operator s-a efectuat incizia și decolarea lamboului mucoperiostal. *Design-ul* lamboului a fost determinat astfel încât baza acestuia să fie mai mare decât linia inciziei la nivelul crestei alveolare, iar inciziile de degajare să fie la cel puțin 5 mm distanță de fereastra de acces către sinusul maxilar. În situațiile în care fereastra de acces era în apropierea dinților limitrofi (defectele unidentare), lamboul a fost creat cu implicarea a cel puțin un dinte mezial și distal pentru a avea o rezervă de mobilitate și vizibilitate

suficientă (figura 8a,b). Tehnica de creare a ferestrei a fost planificată din timp și la fel a influențat mărimea lamboului creat.

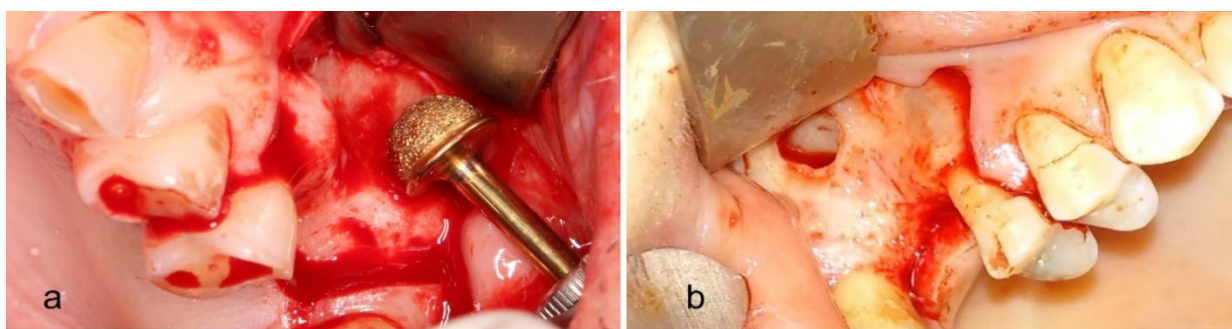


Figura 8. Crearea lamboului trapezoidal cu implicarea unui dinte mezial (a) și utilizarea frezei sferice diamantate, mezial și distal (b)

După decolarea lamboului mucoperiostal și expunerea peretelui lateral al sinusului maxilar, s-a efectuat reperarea marginilor ferestrei de acces, iar crearea acesteia s-a efectuat cu freza diamantată de dimensiuni mari (figura 8a) pentru tehnica de răzuire a ferestrei (*grind-out*, figura 8b,) sau cu frezele extradure și cele diamantate de dimensiuni mici în cazul tehnicii de înlăturare a ferestrei (*out-fracture*, figura 9b) precum și antrostomiei convenționale (tehnica ferestrei inversate, figura 9c).

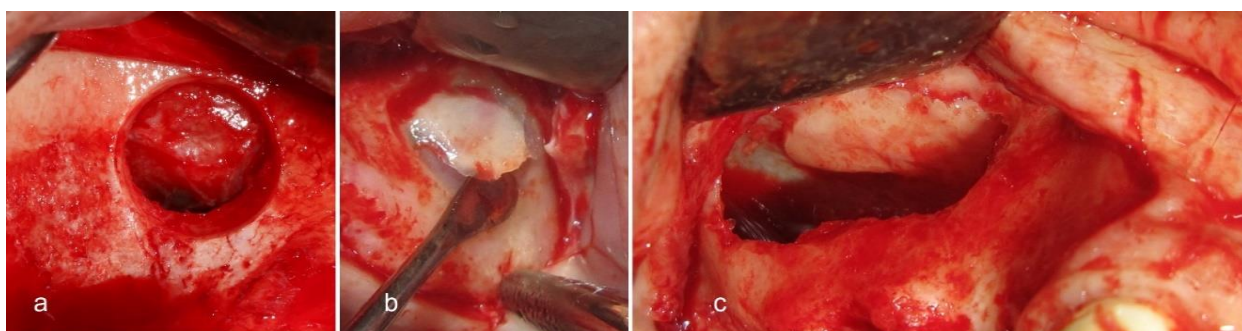


Figura 9. Tehnici de acces către sinusul maxilar: răzuirea osului cortical (a), înlăturarea porțiunii de perete osos (b), tehnica ferestrei inversate (c)

După crearea accesului către membrana sinusului maxilar, aceasta a fost decolată cu decolatoarele specifice în mod menajant, păstrând contactul permanent cu pereții sinusului maxilar. În urma decolării, a fost verificată înălțimea elevată la nivel vestibular și palatinal (care trebuie să fie cel puțin egală cu înălțimea porțiunii implantului ce penetrează în sinus), iar apoi la extremitățile meziale și distale. În cazul în care membrana a fost perforată, a fost evaluată dimensiunea perforării și determinată posibilitatea reparării acesteia prin intermediul suturării (Certificat de Inovator 6157 din 06.12.2023, Anexa 3) sau/și utilizării membranelor de fibrină îmbogățită cu trombocite (PRF) și a celor din collagen. În situațiile în care dimensiunea perforației era prea mare, aceasta a fost reparată după posibilitate prin suturare și izolare cu

membrane de colagen, iar pacienții excluși din studiu pentru a nu obține rezultate eronate. Numărul cazurilor de perforație au fost incluse în analiza statistică.

În urma evaluării integrității membranei (figura 10a), spațiul elevat a fost augmentat cu bureți de colagen și hidroxiapatită (Colapol KPLM). În situațiile în care a fost necesară utilizarea osului particulat, în calitate de biomaterial a fost utilizată greșa de origine porcină (*The Graft*, producător Purgo Biologic Solutions, Korea), iar osul autogen a fost colectat (utilizând raclatoarele osoase de unică folosință) din sectoarele învecinate sau chiar în proiecția ferestrei create prin răzuire cu raclatorul. Pentru facilitarea regenerării, au fost suplimentar utilizate și membranele din PRF. Forajul lojelor implantare a fost efectuat conform recomandărilor producătorului. Totodată, a fost luat în considerație înălțimea osului rezidual subantral, iar la necesitate (densitatea osoasă mică) s-a efectuat subprepararea lojelor pentru a asigura o stabilitate primară de cel puțin 15 Ncm.

O metodologie similară a fost aplicată și de Lombardi T. et al. (2022) [61], care au utilizat xenogrefe pentru augmentarea sinuzală, iar după atingerea stabilității primare, aceștea inserau implanturile în țesutul rezidual al crestei alveolare, cuplul de inserție al implanturilor ca și în studiul nostru a fost maxim 15 Ncm, iar în cazul instabilității implanturilor, acestea erau fixate cu burete de colagen.

În cadrul studiului s-au utilizat implanturi demontabile cu dimensiuni cuprinse între 3,30 și 5 mm diametru, cu o lungime de 10-14 mm. Pentru asigurarea stabilității primare, s-au utilizat implanturi dentare cu spiră neagresivă și platformă expandată (suprafață sablată și gravată acid, conexiune conică și hex). În urma inserării implanturilor în lojele create, platforma acestora a fost irigată cu soluție izotonică și aplicate șuruburile de vindecare pentru aprecierea Periotestometriei, iar ulterior acestea au fost înlocuite cu șuruburile de acoperire (figura 10b). Lamboul a fost suturat fără tensiune, utilizând fire neresorbabile polipropilen monofilament 5/0, (figura 10c).

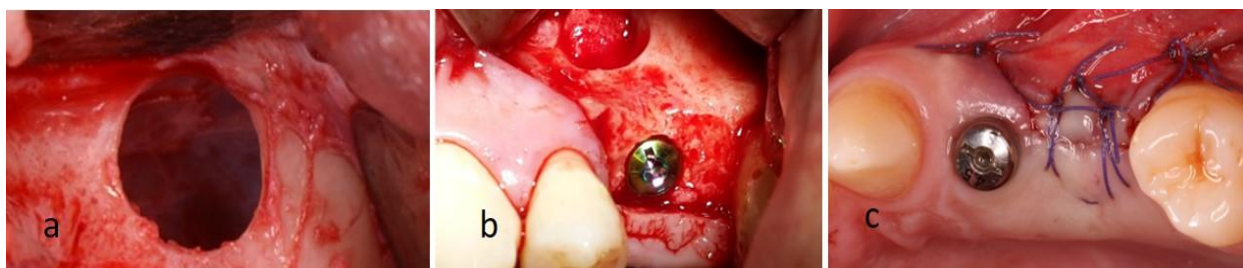

Figura 10. Etape intraoperatorii: verificarea membranei după elevare (a); verificarea ferestrei sinusale după augmentare și inserarea implantului (b); suturarea lamboului mucoperiostal (c)

Postoperator, toți pacienții au fost supuși tratamentului medicamentos antimicrobian, antiinflamator și antiseptic. Tratamentul medicamentos: amoxicilină 0,875g cu acid clavulanic

0,125g de 2 ori pe zi timp de 7 zile (tratament inițiat în ziua intervenției, preoperator). Pentru micșorarea durerilor postoperatorii s-a utilizat ibuprofenul de 0,4g sau 0,6g de 2-3 ori pe zi timp de 3-5 zile. În calitate de remediu antiseptic local s-a indicat clătături cu sol Clorhexidină 0,12%. Pentru a mări complianța sinusală s-a indicat soluții vasoconstrictorii, antiinflamatorii steroidiene cu acțiune locală sub formă de spray nazal. Toți pacienții au fost supuși evaluării paraclinice postoperatorii prin OPG sau TC.

2.5. Protocolul operator aplicat pacienților din grupul de studiu

În cazurile în care pacienții prezentau un os rezidual subantral (clasa SA4 după Misch) [70] mai mic de 2 mm care nu permitea stabilizarea implanturilor și/sau instalarea platformei la nivelul crestei alveolare, fie din cauza pneumatizării sinusurilor și/sau atrofiei verticale ale crestei, instalarea implanturilor și stabilizarea lor cu dispozitive speciale de fixare aceștia erau incluși în cadrul grupului de studiu (figura 11a,b).

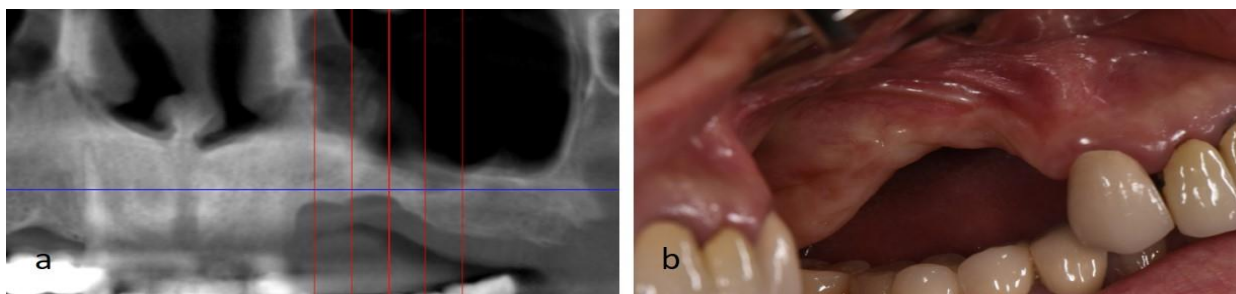


Figura 11. Pacient B. Pneumatizarea sinusului maxilar și atrofia verticală a crestei alveolare: fragment din CBCT (a); aspectul intraoral – imagine în oglindă (b)

Intervenția chirurgicală a avut loc respectând aceleași principii chirurgicale însă, spre deosebire de grupul de control, la acești pacienți a fost modificată etapa finală a intervenției pentru a asigura stabilizarea implanurilor (Brevet de invenție 1445 și 1446 din 17.12.2019, Anexa 1 și 2, Certificat de inovator 6156 din 05.12.2023, Anexa 4). În urma decolării lambourilor mucoperiostale și creării accesului către sinusul maxilar, augmentarea spațiului elevat s-a efectuat în mod similar grupului de studiu (figura 12, 13a).

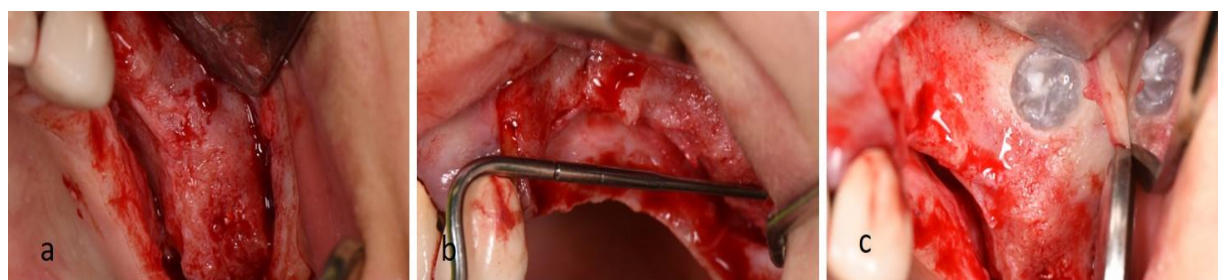

Figura 12. Etape ale intervenției chirurgicale: decolarea lamboului mucoperiostal(a); evaluarea atrofiei verticale ale crestei alveolare (b); crearea accesului către membrana sinusului maxilar (c)

Forajul lojelor implantare s-a efectuat ținând cont de diametrul implanturilor care au fost inserate la turații de 20-30rpm până la poziția corectă a platformei din punct de vedere biomecanic (în cazurile atrofiei verticale acestea rămâneau extraosos (figura 12b și 13b). În situațiile în care nu aveam atrofie pe verticală, platformele implantare se poziționau juxta-crestal, pentru a evita propulsarea implantului în spațiul intrasinusal augmentat (figura 13c).

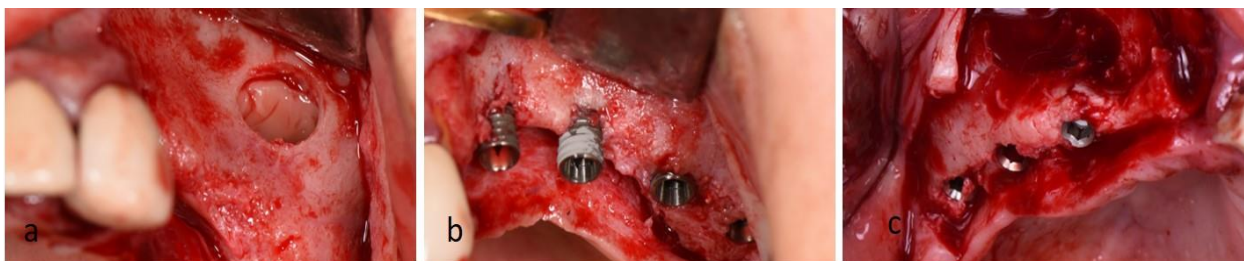

Figura 13. Etape ale intervenției chirurgicale: augmentare a sinusului maxilar (a) inserarea implanturilor cu plasarea platformelor extraosos (b) și juxtacrestal (c)

În situațiile în care platformele implanturilor erau poziționate extraosos, după evaluarea stabilității acestora, au fost utilizate plase din titan pentru adiția osoasă verticală (producător *Trinon*). Cele din urmă au fost fixate la planul osos prin intermediul șuruburilor din titan și au folosit drept carcasă pentru ROG (figura 14 a,b). În cazurile în care forța de inserție a implanturilor era sub 10-15 Ncm, pentru stabilizarea suplimentară acestea puteau fi solidarizate cu membrana din titan prin intermediul șuruburilor de acoperire (în asemenea cazuri membrana se perfora la nivelul platformelor implantare și era interpusă între implant și șurubul de acoperire).

În situațiile în care atrofia osoasă se datora doar pneumatizării sinusale, iar osul rezidual subantral nu permitea stabilizarea implanturilor, acestea erau fixate suplimentar prin intermediul unei miniplăci din titan ajustate intraoperator. Miniplaca a fost conectată la implanturi la fel prin intermediul șuruburilor de acoperire (figura 14 c).

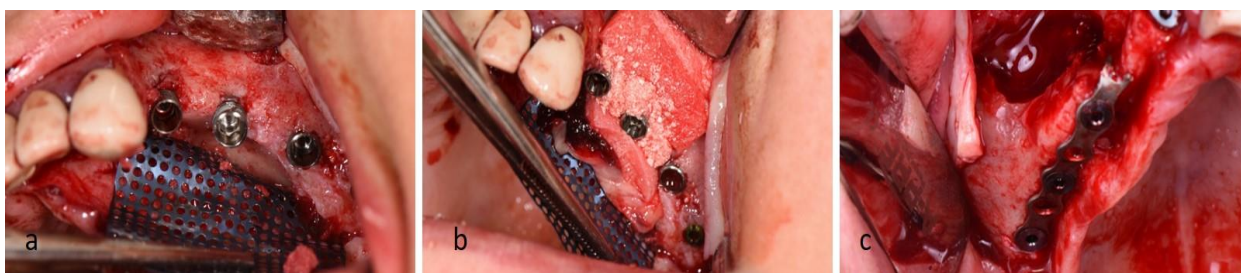

Figura 14. Utilizarea sistemelor speciale pentru regenerarea osoasă ghidată și fixarea suplimentară a implanturilor: aplicarea meșei de titan și adiția osoasă (a,b); solidarizarea implanturilor prin intermediul miniplăcii din titan fixate cu ajutorul șuruburilor de vindecare (c)

În cadrul studiului, pentru stabilizarea implanturilor inserate în sectoarele cu os rezidual minim au fost utilizate miniplăcile din titan cu grosimea minimă (1mm, producător *Conmet*).

Această grosime a fost selectată datorită gradului de elasticitate suficient și rezistenței crescute comparativ cu cele de grosime mai mică (de 0,6mm), posibilității fixării acestora cu ajutorul operculelor precum și necesității de a avea un impact minim asupra țesuturilor moi și respectiv a micșora riscul dehiscentelor în perioada de vindecare. Distanța între orificiile miniplăcilor din titan de 6,5mm a permis plasarea implanturilor cu diametrul de 3,5-4mm la o distanță de aproximativ 2,5-3mm între ele (spațiu favorabil în cazul premolarilor). În cazul molarilor însă, precum și în situațiile când orificiile miniplăcilor nu corespundeau exact poziției platformelor implantare după inserarea implanturilor, acestea puteau fi adaptate nu doar prin îndoire dar și prin extinderea în formă ovoidală a orificiilor cu ajutorul frezelor diamantate. Astfel era asigurată individualizarea miniplăcilor din titan pentru a stabiliza implanturile dentare.

Aceste tehnici suplimentare de fixare a implanturilor au avut drept scop crearea posibilității de inserare simultană a implanturilor și micșorarea riscului migrării implantului în sinusul maxilar pe perioada de vindecare. Atât regenerarea osoasă cu utilizarea meșelor din titan cât și solidarizarea cu miniplăci din titan au necesitat proceduri de mobilizare a lamboului mucoperiostal pentru acoperirea plăgii fără tensiune (figura 15a).

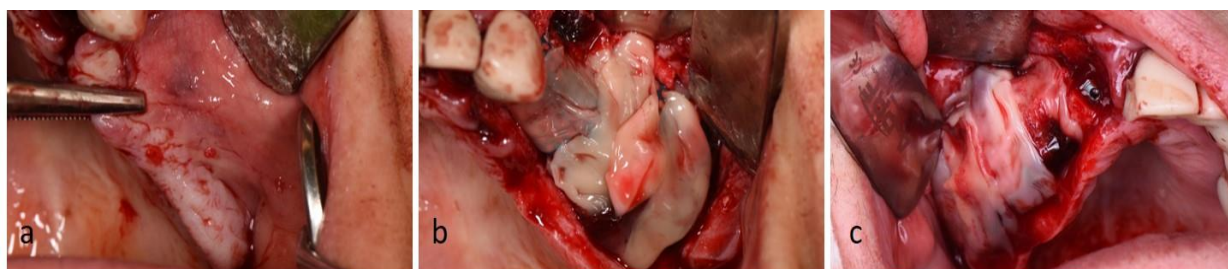

Figura 15. Fragmente ale etapelor intraoperatorii: mobilizarea lamboului și verificarea elasticității (a); aplicarea membranelor de PRF peste meșa din titan (b) și miniplaca din titan (c)

În scopul micșorării riscului de dehiscentă a plăgii și facilitarea regenerării tisulare, au fost aplicate pe meșa din titan și miniplăci membrane din PRF (figura 15b,c), iar ulterior s-a suturat lamboul (figura 16).

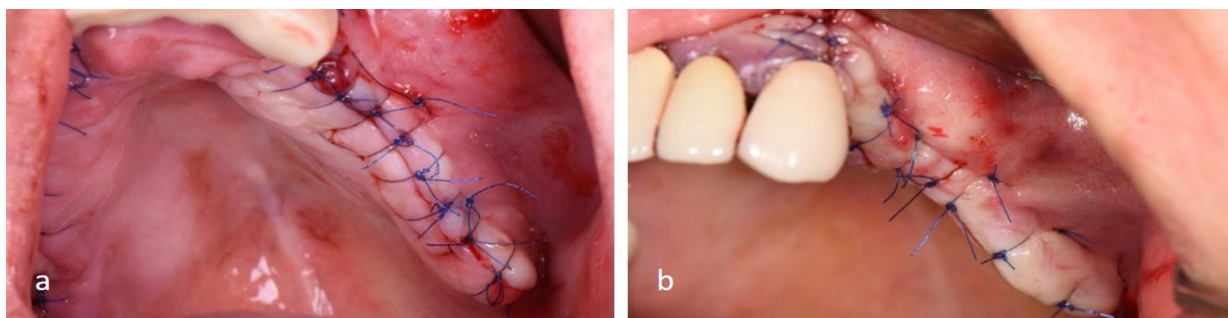


Figura 16. Suturarea plăgii fără tensiune: din aspect transversal (a), din aspect vestibular (b)

Evaluarea radiografică postoperatorie și tratamentul medicamentos s-a efectuat în mod similar grupului de control (figura 17).

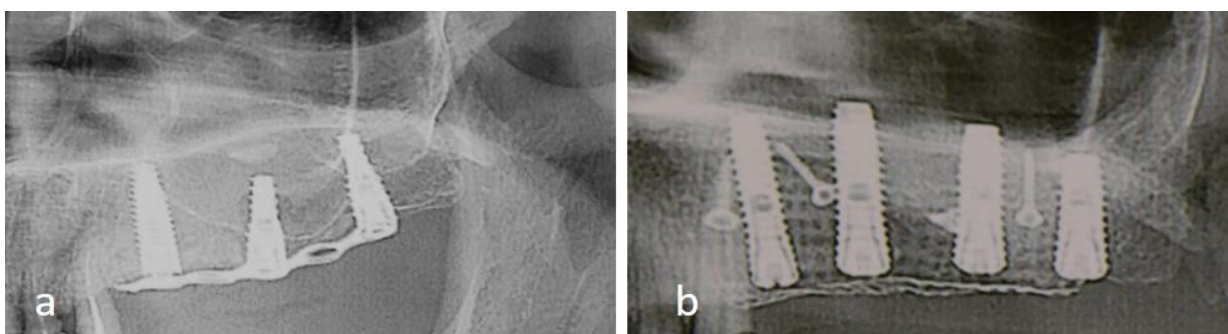


Figura 17. Evaluarea paraclinică postoperatorie, fragmente din OPG: miniplacă (a) și meșă din titan (b)

2.6. Evaluarea pacienților în perioada de vindecare

Postoperator, toți pacienții au fost monitorizați periodic prin intermediul vizitelor de control (la 1,3,7 și 14 zile, 1,3 și 6 luni postoperator). În cadrul acestora au fost evaluați următorii parametri: edemul postoperator, regenerarea plăgii postoperatorii, prezența sau lipsa dehiscentelor plăgii, dehiscentelor periimplantare și a altor procese inflamatorii locale sau la nivelul sinusurilor maxilare. Toate cele menționate au fost înregistrate în fișa medicală a pacienților și incluse în analiza statistică. La finele etapei de vindecare, s-a efectuat expunerea implanturilor dentare și aplicarea șuruburilor de vindecare. În cazul pacienților grupului de studiu, s-au înlăturat meșele și miniplăcile din titan, s-a evaluat macroscopic aspectul țesuturilor periimplantare și s-au aplicat șuruburile de vindecare. Stabilitatea secundară a implanturilor s-a evaluat în baza periotestometriei. Controlul radiologic s-a efectuat pentru evaluarea stării osului periimplantar și intrasinusal nou-format. După regenerarea țesuturilor moi, s-a efectuat tratamentul protetic provizoriu sau definitiv.

2.7. Evaluarea remanierelor osoase periimplantare

Modificările osului periimplantar la nivel crestal cât și intrasinusal au fost efectuate în baza examenului paraclinic postoperator și celui de la finele perioadei de vindecare. Pentru efectuarea calculelor acestora a fost utilizată metoda propusă de Topalo și Mostovei în 2015 [126]. Astfel, în cazul utilizării tomografiilor computerizate (TC) măsurările au fost efectuate direct în programul de analiză a tomografiilor. În cazul prezenței ortopantomografiilor, pentru analiza datelor s-a utilizat programul *Photoshop* pentru a efectua măsurările parametrilor respectivi în pixeli iar ulterior în baza dimensiunii implanturilor drept unitate de referință aceste valori au fost transformate în mm.

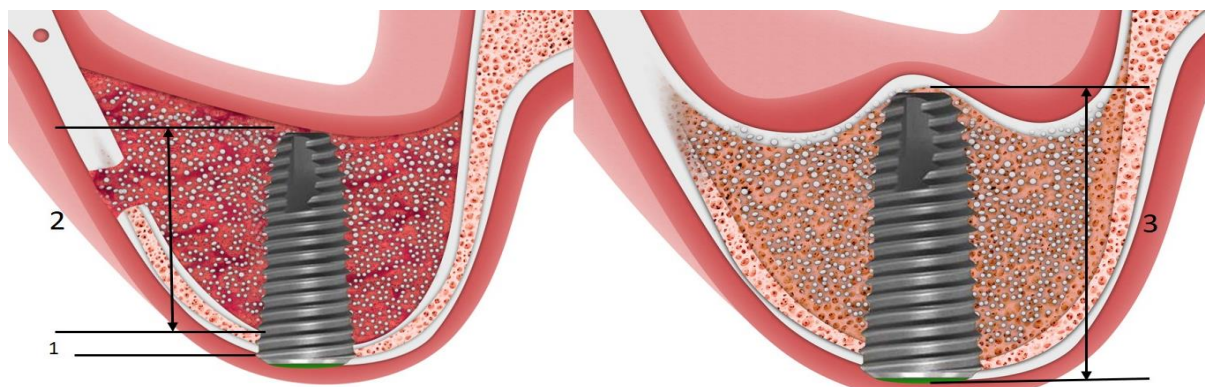


Figura 18. Apreciere schematică a parametrilor osului periimplantar: osul rezidual periimplantar (1), înălțimea spațiului elevat intrasinusal (2), osul total periimplantar la finele perioadei de vindecare (3)

Luând în considerație măsurările efectuate postoperator precum și celor de la finele etapei de evaluare, a fost posibilă determinarea osului rezidual subantral, gradului de penetrare a implantului în cavitatea augmentată intrasinusal, formarea osului intrasinusal în perioada de vindecare precum și a osului total periimplantar (figura 18). În cazul implanturilor plasate în sectoarele cu atrofii verticale (cu platformele extraosos), volumul osului format în aspect coronar au fost apreciate drept apoziții osoase.

2.8. Analiza statistică

Datele colectate au fost procesate prin intermediul softului SPSS26. Pentru parametrele continui (numerice) au fost estimate valoarea minimala, valoarea maximala, valoarea medie cu abaterea standard, valoarea medianei cu percentilul 25 și percentilul 75, parametrii menționați fiind parte component a statisticilor descriptive. Evaluarea comparativă pentru variabilele continui (numerice) a fost estimată prin intermediul testelor neparametrice în corespundere cu numărul de grupe formate (variațiile testul Mann-Whitney-Wilcoxon pentru 2 grupe dependente/independente sau testul Fridman pentru 3 grupe dependente, la necesitate fiind aplicate comparații multiple (metode neparametrice) cu corecții după Bonferroni). Vizualizarea a fost realizată prin intermediul histogramelor sau graficelor boxplot.

Pentru variabilele calitative au fost estimate frecvențele absolute, frecvențele relative, completate cu 95% intervale de încredere. Vizualizarea a fost realizată prin intermediul graficelor barplot. Testarea ipotezelor nule privind lipsa asocierilor a fost efectuată prin intermediul testului Pearson's Chi-square (variante Monte Carlo).

Analiza corelațională a fost efectuată prin intermediul testului ρ Spearman, testul neparametric, care comparativ cu testul Pearson nu necesita anumite condiții pentru aplicare.

În cadrul analizei de regresie, au fost estimați indicatorii de calibrare (testul Hosmer and Lemeshow), indicatorii de discriminare (sensibilitatea și specificitatea, organizate în tabel)

precum și Nagelkerke R Square (coeficientul de determinare). În afară de caracteristicile menționate, s-au estimat și coeficienții pentru expresia matematică a rezultatelor obținute, formulele fiind necesare pentru aplicarea în practică a scorurilor validate sau elaborate și validate. Ultimele au fost completate de raportul șanselor (OR) cu intervalul de încredere – indicator de bază pentru interpretarea parametrilor incluși în model.

Pentru totalitatea testelor statistice aplicate în cadrul lucrării actuale, valoarea prag (α) a fost considerată valoarea 0,05.

Astfel, metodele și metodologia cercetării au fost selectate în conformitate cu scopul și obiectivele lucrării. Pacienții au fost distribuiți în fiecare lot conform unor parametri elaborați în prealabil; cu investigațiile și recomandările individualizate; testele statisticii descriptive și inferențiale, corespund în totalitate cerințelor față de elaborarea și redactarea tezei de doctor.

În baza metodelor statistice menționate, au fost evaluați și comparați următorii parametri în loturile de cercetare: vârsta și genul biologic al pacienților, termenele postextractionale, gradul de pneumatizare și forma sinusurilor, osul rezidual subantral, tipul grefelor utilizate, tipurile de acces în sinusul maxilar, volumul grefat, volumul osului total obținut, stabilitatea primară și secundară a implanturilor și complicațiile postoperatorii.

3. REZULTATELE OBȚINUTE

3.1. Date generale ale pacienților din loturile de cercetare

Reieșind din datele analizate, la pacienții grupului de control, conform datelor paraclinice (CBCT), a fost stabilit un os rezidual subantral ce corespundea claselor SA3 și SA4 după clasificarea lui Misch și Judy [70].

Vârsta respondenților lotului de control a variat într-un interval de la 34 ani la 63 de ani, cu media de 51 ani și abaterea standard de 8 ani. Mediana stabilită a fost 50 de ani și intervalul intercuartilic situat între percentila 25 și 75, a fost între 34 și 58 de ani respectiv. În lotul dat, au predominat bărbații cu 54,1% (95% ÎÎ 42,7-65,1), iar genul feminin înregistrând o frecvență relativă de 45,9% (95% ÎÎ 34,9-57,3).

Astfel, vârsta respondenților lotului de cercetare a variat între un minim de 33 ani și un maxim de 67 ani, media a fost de 50 ani și abaterea standard de 9 ani. Mediana a fost de 49 ani și intervalul intercuartilic a variat între de 43 de ani (percentila 25) și de 58 ani (percentila 75).

Pentru a observa dacă vârsta pacienților incluși în studiu dat diferă semnificativ în cele două loturi de cercetare, s-a efectuat testul Mann-Whitney U. Prin urmare, s-a obținut $U = 2004,0$, un rezultat nesemnificativ statistic ($p = 0,43$). Altfel spus, nu există diferență de distribuție a pacienților incluși în studiu după vârstă, observându-se același lucru și în histograma din (figura 19).

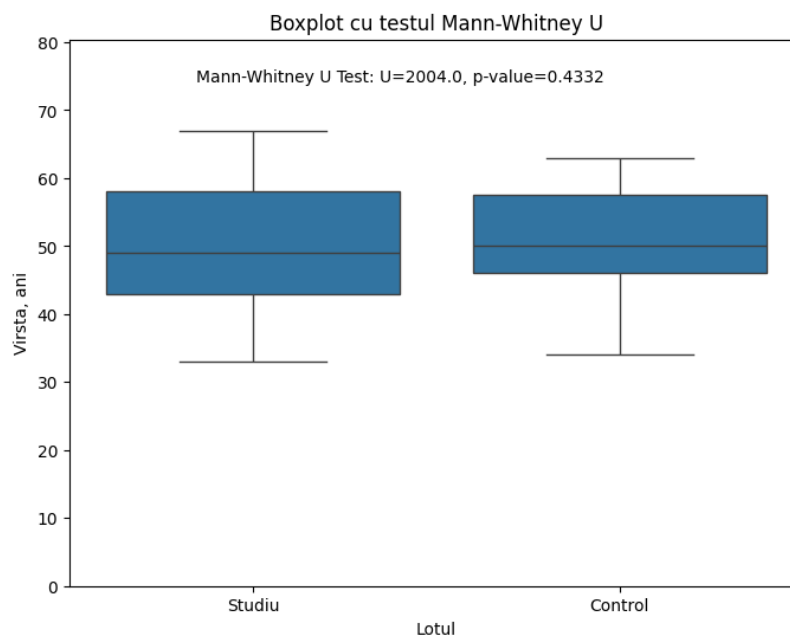


Figura 19. Analiza comparativă a repartizării după vârsta măsurată în loturile de studiu

Genul biologic al respondenților din lotul de studiu a fost reprezentat în 54,0% (95% ÎÎ 40,3-67,3) de femei și în 46% (95% ÎÎ 32,7-59,7) de bărbați.

În urma analizei loturilor de cercetare și corelării cu genul biologic, rezultatul obținut după efectuarea corecției de continuitate a fost unul ne semnificativ statistic ($\chi^2 = 0,486$; $p = 0,48$). Prin urmare, nu există o asociere semnificativ statistic între genul biologic și metoda de tratament aplicată. Acest lucru observându-se și în histograma din (figura 20), unde repartizarea după genul biologic în loturile de cercetare nu prezintă diferență.

P-value: 0.4858

Chi-squared: 0.49

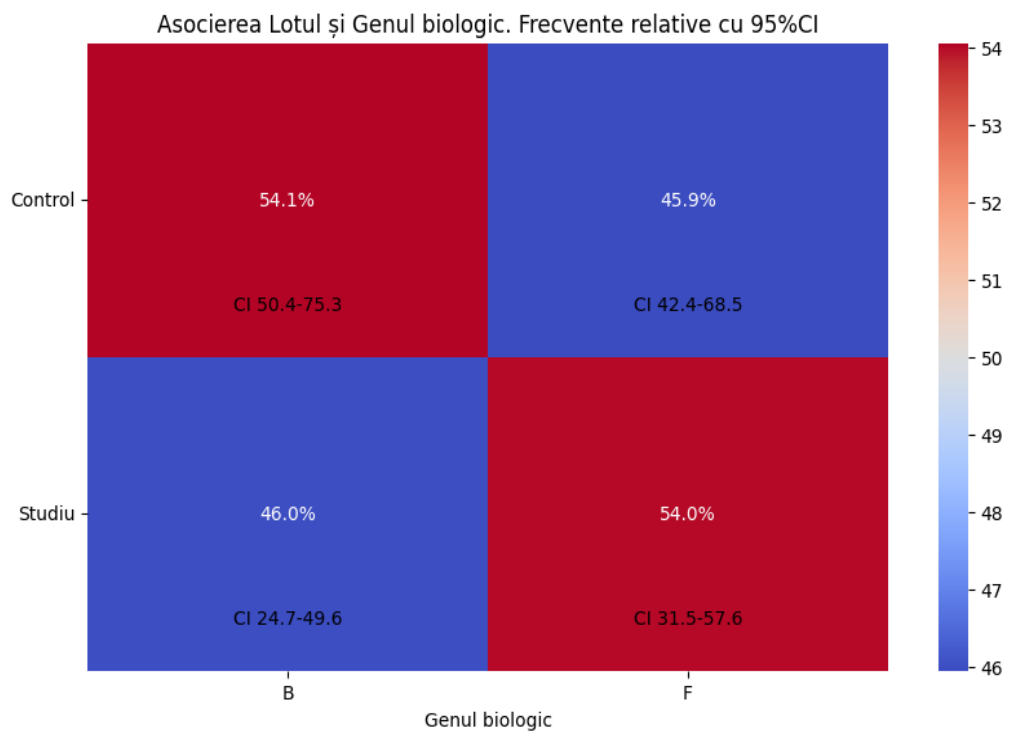


Figura 20. **Analiza comparativă a repartizării după genul biologic în loturile de cercetare**

Evaluarea și descrierea unui șir de parametri înregistrați în prezentul studiu la pacienții din ambele grupuri sunt redată în tabelul 1.

Tabelul 1. Statistica descriptivă a loturilor din cercetare.

IBM SPSS 26 output				
			Lotul	
			Studiu	Control
Vârsta, ani	Minimum		33	34
	Maximum		67	63
	Mediu		50	51
	Deviația standard		9	8
	Percentile 75		58	58
	Mediana		49	50
	Percentile 25		43	46
Genul biologic	F	Frecvența absolută	27	34
		%	54,0%	45,9%
		II95% limita de jos	40,3%	34,9%
		II95% limita de sus	67,3%	57,3%
	B	Frecvența absolută	23	40
		%	46,0%	54,1%
		II95% limita de jos	32,7%	42,7%
		II95% limita de sus	59,7%	65,1%
Stabilitatea primară	Minimum		-1	-4
	Maximum		8	5
	Mediu		3	-1
	Deviația standard		2	2
	Percentile 75		5	0
	Mediana		3	-1
	Percentile 25		2	-2
Stabilitatea secundară 6 luni	Minimum		-7	-7
	Maximum		8	8
	Mediu		-2	-3
	Deviația standard		3	3
	Percentile 75		-1	-2
	Median		-3	-4
	Percentile 25		-3	-5
Material folosit, g	Minimum		0,15	0,15
	Maximum		2,00	2,00
	Mediu		0,63	0,64
	Deviația standard		0,39	0,50
	Percentile 75		1,00	1,00
	Mediana		0,50	0,50
	Percentile 25		0,50	0,30
Material	Colagen cu hidroxiapatită	Frecvența absolută	30	35
		%	60,0%	47,3%
		II95% limita de jos	46,2%	36,2%
		II95% limita de sus	72,7%	58,6%

	Xenogrefă+os autolog	Frecvența absolută	17	19
		%	34,0%	25,7%
		II95% limita de jos	22,1%	16,8%
		II95% limita de sus	47,7%	36,4%
	Cheag sangvin	Frecvența absolută	3	20
		%	6,0%	27,0%
		II95% limita de jos	1,7%	17,9%
		II95% limita de sus	15,2%	37,9%
ÎOR intra, mm	Minimum		0,70	0,70
	Maximum		3,30	7,20
	Mediu		1,91	3,65
	Deviația standard		0,67	1,33
	Percentile 75		2,40	4,70
	Mediana		1,80	3,85
	Percentile 25		1,40	2,70
Înălțimea osului și grefei imediat postoperator, mm	Minimum		9,70	9,50
	Maximum		18,70	16,20
	Mediu		12,74	12,72
	Deviația standard		1,69	1,44
	Percentile 75		13,00	13,40
	Mediana		12,40	12,50
	Percentile 25		11,90	11,90
Înălțimea osoasă la 6 luni, mm	Minimum		8,1	9,1
	Maximum		14,7	14,6
	Mediu		11,2	11,7
	Deviația standard		1,3	1,3
	Percentile 75		11,7	12,5
	Mediana		11,5	11,7
	Percentile 25		10,4	10,6
Volumul sinuzal	Minimum		14,7	16,8
	Maximum		22,8	22,9
	Mediu		20,1	20,6
	Deviația standard		1,7	1,5
	Percentile 75		21,6	22,2
	Mediana		20,2	20,4
	Percentile 25		18,7	19,5
Forma sinuzală	V	Frecvența absolută	7	6
		%	14,0%	8,1%
		II95% limita de jos	6,5%	3,5%
		II95% limita de sus	25,5%	15,9%
	U	Frecvența absolută	43	68
		%	86,0%	91,9%
		II95% limita de jos	74,5%	84,1%
		II95% limita de sus	93,5%	96,5%

Timp de la extracție, luni	Minimum		36	24
	Maximum		180	180
	Mediu		94	69
	Deviația standard		42	40
	Percentile 75		120	72
	Mediana		84	60
	Percentile 25		60	36
Lungimea	Minimum		10,0	10,0
	Maximum		14,0	14,0
	Mediu		11,4	11,5
	Deviația standard		0,9	0,9
	Percentile 75		11,5	12,0
	Mediana		11,5	11,5
	Percentile 25		11,5	11,5
Diametrul	Minimum		3,30	3,30
	Maximum		5,00	5,00
	Mediu		3,81	3,91
	Deviația standard		0,35	0,33
	Percentile 75		4,00	4,20
	Mediana		3,75	3,75
	Percentile 25		3,60	3,75

3.2. Evaluarea termenelor postextractionale la pacienții din loturile cercetate

Reieșind din faptul că sinusul maxilar suferă modificări dimensionale pe parcursul întregii vieți a pacientului, iar extracțiile dentare măresc șansele de pneumatizare ale acestuia, oferta osoasă insuficientă pentru inserarea implanturilor poate fi întâlnită atât la nivelul grupului molar, cât și a celui premolar.

Timpul de la extracție fie rezervat pentru unele manipulații stomatologice necesare înaintea unui implant sau fie prelungit din cauza altor motive induse de pacient, este de cele mai multe ori în defavoarea pacientului. În studiul curent, timpul de la extracția dentară a variat destul de mult situându-se între un minim de 36 luni și un maxim de 180 luni pentru lotul de studiu, media fiind de 94 luni și abaterea standard de 42 luni. Mediana valorilor a fost 84, iar intervalul intercuartil între 60 luni și 120 luni. În lotul de control, timpul de la extracție, în mediu a fost 69 luni, cu un interval de variație de 24 luni și 180 luni, deviația standard de la medie fiind aproximativ 40 luni. Mediana înregistrată a fost 40 luni, iar intervalul intercuartil între 36 luni și 72 luni.

În urma evaluării termenelor postextractionale s-a observat o diferență de distribuție semnificativ statistică a datelor în loturile de cercetare după calcularea testului Mann-Whitney $U = 1142,0$ ($p < 0,001$). Analizând histograma din (figura 21), se constată faptul că, în lotul de control predomină o perioadă mai scurtă de la momentul extracției.

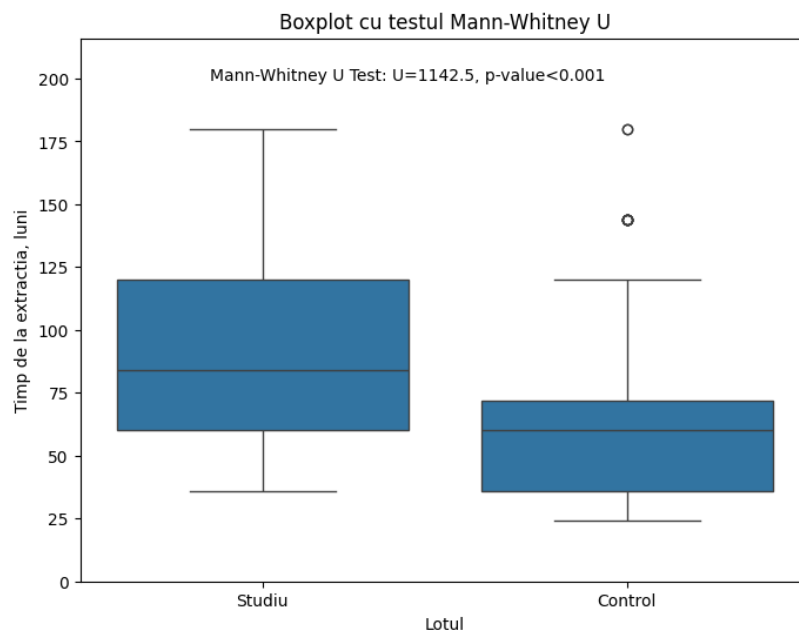


Figura 21. **Analiza comparativă a repartizării după timpul de la extracție măsurat în loturile de studiu**

Extracția dintelui 14 nu s-a înregistrat în lotul de studiu, iar în lotul doi, a avut o frecvență de 1,4% (95% ÎÎ 0,1-6,1). Pentru dintele 15 s-a înregistrat o rată de 6,0% (95% ÎÎ 1,7-15,2) în lotul de studiu și 9,5% (95% ÎÎ 4,3-17,7) în lotul de control. Rata extracției dintelui 16 a avut o frecvență mai înaltă față de ceilalți, și anume 26,0% (95% ÎÎ 15,4-39,3) în lotul de studiu și 20,3% (95% ÎÎ 12,4-30,5) în cel de control. Ponderea extracției dintelui 17 a înregistrat cu o frecvență de 18,0% (95% ÎÎ 9,3-30,3) printre respondenții lotului de studiu și 17,6% (95% ÎÎ 10,2-27,4) printre respondenții lotului de control. Dintele 24 a fost extras cel mai rar, în doar 4,1% (95% ÎÎ 1,2-10,4) în lotul de control. Extragerea dintelui 25 s-a efectuat în 14,0% (95% ÎÎ 6,5-25,5) dintre respondenții lotului de studiu și în 10,8% (95% ÎÎ 5,2-19,4) în cel de control. Dintele 26 a fost extras destul de frecvent, în 26,0% (95% ÎÎ 15,4-39,3) printre respondenții primului lot și în 21,6% (95% ÎÎ 13,4-32,0) în cel de control. Dintele 27 s-a extras doar în 10,0% (95% ÎÎ 3,9-20,5) dintre cazurile lotului studiu și în 14,9% (95% ÎÎ 8,2-24,2) în cel de control.

3.3. Evaluarea formei sinuzale, volumului acestora și materialelor de grefare la pacienții incluși în studiu

Forma și volumul sinusului maxilar are o importanță majoră în realizarea planului de tratament, a selectării metodei de acces precum și tipurilor de biomateriale și termenelor de regenerare postoperatorie. Prin urmare, acesta din urmă a fost și el studiat și descris în loturile de studiu. Valorile sinusului maxilar au oscilat în lotul de studiu între un minim de 14,7 și un maxim de 22,8, cu o medie de 20,1 și o abatere standard de 1,7. Mediana șirului de valori a fost 20,2 și intervalul intercuartilic între 18,7 și 21,6. În lotul de control valorile volumului sinuzal s-

au situat între un minim de 16,8 și un maxim de 22,9, cu o medie de 20,6 și o abatere standard de 1,5. Mediana șirului de valori a fost de 20,4 cu intervalul intercuartilic între 19,5 și 22,2.

Analiza formei și volumului sinusului maxilar (în „U” sau „V”) testul Mann-Whitney U calculat arată faptul că, nu există diferențe de repartizare a datelor în loturile de cercetare $U = 2094,0$ ($p = 0,21$). În schimb, în ambele loturi de cercetare, se observă o predominare a cazurilor cu volumul sinuzal mare (figura 22).

Pe lângă parametrii volumetrici, analiza formei sinusului maxilar în baza testului Pearson Chi-pătrat pentru verificarea existenței unei corelații dintre forma sinuzală și tratamentul aplicat (comparația între grupe), după corecția de continuitate s-a obținut 0,56, rezultatul nefiind semnificativ statistic ($p = 0,45$). Altfel spus, nu există o asociere semnificativ statistică între forma sinuzală și evoluția implantului, frecvențele în loturile de cercetare au fost aproximativ egale (figura 22).

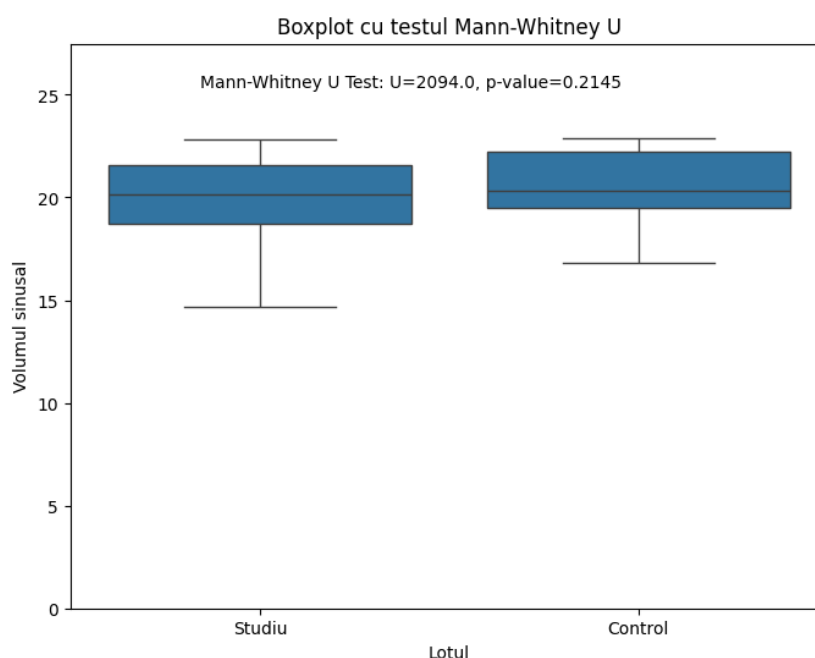


Figura 22. Analiza comparativă a repartizării după volumul sinuzal măsurat în loturile de studiu

Luând în considerație forma sinusului maxilar de „V” sau „U” (conform datelor din tabelul 20), precum și faptul că, dimensiunea în plan vestibulo-oral a sinusului maxilar poate varia și respectiv și gradul de pneumatizare a acestuia, pentru realizarea procedurilor de elevare a planșeului sinusului maxilar s-au utilizat diferite materiale de augmentare. Ținând cont de proprietățile acestora, cel mai favorabil material pentru augmentare rămâne a fi cheagul de sânge și derivații acestuia, datorită proprietăților osteoconductive și osteoinductive. Pe de altă parte, retracția cheagului și reabsorbția lui prezintă un grad de repneumatizare postoperatorie mare, fapt pentru care nu este favorabil în calitate de biomaterial în sinusurile cu dimensiuni vestibulo-

palatine mari. Astfel, acest material a fost folosit doar în sinusurile cu dimensiuni mici (vestibulo-palatinal), pentru a reduce riscul de repneumatizare.

Un alt material favorabil intervențiilor efectuate în studiu a fost grefa pe bază de collagen cu hidroxiapatită, datorită structurii acesteia sub formă de bureți, care au o atitudine menajantă față de membrana sinusală și nu prezintă riscul perforării acesteia în perioada postoperatorie. Totodată, poate fi ușor îmbibată cu sânge sau PRF, pentru înlesnirea procesului de regenerare postoperatorie. În calitate de dezavantaj, poate fi menționat aceleași tendințe în cazul sinusurilor pneumatice de a reduce înălțimea spațiului grefat.

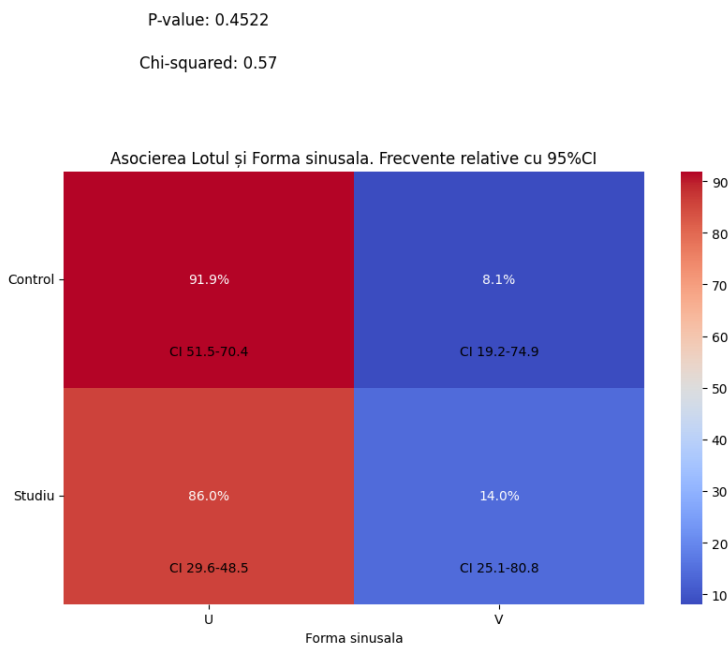


Figura 23. Evaluarea distribuției formei sinusale în „V” sau „U” în cadrul loturilor de cercetare

În cazurile sinusurilor cu diametru mare în plan vestibulo-oral, pentru a crea un spațiu augmentat rezistent la forțele de repneumatizare, au fost utilizate xeno-grefe sub formă de granule+os autolog. În cazurile date, acestea au fost izolate de membrana sinusului maxilar prin intermediul membranelor de collagen și PRF, pentru micșorarea riscului de migrare în interiorul sinusului în perioada postoperatorie (ca urmare a structurii sub formă de granule și schimbării permeabilității și elasticității membranei Schneider după intervenție).

Forma cavității sinuzale a fost în formă de „V” în 14,0% cazuri (95% ÎÎ 6,5-25,5) printre respondenții lotului de studiu, și 8,1% (95% ÎÎ 3,5-15,9) în lotul de control. Forma „U” a volumului sinuzal au prezentat-o aproximativ 86,0% (95% ÎÎ 74,5-93,5) și 91,9% (95% ÎÎ 84,1-96,5) respectiv.

Cantitatea materialului folosit pentru asigurarea stabilității primare a fost minim 0,15 g și maxim 2,00 g, pentru ambele loturi incluse în studiu. Media a fost egală cu 0,63 g și abaterea standard 0,39 g pentru primul lot de studiu și de 0,64 g, cu o deviere standard de 0,50 g pentru

lotul de studiu. Mediana șirurilor de date ale ambelor loturi a fost 0,50 g, cu un interval intercuartil de 0,50 g și 1,00 g pentru lotul unu și 0,30 și 1,00 pentru lotul doi.

Tipul materialului folosit a fost de 3 categorii: bureți de colagen cu hidroxiapatită, xenogrefă+os autolog și cheag sangvin și derivații acestuia. Materialul pe bază de bureți de colagen a fost utilizat cu o rată de 60,0% (95% ÎÎ 46,2-72,7) în lotul de studiu și 47,3% (95% ÎÎ 36,2-58,6) în lotul de control. Xenogrefa+os autolog s-a folosit cu o frecvență mai scăzută, de 34,0% (95% ÎÎ 22,1-47,7) în primul lot (studiu) și 25,7% (95% ÎÎ 16,8-36,4) în lotul de control. Cheagul s-a administrat doar în 6,0% (95% ÎÎ 1,7-15,2) în lotul de studiu și în 27,0% (95% ÎÎ 17,9-37,9) în cel de control.

Cantitatea materialului folosit nu a înregistrat diferențe de distribuție în loturile de cercetare. Testul Mann-Whitney calculat ($U = 1608,5$) demonstrează o diferență ne semnificativ statistică ($p = 0,2$) a repartizării datelor atât în lotul de studiu cât și cel de control. În histograma din (figura 24), se observă în ambele loturi o distribuție uniformă a materialului folosit.

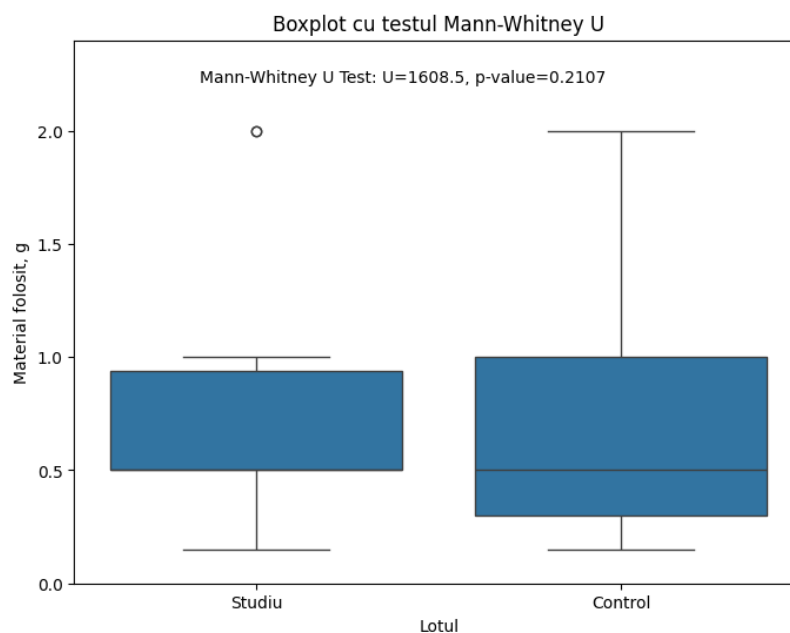


Figura 24. **Analiza comparativă a repartizării după cantitatea de material folosit măsurată în loturile de studiu**

În urma efectuării testului Pearson Chi-pătrat pentru a determina dacă există o asocieră dintre tipul materialului folosit și metodele aplicate, s-a obținut un rezultat semnificativ statistic (8,74, $p = 0,013$). Deci, putem susține că există o asocieră semnificativ statistică între materialul folosit și lotul de cercetare. Se remarcă o frecvență mai mare a materialului pe bază de colagen folosit la pacienții incluși în lotul de studiu comparativ cu cel de control (figura 25) și utilizarea mai frecventă a cheagului în lotul de control.

P-value: 0.0126

Chi-squared: 8.74

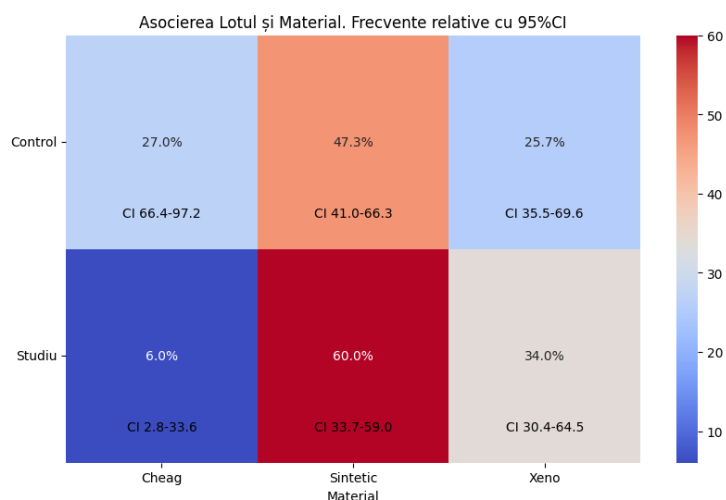


Figura 25. **Analiza comparativă a repartizării după tipul materialului folosit în loturile de studiu**

Cele din urmă se datorează faptului că în cadrul grupului de control, osul rezidual subantral este prezent într-o cantitate mai mare decât în grupul de studiu, iar spațiul augmentat cu derivații sangvini a fost menținut atât de grefa propriu-zisă cât și de implanturi (fenomenul de cort). Totodată, ținând cont de faptul că în grupul de studiu oferta osoasă nu permitea stabilizarea implanturilor dentare inserate, iar sinusul maxilar în formă de „U” predomină, utilizarea xenogrefelor+os autolog a fost mai frecvent folosită datorită rezistenței crescute a acestora la forțele de repneumatizare.

3.4. Evaluarea influenței ferestrelor de acces asupra rezultatelor cercetării.

După cum a fost descris în cadrul capitolului 2, accesul către sinusul maxilar s-a efectuat prin mai multe tehnici. În cazul dimensiunii defectelor mici (1-3 dinți) pentru micșorarea defectului peretelui vestibular s-a optat pentru accesul prin tehnica de răzuire a ferestrei, fapt ce a micșorat timpul operator. În cazul unor edentații mai mari (peste 3 dinți) și necesității augmentării unui volum mai mare, s-a optat pentru crearea acceselor bicamerale, sau utilizarea tehnicii de inversare a ferestrei (antrostomie convenționale).

Analiza comparativă a tipului de acces a reflectat o distribuție ne semnificativă statistic (Pearson Chi-pătrat 0,142, $p = 0,70$) a căilor de acces în ambele loturi de cercetare, ceea ce reflectă lipsa impactului tehnicii de augmentare (lotul de studiu sau de control) asupra tipului de acces către sinusul maxilar (figura 26).

P-value: 0.7065
 Chi-squared: 0.14

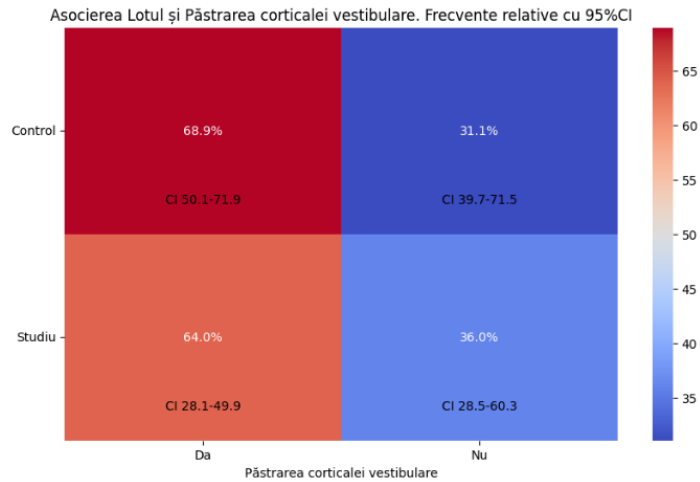


Figura 26. Repartizarea accesului prin răzuire sau re poziționare a ferestrei (roșu) și ferestrei inversate (albastru) în ambele loturi de cercetare

În urma analizei numărului de ferestre pentru crearea accesului către sinusul maxilar, după aplicarea testului Pearson Chi-pătrat, s-a obținut un rezultat nesemnificativ statistic (2,12, $p = 0,34$). Ambele loturi de cercetare au avut o frecvență mai mare a metodei de acces unicameral, cu prezența câtorva cazuri de acces tricameral în lotul de control (figura 27).

P-value: 0.3453
 Chi-squared: 2.13

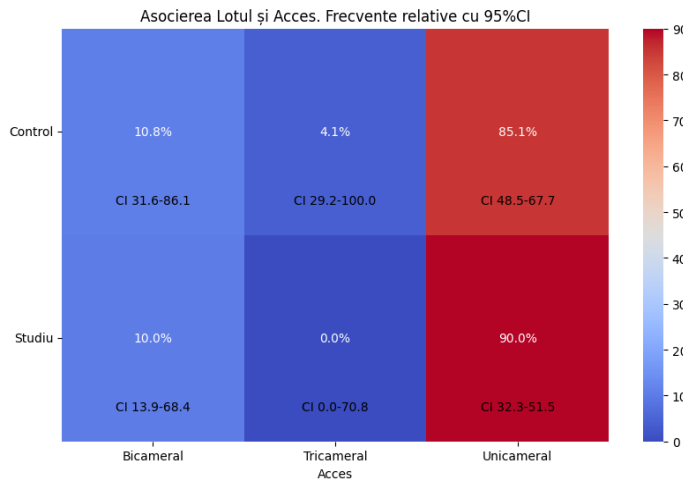


Figura 27. Evaluarea numărului de ferestre de acces către sinusul maxilar în ambele loturi de cercetare

În rezultatul analizei cazurilor clinice, accesul bicameral și tricameral s-a utilizat mai mult din cauza prezenței septurilor secundare incomplete, dar proeminente prezente în unele cazuri. Datorită acceselor bicamerale a fost posibilă evitarea perforării membranelor sinuzale în timpul elevării acestora.

3.5. Evaluarea dimensiunilor implanturilor utilizate în ambele grupuri

Lungimea implanturilor utilizate a variat între un minim de 10,0 mm și un maxim de 14,0 mm, pentru ambele loturi de cercetare. Media valorilor lotului de studiu a fost 11,4mm și abaterea standard 0,9 mm, iar media lotului de control a fost 11,5 mm și abaterea standard 0,9mm. Mediana ambelor loturi de cercetare a luat valoarea 11,5 mm și intervalul intercuartil situat între percentila 25 = 11,5 mm și percentila 75 = 11,5 mm. Diametrul implantului folosit în timpul efectuării procedurii medicale s-a situat într-un interval cu un minim 3,30 și un maxim de 5,00 în ambele loturi de cercetare. Media primului lot, de studiu, a fost 3,81 și abaterea standard 0,35, iar pentru lotul de control – 3,91 și valorile au deviat de la medie 0,33. Mediana șirurilor de date pentru ambele loturi a fost 3,75, intervalul intercuartil a fost între 3,60 și 4,00 pentru primul lot și între 3,75 și 4,20 pentru lotul doi.

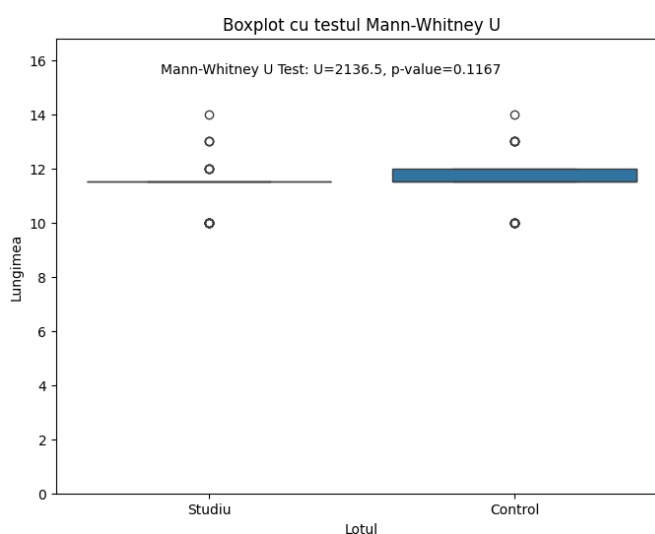


Figura 28. Analiza comparativă a repartizării după lungimea implantului măsurată în loturile de studiu

În urma analizei distribuției implanturilor după lungime în loturile de studiu și de control demonstrat de rezultatul testului Mann-Whitney U = 2136.5, ne semnificativ statistic ($p = 0,12$), observându-se o predominare a unei și aceleiași lungimi în ambele loturi de cercetare (figura 28).

Deși grupul de control este mai mare decât cel de studiu, numărul de implanturi cu lungime de peste 10 mm în cadrul celui de control este mai mare, fapt pentru care și înălțimea osului rezidual cu spațiul augmentat au redat valori mai mari decât în grupul de studiu.

Evaluarea diametrelor implanturilor în baza testului Mann-Whitney U nu demonstrează o diferență de distribuție semnificativ statistică a frecvenței diametrului implantului utilizat ($U = 2124,5$, $p = 0,15$), observându-se unul și același diametru predominând în ambele loturi de studiu (figura 29).

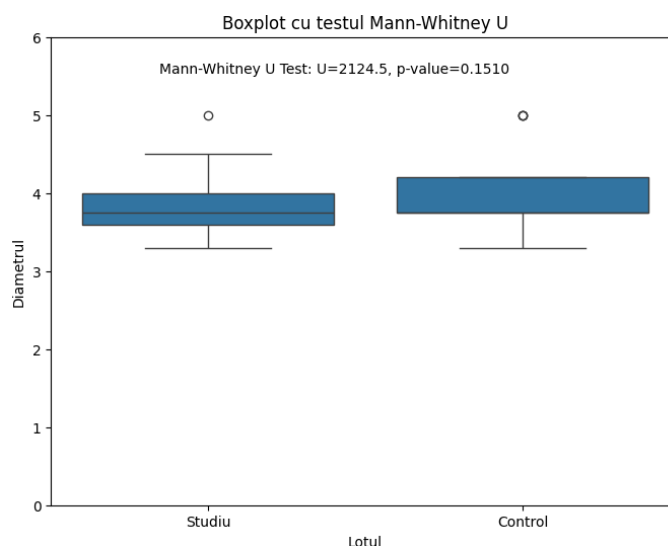


Figura 29. Analiza comparativă a repartizării după diametrul implantului măsurat în loturile de studiu

3.6. Evaluarea osului rezidual subantral și evoluția spațiului augmentat în perioada de vindecare

Un moment de bază în reabilitarea pacienților din cadrul cercetării a constat în crearea ofertei osoase peri-implantare, îndeosebi pe înălțime. În urma evaluării paraclinice, a fost analizată evoluția comparativă a osului rezidual subantral și formarea noului os la finele perioadei de vindecare atât în interiorul grupurilor cât și între acestea.

Înălțimea osului rezidual pre-operator determinată în baza CBCT-urilor a variat semnificativ în ambele loturi de cercetare. Aceasta a fost demonstrată de rezultatul testului Mann-Whitney U = 3172,5 ($p < 0,001$), ce a avut o putere statistică destul de semnificativă. Se observă destul de evident predominarea cazurilor cu *Înălțimea osului rezidual* mai mare în lotul de control comparativ cu lotul de studiu (figura 30).

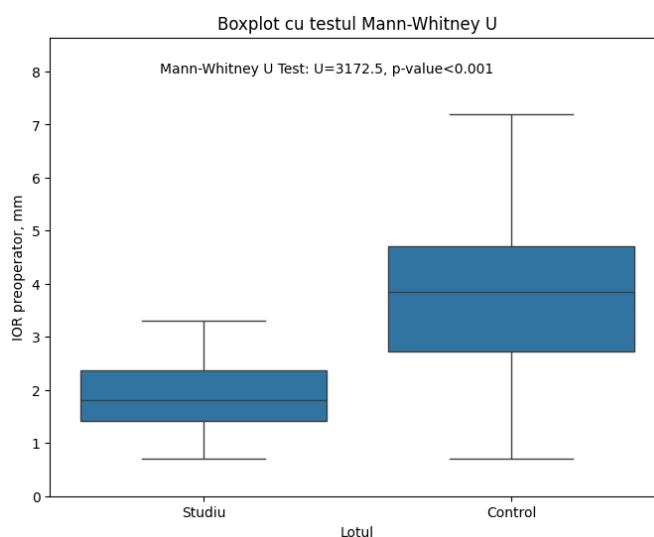


Figura 30. Analiza comparativă a repartizării după înălțimea osului rezidual subantral în ambele loturi

Din datele reflectate în cadrul histogramei din (figura 30), poate fi observat faptul că oferta osoasă preimplantară este mai mare în cadrul grupului de control decât în cel de studiu, fapt ce argumentează posibilitatea stabilizării implanturilor în urma intervenției (în grupul de control) comparativ cu implanturile inserate în cadrul grupului de studiu.

Valorile osului rezidual cu cel augmentat imediat postoperator în lotul de studiu au fost înregistrate într-un interval cu un minim de 9,70 mm și un maxim de 18,70 mm, media fiind 12,74 mm, iar deviația standard a fost 1,69 mm de la medie în primul lot de cercetare. Mediana a fost aproximativ egală cu media, mai exact 12,40 mm și intervalul intercuartil între 11,90 mm și 13,00 mm. În lotul de control, acest parametru imediat postoperator a oscilat într-un interval cu un minim de 9,50 mm și un maxim de 16,20 mm, media fiind 12,72mm, iar valorile au deviat de la aceasta cu 1,44 mm. Mediana șirului de date a fost 12,50 mm, iar intervalul intercuartil a fost între 11,90 mm și 13,40 mm.

Înălțimea osului rezidual și al grefei calculate imediat după intervenție nu a variat semnificativ în loturile de cercetare. Testul Mann-Whitney U a avut un rezultat ne semnificativ statistic $U = 1926,0$ ($p = 0,69$). Astfel, în histograma din (figura 31), se poate observa faptul că nu există diferențe de repartiție pe loturi.

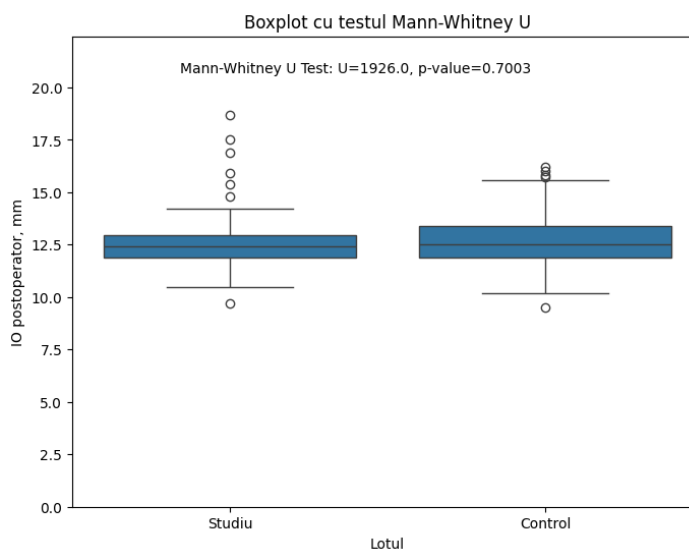


Figura 31. Analiza comparativă a repartiției după înălțimea totală a osului imediat după intervenție măsurată în loturile de studiu

Lipsa diferenței statistice între înălțimea determinată este în concordanță cu faptul că nici distribuția implanturilor între grupuri după înălțime nu a diferențiat statistic (augmentarea fiind proporțională gradului de penetrare a implanturilor în spațiul elevat).

Datele pentru înălțimea osoasă la 6 luni, au oscilat între un minim de 8,1 mm și un maxim de 14,7 mm, în primul lot (de studiu), au avut o medie de 11,2 mm și o abatere standard de 1,3mm. Mediana a fost 11,5 mm și intervalul intercuartil între 10,4 mm și 11,7 mm. În lotul doi (control), înălțimea osului la 6 luni s-a situat într-un interval cu minim 9,1 mm și maxim 16,20

mm, media șirului de date a fost egală cu mediana acestuia, adică 11,7 mm, iar valorile au deviat de la medie cu 1,3 mm. Intervalul intercuartil s-a situat între percentila 25 = 10,6 mm și percentila 75 = 12,5 mm.

Înălțimea osului la finele perioadei de vindecare a înregistrat, diferențe de distribuție ne semnificativ statistice, testul Mann-Whitney U a reflectat valoarea $U = 2270,0$ ($p = 0,03$). Altfel spus, se observă o predominare a cazurilor cu o înălțime mai mare în lotul de control (figura 32).

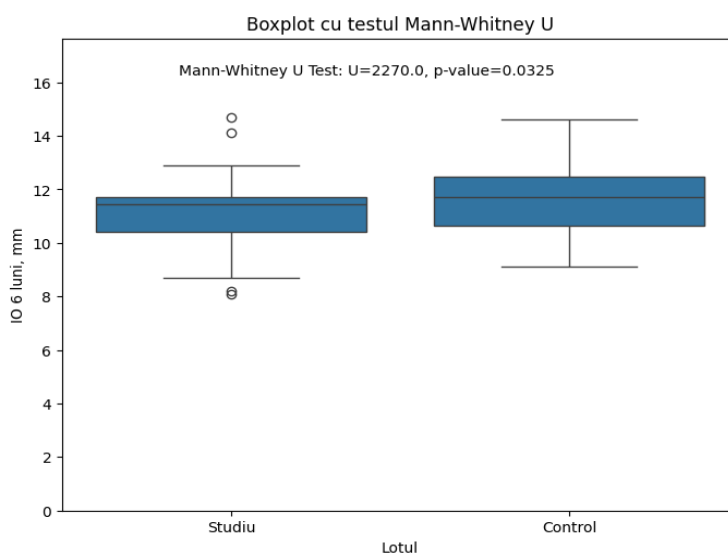


Figura 32. **Analiza comparativă a repartizării după înălțimea totală periimplantară după de vindecare măsurată în loturile de studiu**

Analiza dinamicii osoase în cadrul grupului de control a reflectat o modificare statistic semnificativă a acestuia (testul Friedman, $Q = 98,04$, $p < 0,001$, la toate etapele de evaluare), fapt ce poate fi observat și în cadrul histogramei din (figura 33a). Rezultat similar a fost observat și în cazul grupului de studiu (testul Friedman, $Q = 146.02$, $p < 0,001$, la toate etapele de evaluare (figura 33b)

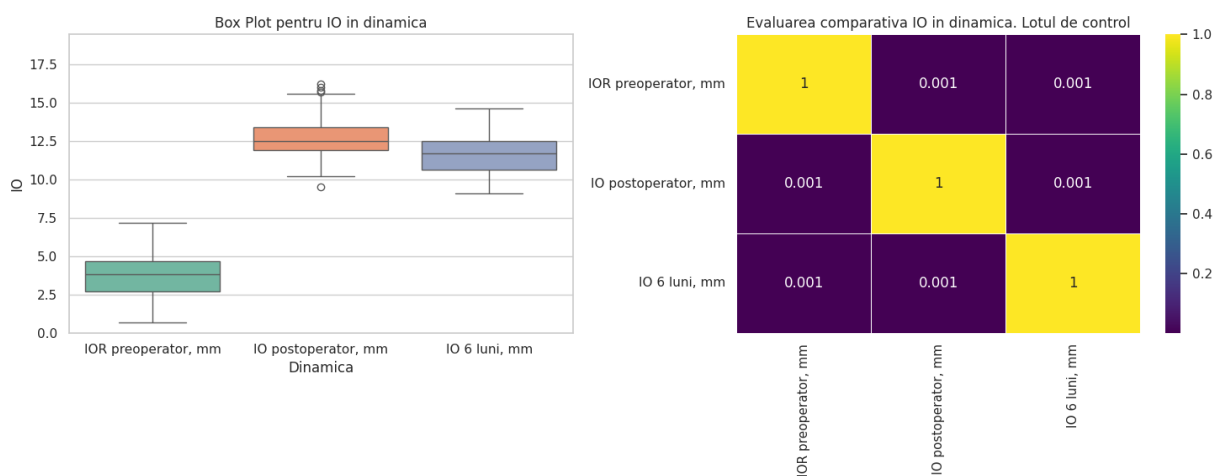


Figura 33a. **Evoluția înălțimii osului la etapele preoperator, postoperator și la finele perioadei de integrare pentru grupul de control**

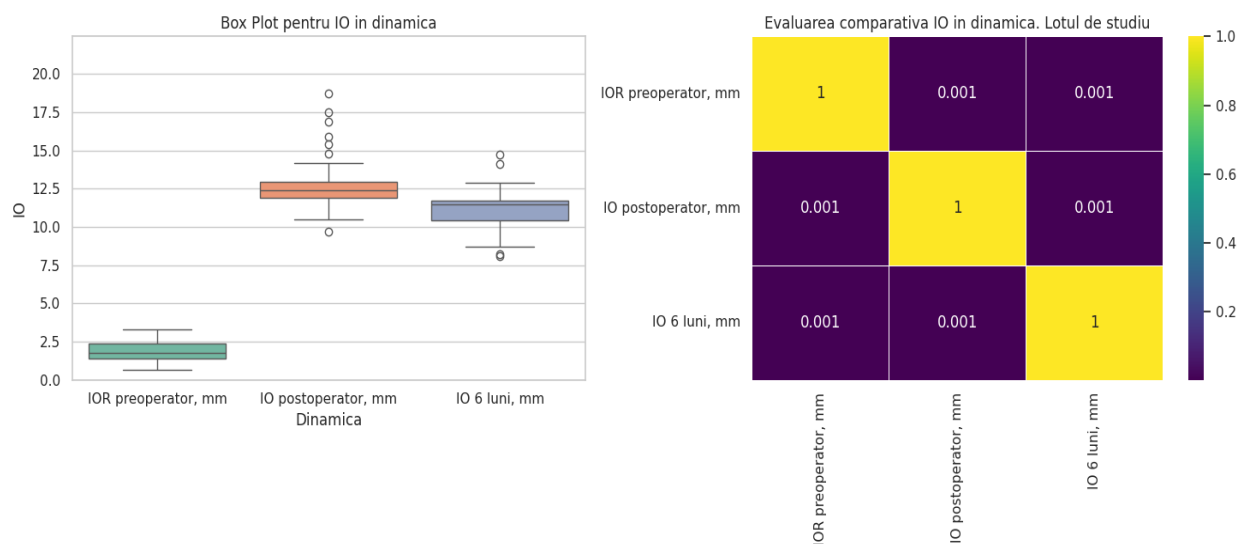


Figura 33b. Evoluția înălțimii osului la etapele preoperator, postoperator și la finele perioadei de integrare pentru grupul de studiu

Din datele obținute poate fi observat faptul că evoluția osului are o dinamică oscilantă, de la o creștere semnificativă postoperator datorată procesului de augmentare către o scădere ușoară (deși semnificativă statistic) pe parcursul perioadei de vindecare. Cel din urmă se datorează mai multor fenomene. Conform datelor lui Topalo și Mostovei [73, 126], edemul postoperator demonstrează un volum mai mare (radiologic) decât însăși spațiul augmentat (în cazul utilizării grefelor din collagen și derivaților sangvini care sunt mai puțin opace decât xenogrefa și se aseamănă după densitate cu membrana sinusală). Pe de altă parte, scăderea înălțimii grefei în perioada de augmentare se datorează forței de repneumatizare intrasinusală care tinde să comprime spre planșeu volumul grefat. Ținând cont de faptul că în studiul dat au fost utilizate grefe din collagen și derivați ai sângelui, forța dată a condus în cele din urmă la micșorarea înălțimii osoase pe parcursul integrării grefelor. Acest fenomen se observă la ambele grupuri. Rezultate similare privitor la evoluția înălțimii osului intra-sinusal au fost publicate și de alți autori [9, 73, 126].

O importanță majoră în asemenea situații se atribuie implanturilor, care joacă rolul *stâlpului de cort* în menținerea nivelului grefei intrasinusale. În absența acestora (conform protocolului amânat de instalare a implantului), pe lângă dezavantajul numărului crescut de intervenții și respectiv al riscurilor acest fenomen poate fi mai accentuat.

3.7. Evaluarea stabilității implantare

Un criteriu al succesului tratamentului efectuat a constat în prezența osului peri-implantar nou-format la finele perioadei de integrare, evaluat radiologic. Acest parametru însă, nu prezintă obligator posibilitatea de solicitare funcțională a implanturilor, ținând cont de faptul că osul obținut pe lângă volum, trebuie să corespundă și parametrilor calitativi. Astfel, a fost analizată și

dinamica stabilității implanturilor atât primară cât și cea biologică (în baza periotestometriei), fapt ce a fost considerat atât un parametru al osteointegrării, cât și a determinat abordarea protetică după perioada de osteointegrare.

Stabilitatea primară înregistrată la pacienții incluși în studiu a înregistrat valori diferite în loturile de cercetare. Astfel, în lotul de studiu, stabilitatea primară s-a situat într-un interval de la -1 până 8, cu o medie de 3 și o deviație de la medie de 3. Mediana șirului de date a fost egală la fel cu 3, iar intervalul intercuartil înregistrat a fost între 2 și 5. În lotul de control s-au înregistrat valori ușor diferite față de primul lot. Prin urmare, valorile stabilității primare s-au situat într-un interval cu minim -4 și maxim 5, media fiind -1, iar abaterea standard a fost 2. Mediana șirului de date a luat aceeași valoare ca și media, adică -1, iar intervalul intercuartil a fost stabilit între percentila 25 = -2 și percentila 75 = 0. Analiza comparativă a stabilității primare între grupuri, a reflectat o distribuție diferită în loturile de studiu $U = 329,5$ ($p < 0,001$), cu o predominare a cazurilor cu stabilitate primară mai mare în lotul de control (figura 34).

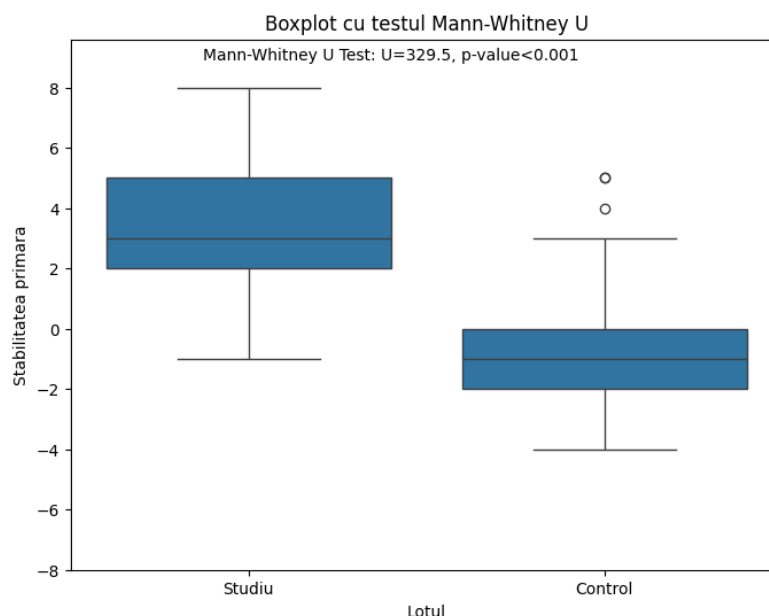


Figura 34. Analiza comparativă a stabilității primare între grupuri

Ținând cont de recomandările producătorului (Periotest, Siemens AG, Bensheim Germany), valorile necesare ale implanturilor trebuie să fie incluse între 0 și -8. Datele obținute în cadrul studiului diferă de cele recomandate. Aceasta se datorează principiului de funcționare a periotestului, și anume efectului de „damping”. În cazul inserării implanturilor în alveolele postextractionale precum și sinusurile maxilare, punctul de sprijin al implantului fie nu este la nivelul colului acestuia, fie este foarte mic, fapt ce modifică semnificativ pârghia. Din acest motiv, valorile stabilității primare înregistrate în grupul de studiu sunt diferite de cele recomandate, și în același timp nu pot fi considerate nefavorabile (figura 35).

Evaluarea comparativă în baza testului Wilcoxon calculat pentru a determina dacă stabilitatea măsurată la 6 luni (secundară) este diferită semnificativ față de stabilitatea primară în lotul de studiu ($W = 14,0$, $n = 50$, $p < 0,001$) arată o diferență semnificativ statistică a stabilității în favoarea celei secundare, cu predominarea valorilor negative (figura 35).

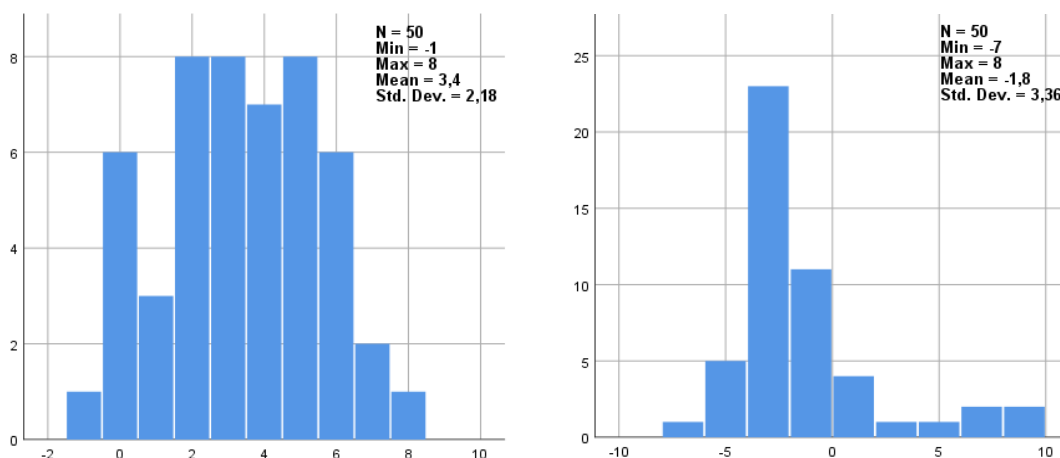


Figura 35. Evaluarea distribuției valorilor (histograma) stabilității primare (stânga) și secundare (dreapta) a implanturilor grupului de studiu. Nota: N – numărul de respondenți, Min – valoarea minimală, Max – valoarea maximală, Mean – media, Std. Dev. – abaterea standard.

În cadrul histogramei din (figura 36) se observă faptul că majoritatea implanturilor (45 din 50) au avut o evoluție a valorilor spre cele negative, ce reflectă creșterea stabilității implanturilor odată cu formarea noului os intrasinusal pe parcursul perioadei de vindecare. Doar 4 din implanturile analizate în acest grup au demonstrat o pierdere a stabilității primare. Datele obținute confirmă faptul că în evaluarea stabilității implanturilor inserate concomitent cu elevarea planșeului sinusului maxilar, în os rezidual subantral insuficient, recomandările date de producător cu privire la valorile preferate ale stabilității primare (mai mici de 0) nu sunt actuale pentru acest gen de intervenții.

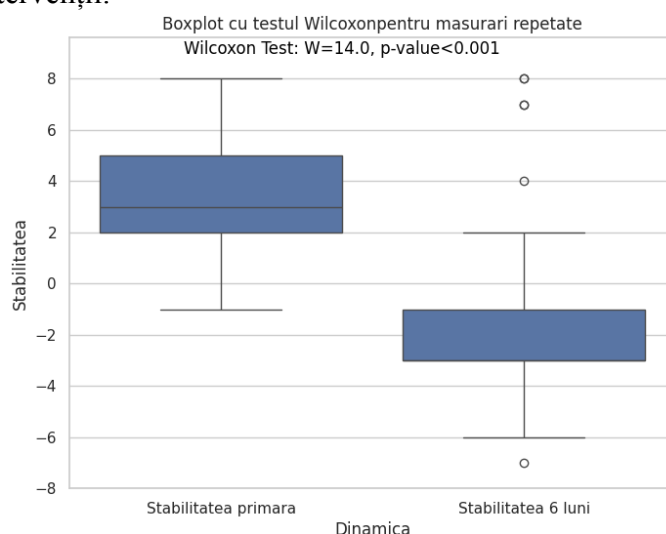


Figura 36. Evoluția stabilității spre valori pozitive și negative ale periotestului în cadrul grupului de studiu

Pe de altă parte, metoda de tratament din cadrul grupului de studiu a reflectat o dinamică favorabilă a implanturilor cu îmbunătățirea semnificativă a stabilității secundare comparativ cu cea primară (care practic lipsea).

În grupul de control, testul Wilcoxon calculat pentru a determina dacă stabilitatea secundară măsurată la finele perioadei de integrare este diferită semnificativ față de stabilitatea primară, a reflectat o diferență semnificativ statistică a stabilității implantului în favoarea celei secundare ($W = 241,5$, $n = 74$, $p < 0,001$).

Astfel, în histograma din (figura 37), se poate observa faptul că și în acest grup stabilitatea implanturilor s-a modificat spre valorile negative, ceea ce denotă creșterea acesteia.

În urma analizei datelor din ambele grupe, diferența mare între valoarea stabilității primare a grupului de studiu și cel de control poate fi explicată prin același mecanism, ținând cont de faptul că în grupul de control osul rezidual subantral este suficient pentru a asigura stabilitatea primară a implantului și oferă un efect de „damping” pronunțat, iar în cel de studiu acesta practic lipsește și implanturile sunt stabilizate în baza celor învecinate inserate în os suficient prin intermediul dispozitivelor de fixare descrise în studiu. În cazul implanturilor din grupul de studiu inserate în os rezidual suficient dar cu defect vertical, care au necesitat atât elevarea planșeului sinusului cât și augmentare pe verticală, punctul de sprijin al implantului cu țesutul osos nativ s-a aflat în treimea medie a implantului, fapt ce a determinat un braț de forță lung și respectiv valori pozitive ale periostului, similar valorilor din cadrul implantării postextractionale.

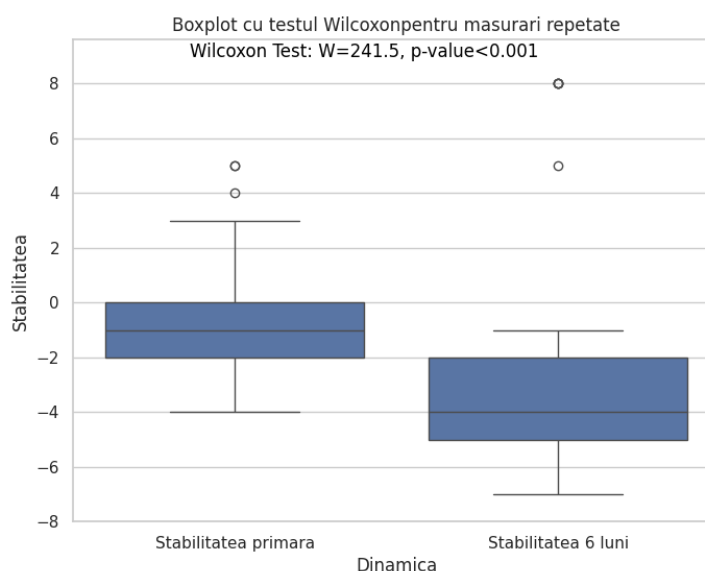


Figura 37. **Evoluția stabilității implanturilor grupului de control**

Stabilitatea după 6 luni s-a încadrat într-un interval cu un minim de -7 și un maxim de 8, pentru ambele loturi de cercetare. Media lotului de studiu a fost de -2 și abaterea standard de 3, iar media lotului de control a fost de -3 și abaterea standard fiind egală cu cea a primului lot.

Mediana șirului de valori al primului lot (studiu) a fost -1, iar intervalul intercuartil de la -3 la -1. În lotul de control, aceasta a înregistrat valoarea -4 și intervalul intercuartil între -5 și -2.

În urma analizei periotestometriei determinate la finele perioadei de integrare și celei postoperatorii, poate fi observat faptul că valorile stabilității implantare au crescut semnificativ după perioada de osteointegrare, deplasându-se mult spre valori negative. Acest fapt se datorează creșterii volumului osului peri-implantar.

În baza testului Mann-Whitney U = 1328,5 ($p = 0,007$), rezultatul comparației stabilității secundare între grupuri a demonstrat o diferență de distribuție semnificativ statistică a stabilității la 6 luni în loturile de cercetare. În histograma din (figura 38), se observă o frecvență cumulativă mai mare a unei stabilități mai bune în lotul de control.

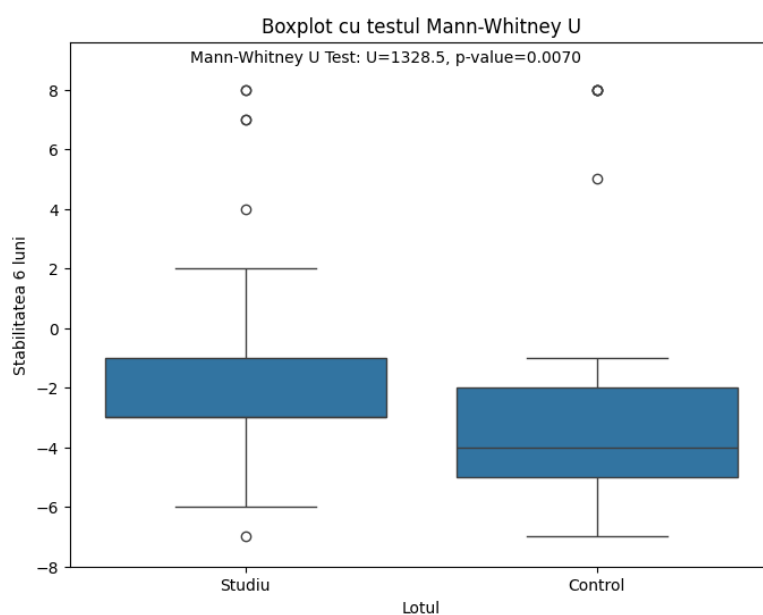


Figura 38. **Analiza comparativă a repartizării stabilității secundare măsurată în ambele loturi**

Diferența statistică se datorează faptului că în grupul de control a existat un substrat osos nativ suficient pentru stabilizarea implanturilor chiar de la instalarea acestora, iar în cadrul grupului de studiu – un raport mai mare al grefei comparativ cu osul nativ, fapt pentru care implanturile la finele perioadei de vindecare au fost înconjurate de mai mult os neo-format (în grupul de studiu).

Totodată, atât în grupul de studiu cât și cel de control, valorile obținute ale periotestometriei sunt negative, dar mai aproape de valoarea 0 decât -8. Acest indicator se datorează faptului că osul nou-format peri-implantar prezintă o densitate mai mică comparativ cu situațiile în care implanturile sunt instalate în os matur, precum sunt sectoarele mandibulare. O altă particularitate ce are impact asupra stabilității implanturilor este faptul că maxilarul superior prezintă o densitate mai mică comparativ cu cel inferior.

În conformitate cu datele prezentate de diferiți autori, densitatea osoasă suferă modificări calitative pe parcursul întregii vieți a pacienților, fapt ce determină modificarea rezistenței osului la stresul funcțional. O soluție importantă în adaptarea stării osoase la solicitările funcționale a fost propusă de Misch în cadrul teoriei încărcării progresive. Acest aspect trebuie luat în considerare în toate cazurile de creare a ofertei osoase drept element cheie în succesul pe termen lung al implanturilor.

3.8. Evaluarea accidentelor și complicațiilor întâlnite în cadrul loturilor de cercetare

Complicațiile apărute în reabilitarea implanto-protetică a pacienților aflați în cadrul cercetării au fost observate atât în cadrul lotului de studiu cât și cel de control.

Acestea s-au manifestat prin: perforarea membranei sinusului maxilar (2 în lotul de control și 1 în lotul de studiu), dehiscența plăgii postoperatorii în grupul de studiu (3 cazuri de expunere a plasei din titan și 2 cazuri de expunere a miniplăcii), migrarea implantului în sinusul maxilar (1 caz în grupul de studiu) și eșecul integrării implanturilor (2 implanturi în lotul de control și 6 în grupul de studiu). În cadrul eșecului timpuriu, cele într-unul din cazurile lotului de studiu (2 implanturi eșuate) acesta a fost asociat și cu expunerea plasei din titan. Este de menționat faptul că în cazul dat procedura de elevare a planșeului sinusului maxilar a fost asociată și cu procedura de adiție osoasă pe verticală. Restul cazurilor de expunere a plasei nu a periclitat finalizarea tratamentului, datorită apariției acestui fenomen la finele perioadei de vindecare. Expunerea mini-plăcii din titan a avut loc în 2 cazuri la fel la sfârșitul perioadei de integrare fără a afecta finalizarea tratamentului (figura 39).

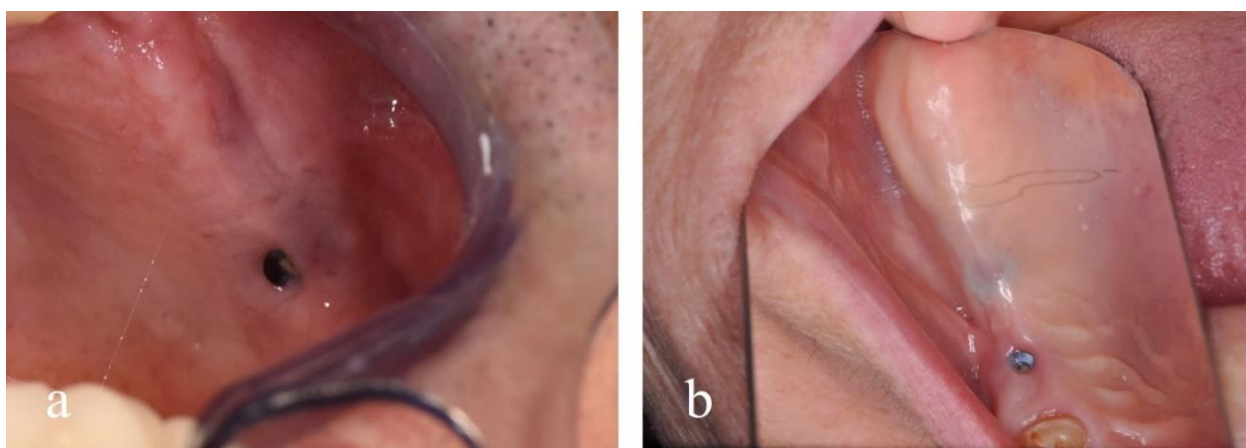


Figura 39. Expunerea miniplăcii din titan la finele perioadei de vindecare: din aspect distal (a) și din aspect mezial (b)

În cadrul grupului de control a fost înregistrată și 1 perforație intenționată a membranei sinusului maxilar pentru înlăturarea unui implant migrat în sinus în perioada de vindecare.

Perforațiile accidentale care au avut loc pe parcursul intervenției (în ambele loturi) au fost minore și nu au necesitat modificarea planului de tratament datorită dimensiunilor mici ale acestora și posibilității de menajare prin folosirea membranelor din PRF și colagen.

Eșecurile timpurii caracterizate prin eșuarea integrării implanturilor dentare nu au fost asociate cu infecții ale materialului de grefare. Implanturile eșuate au fost defilețate, iar inserarea altor implanturi a avut loc după un interval de 3-5 luni de regenerare. Doar în 1 caz din cadrul lotului de control a fost efectuată sinusotomia cu înlăturarea implantului migrat în sinus. Nici în acest caz pacientul nu a manifestat simptome de inflamație a sinusului maxilar.

Astfel, eșecurile înregistrate în studiu au fost observate la 6 implanturi în lotul de studiu și 2 implanturi în cel de control.

3.9. Modelul Evoluția implantului

Modelul dat de predicție a fost elaborat în conformitate cu relațiile observate în matricea corelațională descrisă mai sus, după ce au fost formulate următoarele ipoteze de cercetare: *Ipoteza nulă* – covariatele incluse în modelul predictiv nu pot prezice faptul că implantul va fi osteointegrat. *Ipoteza alternativă* – cel puțin o variabilă din cele incluse în studiu poate prezice faptul că implantul va fi osteointegrat. Testul Omnibus Tests of Model Coefficients ($\chi^2 = 34,490$ df=3, $p < 0,001$), fiind unul semnificativ, permite să respingem ipoteza nulă și să analizăm în continuare care din covariantele studiate sunt relevante pentru un potențial model.

Tabelul 2 prezintă caracteristicile generale ale modelului alcătuit după tehnica Backward Stepwise. În cadrul acesteia, variabilele ne oferă valori pentru - 2 Log likelihood de 24,836, R pătrat după Cox și Snell de 0,243 și 0,639 pentru R pătrat Nagelkerke. Prin urmare, putem constata că aproximativ 64% din varianța variabilei de interes poate fi explicată de acest model.

Tabelul 2. Caracteristicile generale ale modelului elaborat

Tehnica Backward Stepwise.		
-2 Log likelihood	Cox & Snell R Square	Nagelkerke R Square
24,836 ^c	0,243	0,639

Indicatorul de calibrare (testul Hosmer–Lemeshow) pentru modelul elaborat a demonstrat o valoare acceptabilă ($\chi^2 = 5,571$ df = 8, $p = 0,695$) pentru a considera modelul unul fidel, deoarece nu au fost depistate diferențe semnificative între valorile reale și cele prezise (Tabelul 3).

Tabelul 3. Indicatorul de calibrare

Testul Hosmer si Lemeshow		
χ^2	df	Sig.
5,571	8	0,695

Tabelul de clasificare (tabelul 4) demonstrează că modelul creat determină corect rezultatul pentru aproximativ 97 % din cazurile întâlnite.

Tabelul de clasificare (Tabelul 4) evidențiază o sensibilitate de 62,5%, specificitatea fiind de 99,1%, validarea medie apreciată la nivel de 96,8%. Astfel, regresia logistică clasifică modelul elaborat drept model semnificativ mai bun decât un model aliator.

Tabelul 4. **Tabelul de clasificare**

Observat		Prezis		
		Evoluția implantului		%
		Cedat	Osteointegrat	
Evoluția implantului	Cedat	5	3	62,5
	Osteointegrat	1	115	99,1
Procentul total				96,8

Cu toate precizările făcute anterior, Variabilele din ecuație (Tabelul 5), vin cu rezultate mai precise asupra modelului creat. Stabilitatea primară prezintă un coeficient Wald diferit de zero și semnificativ statistic (Wald = 8,127, df = 1, p = 0,004).

Coeficientul de regresie determinat (B= -1,053, p = 0,004) vorbește despre faptul că valorile mari ale scării pentru determinarea Stabilității bazale la pacient, sunt asociate cu șanse scăzute pentru osteointegrarea implantului. Semnul negativ din fața coeficientului este determinat de principiul scalei de evaluare a stabilității, care devine mai mică pe măsură ce cresc valorile pe scala de evaluare. Mai exact, fiecare punct adăugat pe această scară va determina scăderea de aproximativ trei ori șansele ca implantul să fie osteointegrat.

Tabelul 5. **Variabile în ecuație**

Coeficientul Wald								
	B	S.E.	Wald	df	Sig.	Exp(B)	95% C.I.for EXP(B)	
							Lower	Upper
Stabilitatea primară	-1,053	0,369	8,127	1	0,004	0,349	0,169	0,720
ÎOR, mm	-1,115	0,545	4,191	1	0,041	0,328	0,113	0,954
Păstrarea corticalei vestibulare + Genul biologic + Vârsta, ani	-0,147	0,083	3,166	1	0,075	0,863	0,734	1,015
Constant	14,71 4	5,822	6,387	1	0,011	245607 4,509		

Notă: Constant - valoarea constantei ecuației, B - coeficienții B, S.E.- erorile standard, Wald – statistica Wald, df – grade de libertate, Sig.- semnificație statistică, Exp (B) - valorile odds ratio (OR), 95% C.I.f.

Înălțimea osului rezidual (ÎOR) reprezintă variabila care a fost caracterizată de un coeficient negativ în ecuația regresiei logistice, semn care ar putea contraveni rezultatelor descrise în literatura de specialitate ($B = -1,115$, $p = 0,041$). S-a observat că fiecare milimetru de os rezidual în plus măsurat intraoperator ar determina o scădere de aproximativ 3 ori a șanselor implantului de a fi osteointegrat ($\text{Exp}(B) = 0,328$, 95% ÎI 0,113-0,954).

Relațiile observate în matricea corelațională și unele ipoteze din literatura de specialitate au determinat gruparea unor factori precum Păstrarea corticalei vestibulare + Genul biologic + Vârsta pentru spori puterea predictivă a acestora. Pentru combinația obținută, coeficientul din ecuație a fost de asemenea negativ, însă nesemnificativ statistic ($B = -0,147$, $p = 0,075$).

Raportul șanselor a constituit 0,863, ceea ce ar însemna că, în cazul pacienților din studiul curent, păstrarea corticalei la un pacient ar scădea șansa de osteointegrare a implantului de aproximativ 8 ori pentru fiecare an în plus pentru vârstă sau dacă acesta este bărbat ($\text{Exp}(B) = 0,863$, 95% ÎI 0,734-1,015). Rezultatele au fost obținute pentru valoarea critică a testului de 0,5 (figura 40).

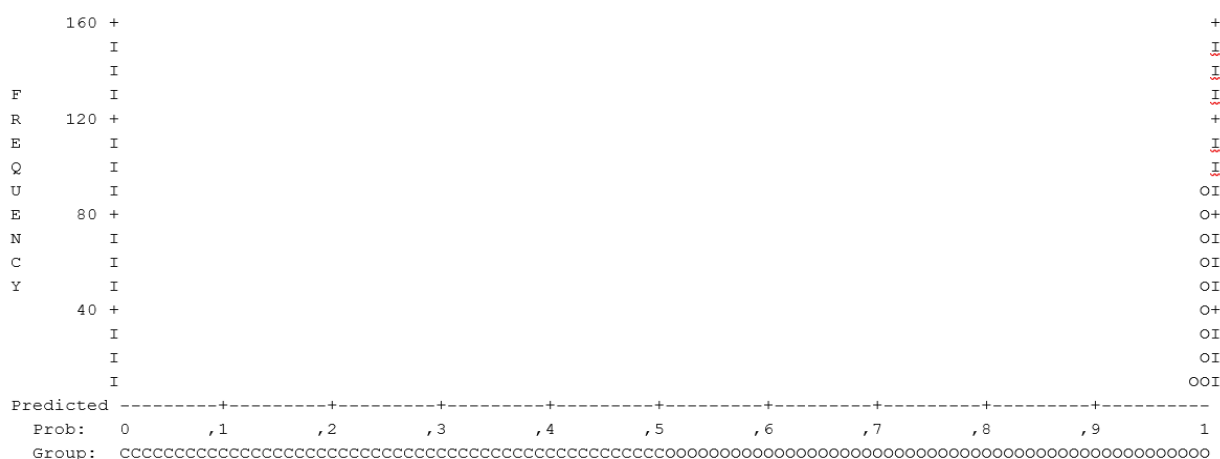


Figura 40. Graficul de clasificare pentru modelul predictiv al probabilității de osteointegrare a implantului. Nota: O – Osteointegrat, C – Cedat, fiecare simbol reprezintă 10 cazuri, valoarea prag (cut-off value)=0.5, predicted Prob. – probabilitatea prezisă, FREQUENCY – frecvența

Suprafața sub Curba ROC pentru modelul propus (figura 41) a constituit 0,963, cu 95% interval de încredere între 0,907 și 1,000 și cu diferență semnificativă statistic față de valoarea 0,5 ($p < 0,001$).

Analiza statistică a formei și volumului sinusului maxilar a demonstrat o predominare a sinusurilor cu volum mare. În lotul de studiu oferta osoasă nu a fost adecvată pentru asigurarea stabilității implanturilor, iar predominanța sinusului maxilar în formă de „U”, a rezultat în utilizarea mai frecventă a xenogrefelor+os autologr, care posedă o rezistență mai înaltă la forțele

de repneumatizare. Între forma sinusului maxilar și evoluția implantului nu există asocieri statistice. Din punct de vedere statistic a fost demonstrată o distribuție uniformă a materialelor utilizate pentru augmentarea sinuzală, atât în lotul de control, cât și în cel de studiu.

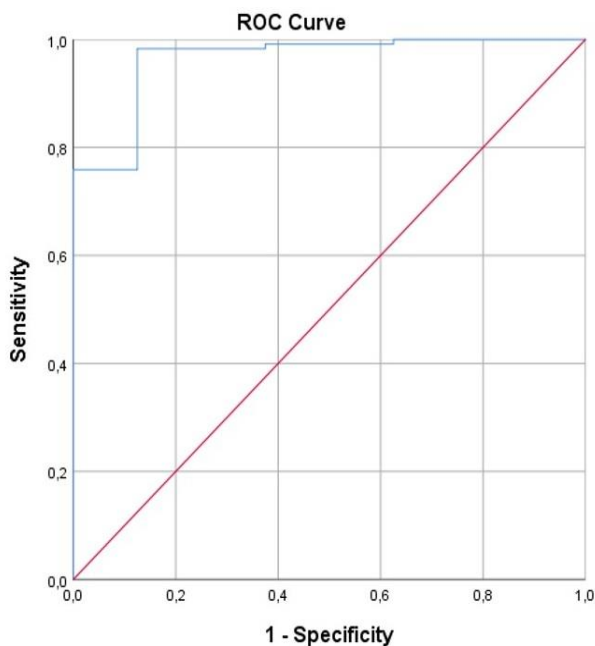


Figura 41. **Curba ROC a modelului predictiv al probabilității de osteointegrare a implantului.** Nota: Sensitivity – Sensibilitatea, Specificity – Specificitatea.

În rezultatul analizei statistice a parametrilor examinați în studiul realizat nu au fost stabilite asocieri semnificative statistice între genul biologic și metoda de tratament aplicată, sau între forma sinuzală și evoluția implantului, frecvențele în loturile cercetate fiind aproximativ egale. A fost stabilită o diferență semnificativă statistic între termenele postextractionale în lotul de control și cel de studiu, în lotul de control perioada de recuperare a fost mai scurtă.

A fost elaborat modelul de evoluție al implantului, pentru tratamentul persoanelor edentate cu atrofii severe în zonele laterale ale maxilei.

4. SINTEZA ȘI INTERPRETAREA REZULTATELOR

4.1. Analiza corelațională a lotului studiat

În tabelul 6, sunt expuse rezultatele coeficienților de corelație Spearman pentru determinarea nivelului de asociere dintre diferiți factori cercetați în timpul studiului. Astfel, se observă că *Evoluția implantului* a avut un coeficient de corelație, ne semnificativ statistic cu *Lotul de studiu* (CC = 0,52, 95% ÎÎ -0,13, 0,22, p = 0,56), cu *Vârsta* pacienților (CC = -0,03, 95% ÎÎ -0,16, 0,08, p = 0,7), cu *IOR intra-operator* (CC = 0,07, 95% ÎÎ -0,13, 0,26, p = 0,4), cu *Volumul sinuzal* (CC = -0,12, 95% ÎÎ -0,21,-0,03, p = 0,15), cu *Timpul de la extracție* (CC = -0,10, 95% ÎÎ -0,29, 0,14, p = 0,27) cu *Lungimea* (CC = -0,01, 95% ÎÎ -0,13, 0,09, p = 0,8) și cu *Diametrul implantului* (CC = 0,01, 95% ÎÎ -0,14, 0,16, p = 0,9).

În schimb, între *Evoluția implantului*, *Stabilitatea primară* (CC = -0,26, 95% ÎÎ -0,40, -0,07, p = 0,003) și *Stabilitatea la 6 luni* (CC = -0,43, 95% ÎÎ -0,55, -0,27, p < 0,001) coeficientul a arătat o corelație slabă, negativă și semnificativă statistic.

Lotul de studiu se află într-o corelație slabă și ne semnificativă statistic cu *Vârsta* pacienților incluși în studiu (CC = 0,07, 95% ÎÎ -0,12, 0,26, p = 0,43), cu *Materialul folosit* (CC = 0,11, 95% ÎÎ -0,28, 0,06, p = 0,21), cu *Volumul sinuzal* (CC = 0,11, 95% ÎÎ -0,60, 0,28, p = 0,1), cu *Lungimea* (CC = 0,14, 95% ÎÎ -0,03, 0,31 p = 0,11) și *Diametrul implantului* (CC = 0,13, 95% ÎÎ -0,05, 0,28, p = 0,15). Ulterior, observându-se o corelație puternică negativă și semnificativă statistic între *Lotul de studiu* și *Stabilitatea primară* (CC = -0,70, 95% ÎÎ -0,78, -0,61 p < 0,001).

Stabilitatea la 6 luni a avut un impact minor asupra *Lotului de studiu*, cu un coeficient de corelație de -0,24 (95% ÎÎ -0,40, -0,07, p = 0,006), însă semnificativă statistic. O corelație puternică pozitivă s-a stabilit între *Lotul de studiu* și *IOR intra-operator* (CC = 0,61, 95% ÎÎ 0,49, 0,41, p < 0,001).

Timpul de la extracție a corelat slab negativ și semnificativ statistic cu *Lotul de studiu* (CC = -0,32, 95% ÎÎ -0,48, -0,16, p < 0,001). *Vârsta* pacienților a corelat slab, dar semnificativ statistic cu *Stabilitatea la 6 luni* (CC = 0,17, 95% ÎÎ 0,01, 0,32, p = 0,04).

Volumul sinuzal (CC = 0,31, 95% ÎÎ 0,13, 0,46 p < 0,001) și *Timpul de la extracție* (CC = 0,26, 95% ÎÎ 0,07, 0,43, p = 0,003). *Stabilitatea primară* a avut o corelație moderată, pozitivă și semnificativă statistic cu *Stabilitatea la 6 luni* (CC = 0,53, 95% ÎÎ 0,38, 0,67, p < 0,001). Se observă o corelație puternică, negativă și semnificativă statistic între *Stabilitatea primară* și *IOR intra-operator* cu un coeficient (CC = -0,66, 95% ÎÎ -0,75, -0,54, p < 0,001). Ulterior, s-a determinat o corelație slabă, pozitivă și semnificativă statistic între *Stabilitatea primară* și *Timpul de la extracție* (CC = 0,25, 95% ÎÎ 0,07, 0,40, p = 0,004). *Stabilitatea la 6 luni* are o corelație slabă, negativă și semnificativă statistic cu *IOR intra-operator* (CC = -0,27, 95% ÎÎ -0,42, -0,11,

$p = 0,002$). Materialul folosit în studiu a corelat slab, negativ, dar semnificativ statistic cu IOR intra-operator ($CC = -0,30$, 95% Î $-0,45, -0,13$, $p = 0,001$). De asemenea, s-a determinat o corelație la fel de slabă, dar pozitivă și semnificativă statistic între Materialul folosit în timpul studiului, Volumul sinuzal ($CC = 0,32$, 95% Î $0,16, 0,47$, $p < 0,001$) și Timpul de la extracție ($CC = 0,24$, 95% Î $0,08, 0,39$, $p = 0,006$).

Înălțimea osului rezidual a determinat o corelație slabă, negativă și semnificativă statistic cu Timpul de la extracție ($CC = -0,44$, 95% Î $-0,56, -0,28$, $p < 0,001$) și o corelație slabă, pozitivă cu Diametrul implantului ($CC = 0,22$, 95% Î $0,05, 0,37$, $p = 0,01$). Volumul sinuzal a fost în corelație slabă, pozitivă și semnificativă statistic cu Diametrul implantului ($CC = 0,28$, 95% Î $0,12, 0,43$, $p = 0,001$). Se observă o influență corelațională foarte slabă, dar semnificativă statistic între Timpul de la extracție și Diametrul Implantului ($CC = -0,17$, 95% Î $-0,01, -0,61$, $p = 0,05$).

Tabelul 6. Analiza corelațională

		Evoluția implantului	Lotul	Vârsta, ani	Stabilitatea bazala	Stabilitatea 6 luni	Material folosit, g	IOR intra, mm	Volumul sinuzal	Timp de la extracție, luni	Lungimea	Diametrul
Evoluția implantului	Spearman's rho	1,000	0,052	-0,034	-,266**	-,432**	-0,102	0,074	-0,127	-0,100	-0,017	0,010
	p		0,568	0,708	0,003	0,000	0,260	0,415	0,159	0,271	0,853	0,913
	N	124	124	124	124	124	124	124	124	124	124	124
	negativ	1,000	-0,133	-0,164	-0,404	-0,555	-0,239	-0,134	-0,218	-0,297	-0,135	-0,147
	pozitiv	1,000	0,224	0,082	-0,079	-0,271	0,060	0,264	-0,036	0,144	0,091	0,166
Lotul	Spearman's rho	0,052	1,000	0,071	-,705**	-,243**	-0,113	,608**	0,112	-,327**	0,142	0,130
	p	0,568		0,434	0,000	0,006	0,211	0,000	0,215	0,000	0,116	0,151
	N	124	124	124	124	124	124	124	124	124	124	124
	negativ	-0,133	1,000	-0,123	-0,781	-0,409	-0,280	0,494	-0,069	-0,483	-0,036	-0,058
	pozitiv	0,224	1,000	0,267	-0,611	-0,074	0,061	0,711	0,284	-0,162	0,315	0,289
Vârsta, ani	Spearman's rho	-0,034	0,071	1,000	0,131	,179*	0,038	-0,116	,318**	,265**	-0,164	-0,102
	p	0,708	0,434		0,147	0,046	0,674	0,199	0,000	0,003	0,069	0,259
	N	124	124	124	124	124	124	124	124	124	124	124
	negativ	-0,164	-0,123	1,000	-0,042	0,015	-0,155	-0,283	0,136	0,079	-0,332	-0,310
	pozitiv	0,082	0,267	1,000	0,303	0,324	0,237	0,058	0,468	0,430	0,012	0,098
Stabilitatea primară	Spearman's rho	-,266**	-,705**	0,131	1,000	,536**	0,126	-,664**	-0,028	,255**	-0,139	-0,139
	p	0,003	0,000	0,147		0,000	0,164	0,000	0,758	0,004	0,122	0,123
	N	124	124	124	124	124	124	124	124	124	124	124
	negativ	-0,404	-0,781	-0,042	1,000	0,381	-0,051	-0,758	-0,191	0,078	-0,316	-0,320
	pozitiv	-0,079	-0,611	0,303	1,000	0,674	0,274	-0,548	0,157	0,400	0,047	0,055
Stabilitatea 6 luni	Spearman's rho	-,432**	-,243**	,179*	,536**	1,000	-0,085	-,277**	0,163	0,133	-0,009	0,033
	p	0,000	0,006	0,046	0,000		0,347	0,002	0,070	0,141	0,925	0,718
	N	124	124	124	124	124	124	124	124	124	124	124
	negativ	-0,555	-0,409	0,015	0,381	1,000	-0,256	-0,428	-0,026	-0,051	-0,186	-0,137
	pozitiv	-0,271	-0,074	0,324	0,674	1,000	0,095	-0,117	0,334	0,308	0,172	0,217
Material folosit, g	Spearman's rho	-0,102	-0,113	0,038	0,126	-0,085	1,000	-,308**	,325**	,244**	0,056	0,168
	p	0,260	0,211	0,674	0,164	0,347		0,001	0,000	0,006	0,537	0,062
	N	124	124	124	124	124	124	124	124	124	124	124
	negativ	-0,239	-0,280	-0,155	-0,051	-0,256	1,000	-0,457	0,161	0,086	-0,122	-0,033
	pozitiv	0,060	0,061	0,237	0,274	0,095	1,000	-0,131	0,476	0,396	0,238	0,347

IOR, mm	Spearman's rho	0,074	,608**	-0,116	-,664**	-,277**	-,308**	1,000	-0,002	-,440**	0,112	,225*
	p	0,415	0,000	0,199	0,000	0,002	0,001		0,980	0,000	0,214	0,012
	N	124	124	124	124	124	124	124	124	124	124	124
	negativ	-0,134	0,494	-0,283	-0,758	-0,428	-0,457	1,000	-0,172	-0,562	-0,088	0,058
	pozitiv	0,264	0,711	0,058	-0,548	-0,117	-0,131	1,000	0,151	-0,284	0,296	0,374
Volumul sinuzal	Spearman's rho	-0,127	0,112	,318**	-0,028	0,163	,325**	-0,002	1,000	0,148	0,133	,285**
	p	0,159	0,215	0,000	0,758	0,070	0,000	0,980		0,101	0,140	0,001
	N	124	124	124	124	124	124	124	124	124	124	124
	negativ	-0,218	-0,069	0,136	-0,191	-0,026	0,161	-0,172	1,000	-0,033	-0,042	0,127
	pozitiv	-0,036	0,284	0,468	0,157	0,334	0,476	0,151	1,000	0,299	0,300	0,431
Timp de la extracția, luni	Spearman's rho	-0,100	-,327**	,265**	,255**	0,133	,244**	-,440**	0,148	1,000	0,033	-0,172
	P	0,271	0,000	0,003	0,004	0,141	0,006	0,000	0,101		0,716	0,056
	N	124	124	124	124	124	124	124	124	124	124	124
	negativ	-0,297	-0,483	0,079	0,078	-0,051	0,086	-0,562	-0,033	1,000	-0,154	-0,331
	pozitiv	0,144	-0,162	0,430	0,400	0,308	0,396	-0,284	0,299	1,000	0,215	-0,011
Lungimea	Spearman's rho	-0,017	0,142	-0,164	-0,139	-0,009	0,056	0,112	0,133	0,033	1,000	-0,100
	P	0,853	0,116	0,069	0,122	0,925	0,537	0,214	0,140	0,716		0,269
	N	124	124	124	124	124	124	124	124	124	124	124
	negativ	-0,135	-0,036	-0,332	-0,316	-0,186	-0,122	-0,088	-0,042	-0,154	1,000	-0,277
	pozitiv	0,091	0,315	0,012	0,047	0,172	0,238	0,296	0,300	0,215	1,000	0,072
Diametrul	Spearman's rho	0,010	0,130	-0,102	-0,139	0,033	0,168	,225*	,285**	-0,172	-0,100	1,000
	P	0,913	0,151	0,259	0,123	0,718	0,062	0,012	0,001	0,056	0,269	
	N	124	124	124	124	124	124	124	124	124	124	124
	negativ	-0,147	-0,058	-0,310	-0,320	-0,137	-0,033	0,058	0,127	-0,331	-0,277	1,000
	pozitiv	0,166	0,289	0,098	0,055	0,217	0,347	0,374	0,431	-0,011	0,072	1,000

4.2. Analiza rezultatelor reabilitării implanto-protetice

Reabilitarea implanto-protetică în sectoarele posterioare ale maxilei cu implicarea sinusului maxilar prezintă numeroase provocări atât pentru medici, cât și pentru pacienți. În conformitate cu opțiunile clasice de reabilitare a pacienților cu implicarea sinusului, propuse de Misch și Judy în 1998 [70] în atrofiile severe (SA4, sub 5 mm de os rezidual subantral) se efectuează augmentarea osoasă cu inserarea amânată a implanturilor dentare, după un termen de 6-8 luni.

Perioada de integrare a acestora la fel necesită timp. Astfel, termenele de reabilitare devin foarte mari, fapt ce tot mai puțin este agreat de pacienți. Pe de altă parte, numărul crescut de intervenții (augmentare, inserare implanturi, expunere implanturi) duce la intensificarea sindromului algic, riscurilor de eșec în fiecare intervenție și respectiv la morbiditatea crescută, fapt menționat și de alți cercetători [58].

Luând în considerație cazurile din cadrul lotului de studiu în care pe lângă elevarea planșeului sinuzal s-a efectuat și adiția osoasă pe verticală, numărul intervențiilor și termenele de reabilitare au fost reduse și mai mult, de la 3-4 intervenții la 1-2 intervenții.

De la primele intervenții de elevare a planșeului sinusului maxilar (care se efectuau din aspect palatinal) până la momentul actual, au fost propuse numeroase tehnici de acces către sinus, biomateriale utilizate precum și implanturi care pot facilita reabilitarea în termene mai mici.

Din punct de vedere al reabilitării precoce a pacienților cu asemenea patologii, conform datelor studiului, un rol crucial revine termenelor postextractionale. Conform datelor obținute, gradul de pneumatizare a sinusului maxilar și atrofiilor crestei alveolare crește odată cu timpul scurs după extracția dentară (conform testului Mann-Whitney $U = 1142,0$, $p < 0,001$). Din acest motiv, în grupul de studiu, termenele postextractionale sunt mult mai mari decât în cel de control.

Acest fenomen se datorează mai multor factori. Primul ține de tendința sinusului maxilar de a se pneumatiza pe parcursul vieții, iar al doilea, de atrofia crestei alveolare postextractional. În urma evaluării tomografiilor pacienților incluși în studiu a fost observat un grad înalt de pneumatizare în zonele edentate și menținerea nivelului planșeului sinusului maxilar în zonele unde dinții sunt prezenți (figura 42a), fapt menționat și de alți autori [5, 62] Prin urmare, acest fapt permite de a concluziona că pneumatizarea sinusului maxilar este accelerată în sectoarele edentate.

Cele din urmă se pot datora absenței transmiterii forțelor masticatorii către țesutul osos, drept forță ce ar putea contracara procesul de pneumatizare. Acest fenomen poate conduce și la formarea septurilor secundare care vor îngreuna și mai mult intervenția chirurgicală (figura 42b).

Stabilirea unui plan de tratament reprezintă un moment crucial de care va depinde prognosticul restaurării finale, iar elaborarea unei soluții implanto-protetice optime pentru situația clinică dată implică multiple cunoștințe din partea practicianului și totodată vizualizarea finalității tratamentului înainte de debutul său.

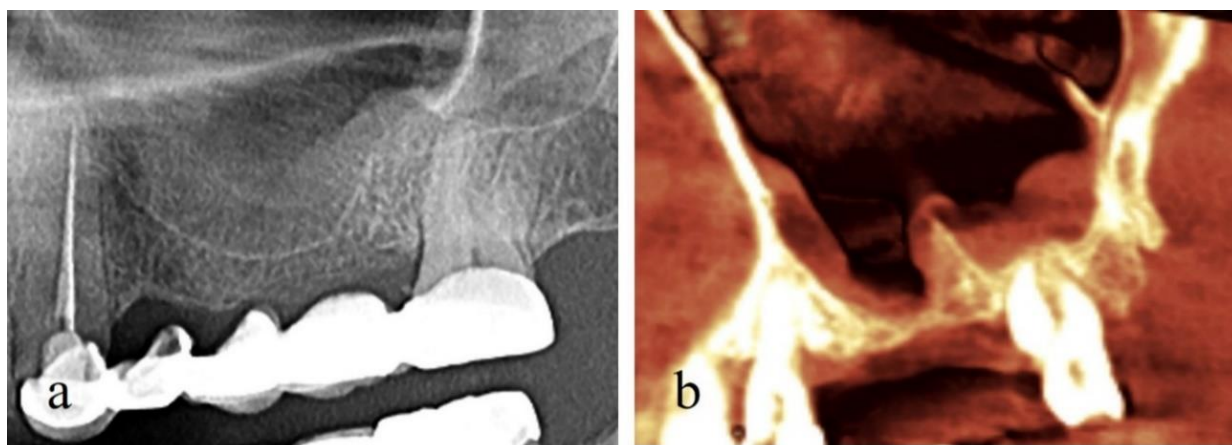


Figura 42. Pneumatizarea sinusului maxilar în sectorul edentat (a), prezența septurilor secundare (b)

Reieșind din aceste particularități, grupul de studiu al cercetării realizate corespunde cazurilor extreme, în care gradul de pneumatizare a sinusului maxilar nu permite inserarea implanturilor concomitent cu procedura de *sinus lifting* fără a utiliza sisteme speciale de stabilizare.

În calitate de recomandare pentru prevenirea unor asemenea situații clinice, este necesar de a planifica reabilitarea implanto-protetică a pacienților până la etapa de extracție dentară, poate și augmentarea alveolei postextractionale, fapt ce ar permite atât planificarea unor proceduri menajante față de creasta alveolară, cât și a termenelor de reabilitare, pentru a evita pneumatizările excesive ale sinusului maxilar.

În determinarea căilor de acces către sinusul maxilar, conform datelor din studiu, în majoritatea cazurilor s-a efectuat accesul fără păstrarea corticalei osoasă (tehnica de răzuire a ferestrei). În cazul tehnicii de inversare a ferestrei (antrostomia convențională), corticala rămâne atașată de mucoasa Schneider și poate servi drept un nou planșeu pentru sinusul maxilar și totodată prezintă potențial osteogen, dar și un neajuns pentru riscul perforării membranei sinusale.

Cu toate aceste avantaje, asemenea tehnici necesită crearea unor ferestre pe suprafață mai mare, pentru a nu perfora mucoasa sinusului, iar timpul necesar pentru realizarea acesteia este crescut comparativ cu tehnica de răzuire. Astfel, în cercetarea dată, în ambele grupe a predominat tehnica de răzuire a ferestrei (Pearson Chi-pătrat – 2,12, $p = 0,34$) care a facilitat accesul către membrana sinuzală și totodată a permis obținerea unor ferestre de acces mult mai

mici comparativ cu tehnica convențională. Fereastra mai mică de 1cm în diametru poate regenera osos definitiv, astfel 2 sau 3 ferestre sunt mai favorabile.

Reieșind din datele studiului a fost observat faptul că forma sinuzală în „U” a predominat în comparație cu cea în „V” în ambele loturi de cercetare. Acest fapt denotă prezența sinusurilor voluminoase. Din acest motiv, utilizarea cheagurilor sangvine și derivatelor acestora în calitate de material de augmentare au fost utilizate doar în sinusurile cu dimensiuni reduse vestibulo-oral (în „V”) și respectiv în număr redus din cazuri.

Cercetările efectuate în evaluarea formării osului intrasinusal în cazul utilizării derivaților sangvini în calitate de material de augmentare a demonstrat rezultate previzibile [17]. Totuși, pentru a micșora riscul repneumatizării sinuzale, în ambele loturi de cercetare a fost necesară utilizarea xeno-grefelor sub formă de os particulat+os autolog, datorită stabilității grefei. Pe de altă parte, în cazul xenogrefelor+os autolog, termenele necesare pentru remodelarea acestora este crescut din cauza originii materialului de grefare (figura 43a,b).

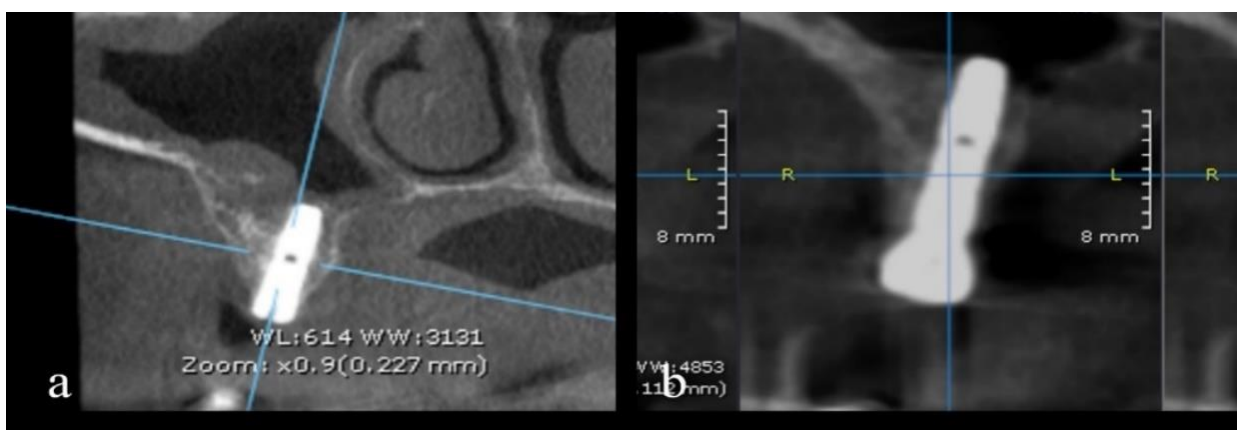


Figura 43. Aspectul radiologic al xenogrefei la 6 luni (a) și 1 an după procedura de sinus lift, ce indică remodelarea grefei

Utilizarea grefelor pe bază de collagen cu hidroxiapatită au demonstrat un avantaj semnificativ față de osul particulat prin consistența acestuia (sub formă de bureți) și atitudinea menajantă față de membrana Schneider. Spre deosebire de xenogrefa particulată, în cazul collagenului utilizarea membranelor din collagen pentru protecția mucoasei sinuzale nu a fost necesară. Pe de altă parte, consistența moale a materialului prezintă riscul pneumatizării sinusului pe parcursul perioadei de integrare. Acest neajuns a fost înlăturat prin prezența implanturilor inserate concomitent cu procedura de *sinus lifting*, care au servit drept suport suplimentar în menținerea înălțimii acesteia. Mai mult decât atât, aspectul radiologic al osului nou-format la finele perioadei de vindecare era similar osului nativ (în cazul collagenului) pe când în cazul xenogrefei+os autolog (os particulat) acesta avea o radioopacitate crescută, ce se diferenția de osul nativ. Cu toate particularitățile enumerate, îndeosebi în grupul de studiu unde atrofia extremă nu permitea stabilizarea implanturilor în osul rezidual, utilizarea materialelor pe

bază de xenogrefă (bovină sau porcină)+os autolog este inevitabilă, atât în spațiul elevat intrasinuzal cât și în cazul adăziilor verticale.

În urma evaluării tehnicilor de reabilitare implanto-protetică, a fost observat faptul că implanturile se pot integra cu succes chiar și în lipsa stabilității acestora, dacă sunt fixate de implanturile ce au stabilitate suficientă. Utilizarea dispozitivelor de fixare în baza mini-plăcilor din titan necesită abilități practice și experiență suplimentară. Totodată, reieșind din numărul de cazuri de eșec la utilizarea miniplăcilor (6 implanturi din 50 evaluate) putem afirma faptul că rata de supraviețuire a implanturilor la finele perioadei de integrare constituie 88%, fapt ce este comparabil cu datele din literatură pentru implanturile inserate în condiții suficiente pentru stabilizarea acestora [49].

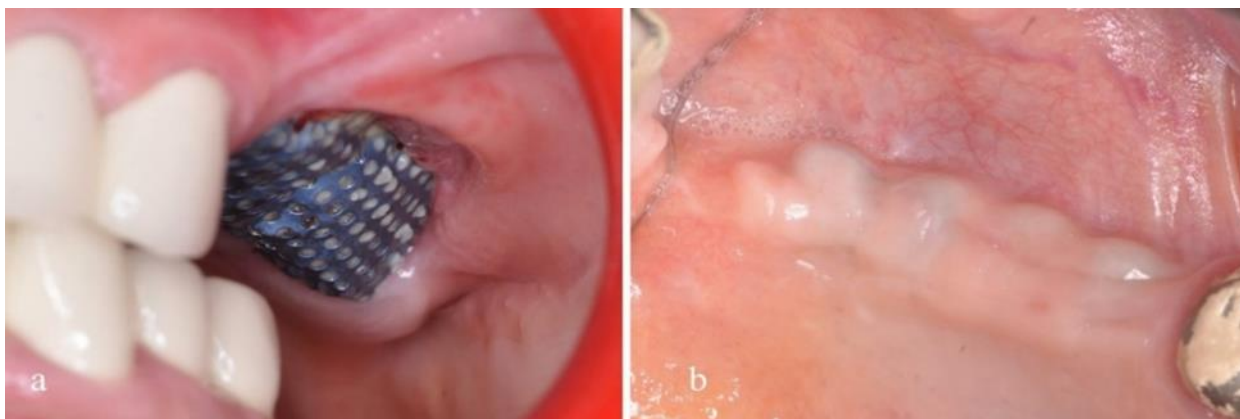

Figura 44. **Expunerea plasei din titan (a) și conturarea formei miniplăcii sub mucoasă (b)**

Un alt aspect ce ține de riscurile în utilizarea unor sisteme speciale precum mini-plăcile și plasele din titan este cel al apariției dehiscentelor. Determinarea eșecului în cazul dat îl prezintă apariția dehiscentei în perioada imediat postoperatorie, până la formarea unui substrat osteoid stabil subiacent (primele 12 săptămâni). În grupul de studiu, dehiscentele au fost observate la adăziile osoase pe verticală cu utilizarea plaselor din titan (figura 44a) și în 2 cazuri cu expunerea minoră a miniplăcii. În cazul în care acestea au apărut către finele perioadei de integrare, expunerea plasei sau a miniplăcii nu a periclitat integrarea implanturilor iar tratamentul a putut fi finalizat. În cazul mini-plăcilor care au fixat implanturile instabile, au fost înregistrate 2 cazuri de acest gen, și a fost observată subțierea mucoasei și conturarea formei mini-plăcilor subiacente (figura 44b). Astfel, este necesar de a ține cont de paramterii calitativi și cantitativi mucozali drept factor ce ar putea influența evoluția țesuturilor moi în perioada de vindecare. Prezența fenotipului gingival gros și al mucoasei fixe cheratinizate este preferabilă pentru aplicarea metodei descrise în grupul de studiu [72,73].

În evaluarea integrării implanturilor și rezultatelor obținute unul din factorii primordiali l-a constituit formarea osului peri-implantar. În majoritatea cazurilor în care a fost utilizat osul pe bază de collagen densitatea acestuia către finele perioadei de vindecare a prezentat un contur

radiologic mai slab comparativ cu osul nativ, acest fapt se datorează maturizării incomplete a țesutului osteoid nou-format precum și lipsei stresului funcțional (figura 45a). Modificările calitative și a procesului de remodelare osoasă a continuat după solicitarea funcțională a implanturilor. Acest fenomen a fost observat pe radiografiile efectuate la diverse termene postprotetic (figura 45b).

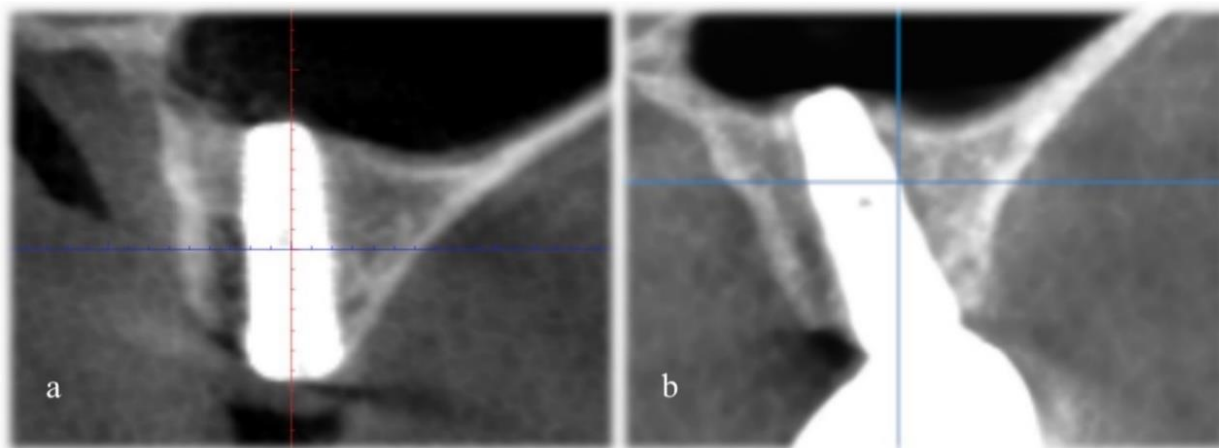


Figura 45. Aspectul țesutului osteoid nou-format la finele perioadei de integrare (a) și la 1 an postprotetic reflectă remodelarea tisulară ca urmare a stresului funcțional

Este de menționat faptul că evoluția osului intra-sinusal nou-format a avut loc în mod similar în ambele loturi de cercetare. Acest fenomen demonstrează lipsa efectelor negative ale tehnicii din grupul de studiu asupra evoluției și formării țesutului osos.

Cele menționate pot fi observate și în urma analizei stabilității implanturilor analizate în ambele loturi de cercetare. După cum a fost reflectat în studiu, stabilitatea secundară a diferentiat semnificativ statistic comparativ cu cea primară. Totodată, ținând cont de faptul că în lotul de studiu oferta osoasă preoperator a fost semnificativ mai mică comparativ cu lotul de control, și stabilitatea secundară în lotul de studiu a fost corespunzător mai mică, deoarece implanturile se aflau într-o cantitate mai mare de os nou-format.

În scopul adaptării funcționale a țesutului nou-format la stresul masticator, un rol important în succesul pe termen lung îi revine tratamentului protetic. În asemenea cazuri este preferabil utilizarea solicitării funcționale treptate, prin construcții protetice provizorii non-ocluzale către construcțiile definitive ceramice, acest fapt va permite remodelarea osoasă corespunzător stresului masticator, fără a provoca suprasolicitarea datorată densității reduse a osului nou-format la finele perioadei de vindecare [72,73].

Reieșind din cele menționate, intervențiile de inserare a implanturilor cu utilizarea dispozitivelor de stabilizare prezintă dificultăți în realizarea acestora, necesită experiență avansată în domeniu, însă datorită avantajelor sale, reduc semnificativ atât numărul intervențiilor chirurgicale cât și termenele de reabilitare a pacienților.

În pofida faptului că, la instalarea implanturilor fiecărei manopere i s-a acordat atenție deosebită, iar pacienții au beneficiat de tratament individualizat, totuși, au fost înregistrate complicații intra- și postoperatorii precum: perforarea membranei sinusului maxilar, dehiscenta plăgii postoperatorii în grupul de studiu; migrarea implantului în sinusul maxilar, eșecul integrării implanturilor asociate cu expunerea plasei din titan și expunerea mini-plăcii din titan.

Prin urmare, termenele postextractionale depind de doi factori principali: gradul de pneumatizare a sinusului maxilar și de atrofia postextractională a crestei alveolare. Un avantaj important al inserării implanturilor cu utilizarea dispozitivelor de stabilizare este reducerea semnificativă a numărului de intervenții chirurgicale și a temenelor de reabilitare a pacienților. Grefarea pe bază de colagen cu hidroxiapatită, este mult mai avantajoasă atât față de utilizarea rumegușului de os sub formă de bureți, cât și de utilizarea xenogrefelor+os autolog, prin faptul că, la utilizarea membranelor din colagen nu este necesară protecția mucoasei sinuzale, iar la finele perioadei de vindecare, aspectul radiologic al osului nou-format are o structură similară osului nativ, iar la utilizarea xenogrefei osul nou-format prezintă o radioopacitate crescută față de structura osului nativ.

Dezavantajul principal al grefei pe bază de colagen ține de proprietățile fizice ale materialului, care fiind moale, crește riscul de pneumatizare a sinusului maxilar, însă procesul de pneumatizare poate fi înlăturat prin inserarea implanturilor concomitent cu procedura de *sinus lifting*. Integrarea cu succes a implanturilor poate avea loc și în lipsa stabilității acestora, prin fixarea lor de implanturile cu stabilitate suficientă, iar utilizarea dispozitivelor de fixare în baza mini-plăcilor din titan, a rezultat într-o rată de supraviețuire a implanturilor la finele perioadei de integrare de 88%.

CONCLUZII GENERALE

1. În urma analizei datelor obținute, a fost observat că pacienții care au avut cele mai mari termene postextractionale au prezentat cea mai mică ofertă de os rezidual subantral (înrolați în lotul de studiu), cu o diferență semnificativ statistic comparativ cu cei din lotul de control, al căror perioade după extracția dinților erau mai mici, iar oferta osoasă mai mare (testul Mann-Whitney $U = 1142,0$, $p < 0,001$). Reieșind din datele studiului, procesul de pneumatizare a sinusului maxilar în perioada postextractională este unul continuu, și poate conduce la pierderea totală a înălțimii crestei alveolare.

2. Tehnicile evaluate în cadrul grupului de studiu permit inserarea implanturilor simultan cu elevarea planșeului sinusului maxilar chiar și în situațiile de os rezidual subantral compromis mai mic de 1-4 mm. În cazul ofertei osoase de 3-4 mm dacă se atinge o forță de inserție a implanturilor (de cel puțin 10-15 Ncm) suficientă pentru menținerea acestora pe parcursul perioadei de vindecare implantarea se efectuează fără sisteme de stabilizare a implantelor.

3. În urma evaluării rezultatelor din lotul de studiu, a fost demonstrat că utilizarea sistemelor de stabilizare a implanturilor prin intermediu mini-plăcilor din titan permite osteointegrarea implanturilor în lipsa stabilității primare a acestora în patul osos rezidual. Dinamica stabilității implantare a demonstrat o evoluție spre valori negative ale periotestometriei semnificativ statistic în grupul de studiu (Wilcoxon $W = 14,0$, $n = 50$, $p < 0,001$) similar dinamicii celor din grupul de control. Totodată, evaluarea stabilității și osului peri-implantar indică necesitatea evitării solicitării funcționale definitive la finele perioadei de integrare și aplicarea tratamentului protetic provizoriu, pentru a permite remodelarea osoasă treptată.

4. Evaluarea tipului de material utilizat a reflectat o distribuție relativ uniformă a tuturor tipurilor de greșă utilizată în ambele loturi. Nu a fost determinată o corelație între evoluția tratamentului și tipul greșei utilizate. Dinamica volumului osos a reflectat o modificare semnificativ statistică prin micșorarea volumului inițial creat după intervenție spre finele perioadei de vindecare (testul Friedman, $Q = 98,04$, $p < 0,001$, la toate etapele de evaluare). Această evoluție a fost similară în ambele loturi, ce indică faptul că procesul de regenerare intrasinusală decurge cu un fenomen de repneumatizare.

RECOMANDĂRI PRACTICE

1. Inițial de planificarea reabilitării implanto-protetice, este obligator de efectuat CBCT-ul și de evaluat starea mucoasei sinusului maxilar, permeabilitatea complexului osteo-meatal, prezența sau lipsa corpurilor străini la nivel de sinus, precum și a proceselor periapicale a dinților restanți care pot provoca reacții la nivelul sinusului maxilar.

2. Pentru micșorarea duratei și costului tratamentului implanto-protetic la persoanele cu edentație în sectoarele posterioare atrofiate ale maxilei se recomandă instalarea implanturilor dentare prin metoda elaborată de elevație a planșeului sinusului maxilar și stabilizarea lor.

3. Este necesar de apreciat individual termenii de inițiere a fazei protetice prin determinarea stabilității biologice a implanturilor dentare (prin intermediul periotestometriei sau analizei frecvenței rezonanței).

4. Ținând cont de faptul că în cazul sinusurilor pneumatice volumul grefei este mare în raport cu osul nativ, la finele perioadei de integrare este recomandată solicitarea protetică treptată, în mod progresiv, pentru a permite țesutului osteoid obținut să se adapteze la condițiile de solicitare funcțională.

5. Deplasarea și migrarea implanturilor în sinusul maxilar este o complicație rară, dar care poate avea consecințe serioase, de aceea este necesară cunoașterea limitelor experienței chirurgicale a fiecărui practician.

6. În cazul utilizării sistemelor speciale de fixare sau stabilizare a implanturilor, este necesar de a ține cont de oferta calitativă și cantitativă a țesuturilor moi, pentru a micșora riscurile dehiscentelor postoperatorii, fapt ce poate compromite rezultatele tratamentului efectuat.

BIBLIOGRAFIE

1. ABDALLA, M.A. Human maxillary sinus development, pneumatization, anatomy, blood supply, innervation and functional theories: An update review. In: *Siriraj Medical Journal*. [online]. 2022, 74(7), pp. 472–479. [citat 03.03.2023]. Disponibil: <https://doi.org/10.33192/Smj.2022.56>.
2. AL-ALMAIE, S., KAVARODI, A.M., ALORF, A., ALZHRANI, S.A. Split-mouth design comparison for lateral and crestal sinus lift techniques with dental implants placements: Short communication. In: *Open Dent J*. [online] 2017, 30(11), pp. 603-608. DOI: 10.2174/1874210601711010603. [citat 11.010.2020]. Disponibil: <https://www.ncbi.nlm.nih.gov/pmc/articles/PMC5738746/pdf/TODENTJ-11-603.pdf>.
3. AL-DAJANI, M. Incidence, risk factors, and complications of schneiderian membrane perforation in sinus lift surgery: A meta-analysis. In: *Implant Dent*. [online]. 2016, 25(3), pp. 409-415. Disponibil: DOI: 10.1097/ID.0000000000000411.
4. ALHUMAIDAN, G., ELTAHIR, M.A., SHAIKH, S.S. Retrospective analysis of maxillary sinus septa - A cone beam computed tomography study. In: *Saudi Dent J*. [online]. 2021, 33(7), pp. 467-473. Disponibil: DOI: 10.1016/j.sdentj.2020.11.001.
5. ALKAABI, S.A., ALSABRI, G.A., NATSIR KALLA, D.S., ALAVI, S.A., NURRAHMA, R., FOROUZANFAR, T., et al. Regenerative graft materials for maxillary sinus elevation in randomized clinical trials: A meta-analysis. In: *Advances in Oral and Maxillofacial Surgery*. 2022, vol. 8, p. 100350. ISSN 2667-1476.
6. AL-NOORI, N.M., MAKAWI, F.A. Techniques and graft materials used in maxillary sinus lift procedure for dental implant placement. In: *European Journal of Dental and Oral Health*. [online]. 2022, 3(4), pp. 6–10. [citat 01.06.2023]. Disponibil: <https://doi.org/10.24018/ejdent.2022.3.4.198>.
7. AL-ZHRANI, M.S., AL-AHMARI, M.M., AL-ZHRANI, A.A., AL-MUTAIRI, K.D., ZAWAWI, K.H. Prevalence and morphological variations of maxillary sinus septa in different age groups: a CBCT analysis. In: *Ann Saudi Med*. [online]. 2020, 40(3), pp. 200-206. [citat 04.05.2021]. Disponibil: DOI: 10.5144/0256-4947.2020.200.
8. ARTZI, Z. *Bone augmentation by anatomical region: Techniques and decision-making*. First Edition. John Wiley & Sons Ltd. Published. 2020, 560 p. ISBN: 978-1-119-42784-1.
9. ATAMNI, F. Complications in oral implantology associated with maxillary sinus lifting. In: *Curierul Medical*. 2013, 56(3), pp. 3-15. ISSN 1875-0666.
10. ATAMNI, F. Implantația dentară în sectoarele posterioare ale maxilei. *Teză de doctor habilitat în științe medicale*. Chișinău, 2017, p. 256.

11. ATAMNI, F., TOPALO, V. Alternative implantation methods to avoid sinus grafting. In: *Medicina stomatologică*. 2013, nr. 3, pp. 29-41. ISSN 1857-1328.
12. ATT, W., BERNHART, J., STRUB, J.R. Fixed rehabilitation of the edentulous maxilla: possibilities and clinical outcome. In: *J Oral Maxillofac Surg*. 2009, 67(11), pp. 60-73. DOI: 10.1016/j.joms.2009.07.007.
13. BECKER, W., DAHLIN, C., LEKHOLM, U., BERGSTROM, C., VAN STEENBERGHE, D., HIGUCHI, K., et al. Five-year evaluation of implants placed at extraction and with dehiscences and fenestration defects augmented with ePTFE membranes: results from a prospective multicenter study. In: *Clin Implant Dent Relat Res*. 1999, 1(1), pp. 27-32. DOI: 10.1111/j.1708-8208.1999.tb00088.x.
14. BINSHABAIB, M., ALHARTHI, SS., ALKRAIDA, R., ALJARED, S., ALSHAMI, A., MANSOUR, S. Incidental findings in maxillary sinus area on cone-beam-computed-tomographic-scans: A retrospective study with emphasis on gender and ethnicity. In: *Saudi Dent J*. 2021, 33(4), pp. 184-187. DOI: 10.1016/j.sdentj.2020.03.002.
15. CATERENIUC, I., BENDELIC, A., ZORINA, Z., BABUCI, A. *Anatomia omului*. Chişinău. Tipografia Nr. 1. 2023, 531 p. ISBN 978-9975-82-332-6.
16. CHAND, A., RONGHE, B., BYAKOD, G., LATHI, A.A., MUGLIKAR, S. Relationship between inferior wall of maxillary sinus and maxillary posterior teeth using cone-beam computed tomography in healthy and chronic periodontitis patients. In: *J Indian Soc Periodontol*. 2017, 21(6), pp. 466-472. DOI: 10.4103/jisp.jisp_126_17.
17. CHELE N. Factorii determinanți ai osteointegrării în implantologie. In: *Medicina stomatologică*. 2015, nr. 3(36), pp. 29-32. ISSN 1857-1328.
18. CHELE, N. Implantarea imediată: Riscuri și beneficii. Studiu preliminar. In: *Medicina stomatologică*. 2014, nr. 3(32), pp. 56-64. ISSN 1857-1328.
19. CHELE, N., **DABIJA, I.**, MOSTOVEI, M., CHELE, D., MOSTOVEI, A. Reabilitarea implanto -protetică în atrofiile severe ale maxilarelor. In: *Medicina stomatologică*. 2020, nr. 3(56), pp. 92-96. ISSN 1857-1328.
20. CHELE, N., ONEA, E., TOPALO, V. Argumentarea morfologică a instalării timpurii a implantelor dentare endoosoase. In: *Medicina stomatologică*. 2012, nr. 2(23), pp. 46-51. ISSN 1857-1328.
21. CHELE, N., TOPALO, V., SÎRBU, D. Instalarea imediată ghidată a implantelor dentare de stadiul doi. In: *Medicina stomatologică*. 2015, nr. 2(35), pp. 33-38. ISSN 1857-1328.
22. CHELE, N., ZĂNOAGĂ, O., MOSTOVEI, A., **DABIJA, I.**, MOTELICA, G., CUCEREA-VÎI, N. Crearea ofertei osoase în zona laterală a maxilarului superior cu inserția

- imediată a implantelor dentare endosoase. In: *Medicina stomatologică*. 2015, nr. 3(36), pp. 32-35. ISSN 1857-1328.
23. CHEON, K.J., YANG, B.E., CHO, S.W., CHUNG, S.M., BYUN, S.H. Lateral window design for maxillary sinus graft based on the implant position. In: *Int J Environ Res Public Health*. [online]. 2020, 17(17), p. 6335. DOI: 10.3390/ijerph17176335. [citată 07.02.2022]. Disponibil: <https://www.ncbi.nlm.nih.gov/pmc/articles/PMC7503740/>
24. CHOUKROUN, J., DISS, A., SIMONPIERI, A., GIRARD, M.O., SCHOEFFLER, C., DOHAN, S.L., et al. Platelet-rich fibrin (PRF): a second-generation platelet concentrate. Part V: histologic evaluations of PRF effects on bone allograft maturation in sinus lift. In: *Oral Surg Oral Med Oral Pathol Oral Radiol Endod*. 2006, 101(3), pp. 299-303. DOI: 10.1016/j.tripleo.2005.07.012.
25. CHOUKROUN, J., DISS, A., SIMONPIERI, A., GIRARD, M.O., SCHOEFFLER, C., DOHAN, S.L., et al. Platelet-rich fibrin (PRF): a second-generation platelet concentrate. Part IV: clinical effects on tissue healing. In: *Oral Surg Oral Med Oral Pathol Oral Radiol Endod*. 2006, 101(3):e56-60. DOI: 10.1016/j.tripleo.2005.07.011.
26. CÖMERT KILIÇ, S., GÜNGÖRMÜŞ, M., PARLAK, S.N. Histologic and histomorphometric assessment of sinus-floor augmentation with beta-tricalcium phosphate alone or in combination with pure-platelet-rich plasma or platelet-rich fibrin: A randomized clinical trial. In: *Clin Implant Dent Relat Res*. 2017, 19(5), pp. 959-967. DOI: 10.1111/cid.12522.
27. CORREIA, F., GOUVEIA, S.A., POZZA, D.H., FELINO, A.C., FARIA-ALMEIDA, R. A randomized clinical trial comparing implants placed in two different biomaterials used for maxillary sinus augmentation. In: *Materials (Basel)*. [online]. 2023, 16(3), p. 1220. DOI: 10.3390/ma16031220. [citată 07.02.2022]. Disponibil: <https://www.mdpi.com/1996-1944/16/3/1220>.
28. **DABIJA, I.** Endo-sinus bone gain in lateral sinus floor elevation with simultaneous implant placement without grafting material. The 7th International Medical Congress for Students and Young Doctors. In: *Abstract Book*. Chisinau, 2018, p. 244. ISBN 978-9975-47-174-9.
29. **DABIJA, I.**, CHELE, N., TOPALO, V., MOSTOVEI, A. et al. Endo-sinus bone gain in case of lateral sinus floor elevation with immediate implant placement without grafting material. In: *Clin. Oral Impl*. 2016, 27 (13), p.230.
30. DOBROVOLSCHI, O. Aspecte de chirurgie menajantă în implantologia orală. *Teză de doctor în științe medicale*. Chișinău, 2010, p. 34-39.
31. DOHAN EHRENFEST, D.M., PINTO, N.R., PEREDA, A., JIMÉNEZ, P., CORSO, M.D., KANG, B.S., et al. The impact of the centrifuge characteristics and centrifugation protocols

- on the cells, growth factors, and fibrin architecture of a leukocyte- and platelet-rich fibrin (L-PRF) clot and membrane. In: *Platelets*. 2018, 29(2), pp. 171-184. DOI: 10.1080/09537104.2017.1293812.
32. FARIAS, I.O.B., BAHIA, R.R.C., BARRETO, M.A., PINTO, F.S., FERNANDES, A.C.S. Lateral window maxillary sinus lift surgery: case report. In: *RGO, Rev Gaúch Odontol*. [online]. 2022, p. 70:e20220031. [accesat 14.04.2023]. Disponibil: <http://dx.doi.org/10.1590/1981-86372022003120210042>.
 33. FERMERGARD, R., ASTRAND, P. Osteotome sinus floor elevation and simultaneous placement of implants—a 1-year retrospective study with Astra Tech Implants. In: *Clin Implant Dent Relat Res*. 2008, vol. 10, p. 62-69.
 34. FERREIRA, P.W., NOGUEIRA, P.J., NOBRE, M.A.A., GUEDES, C.M., SALVADO, F. Impact of mechanical complications on success of dental implant treatments: A case-control study. In: *Eur J Dent*. 2022, 16(1), pp. 179-187. DOI: 10.1055/s-0041-1732802.
 35. GANDHI, Y. Lateral window osteotomy in maxillary sinus augmentation: does a combination of two surgical protocols offer any advantage? A retrospective analysis of clinical outcome. In: *J Maxillofac Oral Surg*. 2021, 20(3), pp. 470-478. DOI: 10.1007/s12663-021-01552-x.
 36. GHEORGHIEV, D., SÎRBU, D., SÎRBU, D., NUCA, D., STRÎȘCA, S., ENI, S. Perimplantită: Explantarea versus regenerarea periimplantară. In: *Medicina stomatologică*. 2021, nr. 3(59), pp. 41-50. ISSN 1857-1328. DOI: 10.53530/1857-1328.21.59.06.
 37. GHEȚIU, A. Influența maladiilor generale asupra rezultatelor reconstrucției crestei alveolare. Review literar. In: *Arta Medica*. 2021, nr. 2(79), pp. 20-25. ISSN 1810-1852. DOI: 10.5281/zenodo.5637009.
 38. GHEȚIU, A., SÎRBU, D., CHELE, N., BRAN, S., JURJIU, V., NOSACI, A. Crearea ofertei osoase a maxilarului superior cu atrofie avansata in reabilitarea implanto-protetica prin grefa osoasa autogena din creasta iliaca. In: *Medicina stomatologică*. 2019, nr. 4(53), pp. 9-18. ISSN 1857-1328.
 39. GHEȚIU, A., SÎRBU, D., JURJIU, V. Evaluarea defectelor osoase ale crestei alveolare la maxilarul superior. In: *MJHS*. 2020, 25(4), pp. 35-50. ISSN 2345-1467.
 40. GRASSO, G., MUMMOLO, S., BERNARDI, S., PIETROPAOLI, D., D'AMBROSIO, G., IEZZI, G., et al. Histological and histomorphometric evaluation of new bone formation after maxillary sinus augmentation with two different osteoconductive materials: a randomized, parallel, double-blind clinical trial. In: *Materials (Basel)*. 2020, 13(23), p. 5520. DOI: 10.3390/ma13235520.

41. GROBECKER-KARL, T., PALARIE, V., SCHNEIDER, S., KARL, M. Does intraoperative bone density testing correlate with parameters of primary implant stability? A pilot study in minipigs. In: *Clin Exp Dent Res*. 2019, 5(6), pp. 594-600. DOI: 10.1002/cre2.224.
42. HAMAD, S.A., NAIF, J.S., ABDULLAH, M.A. Effect of diode laser on healing of tooth extraction socket: an experimental study in rabbits. In: *J Maxillofac Oral Surg*. 2016, 15(3), pp. 308-314. doi: 10.1007/s12663-015-0842-x.
43. HANIF, A., QURESHI, S., SHEIKH, Z., RASHID, H. Complications in implant dentistry. In: *Eur J Dent*. 2017, 11(1), pp. 135-140. DOI: 10.4103/ejd.ejd_340_16.
44. HEGDE, R., PRASAD, K., SHROFF, K.K. Maxillary sinus augmentation using sinus membrane elevation without grafts - A systematic review. In: *J Indian Prosthodont Soc*. 2016, 16(4), pp. 317-322. DOI: 10.4103/0972-4052.191289.
45. IFRIM, M., ANDRIEȘ, V., BRATU, D. *Anatomia omului*. Chișinău. Tipografia Centrală. 2004, 206 p. ISBN 9975-78-327-9.
46. INSUA, A., MONJE, A., CHAN, H.L., ZIMMO, N., SHAIKH, L., WANG, H.L. Accuracy of Schneiderian membrane thickness: A cone-beam computed tomography analysis with histological validation. In: *Clin. Oral Impl. Res.* 00, 2016, 1–8. DOI: 10.1111/clr.12856.
47. IRINAKIS, T., DABULEANU, V., ALDAHLAWI, S. Complications during maxillary sinus augmentation associated with interfering septa: a new classification of septa. In: *Open Dent J*. 2017, nr. 11, pp. 140-150. DOI: 10.2174/1874210601711010140.
48. IWANAGA, J., WILSON, C., LACHKAR, S., TOMASZEWSKI, K.A., WALOCHA, J.A., TUBBS, R.S. Clinical anatomy of the maxillary sinus: application to sinus floor augmentation. In: *Anat Cell Biol*. 2019, 52(1), pp. 17-24. DOI: 10.5115/acb.2019.52.1.17.
49. JAMCOSKI, V.H., FAOT, F., MARCELLO-MACHADO, R.M., MOREIRA MELO, A.C., GASPARINI KIATAKE FONTÃO, F.N. 15-year retrospective study on the success rate of maxillary sinus augmentation and implants: influence of bone substitute type, presurgical bone height, and membrane perforation during sinus lift. In: *BioMed Research International*. [online]. 2023, vol. 2023, Article ID 9144661, 13 p. [accesat 03.01.2024]. Disponibil: <https://doi.org/10.1155/2023/9144661>.
50. JAVED, F., AHMED, H.B., CRESPI, R., ROMANOS, G,E. Role of primary stability for successful osseointegration of dental implants: Factors of influence and evaluation. In: *Interv Med Appl Sci*. 2013, 5(4), pp. 162-167. DOI: 10.1556/IMAS.5.2013.4.3.
51. JOHANSSON, L.A., ISAKSSON, S., ADOLFSSON, E., LINDH, C., SENNERBY, L. Bone regeneration using a hollow hydroxyapatite space - maintaining device for maxillary sinus floor augmentation - A clinical pilot study. In: *Clin Implant Dent Relat Res*. 2012, vol. 23, p. 28-34.

52. KALYVAS, D., KAPSALAS, A., PAIKOU, S., TSIKLAKIS, K. Thickness of the Schneiderian membrane and its correlation with anatomical structures and demographic parameters using CBCT tomography: a retrospective study. *Int J Implant Dent.* 2018, 4(1):32. DOI: 10.1186/s40729-018-0143-5.
53. KANG, Y.H., KIM, H.M., BYUN, J.H., KIM, U.K., SUNG, I.Y., CHO, Y.C., et al. Stability of simultaneously placed dental implants with autologous bone grafts harvested from the iliac crest or intraoral jaw bone. In: *BMC Oral Health.* 2015, 30(15):172. DOI: 10.1186/s12903-015-0156-x.
54. KAWAKAMI, S., BOTTICELLI, D., NAKAJIMA, Y., SAKUMA, S., BABA, S. Anatomical analyses for maxillary sinus floor augmentation with a lateral approach: A cone beam computed tomography study. In: *Ann Anat.* 2019, vol. 226, pp. 29-34. DOI: 10.1016/j.aanat.2019.07.003.
55. KIM, S.H., KIM, K.H., SEO, B.M., KOO, K.T., KIM, T.I., SEOL, Y.J., et al. Alveolar bone regeneration by transplantation of periodontal ligament stem cells and bone marrow stem cells in a canine peri-implant defect model: a pilot study. In: *J Periodontol.* 2009, 80(11):1815-23. DOI: 10.1902/jop.2009.090249.
56. KOCAK, N., ALPOZ, E., BOYACIOGLU, H. Morphological assessment of maxillary sinus septa variations with cone-beam computed tomography in a turkish population. In: *Eur J Dent.* 2019, 13, pp. 42-46. DOI: 10.1055/s-0039-1688541.
57. KUZNIAK, N.B., FEDONIUK, L.Y., PRYSHLYAK, A.M., SKYBA, O.I., YAREMA, O.M., DOVGALYUK, et al. Morphogenesis of maxillary sinuses in infants, during early and first childhood. In: *Wiad Lek.* 2020, 73(2), pp. 254-258.
58. LIAW, K., DELFINI, R.H., ABRAHAMS, J.J. Dental implant complications. In: *Semin Ultrasound CT MR.* 2015, 36(5), pp. 427-433. DOI: 10.1053/j.sult.2015.09.007.
59. LIN, Y.H., YANG, Y.C., WEN, S.C., WANG, H.L. The influence of sinus membrane thickness upon membrane perforation during lateral window sinus augmentation. In: *Clin. Oral Impl. Res.* 2015; 00:1–6.
60. LIN, Z.Z., XU, D.Q., WANG, Y., GAO, X., CAI, Q., DING, X. Factors impacting new bone formation in transcresal sinus floor elevation followed by implant placement: a cross-sectional study. In: *BMC Oral Health.* 2022, 22(1):319. DOI: 10.1186/s12903-022-02352-6.
61. LOMBARDI, T., LAMAZZA, L., BERNARDELLO, F., ZIĘTEK, G., STACCHI, C., TROIANO, G. Clinical and radiographic outcomes following transcresal maxillary sinus floor elevation with injectable xenogenous bone substitute in gel form: a prospective multicenter study. In: *Int J Implant Dent.* 2022 Jul 22;8(1):32. DOI: 10.1186/s40729-022-00431-5.

62. LYU, M., XU, D., ZHANG, X., YUAN, Q. Maxillary sinus floor augmentation: a review of current evidence on anatomical factors and a decision tree. In: *Int J Oral Sci.* 2023, 15(1), p. 41. DOI: 10.1038/s41368-023-00248-x.
63. MAESTRE-FERRIN, L., CARRILLO-GARCIA, C., GALAN-GIL, S., PENARROCHA-DIAGO, M., PENARROCHA-DIAGO, M. Prevalence, location, and size of maxillary sinus septa: panoramic radiograph versus computed tomography scan. In: *J Oral Maxillofac Surg.* 2011, 69(2):507–11.
64. MANEV, G.S., POPOVA, C. Sinus floor augmentation with bone block grafting and simultaneous implant placement. In: *Journal of IMAB - Annual Proceeding (Scientific Papers).* 2013, vol. 19, issue 4, p. 348-354.
65. MENCHINI-FABRIS, G.B., TOTI, P., CRESPI, G., COVANI, U., CRESPI, R. Distal displacement of maxillary sinus anterior wall versus conventional sinus lift with lateral access: A 3-year retrospective computerized tomography study. In: *Int J Environ Res Public Health.* 2020, 17(19):7199. DOI: 10.3390/ijerph17197199.
66. MINETTI, E., PALERMO, A., CONTESSI, M., GAMBARDELLA, U., SCHMITZ, J.H., GIACOMETTI, E., et al. Autologous tooth graft for maxillary sinus augmentation: A multicenter clinical study. In: *Int J Growth Factors Stem Cells Dent.* 2019, (2), pp. 45- 51. DOI: 10.4103/GFSC.GFSC_13_19.
67. MIRDADE, A., ALAQEELY, R., AJLAN, S., ALDOSIMANI, M. A., ASHRI, N. Incidence of maxillary sinus septa in the saudi population. In: *BMC Med Imaging.* 2023, 23(1):23. DOI: 10.1186/s12880-023-00980-0.
68. MISCH, C.E., JUDY, K.W. Classification of partially edentulous arches for implant dentistry. In: *Int J Oral Implantol.* 1987; 4(2), pp. 7-13.
69. MISCH, C.E., PEREL, M.L., WANG, H.L., SAMMARTINO, G., GALINDO-MORENO, P., TRISI, P., et al. Implant success, survival, and failure: the International Congress of Oral Implantologists (ICOI) Pisa Consensus Conference. In: *Implant Dent.* 2008, 17(1), pp. 5-15. DOI: 10.1097/ID.0b013e3181676059.
70. MISCH, C.E. *Contemporary implant dentistry.* 3-rd edition. Publisher Mosby, 2007. 1102 p. ISBN-13 978-0323043731.
71. MOLINA, A., SANZ-SÁNCHEZ, I., SANZ-MARTÍN, I., ORTIZ-VIGÓN, A., SANZ, M. Complications in sinus lifting procedures: Classification and management. In: *Periodontol* 2000. 2022, 88(1), pp. 103-115. DOI: 10.1111/prd.12414.
72. MOSTOVEI, A. Evaluarea integrării implantelor dentare endosoase de stadiul doi instalate într-o ședință prin chirurgia fără lambou. *Teză de doctor în științe medicale.* Chișinău, 2014.

73. MOSTOVEI, A. Instalarea implanturilor dentare într-un timp chirurgical cu elevarea planșeului sinusului maxilar prin acces lateral. In: *Medicina stomatologică*. 2019, nr. 4(53), pp. 53-61. ISSN 1857-1328.
74. NAFFIZUDDIN, M., KRISHNA, B., LOKANATHAN BALAJI, D., RAM SUNIL, C.H., SUJANA, V., MADHU KIRAN NAIK, K. Maxillary Alveolar Bone Dimensional Changes of Post -Extraction Sockets in Humans. In: *J Ora Med*. 2021, Vol.5 No. 4:126.
75. NAUTIYAL, A., NARAYANAN, A., MITRA, D., HONNEGOWDA, T.M., SIVAKUMAR. Computed tomographic study of remarkable anatomic variations in paranasal sinus region and their clinical importance - A retrospective study. In: *Ann Maxillofac Surg*. 2020, 10(2):422-428. DOI: 10.4103/ams.ams_192_19.
76. NICKENIG, H.J., WICHMANN, M., ZÖLLER, J.E., EITNER, S. 3-D based minimally invasive one-stage lateral sinus elevation - a prospective randomized clinical pilot study with blinded assessment of postoperative visible facial soft tissue volume changes. In: *J Craniomaxillofac Surg*. 2014, 42(6), pp. 890-895. DOI: 10.1016/j.jcms.2014.01.006.
77. NICULESCU, V., IFRIM, M., ANDRIEȘ, V., NICULESCU, M. *Anatomia capului și gâtului*. Chișinău: Î.S. F.E.–P. Tipogr. Centrală. 2007, 616 p. ISBN 9975-78-327-9.
78. NKENKE, E., EITNER, S., RADESPIEL-TRÖGER, M., VAIRAKTARIS, E., NEUKAM, F.W., FENNER, M. Patient-centred outcomes comparing transmucosal implant placement with an open approach in the maxilla: a prospective, non-randomized pilot study. In: *Clin Oral Implants Res*. 2007, vol.18, no.2, pp. 197-203.
79. NOSACI, A., SÎRBU, D., CHELE, N., GHEȚIU, A., JURJIU, V. Reconstrucția verticală a crestei alveolare cu grefă de interpoziție. Caz clinic. In: *Medicina stomatologică*. 2019, nr. 4(53), pp. 25-31. ISSN 1857-1328.
80. OMURA, K., NOMURA, K., AOKI, S., OTORI, N., TANAKA, Y. Direct approach to the anterior and lateral part of the maxillary sinus with an endoscope. In: *Auris Nasus Larynx*. 2019, 46(6), pp. 871-875. DOI: 10.1016/j.anl.2019.03.006.
81. ON, S.W., CHO, S.W., YANG, B.E. A review of rare complications of maxillary sinus floor augmentation. In: *J Korean Assoc Oral Maxillofac Surg*. 2019, 45(6):351-356. DOI: 10.5125/jkaoms.2019.45.6.351.
82. ONIȘOR-GLIGOR, F., JUNCAR, M., BĂCIUȚ, G., BRAN, S., JUNCAR, R.I., DUMITRAȘCU, D.I., et al. Subantral Augmentation with a 1/1 Alloplastic and Autologous Material Mixture. Histological Characteristics and Dimensional Stability of the Newly Formed Bone. In: *Clujul Med*. 2015, 88(1), pp. 69-72. DOI: 10.15386/cjmed-400.
83. PABST, A., ASRAN, A., LÜERS, S., LAUB, M., HOLFELD, C., PALARIE, V., THIEM, D.G.E., et al. Osseointegration of a new, ultrahydrophilic and nanostructured dental implant

- surface: a comparative in vivo study. In: *Biomedicines*. 2022, 10(5):943. DOI: 10.3390/biomedicines10050943.
84. PAGNI, G., PELLEGRINI, G., GIANNOBILE, W.V., RASPERINI, G. Postextraction alveolar ridge preservation: biological basis and treatments. In: *INT J DENT*. 2012, p. 2012:151030. DOI: 10.1155/2012/151030.
 85. PANDIT, A., CHOPRA, S. Maxillary sinus floor elevation: review of anatomy and lateral sinus lift technique. In: *Journal of Dental and Medical Sciences (IOSR-JDMS)*, 2016, 15 (1), pp. 29-33. p-ISSN: 2279-0861. e-ISSN: 2279-0853. DOI: 10.9790/0853-15142933.
 86. PAVLICOVA, G., FOLTAN, R. ET AL. Piezosurgery in oral and maxillofacial surgery. In: *International Journal of Oral and Maxillofacial Surgery*. 2011, vol. 40, p. 451-457.
 87. PEÑARROCHA-DIAGO, M., PEÑARROCHA-DIAGO, M.A., ZARAGOZÍ-ALONSO, R., SOTO-PEÑALOZA, D. Consensus statements and clinical recommendations on treatment indications, surgical procedures, prosthetic protocols and complications following All-On-4 standard treatment. 9th Mozo-Grau Ticare Conference in Quintanilla, Spain. In: *J Clin Exp Dent*. 2017, 9(5):e712-5.
 88. PERELLI, M., ABUNDO, R., CORRENTE, G., SACCONI, C., ARDUINO, P.G. Sinus floor elevation with modified crestal approach and single loaded short implants: a case report with 4 years of follow-up. In: *Case Rep Dent*. 2017; 2017:7829179. DOI: 10.1155/2017/7829179.
 89. PJETURSSON, B.E., TAN, W.C., ZWAHLEN, M., LANG, N.P. A systematic review of the success of sinus floor elevation and survival of implants inserted in combination with sinus floor elevation. In: *J Clin Periodontol*. 2008, 35(8 Suppl), pp. 216-240. DOI: 10.1111/j.1600-051X.2008.01272.x. PMID: 18724852.
 90. RAINA, A., GULEDGUD, M.V., PATIL, K. Infraorbital ethmoid (Haller's) cells: a panoramic radiographic study. In: *Dentomaxillofac Radiol*. 2012, 41(4), pp. 305-308. DOI: 10.1259/dmfr/22999207.
 91. RAWAT, A., THUKRAL, H., JOSE, A. Indirect sinus floor elevation technique with simultaneous implant placement without using bone grafts. In: *Ann Maxillofac Surg*. 2019, 9(1), pp. 96-102. DOI: 10.4103/ams.ams_11_19.
 92. RAZAVI, R., ZENA, R.B., KHAN, Z., GOULD, A.R. Anatomic site evaluation of edentulous maxillae for dental implant placement. In: *J Prosthodont*. 1995, 4(2), pp. 90-94. DOI: 10.1111/j.1532-849x.1995.tb00322x.
 93. ROBIONY, M., TENANI, G., SBUELZ, M., CASADEI, M. A simple method for repairing membrane sinus perforation. In: *Open Journal of Stomatology*. 2012, no. 2, pp. 348-351. DOI: [10.4236/ojst.2012.24059](https://doi.org/10.4236/ojst.2012.24059).

94. ROSANO, G., TASCHIERI, S., GAUDY, J.F., DEL FABBRO, M. Maxillary sinus vascularization: a cadaveric study. In: *J Craniofac Surg*. 2009, 20(3), pp. 940-943. DOI: 10.1097/SCS.0b013e3181a2d77f.
95. ROSANO, G., TASCHIERI, S., GAUDY, J.F., WEINSTEIN, T., DEL FABBRO, M. Maxillary sinus vascular anatomy and its relation to sinus lift surgery. In: *Clin Oral Implants Res*. 2011, 22(7), pp. 711-715. DOI: 10.1111/j.1600-0501.2010.02045x.
96. RYSZ, M., BAKOŃ, L. Maxillary sinus anatomy variation and nasal cavity width: structural computed tomography imaging. In: *Folia Morphol (Warsz)*. 2009, 68(4), pp. 260-264.
97. SAPIN, M. *Anatomia omului*. Vol. 1, 1990. Moscova. Medicina. 272 p.
98. SGARAMELLA, N., TARTARO, G., D'AMATO, S., SANTAGATA, M., COLELLA, G. Displacement of dental implants into the maxillary sinus: a retrospective study of twenty-one patients. In: *Clin Implant Dent Relat Res*. 2016, 18(1), pp. 62-72. DOI: 10.1111/cid.12244.
99. SHAHIDI, S., ZAMIRI, B., MOMENI DANAEI, S., SALEHI, S., HAMEDAN, I S. Evaluation of anatomic variations in maxillary sinus with the aid of cone beam computed tomography (cbct) in a population in south of iran. In: *J Dent (Shiraz)*. 2016, 17(1), pp. 7-15.
100. SÎRBU, D., TOPALO, V., STRÎȘCA, S., VOLOC, C., POPOVICI, V. Elongarea osoasă dirijată în pregătirea preimplantară. In: *Medicina stomatologică*. 2019, nr. 4(53), pp. 62-77. ISSN 1857-1328.
101. SÎRBU, D., ENI, S., STRÎȘCA, S., TOPALO, V. Implanturile zigomatice în reabilitarea pacienților edentați cu atrofie severă a maxilarului superior. In: *Arta Medica*. 2020, nr. 2(75), pp. 4-13. ISSN 1810-1852. DOI: 10.5281/zenodo.3979631.
102. SÎRBU, D., MIGHIC, A., GHEȚIU, A., STRÎȘCA, S., SOBEȚCHI, A., VOLOC, C., et al. Aspecte chirurgicale ale reabilitării implant-protetice utilizand implantele cu design-ul spirelor knifethread®, nanostructurate, cu calciu incorporat pe suprafață. In: *Medicina stomatologică*. 2018, nr. 1(46), pp. 32-44. ISSN 1857-1328.
103. SÎRBU, D., MOSTOVEI, M., STRÎȘCA, S., POPOVICI, V., MIGHIC, A., MIGHIC, V. Particularitățile planificării și tratamentului protetic în reabilitarea pacienților edentați cu inserarea angulată a implantelor. In: *Medicina stomatologică*. 2017, nr. 3(44), pp. 54-60. ISSN 1857-1328.
104. SÎRBU, D., SUHARSCHI, I., STRÎȘCA, S., MIGHIC, A., GHEȚIU, A., MOSTOVEI, M. Perspectivele contemporane ale utilizării CBCT-ului în patologia oro-maxilo-facială. In: *Medicina stomatologică*. 2017, nr. 3(44), pp. 16-24. ISSN 1857-1328.
105. SÎRBU, D., TOPALO, V., CHELE, N., SUHARSCHI, I., FANEA, A., MIGHIC, A., et al. Profilaxia și tratamentul chirurgical al complicațiilor reabilitării implanto-protetice. In: *Medicina stomatologică*. 2017, nr. 3(44), pp. 47-53. ISSN 1857-1328.

- 106.SÎRBU, D., TOPALO, V., CHELE, N., SUHARSCHI, I., MIGHIC, A., GHEȚIU, A., et al. Regenerarea osoasă în reabilitarea implanto-protetică a pacienților cu defecte ale oaselor maxilare. In: *Medicina stomatologică*. 2016, nr. 1-2(38-39), pp. 33-42. ISSN 1857-1328.
- 107.SÎRBU, D., TOPALO, V., RUSNAC, C., STRÎȘCA, S., SUHARSCHI, I., MIGHIC, A., et al. A-PRF o nouă direcție a regenerării tisulare în chirurgia dento-alveolară. In: *Medicina stomatologică*. 2016, nr. 1-2(38-39), pp. 16-23. ISSN 1857-1328.
- 108.SONTHEIMER, M. One - stage sinus lifting using implant stabilizers - A report on everyday practice. In: *Dent Implantology*. 2000, vol. 4, p. 294-303.
- 109.SOUZA, A.D., RAJAGOPAL, K.V., ANKOLEKAR, V.H., SOUZA, A.D., KOTIAN, S.R. Anatomy of maxillary sinus and its ostium: A radiological study using computed tomography. In: *CHRISMED J Health Res* 2016, 3, pp. 37-40.
- 110.SPINATO, S., BERNARDELLO, F., GALINDO-MORENO, P., ZAFFE, D. Maxillary sinus augmentation by crestal access: a retrospective study on cavity size and outcome correlation. In: *Clin Oral Implants Res*. 2015, 26(12), pp. 1375-1382. DOI: 10.1111/clr.12477.
- 111.STACCHI, C., BERNARDELLO, F., SPINATO, S., MURA, R., PERELLI, M., LOMBARDI, et al. Intraoperative complications and early implant failure after transcrestal sinus floor elevation with residual bone height ≤ 5 mm: A retrospective multicenter study. In: *Clin Oral Implants Res*. 2022, 33(8), pp. 783-791. DOI: 10.1111/clr.13959.
- 112.STAEDT, H., DAU, M., SCHIEGNITZ, E., THIEM, D.G.E., TAGADIUC, O., PALARIE, V., et al. A collagen membrane influences bone turnover marker in vivo after bone augmentation with xenogenic bone. In: *Head Face Med*. 2020, 16(1):35. DOI: 10.1186/s13005-020-00249-9.
- 113.STAEDT, H., PALARIE, V., STAEDT, A., WOLF, J.M., LEHMANN, K.M., OTTL, P., et al. Primary stability of cylindrical and conical dental implants in relation to insertion torque - a comparative ex vivo evaluation. In: *Implant Dent*. 2017, 26(2), pp. 250-255. DOI: 10.1097/ID.0000000000000531.
- 114.ȘTEFANEȚ, M. *Anatomia omului*. Vol II. ed. 2. Chișinău. Centrul Editorial-Poligrafic Medicina; 2013, 432 p. ISBN 978-9975-915-18-2.
- 115.ȘTEFANEȚ, M. *Anatomia omului*. Vol III. ed. 2. Chișinău. Tipografia Sirius SRL. 2010, 520 p. ISBN 978-9975-9912-9-2.
- 116.ȘTEFANEȚ, M. *Anatomia omului*. Vol. 1. Chișinău: CEP Medicina. 2007, 372 p. ISBN 978-9975-915-19-9.
- 117.STERN, A., GREEN, J. Sinus lift procedures: an overview of current techniques. In: *Dent Clin North Am*. 2012, 56(1), pp. 219-233. DOI: 10.1016/j.cden.2011.09.003.

- 118.SUMAN, S., TOPOR, B., NACU, V., TURCHIN, R., GUZUN, G. *Anatomie clinică și chirurgie operatorie a capului și gâtului*. Chișinău: CEP Medicina, Tipogr. Print-Caro. 2018, 415 p. ISBN 978-9975-82-097-4.
- 119.TASCHIERI, S., OFER, M., CORBELLA, S., TESTORI, T., DELLAVIA, C., NEMCOVSKY, C., et al. The influence of residual alveolar bone height on graft composition after maxillary sinus augmentation using two different xenografts: a histomorphometric comparative study. In: *Materials (Basel)*. 2020, 13(22):5093. DOI: 10.3390/ma13225093.
- 120.TATUM, H. Jr. Maxillary and sinus implant reconstructions. In: *Dent Clin North Am*. 1986, 30(2), pp. 207-229.
- 121.TEJEDA, N.H., BUENDIA, M.C.L. Maxillary sinus elevation and simultaneous implant placement using PRGF (plasma rich in growth factors), hydroxyapatite and allogenic graft. Seven year case report. In: *Revista Odontologica Mexicana*. 2013, vol. 17, no. 3, p.173-178.
- 122.TESTORI, T. Maxillary sinus surgery: Anatomy and advanced diagnostic imaging. In: *J Implant and Reconstructive Dent*. 2011; 2:6-14.
- 123.TOLEDANO, M., FERNÁNDEZ-ROMERO, E., VALLECILLO, C., TOLEDANO, R., OSORIO, MT., VALLECILLO-RIVAS, M. Short versus standard implants at sinus augmented sites: a systematic review and meta-analysis. In: *Clin Oral Investig*. 2022, 26(11):6681-6698. DOI: 10.1007/s00784-022-04628-1.
- 124.TOLSTUNOV, L. Implant zones of the jaws: implant location and related success rate. In: *J Oral Implantol*. 2007, 33(4), pp. 211-220. DOI: 10.1563/1548-1336(2007)33 [211:IZOTJI] 2.0.CO;2.
- 125.TOPALO, V., ATAMNI, F., CHELE, N., SÎRBU, D., MOSTOVEI, A., ZĂNOAGĂ, O. Evaluarea la distanță de 3 ani a osului periimplantar la instalarea implantelor dentare prin metodă miniinvazivă de elevație transcresală a planșeului sinusului maxilar/Peri-implant bone evaluation 3 years after implant placement by minimally invasive method of transcresal maxillary sinus floor elevation. In: *Revista de Științe ale Sănătății din Moldova*. 2016, nr. 4(10), pp. 17-39. ISSN 2345-1467.
- 126.TOPALO, V., MOSTOVEI, A., CHELE, N., SÎRBU, D., SUHARSCHI, I., ATAMNI, F., et al. Metodă de evaluare a remanierilor osoase periimplantare. In: *Medicina stomatologică*. 2015, nr. 1(34), pp. 43-46. ISSN 1857-1328.
- 127.TOPALO, V., SÎRBU, D., FAHIM, A. Elevația planșeului sinusului maxilar prin abord transalveolar fără crearea lambourilor mucoperiostale și fără utilizarea materialelor de augmentare. In: *Medicina stomatologică*. 2009, nr. 1(10), pp. 36-40. ISSN 1857-1328.

- 128.TROEDHAN, A., KURREK, A., WAINWRIGHT, M. et al. The transcresal hydrodynamic ultrasonic cavitation sinuslift: Results of 2-year prospective multicentre study on 404 patients, 446 sinuslift sites and 637 inserted implants. In: *Journal of Stomatology*. 2013, vol. 3, p. 471-485.
- 129.VAIDYA, S., KHALIKAR, A., DANGE, S.P., DESAI, R. Complications and their management in implantology. In: *Int J Prosthodont Restor Dent* 2012, 2(4), pp. 150-155.
- 130.VALENTINI, G., DOLCI, M., D'AGOSTINO, S. Dental implants and biological coating: the evolution of osseointegration. In: *ORAL and Implantology*. 2022, 15, pp. 53-60.
- 131.VALENTINI, P., ARTZI, Z. Sinus augmentation procedure via the lateral window technique-Reducing invasiveness and preventing complications: A narrative review. In: *Periodontol 2000*. 2022. DOI: 10.1111/prd.12443.
- 132.VELTRI, M., GONZÁLEZ-MARTÍN, O., BELSER, U.C. Influence of simulated bone-implant contact and implant diameter on secondary stability: a resonance frequency in vitro study. In: *Clin Oral Implants Res*. 2014, 25(8), pp. 899-904.
- 133.WALTER, M.S., FRANK, M.J., SUNDING, M.F., GÓMEZ-FLORIT, M., MONJO, M., BUCKO, M.M., et al. Increased reactivity and in vitro cell response of titanium based implant surfaces after anodic oxidation. In: *J Mater Sci Mater Med*. 2013, 24(12):2761-73. DOI: 10.1007/s10856-013-5020-4.
- 134.WALTER, N., STICH, T., DOCHEVA, D., ALT, V, RUPP, M. Evolution of implants and advancements for osseointegration: A narrative review. In: *Injury*. 2022, 53 (Suppl 3:S69-S73). DOI: 10.1016/j.injury.2022.05.057.
- 135.WANG, Q., CHENG, M., HE, G., ZHANG, X. Surface modification of porous titanium with microarc oxidation and its effects on osteogenesis activity in vitro. In: *Journal of Nanomaterials*. [online]. 2015, vol. 2015, Article ID 408634, 10 p. [citat 07.02.2021]. Disponibil: <https://doi.org/10.1155/2015/408634>.
- 136.WEBER, H., MORTON, D., GALLUCCI, G. et al. Consensus statements and recommended clinical procedures regarding loading protocols. In: *Int J Oral Maxillofacial Implants*. 2009, vol.24 (suppl), p.180-183.
- 137.WHYTE, A., BOEDDINGHAUS, R. The maxillary sinus: physiology, development and imaging anatomy. In: *Dentomaxillofac Radiol*. 2019, 48(8):20190205. DOI: 10.1259/dmfr.20190205.
- 138.XIE, Y., LI, S., ZHANG, T., WANG, C., CAI, X. Titanium mesh for bone augmentation in oral implantology: current application and progress. In: *Int J Oral Sci*. [online]. 2020, 12(1):37. [accesat 15.10.2022]. Disponibil: DOI: 10.1038/s41368-020-00107-z.

139. YAMADA, M., UENO, T., MINAMIKAWA, H., IKEDA, T., NAKAGAWA, K., OGAWA, T. Early-stage osseointegration capability of a submicrofeatured titanium surface created by microroughening and anodic oxidation. In: *Clin Oral Implants Res.* 2013, 24(9), pp. 991-1001. DOI: 10.1111/j.1600-0501.2012.02507.x.
140. YAMAGAMI, A., NAGAOKA, N., YOSHIHARA, K., NAKAMURA, M., SHIRAI, H., MATSUMOTO, T., et al. Ultra-structural evaluation of an anodic oxidated titanium dental implant. In: *Dent Mater J.* 2014, 33(6), pp. 828-834. DOI: 10.4012/dmj.2014-121.
141. YAMANO, S., AL-SOWYGH, Z.H., GALLUCCI, G.O., WADA, K., WEBER, H.P., SUKOTJO, C. Early peri-implant tissue reactions on different titanium surface topographies. In: *Clin. Oral Impl. Res.* 2011, 22(8), pp. 815–819. DOI: 10.1111/j.1600-0501.2010.02059.x.
142. YILDIZ, H., SEN, E., DALCIK, H., MESELI, S.E. Evaluation of cell morphology and adhesion capacity of human gingival fibroblasts on titanium discs with different roughened surfaces: an in vitro scanning electron microscope analysis and cell culture study. In *Folia Morphol.* [online]. 2023, 82(1), pp. 63-71. DOI: 10.5603/FM.a2022.0072. [citat 11.10.2023]. Disponibil: https://journals.viamedica.pl/fovia_morphologica/article/view/90915.
143. YOO, S.Y., KIM, H.J., KIM, S.K., HEO, S.J., KOAK, J.Y., PARK, J.M. Quality of life in patients in South Korea requiring special care after fixed implants: a retrospective analysis. In: *BMC Oral Health.* [online]. 2023, 23(1):1002. DOI: 10.1186/s12903-023-03753-x. [citat 09.01.2024]. Disponibil: <https://bmcoralhealth.biomedcentral.com/articles/10.1186/s12903-023-03753-x>.
144. YSANDER, M., BRANEMARK, R., OLMARKER, K., MYERS, R.R. Intramedullary osseointegration: development of a rodent model and study of histology and neuropeptide changes around titanium implants. In: *J Rehabil Res Dev.* 2001, 38(2), pp. 183-190.
145. ZHANG, X., ZHANG, Y., WANG, J., WAN, Q., LI, L. A combined lateral-crestal approach of sinus floor elevation: three case reports. In: *J Oral Implantol.* 2021, 47(2):145-153. doi: 10.1563/aaid-joi-D-20-00061.
146. ZHAO, S.F., JIANG, Q.H., PEEL, S., WANG, X.X., HE, F.M. Effects of magnesium-substituted nanohydroxyapatite coating on implant osseointegration. In: *Clin Oral Implants Res.* 2013, 24 (Suppl A100), pp. 34-41. DOI: 10.1111/j.1600-0501.2011.02362.x.
147. СИНЕЛЬНИКОВ, Р.Д., СИНЕЛЬНИКОВ, Я.Р., СИНЕЛЬНИКОВ, А.Я. *Атлас анатомии человека.* Том 3. Учение о сосудах и лимфоидных органах. Москва. Новая волна; 2019.
148. СИНЕЛЬНИКОВ, Р.Д., СИНЕЛЬНИКОВ, Я.Р., СИНЕЛЬНИКОВ, А.Я. *Атлас анатомии человека.* Том 4. Неврология, эстеziология. Москва: Новая волна, 2010. 312 с. ISBN 978-5-7864-0202-6.

ANEXE

Anexa 1. Brevet de invenție



REPUBLICA MOLDOVA

Agencia de Stat pentru
Proprietatea Intelectuală

BREVET
DE INVENȚIE
DE SCURTĂ DURATĂ

Nr. **1446**

Eliberat în temeiul Legii nr. 50/2008 privind protecția invențiilor

Titlul: **Metodă de instalare și stabilizare a implanturilor
dentare endosoase în atrofii severe în zonele
laterale ale maxilei**

Titulari: **CHELE Nicolae, MD; TOPALO Valentin, MD; DABIJA
Ion, MD; CHELE Dumitru, MD**

Data depozit: **2019.12.17**

Durata brevetului : **6 ani**

Descrierea invenției, revendicările și desenele constituie parte
integrantă a prezentului brevet de invenție de scurtă durată

Director General



CHIȘINĂU

Anexa 2. Brevet de invenție


REPUBLICA MOLDOVA
**Agenția de Stat pentru
Proprietatea Intelectuală**

**BREVET
DE INVENȚIE
DE SCURTĂ DÜRATĂ**

Nr. 1445

Eliberat în temeiul Legii nr. 50/2008 privind protecția invențiilor

**Titlul: Metodă de augmentare ghidată pe verticală în
atrofii maxilare severe cu instalarea simultană a
implanturilor dentare endosoase**

**Titulari: CHELE Nicolae, MD; TOPALO Valentin, MD; DABIJA
Ion, MD; CHELE Dumitru, MD**

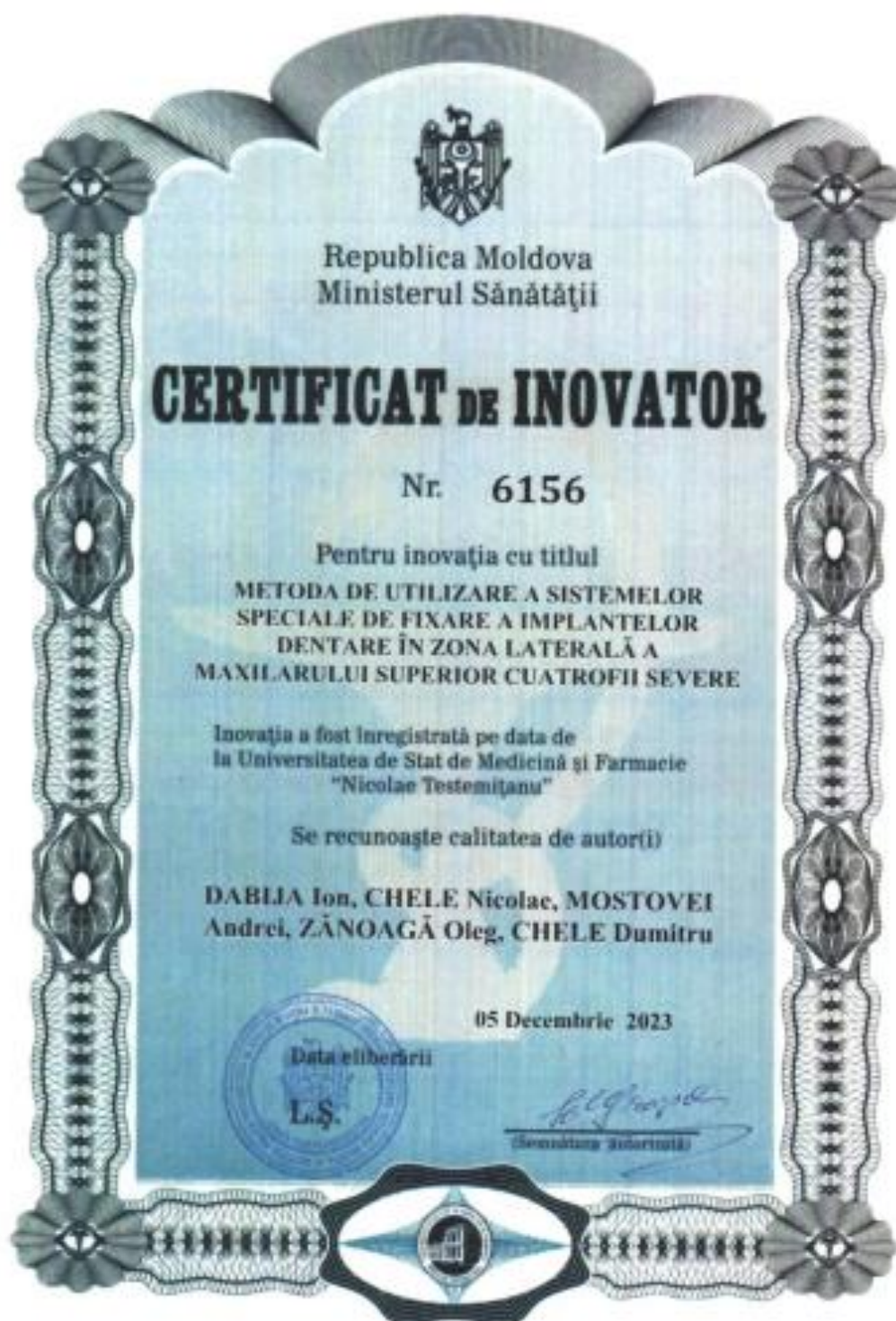Data depozit: 2019.12.17
Durata brevetului : 6 ani

Descrierea invenției, revendicările și desenele constituie parte
integrantă a prezentului brevet de invenție de scurtă durată

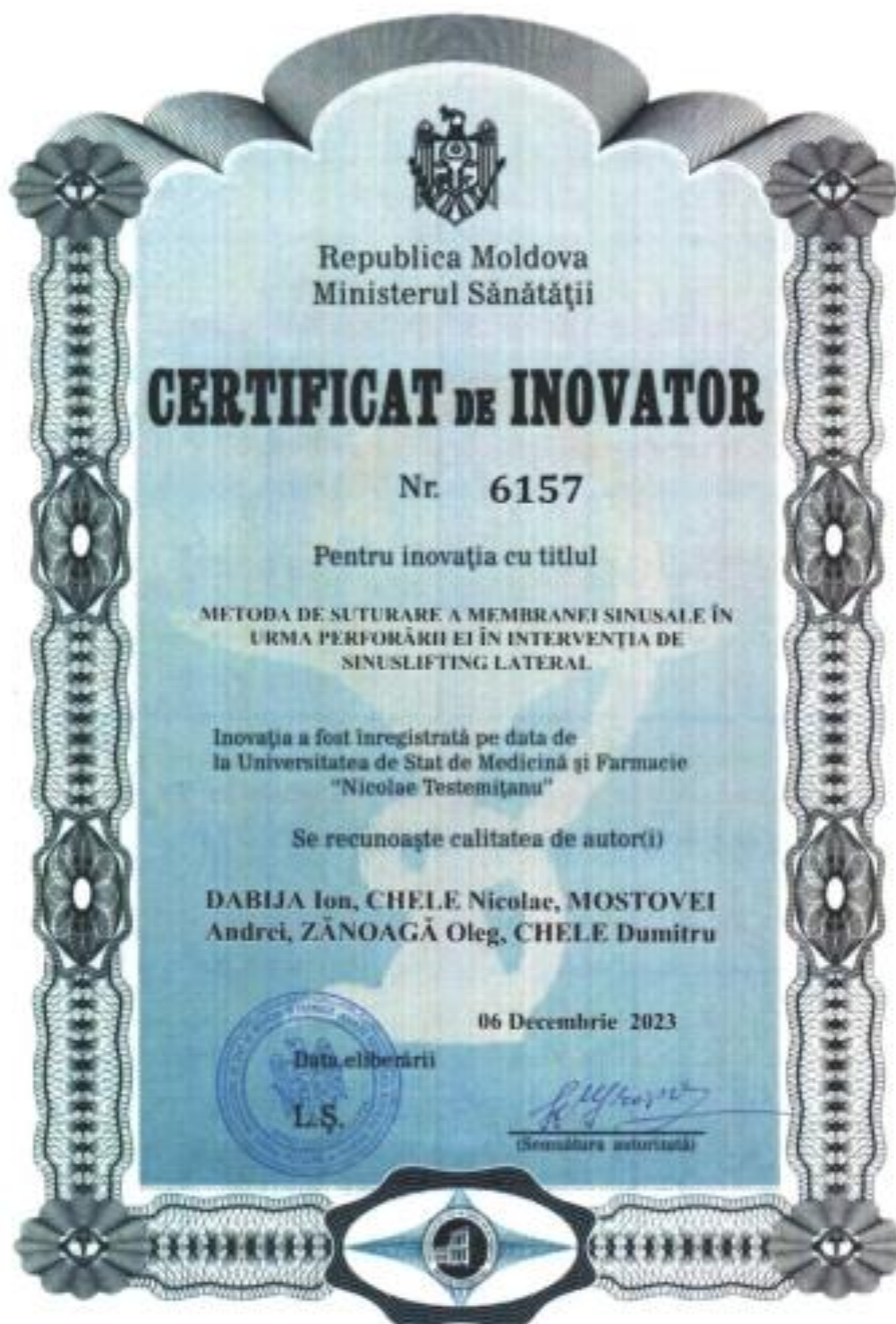
Director General

CHIȘINĂU

Anexa 3. Certificat de Inovator



Anexa 4. Certificat de Inovator



Anexa 5. Act de implementare



REPUBLICA MOLDOVA
MINISTERUL SĂNĂTĂȚII

INSTITUȚIA MEDICO-SANITARĂ PUBLICĂ
INSTITUTUL DE MEDICINĂ URGENTĂ
MD-2004, mun. Chișinău, str. T. Ciorba, 1
tel.: 022-23-78-84, fax: 022-23-53-09,
e-mail: anticamera@urgenta.md
www.urgenta.md

APROB

Vice director medical IMSP IMU

Diana MANEA



ACT DE IMPLEMENTARE nr.30

- 1. Denumirea propunerii de implementare:** „METODA DE UTILIZARE A SISTEMELOR SPECIALE DE FIXARE A IMPLANTELOR DENTARE ÎN ZONA LATERALĂ A MAXILARULUI SUPERIOR CUATROFII SEVERE”
- 2. Autori:** DABIJA Ion, medic, doctorand, CHELE Nicolae, dr. hab.șt. med., prof. univ. MOSTOVEI Andrei, dr. șt. med. conf. univ., ZĂNOAGĂ Oleg, dr. șt. med. conf. univ., CHELE Dumitru, medic, doctorand
- 3. Unde și când a fost implementată:** rezultatele studiului au fost implementate în IMSP Institutul de Medicină Urgentă, secț. Chirurgie OMF, în perioada 2016– 2023 aa.
- 4. Rezultatele folosiri metodei:** Utilizarea tehnicilor inovative va permite scăderea ratei de complicații datorate utilizării materialelor de grefare biologice autogene, îmbunătățirea calității patului osos purtător de implante, facilitarea termenelor de reabilitare implanto-protetice, micșorarea costului tratamentului , fiind utilizată în practica medicală în IMSP IMU.
- 5. Eficacitatea implementării:** Stabilizatorul de implanturi dentare endosoase este indicat pentru intervenții chirurgicale de implantare a 1-4 implante, în cazul prezenței unui os rezidual de 3-4mm înălțime și efectuare de sinus-lifting lateral în aceeași ședință chirurgicală. Utilizarea placuțelor convenționale pentru ostesinteză, s-a demonstrat a fi o metoda foarte bună în sinus-liftingul lateral cu implantarea imediată în cazurile de os rezidual mai mic de 4mm înălțime

Prezenta inovație este implementată conform descrierii în cerere nr.30 din 05. 12. 2023

Persoana responsabilă de implementare,
Șef secț. Chirurgie OMF

CEBOTARI Mihai

Anexa 6. Act de implementare



REPUBLICA MOLDOVA
MINISTERUL SĂNĂTĂȚII

INSTITUȚIA MEDICO-SANITARĂ PUBLICĂ
INSTITUTUL DE MEDICINĂ URGENTĂ
MD-2004, mun. Chișinău, str. T. Ciorba, 1
tel.: 022-23-78-84, fax: 022-23-53-09,
e-mail: anticamera@urgenta.md
www.urgenta.md

APROB

Vice director medical IMSP IMU

Diana MANEA

ACT DE IMPLEMENTARE nr.31

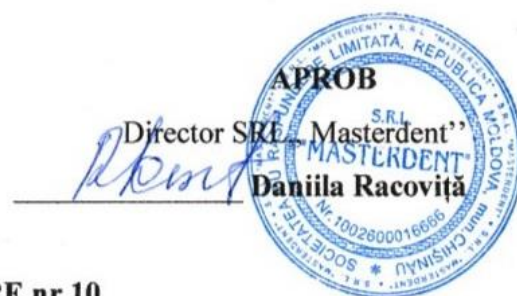- 1. Denumirea propunerii de implementare: METODA DE SUTURARE A MEMBRANEI SINUSALE ÎN URMA PERFORĂRII EI ÎN INTERVENȚIA DE SINUSLIFTING LATERAL.**
- 2. Autori: DABIJA Ion**, medic, doctorand, **CHELE Nicolae**, dr. hab.șt. med., prof. univ **MOSTOVEI Andrei**, dr. șt. med. conf. univ., **ZĂNOAGĂ Oleg**, dr. șt. med. conf. univ., **CHELE Dumitru**, medic, doctorand
- 3. Unde și când a fost implementată:** rezultatele studiului au fost implementate în IMSP Institutul de Medicină Urgentă, secț. Chirurgie OMF, în perioada 2019– 2023 aa.
- 4. Rezultatele folosiri metodei:** Utilizarea tehnicilor inovative va permite scăderea ratei de complicații datorate utilizării materialelor de grefare biologice autogene, îmbunătățirea calității patului osos purtător de implantate, facilitarea termenelor de reabilitare implanto-protetice, micșorarea costului tratamentului , fiind utilizată în practica medicală în IMSP IMU.
- 5. Eficacitatea implementării:** Stabilizatorul de implanturi dentare endoosoase este indicat pentru intervenții chirurgicale de implantare a 1-4 implantate, în cazul prezenței unui os rezidual de 3-4mm înălțime și efectuare de sinus-lifting lateral în aceeași ședință chirurgicală. Utilizarea placuțelor convenționale pentru ostesintează, s-a demonstrat a fi o metoda foarte bună în sinus-liftingul lateral cu implantarea imediată în cazurile de os rezidual mai mic de 4mm înălțime

Prezenta inovație este implementată conform descrierii în cerere nr.31 din 06. 12. 2023

Persoana responsabilă de implementare,
Șef secț. Chirurgie OMF


CEBOTARI Mihai

Anexa 7. Act de implementare



ACT DE IMPLEMENTARE nr.10

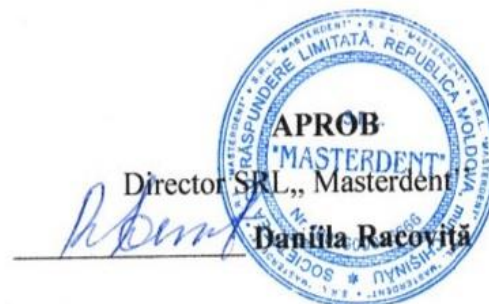- 1. Denumirea propunerii de implementare:** „METODĂ DE AUGMENTARE GHIDATĂ PE VERTICALĂ ÎN ATROFII MAXILARE SEVERE CU INSTALAREA SIMULTANĂ A IMPLANTELOR DENTARE ENDOOSOASE”.
- 2. Autori:** CHELE Nicolae, dr. hab.șt. med., prof. univ., TOPALO Valentin, dr. hab.șt. med., prof. univ, DABIJA Ion, medic, doctorand, CHELE Dumitru, medic, doctorand
- 3. Unde și când a fost implementată:** rezultatele studiului au fost implementate în SRL,, Masterdent”, în perioada 2016– 2023 aa.
- 4. Rezultatele folosiri metodei:** Problema implantologiei dentare a devenit la moment un compartiment indispensabil al stomatologiei moderne, care este cea mai eficientă metodă de tratament al edentațiilor. Un principal impediment în implantologie este oferta osoasă redusă. Ridicarea membranei sinusale, cunoscută sub denumirea de Sinus Lift, este intervenția chirurgicală, care include detașarea membranei serosae Schneider de pe planșeul sinusal osos, elevarea ulterioară a ei și augmentarea spațiului nou format.
- 5. Eficacitatea implementării:** Problema pe care o rezolvă invenția constă în elaborarea unei metode eficiente de îmbunătățire a ofertei osoase a maxilarului superior cu instalarea simultană a implanturilor endoosoase, formând un substrat adecvat pentru o fixare durabilă a implanturilor și profilaxia resorbției ulterioare a țesutului osos, în reducerea timpului de tratament și reabilitare.

Prezenta invenție este implementată conform descrierii în cerere nr.1445 din 17. 12. 2019

Persoana responsabilă de implementare,
Medic șef


Nicolae Chele

Anexa 8. Act de implementare



ACT DE IMPLEMENTARE nr.11

- 1. Denumirea propunerii de implementare:** „METODĂ DE INSTALARE ȘI STABILIZARE A IMPLANTURILOR DENTARE ENDOOSOASE ÎN ATROFII SEVERE ÎN ZONELE LATERALE ALE MAXILEI”.
- 2. Autori:** CHELE Nicolae, dr. hab.șt. med., prof. univ., TOPALO Valentin, dr. hab.șt. med., prof. univ, DABIJA Ion, medic, doctorand, CHELE Dumitru, medic, doctorand
- 3. Unde și când a fost implementată:** rezultatele studiului au fost implementate în SRL,, Masterdent”, în perioada 2016– 2023 aa.
- 4. Rezultatele folosiri metodei:** Problema pe care o rezolvă invenția constă în elaborarea unei metode eficiente de îmbunătățire ale ofertei osoase a maxilarului superior cu instalarea simultană a implanturilor endoosoase, formând un substrat adecvat pentru o fixare durabilă a implanturilor și profilaxia resorbției ulterioare a țesutului osos, a unei metode mai puțin traumatică cu evitarea apariției complicațiilor posibile, în reducerea timpului de tratament și reabilitare.
- 5. Eficacitatea implementării:** Rezultatul invenției constă în îmbunătățirea ofertei osoase a maxilarului superior cu instalarea simultană a implanturilor endoosoase, formând un substrat adecvat pentru o fixare durabilă a implanturilor și profilaxia resorbției ulterioare a țesutului osos, în reducerea timpului de tratament de până la 9 luni și totodată micșorarea timpului de reabilitare.

Prezenta invenție este implementată conform descrierii în cerere nr.1446 din 17. 12. 2019

Persoana responsabilă de implementare,
Medic șef


Nicolae Chele

Anexa 9. Act de implementare



ACT DE IMPLEMENTARE nr.12

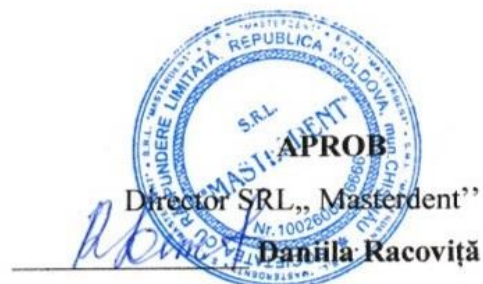- 1. Denumirea propunerii de implementare: METODA DE SUTURARE A MEMBRANEI SINUSALE ÎN URMA PERFORĂRII EI ÎN INTERVENȚIA DE SINUSLIFTING LATERAL.**
- 2. Autori: DABIJA Ion**, medic, doctorand, **CHELE Nicolae**, dr. hab.șt. med., prof. univ **MOSTOVEI Andrei**, dr. șt. med. conf. univ., **ZĂNOAGĂ Oleg**, dr. șt. med. conf. univ., **CHELE Dumitru**, medic, doctorand
- 3. Unde și când a fost implementată:** rezultatele studiului au fost implementate în clinica SRL,, Masterdent” , în perioada 2016– 2023 aa.
- 4. Rezultatele folosiri metodei:** Utilizarea tehnicilor inovative va permite scăderea ratei de complicații datorate utilizării materialelor de grefare biologice autogene, îmbunătățirea calității patului osos purtător de implante, facilitarea termenelor de reabilitare implanto-protetice, micșorarea costului tratamentului , fiind utilizată în practica medicală în SRL,, Masterdent” .
- 5. Eficacitatea implementării:** Stabilizatorul de implanturi dentare endoosoase este indicat pentru intervenții chirurgicale de implantare a 1-4 implante, în cazul prezenței unui os rezidual de 3-4mm înălțime și efectuare de sinus-lifting lateral în aceeași ședință chirurgicală. Utilizarea placuțelor convenționale pentru ostesinteză, s-a demonstrat a fi o metoda foarte bună în sinus-liftingul lateral cu implantarea imediată în cazurile de os rezidual mai mic de 4mm înălțime

Prezenta inovație este implementată conform descrierii în cerere nr.31 din 06. 12. 2023

Persoana responsabilă de implementare,
Medic șef


Nicolae Chele

Anexa 10. Act de implementare



ACT DE IMPLEMENTARE nr.13

- 1. Denumirea propunerii de implementare:** „METODA DE UTILIZARE A SISTEMELOR SPECIALE DE FIXARE A IMPLANTELOR DENTARE ÎN ZONA LATERALĂ A MAXILARULUI SUPERIOR CUATROFII SEVERE”.
- 2. Autori:** DABIJA Ion, medic, doctorand, CHELE Nicolae, dr. hab.șt. med., prof. univ MOSTOVEI Andrei, dr. șt. med. conf. univ., ZĂNOAGĂ Oleg, dr. șt. med. conf. univ., CHELE Dumitru, medic, doctorand
- 3. Unde și când a fost implementată:** rezultatele studiului au fost implementate în SRL,, Masterdent”, în perioada 2016– 2023 aa.
- 4. Rezultatele folosiri metodei:** Utilizarea tehnicilor inovative va permite scăderea ratei de complicații datorate utilizării materialelor de grefare biologice autogene, îmbunătățirea calității patului osos purtător de implante, facilitarea termenelor de reabilitare implanto-protetice, micșorarea costului tratamentului , fiind utilizată în practica medicală în SRL,, Masterdent”.
- 5. Eficacitatea implementării:** Stabilizatorul de implanturi dentare endoosoase este indicat pentru intervenții chirurgicale de implantare a 1-4 implante, în cazul prezenței unui os rezidual de 3-4mm înălțime și efectuare de sinus-lifting lateral în aceeași ședință chirurgicală. Utilizarea placuțelor convenționale pentru ostesinteză, s-a demonstrat a fi o metoda foarte bună în sinus-liftingul lateral cu implantarea imediată în cazurile de os rezidual mai mic de 4mm înălțime.

Prezenta inovație este implementată conform descrierii în cerere nr.30 din 05. 12. 2023

Persoana responsabilă de implementare,
Medic șef


Nicolae Chele

INFORMAȚII PRIVIND VALORIFICAREA REZULTATELOR CERCETĂRII

LISTA PUBLICAȚIILOR ȘI PARTICIPĂRILOR LA FORUMURI ȘTIINȚIFICE
a d-lui **Dabija Ion**, asistent universitar, Catedra de chirurgie oro-maxilo-facială și implantologie orală „Arsenie Guțan”, realizate la teza de doctor în științe medicale, cu tema „**Reabilitarea implanto-protetică a pacienților cu atrofii severe în zonele laterale ale maxilarului superior**”, specialitatea 323.01-Stomatologie, Universitatea de Stat de Medicină și Farmacie „Nicolae Testemițanu” din Republica Moldova

LUCRĂRI ȘTIINȚIFICE

• Articole în reviste științifice naționale acreditate:

✓ articole în reviste de categoria B

1. ZĂNOAGĂ, O.; CHELE, N.; MOSTOVEI, A.; **DABIJA, I.** Tratatamentul pacienților cu chisturi odontogene ale maxilarelor. Chistectomia versus chistotomia. În: *Medicina Stomatologică*. 2017, nr. 1-2(42-43), pp. 29-31. ISSN 1857-1328.

2. MIGHIC, A.; SÎRBU, D.; MOSTOVEI, A.; **DABIJA, I.** Lateral sinus floor elevation with simultaneous mucosal cysts management. În: *Moldavian Journal of Health Sciences*. 2023, 10(2), pp. 32-39. ISSN 2345-1467.

✓ articole în reviste de categoria C

3. CHELE, D.; CHELE, N.; MOTELICA, G.; MOSTOVEI, A.; **DABIJA, I.**; ZUGRAV, V.; BELINIUC, S. Inserarea timpurie tip 2, fără lambou a implanturilor dentare într-un timp chirurgical. Evaluarea la distanță de 5 ani. În: *Medicina Stomatologică*. 2023, 2(63), pp. 11-24. ISSN 1857-1328.

4. CHELE, D.; MOTELICA, G.; CHELE, N.; **DABIJA, I.**; SOCOLAN, D.; BADEA, F.; MOSTOVEI, A. Rolul fenotipului gingival în remanierele osoase peri-implantare timpurii. În: *Medicina Stomatologică*. 2023, 2(63), pp. 188-173. ISSN 1857-1328.

5. **DABIJA, I.**; MOSTOVEI, A.; CHELE, D.; MOTELICA, G.; ZUGRAV, V.; CIOBANU, V.; GORAȘ, A.; CHELE, N. Evaluarea intergrării implanturilor dentare în urma intervențiilor de sinus lifting cu perforarea membranei sinusale. În: *Medicina Stomatologică*. 2023, 2(63), pp. 158-167. ISSN 1857-1328.

6. VETRILA, C.; CHELE, D.; DANDARA, M.; CEBOTARI, M.; MOTELICA, G.; **DABIJA, I.**; LEHTMAN, S.; MOSTOVEI, A.; CHELE, N. Particularitățile adenomului pleomorf de glandă parotidă. Date statistice pentru perioada 2017-2022. În: *Medicina Stomatologică*. 2023, 2(63), pp. 174-182. ISSN 1857-1328.

7. ZUGRAV, V.; CHELE, D.; MOTELICA, G.; MOSTOVEI, A.; **DABIJA, I.**; CHELE, N. Membrana biopolimerică – un nou concept în regenerarea osoasă ghidată. Serie de cazuri. În: *Medicina Stomatologică*. 2023, 1(62), pp. 76-81. ISSN 1857-1328.

8. **DABIJA, I.** Utilizarea sistemelor speciale de fixare a implantelor dentare în zona laterală a maxilarului superior cu atrofii severe. În: *Medicina stomatologică*. 2023, 3(64), pp. 20-27, ISSN 1857-1328

• **Articole în culegeri științifice internaționale:**

9. DOBRESCU, M.L.; CARAIANE, A.; RAFTU, GH.; CHELE, N.; **DABIJA, I.**; CHELE, D., and al. Alpha tumor necrosis – As predictive factor in dental implant management. In: *Romanian Journal of Oral Rehabilitation*. 2022, nr. 3, vol. 14, p. 91-95. ISSN 2066-7000, ISSN-L 2601-4661. (IF 0.645). Disponibil: [aici https://rjor.ro/alpha-tumor-necrosis-as-predictive-factor-in-dental-implant-management/](https://rjor.ro/alpha-tumor-necrosis-as-predictive-factor-in-dental-implant-management/).

10. DOBRESCU, M.L.; CARAIANE, A.; RAFTU, GH.; CHELE, N.; **DABIJA, I.**, and al. *Pathogenic bacterial species – As causal relationship and risk factor in peri-implantitis progression*. In: *International Journal of Medical Dentistry*, 2022, nr. 3, vol. 26, pp. 494-498. ISSN 2066-6063. Disponibil [aici https://ijmd.ro/2022/pathogenic-bacterial-species-as-causal-relationship-and-risk-factor-in-peri-implantitis-progression/](https://ijmd.ro/2022/pathogenic-bacterial-species-as-causal-relationship-and-risk-factor-in-peri-implantitis-progression/).

• **Rezumate/abstracte/teze în lucrările conferințelor științifice naționale și internaționale**

11. CHELE, N.; TOPALO, V.; MOSTOVEI, A.; CUCU, G.; **DABIJA, I.**; SIRBU, D. Immediate implant placement after teeth extraction and cystectomy: Preliminary results. In: *The 25th Annual Congress of European Association for Osseointegration, Clinical Oral Implants Research*. 28 September – 01 October, Paris, France. 2016, 27 (Suppl. 13), p. 526. ISSN 0905-7161.

12. **DABIJA, I.**; CHELE, N.; TOPALO, V.; MOSTOVEI, A.; ATAMNI, F. Endo-sinus bone gain in case of lateral sinus floor elevation with immediate implant placement without grafting material. In: *The 25th Annual Congress of European Association for Osseointegration, Clinical Oral Implants Research*. 28 September – 01 October, Paris, France. 2016, 27 (Suppl. 13), p. 230. ISSN 0905-7161.

13. **DABIJA, I.** Endo-sinus bone gain in lateral sinus floor elevation with simultaneous implant placement without grafting material In: *Abstract book The 7th International Medical Congress for Students and Young Doctors MedEspera*, 3-5 May Chisinau, 2018, p. 244. ISBN 978- 9975-3028-4-5.

14. MOSTOVEI, A.; TOPALO, V.; CHELE, N.; **DABIJA, I.**; ZĂNOAGĂ, O.; MOTELICA, G. Lateral sinus floor elevation and simultaneous implants placement in one surgical step. In: *The 27th Annual Congress of European Association for Osseointegration, Clinical Oral Implants Research*. 11-13 October, Vienna, Austria. 2018, vol. 29, 17 (suppl.), p. 457. ISSN 0905-7161.

15. CHELE, N.; TOPALO, V.; MOSTOVEI, A.; ZANOAGĂ, O.; SÎRBU, D.; **DABIJA, I.** Immediate one- step flapless placement of two- piece dental implants with and without grafting. In: *The 26th Annual Congress of European Association for Osseointegration, Clinical Oral Implants Research*. 5-7 October, Madrid, Spain., 2017, vol. 28 (Suppl S14), p. 449. ISSN 0905-7161.

16. CUCU, GH.; SIRBU, D.; CHELE, N.; TOPALO, V.; GHETIU, A.; MIGHIC, A.; **DABIJA, I.**; STRISCA, S. Implant retained prosthodontic rehabilitation in patients with extensive cystic lesions in the upper and lower jaws. . In: *The 27th Annual Congress of European Association for Osseointegration, Clinical Oral Implants Research*. 11-13 October, Vienna, Austria.. 2018, vol. 29, 17 (suppl.), p. 462. ISSN 0905-7161.

17. GHETIU, A.; SIRBU, D., TOPALO, V.; CHELE, N.; MIGHIC, A.; **DABIJA, I.**; STRISCA, S. The utilisation of biomaterial combination in the alveolar bone crest reconstruction. Case report. In: *The 27th Annual Congress of European Association for Osseointegration, Clinical Oral Implants Research*. 11-13 October, Vienna, Austria. 2018, vol. 29, 17 (suppl.), p. 445. ISSN 0905-7161.

18. MOSTOVEI, A.; TOPALO, E.; TOPALO, V.; CHELE, N.; CIOBANU, S.; **DABIJA, I.** The influence of implants platforms contamination during insertion upon bone loss during healing period. In: *The 27th Annual Congress of European Association for Osseointegration Clinical Oral Implants Research.*, 11-13 October, Vienna, Austria. 2018, vol. 29, 17 (suppl.), p. 409. ISSN 0905-7161.

19. MOSTOVEI, A.; TOPALO, V.; CHELE, N.; **DABIJA, I.**; ZĂNOAGĂ, O.; MOTELICA, G. Lateral sinus floor elevation and simultaneous implants placement in one surgical step. In: *The 27th Annual Congress of European Association for Osseointegration, Clinical Oral Implants Research*. 11-13 October, Vienna, Austria. 2018, vol. 29, 17 (suppl.), p. 457. ISSN 0905-7161.

20. TOPALO, E.; TOPALO, V.; MOSTOVEI, A.; CHELE, N.; **DABIJA, I.** The incidence of fistula and early implants exposure around implants with antibiotic treated and nontreated platforms. In: *The 28th Annual Congress of European Association for Osseointegration, Clinical Oral Implant Research*, 26-28 September, Lisbon, Portugal. 2019, vol 30, S 19 (issue), p. 331. ISSN 0905-7161.

• **Brevete de invenții, patente, certificate de înregistrare, materiale la saloanele de invenții**

21. CHELE, N.; TOPALO, V.; **DABIJA, I.**; CHELE, D. *Metodă de augmentare ghidată pe verticală în atrofii severe cu instalarea simultană a implanturilor dentare endoosoase*. Brevet de invenție Nr. 1445. 2019-12-17.

22. CHELE, N.; TOPALO, V.; **DABIJA, I.**; CHELE, D. *Metodă de instalare și stabilizare a implanturilor dentare endoosoase în atrofii severe în zonele laterale ale maxilei*. Brevet de invenție Nr. 1446. 2019-12-17.

23. **DABIJA, I.**; CHELE, N.; MOSTOVEI, A.; ZĂNOAGĂ, O.; CHELE, D. *Metoda de utilizare a sistemelor speciale de fixare a implantelor dentare în zona laterală a maxilarului superior cu atrofii severe*. Certificat de inovator Nr.186. 2023-12-05.

24. **DABIJA, I.**; CHELE, N.; MOSTOVEI A.; ZĂNOAGĂ, O.; CHELE, D. *Metoda de suturare a membranei sinusale în urma perforării ei în intervenția de sinuslifting lateral*. Certificat de inovator Nr.187. 2023-12-05

• **Participări cu comunicări la forumuri științifice:**

✓ **Naționale**

25. **DABIJA, I.** Tehnici atipice de stabilizare a implantelor în sinus lifting lateral. Conferința științifico-practică națională cu participare internațională consacrată aniversării a 90 de ani de la nașterea ilustrului savant Nicolae Testemițanu. Chișinău, Republica Moldova, 29 septembrie, 2017.

26. **DABIJA, I.** Utilizarea sistemelor speciale de fixare a implantelor în sinus liftingul lateral. Conferința științifică anuală a Institutului de Medicină Urgentă a tinerilor specialiști „Actualități și controverse în managementul urgențelor medico-chirurgicale”. Chișinău, Republica Moldova, 10 noiembrie, 2017.

27. **DABIJA, I.** Tehnici atipice de stabilizare a implantelor în sinus lifting lateral. Conferință științifică cu participare internațională în memoria distinsului savant, profesor universitar Valentin Topalo. Chișinău, Republica Moldova, 28 aprilie 2023.

• **Participări cu postere la foruri științifice:**

✓ **internaționale**

28. GHEȚIU, A.; SÎRBU, D.; CHELE, N.; TOPALO, V.; **DABIJA, I.** The particulated iliac crest bone graft used in maxillary alveolar bone reconstruction case report. 23rd Bass Congress Dental Medicine of the Younger vs Elderly Patients, 10-12 may 2018, Iași, România.

✓ **naționale**

29. **DABIJA, I.** Sinus lifting lateral prin acces miniinvaziv fără materiale de augmentare. Conferința dedicată zilelor USMF „Nicolae Testemițanu”. 18-21 octombrie 2016, Chișinău, Republica Moldova.

30. **DABIJA, I.; CHELE, N.; TOPALO, V.; MOSTOVEI, A.; ATAMNI, F.** Formarea osului intrasinusal în cazul elevării membrane sinusale cu instalarea imediată a implantelor fără materiale de grefare. Conferința dedicată zilelor USMF „Nicolae Testemițanu”. 18 octombrie 2016, Chișinău, Republica Moldova.

31. **DABIJA, I.; CHELE, N.** Utilizarea sistemelor speciale de fixare a implantelor în zonele laterale ale maxilarului superior cu atrofii severe. Conferința dedicată zilelor USMF „Nicolae Testemițanu”. 15-19 octombrie 2018, Chișinău, Republica Moldova.

DECLARAȚIA PRIVIND ASUMAREA RĂSPUNDERII

Subsemnatul, Dabija Ion, declar pe răspundere personală, că materialele prezentate în teza de doctorat sunt rezultatul propriilor cercetări și realizări științifice. Conștientizez că, în caz contrar, urmează să suport consecințele în conformitate cu legislația în vigoare.

Dabija Ion

Date

Declaration on accountability

I declare the personal responsibility that information presented in this thesis are the result of my own research and scientific achievements. I realize that, otherwise, will suffer the consequences in accordance with law.

Dabija Ion

Date

Déclaration sur la responsabilité

Je déclare la responsabilité personnelle que les informations présentées dans cette thèse sont le résultat de mes propres recherches et réalisations scientifiques. Je me rends compte que, sinon, en subiront les conséquences conformément à la loi.

Dabija Ion

Date
