

MINISTERUL SĂNĂTĂȚII AL REPUBLICII MOLDOVA  
UNIVERSITATEA  
DE STAT DE MEDICINĂ ȘI FARMACIE „NICOLAE TESTEMIȚANU”

Cu titlu de manuscris

CZU: 616.342-001-07-08(043.2)

LESCOV VITALIE

LEZIUNILE TRAUMATICE ALE DUODENULUI:  
ALGORITMUL DIAGNOSTICO-CURATIV ȘI REZULTATELE  
TRATAMENTULUI

321.13 - CHIRURGIE

Teză de doctor în științe medicale

Conducător științific:



Ghidirim Gheorghe, dr. hab. în med.,  
prof.univ.acad.

Consultant științific

prin cotelulă:

Autor:



Beuran Mircea, dr. în med., prof.univ.

Lescov Vitalie

Chișinău, 2025

© Lescov Vitalie, 2025

## CUPRINS

ADNOTARE .....	5
PEZIOME .....	6
SUMMARY .....	7
LISTA TABELELOR .....	8
LISTA FIGURILOR .....	10
LISTA ABREVIERILOR .....	12
INTRODUCERE .....	13
<b>1. ASPECTE CONTEMPORANE ÎN MANAGEMENTUL LEZIUNILOR TRAUMATICE DUODENALE ÎNCHISE ȘI DESCHISE.....</b>	<b>22</b>
1.1 Istoric, particularități anatomo-chirurgicale ale duodenului, mecanogeneza, epidemiologie, clasificarea leziunilor traumatice ale duodenului.....	22
1.2 Diagnosticul clinic și paraclinic al leziunilor traumatice duodenale.....	33
1.3 Tratatamentul și complicațiile postoperatorii ale leziunilor traumatice duodenale .....	40
1.4 Concluzii la capitolul 1.....	50
<b>2. MATERIAL ȘI METODE DE CERCETARE .....</b>	<b>51</b>
2.1 Caracteristica materialului de cercetare .....	51
2.2 Metodele de investigație.....	67
2.3 Analiză statistică a rezultatelor .....	70
2.4 Concluzii la capitolul 2 .....	72
<b>3. DIAGNOSTICUL CLINIC ȘI INSTRUMENTAL AL LEZIUNILOR TRAUMATICE DUODENALE.....</b>	<b>73</b>
Concluzii la capitolul 3.....	80
<b>4. TACTICA MEDICO - CHIRURGICALĂ A PACIENȚILOR CU LEZIUNI TRAUMATICE DUODENALE .....</b>	<b>82</b>
4.1 Tratatamentul chirurgical al leziunilor traumatice duodenale .....	82
4.2 Rezultatele precoce ale tratamentului leziunilor traumatice duodenale în funcție de conduita curativă selectată.....	100
4.3 Elaborarea conduitei diagnostic-curative a leziunilor traumatice duodenale .....	106
4.4. Concluzii la capitolul 4.....	109
<b>CONCLUZII GENERALE.....</b>	<b>111</b>
<b>RECOMANDĂRI .....</b>	<b>112</b>
<b>BIBLIOGRAFIE.....</b>	<b>114</b>

**ANEXE**

**Anexa 1**

**Anexa 2**

**DECLARAȚIA DE PROPRIA RĂSPUNDERE ..... 131**

**ACTE DE IMPLEMENTARE A REZULTATELOR ȘTIINȚIFICE..... 132**

**CV-ul AUTORULUI ..... 137**

## ADNOTARE

Lescov Vitalie „Leziunile traumatice ale duodenului: algoritmul diagnostico-curativ și rezultatele tratamentului ”

Teză de doctor în medicină, Chișinău, 2025.

**Structura tezei:** Lucrarea este expusă pe 100 pagini de text de bază și include: introducere, 4 capitole, sinteza rezultatelor obținute, concluzii generale și recomandări, bibliografie din 194 titluri, conținut de bază, ilustrată cu 31 tabele și 44 figuri, rezultatele fiind reflectate în 27 lucrări.

**Cuvinte cheie:** traumatism abdominal, leziune duodenală închisă, deschisă, duoden, algoritm, diagnostic, tratament.

**Domeniul de studiu:** 321.13 – Chirurgie

**Scopul lucrării:** Optimizarea diagnosticului și tratamentului pacienților cu leziuni traumatice ale duodenului prin sistematizarea managementului diagnostico-curativ

**Obiectivele cercetării:**

1. Studiarea mecanogenezei și a structurii leziunilor traumatice duodenale
2. Analiza manifestărilor clinice și rolul investigațiilor paraclinice în stabilirea diagnosticului leziunilor duodenului
3. Evaluarea tacticii chirurgicale și a rezultatelor precoce ale tratamentului leziunilor taumatice duodenale conform gradului leziunii
4. Elaborarea conduitei diagnostico- curative a pacienților cu leziuni traumatice ale duodenului.

**Noutatea și originalitatea științifică a cercetării:** Pentru prima dată, în Republica Moldova, s-a efectuat un studiu complex, în care au fost abordate leziunile traumatice duodenale închise și deschise – una din problemele majore, managementul cărora este controversat, în permanentă discuție și studiere. Au fost evaluați factorii demografici și de comportament care contribuie la mortalitatea LTD. S-a evidențiat intervalul critic de 6 ore pentru intervenții medicale critice pentru viață. Au fost furnizate date relevante pentru îmbunătățirea protocoalelor și a fost identificată necesitatea unor noi tehnici chirurgicale. A fost stabilită ierarhizarea intervențiilor chirurgicale, cu recomandări practice adecvate staționarelor de profil chirurgical.

**Problema științifică soluționată:** Studiul abordează managementul leziunilor traumatice duodenale, care este complex, controversat, prin integrarea specialiștilor din multiple discipline, inclusiv medici de urgență, chirurghi generaliști, imagiști și endoscopiști. S-a demonstrat necesitatea abordării individuale a pacienților traumatizați cu LTD în baza unui algoritm diagnostico-curativ. S-a identificat un interval critic de 6 ore pentru intervenții medicale vitale, în timp util, bazat pe evaluarea factorilor de risc demografici și comportamentali care contribuie la mortalitatea leziunilor duodenale. În baza cercetării, s-a evidențiat necesitatea îmbunătățirii protocoalelor clinice, pentru un management adecvat și individualizat. S-au introdus o nouă tehnică în abordarea leziunilor traumatice duodenale – operația Konishi.

**Semnificația teoretică:** Studiul reprezintă o contribuție teoretică semnificativă în domeniul managementului leziunilor traumatice duodenale, oferind o perspectivă integrată și actualizată asupra strategiilor de diagnosticare, tratament și prevenție în această patologie critică. S-a sistematizat conduită diagnostico-curativă a pacienților cu LTD închise și deschise.

**Valoarea aplicativă a lucrării:** Cercetarea poate ghida managementul pacienților cu leziuni traumatice duodenale și promovează inovația și educația continuă în domeniu, prin dezvoltarea unor practici chirurgicale mai eficiente, elaborarea unui algoritm diagnostico-curativ în baza abordării diferențiate a pacienților cu leziuni traumatice duodenale, în funcție de factorii de risc. Metodele de rezolvare sunt diferite în raport cu hemodinamica, topografia leziunii, gravitatea lezională și intreconexiunea cu alte structuri.

**Implementarea rezultatelor științifice.** Rezultatele studiului au fost implementate în practica cotidiană a secțiilor de chirurgie din cadrul Institutului de Medicină Urgentă și în procesul didactic al Catedrei de Chirurgie nr.1 „Nicolae Anestiadi” a USMF „Nicolae Testemițanu”.

## РЕЗЮМЕ

**Лесков Виталие „Травматические повреждения двенадцатиперстной кишки: лечебно-диагностический алгоритм и результаты лечения”.**

Диссертация на соискание ученой степени кандидата медицинских наук, Кишинев, 2025.

Диссертация изложена на 100 страницах и состоит из введения, 4 глав, выводов, рекомендаций, библиографии из 194 источников, 31 таблиц, 44 фигур, результаты отражены в 27 публикациях.

**Ключевые слова:** абдоминальная травма, закрытая и открытая травма живота, травма 12-перстной кишки, алгоритм, диагностика, лечение. **Область исследования:** 321.13 - Хирургия

**Цель работы:** Оптимизация диагностики и лечения больных с травматическими повреждениями двенадцатиперстной кишки путем систематизации диагностической и лечебной тактики.

**Задачи исследования:**

1. Изучение механогенеза и структуры травматических повреждений двенадцатиперстной кишки
2. Анализ клинических проявлений и роль параклинических методов исследований в установлении диагноза повреждения двенадцатиперстной кишки
3. Оценка хирургической тактики и ранних результатов лечения повреждений двенадцатиперстной кишки в зависимости от степени поражения
4. Разработка диагностически-лечебной тактики ведения больных с травматическими повреждениями двенадцатиперстной кишки.

**Научная новизна и оригинальность исследования:** Впервые в Республике Молдова проанализированы результаты лечения больных с закрытыми и открытыми повреждениями 12-перстной кишки, осуществлена иерархизация лечебно-диагностических мероприятий; проведено комплексное исследование закрытых и открытых травматических повреждений 12-перстной кишки, менеджмент которых является спорным, постоянно обсуждаемым и изучаемым. Определены факторы, способствующие смертности при травмах 12-перстной кишки. Установлен критический интервал в 6 часов для проведения первостепенных вмешательств; получены данные для совершенствования протоколов лечения; даны практические рекомендации.

**Решенная научная задача:** Рассмотрены вопросы тактики лечения травм 12-перстной кишки, которые являются сложными, противоречивыми, путем интеграции специалистов различных профилей. Определен индивидуальный подход на основе лечебно-диагностического алгоритма. Установлен критический интервал в 6 часов для проведения жизненно важных мероприятий, для снижения смертности при травме 12-перстной кишки. Внедрена новая методика лечения травматических повреждений 12-перстной кишки - операция Кониши.

**Теоретическая значимость:** Исследование представляет собой значительный теоретический вклад в лечение травматических повреждений 12 – перстной кишки, дающая комплексный и современный взгляд на стратегии диагностики, лечения и профилактики данной критической патологии. Систематизировано лечебно-диагностическая тактика ведения пациентов с закрытыми и открытыми повреждениями 12-перстной кишки.

**Практическая значимость работы:** Проведенное исследование может стать руководством для ведения пациентов с травматическими повреждениями 12-перстной кишки и разработки более эффективных методов лечения путем создания лечебно-диагностического алгоритма. Методы решения проблемы различаются в зависимости от гемодинамики, топографии поражения, тяжести поражения и взаимосвязи с другими структурами.

**Внедрение результатов исследования:** Результаты внедрены в повседневную практику хирургических отделений Института неотложной медицины г. Кишинёва и в учебный процесс кафедры Хирургии №1 им. «Николае Анестиади» ГУМФ им. «Николае Тестемицану».

## SUMMARY

**Lescov Vitalie** „ Traumatic lesions of the duodenum: the diagnostic-curative algorithm and treatment results”.

Doctoral thesis in medicine, Chisinau, 2025.

**Thesis structure:** The dissertation is presented on 100 pages of main the text and includes: introduction, 4 chapters, synthesis of the obtained results, general conclusions and recommendations, bibliography of 194 titles, main content, illustrated with 31 tables, 44 figures, and 27 research papers.

**Key words:** abdominal trauma, closed duodenal injury, open duodenum, duodenum, algorithm, diagnosis, treatment.

**Field of study:** 321.13 – surgery.

**The aim of the study:** Optimization of diagnosis and treatment of patients with traumatic duodenum injuries by systematizing diagnostic-curative management.

**Research objectives:**

- 1.study of the mechanogenesis and structure of traumatic duodenal injuries.
- 2.analysis of clinical manifestations and the role of paraclinical investigations in the diagnosis of duodenum lesions.
3. evaluation of surgical tactics and early results of treatment of duodenal taumatic lesions according to the extent of the lesion.
4. elaborate a diagnostic and curative conduct of patients with traumatic injuries of the duodenum.

**Scientific novelty and originality of the research:** For the first time in the Republic of Moldova, a complex study was carried out, which adressed closed and open traumatic duodenal injuries– a major problem, the management of which is controversial. The demographic and behavioural factors contributing to the mortality of TDI were assessed. The life saving interval of 6 hours for critical medical interventions was highlighted. The research data proved the lack of protocol and the need for new surgical techniques in the management of TDI. The hierarchy of surgical interventions has been established, with practical recommendations appropriate to surgical profile stations.

**The solved scientific problem.** The study addresses the management of TDI, and it integrates multiple specialists, including emergency doctors, general surgeons, imaging specialists and endoscopists. The need for individual approach of patients with TDI based on a diagnostic-curative algorithm has been proven. A critical 6-hour time interval for vital medical interventions has been identified based on the risk factors contributing to the mortality of duodenal lesions. The research highlighted the need to improve clinical protocols for adequate and individualized management. A new technique has been introduced in the approach of traumatic duodenal injuries – Konishi operation.

**Theoretical importance:** The study represents a significant theoretical contribution in the field of duodenal traumatic injury management, providing an integrated and updated perspective on the strategies of diagnosis, treatment and prevention in this critical pathology.

**Applied value of the research:** The research can guide the management of patients with traumatic duodenal injury by developing more effective surgical techniques, developing a diagnostic-curative algorithm based on the differentiated approach of patients with TDI. The methods depend on the hemodynamics, topography of the lesion, lesion severity and interconnection with other structures of the patient.

**The implementation of the scientific results.** The results of the study have been implemented in the daily practice of the surgical departments of the Institute of Emergency Medicine and in the didactic process of the Department of Surgery No.1 "Nicolae Anestiadi" of the "Nicolae Testemitanu" Medical University.

## LISTA TABELELOR

1. Tabelul 1.1.	Clasificarea Asociației Americane pentru Chirurgia Traumei în funcție de severitatea leziunii AAST ( Moore E. E.,1990) .....	33
2. Tabelul 2.1.	Repartizarea pacienților cu leziuni duodenale în funcție de gender și vârstă.....	52
3. Tabelul 2.2.	Repartizarea pacienților cu leziuni traumatice duodenale închise și deschise în funcție de etiologia traumatismelor.....	53
4. Tabelul 2.3.	Repartizarea pacienților cu leziuni traumatice duodenale închise și deschise, conform intervalului de timp „traumă-spitalizare” .....	54
5. Tabelul 2.4.	Repartizarea pacienților cu leziuni traumatice duodenale conform hemodinamicii la spitalizare .....	55
6. Tabelul 2.5.	Repartizarea pacienților cu leziuni traumatice duodenale închise conform hemodinamicii la spitalizare în raport cu factorul etiologic.....	55
7. Tabelul 2.6.	Repartizarea pacienților cu leziuni traumatice duodenale deschise conform hemodinamicii la spitalizare în raport cu factorul etiologic.....	56
8. Tabelul 2.7.	Repartizarea pacienților cu traumatism duodenal închis și deschis în raport cu sistemele implicate.....	57
9. Tabelul 2.8.	Starea hemodinamicii în raport cu sistemele implicate în leziunile traumatice duodenale închise și deschise.....	58
10. Tabelul 2.9.	Repartizarea pacienților cu LTD închise și deschise conform numărului de sisteme anatomice lezate.....	60
11. Tabelul 2.10.	Repartizarea pacienților cu LTD închise și deschise în funcție de severitatea leziunii, (AAST) .....	61
12. Tabelul 2.11.	Repartizarea pacienților cu grad înalt de severitate în raport cu segmentele duodenului .....	61
13. Tabelul 2.12.	Repartizarea pacienților cu traumatism duodenal închis în funcție de substratul morfologic și segmental lezat al duodenului.....	62
14. Tabelul 2.13.	Repartizarea pacienților cu traumatism duodenal deschis în funcție de substratul morfologic și segmental lezat al duodenului .....	62
15. Tabelul 2.14.	Repartizarea pacienților cu traumatism izolat și multivisceral în funcție de segmental lezat al duodenului .....	63



16.Tabelul 2.15.	Repartizarea organului lezat în funcție de segmentul duodenului traumatizat.....	64
17.Tabelul 2.16.	Numărul de organe viscerale lezate în raport cu caracterul traumei (închis sau deschis).....	65
18.Tabelul 3.1.	Parametrii fiziologici la spitalizare ai bolnavilor cu leziuni traumatice duodenale în raport cu starea hemodinamicii.....	73
19.Tabelul 3.2.	Utilizarea metodelor de diagnostic ale leziunilor duodenale raport cu hemodinamica .....	76
20.Tabelul 4.1.	Repartizarea pacienților conform timpului ”traumă- operație”.....	84
21.Tabelul 4.2.	Amploarea intervenției chirurgicale după gradul leziunii AAST (sistemată).....	87
22.Tabelul 4.3.	Amploarea intervenției chirurgicale de gradul I AAST la pacienții cu leziuni duodenale cauzate de traumatisme abdominale închise și deschise .....	87
23.Tabelul 4.4.	Amploarea intervenției chirurgicale de gradul II AAST la pacienții cu leziuni duodenale cauzate de traumatisme abdominale închise și deschise.....	90
24.Tabelul 4.5.	Amploarea intervenției chirurgicale de gradul III AAST la pacienții cu leziuni duodenale cauzate de traumatisme abdominale închise și deschise.....	93
25.Tabelul 4.6.	Amploarea intervenției chirurgicale de gradul IV AAST la pacienții cu leziuni duodenale cauzate de traumatisme abdominale închise și deschise .....	95
26.Tabelul 4.7.	Amploarea intervenției chirurgicale de gradul leziunii V AAST la pacienții cu leziuni duodenale cauzate de traumatisme abdominale închise și deschise .....	97
27.Tabelul 4.8.	Frecvența deceselor postoperatorii în raport cu timpul scurs după operație.....	102
28.Tabelul 4.9.	Frecvența deceselor în raport cu volumul hemoperitoneului .....	103
29.Tabelul 4.10.	Frecvența deceselor în raport cu numărul de organe abdominale lezate ..	104
30.Tabelul 4.11.	Frecvența deceselor în raport numărul de sisteme lezate .....	104
31.Tabelul 4.12.	Cauzele mortalității generale și specifice în traumatismul duodena în raport cu gradul severității AAST .....	105

## LISTA FIGURILOR

1. Figura 1.1	Raporturile duodenului cu organele adiacente .....	24
2. Figura 1.2.	Vascularizația duodenului. Reprezentarea schematică a bazinelor arteriale în vascularizarea duodenului.....	24
3. Figura 1.3.	Vascularizația duodenului. Reprezentare schematic a drenajului venos a duodenului .....	25
4. Figura 1.4.	Mecanismul leziunii duodenale .....	26
5. Figura 1.5.	”steering wheel injury” .....	28
6. Figura 1.6.	Repartizarea zonelor sfincteriene ale duodenului .....	29
7. Figura 1.7.	Examen ultrasonografic: hematom intramural situate inferior de vezica biliară.....	36
8. Figura 1.8.	TC abdominală, secțiune axială și frontală.....	37
9. Figura 1.9.	TC proiecție frontală și sagitală: hematom duodenal intramural în urma traumatismului abdominal închis .....	37
10. Figura 1.10	Cazul 2. TC cu contrast intravenos efectuat la același pacient 8 ore mai târziu arată peretele duodenal (săgeata) și un hematom .....	38
11. Figura 1.11.	TC scanare frontală : extravazarea în DII și DII al duodenului .....	38
12. Figura 1.12.	TC abdominal cu contrast la 5 zile după traumatism abdominal cu suspiciunea unei întreruperi de 0,5 cm lățime a peretelui duodenal .....	38
13. Figura 1.13.	Hematom duodenal intramural posttraumatic obstructiv .....	39
14. Figura 1.14.	Leziune AAST de grad III DI cu reconstrucție ulterioară a la Roux-en-Y....	41
15. Figura 1.15.	Leziune AAST de grad III DII fără implicarea ampulei sau coledocului distal cu reconstrucție și anastomoză termino-terminală .....	42
16. Figura 1.16.	Leziune AAST de grad III DII fără implicarea ampulei sau coledocului distal cu reconstrucție ulterioară cu o anastomoză latero-laterală .....	42
17. Figura 1.17.	Manevra Cattell Braasch .....	43
18. Figura 1.18.	Leziune AAST de grad III DIII-DIV cu reconstrucție ulterioară cu o anastomoză latero-laterală .....	43
19. Figura 1.19.	Leziune de gradul IV AAST cu reconstrucție bilio-enterica ulterioară .....	44
20. Figura 1.20.	Leziune de gradul V AAST cu reconstrucție ulterioară .....	45
21. Figura 1.21.	Defect în partea orizontală a duodenului peste 50% din circumferință .....	46
22. Figura 1.22.	Rezultatul final al operației .....	46

23. Figura 1.23.	Metoda reconstrucției izolate .....	47
24. Figura 2.1.	Repartizarea pacienților cu traumatism izolat și multivisceral în funcție de segmental lezat al duodenului .....	63
25. Figura 2.2.	Repartizarea pacienților cu traumatism duodenal izolat și multivisceral în funcție de hemodinamica la spitalizare .....	66
26. Figura 3.1.	Frecvența utilizării metodelor de examinare preoperatorie în leziunile duodenale închise și deschise .....	75
27. Figura 3.2.	Pneumoperitoneu (semnul Levi-Dorn) .....	77
28. Figura 3.3.	Pneumoperitoneu după proba Petrescu .....	77
29. Figura 3.4.	Corp străin-metal.....	77
30. Figura 3.5.	Corp străin – multiple alice .....	77
31. Figura 3.6.	USG (foto): lichid în cavitatea abdominală .....	78
32. Figura 4.1.	Aspect intraoperator de ruptură retroperitoneală a duodenului .....	85
33. Figura 4.2.	Semne intraoperatorii de lezare a duodenului .....	86
34. Figura 4.3.	Schema excluderii duodenului din pasaj prin sutura mucoasei prepilorice (operația Vaughan) .....	88
35. Figura 4.4.	Schema intervenției chirurgicale în leziunea duodenului de gr. II .....	91
36. Figura 4.5.	Fistulocolangiografia .....	92
37. Figura 4.6.	Schema intervenției chirurgicale în leziunea duodenului de gr. III .....	94
38. Figura 4.7.	Fistulocolecistocolangiografie.Lipsa extravăzării contrastului din duoden..	95
39. Figura 4.8.	Duodenoplastie .....	96
40. Figura 4.9.	Transpoziție gastrică transmezocolică .....	96
41. Figura 4.10.	Colecistostomie parietală .....	96
42. Figura 4.11.	Schema intervenției chirurgicale în leziunea segmentului DIV de gr. V.....	98
43. Figura 4.12.	Algoritmul de conduită diagnostică pentru pacienții cu leziuni traumatiche duodenale închise .....	106
44. Figura 4.13.	Algoritmul de conduită diagnostică pentru pacienții cu leziuni traumatiche duodenale deschise .....	107

## LISTA ABREVIERILOR

AAST	American Association for the Surgery of Trauma
ATI	Anestezie și terapie intensivă
BOS	Bursoomentostomie
DCS	Damage control surgery
EEA	Enteroenteroanastomoză
FAST	Focused Abdominal Sonography for Trauma
FGDS	Fibrogastroduodenoscopie
GEA	Gastroenteroanastomoză
LD	Leziune duodenală
LTD	Leziune traumatică duodenală
LTDD	Leziune traumatică duodenală deschisă
LTDÎ	Leziune traumatică duodenală închisă
R-x	Radiografie
TC	Tomografie Computerizată
TDD	Traumatism duodenal deschis
TDÎ	Traumatism duodenal închis
TPG	Transpoziție gastrică
USG	Ultrasonografie

## INTRODUCERE

**Actualitatea și importanța temei.** În ultimele decenii, a existat o tendință persistentă de creștere alarmantă a diverselor tipuri de traume în urma: conflictelor militare, atacurilor teroriste, catatraumelor, catastrofelor naturale, accidentelor rutiere, care nu pot masca amenințările crescânde și impactul devastator asupra sănătății umane. Creșterea nivelului de trai și evoluția tehnologică au determinat modificarea profilului lezional traumatic, devenind mai complex, cauzând dificultăți de diagnostic-curative [15, 16, 114].

Odată cu trecerea milenară, mecanogeneza traumatismelor s-a modificat cu o complexitate și severitate lezională specifică, urmată de o morbiditate și mortalitate importantă, a schimbat raportul boală – traumă, devenind o plagă mondială și îndeplinește în zilele noastre condițiile unei epidemii. Interpretarea, analiza și înțelegerea corectă a datelor epidemiologice în urma traumei contemporane, a schimbat atitudinea abordării, a dat viață noilor direcții de reducere a morbidității și mortalității, fiind privite ca ceva ce poate fi prevenit [17, 15, 114, 125].

Aceste fenomene provoacă consecințe grave, inclusiv riscul crescut de injurii duodenale, care necesită o atitudine deosebită din partea comunității medicale, inclusiv și a cercetătorilor din domeniu, pentru a fi înțelese și tratate în mod eficient [161, 181, 109, 188].

În plus, injuria duodenală adaugă un nivel suplimentar de complexitate și urgență în gestionarea consecințelor traumatismelor abdominale, cerând abordări medicale și chirurgicale adaptate și rapide pentru a salva vieți și a reduce morbiditatea asociată. Problemele de diagnostic în leziunile duodenale, rata sporită a complicațiilor și rezultatele curative nesatisfăcătoare, scot în evidență actualitatea studierii în continuare a managementului leziunilor duodenale, atât în traumatismul închis cât și deschis. Progresele în managementul leziunilor traumatiche duodenale din ultimele decenii nu au rezolvat pe deplin problema și rămâne în vizorul chirurgilor, savanților, necesitând studiere continuă. În contextul în care injuria duodenală rămâne insuficient studiată, lipsită de un diagnostic precis și tratament standardizat, acest aspect devine și mai urgent în gestionarea pacienților afectați. Chirurgii se confruntă cu provocări semnificative în diagnosticul precoce și în stabilirea unor protocoale terapeutice eficiente, ceea ce subliniază necesitatea unei cercetări mai detaliate și a unei abordări mai riguroase a acestei afecțiuni. Această lacună în cunoștințele noastre și lipsa unor ghiduri clare de diagnostic și tratament subliniază necesitatea imperioasă a unei cercetări extinse și a unei revizuirii a practicilor curente pentru a îmbunătăți gestionarea pacienților și rezultatele acestora în fața unei boli atât de complexe și insuficient înțelese [16, 130, 59].

Leziunile duodenului sunt rare printre leziunile tractului gastrointestinal și variază de la 0,2 la 5% [161, 25, 69, 171, 110, 137, 71, 1]. După alte date, leziunile duodenale închise se întâlnesc în 6,5%, iar cele deschise – în 5,0% [86, 96, 188]. Totuși, aceste cifre pot varia și pot fi influențate de diverși factori, cum ar fi criteriile de selecție a pacienților, metodele de diagnostic și gradul de acces la îngrijire medicală [161, 168, 173, 182, 9, 14]. Frecvența leziunilor duodenale poate varia în funcție de anumiți factori, precum regiunea geografică, mediul socio-economic, tipul de traumatism și accesul la îngrijire medicală adecvată. În general, leziunile duodenale sunt mai rare decât alte tipuri de leziuni abdominale. Totuși, ele pot fi asociate cu traume grave și pot necesita tratament chirurgical imediat [75]. Se observă o tendință de creștere a frecvenței leziunilor duodenale închise și deschise, combinate cu leziunile organelor abdominale cauzate de aceleași împrejurări [164, 166, 184].

Pentru stabilirea leziunii traumatice duodenale (LTD) în majoritatea publicațiilor științifice se propune utilizarea în complex a metodelor de diagnostic, care se completează reciproc. În pofida avansărilor științifice în domeniul imagisticii și al chirurgiei, diagnosticul precoce și intervenția chirurgicală rapidă rămân esențiale pentru gestionarea acestor leziuni și pentru reducerea complicațiilor asociate. În particular, lipsesc criteriile clare în succesivitatea măsurilor de diagnostic, indicații concrete către tratamentul LTD și necesită precizare de tactică intraoperatorie și tehnică chirurgicală, mai ales în condiții de sindrom hemoragic, leziuni ale altor viscere și instabilitate hemodinamică etc. [84, 130].

Diagnosticul și tratamentul leziunilor duodenale rămân până în prezent probleme complexe și nerezolvate pe deplin. Erorile de diagnostic și tactică curativă duc adesea la dezvoltarea complicațiilor grave în perioada postoperatorie precoce, a căror frecvență variază de la 25,0 la 72,5% [15, 125, 106, 192, 88].

Morbiditatea în leziunile duodenale este semnificativă, și poate include: hemoragie, perforație, infecție, pancreatită, fistule și alte probleme, în funcție de gradul de traumatism asociat, de prezența altor leziuni concomitente și de comorbiditățile pacientului, de severitatea leziunii, de promptitudinea diagnosticului și de eficacitatea tratamentului. Rata mortalității rămâne în continuare ridicată. În leziuni izolate ale duodenului, mortalitatea este de 11,8-30,5%, iar în cele combinate și asociate 46,6-80,0% [161, 47, 174, 58, 167, 177, 62].

Succesul unei anumite operații depinde de starea victimei, de durata perioadei de la accidentare, de promptitudinea diagnosticului și de abilitățile practice ale chirurgului [15, 161, 122].

Dificultățile de diagnostic la astfel de pacienți se datorează parțial particularităților anatomice ale duodenului, care este relativ protejat de structurile anatomice din jur și absența simptomelor specifice cu prezența unei „perioade de bunăstare imaginară” sau „perioadei

ascunse” în care pacientul nu are acuze. Acesta fiind motivul pentru care victima se adresează cu întârziere după ajutor medical. Pacienții cu leziuni duodenale sunt internați preponderent în secțiile de chirurgie generală ale diferitelor spitale.

Analiza motivelor rezultatelor nesatisfăcătoare ale diagnosticului și tratamentului leziunilor duodenale a demonstrat, că nu se cunosc suficient particularitățile manifestărilor clinice ale leziunilor duodenale, diagnosticul acestora, precum și principiile tratamentului chirurgical [24, 120, 3, 62, 68, 11].

Afirmațiile multor autori despre leziunile duodenului ratate în timpul primei operații indică faptul că diagnosticul acestor leziuni prezintă dificultăți atât preoperator, cât și intraoperator – având o frecvență mai mare în leziunile segmentelor retroperitoneale, diagnosticul cărora este omis la 10-30% dintre pacienți [80, 91, 187]. Una dintre cauze este revizia inadecvată a duodenului, iar în unele cazuri, mobilizarea duodenului după Kocher se omite complet [125, 120].

Din cauza diagnosticului tardiv și dezvoltării retroperitonitei, flegmonului retroperitoneal la scurt timp după leziune, mortalitatea poate atinge 100% [143, 30, 18, 104, 179, 20, 175]. Rata mortalității pentru leziunile închise este de aproape 3 ori mai mare în comparație cu cele deschise [28, 179, 20, 175].

Până în prezent, nu există abordări unificate pentru a determina metoda și amploarea intervenției chirurgicale în leziunile duodenale. Cu toate acestea, există direcții prioritare de tratament chirurgical [30, 5, 20, 183, 103]. O serie de autori propun lichidarea defectului duodenal prin aplicarea unei suturi în două planuri, alții recomandă limitarea aplicării lor [37, 165], sau completarea suturii primare cu operații de drenaj gastric, sau excluderea duodenului din pasaj, rezecția duodenului, sau folosesc un lambou seromusculo-submucos din curbura mare a stomacului pentru a consolida locul defectului [131, 81, 186, 176, 103].

În literatură, nu sunt suficient elucidate indicațiile tratamentului leziunilor traumatiche ale duodenului, în determinarea tacticii intraoperatorii și tehnicii chirurgicale, mai ales în condiții de sindrom hemoragic, leziuni ale altor viscere și instabilitate hemodinamică. Sunt disponibile multiple operații pentru tratamentul leziunilor duodenale, însă chirurgia tinde spre cele mai sigure și eficiente metode de tratament chirurgical [43, 126].

În Republica Moldova, accidentele de circulație ocupa locul II în structura mortalității, constituind 2,1% din totalul deceselor, 50% sunt persoane tinere, apte de muncă, între 15-44 ani [143, 30]. Până în prezent, nu s-a acordat atenția adecvată problemei de diagnostic și tratament a leziunilor traumatiche închise și deschise ale duodenului. În acest scop, lipsește o statistică de stat a acestor leziuni. Nu s-au determinat principiile de bază în organizarea asistenței medicale în traumatisme, unde sunt incluse leziunile traumatiche ale duodenului. Progresele în managementul

leziunilor traumatice duodenale din ultimele decenii nu au rezolvat problema și rămân în vizorul chirurgilor, savanților, necesitând studiere continuă [17, 16, 32, 21, 142, 104], prioritar fiind problema diagnosticului precoce, alegerea tacticii chirurgicale în funcție de nivelul și severitatea afectării duodenului, precum și a complexității lezionale intraabdominale [129].

Cu toate acestea, în prezent nu există un algoritm unificat de diagnostic și tactică chirurgicală a leziunilor duodenale (hemoragie, ruptură, strivire, leziune). În vederea soluționării acestor probleme urgente a chirurgiei duodenale, se impune elaborarea unui algoritm pentru diagnostic și tratament.

**Scopul lucrării:** Optimizarea diagnosticului și tratamentului pacienților cu leziuni traumatice ale duodenului prin sistematizarea managementului diagnostic-curativ.

**Obiectivele cercetării:**

1. Studiarea mecanogenezei și a structurii leziunilor traumatice duodenale
2. Analiza manifestărilor clinice și rolul investigațiilor paraclinice în stabilirea diagnosticului leziunilor duodenului
3. Evaluarea tacticii chirurgicale și a rezultatelor precoce ale tratamentului leziunilor traumatice duodenale conform gradului leziunii
4. Elaborarea conduitei diagnostic-curative a pacienților cu leziuni traumatice ale duodenului.

**Elementul științific novator.** În premieră, s-a realizat un studiu asupra leziunilor traumatice duodenale, în vederea optimizării rezultatelor tratamentului chirurgical la pacienți cu leziuni traumatice duodenale închise și deschise, prin evaluarea eficacității metodelor de investigație și estimarea modalităților optimale tehnico-tactice. Înțelegerea insuficientă a patologiei impune o abordare multidisciplinară și explorarea mai profundă a factorilor care influențează evoluția și prognosticul pacienților afectați. În baza materialului clinic și a unui studiu complex, s-a demonstrat că, traumatismul duodenal închis și deschis este o formă multifactorială a traumatismului, reprezintă un grup lezional care se manifestă clinic printr-un polimorfism de sindroame, iar unificarea semnelor clinice și paraclinice de bază, permite crearea unui algoritm diagnostic-curativ pentru asistența chirurgicală de urgență. Rezultatele studiului arată, că pentru ameliorarea rezultatelor tratamentului la acești pacienți cu leziuni traumatice duodenale este necesară o diferențiere a atitudinii medico-chirurgicale, în raport cu mecanogeneza, gravitatea pacientului, stării hemodinamice, sindromul peritoneal sau hemoragic, prin prisma timpului scurs de la impact pînă la internare. S-a argumentat rolul și importanța serviciului multidisciplinar, care include în sine neapărat și succesiv: în acordarea asistenței medicale pacienților cu LTD, simultan se efectuează evaluarea stării și resuscitarea primară a traumatizatului, se stabilește și se elaborează



amplarea și succesivitatea măsurilor diagnostice și curative în interval determinat de timp, în funcție de parametrii hemodinamici și severitatea leziunii traumatice predominante.

Studiul actual demonstrează, că utilizarea unei metodologii de investigații bine determinate, cu stabilirea cât mai precoce a diagnosticului și selectarea unei atitudini medico-chirurgicale oportune, constituie cheia succesului în prevenirea complicațiilor posibile și mortalității postoperatorii. În urma analizei rezultatelor de examinare și tratament a pacienților cu leziuni traumatice duodenale din lotul nostru de studiu, datele obținute confirmă faptul că în cazul pacientului spitalizat precoce, starea pacientului determinată corect la moment și diagnosticul stabilit în timp util, în caz de intervenție chirurgicală, scade probabilitatea greșelilor de diagnostic intraoperator, crează condiții favorabile pentru un volum și metodă de rezolvare adecvată în raport cu severitatea și complexitatea lezională, fapt ce poate diminua rezultatele neplăcute postoperatorii, fiind un factor favorabil, predispozant în micșorarea lor. De asemenea s-a confirmat posibilitatea de utilizare a clasificării AAST valoarea căreia este drept test-indicator în determinarea tipului de tratament și timpul operator, bazată pe evaluarea obiectivă multifactorială a severității. S-a demonstrat că, în diagnosticul pacienților cu LTD la spitalizare cu hemodinamică instabilă este important determinarea leziunilor cu pericol vital, și nu precizarea leziunii organice. Rezultatele obținute au permis elaborarea unui algoritm diagnostic-curativ. Luând în considerație factorii ce favorizează rezultatele bune, se menajează conduita diagnostic - curativă a traumatizațiilor, tratamentul chirurgical fiind diferențiat, prezintă rezultate ameliorate comparativ cu datele existente în literatură. Datele diagnostice obținute sunt utile pentru interpretarea corectă a aspectelor curative.

**Valoarea practică.** Valoarea și importanța lucrării propuse este considerabilă, deoarece are impact direct în practica medicală și în îmbunătățirea tratamentului pacienților cu leziuni traumatice ale duodenului, argumentată prin câteva aspecte cheie. Pentru îmbunătățirea diagnosticului precoce, optimizarea tratamentului, reducerea morbidității și mortalității, în urma analizei și studiului efectuat, a fost elaborat și implementat în practica chirurgicală un algoritm de diagnostic al leziunilor traumatice ale duodenului. Acesta este bazat pe opțiunea metodelor de investigație instrumentală, în funcție de starea hemodinamicii și caracterul traumei. Prin aceasta, cercetarea poate facilita diagnosticul precoce al leziunilor traumatice ale duodenului. Acest lucru poate permite inițierea tratamentului rapid și poate reduce riscul de complicații asociate cu întârzierea diagnosticului, oferă orientare pentru selectarea celor mai eficiente și mai potrivite strategii de tratament pentru fiecare pacient în parte. Prin identificarea și aplicarea celor mai bune practici în diagnostic și tratament, cercetarea poate contribui la reducerea morbidității și mortalității asociate cu leziunile traumatice ale duodenului, îmbunătățind calitatea vieții

pacienților. Optimizarea diagnosticului și tratamentului duce la economii semnificative de costuri în sistemul de sănătate, prin reducerea numărului de intervenții chirurgicale inutile, a spitalizărilor prelungite și a complicațiilor postoperatorii. Algoritmul diagnostico-curativ poate servi drept ghid de referință pentru practicieni în gestionarea leziunilor traumatice ale duodenului, contribuind la standardizarea și uniformizarea practicii medicale în acest domeniu.

**Noutatea și originalitatea științifică a rezultatelor obținute.** Cercetarea are caracter inovativ, actual, bazată pe un lot vast de 123 cazuri tratate cu leziuni traumatice duodenale închise și deschise, în premieră, în Republica Moldova și România. Noutatea și originalitatea științifică a cercetării asupra leziunilor traumatice ale duodenului sunt evidențiate prin mai multe aspecte. Aceasta implică o evaluare atentă a mecanogenezei, diagnosticului și tratamentului, asigurând astfel o abordare cuprinzătoare și coezivă a problemei. Cercetarea aduce o contribuție semnificativă prin identificarea și evaluarea unor noi tehnici sau metode de diagnosticare a leziunilor traumatice ale duodenului. Aceasta poate include: utilizarea imagisticii medicale, a testelor de laborator sau a altor tehnologii avansate pentru o stabilire mai precisă și mai rapidă a leziunilor. Cercetarea dă naștere noilor idei în evaluarea unor tactici chirurgicale pentru leziunile traumatice ale duodenului, care țin cont de particularitățile anatomice și patologice ale duodenului și oferă soluții chirurgicale eficiente prin abordarea individualizată a tratamentului, luând în considerare factori specifici, cum ar fi gravitatea leziunii, starea generală a pacientului și factori de risc specifici, adaptate la caracteristicile fiecărui caz în parte. S-a argumentat rolul și importanța colaborării multidisciplinare în abordarea acestor pacienți, s-au elaborat atitudini diferențiate, de la caz la caz, în managementul leziunilor duodenale. A fost estimată valoarea informativă a diferitor metode clinico-paraclinice de examinare.

**Problema științifică soluționată în teză.** Studiul abordează managementul leziunilor traumatice duodenale, care este complex, controversat, prin integrarea specialiștilor din multiple discipline, inclusiv medici de urgență, chirurghi generaliști, imagiști și endoscopiști. S-a demonstrat necesitatea abordării individuale a pacienților traumatizați cu LTD în baza unui algoritm diagnostico-curativ. S-a identificat un interval critic de 6 ore pentru intervenții medicale vitale, în timp util, bazat pe evaluarea factorilor de risc demografici și comportamentali care contribuie la mortalitatea leziunilor duodenale. În baza cercetării, s-a evidențiat necesitatea îmbunătățirii protocoalelor clinice, pentru un management adecvat și individualizat. S-au introdus o nouă tehnică în abordarea leziunilor traumatice duodenale – operația Konishi.

**Metodologia generală a cercetării.** Lucrarea este un studiu descriptiv și retrospectiv care descrie tratamentul a 123 de pacienți cu leziuni duodenale traumatice, în cazul traumatismelor abdominale închise și deschise, tratați între 1990 și 2018. Dintre aceștia, 89 de pacienți (72,36%)

au fost tratați la în Clinica de Chirurgie nr.1 „Nicolae Anestiadi” a Universității de Stat de Medicină și Farmacie „Nicolae Testemițanu” din Chișinău, iar 34 de pacienți (27,64%) la Spitalul Clinic de Urgență „Floreasca” din București. Din numărul de pacienți, 7 din Chișinău și 28 din București au fost inițial operați în alte unități și apoi transferați pentru continuarea tratamentului.

Informațiile au fost extrase din fișele medicale ale pacienților și cuprind date privind vârsta, sexul, tipul și cauza traumatismului, timpul până la spitalizare și operație, examenul clinic și paraclinic, caracteristicile leziunilor, amploarea intervențiilor chirurgicale și evoluția postoperatorie. Media anuală de spitalizare atribuită traumatismului duodenal, în cadrul studiului, a fost de 4,39 pacienți.

**Aprobarea lucrării.** Rezultatele științifice obținute pe durata efectuării prezentului studiu au fost prezentate și discutate în cadrul forumurilor științifice naționale și internaționale: Congresele Naționale de Chirurgie din România (Timișoara, 2012, Sinaia, 2016, București, 2018, eveniment online, 2020, Sinaia, 2022); a XXXII-a și XXXVII-ea Săptămână Medicală Balcanică (Chișinău, 2012, 2023); Congresele Asociației Chirurgilor ”Nicolae Anestiadi” din Republica Moldova (Chișinău, edițiile X - XIV, 2007, 2011, 2015, 2019, 2023); Conferința științifică „Nicolae Anestiadi – nume etern al chirurgiei Basarabene”, (Chișinău, 2016); Conferințele științifice anuale „Zilele Universității de Stat de Medicină și Farmacie N.Testemițanu”, (Chișinău, 2017, 2018, 2019); Conferința Națională de Chirurgie, (Craiova, 2019); Ședința Asociației Chirurgilor ”Nicolae Anestiadi”, (Chișinău, 2020); XVI Всероссийский национальный конгресс лучевых диагностов и терапевтов, (Краснодар, 2022).

**Teza a fost discutată și aprobată la:**

- ședința catedrei Chirurgie N1 „Nicolae Anestiadi” a Universității de Stat de Medicină și Farmacie „Nicolae Testemițanu” din Republica Moldova din 18.01.2024, proces verbal nr.6.

- la ședința Seminarului științific de profil 321. Medicină generală, Specialitățile: 321.13 Chirurgie, 321.14 Chirurgie pediatrică; 321.22 Urologie și andrologie, din cadrul Universității de Stat de Medicină și Farmacie „Nicolae Testemițanu” din Republica Moldova, la specialitatea 321.13 – Chirurgie, din 24 aprilie 2024, proces verbal nr. 5.1.

**Implementarea în practică a rezultatelor studiului.** Rezultatele studiului efectuat, și recomandările practice au fost implementate în procesul didactic al chirurgilor-rezidenți și al studenților anilor IV-VI, facultatea medicină generală a USMF „Nicolae Testemițanu”, în activitatea cotidiană a secțiilor de chirurgie N1, N2, N3 și a secției de chirurgie și traumatism asociat, secțiilor reanimare și terapie intensivă a Institutului de Medicină Urgență, or.Chișinău.

**Sumarul compartimentelor tezei.** Teza cuprinde adnotările în limbile română, rusă și engleză, lista abrevierilor, lista tabelor, lista figurilor, introducere, 4 capitole, concluzii generale,

recomandări practice, bibliografie, anexe, declarația privind asumarea răspunderii și CV-ul autorului.

În partea introductivă a lucrării sunt prezentate actualitatea și importanța științifico-practică a problemei abordate, scopul și obiectivele, noutatea științifică și importanța teoretică cu valoarea aplicativă a lucrării și aprobarea rezultatelor.

În capitolul 1 **„Aspecte contemporane în managementul leziunilor traumatiche duodenale închise și deschise”** se conține analiza publicațiilor actuale la tema tezei sub aspectul istoric, particularităților anatomo-chirurgicale ale duodenului, etiologiei, epidemiologiei și a clasificării leziunilor traumatiche ale duodenului. De asemenea, sunt descrise metodele de diagnostic, strategiile terapeutice, precum și complicațiile asociate tratamentului postoperator în cazul leziunilor traumatiche ale duodenului.

În capitolul 2 **„Material și metode de cercetare”** se prezintă caracteristica generală a lotului studiat, metodologia cercetărilor efectuate și evidențierea metodelor de investigație în leziunile traumatiche duodenale. În acest capitol este prezentat design-ul cercetării și formula de calcul al volumului eșantionului necesar, scorurile traumatiche și metodele de prelucrare statistică.

În capitolul 3, **„Diagnosticul clinic și instrumental al leziunilor traumatiche duodenale,”** se analizează procesul de diagnosticare a acestor leziuni, punând accent pe aspectele clinice și paraclinice. Se discută despre semnele și simptomele caracteristice ale traumatismelor duodenale, care indică severitatea leziunii. Examinarea clinică inițială este completată de investigații clinice și paraclinice. Selectarea metodei imagistice depinde de gravitatea leziunii și de stabilitatea hemodinamicii pacientului. De asemenea, capitolul subliniază importanța unei abordări diagnostice riguroase, deoarece leziunile duodenale pot fi adesea greu de identificat din cauza simptomelor nespecifice. Evaluarea succesului tratamentului se face prin monitorizarea stării pacientului și prin imagistică, pentru a depista eventualele complicații postoperatorii.

În capitolul 4 **„Tactica medico-chirurgicală a pacienților cu leziuni traumatiche duodenale”** sunt detaliate abordările terapeutice și de monitorizare a evoluției pacienților cu leziuni duodenale, în baza analizei rezultatelor tratamentului precoce. Se pune accent pe alegerea tratamentului adecvat în funcție de severitatea și tipul leziunii, precum și pe importanța unei conduite chirurgicale corecte. Leziunile traumatiche duodenale închise pot fi abordate prin tratament non-operator, în cazul în care nu există semne de perforație sau hemoragie activă. Iar în leziunile duodenale deschise, intervenția chirurgicală este esențială.

Chirurgia leziunilor duodenale include suturarea leziunii, drenajul peritoneal sau, în cazuri severe, rezecția segmentului afectat. Se detaliază și importanța monitorizării postoperatorii, care include observarea evoluției semnelor vitale, identificarea timpurie a eventualelor complicații. De

asemenea, se subliniază necesitatea unui regim alimentar strict și reintroducerea treptată a alimentației orale, în funcție de starea pacientului. La final, este prezentat un algoritm diagnostico-curativ detaliat, care ajută la selectarea tratamentului adecvat, în funcție de tipul de traumatism (închis sau deschis), gravitatea leziunii și evoluția clinică a pacientului. Acest algoritm este un ghid esențial pentru gestionarea corectă a pacienților cu leziuni traumatiche duodenale.

**Cuvinte cheie:** traumatism abdominal, leziune duodenală închisă, deschisă, duoden, algoritm, diagnostic, tratament.

## 1. ASPECTE CONTEMPORANE ÎN MANAGEMENTUL LEZIUNILOR TRAUMATICE DUODENALE ÎNCHISE ȘI DESCHISE

### 1.1 Istoric, particularități anatomo-chirurgicale ale duodenului, mecanogeneză, epidemiologie, clasificarea leziunilor traumatice ale duodenului

Experiența a mai mult de 100 de ani în managementul leziunilor traumatice duodenale (LTD) continuă să evolueze de-a lungul timpului, pentru a aduce rezultate mai bune în reducerea morbidității și mortalității. Din istoria traumatismului duodenal închis și deschis se cunoaște că la începutul sec. XX, mortalitatea ajungea până la 100%. Tratamentul LTD era bazat mai mult pe intervenții complexe ca duodenostomia pe tub și diverticularizarea duodenului. Însă, de-a lungul anilor practica chirurgicală schimbă recomandările pentru repararea leziunilor duodenale [89]. Prin urmare, în urma analizei literaturii contemporane ce vizează problema abordată, a fost stabilită tendința către repararea primară a duodenului cu sau fără excluderea pilorică pentru majoritatea cazurilor de leziuni duodenale, în leziunile complexe ale duodenului sunt rezolvate prin excluderea pilorică cu gastro-jejunostomie, iar în leziunile care implică capul pancreasului, se utilizează pancreatico-duodenostomie (procedura Whipple). Datele statistice acumulate din unele spitale din Londra, cu un număr de 132 de supravegheri s-au terminat cu deces [136, 32].

Prima închidere chirurgicală cu succes a rupturii duodenului a fost raportată de Herczel în 1896. În 1905 Goodwin a anunțat despre un caz de însănătoșire, iar Miller în 1916 raportează 5 cazuri cu rezultate pozitive din 26 răniți cu plăgi penetrante duodenale [129].

În al II-lea război mondial letalitatea în leziunile duodenului prin armă de foc au constituit 57% din 118 pacienți, care și până în prezent este cel mai mare lot de leziuni militare. În timpul războiului din Coreea au fost descrise 17 cazuri de leziuni duodenale cu o mortalitate de 22% [127]. Un progres semnificativ în tratamentul leziunilor traumatice închise și deschise ale duodenului a prezentat mobilizarea și revizia segmentelor duodenale localizate retroperitoneal, elaborată de către Kocher. Un rol progresiv a avut propunerea lui Djamers care constă în excluderea din pasaj a duodenului, prin suturarea pilorului și aplicarea anastomozei gastrojejunale [150, 96, 193].

De-a lungul istoriei au fost publicate numeroase lucrări cu diferite loturi de pacienți, care sunt prezentate în **(Anexa 1)**.

Odată cu implementarea în practică a clasificării elaborate de E. Moore și colab., în 1990 bazate pe gradul de deteriorare a duodenului, în multe lucrări practice și științifice au fost descrise diferite tactici chirurgicale, care au ameliorat rezultatele tratamentului și prognosticul pacientului [110].

Deși progresele contemporane ale chirurgiei, anesteziologiei și terapiei intensive au avansat, tratamentul leziunilor duodenale rămâne și până în prezent una dintre cele mai dificile și provocatoare sarcini, urmate de un nivel crescut de complicații postoperatorii și mortalitate [170, 191, 193].

**Particularități anatomo - chirurgicale ale duodenului.** Cunoașterea aprofundată a detaliilor anatomice, topografice, fiziologice a duodenului, constituie baza tehnicii chirurgicale și asigură îndeplinirea corectă a actului operator. Raportul duodenului cu alte organe explică existența leziunilor asociate în cadrul traumatismelor abdominale, demonstrând posibilitatea lezării organelor alăturate în cadrul operațiilor duodenale și lezarea duodenului în operațiile pe alte organe. Duodenul este situat în poziție retroperitoneală, adiacent principalelor structuri vasculare sistemice și splanhnice, căilor biliare și pancreasului. Din punct de vedere anatomic, duodenul este un organ cavitătar în formă de potcoavă, înconjurând capul pancreasului, cu o lungime medie ce variază în limitele 25-30 cm, lumenul fiind 25-30 mm.

Duodenul are 4 segmente:

**Segmentul incipient (D-I)**, este segmentul cel mai dilatat al duodenului, denumit și *bulbul duodenal*, cu o lungime de aproximativ 5 cm, urmată de **flexura duodenală superioară** corespunzătoare colului vezicii biliare. De la acest nivel, pornește:

**porțiunea descendentă (D-II)** pe flancul drept al vertebrelor L2 și L3 până la extremitatea inferioară a rinichiului drept unde se încurbează, unde formează **flexura duodenală inferioară**. În continuare, traiectul duodenului este reprezentat de:

**porțiunea orizontală inferioară (D-III)** care trece transversal coloana vertebrală, de unde urcă la nivelul vertebrei L2, descriind:

**porțiunea ascendentă (D-IV)** până la ligamentul Treitz, cu o lungime de 2-3 cm, delimitată la baza mezocolonului transvers de **flexura duodenojejunală**.

Segmentul proximal al bulbului duodenal este situat complet intraperitoneal, celelalte porțiuni fiind situate retroperitoneal. De aceea, pentru revizia adecvată a acestuia, începând cu segmentul D-II, în toate cazurile este necesar de efectuat mobilizarea duodenului după Kocher.

Raportul duodenului cu organele adiacente (**figurile 1.1, 1.2, 1.3**):

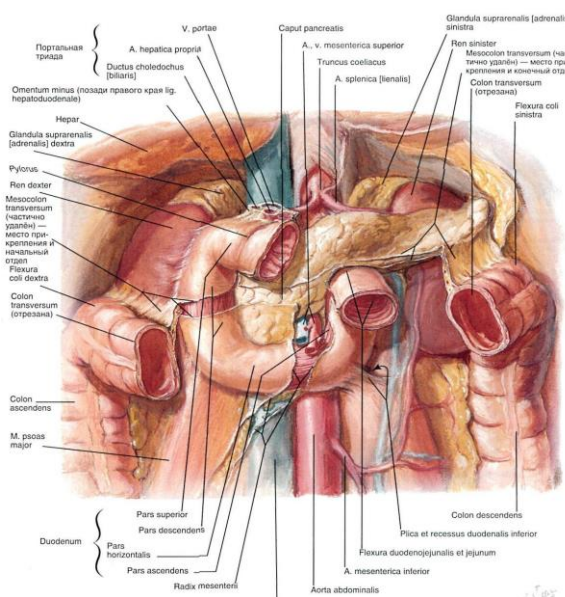
**porțiunea orizontală superioară:** este formată din bulbul duodenal (1-5 cm), cu o mobilitate ușoară, orientată de la stânga spre dreapta, antero-posterior; segmentul incipient vine în raport anterior cu cavitatea peritoneală, ficatul, vezica biliară; posterior cu bursa omentală, coledocul, vena portă și artera gastro-duodenală. Partea superioară a DI este în raport cu ficatul și epiplonul duodeno-hepatic, cea inferioară – cu capul pancreasului și ligamentul duodeno-colic.

**Porțiunea descendentă:** aceasta este situată la nivelul L1-L2, orientată de sus în jos, până la nivelul genunchiului inferior, fiind cea mai lungă parte – 8 cm, în care se deschide papila Vater: în 57%, în 1/3 superioară 22%, în 1/3 inferioară 11,5%, în flexiunea inferioară – 3%. În 20% din cazuri se întâlnește ductus Santorini, mai sus cu 8-40 cm de papila Vater. Partea a doua e divizată în două – fața anterioară vine în raport cu ficatul și colecistul deasupra mezocolonului, posterior – cu vena cavă inferioară, rinichiul, ureterul și vasele renale.

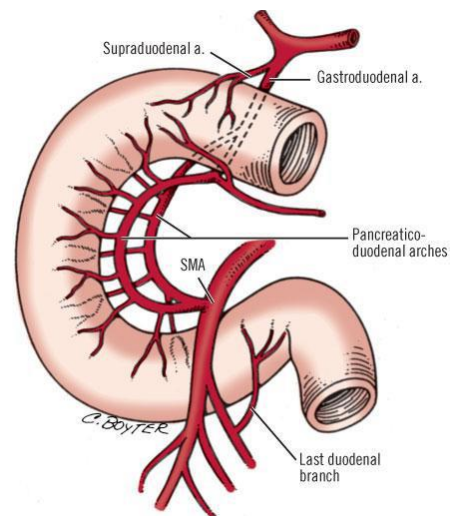
**Porțiunea orizontală inferioară:** anterior – inserția mezenterului și vasele mezenterice superioare; posterior – coloana vertebrală, aorta și vena cavă inferioară (prin intermediul fasciei de coalescență retro-duodenopancreatică Treitz); superior – capul pancreasului; inferior – ansele intestinului subțire.

**Porțiunea ascendentă:** anterior mezocolonul transvers; posterior vasele genitorenale drepte; medial (dreapta) aorta, procesul uncinat pancreatic și rădăcina mezenterului; lateral (stânga) arcul vascular Treitz și marginea medială a rinichiului stâng (la o distanță variabilă).

**Flexura duodenojejunală:** superior rădăcina mezocolonului transvers și fața inferioară a pancreasului; lateral (stânga) arcul vascular Treitz și rinichiul stâng; medial (dreapta) vertebra L2; posterior stâlpul stâng al diafragmului.



**Figura 1.1. Raporturile duodenului cu organele adiacente [5, 77].**



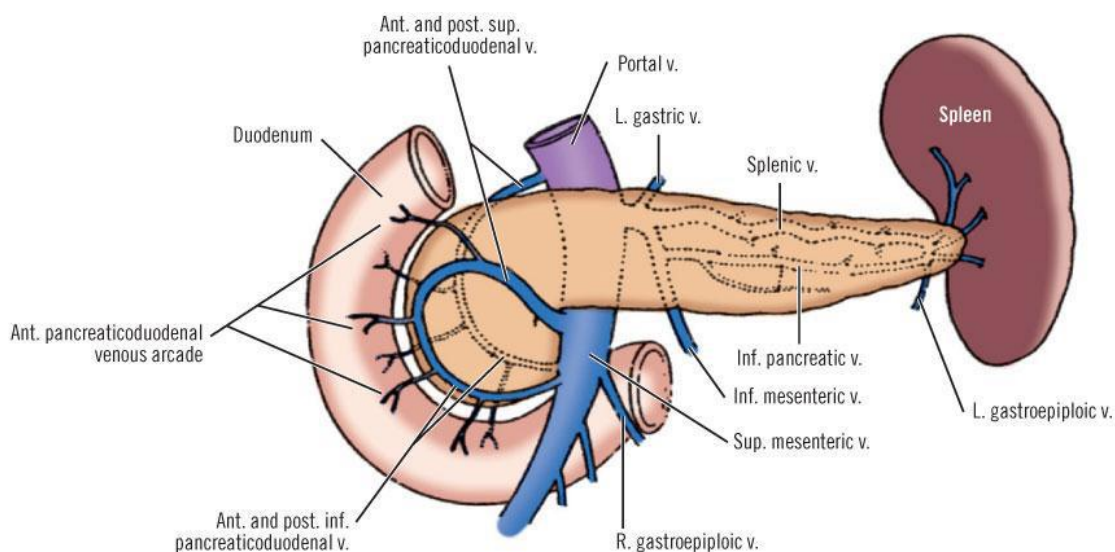
**Figura 1.2. Vascularizația duodenului. Reprezentarea schematică a bazinelor arteriale în vascularizarea duodenului [2].**

Alimentarea arterială a duodenului este asigurată de artera gastroduodenală, ramură a arterei hepatice și artera mezenterică superioară. Din artera gastroduodenală, iau naștere două artere pancreatico – duodenale superioare, iar din mezenterică superioară – cele două artere pancreatico – duodenale inferioare. DII, DIII și DIV sunt irigate de arcadele pancreatico –



duodenale. Ultima porțiune a duodenului mai primește sânge și din prima arteră jejunală (**figura 1.2**) [17, 160, 125, 147, 47, 122, 154].

Venele, în general, însoțesc arterele, dispunându-se în arcade pancreatico – duodenale anterioare și posterioare. Venele se varsă fie în vena mezenterică superioară, fie direct în vena portă; unii autori consideră, că doar vena portă este rezervorul principal. În urma numeroaselor cercetări, unii autori demonstrează prezența și a unor vene mai mici tributare ale trunchiurilor precedente. Dintre ele, se pot menționa vena prepilorică – care marchează limita dintre stomac și duoden (**figura 1.3**) [17, 160, 148, 39, 147, 47, 122, 154].



**Figura 1.3. Vascularizația duodenului. Reprezentare schematică a drenajului venos duodenal [2].**

**Mecanogeneza traumatismului duodenal.** Cauzele și mecanismul de producere a leziunilor traumatice duodenale sunt diferite, complexe și bine cunoscute [152]. Leziunile traumatice ale duodenului în urma contuziei abdominale (**figura 1.4**) sunt provocate de accidente rutiere, muncă fizică, catatraume, agresiuni fizice, sport și altele.

Evident, că pe primul loc în etiologia traumatismelor duodenale se situează accidentele rutiere. Din cauza accidentelor de circulație, actualmente pe plan mondial s-a schimbat raportul boală-accident, încât, în unele țări, rata deceselor în urma accidentelor depășește numărul deceselor prin boală; în altele ocupă locul III după mortalitate, precedate de cele cardio-vasculare și cancer [17, 16, 70, 113].

În urma impactului cu agentul vulnerant au loc diferite leziuni:

- ruptura duodenului (duodenorexis – dilacerație bruscă a peretelui)
- perforația duodenului (duodenobrisis) – se consideră ca o complicație a unui proces organic preexistent (ulcer duodenal)

Factorii etiologici în LTD după Nasio, 1960 sunt:

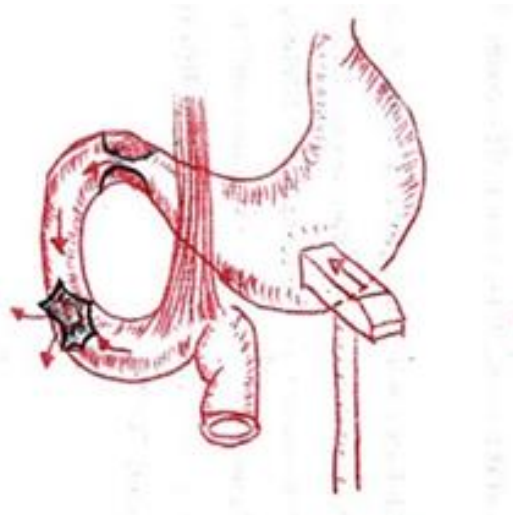
A. Predispozanți :

- anatomici : sistemul de fixare a duodenului, diversitățile poziționării a cadrului duodenal
- fiziologici: momentul gol al lumenului duodenal și relaxarea peretelui abdominal
- patologici: maladiile duodenului
- presiunea intraluminală a duodenului, deplasarea rapidă a conținutului sub presiune din stomac în duoden, închiderea pilorului și a unghiului duodeno-jejunal, stenoza duodenală, ocluzia aorto-mezențerică, prima arteră jejunală.

B. Declanșanți:

- traumele: accidente, căderi, contuzii, strivire
- explorări: tubaj, biopsie, manipulări chirurgicale

În mecanismul de declanșare a LTD, o mare importanță are și elasticitatea rebordului costal în raport cu grosimea peretelui abdominal, fapt ce favorizează forța agentului vulnerant în



**Figura 1.4. Mecanismul leziunii duodenale**

adâncime spre cadrul duodenal, mai ales în situația prevertebrală a segmentului DII, DIII și prezenței genunchiului inferior, care după datele unor autori este mai frecvent supus zdrobirii [114, 113].

Aparatul de fixare al duodenului favorizează, la fel, leziunile, în lipsa posibilității de a se deplasa în momentul acțiunii agentului vulnerant, așa cum se deplasează restul intestinului subțire, ceea ce evidențiază că, rupturile se produc mai greu în cazul unui duoden mai mobil, reușind să se deplaseze din proiecția acțiunii agentului vulnerant. Plenitudinea sau starea goală a duodenului are un rol important în producerea LTD. În caz de stază duodenală când lumenul este plin cu gaze și lichide în perioada digestivă, în timpul sau imediat după trecerea ritmică, rapidă sub presiune a conținutului gastric, duodenul este supus rupturii explozive mai ușor, deoarece asupra peretelui

acționează forța agentului vulnerant și presiunea intraluminală a conținutului devine mai mare [114, 35].

Starea mușchilor abdominali mai puțin dezvoltată sau relaxarea lor în momentul acțiunii agentului vulnerant condiționează și permite ușor să acționeze mai profund asupra duodenului, iar un perete abdominal bine dezvoltat și contractat poate reuși să preia o parte din forța acțiunii agentului vulnerant, micșorând forța de presiune asupra duodenului. Spasmul piloric și al unghiului duodeno-jejunal, momentan realizează o cavitate închisă perfect a duodenului cu conținut hidroaeric, ducând la ruperea peretelui prin explozie. Rupturile produse prin tracțiunea exercitată de stomac sau jejun sunt, în majoritatea cazurilor, complete și localizate la nivelul porțiunii DI și al unghiului duodeno-jejunal. Aceasta se explică prin faptul că, segmentele DII, DIV fiind retroperitoneale, sunt fixe și reprezintă un punct de rezistență a tracțiunii și evident că ruptura nu poate avea loc la nivelul lor, dar poate apărea în locurile mobile, sau în locurile de unire cu cele fixe, adică DI și unghiul duodeno-jejunal [114, 70, 158, 149].

Ruptura duodenală poate fi produsă prin contuzie abdominală repetată, prima contuzie abdominală produce ruptură incompletă a grosimii peretelui abdominal, iar peste un timp survine a doua lovitură, completând ruptura inițială și transformând-o în ruptură completă a peretelui duodenal [16, 114, 23].

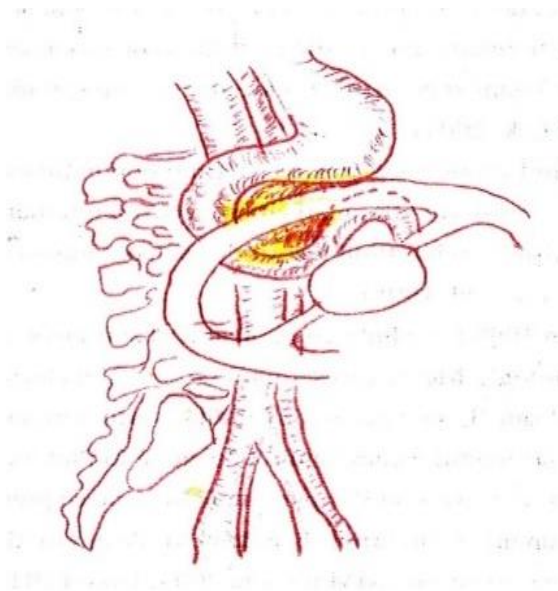
În urma contuziilor abdominale, agentul vulnerant în unele cazuri nu realizează o ruptură a peretelui duodenal, dar poate determina diverse modificări patologice ale peretelui, cum ar fi deserozarea, hematumul intramural, dereglarea microcirculației cu microtromboze a vaselor mai mari, care provoacă ulterior necroza parțială a peretelui duodenal cu perforația lui. Rupturile peretele posterior al duodenului, fiind lipsit de seroasă și mai puțin rezistent, pot fi mai frecvent retroperitoneale.

Hematoamele intramurale a peretelui duodenal se întâlnesc mai frecvent la copii și tineri, din cauza vascularizării bogate a acestuia; peretele abdominal este subțire și relaxat – viteza și forța de acțiune în aceste cazuri este mai mică. Hematomul transmural, care are un volum mai mare de 30 cm<sup>3</sup> de sânge, poate produce ruptura duodenului [114, 155, 133, 158, 5].

În traumatismele de circulație, leziunile duodenale sunt frecvent întâlnite, și se produc în momentul unui stop brusc, în urma căruia șoferul poate fi proiectat cu abdomenul în volan. Acest mecanism este numit de unii autori americani "steering wheel injury" [Von Pazolt H. J.1969] **(figura 1.5).**

Leziunile duodenale deschise pot fi provocate prin armă albă (cuțit, obiecte ascuțite), armă de foc (gloanțe, alice), explozii (schije), în urma cărora se produc plăgi transfixiante ale duodenului.

Ele pot fi prezentate printr-o simplă perforație punctiformă sau pot fi de dimensiuni mari și pot varia de la câțiva milimetri până la câțiva centimetri, dar pot fi și totale. După formă pot fi ovale, circulare, liniare. Ele pot fi situate atât longitudinal, cât și transversal pe duoden. Marginile plăgilor duodenale au un contur regulat, neted, iar cele prin explozie - neregulate.



**Figura 1.5. "steering wheel injury"**

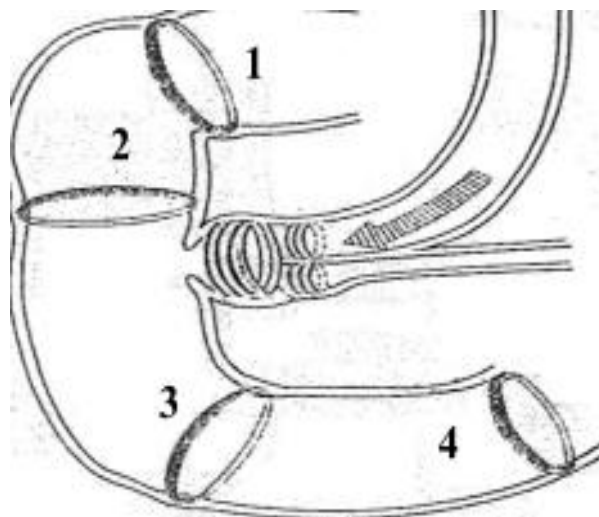
În cazul leziunilor subvateriene, mucoasa prolabează aproape constant prin orificiul leziunilor și rareori în cazul celor supravateriene. Totodată leziunile pot fi situate intraperitoneal sau retroperitoneal [114, 149, 64, 70, 113].

Leziunile duodenale pot fi unice, duble și multiple. Cele unice sunt mai frecvente. Leziunile duble pot fi situate pe același perete sau "în oglindă" [Moldovan J., et al 1965], iar gravitatea lor este severă, pentru că în timpul primei laparotomii, leziunile care implică peretele posterior pot fi neglijate, fiind tratată doar leziunea intraperitoneală, din cauza lipsei de suspiciuni cu privire la posibila lor coexistență. Din această cauză, leziunile retroperitoneale sunt depistate la relaparotomie sau la necropsie. [114, 133, 70, 113].

În rupturile genunchiului inferior DII, DIII – revărsatul duodenal poate infiltra mezocolonul transvers, mezenterul, ligamentul gastro-colic și de-a lungul vaselor mari până în bazinul mic. Revărsatul gazos poate migra spre fosa iliacă dreaptă, perirenal sau în mediastin.

Flexura unghiului duodeno-jejunal are o mare importanță practică în etiologia rupturilor duodenale prin explozie și se explică prin faptul că, duodenul este fixat posterior de mușchiul Treitz, iar la contractură lui și a mușchiului pilor poate închide ermetic lumenul duodenal, favorizând ruptura [97, 61, 133, 64].

Sfincterele netede au un rol semnificativ în patogeneza rupturilor duodenale, localizate în diversele porțiuni ale duodenului. Sfincterul bulbo-duodenal (pilor), medio-duodenal (Kapandji), sfincterul Ochsner și sfincterul terțio-duodenal (Albot-Kapandji) sunt reprezentate schematic în **(figura 1.6)** [114, 133, 64, 35].



**Figura 1.6. Repartizarea zonelor sfincteriene ale duodenului**

1. Sfincterul bulbo-duodenal Kapandji
2. Sfincterul medio-duodenal
3. Sfincterul Ochsner
4. Sfincterul terțio-duodenal (Albot- Kapandji)

Rupturile patologice ale duodenului în traumatismele închise au fost observate la pacienții traumatizați ca urmare a unui proces organic preexistent – ulcer duodenal. Lezarea iatrogenă a duodenului poate apărea în timpul papilosfinterotomiei endoscopice (0,58-1,8%), colangiopancreatografiei retrograde (0,1-1%), colecistectomiei laparoscopice (0,12-0,36%), laparoscopiei retroperitoneale (0,1-0,25%) [171].

**Epidemiologia traumatismului duodenal.** Conform clasificării OMS, traumatismele se împart în: accidente de trafic, autoagresiuni, otrăviri, agresiune umană, precipitări, război, incendii, înec. Traumatismele duodenale în urma incendiilor afectează în marea majoritate copiii și persoanele tinere, până la 44 de ani. Jumătate din decesele prin înec îi aparțin vârstei de 0-14 ani. Peste 40% din decesele prin cădere de la înălțime apare la pacienții cu vârsta de peste 70 de ani. În caz de otrăvire, mortalitatea este de 60% și este caracteristică pentru persoanele cu vârsta de 15-59 ani. Mortalitatea în urma agresiunii umane apare la tineri, adulți cu vârsta între 15-44 ani și este de peste 60%. Decesele suicidale prevalează la persoanele cu vârsta 15-59 ani [15, 114, 125, 70].

La nivel global, 90% din decesele cauzate de accidentele de trafic sunt înregistrate în țările în curs de dezvoltare, cu venituri medii și scăzute. Majoritatea pacienților sunt politraumatizați,

având o mortalitate de 40%-50% în cazurile leziunilor cerebrale, de 30%-35% în urma hemoragiilor și de 5%-10% din cauza insuficienței poliorganice.

Prevalența globală a traumatismele abdominale în rândul pacienților traumatizați variază între 5% și 30% [125, 117, 70, 153, 65].

Leziunea duodenală (LD) constituie un component grav în traumatismul abdominal și în asocierea leziunilor altor organe, structuri vasculare și sisteme, din cauza localizării specifice retroperitoneale, cu decizii de management dificile și limitate [151, 12].

Conform datelor literaturii contemporane de specialitate, la nivel mondial, incidența pacienților cu leziuni duodenale în urma traumatismului variază de la 3% la 5%, majoritatea dintre aceste leziuni sunt asociate altor leziuni viscerale, din cauza relației anatomice strânse a duodenului cu alte organe și vase majore [120, 100].

Leziunea duodenală izolată este rară la pacienții cu traumatisme abdominale și se întâlnește la doar 0,6-20 % din pacienți, care au suferit leziuni duodenale în urma unui traumatism abdominal contondent sau penetrant, adânc, cu impact major [123, 145, 56, 73, 115, 138, 58, 96].

Frecvența leziunilor traumatice duodenale în structura leziunilor organelor intraabdominale constituie 0,6%-5% [49, 50]. Din structura traumelor tractului digestiv, trauma duodenului constituie 0,4%-10%. Structura leziunilor asociate prezintă: cea a ficatului (17%), urmată de colon (13%), pancreas (12%), intestin subțire (11%) și stomac (9%). Mai rar se întâlnește leziunea duodenală (LD) asociată cu leziune de stomac, deoarece aceste două organe se află anatomic, intraabdominal în spații diferite. Astfel de leziuni sunt greu de identificat [75, 93]. Din structura traumatismului toracoabdominal, leziunile duodenale constituie 1,5%-2% [48, 56, 73, 87].

În contextul creșterii numărului accidentelor rutiere, al evenimentelor violente și al altor factori de risc, leziunile traumatice ale duodenului au devenit din ce în ce mai frecvente, majoritatea fiind cauzate de traume penetrante, iar cu o prevalență mai mică – de leziuni contondente [122, 32, 21, 65, 70, 51, 52, 101].

În structura leziunilor traumatice abdominale (LTA) penetrante, leziunea duodenului (LD) se întâlnește în 75-88% cazuri (armă de foc 0,4-50%, armă albă 7-10%), iar în urma celor contondente leziunea de duoden se întâlnește în 12-27% cazuri. Leziunile contondente prezintă un caracter distinctiv – în urma traumei, se produce ruperea porțiunii retroperitoneale a peretelui posterior. În 18-40% cazuri este afectată porțiunea orizontală DIII a duodenului, în 20-36% cazuri – porțiunea descendentă DII, 10-15% – porțiunea DI și în 5-15% DIV, la 18% dintre pacienți au fost diagnosticate leziuni ale mai multor porțiuni [122, 99, 56, 73, 65].

La populația pediatrică se întâlnește mai frecvent traumatismul abdominal contondent. În cadrul traumatismului abdominal la copii, leziunile traumatice duodenale sunt mai puțin frecvente și țin să fie secundare accidentelor de circulație, dar este de circa cinci ori mai mare la tinerii cu vârsta medie între 16 și 30 de ani. La copii, accidentele de bicicletă continuă să contribuie semnificativ la morbiditate și mortalitate, reprezentând între 5% și 14% din totalul leziunilor abdominale contondente [141, 76, 155, 108, 146, 152, 76, 57].

Particularitățile leziunilor traumatice duodenale, manifestate prin frecvența lor redusă, particularitățile anatomice, fiziologice, diagnostice duc la rezultate devastatoare din punct de vedere al morbidității și mortalității. Rata globală crescută de morbiditate este de la 22% până la 27%, iar rata mortalității de 5% până la 30%, dar variază în funcție de grad și de timp [122, 106, 25, 48, 56].

Evident, că mortalitatea crește în dependență de gradul leziunii. Datele literaturii demonstrează faptul că, mortalitatea în leziunile traumatice duodenale în raport cu severitatea lezională este diferită în funcție de grad: pentru gradul I – 8,3%, gradul II – 18,7%, gradul III – 27,6%, gradul IV-30,8%, gradul V - 58,8% [48, 99, 56].

Din totalul deceselor, aproximativ jumătate sunt precoce, cauzele majore fiind sângerarea masivă, șocul hemoragic, leziunile incompatibile cu viața pacientului, iar cealaltă jumătate de decese sunt tardive și este vizată de complicațiilor postoperatorii generale, inclusiv septicemia, formarea fistulelor, insuficiența poliorganică. Un factor important, determinant în creșterea riscului de deces îl poartă severitatea lezională, complexitatea lezională a pancreasului, căilor biliare, și timpul pierdut de la traumă până la spitalizare, ce duce la întârzierea diagnosticului și actului operator. Întârzierea diagnosticului cu mai mult de 24 de ore crește semnificativ rata mortalității, aceasta având potențialul de a se mări de la 11% la 40% din cazuri [152, 3, 99].

De asemenea, riscul de complicații infecțioase tardive rămâne semnificativ, chiar și în cazul în care leziunea a fost diagnosticată și tratată la timp. Conform unui studiu cu un lot de peste 1400 de pacienți, rata mortalității este similară, fiind de aproximativ 14%-18% pentru leziunile penetrante și de 18% pentru cele contondente, chiar la pacienții care supraviețuiesc și beneficiază de îngrijiri medicale adecvate [40, 120, 99, 56].

Managementul leziunilor traumatice ale duodenului reprezintă un subiect de discuție și studiu permanent, reprezentând o problemă actuală în chirurgia de urgență și, în particular, în practica fiecărui chirurg, indiferent de experiența acestuia [159, 6]. Aceasta se manifestă prin incidența scăzută a leziunilor duodenale, dificultățile de diagnostic și tratament, care sunt adesea asociate cu rezultate grave, ceea ce impune necesitatea unei experiențe solide, a unei abordări

adecvate și obiective, a unei analize riguroase, precum și a unui proces continuu de cercetare, aspecte care sunt explorate și propuse în cadrul acestui studiu [32, 42, 7, 149].

### **Clasificarea leziunilor traumatice ale duodenului**

Există diferite clasificări ale leziunilor traumatice duodenale bazate pe diferite criterii (etiologie, mecanismul de producere, localizarea și severitatea leziunii ș.a.). Miallaret în 1936, a publicat o clasificare în “Enciclopedia medico-chirurgicală”, care a devenit ulterior un concept clasic, constituind fundamentul tratatelor de chirurgie de urgență, fiind împărțit în următoarele etape:

- contuzii simple și rupturi incomplete
- rupturi complete parietale
- rupturi totale

Această clasificare este, totuși, incompletă – nu include tot spectrul de leziuni traumatice și nu poate fi utilizată pe larg, mai ales în cuantificarea gradului de severitate, care ar facilita tactica curativă.

Neagoe, (1972) încearcă, modifică și completează versiunea clasificării Miallaret. În final, această repartizare a leziunilor capătă o valoare practică, fiind bazată pe localizarea (topografia) leziunii duodenului, cu scopul de a cunoaște unde are loc revărsarea conținutului duodenal prin defect, și ulterior – de a înțelege manifestările clinice [113, 114, 109].

Clasificarea leziunilor traumatice duodenale, Neagoe :

- LTD intraperitoneale
- LTD retroperitoneale
- LTD mixte intra - și retroperitoneal
- LTD incomplete:
  - leziune cu hematom intramural
  - leziune incompletă cu necroză secundară
  - leziune incompletă a straturilor interne a peretelui duodenal

Sensul acestei clasificări este că, topografia leziunilor peretelui duodenal exprimă direcția revărsatului duodenal, precum și corelația cu evoluția manifestărilor clinice. Ca rezultat, tratamentul poartă o valoare practică logică.

E. Moore și colab., în 1990 a elaborat clasificarea leziunilor traumatice duodenale divizată în 5 grade (**tabelul 1.1**) bazată pe caracterul și morfologia leziunii (prezența hematomului sau rupturilor și gradul de implicare a circumferinței duodenului), ceea ce a permis ameliorarea rezultatelor tratamentului [110]. Această clasificare a stat la baza tratamentului pacienților cu leziuni traumatice ale duodenului incluși în această lucrare.



**Tabelul 1.1. Clasificarea Asociației Americane pentru Chirurgia Traumei în funcție de severitatea leziunii AAST ( Moore E. E.,1990) [110]**

Gradul	Caracterul leziunii	Morfopatologia leziunii
I	hematom plagă	al unui segment al duodenului superficială, fără perforație
II	hematom plagă	mai mult de un segment duodenal leziune < 50% de circumferință
III	plagă plagă	leziune 50-75% din circumferință D-2 leziune 50-100% din circumferință D-1, D-3, D-4
IV	plagă plagă	leziune > 75% din circumferință D-2 leziunea ampulei Vater sau a coledocului distal
V	plagă traumă vasculară	leziune masivă a complexului pancreatoduodenal devascularizarea duodenului

## 1.2. Diagnosticul clinic și paraclinic al leziunilor traumatice duodenale

**Diagnosticul clinic.** Etiologia, complexitatea și severitatea lezională, starea hemodinamicii și statutul neurologic influențează și determină amploarea și succesivitatea măsurilor de investigație pentru stabilirea diagnosticului. La pacienții cu leziunii cerebrale, intoxicați, drogați, în stare de ebrietate, cât și în cazul copiilor sau bătrânilor traumatizați, hemodinamici instabili, stabilirea diagnosticului clinic a leziunilor traumatice închise și deschise ale organelor intraabdominale, inclusiv a duodenului, este practic imposibil și viceversa, cu accidentatul hemodinamic stabil, cu statut mental neafectat, este posibil un contact adecvat, care permite precizarea anamnezei, acuzelor, depistarea unor zone dureroase pe abdomen, contractura musculară, matitate pe flancuri, semne peritoneale pozitive etc. Paloarea tegumentelor, tegumentele reci, hipotonia și tahicardia pot suspecta o hemoragie intraabdominală.

Sindromul algic pronunțat, timpanismul percutor sau lipsa matității hepatice și semnele peritoneale pozitive sunt prezente în cazul leziunilor organelor cavitare. Tabloul clinic se poate manifesta prin sindrom hemoragic sau peritoneal.

Sindromul hemoragic este rezultatul leziunii organelor parenhimate, vaselor mari și se manifestă prin hipotonie arterială până la colaps, tegumente și mucoase reci, oligoanurie, insuficiență renală, duglasul dureros la palpare.

Sindromul peritoneal este rezultatul revărsării conținutului unui organ cavitat lezat și se manifestă prin semne de iritare a peritoneului, defans muscular sau contractură și absența matității ficatului [144, 67, 112, 25, 85].

Leziunile organelor intraabdominale însoțite de semne clinice de peritonită sau de hemoragie intraabdominală cu hemodinamică instabilă, necesită laparotomie exploratorie, în

timpul căreia se stabilește cauza peritonitei sau a hemoragiei. În timpul laparotomiei sunt descoperite și leziunile duodenului. Pentru o inspecție adecvată a peretelui posterior al duodenului și a întregii porțiuni retroperitoneale este necesar de efectuat mobilizarea largă a duodenului după Kocher [117, 136, 119, 83].

Dacă pacientul este stabil hemodinamic sau are un răspuns pozitiv la stabilizarea lui, se inițiază examenul clinic și paraclinic pentru a determina amploarea leziunii duodenale. Leziunile duodenale trebuie verificate clinic în orice traumatism abdominal, prioritar când este implicat etajul superior al abdomenului [79].

Nu există simptome clinice specifice pentru stabilirea preoperatorie a leziunii duodenale. Cu toate acestea, următoarele semne servesc drept motive pentru suspjecția leziunii duodenale (Circov, 2014):

- accentul loviturii către bolnav în regiunea epigastrică, lombară
- dureri în regiunea epigastrică, lombară persistente pe termen lung sau creșterea durerii în aceleași zone (în absența simptomelor peritoneale)
- edemul stratului subcutanat lombar
- semne dispeptice gastrice (grețuri, vomă repetată într-un abdomen moale)
- semnul Pasternațki pozitiv lombar dreapta, tahicardie, semne de hemoragie digestivă

În cazul leziunilor (plăgi cu perforație) de DI, DII, tabloul clinic este asemănător celui de ulcer perforat, manifestat prin durere de obicei intensă în epigastru și hipocondrul drept, cu extindere spre fosa iliacă dreaptă, apoi cu răspândire pe tot abdomenul. La palpate este prezentă contractura abdominală, sunt pozitive semnele Mendel, Blumberg; la percuție – Kerven, țipătul Duglasului la tușeul rectal și vaginal. La unii pacienți dispare matitatea hepatică.

G. Mondor a descris tabloul clinic al leziunilor duodenale astfel: abdomen de lemn, rigid, voma lipsește, șoc grav, traumatism epigastral sau ombilical.

Miculitz în 1902, mai mult de 100 ani în urmă, a prezentat cu pesimism posibilitățile diagnostice în leziunile traumatiche duodenale – diagnosticul poate să rămână neclarificat în decurs de câteva zile, până când bolnavul moare în urma peritonitei sau în absența acesteia [161, 144].

În cazul lezării DIII, DIV și a unghiului duodenojejunal, durerea este mai redusă, din cauza conținutului duodenal alcalin. Este important faptul că, în evoluție, semnele clinice se modifică, musculatura abdominală obosește în primele 6 ore și contractura dispare, durerea își pierde din intensitate și se instalează clinica de ileus intestinal cu meteorism, greață, vărsături, oligurie. După cum afirmă mai mulți autori, de o mare importanță practică în aceste cazuri este sindromul Kanavel, care se manifestă prin stare septică cu vome repetate pe fond de abdomen moale [112, 155].

Contuziile duodenale din cadrul traumatismului abdominal sunt asociate cu o morbiditate și mortalitate crescută. Diagnosticul contuziilor duodenale stabilit intraoperator este dificil, mai ales în asociere cu alte organe și schimbări patologice aflate în proximitatea leziunii, favorizând complicații majore postoperatorii: fistula duodenală, abcesul cu evoluție în flegmon retroperitoneal, în urma cărora se dezvoltă sepsisul.

Perforația duodenală prin contuzie este raportată la 1/1000 contuzii cu mortalitate de la 4% la 47%, ceea ce evidențiază imprezibilitatea evoluției contuziilor duodenale.

Hematoamele masive intramurale cu dereglări de pasaj pot evolua pozitiv prin reabsorbție, cu sau fără un anumit grad de dereglare funcțională. Important este că poate evalua mai târziu prin perforație secundară cu formare de fistula duodenală, în dependență de răspândirea hematomului și dereglării circulației sanguine, ce produce necroza. Este necesară supravegherea în dinamică a acestor pacienți, iar în caz de necesitate, intervenția chirurgicală trebuie efectuată la timp [17, 114, 155].

Lipsa efectuării repetate a examenului clinic de către același chirurg poate duce la omiterea anumitor modificări în evoluția bolii. Din această cauză diagnosticul este stabilit tardiv, când apar deja complicații grave. În cazul traumatismului abdominal deschis atenția este orientată spre orificiile de intrare, în unele cazuri și cele de ieșire a agentului. În așa caz, se efectuează explorarea locală a plăgii și se mai utilizează un procedeu specific – vulnerografia, în scopul stabilirii direcției leziunii și organul lezat, sursa eventualului revărsat.

Leziunile traumatiche duodenale retroperitoneale au loc, de obicei, prin contuzii abdominale. Semnele clinice poartă un caracter specific și creează de obicei probleme mult mai mari de diagnostic. De aceea, problema stabilirii diagnosticului clinic de leziune duodenală este deosebit de grea prin asocierea severității și complexității lezionale. Preoperator, simptomatologia leziunilor traumatiche duodenale, după cum s-a menționat, nu are un tablou clinic cert de leziune duodenală [95, 189, 178].

La stabilirea diagnosticului de leziune traumatică duodenală închisă sau deschisă, contribuie o serie de examinări paraclinice: imagistica medicală (examenul radiologic, ultrasonografia, tomografia computerizată), fibrogastroduodenoscopia, laparoscopia diagnostică, laparocenteza și lavajul peritoneal diagnostic, proba cu peroxid de hidrogen 3%.

### **Diagnosticul paraclinic.**

**Examenul radiologic (inclusiv cu substanțe de contrast) al abdomenului.** Radiografia panoramică poate furniza informație valoroasă despre leziunea duodenală – pneumoperitoneum (semnul Levi-Dorn), ce confirmă leziunea intraperitoneală, retroperitoneum (bule de gaz), adiacent mușchiului psoas, rinichiului drept, în dreptul vertebrelor L1-L2, ștergerea umbrei

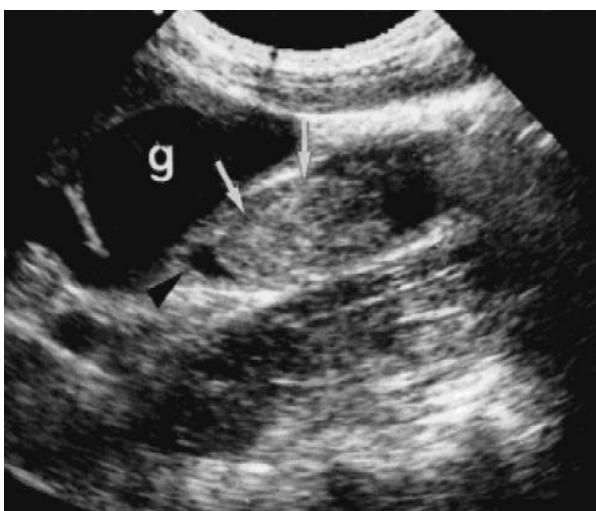mușchiului psoas sau a umbrei renale drepte, ce constituie leziunea duodenală retroperitoneală. Examinarea poate fi repetată în dinamică la intervale variabile de timp și prezintă un avantaj în efectuarea examinării inclusiv pe masa de operație, mai ales la bolnavii gravi sau extrem de gravi.

Interpretarea incorectă a acestor semne duce la întârzierea diagnosticului. Examenul radiologic cu substanță de contrast (gastrografin, urografin, verografina) poate scoate la iveală semne de hematom intramural duodenal, care prolabează în lumenul duodenului, îngroșarea mucoasei, dispariția pliurilor, micșorarea lumenului duodenal și extravazarea substanței de contrast [95].

**Ecografia abdominală – FAST (Focused Abdominal Sonography for Trauma).** FAST este o metodă larg acceptată și utilă în cazurile de traumatism abdominal contondent datorită capacității sale de a obține rezultate mai rapide și cu invazie practic nulă. Poate fi efectuată la pacienții atât stabili cât instabili hemodinamic, în scopul evaluării și stabilirii lichidului peritoneal în cele 5 spații anatomice (perisplenic, perihepatic, pericard, pelvis, pleural).

Se caracterizează printr-o valoare redusă a informației specifice pentru leziuni traumatiche duodenale, dar în urma explorării bolnavului poate contribui la stabilirea leziunilor organelor intraabdominale parenchimotoase asociate.

Poate diagnostica hematomul duodenal intramural și volumul lui, precizând localizarea și evoluția în timp a hematomului prin examinări repetate, grosimea peretelui duodenal, prezența abceselor retroperitoneale sau para-duodenale, imbibiție cu aer a spațiului retroperitoneal (retropneumoperitoneum) specifice pentru leziunile retroperitoneale ale duodenului. Important este că, FAST la momentul actual își asumă și are un rol de frunte în detectarea fluidului intraperitoneal în cazul pacienților instabili hemodinamic (**figura 1.7**).



**Figura 1.7. Examen ecografic: hematom intramural situat inferior de vezica biliară (g). Vârful săgeții arată către lumenul duodenului aproape complet obstrucționat [98].**

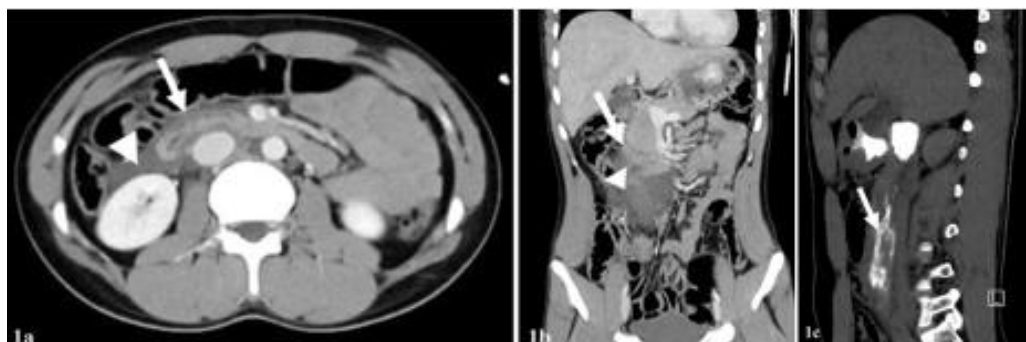
La rândul său, FAST poate omite leziunea sau gradul lezional, și în acest caz, se recomandă examenul TC la pacienții cu hemodinamică stabilă [128, 132, 107].

**Tomografia computerizată (TC).** TC este indicată bolnavilor cu hemodinamică stabilă sau stabilizați după administrarea intravenoasă de fluide (metastabili) [29, 138].

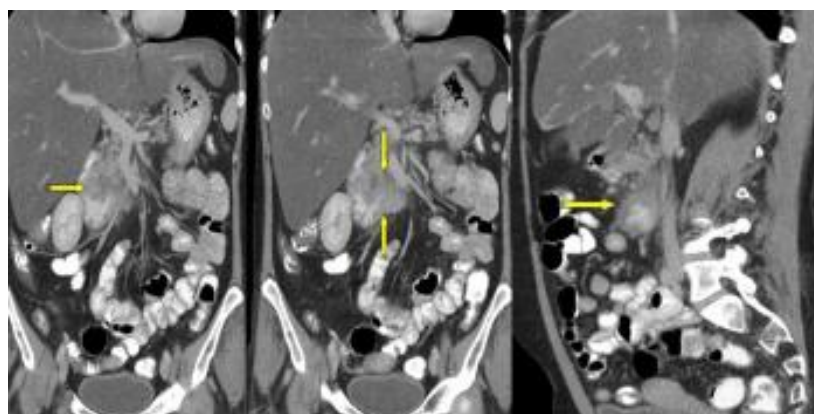
TC cu contrast intravenos are o sensibilitate de 86% și o specificitate de 88% pentru depistarea leziunilor duodenale. Este de mare valoare pentru stabilirea leziunilor viscerelor intraabdominale și în particular, în leziunile traumatiche ale duodenului [33, 44, 157].

Poate furniza detalii despre îngroșarea peretelui peste 4 mm, lichid pararenal sau periduodenal drept, în afara acestora poate depista și alte semne informative: pneumoperitoneum, retropneumoperitoneum, poate vizualiza un hematom intramural masiv, prezența acumularilor mai mici de gaze și cheaguri în apropierea locului leziunii, vizualizate ca o colecție de lichid eterogen - „semnul cheagului santinelă” [63, 132]. Lipsa de continuitate a peretelui duodenal (**figura 1.8, 1.9**).

Utilizând TC repetat, se pot observa mai bine gazele care încep să se acumuleze retroperitoneal. Constatările care sugerează perforația duodenală sunt prezența aerului în

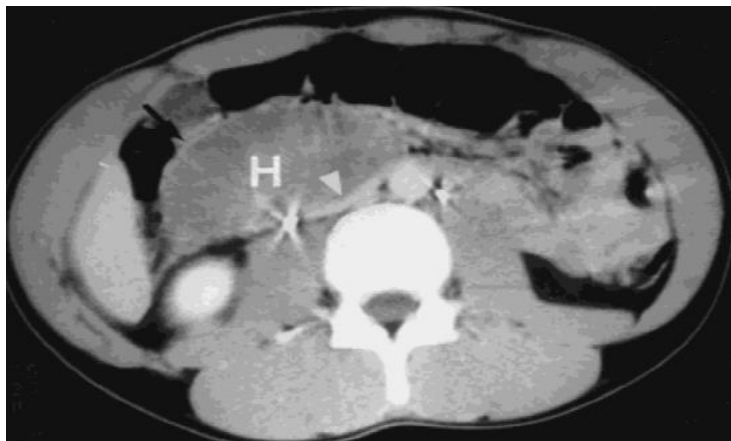

**Figura 1.8.** TC abdominală, secțiune axială (1a) și frontală(1b): 1a) îngroșarea peretelui DII-DIII al duodenului cu suspiciune de defect de perete (→); 1b) lichid liber dens, reprezentând hematom duodenal (→); 1c) reconstrucție sagitală cu contrast demonstrează perforarea peretelui duodenal (→) [105].

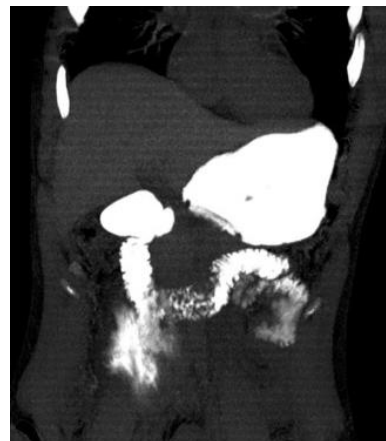

**Figura 1.9.** TC proiecție frontală și sagitală: hematom duodenal intramural în urma traumatismului abdominal închis (→) [31].

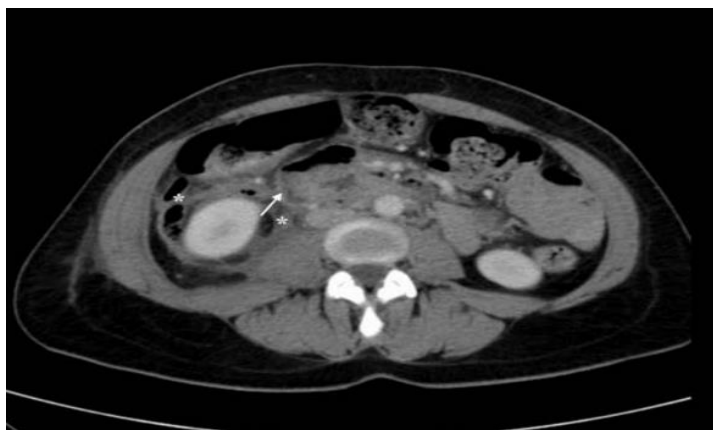retroperitoneu, ruperea peretelui și extravazarea de contrast (**figura 1.10, 1.11, 1.12**) [48, 157, 107, 105, 31].



**Figura 1.10. Cazul 2. TC cu contrast intravenos efectuat la același pacient 8 ore mai târziu arată peretele duodenal (săgeata) și un hematom (H) de mare atenuare ocupând lumenul și comprimând vena cavă inferioară (→).**



**Figura 1.11. TC scanare frontală: extravazarea în DII și DIII al duodenului [105].**



**Figura 1.12. TC abdominal cu contrast la 5 zile după traumatism abdominal cu suspiciunea unei întreruperi de 0,5 cm lățime a peretelui duodenal (→), și mase parțial lichide, parțial umplute cu aer [48].**

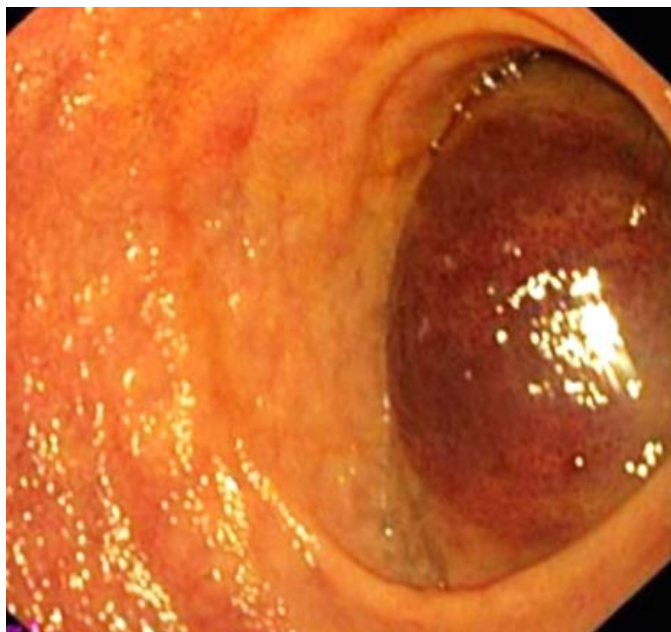
**Laparocenteza și lavajul peritoneal diagnostic.** Sunt indicate în cazul pacienților gravi, instabili hemodinamic. Se consideră o modalitate de diagnostic foarte rapidă în traumatismele abdominale închise pentru concretizarea revărsatului abdominal (sânge sau conținut al organelor cavitare). Are valoare doar în cadrul traumatismelor duodenale intraperitoneale, în care lichidul de lavaj conține: conținut intestinal, bilă, sânge (confirmate biochimic).

**Laparoscopia diagnostică.** Se utilizează ca metodă modernă în diagnosticul traumatismelor abdominale, în special la pacienții cu un grad înalt de suspecție de leziune a

duodenului. La laparoscopie se poate vedea leziunea traumatică a peretelui anterior al DI și DII supravezocolic precum și a unghiului duodenojejunal. La pacienții cu o ruptură extraperitoneală a duodenului se evidențiază o imbițiție verde-gălbuie a țesuturilor cu bule de aer în spațiul retroperitoneal pe fondul unui hematom retroperitoneal extins (Jibe, 1910, Winiwarter, 1912, triada Laffite, 1934) [111, 162].

Uneori pot fi vizualizate focare de steatonecroză. Paralel pot fi stabilite și alte leziuni viscerale asociate. Ruptura intraperitoneală a duodenului se caracterizează prin prezența lichidului hemoragic amestecat cu bilă și sânge în cavitatea abdominală, iar în adresările tardive – exudat tulbure cu bule de gaze. Pe lângă accesibilitatea dificilă, dezavantajul laparoscopiei este că nu permite o bună explorare în DII submezocolic și toată porțiunea posterioară a DIII. Totuși, laparoscopia rămâne utilă în excluderea traumatismelor organelor intraabdominale, pentru a evita actul operator inutil, mai ales la pacienții gravi și extrem de gravi [10, 90, 172].

**Fibrogastroduodenoscopia de urgență.** Este indicată în toate cazurile de traumatism abdominal cu suspiciune de leziune duodenală, ceea ce face posibilă stabilirea locației și amplitudinii leziunii (hematom în stratul submucos al duodenului sau un defect în peretele acestuia) (**figura 1.13**).



**Figura 1.13. Hematom duodenal intramural posttraumatic obstructiv [79].**

**Proba cu peroxid de hidrogen 3%.** Constă în administrarea unei soluții de peroxid de hidrogen 3% printr-o sondă gastrică sau a 5-10 ml de soluție de peroxid de hidrogen 3% printr-un endoscop. Dacă după efectuarea radiografiei, sub diafragm apare aer liber, se poate afirma sau suspecta deteriorarea duodenului [58, 23, 185].

### 1.3. Tratamentul și complicațiile postoperatorii a leziunilor traumatice duodenale.

Managementul chirurgical în leziunile traumatice închise și deschise ale duodenului depinde de următorii factori [4, 22, 192, 101, 72, 71, 187]:

1. mecanogeneza traumei
2. timpul scurs de la traumatism până la spitalizare/operație
3. dimensiunea și localizarea plăgii parietale
4. stabilitatea hemodinamicii
5. complexitatea lezională intraabdominală
6. severitatea lezională
7. severitatea schimbărilor inflamatorii intraabdominale

Managementul inițial al pacientului se efectuează în conformitate cu cerințele (ATLS), de aceea, pacienții cu instabilitate hemodinamică, peritonită sau eviscerare, trebuie să fie transferați în sala de operație.

În timpul laparotomiei, primul gest constă în [19, 38, 124]:

- evacuarea revărsatului intraperitoneal, a sângelui
- hemostază urgentă din vasele mari, mici, organele parenchimotoase rupte
- rezolvarea leziunilor organelor intraabdominale în ordinea importanței lor vitale

Managementul acestor leziuni s-a modificat considerabil pe parcursul ultimelor două decenii, în favoarea îmbunătățirii rezultatelor tratamentului, în special în urma implementării principiilor *damage control surgery* [116, 26, 118, 94].

Pacienții stabili hemodinamic cu constatări TC de leziuni duodenale de grad scăzut – ASST gradul I-II se supun tratamentului non-operator.

#### **Leziunilor duodenale, AAST, gradul I și II**

**Conduită non-operatorie.** Pacienții stabili hemodinamic cu hematom duodenal, care implică o singură porțiune de duoden (AAST grad I-II), constatat la TC și fără alte leziuni asociate, se supun tratamentului conservator. Acest management non-operator prevede: masa 0, instalarea sondei nazogastrice pentru decompresie, monitorizarea abdomenului în dinamică, evaluarea amilazei serice și scanarea TC peste 12-24 ore, dacă există suspiciuni clinice de agravare [140, 126].

Dacă tratamentul non-operator timp de 14 zile la pacientul cu hematom și semne de obstrucție nu este eficient, pacientul este supus intervenției chirurgicale, în vederea evacuării hematomului. Este important de a efectua incizia tunicii seroase paralel vaselor sangvine, pentru a evacua hematomul și a evita hemoragia activă [16, 34, 126, 103].



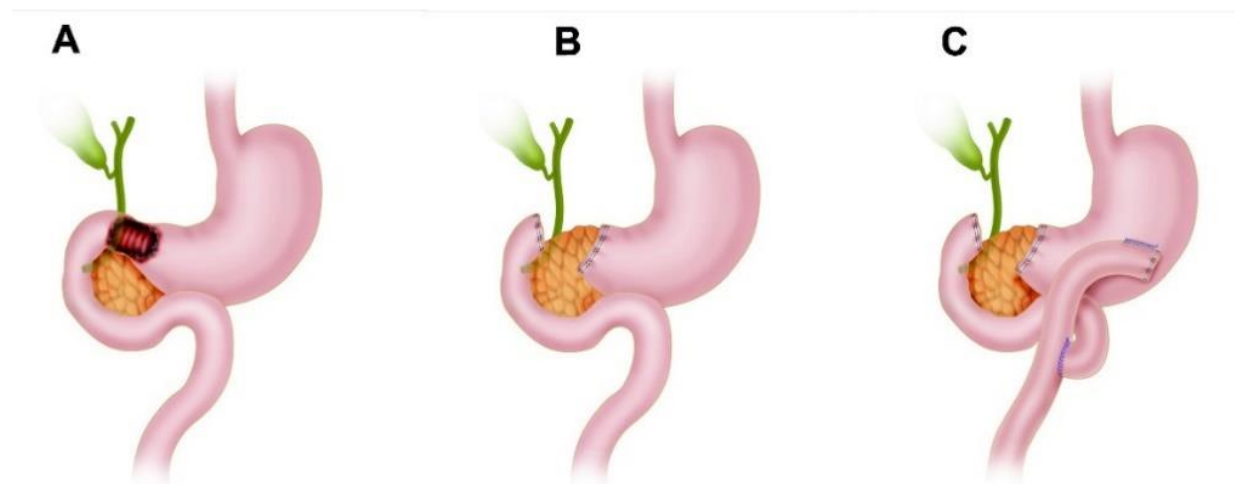
**Managementul operator.** Evaluarea leziunilor duodenale este posibilă în timpul intervenției chirurgicale. Majoritatea leziunilor duodenale pot fi gestionate prin închidere primară [134, 106, 42, 78, 45, 66, 126, 103].

Dacă hematumul compromite >75% din lumen, trebuie instalată sonda nazogastrică pentru decompresie, iar din cauza riscului de obstrucție întârziată, poate fi aplicată o gastrojejunostomie [103].

Plăgile simple, mai mici de 50% din circumferință de gradul I și gradul II AAST, sunt gestionate prin reparații simple, fără tensiune, cu suturi în 2 planuri aplicate transversal [134, 146, 60, 126, 103].

**Leziunile duodenale, AAST, gradul III.** Segmentul DI: leziunile DI care implică 50-100% din circumferința intestinală prezintă o urgență chirurgicală și se utilizează excizia economă a marginilor cu aplicarea anastomozei termino-terminală, folosind sutură absorbabilă PDS 3-0 sau 4-0 [156, 36, 151].

Nu se recomandă efectuarea suturii în două planuri. Dacă anastomoza este dificil de aplicat din punct de vedere tehnic, capetele duodenale se sigilează, se instalează sonda nazogastrică, urmând principiile *damage control surgery*. Pacientul se evaluează în ATI pentru stabilizare și recuperare pe 24 - 48 ore, după stabilizare, se efectuează intervenția definitivă. Reconstrucția duodenală se efectuează printr-o anastomoză gastro-enterică Roux-en-Y (**figura 1.14**).

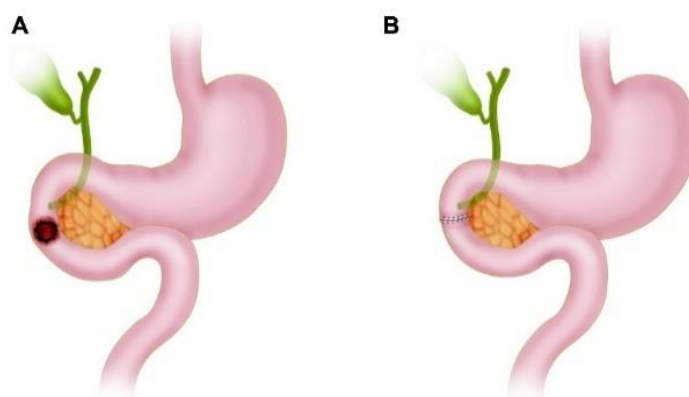


**Figura 1.14. Leziune AAST de grad III DI cu reconstrucție ulterioară a la Roux-en-Y**

- A. DI Leziune care implică mai mult de 50% din circumferința intestinului**
- B. Capetele duodenale sigilate urmând principiile *damage control surgery***
- C. Reconstrucție duodenală printr-o anastomoză gastroenterică a la Roux-en-Y**

**Segmentul DII:** leziunile DII care implică 50-75% din circumferința intestinului fără implicarea ampulei sau coledocului distal. Reparația primară cu debridarea leziunii este

considerată ca opțiune de primă intenție de abordare chirurgicală, printr-o anastomoză termino-terminală utilizând sutură absorbabilă PDS 3-0 sau 4-0 aplicată continuă sau întreruptă. Nu se recomandă efectuarea suturii în două planuri (**figura 1.15**).

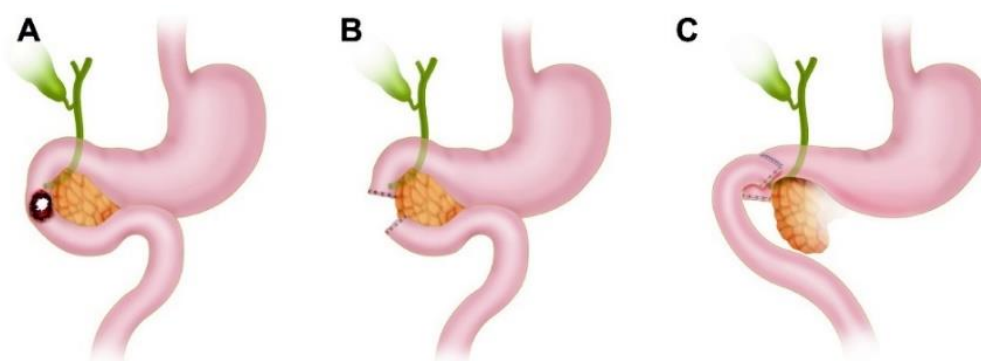


**Figura 1.15. Leziune AAST de grad III DII fără implicarea ampulei sau coledocului distal cu reconstrucție și anastomoză termino-terminală [117].**

**A. DII Leziune care implică mai mult de 50% din circumferința intestinală**

**B. Reparația primară cu debridarea leziunii și aplicarea anastomozei termino-terminale.**

Dacă anastomoza este dificil de aplicat din punct de vedere tehnic, capetele duodenale se sigilează, se instalează sonda nazogastrică, urmând principiile *damage control surgery*. Pacientul se evaluează în ATI pentru stabilizare și recuperare pe 24 - 48 ore, după stabilizare, se efectuează intervenția definitivă. Reconstrucția duodenală se efectuează printr-o anastomoză latero-laterală (**figura 1.16**).



**Figura 1.16. Leziune AAST de grad III DII fără implicarea ampulei sau coledocului distal cu reconstrucție ulterioară cu o anastomoză latero-laterală [117].**

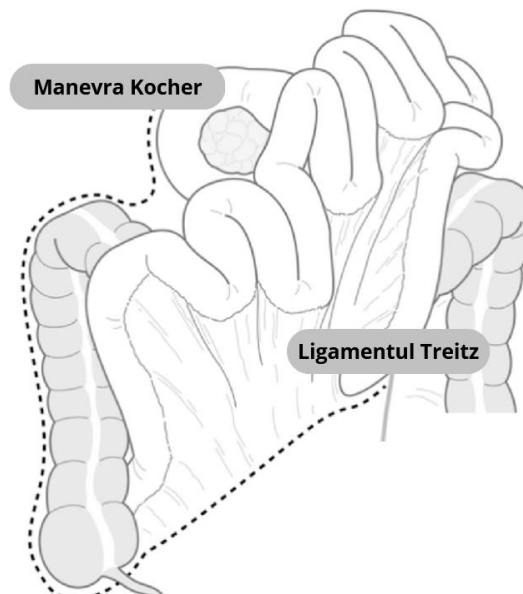
**A. DII Leziune care implică mai mult de 50% din circumferința intestinului**

**B. Capetele duodenale sigilate urmând principiile *damage control surgery***

**C. Reconstrucția duodenală trebuie apoi efectuată printr-o anastomoză latero-laterală.**

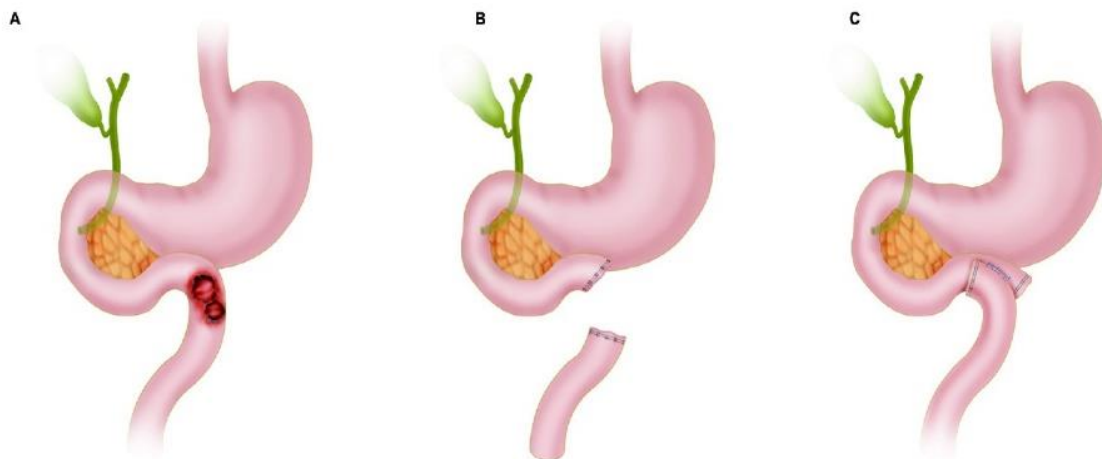
**Segmentele DIII și DIV:** leziunile DIII și DIV care implică între 50-100% din circumferința intestinală, necesită manevra Cattell Braach, mobilizarea extinsă Kocher cu

eliberarea ligamentului Treitz, pentru a mobiliza corect duodenul și a evalua adecvat viabilitatea acestuia (**figura 1.17**).



**Figura 1.17. Manevra Cattell Braasch [41]**

Se efectuează anastomoza latero-laterală folosind sutură absorbabilă PDS 3-0 sau 4-0. Cu toate acestea, dacă anastomoza este dificil de aplicat din punct de vedere tehnic, capetele duodenale se vor sigila, se aplică o sondă nazogastrică pentru decompresie, urmând principiile *damage control surgery*. Pacientul este monitorizat în ATI pentru stabilizare și recuperare pe 24 - 48 ore, ulterior e supus intervenției definitive: reconstrucția duodenală este efectuată printr-o anastomoză latero-laterală (**figura 1.18**).



**Figura 1.18. Leziune AAST de grad III DIII-DIV cu reconstrucție ulterioară cu o anastomoză latero-laterală [117]**

**A. DIII-DIV Leziune care implică mai mult de 50% din circumferința intestinală**

**B. Capetele duodenale sigilate urmând principiile *damage control surgery*.**

**C Reconstrucția duodenală prin aplicarea anastomozei latero-laterală**

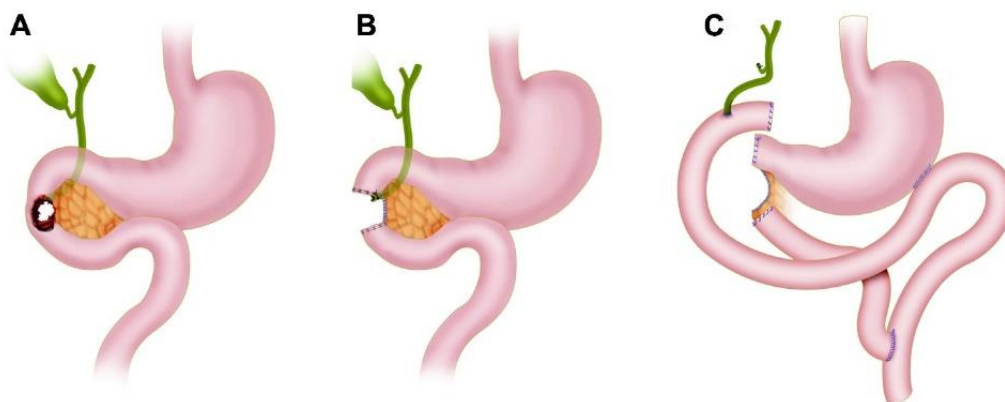
Această metodă constă în mobilizarea colonului drept, a cecului și a intestinului subțire dintr-un plan retroperitoneal, cu secțiunea transversală a ligamentului Treitz (IMV - vena mezenterică inferioară).

#### **Leziunile duodenale, AAST, gradul IV**

Segmentul DII: leziunile duodenale DII care cuprind mai mult de 75% din circumferința intestinului și/sau care implică ampula sau ductul biliar comun distal ar trebui urmeze principiile *damage control surgery*. Aceasta constă în sigilarea capetelor duodenale, ampulei și/sau ductului biliar comun distal. Toate celelalte leziuni asociate necesită abordare individuală, plasarea sondei nazogastrice, aplicarea colecistostomiei, laparostomei și pansament cu presiune negativă [46, 121, 160, 152].

Apoi, pacientul este transferat în ATI pentru stabilizare și recuperare. În intervalul 24-48 de ore mai târziu, este readus în sala de operație, pentru reconstrucție definitivă. Reconstrucția duodenală se finisează printr-o anastomoză coledoco-jejunală, gastro-jejunală Roux-en-Y și colecistectomie.

Pancreasul rămâne în situ, se efectuează hemostaza adecvată și marginile se suturează continuu cu monofilament neabsorbabilă 3-0, cu drenaj peripancreatic, fără a stabili o anastomoză pancreatico-enterică. Se recomandă asistența unui chirurg hepatobiliar/transplant cu experiență, din cauza dificultăților tehnice (**figura 1.19**).



**Figura 1.19. Leziune de gradul IV AAST cu reconstrucție bilio-enterică ulterioară [117]**

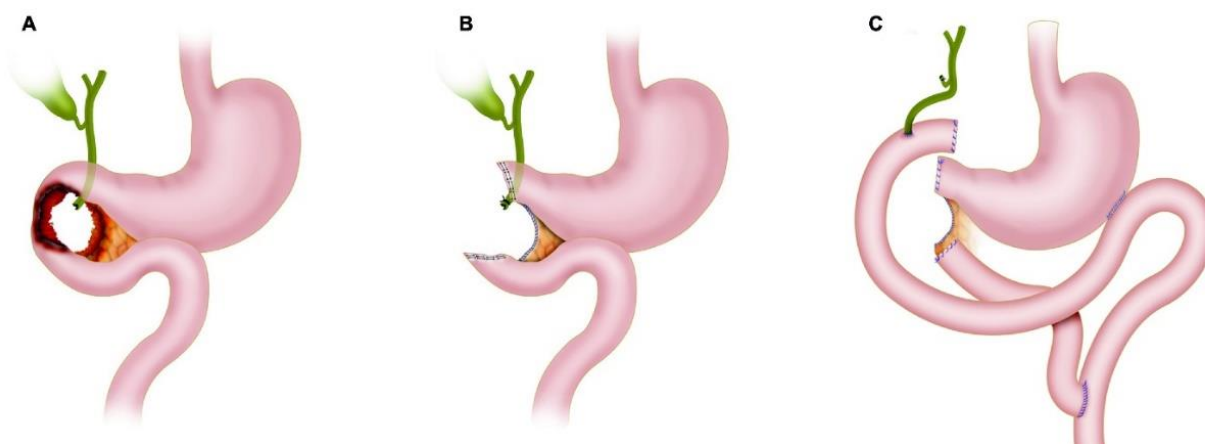
**A. Leziune duodenală DII care acoperă mai mult de 75% din circumferința intestinului și/sau implică ampula sau ductul biliar comun distal**

**B. Capetele duodenale, ampula și/sau ductul biliar comun distal ar trebui să fie sigilate. Toate celelalte leziuni asociate semnificative trebuie abordate, urmate de plasarea sondelor nazogastrice și de colecistostomie, lăsarea abdomenului deschis și împachetarea lui cu un pansament cu presiune negativă**

**C. Reconstrucția duodenală trebuie apoi efectuată printr-o anastomoză coledoc-jejunală, gastro-jejunală Roux-en-Y plus colecistectomie. Țesutul pancreatic rămas este lăsat în situ, urmat de o hemostază adecvată și plasarea unui dren peripancreatic**

## Leziunile duodenale, AAST, gradul V

Leziunile duodenale cu distrugerea masivă a complexului pancreato-duodenal și/sau devascularizarea duodenului necesită *damage control surgery*. Aceste cazuri de leziuni se asociază cu rate de mortalitate extrem de ridicate, iar obiectivul principal este izolarea complexului pancreatoduodenal prin sutură încrucișată cu monofilament neabsorbabil 3-0 a țesutului pancreatic pentru hemostază. Capetele duodenale, ductul pancreatic și ductul biliar comun distal se sigilează, celelalte leziuni asociate necesită abordare individuală. Operațiile se finisează cu plasarea sondei nazogastrice, aplicarea colecistostomiei, laparostomei și pansament cu presiune negativă. Apoi, pacientul este transferat în ATI pentru stabilizare și recuperare. În intervalul 24-48 de ore mai târziu, este readus în sala de operație, pentru reconstrucție definitivă (**figura 1.20**).



**Figura 1.20. Leziuni de gradul V AAST cu reconstrucție ulterioară [117]**

- A. Leziuni duodenale cu distrugere masivă a complexului pancreatic duodenal și/sau devascularizare a duodenului**
- B. Complexul pancreatoduodenal trebuie izolat prin sutură încrucișată monofilament neabsorbabil 3-0 și hemostază adecvată a țesutului pancreatic. Capetele duodenale, ductul pancreatic și ductul biliar comun distal sigilate, colecistostomie.**
- C. Reconstrucția prin aplicarea anastomozelor coledoc-jejunală, gastro-jejunală Roux-en-Y plus colecistectomie.**

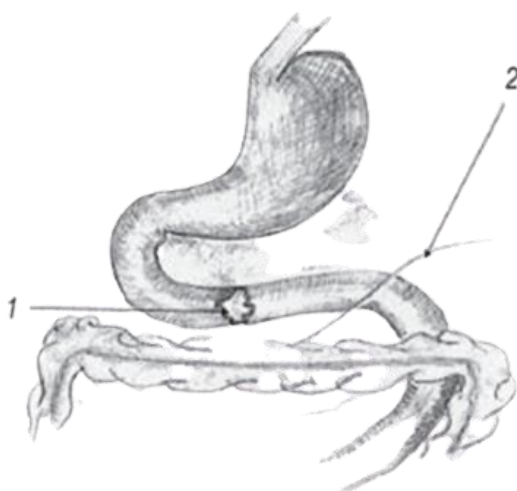
Indicațiile pentru procedură Whipple, în traumă, includ:

- a) leziuni masive ale capului pancreasului cu implicarea Wirsungului
- b) avulsia ampulei Vater
- c) delacerarea porțiunii DII a duodenului cu hemoragie masivă

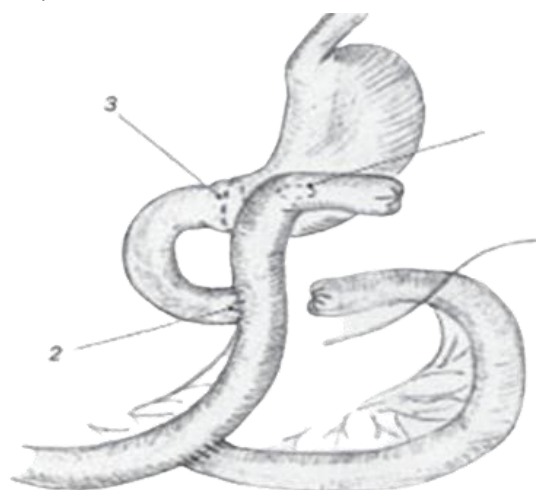
Суходоля А.И. și coaut., (2014) au propus optimizarea unei metode deja utilizate în practica chirurgicală în leziunile traumatiche duodenale de 50% și mai mult din circumferința duodenului localizate în partea orizontală inferioară a duodenului (**figura 1.21**) [185].

Defectul pe duoden nu se suturează; intestinul se rezectează prin defect, partea distală a duodenului se sigilează în două planuri. Intestinul subțire se rezectează la distanță 40-50 cm de la ligamentul lui Treitz.

După ce se închide cu sutură în două planuri, se aplică o gastroenteroanastomoză joasă latero-laterală cu capătul distal, anterior aplicând o sutură resorbabilă pe mucoasa părții pilorice a stomacului. Partea proximală a duodenului formează o anastomoză termino-laterală cu porțiunea distală a intestinului subțire a la Roux-în-Y, iar partea proximală a intestinului subțire rezectat se anastomizează cu porțiunea distală a intestinului subțire (**figura 1.22**).



**Figura 1.21. Defect în partea orizontală a duodenului peste 50% din circumferință [186]**



**Figura 1.22. Rezultatul final al operației [186]**

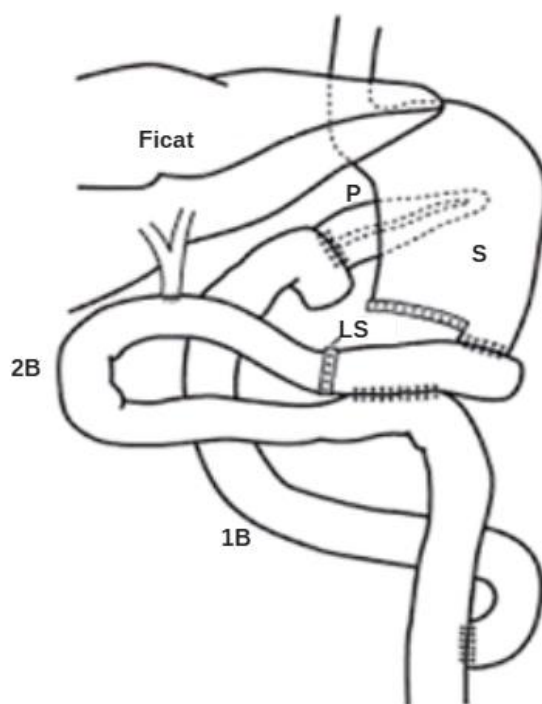
- 1 - gastroenteroanastomoză joasă**
- 2 - duodenoenteroanastomoză a la Roux-în-Y**
- 3 - sutura în pungă pe mucoasa gastrică**

Metoda pe care au propus-o autorii asigură drenajul adecvat al stomacului și face posibilă excluderea completă temporară a duodenului din pasaj se evită stadiul de sutură a intestinului deteriorat. În urma utilizării tehnicii propuse, n-au observat complicații. Această tactică chirurgicală face posibilă prevenirea dehiscentei suturilor și anastomozelor, apariției duodenostazei prin eliminarea secțiunii lezate a intestinului și excluderea completă și temporară a duodenului de la trecerea conținutului alimentar în perioada postoperatorie precoce. Datorită reabsorbției suturilor aplicate pe mucoasa stomacului, în scurt timp trecerea prin duoden este reluată.

Operația „clasică” Whipple, descrisă pentru prima dată în 1935, presupune gastrectomia distală, colecistectomia cu rezecția căii biliare comune, rezecția capului pancreasului, duodenului, urmată de o etapă reconstructivă: pancreaticojejunostomie, hepaticojejunostomie și gastrojejunostomie.

De-a lungul istoriei dezvoltării chirurgiei pancreatice, principala cauză a mortalității și principala problemă nerezolvată rămâne dehiscenta anastomozei pancreatodigestive [135, 13, 8, 55, 102, 139].

Șceptotin I. B. și autorii [194] au propus metoda de reconstrucție izolată de rezecție pancreato-duodenală, care reduce riscul de dehiscentă a anastomozei pancreato-jejunale (**figura 1.23**). Această metodă poate fi folosită în tratamentul leziunilor duodenale AAST gradul V. Gestionarea leziunilor traumatiche duodenale atât închise, cât și a celor deschise este dificilă, iar abordarea chirurgicală adesea este complexă și cere o atitudine individualizată.



**Figura 1.23. Metoda reconstrucției izolate: P - pancreas; S - stomac; 1B - prima ansă a intestinului subțire; 2B - a doua buclă a intestinului subțire; LS - linia de sutură stapler [194]**

**Etapele reconstrucției izolate a rezecției pancreatoduodenale:**

- 1. Pancreaticojejunostomie pe o ansă separată izolată a intestinului subțire de 50 cm lungime de la ligamentul Treitz, retrocolic, fără stentarea ductului pancreatic.**
- 2. Gastroentero- și hepaticojejunostomie s-au aplicat pe a doua ansă a intestinului subțire la o distanță de 40 cm unul de celălalt anterior de colon, cu suturi în două planuri și, respectiv, într-un plan.**
- 3. Hepaticojejunostomia a fost „deconectată” de la gastroenteroanastomoză prin sutură cu stapler.**
- 4. Formarea unei anastomoze latero-laterale interintestinală mai distal le linia de sutură cu stapler.**
- 5. Capătul distal de intestin de la pancreaticojejunostomie se include în pasaj a la Roux la 50 cm distal de hepaticojejunostomie.**

Managementul acestor leziuni s-a modificat considerabil pe parcursul ultimelor două decenii, în favoarea îmbunătățirii rezultatelor tratamentului. O mare parte din accidentații cu

leziuni traumatice duodenale închise și deschise sunt politraumatizați gravi. Având în vedere aceste circumstanțe, rezultă că, tratamentul bolnavilor se va institui de urgență la locul impactului, va fi continuat pe parcursul transportării bolnavului și va fi preluată în cadrul centrului spitalului de o echipă multidisciplinară.

Evident, că în aceste cazuri, atât la locul impactului, cât și pe parcursul transportării pacienților, tratamentul nu va fi adresat leziunii duodenale, dar va fi direcționat spre a restabili și a menține funcțiile de bază a organismului: respirația, circulația sanguină și funcția de relație. În acest interval de timp, problema care ne depășește este gestionarea hemoragiei interne. În primul rând, transportarea pacienților necesită timp scurt și util, într-o secție de chirurgie din apropiere. În pofida măsurilor întreprinse, majoritatea acestora decedează postoperator la scurt timp din cauza șocului traumatic și hemoragic, la care se asociază și șocul operator.

Situația de urgență impune ca accidentatul să fie transportat la cea mai apropiată instituție medicală, care dispune de condițiile necesare acordării primului ajutor medical calificat în raport cu starea hemodinamică a bolnavului și în cazul stabilirii hemoragiei intraabdominale. În condiții insuficiente de dotare tehnică și personal de specialitate, cazul va fi rezolvat individualizat în centrele multidisciplinare specializate. Prioritate au leziunile de extremă urgență, sau tulburările care determină prognosticul imediat vital al pacienților, ulterior se soluționează leziunile care pot permite amânarea de câteva ore, și în ultima instanță – rezolvarea celor care nu au importanță vitală. Această eșalonare de ajutor medical și tratament chirurgical calificat, organizată într-un timp oportun, mai ales a pacienților gravi și extrem de gravi, este considerată o atitudine de prudență, care poate diminua mortalitatea crescută în aceste cazuri.

### **Complicațiile postoperatorii ale leziunilor traumatice duodenale**

După datele literaturii de specialitate, aproximativ 50% din decese sunt precoce, fiind cauzate în mare măsură de hemoragie și șoc hemoragic, traumatism incompatibil cu viața, iar cealaltă jumătate de decese se atribuie perioadei tardive, cauzate de sepsis, fistule duodenale, pancreatice și insuficiența poliorganică.

Perioada postoperatorie este bazată pe urmărirea și îngrijirea necesară a pacienților, în funcție de amploarea intervenției chirurgicale și apariția complicațiilor. Îngrijirile primite în rândul pacienților traumatizați pentru leziuni duodenale închise sau deschise par a fi comparativ similare. Acest fapt e demonstrat într-un studiu care descrie peste 1400 pacienți, unde rata deceselor în leziunile penetrante a fost de 14%, și pentru cele închise – 18%. Aceste date se datorează faptului că, în urma unor revizuri multicentrice – leziunile duodenale atât închise, cât și cele deschise sunt urmate de o rată înaltă de complicații – 27%: peritonita postoperatorie (abcesul intraabdominal),



fistula duodenală care apare în urma dehiscenței suturilor pe duoden, fistula pancreatică care poate apărea în urma pancreatitei post-traumatice.

Factorii care favorizează apariția complicațiilor în perioada postoperatorie după repararea leziunii duodenului, includ: trauma închisă, leziuni severe de gradul - IV, V, ce implică mai mult de 75% din circumferința duodenului, leziuni DI, DII, leziuni duodeno-pancreatice, leziuni cu implicarea canalului biliar comun și a papilei Vater, operația întârziată, în special mai mult de 24 de ore.

Analizând datele ultimilor publicații, iese în evidență faptul că, abcesul intraabdominal, după frecvența complicațiilor, are întâietatea cu 11%-20,8% dintre pacienți [161, 1, 25].

Una dintre cele mai grave și amenințătoare complicații post-operatorii a leziunilor duodenale atât închise cât și deschise este fistula duodenală, care e prezentă 7%-16,8% dintre bolnavi, în urma dehiscenței suturii pe leziunea duodenală pe fondul unor factori ca: adresarea tardivă, diagnostic și act chirurgical întârziat, modificări inflamatorii și patomorfologice avansate, metoda și volumul de rezolvare mai puțin adaptat condițiilor intraoperatorii, erori de tehnică operatorie, mobilizarea duodenului după Kocher inadecvată, și nu în ultimul rând – omiterea intraoperatorie a leziunii duodenului la prima intervenție [161].

Managementul în aceste cazuri include drenarea adecvată, în scopul gestionării revărsatului patologic din fistulă, drenarea altor colecții asociate din cavitatea abdominală, tratamentul infuzional, antibioticoterapia și suport nutrițional. În cazul în care la acești pacienți, perioada postoperatorie se complică cu fistulă cu debit mare de revărsat pe drenuri și este detectată precoce, se indică reexplorarea cavității abdominale. În cazul când în urma primei intervenții se formează aderențe, concluziile în urma informațiilor obținute din revărsatul din drenaj, nu vor fi adecvate și reale, întârziind reintervenția.

Pancreatita posttraumatică apare mai des în leziunile contondente față de cele penetrante, mai ales în cadrul politraumatismului, și constituie 3%-15% dintre pacienți. Este de menționat faptul că, în toate cazurile, în urma traumatismului închis, deși este stabilită contuzie de duoden, nepronunțată, concomitent pancreasul suportă contuzie care poate evolua până la pancreonecroză, stabilind condiții favorabile pentru formarea unei fistule duodenale. Managementul pancreatitei posttraumatice este identic cu celelalte forme de pancreatită: tratament infuzional, antifermenți, repaus intestinal și suport nutrițional.

Mortalitatea generală crește direct proporțional cu severitatea leziunii, iar în asocierie cu alte leziuni ale organelor și sistemelor, constituie 5-30%. [122, 106, 6, 1].

## **Concluzii la capitolul 1.**

1. O înțelegere detaliată a anatomiei duodenului, a relațiilor sale cu organele adiacente și a mecanogenezei este esențială pentru abordarea chirurgicală corectă a leziunilor, optimizând astfel rezultatele terapeutice și minimizând complicațiile.
2. Vârsta pacientului, mecanismul leziunii și asocierea cu alte traume vizcerale influențează tratamentul și prognosticul. Diagnosticul clinic este complex datorită simptomelor nespecifice, iar tehnici paraclinice precum TC și ecografia abdominală sunt cruciale pentru confirmarea acestuia.
3. Clasificarea leziunilor traumatiche duodenale este importantă în practica chirurgicală de urgență, oferind un cadru structurat pentru evaluarea și tratamentul pacienților afectați.
4. Diagnosticul precoce și intervenția chirurgicală promptă sunt esențiale pentru reducerea morbidității și mortalității. Tratamentul leziunilor duodenale necesită o abordare individualizată, incluzând repararea primară sau intervenții mai complexe (bypass sau rezecție), cu o atenție specială la potențiale complicații.

## **2. MATERIAL ȘI METODE DE CERCETARE**

### **2.1. Caracteristica materialului de cercetare**

Lucrarea de față constituie un studiu descriptiv, retrospectiv bazat pe analiza rezultatelor examinării clinice și paraclinice, evaluării rezultatelor tratamentului a 123 pacienți cu leziuni traumatiche duodenale în cadrul traumatismelor abdominale închise și deschise, 89 (72,36%) dintre ei tratați în Clinica de Chirurgie nr.1 „Nicolae Anestiadi” a Universității de Stat de Medicină și Farmacie „Nicolae Testemițanu” la baza IMSP Institutul de Medicină Urgentă (IMU), Chișinău, Moldova, și 34 (27,64%) pacienți tratați în Spitalul Clinic de Urgență „Floreasca”, București, România, în perioada anilor 1990-2018. În lotul total de studiu, 7 pacienți din 89 tratați în IMU și 28 pacienți din 34 tratați în Spitalul Clinic de Urgență „Floreasca” au fost operați primar, după traumatism, în alte instituții medicale, apoi transferați prin intermediul serviciului Aviasan în centrele enumerate pentru tratamentul ulterior.

Datele primare au fost selectate și acumulate din foile de observație ale pacienților cu traumatism abdominal închis și deschis cu leziunea duodenului, din arhiva IMSP Institutul de Medicină Urgentă, Chișinău, Moldova și Spitalului Clinic de Urgență „Floreasca”, București, România. S-a elaborat o baza de date care include următoarele: datele de indentitate ale pacienților (vârsta, sexul), tipul și etiologia traumatismului, timpul până la spitalizare, până la operație, rezultatele examenului clinic și paraclinic la spitalizare și în dinamică, caracteristica leziunilor din toate regiunile anatomice, volumul intervențiilor chirurgicale întreprinse și rezultatele evolutive imediate. Rata spitalizării a pacienților cu traumatism duodenal închis și deschis, în lotul nostru de studiu, a fost de 4,39 pacienți pe an.

#### **Criteriile de includere a pacienților în studiu:**

1. Pacienții cu vârsta de peste 18 ani
2. Pacienți cu leziune traumatică duodenală închisă și deschisă
3. Acordul de participare

#### **Criteriile de excludere a pacienților din studiu:**

- 1 Pacienți cu vârsta până la 18 ani
2. Pacienți care au refuzat să fie incluși în lotul de studiu
3. Pacienți cu traumatism abdominal închis și deschis, fără leziune de duoden

Studiul s-a axat pe rezultatele tratamentului a 123 traumatizați cu leziuni traumatiche duodenale închise și deschise, care corespundeau criteriilor de selectare. Traumatizații cu leziuni duodenale închise (LDÎ) au constituit 76 (61,8%), iar cu leziuni duodenale deschise (LDD) – 47 (38,2%) cazuri.

Distribuția pe sexe a pacienților cu leziuni duodenale a evidențiat predominarea sexului masculin față de cel feminin, raportul fiind de 4,86:1. Ponderea numărului de pacienți de sex masculin – 102(82,9%) a constituit partea majoritară a traumatizaților implicați în traumatisme, față de sexul feminin – 21(17%),  $p < 0,001$ ,  $t=7,1$  (**tabelul 2.1**).

În urma analizei repartizării pacienților după vârstă, s-a constatat că majoritatea acestora, respectiv  $n=113$  pacienți (91,86%), erau apleți de muncă. Acest rezultat indică o afectare semnificativă a populației tinere, reflectând o problemă acută cu consecințe socio-economice semnificative  $p < 0,001$ ,  $t = 8,8$  (**tabelul 2.1**).

Datele obținute sunt comparabile cu cele raportate în alte studii similare, subliniind importanța și relevanța constatărilor în contextul medical și social [130].

**Tabelul 2.1. Repartizarea pacienților cu leziuni duodenale în funcție de gender și vârstă**

Vârstă Gender		18-20	21-30	31-40	41-50	51-60	61-70	>70	Total	
									n	%
Bărbați		7	34	31	13	11	3	3	<b>102</b>	<b>82,9</b>
Femei		4	2	8	3	0	2	2	<b>21</b>	<b>17,1</b>
<b>Total:</b>	<b>n</b>	<b>11</b>	<b>36</b>	<b>39</b>	<b>16</b>	<b>11</b>	<b>5</b>	<b>5</b>	<b>123</b>	<b>100</b>
	<b>%</b>	<b>8,9</b>	<b>29,3</b>	<b>31,7</b>	<b>13</b>	<b>8,9</b>	<b>4,1</b>	<b>4,1</b>	<b>100</b>	<b>100</b>

Pentru a analiza cauzele deceselor în lotul de studiu, au fost examinate mai multe aspecte relevante, inclusiv mecanogeneza în funcție de tipul traumei (închis sau deschis), intervalul de timp între momentul traumei și spitalizare, momentul tardiv al adresării pacientului, starea hemodinamică la internare, prezența stării de ebrietate, complexitatea leziunilor (izolate sau multiviscerale), și numărul de sisteme implicate. Aceste aspecte sunt detaliate în (**tabelele 2.2, 2.3, 2.4, 2.5, 2.6, 2.7, și 2.8**), reflectând diversitatea factorilor menționați în evaluarea și interpretarea rezultatelor legate de mortalitatea înregistrată în studiu.

Analizând acești factori în (**tabelul 2.2**), se evidențiază faptul, că leziunile duodenale închise au constituit majoritatea cazurilor, reprezentând  $n=76$  (61,79%) din totalul lotului de studiu. Aceste leziuni au fost cauzate predominant de accidente rutiere, agresiuni fizice, catatraumatisme și alte tipuri de accidente. Leziunile duodenale deschise au reprezentat  $n=47$  (38,21%) din cazuri și au fost preponderent cauzate de arme albe și de foc, în conformitate cu datele prezentate în tabel.

Analiza statistică a confirmat semnificația predominanței leziunilor duodenale închise față de cele deschise ( $p < 0,01$ ,  $t = 2,6$ ), constatări care sunt în concordanță cu datele raportate în literatura de specialitate și de către alți autori [185]. Totuși, alte studii menționează o prevalență

mai mare a leziunilor duodenale deschise [27, 7], evidențiind variații în funcție de contextul epidemiologic și al cauzelor traumatismului.

În grupul cu leziuni traumatiche duodenale închise, accidentele rutiere au constituit mai frecvent factorul etiologic, reprezentând n=34 (27,74%) din totalul leziunilor, urmate de agresiunea fizică și catatraumatisme. În cazul leziunilor duodenale deschise, predominante au fost armele albe, cu n=35 (28,45%) din cazuri, urmate de leziunile prin armă de foc, cu n=9 (7,31%) cazuri.

**Tabelul 2.2. Repartizarea pacienților cu leziuni traumatiche duodenale închise și deschise în funcție de etiologia traumatismelor**

Tipul traunei Etiologia traumatismului	LDÎ		LDD		Total	
	n	%	n	%	n	%
Accidente rutiere	33	26,8%	1	0,81%	<b>34</b>	<b>27,74%</b>
Agresiune fizică	23	18,69%	-	-	<b>23</b>	<b>18,69%</b>
Catatraumatisme	15	12,9%	-	-	<b>15</b>	<b>12,9%</b>
Altele (strivire, sport)	5	4,06%	-	-	<b>5</b>	<b>4,06%</b>
Armă albă	-	-	35	28,45%	<b>35</b>	<b>28,45%</b>
Armă de foc	-	-	9	7,31%	<b>9</b>	<b>7,31%</b>
Alte: explozie, jet.apă	-	-	2	1,62%	<b>2</b>	<b>1,62%</b>
<b>Total</b>	<b>76</b>	<b>61,79%</b>	<b>47</b>	<b>38,21%</b>	<b>123</b>	<b>100%</b>

Aceste constatări subliniază diversitatea și complexitatea factorilor care influențează etiologia și managementul leziunilor traumatiche duodenale, fiind esențiale pentru dezvoltarea unor strategii personalizate de tratament și prevenire a acestor traumatisme.

Conform rezultatelor obținute în studiul nostru, majoritatea pacienților cu leziuni traumatiche duodenale au fost spitalizați în primele 6 ore de la momentul traumei, reprezentând n=88 (71,54%) cazuri, în timp ce n=35 (28,45%) pacienți, au fost spitalizați după intervalul de 6 ore ( $p < 0,001$ ,  $t = 4,77$ ). În prima oră de la impact, au fost spitalizați n=58 (47,16%) dintre pacienți. În acest interval, predominanța spitalizării a fost observată în cazurile de leziuni duodenale deschise, deși fără diferențe statistice semnificative față de leziunile duodenale închise.

În urma analizei, studiul a evidențiat, că 17 pacienți au fost transportați pe linia aviației sanitare pentru spitalizare după 24 de ore de la traumatism. Analiza detaliată a intervalului de timp „traumă - spitalizare” (**tabelul 2.3**) arată o distribuție variată a pacienților în funcție de momentul

internării, cu o tendință clară de internare rapidă în primele ore post-traumă pentru majoritatea cazurilor.

Aceste constatări subliniază importanța managementului rapid și eficient al pacienților cu leziuni traumatice duodenale, demonstrând necesitatea unei intervenții prompte pentru îmbunătățirea prognosticului și a rezultatelor clinice în aceste situații critice.

**Tabelul 2.3. Repartizarea pacienților cu leziuni traumatice duodenale închise și deschise, conform intervalului de timp „traumă-spitalizare”**

Intervalul de timp „traumă - spitalizare”	LDÎ		LDD		Total	
	n	%	n	%	n	%
< 1 oră	23	18,7%	35	28,45%	<b>58</b>	<b>47,16</b>
< 6 ore	24	19,51%	6	4,87%	<b>30</b>	<b>24,4</b>
< 12ore	14	11,38%	1	0,81%	<b>15</b>	<b>12,2</b>
< 24 de ore	3	2,43%	0	-	<b>3</b>	<b>2,43</b>
> 24 de ore	2	1,62%	1	0,81%	<b>3</b>	<b>2,43</b>
> 48 de ore	10	8,13%	4	3,25%	<b>14</b>	<b>11,38</b>
<b>Total</b>	<b>76</b>	<b>61,8%</b>	<b>47</b>	<b>38,21</b>	<b>123</b>	<b>100,0</b>

Unul dintre factorii decisivi în managementul pacienților traumatizați este hemodinamica. Hemodinamica se referă la circulația sângelui și la mecanismele care reglează fluxul sangvin și presiunea arterială, influențată de dinamica sângelui, rezistența vasculară și activitatea cardiacă. Într-o hemodinamică stabilă, parametrii hemodinamici (tensiunea arterială, frecvența cardiacă, debitul cardiac) sunt în limite normale, menținând o stare de echilibru și funcționare corectă. Ca instabilitate hemodinamică s-a considerat absența răspunsului hemodinamic la repleție volemică (1000-2000 ml), presiune arterială ( $P_{as} < 90$  mmHg) și tahicardie ( $P_s > 100$  bătăi/min.).

Analizând datele din (tabelul 2.4), se observă că majoritatea pacienților cu leziuni traumatice duodenale în lotul de studiu au prezentat hemodinamică stabilă la momentul spitalizării, reprezentând  $n=69$  (56,1%) din numărul total. Pacienții cu hemodinamică instabilă au constituit  $n=47$  (38,21%) din cazuri, fără diferență semnificativ statistic între cele două grupuri ( $p > 0,05$ ,  $t=1,35$ ).

Starea de șoc de gradul III-IV a fost stabilită la un grup de 38,21% din cazuri la spitalizare, ceea ce indică o influență considerabilă asupra evoluției clinice și necesității unui management adecvat. Stabilirea hemodinamicii la spitalizare a fost un factor decisiv în determinarea strategiei de tratament pentru pacienții cu traumatisme duodenale, stabilizarea fiind esențială pentru reducerea mortalității și optimizarea rezultatelor pe termen lung.

Aceste constatări subliniază importanța evaluării rapide și precise a hemodinamicii la internare și implementarea unui algoritm de tratament adaptat pentru fiecare pacient în parte, în funcție de gravitatea leziunii și starea clinică prezentă.

**Tabelul 2.4. Repartizarea pacienților cu leziuni traumatiche duodenale conform hemodinamicii la spitalizare**

Tipul traumei Hemodinamica	Pacienți cu LDÎ		Pacienți cu LDD		Total	
	N	%	n	%	n	%
Stabilă <sup>1</sup>	40	32,52%	29	23,58%	69	56,1%
Instabilă <sup>2</sup>	36	29,26%	18	14,63%	54	43,9%
<b>Total</b>	<b>76</b>	<b>61,78%</b>	<b>47</b>	<b>38,21%</b>	<b>123</b>	<b>100%</b>

Conform analizei datelor din (tabelele 2.4, 2.5 și 2.6), se poate deduce, că leziunile deschise prin armă de foc și catatraumele în cazul leziunilor duodenale închise și nu au avut un impact statistic semnificativ asupra stabilității hemodinamice a pacienților.

**Tabelul 2.5. Repartizarea pacienților cu leziuni traumatiche duodenale închise conform hemodinamicii la spitalizare în raport cu factorul etiologic**

Factorul etiologic	Numărul pacienților	Hemodinamica stabilă	Hemodinamica instabilă
Accidente rutiere	33	18(14,64%)	15(12,2%)
Agresiune fizică	23	14(11,38%)	9(7,31%)
Catatraumatisme	15	4 (3,25%) <sup>1</sup>	11 (8,94%) <sup>2</sup>
Altele (strivire, sport)	5	4(3,25%)	1(0,81%)
<b>Total</b>	<b>76</b>	<b>40(32,52%)</b>	<b>36 (29,26%)</b>

Se observă o tendință de asociere a instabilității hemodinamice cu leziunile prin armă de foc și catatraume, fără diferență statistică ( $P > 0,05$ ,  $t=0,42$ ), ceea ce sugerează că alți factori, cum ar fi severitatea leziunii duodenale sau prezența traumelor asociate, pot avea o influență mai semnificativă asupra stării hemodinamice a pacienților în cazurile studiate. Este necesară o evaluare mai detaliată și studii suplimentare pentru a confirma aceste constatări și pentru a ghida managementul optim al pacienților cu traumatisme duodenale.

Pentru a estima rolul factorilor, care au influențat parametrii hemodinamicii la spitalizare la pacienții cu traumatism duodenal închis și deschis, a fost evaluată structura traumatismelor, în funcție de numărul de sisteme implicate, conform codificării propuse de Spitalul de Urgență București, în baza căreia se notează cele patru regiuni anatomice principale [64]:

- C – cefalică (craniu și față);
- T – torace;
- A – abdomen;
- L – locomotor (membre, coloană, bazin)

Astfel, din 123 pacienți din lotul studiat, distribuția topografică a regiunilor anatomice principale implicate în traumatismele duodenale închise și cele deschise, s-au conturat:

- craniu n=43 (34,95) cazuri
- torace n=61 (49,59%) cazuri
- locomotor (membre, coloana vertebrală, bazin) n=26 (21,13%) cazuri

În urma analizei datelor din studiu (**tabelul 2.6**), a fost conturată distribuția pacienților cu leziuni traumatiche duodenale deschise în funcție de factorul etiologic și starea hemodinamică la spitalizare, subliniind raportul asocierii mecanismului de producere al traumei și gradul de instabilitate hemodinamică a pacienților. A fost stabilit un singur pacient cu leziuni deschise din categoria accidentelor rutiere, stabil hemodinamic.

**Tabelul 2.6. Repartizarea pacienților cu leziuni traumatiche duodenale deschise conform hemodinamicii la spitalizare în raport cu factorul etiologic**

Factorul etiologic	Numărul pacienților	Hemodinamica stabilă	Hemodinamica instabilă
Accidente rutiere	1	1(0,81%)	-
Armă albă	35	23(18,7%)	12(9,76%)
Armă de foc	9	3(2,44%)	6(4,87%)
Alte (explozie,jet.apă)	2	2(1,62%)	-
<b>Total</b>	<b>47</b>	<b>29(23,57%)</b>	<b>18(14,63%)</b>

Din cei 35 de pacienți cu leziuni deschise cauzate de armă albă, 23 au prezentat o hemodinamică stabilă la spitalizare, în timp ce 12 au fost instabili hemodinamic. Dintre cei 9 pacienți cu leziuni deschise cauzate de armă de foc, 3 au fost stabili hemodinamic și 6 – instabili hemodinamic. Din categoria altor cauze, au fost evidențiați 2 pacienți cu leziuni deschise, ambii prezentând hemodinamică stabilă. Analiza datelor nu a evidențiat diferențe semnificative statistice în asocierea factorului etiologic și stării hemodinamice a pacienților cu leziuni traumatiche duodenale deschise ( $p > 0,05$ ). Cu toate acestea, tendințele observate sugerează că leziunile cauzate de arme albe și arme de foc sunt asociate mai frecvent cu instabilitatea hemodinamică, în comparație cu alte mecanisme de traumă.



În managementul adecvat al pacienților cu leziuni duodenale deschise, se consideră nu doar mecanismul de producere a traumei, ci și evaluarea și gestionarea rapidă a stării hemodinamice, având în vedere potențialele complicații asociate cu instabilitatea hemodinamică.

Studii ulterioare ar putea explora factorii specifici care contribuie la instabilitatea hemodinamică în diverse mecanisme de leziuni deschise ale duodenului, pentru a ghida strategiile de tratament și îmbunătăți prognosticul acestor pacienți.

În analiza datelor din studiu, în urma distribuției pacienților în funcție de caracterul leziunii (închis sau deschis) și sistemele implicate în traumatismul duodenal, se demonstrează asocierea leziunilor duodenale cu alte leziuni ale sistemelor anatomice, evidențiind predominanța leziunilor închise în comparație cu cele deschise și asocierea acestora cu diverse sisteme anatomice (**tabelul 2.7**).

**Tabelul 2.7 Repartizarea pacienților cu traumatism duodenal închis și deschis în raport cu sistemele implicate**

Caracterul leziunii Sistemele implicate	LDÎ		LDD		Total	
	n	%	n	%	n	%
<b>Traumă craniocerebrală (TCC):</b>	43	34,95	-	-	<b>43</b>	<b>34,95</b>
Închisă	40	32,52	-	-	<b>40</b>	<b>32,52</b>
Deschisă (fractura bazei craniului)	3	2,43	-	-	<b>3</b>	<b>2,43</b>
<b>Trauma toracelui:</b>	48	39,02	13	10,57	<b>61</b>	<b>49,59</b>
Fractura coastelor	22	17,88	5	4,07	<b>27</b>	<b>21,95</b>
Fractura claviculei	4	3,25	-	-	<b>4</b>	<b>3,25</b>
Hemo Pneumo Torace:	22	17,89	8	6,50	<b>30</b>	<b>24,39</b>
<b>Trauma locomotorului:</b>	23	18,69	3	2,44	<b>26</b>	<b>21,13</b>
Fractura vertebrelor	2	1,62	-	-	<b>2</b>	<b>1,62</b>
Fractura oaselor bazinului	4	3,25	-	-	<b>4</b>	<b>3,25</b>
Fractura oaselor extremităților	17	13,82	3	2,44	<b>20</b>	<b>16,26</b>

În trauma craniocerebrală (TCC) – leziunile închise (LDÎ) sunt raportate în 40 de cazuri (32,52%), iar leziunile deschise (LDD) în 3 cazuri (2,43%). În total, 43 de pacienți au prezentat leziuni în această categorie. În trauma toracelui – leziunile închise (LDÎ) în această regiune sunt raportate în 48 de cazuri (39,02%), iar leziunile deschise (LDD) în 13 cazuri (10,57%). În total, 61 de pacienți au prezentat leziuni în această categorie. Trauma aparatului locomotor – leziunile

închise (LDÎ) în regiunea locomotorului sunt raportate în 23 de cazuri (18,69%), iar leziunile deschise (LDD) în 3 cazuri (2,44%). În total, 26 de pacienți au prezentat leziuni în această categorie.

Leziunile duodenale închise (LDÎ) sunt semnificativ mai frecvent asociate cu leziuni ale altor sisteme anatomice comparativ cu leziunile duodenale deschise (LDD), o constatare susținută statistic ( $p < 0,001$ ,  $t = 8,35$ ). Evaluarea și gestionarea pacienților cu traumatism duodenal trebuie să includă o evaluare detaliată a altor leziuni asociate, având în vedere impactul acestora asupra prognosticului și necesității de intervenție chirurgicală sau tratament specific.

Se analizează relația dintre hemodinamică și numărul de sisteme implicate în traumatismul duodenal închis și deschis, în **(tabelul 2.8)**. Acesta evidențiază că există o proporționalitate directă între numărul de sisteme implicate în traumatism și instabilitatea hemodinamică, cu toate acestea rezultatele nu sunt semnificative statistic ( $p_{1-2} > 0,05$ ,  $t=1,57$ ).

**Tabelul 2.8. Starea hemodinamicii în raport cu sistemele implicate în leziunile traumatiche duodenale închise și deschise**

Sisteme implicate	N de sisteme	Hemodinamică stabilă <sup>1</sup>	Hemodinamică instabilă <sup>2</sup>
LTD Î (închise)	114	50	64
TCC	43	21	22
Torace	48	17	31
Locomotor	23	12	11
LTDD (deschise)	16	6	10
Torace	13	5	8
Locomotor	3	1	2
Total	130	56	74

În traumatismul duodenal închis (LDÎ), din 114 de cazuri, 50 au prezentat hemodinamică stabilă, iar 64 hemodinamică instabilă, iar sistemele implicate includ: TCC (43 cazuri), torace (48 cazuri), locomotor (23 cazuri). În traumatismul duodenal deschis (LDD), din 16 cazuri, 6 au prezentat hemodinamică stabilă, iar 10 hemodinamică instabilă, iar sistemele implicate includ: torace (13 cazuri), locomotor (3 cazuri).

Există o asociere clară între implicarea mai multor sisteme anatomice și instabilitatea hemodinamică în cazurile de traumatism duodenal, chiar dacă această corelație nu este semnificativă statistic în analiza noastră.

În majoritatea cazurilor de leziuni deschise ale duodenului, implicația sistemelor adiționale este limitată la două în număr limitat de cazuri, sugerând că leziunile se concentrează predominant asupra duodenului fără a extinde afectarea către alte sisteme anatomice. Managementul adecvat al pacienților cu traumatism duodenal trebuie să includă o evaluare riguroasă a potențialelor leziuni concomitente în alte regiuni anatomice, pentru a optimiza strategiile terapeutice și a îmbunătăți rezultatele clinice.

O analiză comparativă a (**tabelelor 2.4, 2.5, 2.8**) privind hemodinamica pacienților cu leziuni traumatice duodenale a evidențiat anumite tendințe în ceea ce privește stabilitatea hemodinamică și asocierea cu factorii etiologici și sistemele anatomice implicate – la spitalizare, din totalul pacienților studiați, 56,1% au prezentat hemodinamică stabilă, în timp ce 43,9% au fost clasificați cu hemodinamică instabilă. Aceste proporții sugerează că majoritatea pacienților se află într-o stare de stabilitate la momentul spitalizării, ceea ce este un aspect pozitiv în gestionarea traumatismului.

În analiza factorilor etiologici, catatraumele și leziunile prin armă de foc au arătat o tendință de asociere cu instabilitatea hemodinamică, dar această asociere nu a fost semnificativă statistic ( $p > 0,05$ ), indicând faptul că severitatea leziunii sau prezența altor traume asociate, sunt mai determinanți pentru starea hemodinamică a pacienților, deși anumite tipuri de traume pot implica riscuri mai mari. Analiza leziunilor traumatice a arătat că leziunile duodenale închise sunt semnificativ mai frecvent asociate cu leziuni ale altor sisteme anatomice comparativ cu leziunile deschise ( $p < 0,001$ ). Această observație subliniază complexitatea managementului pacienților cu traumatism duodenal închis, unde implicarea mai multor sisteme anatomice poate contribui la instabilitatea hemodinamică. Deși analiza nu a arătat o semnificație statistică ( $p > 0,05$ ), s-a observat o tendință de corelație directă între numărul de sisteme implicate în traumatism și instabilitatea hemodinamică. Aceasta sugerează că, pe măsură ce cresc numărul și severitatea leziunilor asociate, riscul de instabilitate hemodinamică crește, ceea ce poate afecta prognosticul pacientului.

În lotul de studiu, în urma analizei datelor (**tabelul 2.9**), în leziunile traumatice închise ale duodenului au fost implicate marea majoritate de sisteme, ponderea semnificativă fiind asocierea cu 1 sistem în  $n=18$  (14,63%) cazuri, urmate de  $n=18$  (14,63%) cazuri cu implicarea a 2 sisteme și în  $n=20$  (16,26%) cazuri cu implicarea a 3 sisteme.

În cazul leziunilor traumatice duodenale deschise, observăm o predominanță semnificativă a leziunilor izolate ale duodenului (36 cazuri), comparativ cu LTD închise, unde sunt raportate 20 de cazuri. Acest aspect sugerează că deschiderea duodenului poate duce mai frecvent la leziuni care afectează doar duodenul fără a implica alte sisteme anatomice.

**Tabelul 2.9. Repartizarea pacienților cu LTD închise și deschise conform numărului de sisteme anatomice lezate**

N pacienți fără sisteme Tipul traumei		Numărul de sisteme						N total de sisteme
		1		2		3		
		N pacienți	N de sisteme	N pacienți	N de sisteme	N pacienți	N de sisteme	
LTD închise	20	18	18	18	36	20	60	<b>114</b>
LTD deschise	36	6	6	5	10	-	-	<b>16</b>
<b>Total</b>	<b>56</b>	<b>24</b>	<b>24</b>	<b>23</b>	<b>46</b>	<b>20</b>	<b>60</b>	<b>130</b>

În ambele tipuri de leziuni (închise și deschise), majoritatea pacienților au prezentat leziuni care au afectat 1 sau 2 sisteme anatomice adiționale, cu o proporție similară între cele două categorii de leziuni. Acest lucru sugerează, că leziunile duodenale sunt însoțite frecvent de afectarea altor sisteme anatomice, indiferent de tipul leziunii. Managementul adecvat al pacienților cu leziuni traumatiche duodenale include o evaluare detaliată a leziunilor multiple și ale potențialelor complicații asociate cu implicarea altor sisteme anatomice. Acest aspect este esențial pentru stabilirea unui plan terapeutic eficient și pentru îmbunătățirea prognosticului pacientului.

Conform severității leziunii după scara *Organ Injury Scaling Committee* al AAST, pacienții cu leziuni traumatiche ale duodenului s-au repartizat după cum urmează în (**tabelul 2.10**).

Majoritatea pacienților au prezentat leziuni de gradul II (39,02%), urmate de gradul I (31,7%) și gradul III (17,9%). Gradul IV și V au fost mai puțin frecvente în lotul de studiu. Nu s-au determinat diferențe semnificative statistic în distribuția între gradul I, II și III ( $p > 0,05$ ,  $t = 1,7$ ), indicând o distribuție relativ echilibrată în aceste categorii. Totuși, frecvența leziunilor de gradul IV și V a fost semnificativ mai redusă, în raport gradele I, II și III ( $p < 0,01$ ,  $t = 2,68$ ), evidențiind o prevalență mai scăzută a leziunilor severe în cohorta studiată.

Distribuția leziunilor duodenale în lotul de studiu reflectă o predominanță a leziunilor cu grad de severitate redus (gradul I și II). Evaluarea adecvată a severității leziunilor conform scării AAST este esențială pentru determinarea strategiei de tratament și prognosticului pacientului. Acest fapt sugerează importanța unei abordări individualizate și integrale în managementul pacienților cu leziuni traumatiche duodenale, pentru optimizarea rezultatelor clinice.

**Tabelul 2.10. Repartizarea pacienților cu LTD închise și deschise în funcție de severitatea leziunii, (AAST)**

Gradul	Caracterul leziunii	Morfopatologia leziunii	LTDÎ	LTDD	Total
I	Hematom Plagă	al unui segment al duodenului superficială, fără perforație	36 (29,27%)	3 (2,43%)	<b>39</b> <b>(31,7%)</b>
II	Hematom Plagă	mai mare de un segment al duodenului leziune <50% din circumferință	17 (13,82%)	31 (25,2%)	<b>48</b> <b>(39,02%)</b>
III	Plagă	leziune 50-75% din circumferința D <sub>II</sub> leziune 50-100% din circumferința D <sub>I</sub> , D <sub>III</sub> , D <sub>IV</sub>	13 (10,57%)	9 (7,33%)	<b>22</b> <b>(17,9%)</b>
IV	Plagă	leziune >75% din circumferința D <sub>II</sub> leziunea ampulei sau a coledocului distal	8 (6,5%)	2 (1,63%)	<b>10</b> <b>(8,13%)</b>
V	Plagă Traumă vasculară	leziune masivă a complexului pancreatoduodenal devascularizarea duodenului	2 (1,63%)	2 (1,63%)	<b>4</b> <b>(3,25%)</b>
<b>Total</b>			<b>76</b> <b>(61,79%)</b>	<b>47</b> <b>(38,21%)</b>	<b>123</b> <b>(100%)</b>

În cadrul lotului de studiu, s-au înregistrat 36 (29,27%) pacienți cu un grad înalt de severitate pe toate segmentele duodenului, conform datelor prezentate în (tabelul 2.11). Repartizarea pacienților cu grad înalt de severitate în raport cu segmentele duodenului demonstrează, că majoritatea acestora au fost în segmentul D II, urmat de segmentele D III și DI.

**Tabelul 2.11. Repartizarea pacienților cu grad înalt de severitate în raport cu segmentele duodenului**

Segmentul	Gradul de severitate					
	I	II	III	IV	V	Total
D I	10	14	3	3	-	<b>30</b>
D II	21	17	8	3	2	<b>51</b>
D III	7	11	8	4	1	<b>31</b>
D IV	1	6	3	-	1	<b>11</b>
Total	39	48	22	10	4	<b>123</b>
<b>Grad înalt de severitate</b>			<b>36 (29,27%)</b>			

Analiza acestor rezultate indică o distribuție inegală a severității leziunilor pe diferite segmente duodenale, majoritatea prezentând un grad înalt de severitate. Este important de subliniat că gestionarea adecvată a acestor cazuri necesită o evaluare atentă și o intervenție promptă, cu

implicarea echipei multidisciplinare, pentru a minimiza complicațiile și a îmbunătăți prognosticul pacienților.

Pentru a stabili gradul de severitate, a fost analizat substratul morfologic al fiecărui segment duodenal, în funcție de tipul traumatismului: închis sau deschis.

Pacienții din cadrul lotului cu traumatism închis, în urma investigației substratului morfologic, au prezentat rupturi (36 cazuri), urmate de contuzii (31 cazuri), deserozare (5 cazuri) și proces organic preexistent – ulcer rupt (4 cazuri) (**tabelul 2.12**).

Repartizarea leziunilor după afectarea segmentelor duodenale, a evidențiat că segmentul DII a fost cel mai frecvent implicat în leziunile duodenale închise (n=32), în care au predominat contuziile și rupturile. Segmentele DI și DIII au prezentat, de asemenea, o proporție semnificativă, inclusiv deserozări și rupturi.

**Tabelul 2.12. Repartizarea pacienților cu traumatism duodenal închis în funcție de substratul morfologic și segmental lezat al duodenului**

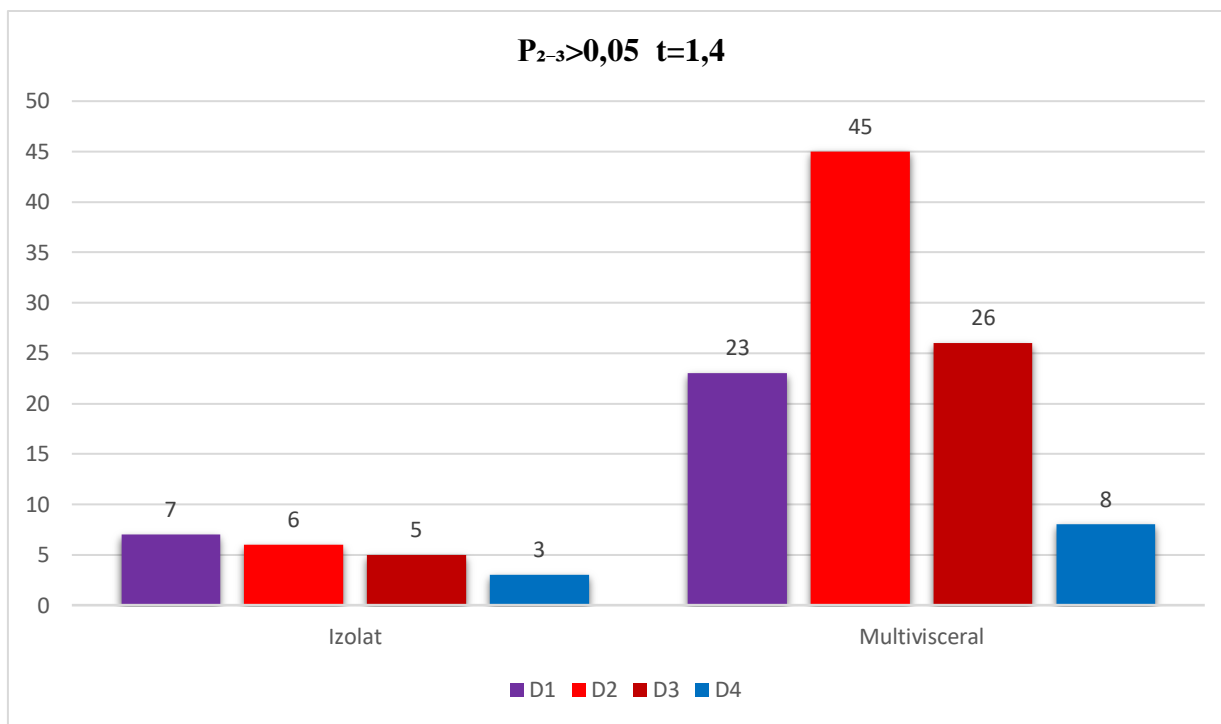
Segmentul	Contuzie	Deserozare	Ruptură	Ulcer rupt	Total
DI	7	1	8	4	<b>20</b>
DII	16	4	12	-	<b>32</b>
DIII	7	-	13	-	<b>20</b>
DIV	1	-	3	-	<b>4</b>
<b>Total</b>	<b>31</b>	<b>5</b>	<b>36</b>	<b>4</b>	<b>76</b>

Analiza rezultatelor repartizării pacienților cu leziuni duodenale deschise, a fost relevată predominanța plagilor, mai frecvent fiind afectat segmentul DII (n=19) cazuri și DIII (n=11) cazuri. Segmentele DI (n=10) cazuri și DIV (n=7) cazuri au prezentat un număr mai mic de leziuni deschise, inclusiv plăgi și deserozări. Rupturile au fost raportate într-un număr mic (n=3), toate fiind în segmentul DI (**tabelul 2.13**).

**Tabelul 2.13. Repartizarea pacienților cu traumatism duodenal deschis în funcție de substratul morfologic și segmental lezat al duodenului**

Segmentul	Plagă	Deserozare	Ruptură	Total
DI	6	2	2	<b>10</b>
DII	17	1	1	<b>19</b>
DIII	11	-	-	<b>11</b>
DIV	7	-	-	<b>7</b>
<b>Total</b>	<b>47</b>	<b>3</b>	<b>3</b>	<b>47</b>

Pentru stabilirea tacticii diagnostico-curative, au fost repartizați pacienții după criteriul afectării izolate sau multiviscerale, în funcție de segmental lezat al duodenului. Rezultatele analizei studiului au subliniat că leziunile izolate ale duodenului au fost întâlnite doar în 21 (17,07%) cazuri, din totalul de 123 de cazuri studiate (**figura 2.1**).



**Figura 2.1. Repartizarea pacienților cu traumatism izolat și multivisceral în funcție de segmentul lezat al duodenului**

Repartizarea pacienților cu traumatism izolat și multivisceral în funcție de segmentul lezat al duodenului a evidențiat că majoritatea leziunilor au implicat mai mult de un organ, majoritatea cazurilor fiind asociate cu lezarea segmentului DII, urmat de DIII, DI și DIV. Este important de menționat, că duodenul fiind situat în apropierea unor structuri și organe vitale, leziunile acestuia pot avea repercusiuni severe asupra stării pacientului (**tabelul 2.14**).

**Tabelul 2.14. Repartizarea pacienților cu traumatism izolat și multivisceral în funcție de segmental lezat al duodenului**

Segmentul	Izolot	Multivisceral				Total
		2 organe	3 organe	4 organe	> 5 organe	
DI	7	4	9	5	5	<b>30</b>
DII	6	8	17	9	11	<b>51</b>
DIII	5	7	5	7	7	<b>31</b>
DIV	3	1	3	3	1	<b>11</b>
<b>Total</b>	<b>21</b>	<b>20</b>	<b>34</b>	<b>24</b>	<b>24</b>	<b>123</b>

Starea pacientului traumatizat este influențată de complexitatea lezională, care determină atitudinea medico-chirurgicală. Analizând rezultatele din lotul de studiu, s-a constatat o frecvență ridicată a afectării duodenului în asociere cu leziuni multiviscerale, implicate în 2, 3, 4 sau mai mult de 5 organe,  $p < 0,001$   $t = 7,15$  (**tabelul 2.15.**).

Structura lezională a organelor afectate în raport cu segmentul duodenal traumatizat a evidențiat frecvența înaltă a lezării organelor abdominale în leziunile segmentului DII, reprezentând 44,92% din totalul numărului de cazuri, fiind statistic semnificative ( $p < 0,01$ ,  $t = 2,74$ ), în comparație cu segmentele DI (23,44%) și DIII (25,39%).

Repartizarea organului lezat în funcție de segmentul duodenului traumatizat a relevat că pancreasul a fost cel mai frecvent afectat, cu 64 (25%) cazuri, urmat de ficat cu 50 (19,53%) cazuri, intestinul gros cu 39 (15,23%) cazuri și intestinul subțire cu 18 (7,03%) cazuri.

Aceste rezultate contrazic datele din literatura de specialitate recentă, care indică o predominanță leziunii ficatului în cazul leziunilor duodenale. Analiza detaliată a lotului nostru de studiu a evidențiat predominanța leziunii pancreasului, urmat de ficat, intestinul gros și intestinul subțire. Datele sunt prezentate în (**tabelul 2.15**), oferind o perspectivă mai clară asupra distribuției leziunilor în funcție de segmentul duodenal afectat.

**Tabelul 2.15. Repartizarea organului lezat în funcție de segmentul duodenului traumatizat**

Organul lezat	Segmentul duodenului				Total
	DI <sup>I</sup>	DII <sup>II</sup>	DIII <sup>III</sup>	DIV <sup>IV</sup>	
Pancreasul	20	29	11	4	<b>64 (25%)</b>
Ficatul	14	25	11	-	<b>50 (19,53%)</b>
Intestinul gros	2	19	13	5	<b>39 (15,23%)</b>
Intestinul subțire	2	4	9	3	<b>18 (7,03%)</b>
Rinichii	4	9	4	-	<b>17 (6,64%)</b>
Stomacul	5	7	3	2	<b>17 (6,64%)</b>
Splina	3	5	6	-	<b>14 (5,47%)</b>
Vezica biliară	4	6	3	-	<b>13 (5,08%)</b>
Vasele centrale	1	3	5	2	<b>11 (4,3%)</b>
Diafragma	4	7	-	-	<b>11 (4,3%)</b>
Vezica urinară	1	1	-	-	<b>2 (0,78%)</b>
<b>Total</b>	<b>60 (23,44%)</b>	<b>115 (44,92%)</b>	<b>65 (25,39%)</b>	<b>16 (6,25%)</b>	<b>256 (100%)</b>



Starea hemodinamică a pacientului este determinată de complexitatea leziunilor, fiind influențată atât de numărul de organe implicate în procesul traumatic, cât și de natura și severitatea traumei. Analiza numărului de organe lezate în raport cu caracterul traumei duodenale, conform prezentării din (tabelul 2.16) a relevat, că în cazul traumatismului închis, leziunile organelor abdominale au fost mai prevalente decât în cazul traumatismului deschis.

**Tabelul 2.16. Numărul de organe viscerale lezate în raport cu caracterul traumei (închis sau deschis)**

Organul lezat	Caracterul traumei		Total
	Închis	Deschis	
Pancreasul	45	19	<b>64 (25%)</b>
Ficatul	28	22	<b>50 (19,53%)</b>
Intestinul gros	20	19	<b>39 (15,23%)</b>
Intestinul subțire	7	11	<b>18 (7,03%)</b>
Rinichii	9	8	<b>17 (6,64%)</b>
Stomacul	5	12	<b>17 (6,64%)</b>
Splina	13	1	<b>14 (5,47%)</b>
Vezica biliară	5	8	<b>13 (5,08%)</b>
Vasele centrale	2	9	<b>11 (4,3%)</b>
Diafragma	4	7	<b>11 (4,3%)</b>
Vezica urinară	2	-	<b>2 (0,78%)</b>
<b>Total</b>	<b>140 (54,69%)</b>	<b>116 (45,31%)</b>	<b>256 (100%)</b>

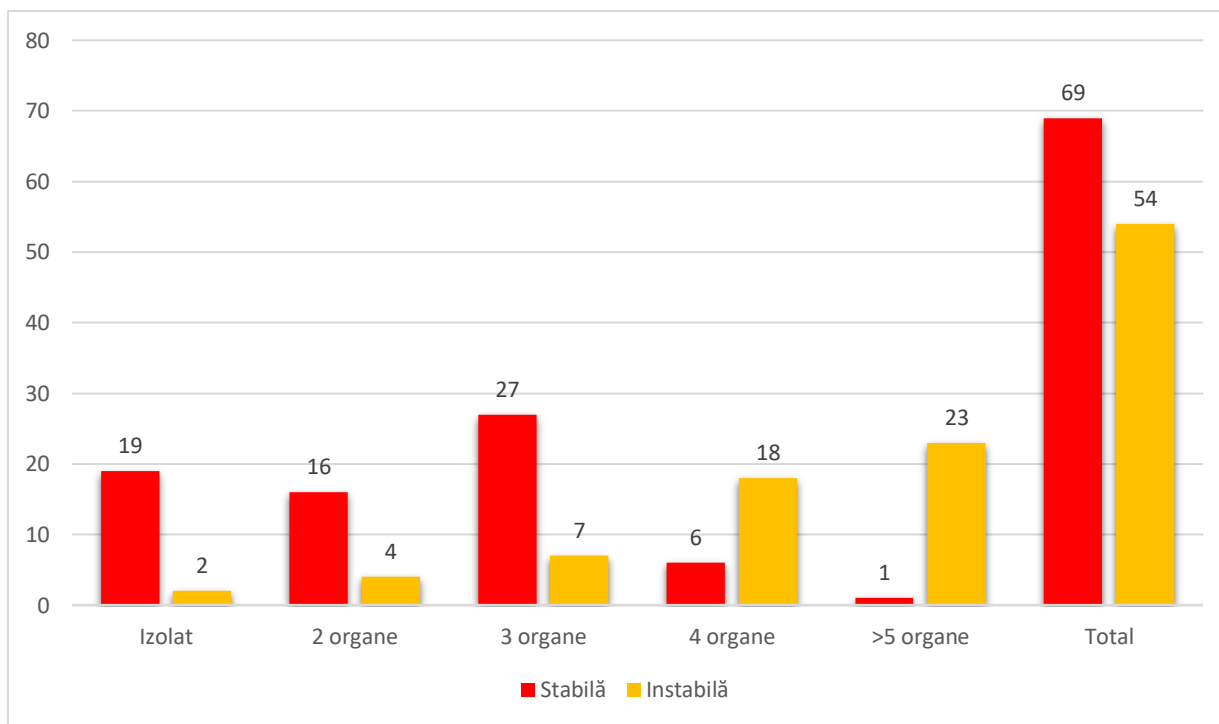
Cu toate acestea, rezultatele obținute nu sunt statistic semnificative ( $p > 0,05$ ,  $t = 1,5$ ). Din totalul de 256 de cazuri analizate, pancreasul a fost cel mai frecvent lezat organ, înregistrându-se 64 (25%) cazuri, urmat de ficat cu 50 (19,53%) cazuri și intestinul gros cu 39 (15,23%) cazuri. Intestinul subțire, rinichii, stomacul, splina, vezica biliară, vasele centrale, diafragma și vezica urinară au înregistrat un număr variabil de leziuni, cu proporții cuprinse între 0,78% și 6,64%.

Aceste constatări oferă informații relevante privind gestionarea și tratamentul pacienților cu leziuni duodenale asociate cu leziuni viscerale multiple, contribuind la îmbunătățirea practicilor medicale și a rezultatelor clinice.

A fost efectuată o analiză a impactului numărului de organe abdominale afectate asupra stării hemodinamice a pacienților cu leziuni duodenale. Corelația dintre starea hemodinamică și numărul de organe abdominale afectate, subliniază importanța acestui aspect în gestionarea pacienților cu traume duodenale (figura 2.2).

Majoritatea pacienților cu leziuni izolate sunt cu hemodinamică stabilă  $n=19$  și doar 2 pacienți prezintă hemodinamică instabilă. Din pacienții cu 2 organe lezate,  $n=16$  sunt cu

hemodinamică stabilă, iar n=4 sunt cu hemodinamică instabilă, ceea ce indică o creștere a numărului de pacienți hemodinamic instabili comparativ cu leziunile izolate. În această categorie, numărul de pacienți hemodinamic stabili este semnificativ mai mare n=27, în raport cu n=7 cu hemodinamică instabilă.



**Figura 2.2. Repartizarea pacienților cu traumatism duodenal izolat și multivisceral în funcție de hemodinamica la spitalizare**

Se observă o tendință de creștere a numărului de pacienți cu hemodinamică instabilă odată cu creșterea numărului de organe afectate, și o scădere a numărului de pacienți cu hemodinamică stabilă n=6; numărul de pacienți hemodinamic instabili crește semnificativ n=18. Această proporționalitate sugerează, că leziunile multiple a 4 organe sunt asociate cu o instabilitate hemodinamică mai mare. În lotul de studiu, a fost evidențiat doar un pacient hemodinamic stabil și n=23 pacienți hemodinamic instabili, evidențind o asociere semnificativă între numărul mare de organe afectate și instabilitatea hemodinamică. Din numărul total de pacienți (n=123) cu traumatisme închise și deschise, n=69 sunt hemodinamic stabili și n=54 sunt hemodinamic instabili.

Deși numărul total de pacienți stabili este mai mare, raportul pacienților hemodinamic instabili crește semnificativ odată cu creșterea numărului de organe afectate. Pacienții cu leziuni multiple, în special pacienții cu 3 și mai multe organe afectate, necesită o monitorizare și intervenție rapidă din cauza riscului crescut de instabilitate hemodinamică.

Analiza statistică a stabilit, că leziunea a 4 și mai multe organe duc semnificativ la instabilitate hemodinamică ( $p_{1-2} < 0,05$ ,  $t=2,3$ ) și viceversa – cu cât mai puține organe sunt lezate cu atât hemodinamica semnificativ va fi mai stabilă ( $p_{3-4} < 0,05$ ,  $t=2,24$ ). Instabilitatea hemodinamică este un indicator important al severității traumatismelor și poate influența prognosticul pacienților. De aceea, atitudinea terapeutică trebuie să fie adaptată pentru a gestiona eficient instabilitatea hemodinamică

În cadrul studiului au fost înregistrate cazuri în care hemodinamica a fost instabilă, chiar dacă a fost lezat un singur organ – splina, ficatul și pancreasul, cu gradul de severitate 3-4 AAST.

Starea de ebrietate a pacienților la spitalizare este semnificativă în atitudinea diagnostico-curativă. Din numărul total de pacienți internați, 42 (34,14%) au fost în stare de ebrietate: gravă - 5, medie - 22, ușoară - 10 și reziduală - 5 pacienți.

## 2.2. Metodele de investigație

**Examenul clinic.** În cazul pacienților cu traumatisme abdominale, simptomatologia leziunilor organelor intraperitoneale nu prezintă dificultăți. În asemenea situații, a fost posibil un contact adecvat cu accidentatul, care permite precizarea anamnezei, acuzelor, depistarea zonelor dureroase pe abdomen, contractura musculară, matitatea pe flancuri, semnele peritoneale pozitive, prezența matității hepatice.

Evaluarea clinică a bolnavilor din lotul de studiu, inițial, a inclus stabilirea hemodinamicii, etiologia și mecanismul traumatismului, vârsta, bilanțul lezional complet, conform calculării scorurilor traumatice. Pentru evaluarea gradului severității leziunilor traumatice duodenale închise și deschise și gravității stării traumatizatului, au fost luate în considerare modificările anatomice și fiziologice, utilizând sistemele de scoruri, care au fost acceptate de societățile internaționale de chirurgie a traumei [180].

În cadrul evaluării primare a abdomenului, s-au luat în considerare markerii specifici ai traumei abdominale și semne de iritare peritoneală. Diagnosticul leziunilor traumatice duodenale, fie închise sau deschise, este rar stabilit preoperator. Acest lucru se datorează necesității unor examinări paraclinice extinse, unele dintre acestea fiind dificil de accesat în anumite spitale din țara noastră, iar altele nu pot fi efectuate la pacienții cu leziuni traumatice duodenale, în special în cazul politraumatismelor abdominale sau al leziunilor asociate. Prin urmare, analiza metodelor de investigație poate fi prezentată într-o ordine bazată pe accesibilitatea acestora și pe frecvența utilizării, cu sensibilitatea rezultată din studiu [169].

Ne-am condus de postulatul, că leziunile duodenale trebuie investigate clinic în orice traumatism abdominal, în special în cazurile în care este implicat etajul superior al abdomenului.

Semnele care servesc drept motive pentru suspjecia leziunii duodenului, sunt descrise în lucrarea lui Circov R.N și al. (2014):

- accentul loviturii în regiunea epigastrică, lombară
- dureri în regiunea epigastrică, lombară persistente pe termen lung sau creșterea durerii în aceleași zone (în absenta simptomelor peritoneale);
- edemul stratului subcutanat lombar
- semne dispeptice gastrice (grețuri, vomă repetată într-un abdomen moale)
- semnul Pasternački pozitiv, lombar pe dreapta, tahicardie, semne de hemoragie digestivă

La momentul spitalizării, pacienții au fost evaluați pentru a determina parametrii fiziologici, incluzând nivelul tahicardiei, tensiunea arterială sistolică, frecvența respirației și statusul neurologic. În cazul traumatismului abdominal deschis, atenția inițială a fost concentrată pe identificarea și evaluarea orificiilor de intrare și, în unele cazuri, a orificiilor de ieșire ale agentului traumatic. Acest proces este esențial pentru determinarea traiectului leziunii și a organelor interne, potențial afectate.

Pentru pacienții cu hemodinamică stabilă, s-a efectuat o explorare locală a plăgii, pentru a confirma penetrarea plăgii în cavitatea abdominală. Explorarea a inclus inspecția și palparea plăgii, pentru a detecta semne de penetrare. De asemenea, s-a analizat caracterul revărsatului din plagă, evaluând lichidul prezent (sânge, conținut intestinal etc.), ceea ce poate oferi indicii despre organele interne afectate și severitatea leziunii. Exteriorizarea sângelui poate sugera o hemoragie activă, iar prezența conținutului intestinal poate indica perforația tractului gastro-intestinal, care necesită intervenție chirurgicală urgentă pentru a preveni peritonita și alte complicații.

Monitorizarea frecvenței cardiace a fost esențială, deoarece un ritm cardiac accelerat poate indica un răspuns compensator la hipovolemie sau durere. Ritmul cardiac persistent crescut necesită o evaluare suplimentară, pentru a identifica și trata cauza subiacentă. Tensiunea arterială sistolică a fost monitorizată pentru a evalua perfuzia organelor și stabilitatea hemodinamică a pacienților, iar scăderea acesteia poate semnală șoc hipovolemic, necesitând intervenție rapidă pentru a restabili volumul circulator.

Frecvența respiratorie a fost monitorizată pentru a detecta semnele de detresă respiratorie sau afectare pulmonară, deoarece o frecvență respiratorie crescută poate fi un indicator de durere, anxietate sau pierdere semnificativă de sânge.

În evaluarea statusului neurologic a fost utilizată scala Glasgow și alte scale de evaluare a nivelului de conștiență și funcției neurologice. Modificările în statusul neurologic indică afectări asociate cerebrale sau stări severe de șoc, necesitând intervenție imediată.

Evaluarea inițială a pacienților, a permis determinarea stabilității hemodinamice și necesitatea intervențiilor imediate, iar triajul adecvat a priorizat resursele și îngrijirea în funcție de severitatea leziunilor. La pacienții instabili hemodinamic, măsurile de resuscitare, inclusiv administrarea de fluide și transfuzia de sânge, au fost inițiate imediat, iar în unele cazuri a fost necesară intervenția chirurgicală de urgență pentru controlul hemoragiei și stabilizarea pacientului.

Pentru pacienții cu hemodinamică stabilă, examinarea a fost bazată pe explorarea locală a plăgii și evaluarea imagistică. Intervențiile chirurgicale au fost adaptate individual, pentru a minimiza riscul de complicații și a optimiza rezultatele clinice. Monitorizarea continuă a parametrilor fiziologici a fost crucială pentru detectarea precoce a oricărei deteriorări clinice, iar ajustarea tratamentului individualizat în funcție de evoluția stării pacientului a fost esențială pentru succesul pe termen lung.

Arsenalul diagnostic paraclinic, pentru abordarea pacienților cu traumatism abdominal închis și deschis cu implicarea duodenului, include o serie de metode – imagistica medicală (examenul radiologic, ultrasonografia (USG), tomografia computerizată (TC), fibroesofagogastroduodenoscopia (FEGDS), laparoscopia diagnostică, lavajul peritoneal diagnostic, probele biologice de laborator, examenul morfologic și analiza statistică. Toate acestea au o valoare majoră pentru facilitarea identificării precoce a pacienților cu leziuni duodenale.

**Examenul radiologic (inclusiv cu substanțe de contrast)** al abdomenului a fost efectuat în colaborare cu Departamentul de Imagistică (șef – dr. Maria Brânză), utilizând aparatul Sirescop SX (Siemens, Germania) în scopul depistării pneumoperitoneului, fracturilor scheletale, excluderii leziunii vezicii urinare, rinichilor etc., cât și examene radiologice în perioada postoperatorie (fistulografie, pasajul substanței de contrast în tractul digestiv etc.).

Examenul panoramic al abdomenului a fost efectuat la un număr de 33 de pacienți, oferind o imagine de ansamblu al abdomenului, care contribuie la stabilirea unui diagnostic exact și plan de tratament adecvat.

**Examenul endoscopic** s-a efectuat în colaborare cu secția endoscopie (șef – dr.A.Dolghii). S-au utilizat fibroesofagogastroduodenoscoapele GIF-XQ10, GIF-XQ20, GIF-XQ30 (Olympus Optical Co. Ltd., Tokyo, Japonia). Endoscopia diagnostică s-a efectuat la 6 (4,88%) pacienți, pentru excluderea leziunilor traumatice ale duodenului, inclusiv intraoperator (n=2), precum și cu scop diagnostic-curativ în evoluția bolii traumatice (cazuri de hemoragii digestive superioare, introducerea sondelor nazogastrice pentru alimentare etc.).

**Ecografia abdominală (FAST)** a fost efectuată în Departamentul Imagistică (șef – Maria Brânză) la 50 (40,65%) pacienți în regim de urgență cu aparatul Toshiba SSA 340A și Siemens cu transductor 2,75 MHz. La spitalizare a fost detectată prezența, răspândirea și caracterul lichidului

cavității peritoneale, starea spațiului retroduodenal și a organelor parenchimotoase (conturul, ecogenitatea parenchimului etc.).

USG abdominală a fost utilizată pentru examinarea pacienților în dinamică, precum și pentru monitorizarea în evoluție a complicațiilor intraabdominale.

**Tomografia computerizată** a fost efectuată la 24 (19,51%) bolnavi cu aparatul TC TomoscanEG (Philips, Germania) în colaborare cu Departamentul Imagistică (șef – dr. Maria Brânză). Această metodă a fost utilizată selectiv la pacienții cu hemodinamică stabilă pentru excluderea leziunii duodenului și a organelor intraabdominale, cu scopul selectării bolnavilor pentru tratament nonoperator al duodenului, precum și în diagnosticarea și monitorizarea complicațiilor postoperatorii la 5 pacienți.

**Laparocenteza și lavajul peritoneal diagnostic** a fost efectuată la 19 (15,45%) pacienți cu hemodinamică instabilă, asociată cu dereglări de conștiență – 6 (4,87%) și stare de ebrietate avansată (n=2).

**Laparoscopia** a fost efectuată la – 20 (16,26%) pacienții cu hemodinamică stabilă, cu traumatism duodenal închis, în colaborare cu secția de endoscopie (șef – dr. A.Dolghii), utilizând laparoscopul cu optică directă (MGB, Germania) cu scopul confirmării sau excluderii leziunilor duodenului și organelor interne.

**Examenul de laborator.** Testele sangvine generale și biochimice au fost efectuate utilizând analizatoarele CL-7000 (Shimadzu, Japonia) și Star Dust MC 15 (DiaSys, Germania) în colaborare cu Laboratorul de Diagnostic Clinic (șef – dr. Maria Kisacova) și au inclus determinarea următorilor parametri: hemoleucograma de urgență, analiza generală a sângelui și urinei, grupa sangvină și Rh-factor, proteina totală, bilirubina, ASAT, ALAT, fosfataza alcalină, ureea etc. Amilaza serică și a urinei a fost efectuată în laboratorul departamentului de urgență conform metodei amiloclastice unificate cu substrat stabil de amidon după Karavei (Norma în ser – 12-32 mg/oră x ml; Norma în urină -  $\leq 120$  mg/oră x ml).

Pentru evaluarea statusului neurologic am utilizat scorul Glasgow, propus în 1974 G.Teaside și B. Janet. Conform acestui scor se determină trei funcții: deschiderea ochilor, funcția verbală și motorie. Cu cât mai mică este suma punctelor la inspecție, cu atât mai profundă este dereglarea de conștiență [54, 64].

## **2.3. Analiză statistică a rezultatelor**

### **METODOLOGIA CERCETĂRII**

Pentru a asigura reprezentativitatea și precizia studiului, s-a efectuat un calcul pentru determinarea numărului adecvat de pacienți cu leziuni traumatiche duodenale care să fie incluși în

grupurile de studiu, atât pentru leziuni închise, cât și pentru cele deschise. Acest calcul a fost realizat, având în vedere importanța obținerii unui eșantion adecvat pentru a stabili concluzii relevante și valide din studiu, conform unei formulei:

$$n = P (1 - P) (Z\alpha/d)^2$$

unde:

d – distanța sau toleranța – cât de aproape de proporția care ne interesează dorim să fie valoarea estimată (d=0.05),

(1-  $\alpha$ ) – nivelul de încredere - că valoarea estimată este în cadrul distanței proporției cercetate, pentru 95.0% de veridicitate rezultatelor obținute  $Z\alpha=1.96$ ,

P – Conform datelor bibliografice [188] leziunile duodenale închise se întâlnesc în 6,5%, iar cele deschise – în 5,0%, valoarea medie fiind de 5,8% (P=0,058).

Introducând datele în formulă, am obținut:  $n = 0.058 \times 0.942 (1.96/0.05)^2 = 83,956$  și cu rata de 10.0% de non-răspuns, lotul ajustat constituie 92,4.

Rezultat: pentru cercetare valoarea reprezentativă constituie 92,4 de pacienți, dar în cercetare, de facto, sunt incluși 123 de pacienți cu traumatisme duodenale închise și deschise conform criteriilor de includere în cercetare.

Prelucrarea statistică a datelor obținute s-a efectuat cu ajutorul programului Microsoft Office Excel 2016 (Microsoft®, SUA). În evaluarea veridicității valorilor comparate s-a utilizat testul t-Student.

Pentru interpretarea rezultatelor statistice s-a ținut cont de următoarele:

$p < 0,05$  a fost considerat diferență semnificativă statistic atât pentru valorile absolute cât și pentru cele relative

$p < 0,01$  - diferență înalt semnificativă statistic

$p > 0,05$  - diferență nesemnificativă statistic

Metodologia statistică aplicată în acest studiu a fost riguroasă și bine fundamentată. Calculul numărului de pacienți necesari a fost efectuat pentru a asigura o putere statistică adecvată și pentru a garanta reprezentativitatea eșantionului.

Prelucrarea datelor cu ajutorul programului Microsoft Office Excel 2016 și utilizarea testului t-Student pentru evaluarea veridicității rezultatelor au oferit un cadru solid pentru interpretarea corectă a datelor. Pragurile de semnificație statistică utilizate ( $p < 0.05$ ,  $p < 0.01$ ,  $p > 0.05$ ) au permis o evaluare clară a relevanței și importanței rezultatelor obținute.

Astfel, metodologia aplicată a contribuit la obținerea unor concluzii relevante și valide, sprijinind în mod adecvat obiectivele studiului.

## **2.4. Concluzii la capitolul 2.**

1. Traumatismul reprezintă o problemă de sănătate publică semnificativă în Republica Moldova și global, cu o prevalență crescută a leziunilor traumatice duodenale la bărbați tineri. Spitalizarea promptă în primele 6 ore este esențială pentru reducerea mortalității, factorii de risc fiind complexitatea leziunilor, instabilitatea hemodinamică și consumul de alcool în momentul internării.

2. Instabilitatea hemodinamică este corelată cu numărul crescut de organe abdominale afectate, în special în cazul leziunilor multiple ale acestora, subliniind importanța monitorizării intense și intervenției rapide în cazurile cu leziuni multiple.

3. Evaluarea clinică și paraclinică este fundamentală pentru diagnosticul leziunilor duodenale, implicând identificarea semnelor distinctive și utilizarea tehnicilor de imagistică și endoscopie pentru a determina extensia leziunilor.

4. Abordarea multidisciplinară și rapidă este crucială în managementul eficient al pacienților cu traumatisme duodenale, implicând colaborarea interdisciplinară între medicii de urgență, chirurghii generaliști și specialiștii în imagistică și endoscopie pentru diagnostic rapid și tratament adecvat.



### 3. DIAGNOSTICUL CLINIC ȘI INSTRUMENTAL AL LEZIUNILOR TRAUMATICE DUODENALE

Conform rezultatelor studiului, la spitalizare au fost apreciați parametri fiziologici ai bolnavilor: gradul tahicardiei, tensiunii arteriale sistolice (TAS), frecvenței respirației și statusul neurologic. Datele referitoare la parametrii hemodinamicii, frecvența respirației și a statusului neurologic evidențiază, că nivelul tahicardiei și frecvența respirației au fost statistic semnificativ mai mari la pacienții instabili hemodinamic, comparativ cu indicii respectivi din lotul bolnavilor stabili hemodinamic ( $p < 0,001$ ,  $t = 23,5$ ).

Gradul TAS a fost semnificativ mai jos la pacienții instabili hemodinamic față de valoarea acesteia la pacienții cu hemodinamică stabilă ( $p < 0,001$ ,  $t = 16,8$ ).

Starea neurologică a fost mai precară la bolnavii hemodinamic instabili. Scorul mediu după Glasgow a fost semnificativ mai mic la bolnavii instabili hemodinamic față de valoarea scorului determinat la pacienții stabili hemodinamic ( $p < 0,001$ ,  $t = 7,24$ ) (**tabelul 3.1**).

**Tabelul 3.1. Parametrii fiziologici la spitalizare ai bolnavilor cu leziuni traumatice duodenale în raport cu starea hemodinamicii**

Starea hemodinamicii	Pulsul (băt/min) M±m	TAS, mm Hg M±m	Glasgow Coma Scale (puncte) M±m	Frecvența respirației, (r/min), M±m
Stabilă (n=69)	88,99 ±1,055	119,41±1,2	14,61±0,059	18,55±0,09
Instabilă (n=54)	123,89±1,037	72,96±2,48	10,96±0,50	21,33±0,18

La momentul spitalizării, 13 pacienți hemodinamic stabili cu traumatisme abdominale închise au fost suspectați de leziuni duodenale. În plus, în cazul pacienților cu traumatisme abdominale deschise, s-au identificat 23 de cazuri de leziuni duodenale. În total, au fost depistate 36 (29,27%) cazuri de leziuni duodenale. Acești pacienți au prezentat simptomatologia abdomenului acut, caracterizată prin dureri acute, încordare musculară și semnul Blumberg pozitiv în etajul superior al abdomenului, care prezintă un indicator clasic de iritație peritoneală, a confirmat suspjecția de leziune intraabdominală la acești pacienți.

Abdomenul moale a fost stabilit la 33 de pacienți cu hemodinamică stabilă și 20 de pacienți cu hemodinamică instabilă, prezentând dureri moderate circumscrise sau difuze. Unii pacienți nu prezentau simptome acute evidente, deși aveau semne de afectare abdominală care necesită monitorizare atentă și evaluare continuă.

Au fost înregistrați 34 de pacienți cu hemodinamică instabilă, fără manifestarea semnelor clinice abdominale specifice, cu excepția matității abdominale – un semn al hemoperitoneului, fiind indicație absolută pentru intervenție urgentă.

La pacienții cu hemodinamică instabilă, s-a stabilit o pondere semnificativă a traumatismelor cranio-cerebrale și toracice, reprezentând 64,7%. Această asocieră complică evaluarea clinică, deoarece simptomele pot fi mascate de afectările concomitente.

Frecvența semnelor clinice abdominale a fost semnificativ mai mare la pacienții cu hemodinamică stabilă comparativ cu cei instabili hemodinamic, fiind semnificativ statistic ( $p < 0.00$ ,  $t = 4.45$ ). Acest rezultat subliniază importanța monitorizării atente și a intervenției rapide la pacienții stabili hemodinamic, care prezintă semne clinice abdominale evidente.

Analizând factorii care pot influența simptomatologia abdominală, s-a constatat că scorul Glasgow, în rândul pacienților instabili hemodinamic, a fost în medie de  $10,96 \pm 0,5$ . Această valoare a fost semnificativ mai mică comparativ cu scorul Glasgow de  $14,61 \pm 0,059$  observat la pacienții cu hemodinamică stabilă. Diferența este statistic semnificativă ( $p < 0,001$ ,  $t = 7,24$ ).

Un alt factor important a fost prezența stării de ebrietate în rândul pacienților. Aproximativ o treime  $n = 42$  (34,14%) din numărul total de pacienți internați erau în stare de ebrietate. Dintre aceștia, 27 de pacienți se aflau într-o stare gravă sau moderată. Starea de ebrietate a fost prezentă la 22 de pacienți (17,88%) cu hemodinamică instabilă, la care semnele clinice abdominale nu s-au manifestat în mod obișnuit, cu excepția matității abdominale pronunțate.

Starea de ebrietate, asociată cu traumatismul cranio-cerebral și toracic, a contribuit la mascarea și atenuarea tabloului clinic în momentul spitalizării, în special la pacienții cu politraumatisme. Numărul de sisteme implicate și organe abdominale lezate au complicat și mai mult tabloul clinic. Aceste constatări sunt în concordanță cu rezultatele raportate de alți autori, subliniind importanța unei evaluări complexe și riguroase a pacienților cu politraumatisme, pentru a evita subestimarea gravității leziunilor [130, 160, 189].

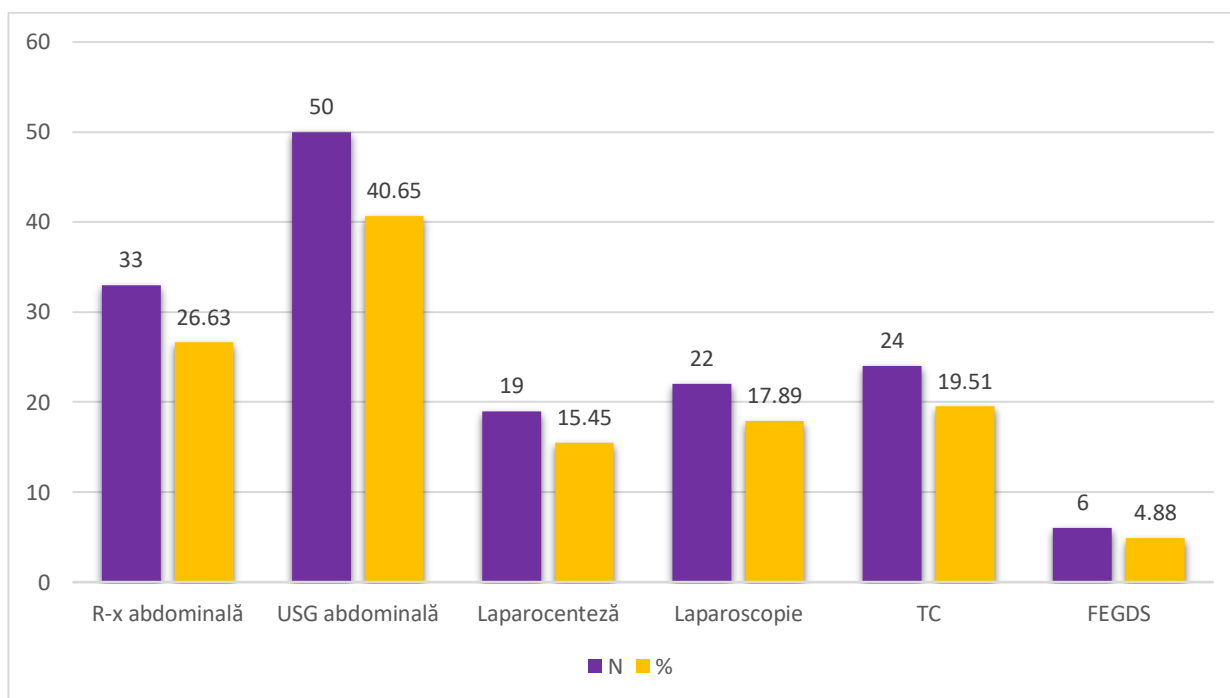
Din cauza traumatismului abdominal, gestionarea pacienților cu instabilitate hemodinamică și abordările investigațiilor paraclinice depind de parametrii hemodinamici și de mecanismul traumei. În situațiile în care pacientul prezintă instabilitate hemodinamică, se administrează transfuzii în scopul menținerii tensiunii arteriale, pentru laparotomia exploratorie ulterioară de urgență, în cazul unui abdomen peritoneal destins sau hemoperitoneu. Pentru pacienții stabili hemodinamic, cu simptome minime de lezare intraabdominală, diagnosticul necesită utilizarea eficientă a metodelor paraclinice mai informative, în timp util, pentru a accelera stabilirea diagnosticului și inițierea tratamentului adecvat.

S-a folosit un complex diagnostic paraclinic, pentru a stabili rapid și exact diagnosticul, care a inclus diverse tehnici de imagistică medicală – examenele radiologice, ultrasonografia și tomografia computerizată, succesivitatea cărora nu e stabilită unanim, dar este bazată pe starea bolnavului și semnele clinice care sugerează prezența leziunii intraabdominale.

S-a efectuat fibroesofagogastroduodenoscopia, pentru evaluarea tractului gastrointestinal superior și laparoscopia diagnostică pentru stabilirea leziunilor intraabdominale.

Lavajul peritoneal diagnostic a fost utilizat pentru detectarea hemoragiilor interne sau a infecțiilor la bolnavii instabili hemodinami.

Probele biologice de laborator au fost esențiale pentru evaluarea stării generale a pacientului și a funcției organelor interne. Aceste metode au fost fundamentale pentru a ghida diagnosticul și pentru a iniția rapid tratamentul adecvat. Frecvența utilizării acestor metode de diagnostic este prezentată în **(figura 3.1)**.



**Figura 3.1. Frecvența utilizării metodelor de examinare preoperatorie în leziunile duodenale închise și deschise**

Datele prezentate în **(tabelul 3.2)** demonstrează, că metodele paraclinice de diagnostic a leziunilor duodenale mai frecvent au fost utilizate la pacienții cu hemodinamică stabilă ( $p < 0,001$ ,  $t = 4,79$ ).

Radiografia abdominală a fost utilizată în 33 (26,83%) cazuri, dintre care 24 (19,51%) pacienți au fost cu hemodinamică stabilă, iar în 9 (7,32%) cazuri au fost cu hemodinamică instabilă.

Ultrasonografia abdominală a fost folosită în 50 (40,65%) cazuri, dintre care 34 (27,64%) au fost pacienți stabili și 16 (13,01%) au fost pacienți instabili.

**Tabelul 3.2. Utilizarea metodelor de diagnostic ale leziunilor duodenale în raport cu hemodinamica**

Hemodinamica Procedeu diagnostic	Stabilă		Instabilă		Total	
	N	%	N	%	N	%
Radiografia abdominală	24	19,51	9	7,32	33	26,83
USG abdominală	34	27,64	16	13,01	50	40,65
Laparocenteza	5	4,07	14	11,38	19	15,45
Laparoscopia	19	15,45	3	2,44	22	17,89
TC	13	10,57	11	8,94	24	19,51
FGDS	5	4,06	1	0,82	6	4,88
<b>Total</b>	100	81,3	54	43,91	154	125,21

Laparoscopia a fost efectuată la 22 (17,89%) de pacienți, 19 (15,45%) cu hemodinamică stabilă și 3 (2,44%) cu hemodinamică instabilă. Laparocenteza a fost realizată la 19 (15,45%) pacienți, dintre care 14 (11,38%) cu hemodinamică instabilă.

Tomografia computerizată a fost utilizată în 24 (19,51%) cazuri, mai des la pacienții cu hemodinamică stabilă în 13 (10,57%) cazuri, decât la cei cu hemodinamică instabilă, în 11 (8,94%) cazuri.

Fibrogastroscopia de urgență a fost efectuată în doar 6 (4,88%) cazuri, majoritatea fiind pacienți cu hemodinamică stabilă, în 5 (4,06%) cazuri.

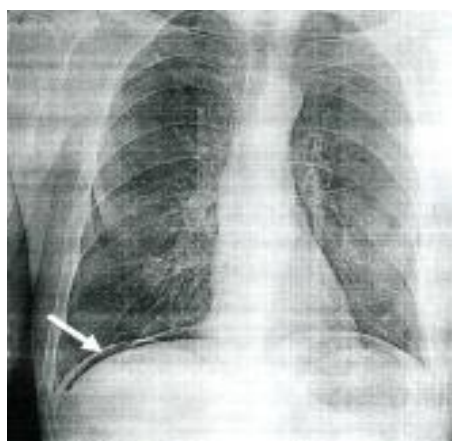
În total, metodele de diagnostic au fost folosite în 154 de cazuri, majoritatea la pacienții cu hemodinamică stabilă în 100 (81,3%) cazuri, cu hemodinamică instabilă 54 (43,91%) cazuri.

Analizând datele prezentate în tabel, se poate remarca, că metodele paraclinice de diagnostic au fost utilizate mai frecvent la pacienții cu hemodinamică stabilă, stabilizarea pacientului fiind necesară pentru a suporta procedurile diagnostice în cazurile cu hemodinamică instabilă. Este important de menționat, că este necesară o abordare individualizată, în funcție de starea hemodinamică a pacientului pentru a asigura un diagnostic corect și un tratament adecvat, în timp util.

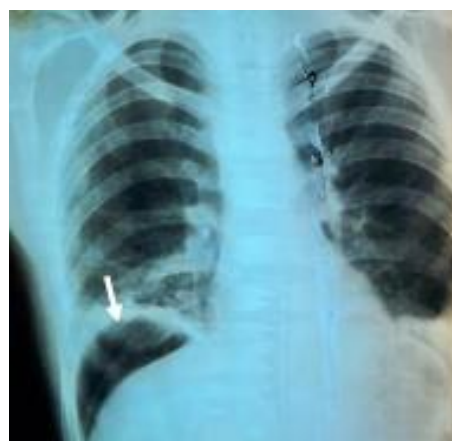**Diagnosticul radiologic.** Examenul radiologic abdominal în lotul nostru de studiu de 123 (100%) pacienți cu leziuni traumatice duodenale a fost utilizat în 33 (26,8%) cazuri. În cadrul

traumatismului închis, examenul radiologic s-a efectuat în 27 (22,0%) cazuri, iar la 6 (4,9%) – la pacienții cu traumatism deschis. Incidența joasă de utilizare a examenului radiologic este explicată prin faptul că, o mare parte de bolnavi au fost cu hemodinamică instabilă 54 (43,9%), din ei doar la 9 (7,32%) s-a efectuat examenul radiologic.

Examenul radiologic a pus în evidență pneumoperitoneul în 6 (4,9%) cazuri din lotul de studiu (**figura 3.2**), din ele 3 cu leziuni închise și 3 cu leziuni deschise. Într-un caz a fost efectuată proba Petrescu (**figura 3.3**).

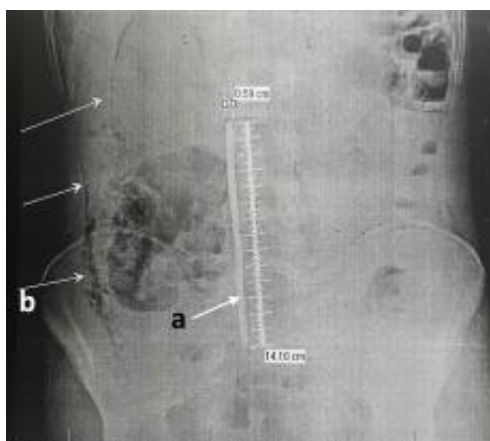


**Figura 3.2. Pneumoperitoneu (semnul Levi-Dorn)**

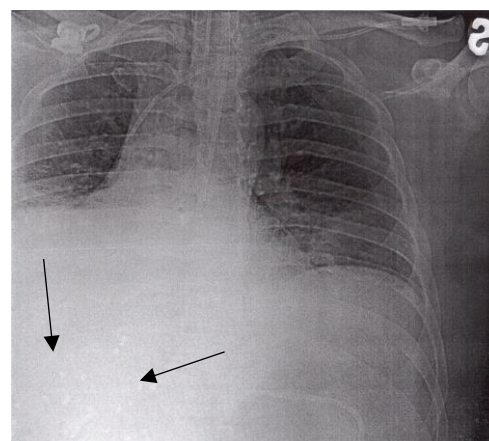


**Figura 3.3. Pneumoperitoneu după proba Petrescu**

În 2 (1,6%) cazuri au fost stabilite corpuri străine (tije de metal) administrate oral cu lezarea peretelui duodenal și dezvoltarea retropneumoperitoneului (**figura 3.4**). La 9 (7,32%) pacienți cu traumatism deschis abdominal prin armă de foc (alice, gloanțe) în etajul superior pe dreapta s-a suspectat leziuni de duoden, care au fost confirmat intraoperator (**figura 3.5**).



**Figura 3.4. Corp străin-metal (a) – tija metalică, (b) retropneumoperitoneu (→)**

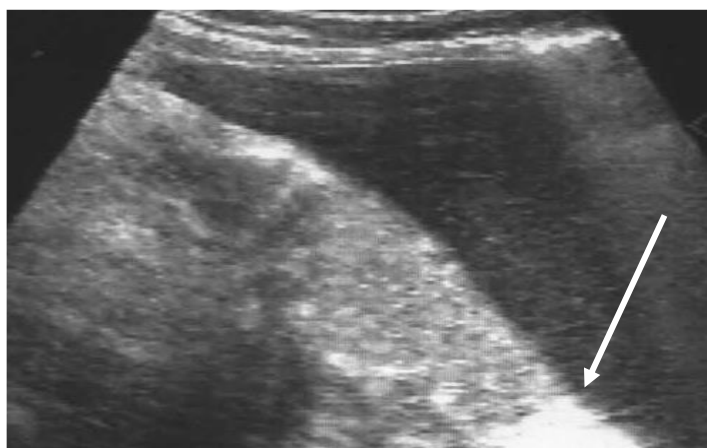

**Figura 3.5. Corp străin – multiple alice Retropneumoperitoneu (→)**

**USG abdominală.** USG abdominală de urgență a fost efectuată la 50 (40,7%) pacienți în primele ore de la spitalizare. În 10 (8,1%) cazuri USG a fost neinformativă din cauza meteorismului. În 40 (32,52%) cazuri USG de urgență a depistat lichid liber în abdomen (hemoperitoneu ?) (**figura 3.6**), din ele 38 (30,89%) cazuri la pacienții cu leziuni abdominale închise, iar în 2(1,62%) cazuri la cei cu leziuni deschise.

Concomitent, USG a pus în evidență leziuni hepatice - 1 (0,81%) caz, leziune de splină - 1 (0,81%) caz, leziune de rinichi - 1 (0,81%) caz, și alte semne: pneumoperitoneu - 1 (0,81%) caz, hematom retroperitoneal paraduodenal - 1 (0,81%) caz. Lichidul liber în abdomen, după traumatismul abdominal, poate fi prezentat de sânge în urma leziunii organelor parenchimotoase și vaselor sangvine sau de conținutul organelor cavitare lezate, iar a pneumoperitoneului indică cu siguranță o leziune a unui organ cavitat (stomac, duoden, intestin subțire sau gros).

Analiza rezultatelor obținute scoate în evidență, că informativitatea USG a fost de 80 % în diagnosticul traumatismului organelor abdominale manifestate prin prezența lichidului liber și pneumoperitoneului. Într-un singur caz s-a suspectat leziune de duoden manifestat prin hematom retroperitoneal paraduodenal.



**Figura 3.6. USG (foto): lichid în cavitatea abdominală (→)**

**Tomografia computerizată (TC).** În cadrul studiului nostru, tomografia computerizată (TC) a fost efectuată la 24 (19,52%) de pacienți. Dintre aceștia, la 21 (17,08%) pacienți au fost cu traumatism abdominal închis, iar 3 (2,44%) pacienți au prezentat leziuni abdominale deschise.

Rezultatele TC au relevat următoarele semne de leziune:

- Lichid liber în abdomen a fost diagnosticat în 14 (11,38%) cazuri, dintre care în 5 (4,07%) cazuri s-a identificat hemoperitoneu
- Hematomul retroperitoneal paraduodenal a fost identificat în 6 (4,8%) cazuri
- Retropneumoperitoneul paraduodenal a fost observat în 5 (4,07%) cazuri

- Pneumoperitoneul a fost prezent în 5 (4,07%) cazuri

În plus, TC a identificat leziuni ale organelor parenchimotoase:

- Leziuni de ficat au fost evidențiate în 3 (2,44%) cazuri, din care 2 în contextul traumatismului închis și 1 în cazul unui traumatism deschis
- Leziuni de splină au fost observate în 3 (2,44%) cazuri în traumatism închis
- Leziuni de pancreas au fost detectate în 2 (1,63%) cazuri, unul în contextul traumatismului închis și unul în cazul unui traumatism deschis
- Leziuni de rinichi au fost stabilite în 3 (2,44%) cazuri, dintre care 2 în cazul unui traumatism închis și 1 în cazul unui traumatism deschis

De asemenea, TC a suspectat leziuni ale duodenului în 11 cazuri, 6 dintre care prin identificarea hematomului retroperitoneal paraduodenal, și retroperitoneumul paraduodenal în 5 cazuri.

**Fibroesofagogastroduodenoscopia.** În cadrul studiului nostru, s-a utilizat endoscopia în 6 cazuri (4,88%). Din acestea, în 2 (1,62%) cazuri, s-a diagnosticat ruptura de ulcer duodenal. În alte 2 (1,62%) cazuri, s-a observat imbibitiție hemoragică submucoasă fără leziuni ale mucoasei. La ceilalți 2 (1,62%) pacienți, s-a constatat ruptura peretelui posterior al duodenului (DI și la flexura DII-DIII), cauzată de ingerarea de corpuri străini (tije de fier).

Endoscopia a avut o valoare diagnostică de 100% în aceste cazuri, contribuind decisiv la identificarea leziunilor duodenale. Aceste descoperiri subliniază utilitatea crucială a endoscopiei în evaluarea și managementul pacienților cu astfel de afecțiuni grave.

**Laparocenteza.** A fost efectuată la 19 (15,45%) pacienți cu traumatism abdominal închis. Laparocenteza, ca metodă diagnostică în studiul nostru, a avut limitele ei specifice de utilizare, fiind condiționată de starea extrem de gravă a pacienților. Aceste condiții includ instabilitatea hemodinamică, starea agonală, prezența șocului, starea de ebrietate sau leziunile asociate cu alte sisteme.

În circumstanțele inițiale ale spitalizării, a fost decisiv stabilirea diagnosticului rapid și excluderea leziunilor intraabdominale, care ar putea fi responsabile de starea de șoc a pacientului. Laparocenteza a fost utilizată în toate cele 19 cazuri, fiind informativă în următoarele moduri: în 15 (12,19%) cazuri a fost identificat prezența sângelui, conținut intestinal în 3 (2,44%) cazuri și bilă în 1 (0,81%) caz.

Cu toate acestea, informativitatea acestei metode în diagnosticul leziunii duodenale a fost practic nulă în studiul nostru. Un singur caz în care s-a identificat bilă a ridicat suspiciunea unei leziuni duodenale, dar confirmarea ulterioară a acestei leziuni a fost esențială pentru orientarea curativă corespunzătoare.

**Laparoscopia.** În lotul nostru de studiu, laparoscopia a fost utilizată în 22 (17,89%) cazuri pentru diagnosticarea traumatismului abdominal închis, la pacienții cu hemodinamică stabilă, și în cazul bolnavilor la care a fost stabilizată hemodinamica. Această metodă minim invazivă a avut un rol esențial în identificarea și evaluarea leziunilor intraabdominale.

Laparoscopia diagnostică a evidențiat următoarele aspecte semnificative: Hemoperitoneu de diferite grade a fost identificat în 13 (10,57%) cazuri. Printre acestea, s-au observat leziuni ale ficatului în 2 cazuri, fără hemoragie activă în momentul examinării, și o leziune a stomacului, cu hemoragie moderată în urma deserozării. Hematoame localizate în regiunea segmentului duodenal D II au fost depistate în 2 (1,6%) cazuri.

În aceleași cazuri, au fost vizualizate bule de aer sub foia parietală a peritoneului, indicând leziuni ale peretelui posterior al duodenului. În 4 (3,25%) cazuri au fost observate leziuni ale duodenului cu bilioragie. Conținut intestinal a fost identificat în 3 (2,44%) cazuri, cauzat de leziuni ale intestinului subțire în 2 cazuri și ale colonului transvers într-un caz.

Analiza examenului laparoscopic a demonstrat că, deși numărul de pacienți care au beneficiat de laparoscopie este relativ mic, această metodă a avut o contribuție semnificativă în detectarea leziunilor sau semnelor secundare de leziune duodenală și ale altor organe abdominale. Valoarea diagnostică a laparoscopiei pentru detectarea leziunilor organelor abdominale a fost de 100%, iar pentru leziunile duodenale a fost de 27,47%.

Este important de menționat că diagnosticul clinic preoperator de leziuni duodenale a fost dificil în majoritatea cazurilor. Simptomatologia abdomenului acut – dureri acute, rigiditate musculară și semnul Blumberg pozitiv în etajul superior al abdomenului, au fost prezente în 36 (29,27%) cazuri. Aceste semne sunt caracteristice leziunilor organelor cavitare precum stomacul, duodenul, vezica biliară și colonul.

Diagnosticul paraclinic de leziuni duodenale a fost stabilit în 42 (34,15%) cazuri. În 14 (11,38%) cazuri, diagnosticul a fost cert confirmat, inclusiv prin examene precum radiografia pe gol în 2 cazuri, laparoscopia în 6 cazuri și fibroesofagogastroduodenoscopia în 6 cazuri. La 28 de pacienți, suspjecția de leziuni duodenale a fost susținută de alte investigații precum ultrasonografia într-un caz, tomografia computerizată în 11 cazuri și radiografia în 9 cazuri (inclusiv cei cu pneumoperitoneu). Aceste leziuni duodenale suspectate au fost confirmate ulterior în timpul actului chirurgical.

### **Concluzii la capitolul 3.**

1. Momentul critic de internare în primele 6 ore după traumatism este esențial pentru reducerea mortalității și îmbunătățirea prognosticului. Aspectele legate de stabilitatea hemodinamică



sunt importante, mai ales în cazurile de leziuni abdominale multiple, și necesită o monitorizare atentă și o intervenție promptă.

2. Diagnosticul clinic și paraclinic rămâne important, cu accent pe semnele specifice și evaluarea hemodinamică. Utilizarea imagistică de diagnostic și endoscopie este esențială pentru confirmarea și evaluarea extinderii leziunilor duodenale și a altor leziuni abdominale asociate, permițând un tratament adecvat și în timp util pentru pacienți. Abordare multidisciplinară și rapidă în tratamentul pacienților cu traumatism duodenal este esențială pentru un diagnostic precis și stabilirea unui tratament adecvat.
3. Utilizarea evaluărilor bazate pe date clinice și paraclinice constituie un pilon fundamental în îmbunătățirea procesului de evaluare, diagnosticare și tratament al pacienților. Aceste evaluări nu numai că contribuie la identificarea corectă a afecțiunilor, dar și la gestionarea eficientă a acestora, având un impact crucial în reducerea complicațiilor și în îmbunătățirea prognosticului pacienților. Prin integrarea informațiilor clinice detaliate și a rezultatelor obținute din investigații paraclinice precum imagistica medicală, teste de laborator și alte tehnici specializate, profesioniștii din domeniul medical pot lua decizii mai informate și mai precise, adaptate nevoilor fiecărui pacient în parte. Această abordare holistică nu doar că optimizează managementul cazurilor medicale complexe, dar și contribuie la asigurarea unei îngrijiri mai eficiente și mai sigure pentru pacienți.

## **4. TACTICA MEDICO-CHIRURGICALĂ A PACIENȚILOR CU LEZIUNI TRAUMATICE DUODENALE**

### **4.1 Tratamentul chirurgical al leziunilor traumatice duodenale**

Tactica chirurgicală depinde de stabilitatea hemodinamică a pacientului traumatizat și tabloului clinic manifestat prin sindrom hemoragic sau peritoneal. Prezența hemoragiei interne active atât în torace cât și în abdomen sau a peritonitei, ca factori decisivi, determină tactica chirurgicală. În lipsa hemoragiei interne, factorul decisiv în tactica chirurgicală a acestor pacienți se bazează pe severitatea leziunii cranio-cerebrale, toracale și aparatului locomotor. În cazul fracturilor deschise, managementul inițial este bazat pe gestionarea hemoragiei, pentru a preveni șocul hemoragic și reducerea riscului de infecții, iar în cele închise – imobilizarea provizorie cu rezolvarea ulterioară definitivă a fracturii.

Tratamentul chirurgical al leziunilor traumatice duodenale reprezintă un domeniu complex și adesea controversat în practica medicală, influențat de o serie de factori decisivi. Selectarea corectă a abordării chirurgicale în leziunile traumatice duodenale este subiectul unor dezbateri permanente în literatura de specialitate. Evaluarea tehnicilor chirurgicale disponibile necesită o analiza unui spectru larg de variabile care pot afecta deciziile intraoperatorii și rezultatul final al intervenției. Printre factorii care influențează deciziile intraoperatorii se pot menționa:

- Intervalul de timp scurs de la momentul traumatismului până la intervenția chirurgicală, care poate afecta prognosticul și evoluția postoperatorie a pacientului
- Stabilitatea hemodinamică a pacientului în momentul evaluării și în timpul intervenției chirurgicale
- Severitatea leziunii duodenale și complexitatea lezională (ficat, pancreas, splină) în raport cu structurile anatomice adiacente
- Gradul de contaminare intraabdominală, care poate influența selectarea tehnicilor de gestionare a peretelui duodenal afectat

Pentru a asigura un management eficient al leziunilor traumatice duodenale, este esențială o abordare multidisciplinară și o planificare detaliată. Aceasta include colaborarea dintre chirurghi generaliști, gastroenterologi, radiologi intervenționiști și alți specialiști relevanți pentru a determina o strategie adecvată, individualizată, chirurgicală, minimizând riscurile și sporind șansele de recuperare completă a pacientului. Până în prezent nu există o viziune unificată, privind tratamentul leziunilor traumatice duodenale în aprecierea metodei și volumului intervenției chirurgicale.

În ultimii ani, studiile publicate în literatura de specialitate au sugerat o diversitate de abordări în tratamentul leziunilor traumatice duodenale. Unii experți susțin, că majoritatea

centrelor cu experiență în acest domeniu preferă, în majoritatea cazurilor, inclusiv în cele de severitate înaltă, să recurgă la sutura primară a leziunilor duodenale. Pe de altă parte, alți specialiști pledează pentru necesitatea intervențiilor chirurgicale mai complexe, pentru tratarea eficientă a acestor leziuni.

Decizia asupra metodei și a volumului intervenției chirurgicale este individualizată, luând în considerare o serie de factori decisivi:

- Circumstanțele în care are loc evaluarea și intervenția chirurgicală
- Timpul scurs de la momentul traumatismului până la intervenția chirurgicală, care poate influența gradul de inflamație și afectarea țesuturilor
- Stabilitatea hemodinamică a pacientului în momentul evaluării și în timpul intervenției chirurgicale
- Gravitatea generală a pacientului, inclusiv comorbiditățile preexistente și capacitatea acestuia de a tolera intervenția chirurgicală
- Localizarea și severitatea leziunii duodenale, care pot determina complexitatea procedurii și opțiunile terapeutice disponibile

Astfel, abordarea corectă și eficientă a leziunilor traumatiche duodenale necesită o evaluare atentă și o planificare individualizată, asigurând pacientului un tratament eficient și adecvat, cu scopul de a reduce riscurile și de a spori șansele de recuperare completă. Există mai multe tehnici chirurgicale descrise pentru tratarea leziunilor duodenale: aplicarea suturii primare pe duoden, suturarea primară cu excluderea pilorică, rezecția duodenală, diverticularizarea duodenală, procedura Whipple ș.a.

În anumite situații, chirurghii recurg la manevre chirurgicale inovative, adaptându-le în funcție de particularitățile anatomice și lezionale specifice fiecărui caz. Aceste abordări personalizate țin cont de caracteristicile revărsatului abdominal, care include conținut gastric, bilă, sânge sau alte fluide, precum și de prezența hematomului și a emfizemului retroduodenal.

Prin individualizarea abordărilor chirurgicale, chirurghii urmăresc sporirea eficienței intervenției și reducerea riscurilor pentru pacient, asigurând o recuperare optimă și un rezultat final favorabil. Adaptabilitatea este esențială în managementul adecvat al leziunilor traumatiche duodenale și în îmbunătățirea prognosticului pacienților. Mobilizarea duodenului după Kocher cu revizia tuturor segmentelor duodenului, în timpul actului chirurgical este necesară în cazurile, când se determină:

a) plagă a peretelui anterior

b) pete Jibe (1910), Winiwarter (1912), Laffite (1934) (hematom retroperitoneal, revărsat bilios cu colorație gălbuie, emfizem retroperitoneal)

c) semnul Wolf, Peart (1972) – retroperitoneum, semn patognomic de perforație retroperitoneală

Tactica intraoperatorie este influențată de următoarele condiții:

- a) severitatea lezională (gradul leziunii)
- b) timpul ”traumă - operație” < 6 ore, > 6 ore, < 12 ore, > 12 ore
- c) leziunea asociată a pancreasului

Studiul nostru este bazat pe un lot de 123 pacienți cu leziuni duodenale în cadrul traumatismelor abdominale: 76 (61,78%) cazuri de traumatisme abdominale închise și 47 (38,21%) cazuri de traumatisme abdominale deschise, cu diferită severitate, localizare și complexitate. Toți pacienții au fost supuși intervenției chirurgicale pentru gestionarea leziunilor duodenale.

Este important de menționat, că 35 (28,45%) dintre pacienți au fost operați inițial în alte instituții medicale și ulterior transferați în clinică, pentru definitivarea tratamentului. Variantele de tratament pentru leziunile traumatiche duodenale au fost determinate individual, în funcție de experiența fiecărui chirurg implicat în managementul cazului.

Volumul și tipurile de intervenții chirurgicale efectuate la pacienții cu leziuni duodenale, indiferent dacă au fost cauzate de traumatisme abdominale închise sau deschise, au fost analizate și ajustate în conformitate cu clasificarea gradului de leziune AAST. Această analiză a contribuit la evaluarea eficacității diferitelor abordări chirurgicale și la stabilirea unor protocoale clinice optime pentru gestionarea acestor cazuri complexe. Intervențiile chirurgicale au fost efectuate la diferite intervale de timp de la momentul impactului elucidate în **(tabelul 4.1)**.

**Tabelul 4.1. Repartizarea pacienților conform timpului ”traumă- operație”**

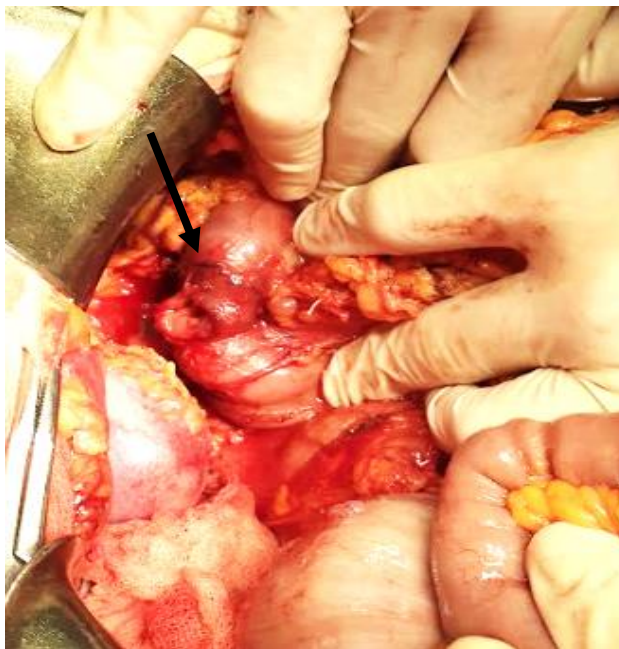Timp traumă-operație	LDÎ n / %	LDD n / %	Total n / %
< 1 oră	11(8,94%)	23(18,7%)	34(27,64%)
< 6 ore	22(17,89%)	18(14,63%)	40(32,52%)
< 12 ore	19(15,45%)	3(2,44%)	22(17,89%)
< 24 ore	12(9,76%)	1(0,81%)	13(10,57%)
> 24 ore	12(9,76%)	2(1,62%)	14(11,38%)
Total	76(61,79%)	47(38,21%)	123(100%)

În prima oră de la traumă, au fost operați 34 (27,64%) pacienți, 23 (18,63%) au fost operați cu leziuni duodenale deschise, iar 11 (8,94%) cu leziuni duodenale închise. În urma analizei acestui

lot, a fost evidențiată adresarea mai precoce în unitățile sanitare a pacienților cu leziuni deschise, iar cei cu leziuni contondente se adresează mai tardiv.

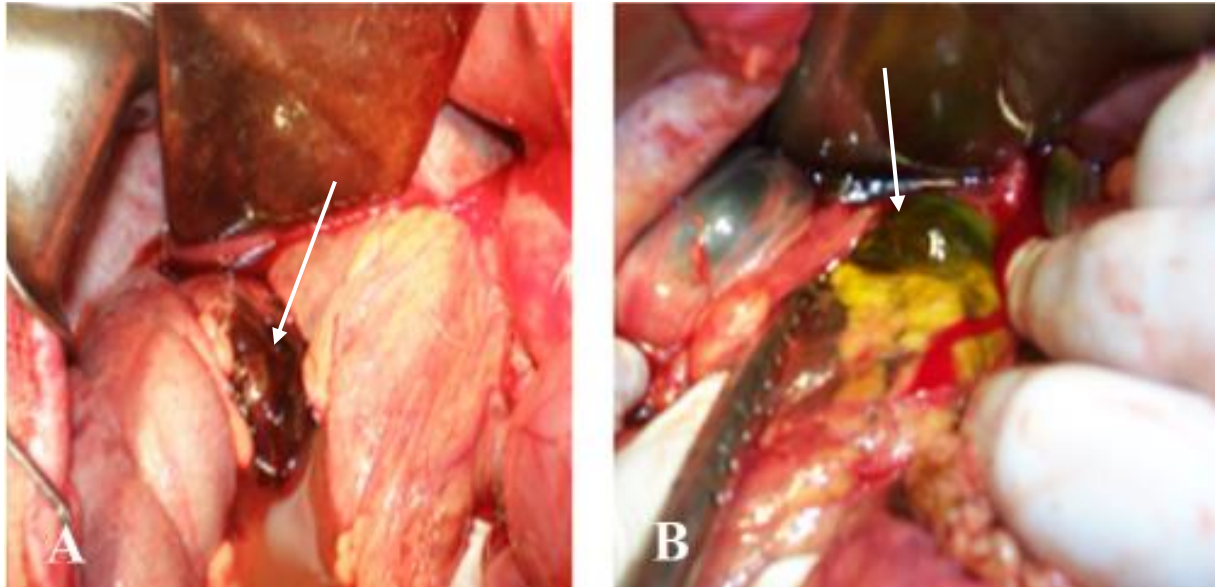
Peste 6 ore după traumă, au fost operați 40 (32,52%) pacienți, peste 12 ore - 22 (17,89%) pacienți, până la 24 ore - 13 (10,57%) pacienți, peste 24 ore - 14 (11,38%) pacienți. Până la 6 ore de la traumă, au fost operați 74 (60,16%) pacienți ( $p < 0,05$ ,  $t = 2,25$ ). Cu trecerea timpului, rata adresării pacienților și a intervențiilor chirurgicale cu leziuni duodenale închise se majorează, influențând negativ asupra rezultatelor tratamentului.

Intraoperator, la 94(76,42%) pacienți, conform clasificării OMS (2001), a fost depistat hemoperitoneu, cu un volum până la 750ml (gr.I) – la 35(28,45%) pacienți, până la 1500ml (gr.II) – la 24(19,51%) pacienți, până la - 2000ml (gr.III) – la 14(11,38%) pacienți și peste 2000ml (gr.IV) – la 21(17,07%) cazuri. La 29(23,57%) pacienți a fost stabilită peritonită: biliară (5), sero-hemoragică (6), fibrinoasă-purulentă (18). În asocierea hemoperitoneului și peritonitei s-au constatat și semne intraoperatorii, caracteristice doar pentru leziune de duoden – plăgi și rupturi a peretelui duodenal în multiple localizări în 84(68,29%) cazuri (**figura 4.1**).



**Figura 4.1. Aspect intraoperator de ruptură retroperitoneală a duodenului (→).**

La 52 pacienți au fost stabilite leziuni ale peretelui anterior, la 29 pacienți – pe cel posterior și la 3 pacienți – leziune circulară. În 76 (61,78%) cazuri a fost depistat hematoma paraduodenal, în 17 cazuri din ele, pe fond de hemoragie continuă. Imbibiția biliară retroperitoneală a fost prezentă la 9 (7,32%) pacienți, iar emfizemul țesutului adipos paraduodenal, retroperitoneal s-a stabilit în 9 (7,32%) cazuri (**figura 4.2**).



**Figura 4.2. Semne intraoperatorii de lezare a duodenului: A-hematom paraduodenal (→), B-imbibiție biliară (→) și emfizem retroperitoneal. [130] - cu permisiune.**

Stabilirea prezenței leziunii duodenului, hematomului, îmbibiției biliare paraduodenale, retroperitoneale este posibilă numai după mobilizarea extinsă a duodenului conform tehnicii Kocher.

În pofida acestei abordări, la 5 pacienți, în în condițiile prezenței hematomului, nu a fost posibilă excluderea cu certitudine a leziunii duodenale, fiind necesară utilizarea intraoperatorie fibroesofagogastroduodenoscopiei, care a exclus leziunea în 3 cazuri și a confirmat-o în 2 cazuri.

Leziunile traumatice solitare ale duodenului au fost identificate doar în 21 (17,07%) cazuri, prezentând o frecvență semnificativ mai joasă în raport cu traumatismele asociate cu leziuni intraabdominale multiviscerale, în 102 (82,93%) cazuri, ( $p < 0,001$ ,  $t = 7,15$ ).

Dintre organele abdominale afectate, pancreasul a fost cel mai frecvent implicat în 64 (21,4%) cazuri, urmat de ficat în 50 (16,7%) cazuri, intestinul gros în 39 (13,0%) cazuri și intestinul subțire în 34 (11,4%) cazuri. Detaliile complete sunt explicate în (**tabelul 2.15**) din studiul nostru.

În 11 (8,94%) cazuri s-a stabilit prezența flegmonului retroperitoneal, paraduodenal, cu extensie până în bazin, în 2 cazuri. Aceste constatări subliniază complexitatea și diversitatea leziunilor asociate traumatismelor duodenale și necesitatea unei evaluări și tratament chirurgical adaptat individual [130].

În (**tabelul 4.2**) este prezentată amploarea intervențiilor chirurgicale după gradul leziunii AAST (sistemată) la pacienții cu leziuni duodenale, cauzate de traumatisme abdominale închise și deschise.

**Tabelul 4.2 Amplourea intervenției chirurgicale după gradul leziunii AAST (sistemată)**

<b>Amplourea intervenției chirurgicale</b>	<b>Gradul I</b>	<b>Gradul II</b>	<b>Gradul III</b>	<b>Gradul IV</b>	<b>Gradul V</b>
Nici o procedură pe duoden (contuzie)	20	-	-	-	-
Colecistostomie, colecistectomie BOS (contuzie)	11	-	-	-	-
Sutura primară	5	27	12	1	-
Sutura primară + Devierea bilei	2	10	-	1	1
Sutura primară + BOS	-	3	2	-	-
Sutura primară + Excluderea duodenului fără rezecție gastrică + GEA și EEA	1	6	3	0	1
Operațiile gastrice rezecționale cu excluderea duodenului	0	1	4	3	1
Excluderea duodenului cu transpoziția gastrică retrocolică	-	-	1	5	-
Rezecția D <sub>I</sub> -D <sub>II</sub> + duodenostomie dirijată + antrumrezecție + GEA + EEA + colecistectomie + drenarea coledocului	-	1	-	-	-
Duodenoduodenoanastomoză + colecistectomie			-		1

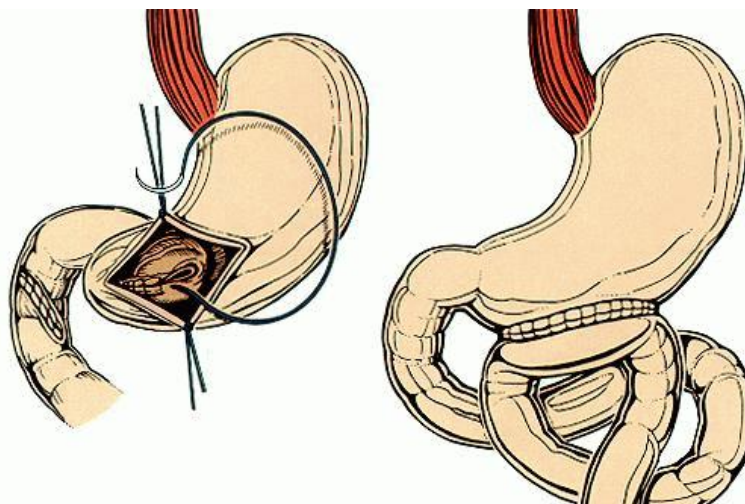
**Leziunile duodenale de gradul I.** Acest lot a constituit 39 (31,7%) de cazuri din lotul de studiu (tabelul 4.3).

**Tabelul 4.3. Amplourea intervenției chirurgicale de gradul leziunii I AAST la pacienții cu leziuni duodenale cauzate de traumatisme abdominale închise și deschise**

<b>Gradul leziunii</b>	<b>Amplourea operației</b>	<b>LTDÎ (n=36)</b>	<b>LTDD (n=3)</b>
<b>I</b> <b>n=39</b>	Contuzie + nicio procedură	20	-
	Contuzie + colecistostomie	4	-
	Contuzie + colecistostomie + bursoomentostomie (BOS)	4	-
	Contuzie + colecistectomie	3	-
	Sutura seroasei duodenale	3	2
	Sutura seroasei duodenale + colecistostomie + BOS	1	-
	Sutura seroasei duodenale + colecistostomie	-	1
	Contuzia dudenopancreatică + excluderea duodenului prin sutura mucoasei prepilorice + GEA Balfour + EEA Braun	1	-

Rezolvarea leziunilor duodenale a fost abordată în funcție de specificul fiecărui caz și de severitatea leziunii:

- 1) contuzii duodenale fără efectuarea intervențiilor pe duoden, sau contuzii duodenale cu efectuarea intervenției pe calea biliară extrahepatică și a bursei omentale (efectuarea colecistostomiei, colecistectomiei, bursoomentostomiei)
- 2) proceduri cu închiderea primară a duodenului, cu sau fără devierea bilei din pasajul duodenal și aplicarea bursoomentostomiei
- 3) proceduri cu aplicarea suturii primare pe duoden, excluderea lui din pasaj, fără rezecție gastrică, prin sutura mucoasei prepilorice, cu aplicarea GEA și EEA după Braun (**figura 4.3**)
- 4) aplicarea suturii primare, diverticularizarea duodenului prin efectuarea operațiilor gastrice rezecționale
- 5) diverticularizarea duodenului cu transpoziție gastrică retrocolică
- 6) alte intervenții (duodenostomii dirijate, în cazuri de leziuni extinse, complexe se efectuează procedura Whipple ș.a).



**Figura 4.3. Schema excluderii duodenului din pasaj prin sutura mucoasei prepilorice (operația Vaughan) [150]**

În continuare, în (tabelele 4.3, 4.4, 4.5, 4.6, 4.7) este descrisă amploarea intervenției chirurgicale după gradul leziunii AAST.

În studiul nostru, dintre cei 20 de pacienți cu contuzie duodenală, nu s-a efectuat nicio intervenție pe duoden. În schimb, s-a optat pentru plasarea unui drenaj simplu în apropierea duodenului. Pentru acești pacienți, leziunile intraabdominale și cele asociate cu alte sisteme au fost tratate în mod corespunzător.

Într-un caz specific de contuzie dudenopancreatică, s-a efectuat excluderea duodenului din pasaj prin sutura mucoasei prepilorice, aplicarea GEA Balfour (o formă de drenaj abdominal) și



EEA Braun (anastomoză enter-enterică). Această abordare a fost necesară pentru a gestiona concomitent leziunile duodenale și pancreatice.

Din cei 11 pacienți cu contuzii duodenale și hematoame în peretele duodenal, la 8 dintre aceștia s-au aplicat colecistostomii decompressive. La alți 4 pacienți, din cauza contuziei duodenale și a implicării pancreasului, s-au efectuat bursoomentostomii cu drenarea bursei omentale.

Aceste intervenții au avut rolul de a preveni complicațiile și de a asigura o recuperare cât mai rapidă și completă a pacienților afectați de leziuni duodenale severe.

În cadrul studiului nostru, am identificat 3 pacienți cu contuzii duodenale asociate cu leziuni ale vezicii biliare, care au necesitat efectuarea colecistectomiei. La 7 pacienți s-au constatat leziuni incomplete ale peretelui duodenal, care au afectat doar seroasa. În aceste cazuri, tratamentul a constat în excizia economică a țesuturilor devitalizate fără a deschide mucoasa duodenală, urmată de hemostază și aplicarea suturilor izolate pe duoden. La 3 dintre acești pacienți, sutura a fost protejată cu un lambou din omentul mare pentru a asigura o vindecare adecvată și pentru a reduce riscul de fistulizare.

În alte 2 cazuri, s-au efectuat colecistostomii pentru decompresie și o bursoomentostomie cu drenarea bursei. Bursoomentostomia a fost aplicată în special la pacienții cu contuzii pancreatice pentru controlul bursei omentale, cu scopul de a facilita necrectomiile etapizate în cazul unei eventuale pancreonecroze posttraumatice.

Este important de menționat că această tactică specifică nu a fost întâlnită în literatura de specialitate și poate genera discuții în cadrul comunității medicale în ceea ce privește beneficiile și riscurile asociate. Totuși, în contextul pacienților noștri, aceste intervenții au fost considerate necesare pentru gestionarea complexă a leziunilor duodenale și ale altor organe asociate, adaptându-se fiecărui caz.

**Leziunile duodenale de gradul II.** În lotul nostru de studiu, leziunile duodenale au reprezentat cele mai frecvente cazuri, fiind întâlnite în 48 (39.02%) cazuri. În cazurile unde excizia marginilor plăgii a fost necesară, s-a efectuat repararea primară a duodenului, prin aplicarea suturilor izolate simple cu fire neresorbabile, extramucoase, și prin decompresia duodenului cu ajutorul sondei nasogastroduodenale. Această abordare a fost folosită la 24 de pacienți. La 3 pacienți care au necesitat sutură primară pe duoden, a fost necesară și bursoomentostomia din cauza contuziei capului pancreasului și a prezenței unui hematom în bursa omentală.

În alte 10 cazuri, unde s-au înregistrat leziuni ale duodenului, colecistului și pancreasului de gradul II AAST, intervenția chirurgicală a inclus aplicarea suturilor izolate simple pe duoden, colecistostomie, colecistectomie și bursoomentostomie. Această strategie a fost utilizată, pentru a

gestiona eficient multiplele leziuni ale organelor abdominale și pentru a minimiza riscul de complicații postoperatorii.

Aceste intervenții reflectă adaptabilitatea necesară în managementul chirurgical al leziunilor duodenale, asociate cu alte leziuni abdominale, asigurând o abordare personalizată în funcție de severitatea și complexitatea leziunii (**tabelul 4.4**).

**Tabelul 4.4. Amplasarea intervenției chirurgicale de gradul II AAST la pacienții cu leziuni duodenale cauzate de traumatisme abdominale închise și deschise**

<b>Gradul leziunii</b>	<b>Amplasarea operației</b>	<b>LTDÎ (n=17)</b>	<b>LTDD (n=31)</b>
<b>II n=48</b>	Sutura primară a duodenului	8	16
	Sutura primară a duodenului + colecistostomie	1	1
	Sutura primară a duodenului + colecistectomie + BOS	1	-
	Sutura primară a duodenului + colecistectomie	2	2
	Sutura primară a duodenului + BOS	-	3
	Sutura primară a duodenului + colecistostomie + BOS	-	2
	Sutura primară a duodenului + antrumrezeecție + GEA Hofmeister-Finsterer + colecistectomie + drenarea coledocului după Holsted	1	-
	Rezeecția D <sub>I</sub> -D <sub>II</sub> + duodenostomie dirijată + antrumrezeecție + GEA Balfour + EEA Braun + colecistectomie + drenarea coledocului după Holsted	1	-
	Sutura primară a duodenului + colecistectomie + excluderea duodenului prin sutura pilorului + GEA Balfour + EEA Braun	-	4
	Sutura primară a duodenului + colecistostomie + excluderea duodenului prin sutura pilorului + GEA Balfour + EEA Braun	-	1
	Sutura primară a duodenului + excluderea duodenului prin sutura pilorului + GEA Balfour + EEA Braun	-	1
	Excizia defectului duodenal + piloroduodenoplastie tip Judd	2	-
	Excizia defectului duodenal + epiplonoplastie	1	-
	Sutura primară a duodenului + colecistectomie + drenarea coledocului după Holsted	-	1

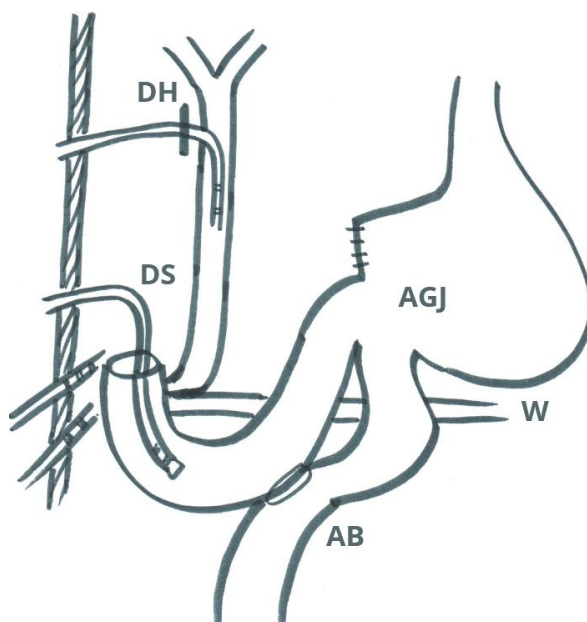
În 3 cazuri de ruptură a ulcerului duodenal, după excizia defectului duodenal, s-a efectuat piloroduodenoplastia tip Judd în 2 cazuri și excizia defectului cu epiplonoplastia într-un caz. În alte 6 cazuri, după sutura simplă pe duoden, a fost necesară excluderea duodenului din pasaj prin sutura pilorului. Actul chirurgical a fost completat prin efectuarea gastroenteroanastomozei (GEA) Balfour cu enteroenteroanastomoza (EEA) Braun. În 4 din aceste cazuri s-a asociat și colecistectomia, iar într-un caz s-a efectuat colecistostomia.

Într-un alt caz, sutura primară a duodenului a fost realizată împreună cu antrumrezecție, GEA retrocolică Hofmeister-Finsterer, colecistectomie și drenarea coledocului după metoda Holsted.

De asemenea, este important de menționat că la 40 de pacienți a fost necesară decompresia duodenului prin instalarea sondei nasogastroduodenale.

Un caz specific a fost la un pacient cu leziunea duodenului în segmentul DII până la papilă și prezența unui hematom masiv în DI, care a fost rezolvat prin rezecția segmentelor afectate, aplicarea duodenostomiei dirijate, antrumrezecție cu GEA Balfour, EEA Braun, colecistectomie și drenarea coledocului după metoda Holsted.

Detaliile complexității acestei intervenții chirurgicale sunt prezentate schematic în **(figura 4.4)** [82].

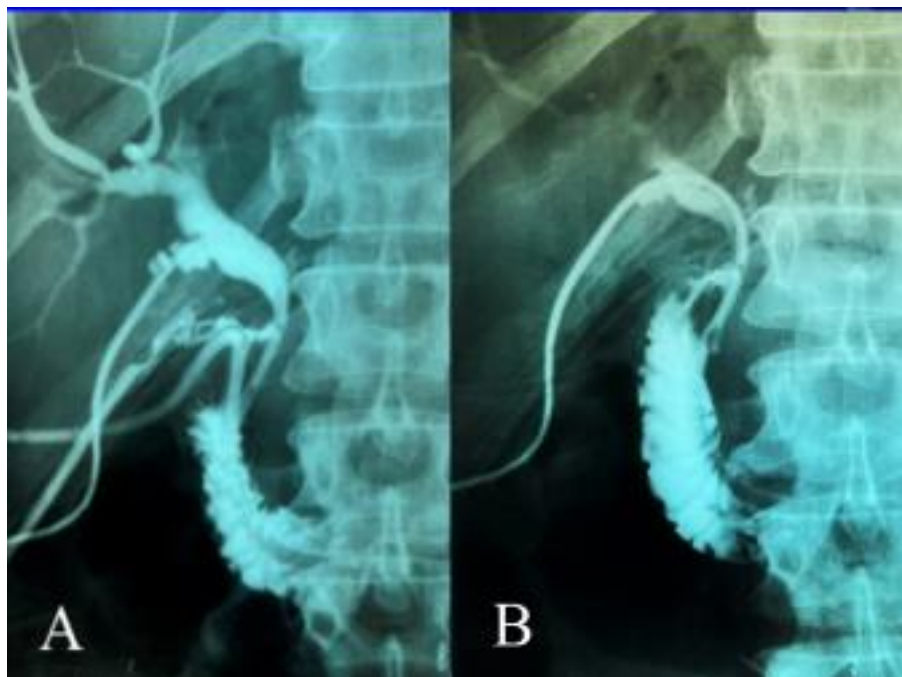

**Figura 4.4. Schema intervenției chirurgicale în leziunea duodenului de gr. II**  
**DS – duodenostomie dirijată, DH-drenarea coledocului - procedeul Holsted, AGJ -**  
**anastamoza gastrojejunală, AB – anastamoza Braun, W- ductul Wirsung**

Pentru a evalua momentul optim în scopul înlăturării drenurilor parastomale și a tubului din duodenostomie, la a 19-a și la a 26-a zi după operația primară, pacientului i s-a efectuat o fistulocolangiografie **(figura 4.5)**.

Această investigație a confirmat, că substanța de contrast nu s-a exteriorizat în cavitatea abdominală, indicând astfel o vindecare adecvată și o funcție normală a anastomozei realizate.

La a 30-a zi, pacientul a fost externat în stare satisfăcătoare, reflectând evoluția favorabilă postoperatorie și recuperarea reușită după intervenția chirurgicală complexă.



**Figura 4.5. Fistulocolangiografia: A-până la înlăturarea drenurilor parastomale și a tubului din duodenostomă, B - după înlăturarea tuburilor**

**Leziunile duodenale de gradul III.** În 22 (17,89%) cazuri au fost stabilite leziuni traumatiche duodenale de gradul III. Managementul acestor leziuni implică utilizarea individualizată a tehnicilor chirurgicale adaptate la condițiile intraoperatorii (**tabelul 4.5**).

Sutura simplă rămâne metoda preferabilă, atunci când este fezabilă, însă este esențial să fie luate măsuri de precauție pentru protejarea suturilor, mai ales în cazurile asociate cu leziuni pancreatice.

În 11 cazuri, s-a aplicat sutura simplă pe duoden, fiind necesară decompresia duodenului prin instalarea sondei nasogastroduodenale. La alți 2 pacienți, sutura simplă pe duoden a fost combinată cu bursoomentostomia, pentru a asigura drenajul adecvat. Pentru protejarea suturilor pe duoden, au fost utilizate următoarele tehnici chirurgicale:

- Antrumrezeecția cu GEA Reichel-Polia într-un caz
- Excluderea duodenului din pasaj prin sutura mucoasei prepilorice, GEA Balfour, EEA Braun în 2 cazuri: unul fără colecistostomie și celălalt cu aplicarea acesteia
- Rezeecția gastrică 1/2 într-un caz și 2/3 în doi cazuri, fiecare cu aplicarea corespunzătoare a GEA Balfour, EEA Braun, colecistostomie și GEA Hofmeister-Finsterer

Aceste abordări chirurgicale reflectă adaptabilitatea necesară în gestionarea complexă a leziunilor duodenale de gradul III, având în vedere variabilitatea prezentării și asocierea frecventă cu alte leziuni abdominale.

La un pacient cu ruptura ulcerului duodenal, a fost efectuată excizia defectului cu piloroduodenoplastie tip Judd și colecistostomie.

**Tabelul 4.5. Amploarea intervenției chirurgicale de gradul III AAST la pacienții cu leziuni duodenale cauzate de traumatisme abdominale închise și deschise**

<b>Gradul leziunii</b>	<b>Amploarea operației</b>	<b>LTDÎ (n=13)</b>	<b>LTDD (n=9)</b>
<b>III n=22</b>	Sutura primară a duodenului	5	6
	Sutura primară a duodenului + BOS	-	2
	Sutura primară a duodenului + antrumrezecție R.Polia	1	-
	Sutura primară a duodenului + colecistostomie + antrumrezecție cu TPG retrocolică	1	-
	Sutura primară a duodenului + excluderea duodenului prin sutura mucoasei prepilorice + GEA Balfour + EEA Braun	1	-
	Sutura primară a duodenului + excluderea duodenului prin sutura mucoasei prepilorice + GEA Balfour + EEA Braun + colecistostomie	1	
	Sutura primară a duodenului + excluderea duodenului prin sutura stapler prepilorice + GEA Balfour + EEA Braun + colecistostomie	1	
	Sutura primară a duodenului + rezecția 1/2 din stomac + GEA Balfour + EEA Braun + colecistostomie	1	-
	Excizia defectului duodenal + piloroduodenoplastie Judd + colecistostomie	1	-
	Sutura primară a duodenului + rezecția gastrică 2/3 + GEA Hofmeister-Finsterer	1	1

În anul 2007, în premieră în clinică, profesorul Gh. Rojnoveanu a propus și efectuat o metodă inovatoare, pentru excluderea duodenului din pasaj în cazuri severe de traumă duodenală, cunoscută sub numele de transpoziția gastrică (metoda Konishi). Această abordare a fost aplicată la un pacient care cu sutură primară pe duoden, asociată cu colecistostomie. În aceeași intervenție, s-a efectuat și o antrumrezecție minoră (3 cm de la pilor), urmată de transpoziție gastrică (TPG) retrocolică pentru a asigura un nou traseu alimentar, înlocuind funcția duodenului afectat.

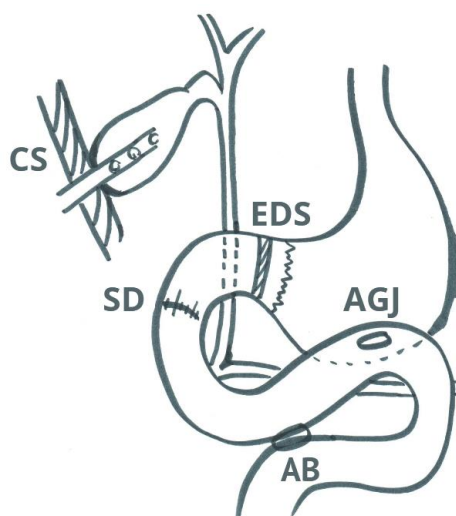
În lotul de pacienți, a fost înregistrat un caz de leziune duodenală în segmentul DII, unde excluderea duodenului din pasaj a fost realizată cu ajutorul unui stapler aplicat pe porțiunea

prepilorică a stomacului, evidențiind adaptabilitatea și diversitatea tehnicilor chirurgicale utilizate în tratamentul traumelor duodenale complexe. În continuare se prezintă un caz clinic. [82]

**Caz clinic:** Pacientul P., b/21 ani, f/o 7471/1995, a fost spitalizat de urgență peste 40 min. de la un traumatism închis abdominal, după un accident rutier, soldat cu leziune transversală 3/4 din circumferință, pe peretele anterior, parțial retroperitoneală a segmentului D<sub>II</sub> suprapapilar. Hemoragie intraabdominală. Hematom masiv retroperitoneal. Strivirea mușchiului rect abdominal pe dreapta cu eventrația intestinului subțire subcutan, contuzia pancreasului, Ps – 100 băt/min, T/A – 80/60 mm Hg. Lavajul cavității peritoneale și drenarea retroperitoneală pe stânga, paraduodenal în regiunea suturii duodenului.

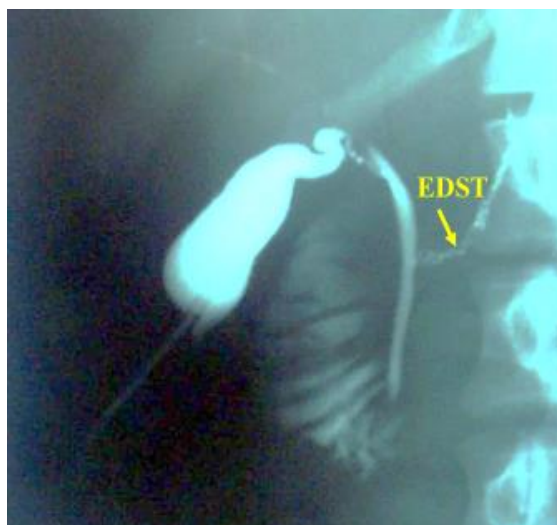Abdomenul pronunțat dureros pe flancul drept cu semne peritoneale, mai puțin dureros pe flancul stâng. În regiunea paraombilicală pe dreapta se determină o formațiune tumorală 6x4 cm moale la palpare. Per rectum fără modificări patologice. Pe cateter din vezica urinară – urină transparentă. Stare de ebrietate medie. Se intervine imediat prin laparotomie mediană, care pune în evidență un hemoperitoneu de circa 500 ml în amestec cu bilă care a fost aspirat. În proiecția retroperitoneală a duodenului se determină un hematom, la palpare cu crepitație. La revizia formațiunii de volum paraombilicale pe dreapta s-a constatat ruptura posttraumatică a mușchiului rect abdominal, prin care subcutan a eventrat intestinul subțire, fiind repus în abdomen. După debridarea mușchiului, ultimul a fost suturat. Plaga, subcutan a fost drenată cu un tub din silicon perforat pentru lavaj fracționat sau continuu postoperator.

Mobilizarea duodenului după Kocher, în segmentul D<sub>II</sub> suprapapilar a pus în evidență o leziune transversală 3/4 din circumferință, localizată pe peretele anterior, parțial retroperitoneal, care se afla la 2,5 cm mai sus de papilă. Paraaortal pe stânga a fost depistat un hematom retroperitoneal. După debridarea și suturarea plăgii duodenale, s-a efectuat excluderea din pasaj a duodenului prin aplicarea staplerului pe antrum nemijlocit lângă pilor cu peritonizarea scoabelor de tantal cu suturi izolate sero-seroase. Aplicarea GEE anastomozei Balfour pe ansă lungă și anastomozei Braun. Au fost aplicate două sonde nazogastroduodenale, pentru decompresia stomacului și duodenului D<sub>IV</sub> prin anastomoza gastro-jejunală. Spre sfârșitul operației, hematumul paraaortal pe stânga a crescut în dimensiuni și s-a extins până în bazinul mic. Intraoperator a fost invitat chirurgul vascular. Paracolic pe stânga s-a pătruns în spațiul retroperitoneal. După evacuarea hematomului s-a efectuat hemostază din vasele mici, apoi revizia aortei abdominale, vaselor mezenterice, renale pe stânga. Leziuni vizibile din aceste vase n-au fost depistate. Aplicarea colecistostomei parietale pentru decompresia duodenului (**figura 4.6**).



**Figura 4.6. Schema intervenției chirurgicale în leziunea duodenului de gr. III**  
**SD - sutura duodenului, EDS - excluderea duodenului cu stapler, AGJ - anastomoză gastrojejunală, AB - anastomoză Braun, CS – colecistostomie parietală**

La a 6 zi după operație s-a efectuat fistulocolecistocolangiografia cu bilignost (N 2178) pentru a exclude dehiscența suturilor de pe duoden. Substanța de contrast a pătruns liber în duoden fără extravazare (**figura 4.7**). Externat la a 22-a zi.



**Figura 4.7. Fistulocolecistocolangiografie. Lipsa extravazării contrastului din duoden. EDST - excluderea duodenului din pasaj cu scoabe din tantal aplicate pe antrum.**

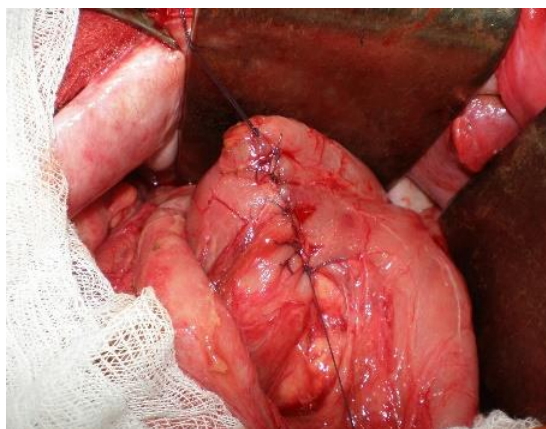
**Leziunile duodenale de gradul IV.** Lotul de pacienți cu leziuni traumatice duodenale de gradul IV a inclus 10 (8,13%) cazuri. Acestea au necesitat intervenții chirurgicale complexe pentru repararea defectului. Metoda preferabilă a constat în sutura simplă pe duoden, aplicată la 9 pacienți. Această abordare chirurgicală este considerată standard pentru astfel de leziuni, având ca obiectiv principal închiderea defectului duodenal și restaurarea integrității structurale a acestuia.

În 8 cazuri, suturile pe duoden au fost protejate prin aplicarea colecistostomelor parietale și excluderea duodenului din pasaj prin diferite metode rezecționale gastrice și anastomoze gastrojejunale (**tabelul 4.6**).

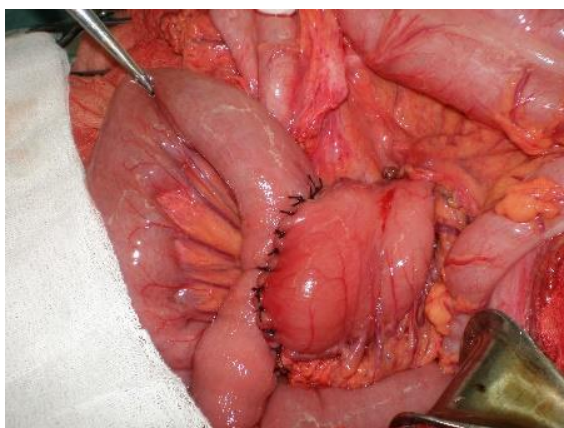
**Tabelul 4.6. Amploarea intervenției chirurgicale de gradul leziunii IV AAST la pacienții cu leziuni duodenale cauzate de traumatisme abdominale închise și deschise**

<b>Gradul leziunii</b>	<b>Amploarea operației</b>	<b>LTDÎ (n=8)</b>	<b>LTDD (n=2)</b>
<b>IV n=10</b>	Sutura primară a duodenului	1	
	Sutura primară a duodenului + colecistostomie	1	
	Sutura primară a duodenului + antrumrezecție.+ GEA Balfour + EEA Braun + colecistostomie	2	
	Duodenostomie + rezecția gastrică 2/3 + GEA Balfour + EEA Braun + colecistostomie	-	1
	Sutura primară a duodenului + antrumrezecție.+ TPG retrocolică cu gastroenteroanastomoză + colecistostomie	4	1

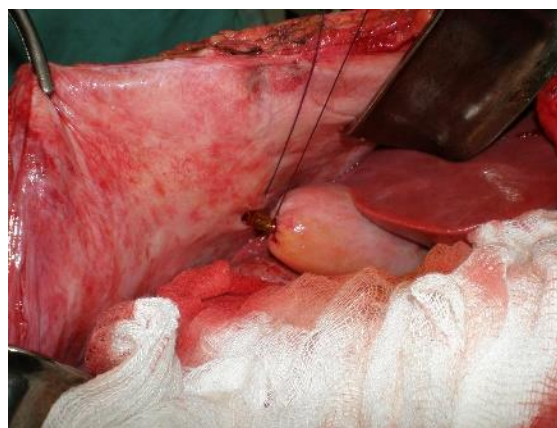
În 5 cazuri, în premieră după cum s-a menționat mai sus, după suturarea leziunii pe duoden, excluderea lui din pasaj a fost efectuată prin transpoziția gastrică (TPG) transmezocolică. Etapele operației sunt elucidate în imaginile de mai jos (**figurile 4.8 , 4.9, 4.10**) [74].



**Figura 4.8. Duodenoplastie - [130] cu permisiune**



**Figura 4.9. Transpoziție gastrică transmezocolică [130] - cu permisiune**



**Figura 4.10. Colecistostomie parietală [130] - cu permisiune**

Avantajele acestei tehnici, în contextul peritonitei pot fi susținute printr-o serie de argumente:

- a) posibilitatea excluderii duodenului din tranzit la necesitate
- b) timp operator redus necesar pentru montarea doar a unei anastomoze (gastrojejunale retrocolice)
- c) invazivitate chirurgicală redusă pe stomac
- d) păstrarea stomacului ca rezervor, chiar și în cazul suprimării pilorului
- e) protejarea anastomozei gastrojejunale, prin aplicarea acesteia inferior de mezocolon de la focarul infecțios primar (pancreonecroză, flegmon retroperitoneal, focar purulent subhepatic etc.) în profilaxia dehiscentei anastomozei



În urma unui traumatism abdominal deschis – prin armă albă, a segmentului D<sub>I</sub> cu imbițiție hemoragică masivă și leziune transfixiantă a peretelui stomacal în regiunea prepilorică, s-a efectuat excizia segmentului D<sub>I</sub> cu rezecția gastrică 2/3, aplicarea GEA Balfour, EEA Braun și colecistostomei.

**Leziunile duodenale de gradul V.** În lotul de studiu, au fost stabilite la 4 (3,25%) pacienți. Un pacient a fost transportat la spital după 10 min. în urma unui traumatism abdominal închis (poarta de fotbal a căzut pe abdomen) în stare gravă cu hemodinamică instabilă: Ps 130 băt/min, T/A – 90/60 mm Hg. Se intervine peste 45 min de la internare, după stabilizarea hemodinamicii pe masa de operație (**tabelul 4.7**).

**Tabelul 4.7. Amploarea intervenției chirurgicale de gradul leziunii V AAST la pacienții cu leziuni duodenale cauzate de traumatisme abdominale închise și deschise**

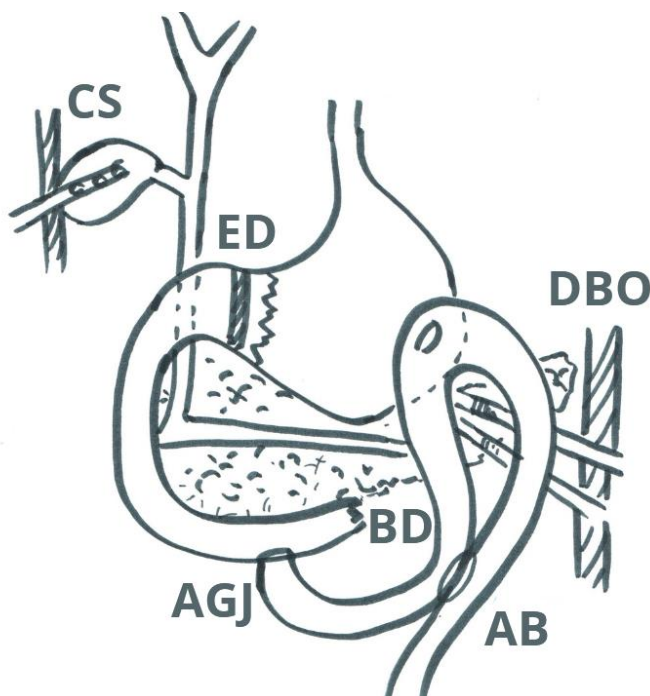
<b>Gradul leziunii</b>	<b>Amploarea operației</b>	<b>LTDÎ (n=2)</b>	<b>LTDD (n=2)</b>
<b>V n=4</b>	Rezecția DI-DIII + rezecția de pancreas + drenarea coledocului + drenarea Wirsungului + rezecția gastrică 2/3 + GEA Balfour + EEA Braun	1	-
	Sutura primară a duodenului + colecistostomie + BOS	-	1
	Rezecția marginală DIV cu închiderea bontului proximal + excizia flexurii duodenojejunale + anastomoză jejunoduodenală termino-laterală + excluderea duodenului prin sutura mucoasei prepilorice + GEA Balfour + EEA Braun + colecistostomie + bursoomentostomie	1	
	Duodenoduodenoanastomoză + colecistectomie	-	1

În primul caz, în abdomen s-au identificat 3 litri de sânge, care a fost aspirat, iar la revizie s-au constatat multiple leziuni grave, inclusiv ruptura segmentelor DI-DII-DIII de la stomac, lezarea coledocului și a segmentului DIV al duodenului, precum și ruptura omentului mic și a arterei gastrice drepte. De asemenea, s-a evidențiat o leziune de 7,5 cm la peretele anterior al antrumului gastric și un hematom cu hemoragie ușoară, continuă la rădăcina mezoului intestinului subțire. În timpul intervenției chirurgicale s-a efectuat hemostază, s-au excizat segmentele DI-DII-DIII și capul pancreasului, iar ductul Wirsung și coledocul au fost drenate extern. S-a efectuat rezecție gastrică de 2/3, GEA Balfour și EEA Braun. După lavaj abdominal și laparografie, pacientul a prezentat o perioadă postoperatorie instabilă, din punct de vedere hemodinamic, s-au transfuzat 1125 ml de masă eritocitară. După 6 ore, s-a constatat decesul biologic al pacientului.

În al doilea caz, s-a identificat o leziune duodenală în segmentul D<sub>IV</sub>, asociată cu leziuni ale pancreasului și mezoului colonului transvers. Pacientul a prezentat hemoragie intraabdominală masivă și stop cardiac în timpul intervenției chirurgicale. A supraviețuit ulterior 5 zile, dar a decedat din cauza complicațiilor asociate cu leziunile grave identificate.

**Caz clinic:** Pacientul S., b/29 ani, f/o 3730/1996, a fost spitalizat de urgență peste 2 ore de la un traumatism închis abdominal, după ce a căzut de pe bicicletă, soldat cu leziune transversală completă retroperitoneală a segmentului D<sub>IV</sub>, leziunea pancreasului, mezoului colonului transvers. Hemoragie intraabdominală pe fond de Hemofilia A. Șoc hemoragic gr.III. Ps – 100 bătă/min, T/A – 80/60 mm Hg. Starea generală gravă. Palid, abdomenul participă în actul de respirație, palpator moale, dureros pe tot abdomenul, fără semne peritoneale. La USG - lichid în abdomen, la laparoscopie - hemoperitoneu.

Se intervine peste 1 oră de la internare (3 ore de la traumă) prin laparotomie mediană, care pune în evidență un hemoperitoneu de circa 2000 ml, care a fost aspirat. În timpul aspirației pacientul a suferit stop cardiac, masaj, resuscitat. La revizia abdomenului s-a constatat ruptură transversală completă a segmentului D<sub>IV</sub> la 7cm de la ligamentul Treitz, lezarea transfixiantă a mezoului colonului transvers cu hemoragie activă din vasele mezoului – hemostază. Deschiderea bursei omentale, hematom în bursă - evacuat. Pe pancreas, în regiunea corpului s-a depistat o plagă prin strivire, cu hemoragie capilară – excizia țesuturilor devitalizate, hemostază, ductul Wirsung intact. Rezecția marginală în limitele țesuturilor viabile a segmentului proximal D<sub>IV</sub>. Mobilizarea și excizia flexurii duodenojejunale. Excluderea duodenului după Vaughan. Anastomoza gastrojejunală pe ansă lungă, enteroenteroanastomoză Braun. Anastomoză jejunoduodenală terminolaterală. Colecistostomie parietală. Bursoomentostomie. Lavajul și drenarea cavității abdominale. Amplasarea intervenției chirurgicale este redat schematic în (figura 4.11).



**Figura 4.11. Schema intervenției chirurgicale în leziunea segmentului D<sub>IV</sub> de gr. V**  
**BD-bont duodenal D<sub>IV</sub>, ED-excluderea duodenului după Vaughan,**  
**AGJ – anastomoză gastroduodenală, AB - anastomoză Braun,**  
**CS – colecistostomie parietală, DBO – drenarea bursei omentale**

După operație pacientul a fost transferat în terapie intensivă, pentru respirație asistată cu următorii indici hemodinamici: Ps -108-112 băt/min, T/A – 90/80 mm Hg. După 12 ore - la respirație spontană prin tubul oro-traheal cu hemodinamica: Ps-74-76 băt/min, T/A – 110/70 mm Hg. Starea s-a agravat peste 24 ore: starea generală foarte gravă. Coma I, tegumentele palide, Ps -100 băt/min, TA -100/60 mmHg. La radiografia toracelui (Nr.3760) - pneumonie în focar a plămânului drept. În dinamică, starea cu agravare, este în creștere insuficiența cardiorespiratorie. Peste 6 ore după aplicarea traheostomiei survine stop cardiac și respirator.

Complicații postoperatorii: Pneumonie bilaterală hipostatică. Insuficiență cardio-vasculară și respiratorie acută. Encefalopatie discirculatorie de tip mixt. Coma gr.II-III. Edem cerebral. Pancreonecroză posttraumatică.

În cadrul acestui lot, au fost înregistrate două cazuri cu traumatisme abdominale severe, fiecare având particularități distincte. În primul caz, pacientul a suferit un traumatism prin armă de foc, cu leziuni viscerale toracice și multiple abdominale. Leziunile includ segmentul DII de gradul V, stomacul de gradul II, ficatul de gradul I, intestinul gros de gradul II, și leziuni ale pancreasului în regiunea cefalică și corp de gradul III. A fost stabilit hemoperitoneu de gradul II.

Volumul intervenției chirurgicale a inclus hemostază extinsă, rezolvarea leziunilor ficatului și a altor organe cavitare, mobilizarea duodenului după Kocher, excizia marginilor plăgii duodenale cu sutură primară, și aplicarea unei colecistostomii. Pe pancreas s-au excizat țesuturile devitalizate și hemostază suplimentară, urmată de bursoomentostomie, lavaj abdominal, drenarea cavității abdominale și laparografie.

A patra zi, a avut loc reintervenția chirurgicală, din cauza dehiscenței plăgii duodenale, cu aplicarea duodenostomei pe tub. Starea pacientului s-a complicat cu pancreonecroză posttraumatică, necesitând repetate necrectomii, iar pe drenurile din bursa omentală au apărut hemoragii erozive. După 52 de zile, pacientul a decedat, din cauza insuficienței poliorganice, edemului cerebral, endocarditei septice și tromboemboliei arterei pulmonare.

În al doilea caz, pacientul a suferit un traumatism sever în urma unei explozii, fiind internat după două ore. În abdomen, s-a stabilit hemoperitoneu de gradul IV, leziuni ale diafragmului, duodenului de gradul V, ficatului de gradul IV și colecistului de gradul III. De asemenea, s-a constatat o leziune a venei cave inferioare. Operația a inclus suturarea venei cave inferioare, hemostază hepatică și pancreatică, colecistectomie cu drenarea coledocului după metoda Holsted, excizia leziunii segmentare DII cu aplicarea anastomoze termino-terminale. Pe fondul unei hemodinamici instabile, pacientul a prezentat stop cardiac pe masa de operație, cauzat de șoc hemoragic de gradul IV.

Concluzia medico-legală a fost de traumatism incompatibil cu viața.

## 4.2 Rezultatele precoce ale tratamentului leziunilor traumatice duodenale în funcție de conduita curativă selectată

Volumul intervențiilor chirurgicale efectuate la pacienții din lot cu leziuni traumatice duodenale din cadrul traumatismului abdominal închise și deschise, au fost analizate și ajustate conform gradului de leziune AAST.

După cum s-a menționat, rezolvarea leziunilor duodenale posttraumatice au fost sistematizate în următoarele variante (**tabelul 4.2**):

- 1) contuzii duodenale, fără efectuarea oricărei proceduri pe duoden, sau contuzii duodenale cu efectuarea intervenției pe calea biliară extrahepatică și bursei omentale (efectuarea colecistostomiei, colecistectomiei, bursoomentostomiei)
- 2) închiderea primară a duodenului, cu sau fără devierea bilei din pasajul duodenal și aplicarea bursoomentostomei
- 3) aplicarea suturii primare pe duoden, excluderea lui din pasaj fără rezecție gastrică prin sutura mucoasei prepilorice, cu aplicarea GEA și EEA după Braun
- 4) aplicarea suturii primare, diverticularizarea duodenului, prin efectuarea operațiilor gastrice rezecționale
- 5) diverticularizarea duodenului cu transpoziție gastrică retrocolică
- 6) alte intervenții (duodenostomii dirijate, rezecție segmentară a duodenului cu anastomoză termino-terminală)

În managementul leziunilor traumatice duodenale, strategia chirurgicală și tehnicile aplicate sunt adaptate în funcție de severitatea leziunii și de localizarea acesteia. Conform literaturii de specialitate, sutura primară rămâne metoda preferabilă în centrele cu experiență, chiar și în cazurile severe de leziuni duodenale.

În lotul de pacienți, sutura primară a fost utilizată în 64 (52,03%) cazuri: în gradul I AAST la 7 pacienți, gradul II la 40 pacienți, gradul III la 14 pacienți, gradul IV la 2 pacienți și gradul V la 1 pacient.

Excluderea duodenului fără rezecție gastrică, prin aplicarea tehnicii GEA (gastroenteroanastomoză) și EEA (enteroenteroanastomoză) Braun, a fost efectuată în 11 cazuri. Această procedură a fost utilizată mai frecvent la pacienții cu leziuni de gradul II-III AAST (9 din 11 cazuri).

Operațiile gastrice rezecționale cu excluderea duodenului au fost realizate la 9 pacienți, dintre care 7 au prezentat leziuni duodenale de gradul III-IV AAST. În plus, transpoziția gastrică retrocolică a fost aplicată în 5 cazuri din 6 pacienți cu leziuni grave de gradul IV AAST, fiind menționată drept premieră în traumatismul duodenal.

În perioada postoperatorie, 54 (43,9%) pacienți au prezentat diverse complicații: 25 pacienți cu pneumonie și 15 pacienți cu pancreatite postoperatorii, dintre care 9 au evoluat în pancreonecroze septice, necesitând necrectomie etapizată și aplicarea laparostomei. Unui pacient s-a aplicat terapie cu VAC (presiune negativă asistată). În 12 cazuri, perioada postoperatorie s-a complicat cu peritonită, din cauza omiterii leziunii duodenului în cadrul intervenției chirurgicale primare, defectele au fost ulterior suturate, iar în 4 cazuri, suturile au fost protejate prin omentopexie.

În monitorizarea postoperatorie, s-au stabilit 12 (9,75%) cazuri dehiscentă suturilor pe duoden. Într-un caz a avut loc dehiscentă suturilor pe GEA, ducând la apariția peritonitei postoperatorii. La 5 pacienți cu dehiscentă a suturilor pe duoden, s-a aplicat duodenostomia dirijată, iar 5 fistule duodenale au fost exteriorizate printr-un sistem de tuburi. În 2 cazuri, duodenul a fost exclus din pasaj prin transpoziția gastrică retrocolică, iar defectul pe GEA a fost suturat. S-au înregistrat 3 cazuri de flegmon retroperitoneal după dehiscentă suturilor primare pe duoden, toate fiind gestionate prin evacuarea conținutului patologic, duodenostomie și drenajul spațiului retroduodenal.

Hemoragia intraabdominală a fost stabilită la 8 pacienți, prezentând o complicație semnificativă în gestionarea leziunilor traumatice duodenale.

Analiza rezultatelor tratamentului chirurgical, în leziunile traumatice duodenale închise și deschise, a scos în evidență faptul, că mortalitatea postoperatorie înaltă este determinată de severitatea și complexitatea lezională asociată organelor adiacente, vaselor mari, intervalului de timp scurs de la momentul traumei până la intervenția chirurgicală, complicațiile purulente.

Letalitatea pacienților este influențată și de severitatea leziunilor duodenului, care este determinată de mai mulți factori, inclusiv natura traumei (traumatism prin armă de foc sau traumatism închis), localizarea leziunii (în special în segmentele DIII-DIV), gradul circumferinței duodenale afectate (mai mult de 75%), asocierea cu leziuni ale coledocului și pancreasului, și întârzierea spitalizării de peste 24 de ore de la momentul traumei.

Condițiile intraoperatorii (pierderile masive de sânge, prezența peritonitei, flegmonului retroperitoneal și asocierea cu alte leziuni, în special ale pancreasului) reprezintă factori de risc importanți care influențează prognosticul în traumele duodenale. Aceste constatări sunt confirmate în literatura de specialitate recentă, subliniind complexitatea și gravitatea acestor tipuri de leziuni și complicații asociate [117].

Evoluția favorabilă a perioadei postoperatorii, în cazurile de leziuni traumatice duodenale, depinde de identificarea precoce a complicațiilor postoperatorii, în special dehiscentă suturilor pe duoden cu formarea fistulei duodenale. Fistulele duodenale au un prognostic grav, necesitând o

abordare terapeutică complexă. În lipsa stabilizării hemodinamice în perioada postoperatorie și intervenției prompte, acestea pot evolua până la deces.

Rezultatele analizei perioadei postoperatorii precoce, prezintă informații despre mortalitate în funcție de gradul hemoperitoneului, la pacienții cu leziuni traumatice abdominale (**tabelul 4.8**).

**Tabelul 4.8. Frecvența deceselor postoperatorii după gradele AAST în raport cu timpul scurs după operație**

Timpul	Gr.I	Gr.II	Gr.III	Gr.IV	Gr.V	Total
1 oră/pe masă de op.	5/4*	12/6	6/1	0	3/1	<b>26(21,14%) /12(9,75%)</b>
< 6 ore	1	3	3	1	1	<b>9(7,32%)</b>
< 12 ore	6	2	1	1	0	<b>10(8,13%)</b>
< 48 ore	2	1	0	0	0	<b>3(2,44%)</b>
>48 ore	0	4	1	3	0	<b>8(6,5%)</b>
<b>Total</b>	<b>14(11,38%)</b>	<b>22(17,89%)</b>	<b>11(8,94%)</b>	<b>5(4,06%)</b>	<b>4(3,26%)</b>	<b>56(45,53%)</b>

\* 5/4- decedați în 1 oră / din ei 4 pe masa de operație

În total, au fost analizați 94 de pacienți. Cei mai mulți pacienți au fost în gradul IV de hemoperitoneu (21 cazuri), cu o rată de mortalitate de aproximativ 81%. Gradul III a avut 14 pacienți, cu o rată de mortalitate de aproximativ 71%. În gradele mai mici, mortalitatea a fost mai mică: gradul II a avut 24 de pacienți (mortalitate de aproximativ 29%), iar gradul I a avut 35 de pacienți (mortalitate de aproximativ 20%). Analiza acestor date subliniază că volumul hemoperitoneului este asociat cu o creștere semnificativă a mortalității în cazurile de traume abdominale severe. Este crucială evaluarea rapidă și gestionarea adecvată a hemoperitoneului pentru a îmbunătăți prognosticul și rezultatele în astfel de situații critice.

Printre factorii asociați cu mortalitatea pe masa de operație și în primele 48 de ore, s-au evidențiat hemoperitoneul de gradul III-IV și leziunile a 4-5 organe intraabdominale, asociate cu leziuni a 2-3 sisteme diferite ( $p < 0,01$ ,  $t = 3,2$ ). Această analiză subliniază impactul semnificativ al severității hemoperitoneului și extinderii leziunilor asupra mortalității imediate.

Influența volumului hemoperitoneului asupra mortalității a fost evaluată prin analiza deceselor în raport cu volumul sângelui pierdut în abdomen la cei 94 de pacienți incluși în studiu.

De asemenea, s-a observat că mortalitatea este mai mare în cazurile de traumatisme duodenale deschise atunci când sunt afectate 2-3 sisteme diferite (11 decese din 15 pacienți - 73,3%). În cazurile de traumatisme duodenale închise, mortalitatea a fost mai ridicată în cazul leziunilor care au implicat 4 sisteme diferite (14 decese din 20 pacienți - 70%). Analiza acestor

date evidențiază complexitatea și severitatea traumatismelor multiple asupra prognosticului pacienților cu leziuni traumatice duodenale.

Conform datelor prezentate în **(tabelul 4.9)**, este evidențiată o creștere a numărului de decedați odată cu creșterea volumului hemoperitoneului. Astfel, în gradul I, unde volumul de sânge pierdut este de până la 750ml, raportul deceselor este de 20%, în timp ce în gradul IV, unde volumul de sânge pierdut este de peste 2000ml, raportul deceselor crește semnificativ la 80,97%.

**Tabelul 4.9. Frecvența deceselor în raport cu volumul hemoperitoneului**

Gradul hemoperitoneului	Volumul de sânge pierdut	Numărul pacienților	Numărul decedaților
I	Până la 750ml	35	7
II	Până la 1500ml	24	7
III	Până la 2000ml	14	10
IV	Peste 2000ml	21	17
<b>Total</b>		<b>94</b>	<b>41</b>

Relația direct proporțională între volumul hemoperitoneului și numărul de decedați este confirmată și de analiza statistică, care indică o corelație semnificativă între cele două variabile ( $P < 0,001$ ,  $t = 5,0$ ).

Rezultatele din **(tabelul 4.9)** demonstrează, că volumul de sânge pierdut în cazul hemoperitoneului este un factor determinant în prognosticul pacienților, cu un risc crescut de deces odată cu creșterea volumului hemoperitoneului.

Acest aspect subliniază importanța intervenției prompte și eficiente în cazul hemoperitoneului sever pentru a preveni consecințele grave și a reduce mortalitatea pacienților.

Datele din **(tabelul 4.10)** relevă, că mortalitatea este semnificativ mai mare atunci când sunt lezate între 3 și 5 organe abdominale, în comparație cu leziunile a 1 sau 2 organe abdominale.

De asemenea, se evidențiază influența severității leziunilor traumatice duodenale AAST asupra mortalității. În cazul leziunilor duodenale de gradul I, considerate ușoare, mortalitatea a fost de 35,89%. Mortalitatea în acest grup nu a fost direct influențată de severitatea specifică a leziunii duodenale; complexitatea totală a leziunilor și gradul hemoragiei având un rol mai predominant.

Aceste constatări sugerează, că gestionarea pacienților cu leziuni abdominale severe necesită o abordare multidisciplinară, care ia considerare atât severitatea specifică a leziunilor, cât

și impactul acestora asupra organelor adiacente. Este importantă gestionarea eficientă a hemoragiei asociate, pentru a reduce mortalitatea pacienților cu traumatisme abdominale.

**Tabelul 4.10. Frecvența deceselor în raport cu numărul de organe abdominale lezate**

Nr de organe	Închis n=76		Deschis n=47		
	n	deces	n	deces	N/decese
izolat	16	9	5	1	21/10
2	12	4	8	2	20/6
3	23	7	11	3	34/10
4	14	8	10	5	24/13
5	11	7	13	10	24/17
<b>Total</b>	<b>76</b>	<b>35</b>	<b>47</b>	<b>21</b>	<b>123/56</b>

Analiza informațiilor prezentate în tabel, demonstrează o creștere a mortalității pe măsura creșterii numărului de sisteme lezate. În cazul pacienților cu un singur sistem lezat, mortalitatea este de 10%, în timp ce pentru cei cu două sau trei sisteme lezate, mortalitatea crește la 22% și respectiv 24%. În cazul leziunilor duodenale de gradul II, III, IV și V, se determină o creștere progresivă a mortalității, de la 45,83% la 100%.

Aceste aspecte subliniază că, în pofida clasificării inițiale ca leziuni ușoare, efectele adverse pot fi semnificative și pot influența severitatea prognosticului în funcție de întregul context al traumatismului abdominal și a complicațiilor asociate (**tabelele 4.9, 4.10, 4.11**).

Conform datelor analizate, gravitatea leziunilor suferite și extinderea afectării mai multor sisteme ale organismului sunt factori prognostic semnificativi în cazul pacienților traumatizați.

**Tabelul 4.11. Frecvența deceselor în raport cu numărul de sisteme lezate**

N de sisteme	Închis n=76		Deschis n=47		
	n	deces	n	deces	N/decese
Izolată (fără sisteme)	18	7	32	10	
2	20	10	9	7	
3	18	4	6	4	
4	20	14	-		
<b>Total</b>	<b>76</b>	<b>35</b>	<b>47</b>	<b>21</b>	<b>123/56</b>



În (tabelul 4.12) sunt reflectate cauzele în raport cu gradul severității, care au influențat asupra mortalității generale și specifice.

**Tabelul 4.12. Cauzele mortalității generale și specifice în traumatismul duodenal în raport cu gradul severității AAST**

Grad sever.	N pacienți	Mortalitatea				Total
		Generală	Cauza	Specifică	Cauza	
I	39	13	Hemoragie i/a 2000 ml, N de sisteme 2-3, N de organe 2-5	1	Hemoragie, dehiscență, peritonită	14
II	48	14	Hemoragie i/a 2000 ml, N de sisteme 2-4, N de organe 3-5, peritonită	8	Hemoragie, dehiscență, peritonită, pancreonecroză, flegmon r/peritoneal	22
III	22	6	Hemoragie i/a 2000 ml, N de sisteme 2-4, N de organe 3-5, peritonită	5	Hemoragie, dehiscență, peritonită, pancreonecroză, flegmon r/peritoneal	11
IV	10	5	Hemoragie i/a >2000 ml, N de sisteme 2-4, N de organe 3-5, peritonită	0	Hemoragie, dehiscență, peritonită	5
V	4	3	Hemoragie i/a 2500 ml, N de sisteme 2-4, N de organe 3-5, peritonită	1	Hemoragie, dehiscență, peritonită	4
<b>Total</b>		<b>41</b>		<b>15</b>		<b>56</b>

Se relevă corelația dintre mortalitatea generală la 41(33,3%) pacienți și volumul de sânge pierdut în cavitatea abdominală (2000 și mai mult de 2000ml), numărul de organe lezate intraabdominale (în majoritatea cazurilor, de la 3 până la 5 organe), de numărul de sisteme implicate (de la 2 până la 4 sisteme) și de prezența peritonitei de altă etiologie.

Mortalitatea specifică la cei 15 pacienți (12,19%) este influențată gradul de hemoragie, dehiscența suturilor aplicate pe duoden, flegmonul retroperitoneal în leziunile peretelui posterior al duodenului și pancreonecroza în leziunile duodeno-pancreatice.

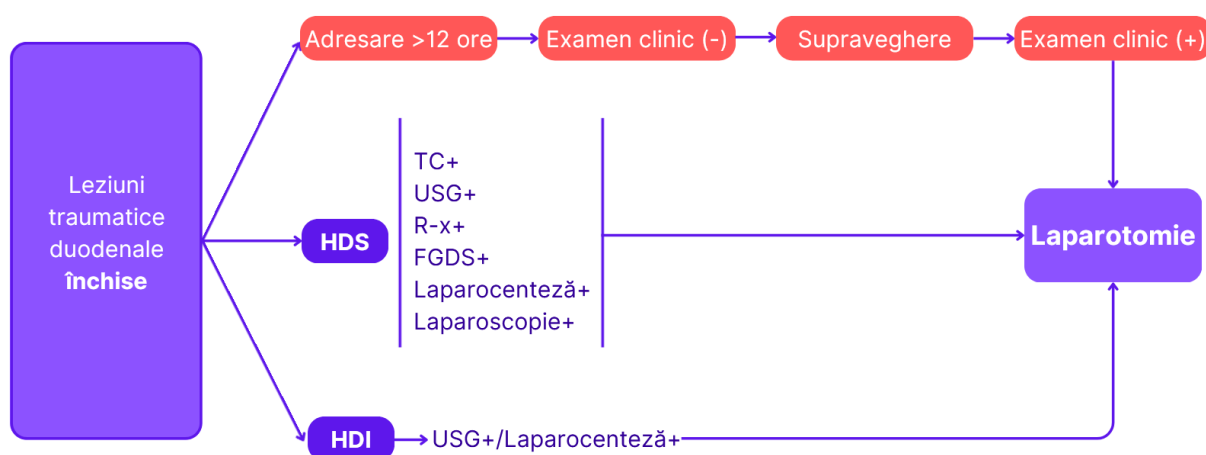
Severitatea leziunilor abdominale și complexitatea complicațiilor asociate influențează într-o măsură considerabilă rata mortalității generale și mortalitatea specifică, în rândul pacienților. Aceste leziuni pot duce la deteriorarea rapidă a funcțiilor vitale și pot contribui la dezvoltarea unor condiții clinice grave – șocul hemoragic, sepsisul sau insuficiența multiplă de organe, toate având un impact negativ asupra prognosticului pacientului.

Intervențiile efectuate în timp util pot influența în mod direct rezultatele clinice, iar succesul acestora depinde de complexitatea și natura leziunilor, de starea generală a pacientului și de managementul prompt al complicațiilor.

### 4.3 Elaborarea conduitei diagnostico - curative a pacienților cu leziuni traumatiche ale duodenului

Unul dintre obiectivele de bază ale prezentului studiu a fost elaborarea conduitei diagnostico - curative a pacienților cu leziuni traumatiche ale duodenului. În baza examinării datelor literaturii și rezultatelor obținute pe durata cercetării, am formulat următorii algoritmi de conduită diagnostico – curative, pentru pacienții cu leziuni traumatiche duodenale închise și deschise redactate grafic în (figura 4.12) și (figura 4.13).

La momentul internării, decizia între explorarea chirurgicală imediată și efectuarea unor examinări paraclinice suplimentare depinde în mod crucial de starea hemodinamică a pacientului. Dacă pacientul este stabil din punct de vedere hemodinamic sau răspunde pozitiv la repleția volemică, se recomandă efectuarea unei tomografii computerizate pentru a evalua extinderea leziunii duodenale și pentru a identifica alte posibile leziuni semnificative ale organelor abdominale.



**Figura 4.12. Algoritmul de conduită diagnostică pentru pacienții cu leziuni traumatiche duodenale închise**

În cazul în care rezultatele examinărilor paraclinice indică prezența unor leziuni semnificative la pacienții cu hemodinamică stabilă, aceștia sunt supuși laparotomiei pentru

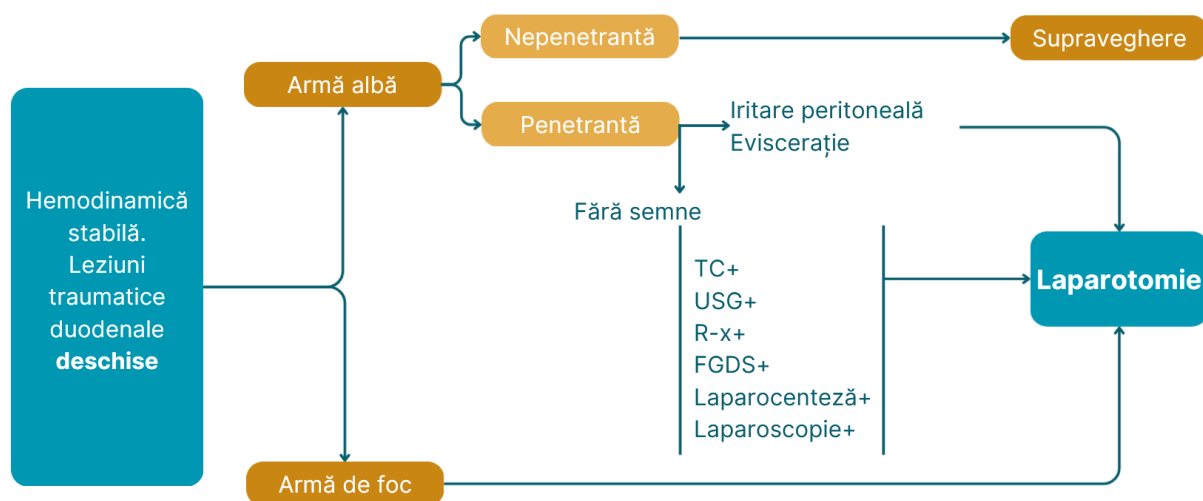
evaluarea și tratamentul chirurgical al leziunilor identificate conform protocolului stabilit (**figura 4.12**). Această abordare asigură o abordare precisă și eficientă, adaptată condițiilor clinice individuale ale fiecărui pacient.

Pacienții instabili hemodinamic (cu tensiunea arterială sistolică sub 90 mmHg) și cei care prezintă semne de iritație peritoneală sunt transferați urgent în sala de operație, pentru evaluarea severității leziunii duodenale, conform clasificării AAST, și pentru a decide amploarea intervenției chirurgicale necesare. În timpul explorării cavității abdominale, chirurgul trebuie să investigheze inițial sursele de sângerare și să controleze sursa contaminării.

Dacă se observă în zona duodenului semne precum hematom retroperitoneal cu sângerare activă, prezența bilei sau retropneumoperitoneu, este esențială mobilizarea duodenului prin manevra Kocher, urmată de revizia pancreasului.

În cazul în care se suspectează leziuni în porțiunile DIII-DIV ale duodenului, se efectuează mobilizarea conform manevrei Cattell-Braasch. Această abordare permite o evaluare corectă a severității leziunii duodenale, facilitând astfel deciziile chirurgicale adecvate pentru tratamentul eficient al pacientului.

În (**figurile 4.12 și 4.13**) sunt prezentați algoritmi de conduită diagnostică dezvoltați pentru pacienții cu leziuni traumatiche duodenale închise și deschise, care a fost elaborat în baza analizei rezultatelor studiului efectuat și a datelor contemporane din literatura de specialitate.



**Figura 4.13. Algoritmul de conduită diagnostică pentru pacienții cu leziuni traumatiche duodenale deschise**

În gestionarea intraoperatorie a pacienților cu traumatism duodenal, decizia terapeutică este influențată de severitatea leziunii conform clasificării AAST și momentul sursei de traumă. În mod esențial, se recomandă o abordare standardizată care include decompresia stomacului prin sondă nasogastrică pentru a preveni distensia gastrică și a asigura o ventilație adecvată. De asemenea,

decompresia căilor biliare este importantă pentru a reduce riscul de acumulare a bilei, evitând posibile complicații postoperatorii.

Dacă se efectuează anastomoze gastro-jejunale, se poate utiliza sonda naso-jejunală pentru alimentare enterală precoce și pentru recuperare funcțională a tractului digestiv.

**În gradul I AAST**, unde se observă doar contuzii cu imbițiție hemoragică ușoară a peretelui duodenal, se recomandă intervenții chirurgicale specifice, adaptate situației clinice individuale.

Dacă nu sunt prezente alte leziuni asociate importante, cum ar fi perforații duodenale sau leziuni ale vezicii biliare și coledocului, se poate opta pentru devierea bilei prin colecistostomie parietală. În cazul în care se constată și leziuni ale vezicii biliare, este indicată colecistectomia cu drenarea coledocului după metoda Holsted, pentru a preveni complicațiile ulterioare.

Pentru leziunile duodenopancreatice, se impune o abordare mai complexă, inclusiv colecistostomie parietală, pentru gestionarea secreției biliare și drenajul adecvat al colecistului, deschiderea bursei omentale, pentru evaluarea și tratamentul leziunilor pancreatice asociate și aplicarea hemostazei conform indicațiilor. Aceste proceduri sunt decisive pentru minimizarea complicațiilor și pentru asigurarea unei recuperări optime a pacientului după traumatismele severe ale duodenului.

**În gradul II AAST**, plăgile simple mai mici de 50% din circumferință în segmentul DI (este acoperit cu peritoneu), după excizia marginilor plăgii sunt gestionate prin utilizarea suturii izolate simple cu fire neresorabile în 2 planuri, fără tensiune, aplicate transversal cu decompresia duodenului prin sonda nasogastoduodenală. În prezența unui hematom masiv în DI, contuzia vezicii biliare și leziune < 50% de circumferință în DII, se efectuează rezecției DI-DII cu antrum-rezecție, aplicarea duodenostomiei dirijate, GEA Balfour, EEA Braun, colecistectomie cu drenarea coledocului după Holsted.

În leziunile combinate duodeno-pancreatice, separat a fost utilizată sutura primară a duodenului, colecistostomia, deschiderea bursei omentale, în dependență de leziunea pancreasului, aplicarea bursostomei sau drenarea ei. În leziunile duodenale localizate în DII, după aplicarea suturii primare izolate extramucos într-un singur plan, se exclude duodenul prin sutura pilorului, aplicarea GEA, EEA după Braun, colecistostomia pentru a scădea presiunea și volumul secrețiilor din duoden.

În leziunile duodenale, **gradul III AAST**, localizate în DI se efectuează diverticularizarea duodenului prin rezecție gastrică și decompresia căilor biliare. În leziunile localizate în DII, fără implicarea ampulei și canalului biliar, se aplică sutura primară izolată, submucos, într-un singur

plan, cu excluderea duodenului din pasaj, prin sutura mucoasei prepilorice, GEA Balfour, EEA Braun, colecistostomia parietală.

În leziunile localizate în DIII-DIV, care implică 50-100% din circumferința duodenală, se închid capetelor duodenului cu aplicarea anastomozei latero-laterale, aplicarea sondei nazogastroduodenale și colecistostomei.

În leziunile duodenale, **gradul IV AAST**, localizate în segmentul DII, care cuprinde mai mult de 75% din circumferința intestinului, fără implicarea ampulei sau porțiunii distale a coledocului se aplică sutura primară izolată, submucos într-un singur plan, diverticularizarea duodenului prin rezecții gastrice, colecistostomie. Sutura primară, transpoziția gastrică retrocolică, colecistostomie sunt indicate în prezența contuziei pancreasului pentru protejarea anastomozei gastrojejunale în caz de dezvoltare a pancreatitei posttraumatice.

În cazurile leziunilor din segmentul DII, cu implicarea ampulei sau porțiunii distale a coledocului, se aplică indicațiile publicate în 2021 de Carlos A. Ordonez și Coaut [117], prin utilizarea strategiei *damage control surgery* (DCS), care constă în sigilarea capetelor duodenale, ampulei și/sau ductului biliar comun distal. Toate leziunile asociate semnificative sunt abordate prioritar, urmate de instalarea sondelor nazogastrice și efectuarea colecistostomiei. Abdomenul rămâne deschis, cu plasarea unui pansament de presiune negativă. Pacientul este transferat ulterior în unitatea de terapie intensivă (UTI), pentru stabilizare și monitorizare, iar în intervalul de 24 și 48 de ore ulterior, se efectuează reconstrucția chirurgicală definitivă.

Reconstrucția duodenală presupune efectuarea unei anastomoze coledoco-jejunală și realizarea unei gastro-jejunală Roux-en-Y colecistectomii.

În cazul leziunilor duodenale severe de **gradul V AAST**, care implică distrugerea extensivă a complexului duodeno-pancreatic, se recomandă efectuarea unei rezecții duodenale cu sigilarea capetelor, asociată cu rezecția parțială a pancreasului. De asemenea, este necesară drenarea ductului pancreatic și biliar pentru a preveni complicațiile ulterioare.

Reconstrucția definitivă a tractului gastrointestinal va fi realizată ulterior, după stabilizarea pacientului – operația Whipple, care implică reconstituirea anatomică complexă prin anastomoze corespunzătoare ductului pancreatic, ductului biliar și intestinului subțire, având ca scop restaurarea funcției digestive normale.

#### 4.4. Concluzii la capitolul 4

1. Managementul leziunilor traumatice duodenale variază în funcție de stabilitatea hemodinamică, prezența hemoragiei sau peritonitei, timpul scurs de la traumatism și

severitatea leziunii. Diagnosticul precoce și intervenția rapidă sunt esențiale, în special pentru leziunile penetrante, influențând semnificativ rezultatul tratamentului.

2. Rezolvarea leziunilor duodenale se face prin diverse metode, cum ar fi sutura primară, formarea diverticulilor, duodenectomia sau procedura Whipple. Alegerea tehnicii chirurgicale trebuie individualizată, ținând cont de severitatea și localizarea leziunii, precum și de starea pacientului.
3. Pentru leziunile mai ușoare (AAST gradele I și II), se preferă tratamentul conservator, în timp ce leziunile severe (AAST gradele III, IV și V) necesită strategii de control al leziunilor (DCS) pentru gestionarea sângerărilor masive și a leziunilor tisulare extinse.
4. Deși progresele în tehnicile chirurgicale și managementul postoperator au redus morbiditatea și mortalitatea asociate cu leziunile duodenale severe, complexitatea intervențiilor și ratele ridicate de complicații reflectă severitatea acestor leziuni. O abordare multidisciplinară și continuarea cercetărilor sunt esențiale pentru optimizarea tratamentului.
5. Este necesară dezvoltarea unor protocoale standardizate pentru gestionarea leziunilor traumatiche duodenale, bazate pe dovezi clinice, pentru a îmbunătăți consistența tratamentului și a optimiza rezultatele pacientului, reducând astfel variabilitatea în practica chirurgicală.

## CONCLUZII GENERALE

1. Înțelegerea mecanogenezei leziunilor traumatice duodenale și a structurii acestora este esențială pentru aplicarea unor tehnici chirurgicale adecvate și pentru abordarea corectă a intervențiilor. Leziunile duodenale sunt adesea rezultatul unor traume directe sau indirecte, precum accidentele de vehicule sau leziuni prin decelerare bruscă. Anatomia duodenului, caracterizată printr-o poziție retroperitoneală și prin vecinătatea sa cu structuri vitale contribuie la natura variabilă și complexă a leziunilor. În acest context, analiza detaliată a structurii anatomice și fiziologice a duodenului permite o mai bună planificare a intervențiilor chirurgicale și o abordare terapeutică optimă.
2. Procesul diagnostic al leziunilor traumatice duodenale se desfășoară într-un mod sistematic, pornind de la examinarea clinică inițială și continuând cu analize paraclinice avansate. Examenul obiectiv primar este esențial pentru identificarea semnelor și simptomelor sugestive, precum durerea abdominală, semnele de șoc, și simptomele peritoneale. În funcție de parametrii hemodinamici, natura traumei și severitatea leziunilor intra- și extraabdominale, sunt utilizate metodele paraclinice, - R-x, USG și tomografia computerizată (TC), pentru stabilirea unui diagnostic complet și precis.
3. Amploarea intervențiilor chirurgicale în leziunile traumatice duodenale este determinată individual, prin abordări chirurgicale în funcție de gravitatea leziunilor (AAST I-V), inclusiv suturi primare, controlul daunelor și proceduri de reconstrucție în baza aprecierii complexe a severității leziunii duodenului, stării hemodinamicii, gradului pierderii sangvine, caracterului și răspândirii peritonitei și gravității leziunii organelor din sistemele asociate
4. O parte esențială a optimizării tratamentului pacienților cu leziuni duodenale este crearea unei conduite sistematice de diagnostic și tratament. Elaborarea unui algoritm diagnostico-curativ facilitează stabilirea unui parcurs bine definit în evaluarea, diagnosticarea și tratamentul acestor leziuni. Prioritățile inițiale includ identificarea rapidă a leziunilor și stabilizarea hemodinamică a pacientului. În plus, algoritmul oferă suport în luarea deciziilor terapeutice, având în vedere variabilitatea leziunilor și condițiile fiecărui pacient în parte.
5. Studiul leziunilor traumatice duodenale oferă o imagine detaliată asupra întregului parcurs al pacientului, de la analiza mecanismului traumatismului și identificarea leziunilor până la abordul chirurgical și urmărirea postoperatorie. O abordare integrată, care include cunoașterea mecanogenezei, evaluarea clinică, metodele paraclinice și tehnicile chirurgicale, permite stabilirea unui plan terapeutic complet și bine fundamentat. Managementul postoperator include nu doar monitorizarea imediată, ci și prevenirea complicațiilor și facilitarea refacerii funcționale a tractului digestiv și a altor structuri afectate.

## RECOMANDARI PRACTICE

În urma analizei datelor studiului, pot fi formulate următoarele recomandări practice pentru îmbunătățirea managementului pacienților cu leziuni traumatice duodenale:

1. Monitorizarea hemodinamică trebuie să fie o prioritate în evaluarea inițială a pacienților cu leziuni traumatice abdominale, cu o atenție specială acordată numărului de organe lezate.

Iar evaluarea clinică și paraclinică trebuie să fie completă și riguroasă, inclusiv o evaluare detaliată a semnelor și simptomelor specifice leziunilor duodenale, precum și a semnelor de instabilitate hemodinamică. Imagistica și endoscopia trebuie utilizate în mod judicios pentru confirmarea și evaluarea extinderii leziunilor duodenale și a altor leziuni abdominale asociate.

2. Managementul pacienților cu leziuni traumatice duodenale trebuie să fie abordat printr-o echipă multidisciplinară, implicând medicii de urgență, chirurgii generaliști, specialiștii în imagistică și endoscopie. O intervenție rapidă și coordonată poate contribui semnificativ la îmbunătățirea prognosticului pacientului.

3. Deoarece leziunile duodenale pot fi dificil de diagnosticat, este crucial să se acorde o atenție deosebită istoricului medical al pacientului și evaluării inițiale, inclusiv a semnelor și simptomelor specifice. Un grad înalt de suspiciune și o evaluare detaliată pot contribui la identificarea precoce a leziunilor duodenale și la inițierea unui management adecvat.

4. Pentru îmbunătățirea rezultatelor cu leziuni traumatice duodenale este necesară organizarea și îngrijirea bolnavilor într-un centru de traumă de nivel I, cu o echipă multidisciplinară, profesională care de comun acord evaluează starea pacientului și stabilește prevalența leziunii și se elaborează succesivitatea măsurilor diagnostico-curative în timp util.

6. Diagnosticul este bazat pe metodele paraclinice de investigare în LTD, dar succesivitatea lor trebuie să fie determinată individual de la caz la caz, selectate pentru precizia rapidă a leziunii în funcție de anumite condiții: hemodinamică, manifestări clinice, gravitatea traumatismului și datele TC, USG în dinamică.

7. În leziunile traumatice duodenale severitatea și scimbările intraperitoneale și spațiului retroperitoneal determină tactica intraoperatorie a cazului. În leziunile de gradul I-II sunt indicate suturi primare pe duoden asociate cu metode mai complexe (excluderea pilorului și diverticularizarea, transpoziție gastrică pentru excluderea duodenului din pasaj și protejarea suturilor).

8. În cazul leziunilor de gradul I (hematom intramural), tratamentul este chirurgical dacă evaluarea în dinamică și tratamentul conservativ a da eșec. Laparotomia exploratorie, revizia,



deschiderea și evacuarea hematomului, hemostază, control la microperforații, suturarea peretelui, decompresie nasogastrală, drenarea cavității abdominale.

9. În caz de leziune duodenală mai jos de papila Vater, în timp >6 ore se efectuează debridare și reparare primară +decompresie nasogastrală. În caz când leziunea este mai jos de papila Vater, în timp <6 ore se efectuează debridare + sutură primară, excluderea duodenului +decompresie nasogastrală

10. Personalul medical trebuie să beneficieze de programe de educație și formare continuă în managementul traumatismelor abdominale, inclusiv a leziunilor duodenale, pentru a asigura o evaluare și un tratament adecvat și actualizat conform celor mai recente descoperiri și protocoale. Pacienții cu leziuni traumatice duodenale pot prezenta adesea și alte leziuni abdominale sau sistemice.

11. Spitalele trebuie să dezvolte și să implementeze protocoale standardizate pentru evaluarea și managementul pacienților cu leziuni traumatice duodenale. Aceste protocoale ar trebui să includă ghiduri clare pentru evaluarea inițială, investigațiile imagistice și endoscopice, gestionarea chirurgicală și monitorizarea postoperatorie. Pentru pacienții cu leziuni traumatice duodenale severe sau complexe, accesul la servicii specializate, cum ar fi unitățile de terapie intensivă, serviciile de chirurgie digestivă și centralele de traumatologie, este crucial. Spitalele trebuie să se asigure că aceste servicii sunt disponibile și accesibile pacienților cu leziuni traumatice duodenale.

## BIBLIOGRAFIE

1. ABRAHAM, E., LATERRE, PF., GARG, R., LEVY, H. Administration of Drotrecogin Alfa (Activated) in Early-Stage Severe Sepsis (ADDRESS) Study Group. Drotrecogin alfa (activated) for adults with severe sepsis and a low risk of death. *N Engl J Med.* 2005. p. 41-1332.
2. AFTAB, Z., WLADIS, A. Skandalakis' Surgical Anatomy: The Embryology and Anatomic Basis of Modern Surgery. *Sultan Qaboos Univ Med J.* 2008 Mar; PMID: PMC3087749.
3. AGARWAL, N., MALVIYA, NK., GUPTA, N., SINGH, I., GUPTA, S. Triple tube drainage for "difficult" gastroduodenal perforations: A prospective study. *World J Gastrointest Surg.*, 2017. 19-24 p.
4. AGUIAR, W., SALEH, C. Risk Factors for Complications of Traumatic Injuries. *J Trauma Nurs.*, 2016. 83-275 p.
5. ALBU, I. Anatomia omului. Ediția VIII, București:ALL, 1998. 15-20 p.
6. ANESTE, E. Hemoperitoneul traumatic: particularități diagnostico-curative și evolutive. Teză dr. în medicină. Chișinău, 2008.
7. ANTÓN, J. Management of duodenal trauma. *J Trauma Acute Care Surg.*, 2019. 739 p.
8. ARANHA, G.V., AARON, J.M., SHOUP, M. et al. Current management of pancreatic fistula after pancreaticoduodenectomy. *Surgery*, 2006. 561–568 p.
9. ASTARCIOGLU, H. Comparison of different surgical repairs in the treatment of experimental duodenal injury. *Am.J.Surg.*, 2001. 309-312 p.
10. BAIN, K., MEYTES, V., CHANG, C., TIMONEY, M. Laparoscopy in penetrating abdominal trauma is a safe and effective alternative to laparotomy. *Surg Endosc.*, 2019. 1618-1625 p.
11. BEHRMAN, S.W., BERTKEN, K.A., STEFANACCI, H.A., PARKS, S.N. Breakdown of intestinal repair after laparotomy for trauma: incidence, risk. *J.Trauma*, 1998. 227-231 p.
12. BENZONI, C., BENINI, B., PIROZZI, C. Intestinal derotation in emergency surgery. *Eur J Trauma Emerg Surg.*, 2010. 36-495 p.
13. BERLIBA, S. et al. Opțiuni tactice de tratament în traumatismul pancreatoduodenal. In: Conferința științifică „Nicolae Anestiadi – nume etern al chirurgiei Basarabene”. *Arta Medica.* Ediție specială, 2016. 28 p. ISSN 1810-1852. Disponibil: [https://ibn.idsi.md/ro/vizualizare\\_articol/129659](https://ibn.idsi.md/ro/vizualizare_articol/129659)
14. BERNE, C.J., DONOVAN, A.J., WHITE, E.F., YELLIN, A.E. Duodenal "diverticulisation" for duodenal and pancreatic injury. *Am.J.Surg.*-1974. 503-507 p.

15. BEURAN, M., NEGOI, I., PĂUN S. Managementul selectiv nonoperator al leziunilor viscerale parenchimotoase in traumatismele abdominale [Selective nonoperative management of solid abdominal visceral lesions]. București, 2010. p. 26-317
16. BEURAN, M., NEGOI, I. Managementul selectiv nonoperator al leziunilor viscerale abdominale la pacientul politraumatizat. București: Editura academiei române, 2012. p. 290 IBSN 978-973-27-2221-3.
17. BEURAN, M., NEGOI, I., PAUN, S. Istoria îngrijirii pacientului traumatizat [History of trauma care]. București, 2011. p. 80
18. BEȚIȘOR, V., GOIAN, V. Principiile de bază în diagnosticul și tratamentul politraumatismelor. Elaborări metodice. Chișinău, 1995. p. 32
19. BIFFL, W., SMITH, WR., MOORE, E. Evolution of a multidisciplinary clinical pathway for the management of unstable patients with pelvic fractures. *Ann Surg.*, 2001. 50-843 p.
20. BLOCKSOM, J.M., TUBURSKI, J.G. et al. Prognostic determinants in duodenal injuries. *Am Surg*, 2004. 248—255 p.
21. BOLAJI, T., RATNASEKERA, A., FERRADA, P. Management of the complex duodenal injury. *Am J Surg.*, 2023. 639-644 p.
22. BRENNER, M., HICKS, C. Major Abdominal Trauma: Critical Decisions and New Frontiers in Management. *Emerg Med Clin North Am.*, 2018. 149-160 p.
23. BRIGANTI, V., TURSINI, S., IANNIELLO, S., CORTESE, A., FAGGIANI, R. Double isolated asynchronous duodenal perforation due to abdominal blunt trauma in a child: A case report. *Int J Surg Case Rep.*, 2020. 67-70 p.
24. BULDANLI, MZ., COLAPKULU, N., YENER, O., OZEMIR, IA.. An Extraordinary Case of Isolated Duodenal Injury after Blunt Abdominal Trauma. *J Coll Physicians Surg Pak.*, 2022. 522-524 p.
25. BUTANO, V., NAPOLITANO, M., PAT, V. Contemporary Management of Traumatic Duodenal Injuries. *Am Surg*. 2023. 1254p.
26. BUTANO, V., NAPOLITANO, MA., PAT, V. Contemporary Management of Traumatic Duodenal Injuries. *Am Surg*. 2023, 1256-1257 p.
27. CARLOS, O., MICHAEL, P. et al. Damage control in penetrating duodenal trauma: less is better. *Colomb Med*, 2021. Disponibil: doi: 10.25100/cm.v52i2.4509.
28. CARREL, T., LERUT, J., NEDERHAUSER, U., Diagnosis and treatment of traumatism injuries the duodenum and pancreas. *J.Chir., Paris*, 1990. .438-444 p.
29. CATRE, MG. Diagnostic peritoneal lavage versus abdominal computed tomography in blunt abdominal trauma: a review of prospective studies. *Can J Surg.*, 1995. 22-117p.

30. CEBAN, GH. Traumatisme prin accidente rutiere în RM și măsurile de intervenție pentru diminuarea consecințelor acestora. În: Buletinul Academiei de Științe a Moldovei. 2(30)2011. 25-33 p. ISSN-1857-0011
31. CHAWLA, S., GANGULY, R. Intramural duodenal haematoma secondary to blunt abdominal trauma, Mersey School of Radiology, Royal Liverpool University Hospital, Liverpool, 2011
32. CHEN, GQ., YANG, H. Management of duodenal trauma. Ch J Traumatol., 2011. 4-61 p.
33. CINQUANTINI, F., TUGNOLI, G., PICCININI, A. Educational Review of Predictive Value and Findings of Computed Tomography Scan in Diagnosing Bowel and Mesenteric Injuries After Blunt Trauma: Correlation With Trauma Surgery Findings in 163 Patients. Can Assoc Radiol J., 2017. 276-285 p.
34. COCCOLINI, F., KOBAYASHI, L., KLUGER, Y. Duodeno-pancreatic and extrahepatic biliary tree trauma: WSES-AAST guidelines. World J Emerg Surg., 2019. 56 p.
35. COLLINS, JT., NGUYEN, A., BADIREDDY, M. Anatomy, Abdomen and Pelvis, Small Intestine. In: StatPearls Treasure Island (FL): StatPearls Publishing; 2022. PMID: 29083773.
36. CORREIA, JP., CARVALHO, M., LESSA, R. Duodenal Laceration Due to Blunt Trauma Caused by Horse Kick: A Case Report and Literature Review. Am J Case Rep., 2020.
37. DEBAKEY, M. E. A surgical perspective. Annals of surgery, 1991. pp. 499–531
38. DEMETRIADES, D., MARTIN, M., SALIM, A., RHEE, P., BROWN, C., CHAN, L. The effect of trauma center designation and trauma volume on outcome in specific severe injuries. Ann Surg., 2005. 7-512 p.
39. DEMETRIADES, D., VELMAHOS, G. Technology - driven triage of abdominal trauma: the emerging era of nonoperative management. Annu Rev Med. 2003. p.1-15.
40. DIGGS, LP., GREGORY, S., CHORON, RL. Review of Traumatic Duodenal Injuries: Etiology, Diagnosis, and Management. Am Surg., 2023. 1989-1996 p.
41. ERI, N., AKITA, M., TOHRU, A., AKIHITO, Y. Anatomical change of SMV branches after the Cattell Braasch maneuver facilitates safe resection around the uncinate process in pancreatoduodenectomy. BMC Surgery., 2021. 21. 10.1186/s12893-021-01338-5.
42. FERRADA, P., WOLFE, L., DUCHESNE, J. Management of duodenal trauma: A retrospective review from the Panamerican Trauma Society. J Trauma Acute Care Surg. 2019. 392-396 p.
43. FERRADA, P., WOLFE, L., DUCHESNE, J. Management of duodenal trauma: A retrospective review from the Panamerican Trauma Society. J Trauma Acute Care Surg., 2019. 392-396 p.

44. FIRETTO, MC., SALA, F., PETRINI, M. Blunt bowel and mesenteric trauma: role of clinical signs along with CT findings in patients' management. *Emerg Radiol.*, 2018. 461-467 p.
45. FRANKEL, H., CASOS, R. Current advances in the surgical approach to abdominal trauma. *Injury*, December 2006. 1143-1156 p.
46. FUJIKUNI, N., TANABE, K., YAMAMOTO, H., SUZUKI, T., TOKUMOTO, N., OHDAN, H. Triple-tube-ostomy: a novel technique for the surgical treatment of iatrogenic duodenal perforation. *Case Rep Gastroenterol.*, 2011. 9-672 p.
47. GAO, J., LI, H., YANG, J., WANG, J. Surgical management of duodenal injury: experience from 92 cases. *Eur J Trauma Emerg Surg.*, 2023. 1367-1374 p.
48. GARCÍA, S., SOTO, A., VERDE, JM. Duodenal injuries due to trauma: Review of the literature. *Cir Esp.*, 2015. 68-74 p. PMID: 25443151.
49. GHIDIRIM, G. et al. Leziunile traumatice ale duodenului. În: *Chirurgia*. București, România, 2012. 184 p. ISSN: 1221-9118
50. GHIDIRIM, G. et al. Traumatismul duodenal. În: *Chirurgia*. Culegere rezumate. Sinaia, România, 2014. 29 p. ISSN: 1221-9118
51. GHIDIRIM, GH. et al. Contuziile duodenale: conduita tarapeutică și evoluție. Al X-lea congres al Asociației chirurgilor „Nicolae Anestiadi” din Republica Moldova. În: *Arta Medica*. Rezumate. Ediție specială, 2015. 149 p. ISSN 1810-1852. Disponibil: [https://ibn.idsi.md/ro/vizualizare\\_articol/149509](https://ibn.idsi.md/ro/vizualizare_articol/149509)
52. GHIDIRIM, GH. et al. Mortalitatea postoperatorie în trauma duodenului. Al X-lea congres al Asociației chirurgilor „Nicolae Anestiadi” din Republica Moldova. În: *Arta Medica*. Ediție specială, 2015. 40 p. ISSN 1810-1852. Disponibil: [https://ibn.idsi.md/ro/vizualizare\\_articol/148119](https://ibn.idsi.md/ro/vizualizare_articol/148119)
53. GHIDIRIM, GH., ARNAUT, O., ȘANDRU, S. Прогностическая модель пациентов с политравмой. В: *Научно - практический журнал. Медицинский Вестник МБД*. № 5, 2019. 21-23 p.
54. Glasgow Coma Scale [online]. *Wikipedia The Free Encyclopedia*. Last edited: 30 March 2024, 05:20 (UTC) [citat 25.05.2024]. Disponibil: [https://en.wikipedia.org/wiki/Glasgow\\_Coma\\_Scale](https://en.wikipedia.org/wiki/Glasgow_Coma_Scale).
55. GOONETILLEKE, K.S., SIRIWARDENA, A.K. Nationwide questionnaire survey of the contemporary surgical management of pancreatic cancer in the United Kingdom & Ireland. *Int. J. Surg*, 2007. 5:147–151 p.

56. GREGORY, J., JURKOVICH, M., Management of duodenal trauma in adults. [online]. FACS, 2024. Disponibil: <https://www.uptodate.com/contents/management-of-duodenal-trauma-in-adults#H651340813>.
57. GUDUMAC, E., ANDRONIC, N., BERNIC, J. Algoritmul de diagnostic și tratament în traumatismele abdominale la copil. Chișinău: CEP Medicina, 1998, 21 p.
58. GUNARATHNE, K., KAUSHALYA, P., HALPEGAMAGE, N. A delayed presentation of a traumatic isolated duodenal injury. SAGE Open Med Case Rep., 2023. PMID: PMC10154991, PMID: 37151739
59. GURGHİȘ, R. Managementul nonoperator și miniinvaziv al leziunilor traumatice închise ale organelor abdominale parenchimotoase. Teză dr. în medicină. Chișinău, 2012.
60. GURUVINEL, J., PEREIRA, B. M., RIBEIRO, A. Is there a role for pyloric exclusion after severe duodenal trauma?. Rev Col Bras Cir, 2014. 41-228 p.
61. HUNDT, M., WU, C., YOUNG, M. Anatomy, Abdomen and Pelvis: Biliary Ducts. In: StatPearls. Treasure Island (FL): StatPearls Publishing; 2022. PMID: 29083810.
62. ITO, T., YAMAMOTO M., MACHIDA, H. et al. Complete avulsion of the papilla of Vater and gastroduodenal artery due to blunt abdominal trauma. Surg.Today, 1993. 172-175 p.
63. JACOBS, D., SARAFIN, L., MARX, J. Abdominal CT scanning for trauma: how low can we go? Injury, 2000. 43 p.
64. JAIN, S., IVERSON L.M. Glasgow Coma Scale. In: StatPearls. Treasure Island (FL): StatPearls Publishing, 2024. Disponibil: <https://www.ncbi.nlm.nih.gov/books/NBK513298/>
65. JOHNSTON, R., WIND, G., BRADLEY, M. Duodenal trauma. [online]. Trauma, 2017. 94p. Disponibil: <http://journals.sagepub.com/doi/abs/10.1177/1460408616684866>.
66. JORGE, C., ANDY, P. Redeschiderea pilorului gastroduodenal după închiderea acestuia la șobolani. În: Jurnal de cercetări chirurgicale, 2008. 89-93 p.
67. KAEWLAI, R., CHATPUWAPHAT, J., MAITRIWONG, W., WONGWAISAYAWAN, S., SHIN, CI., LEE, CW. Radiologic Imaging of Traumatic Bowel and Mesenteric Injuries: A Comprehensive Up-to-Date Review. Korean J Radiol. 2023. 406-423 p.
68. KAJITANI, M. Use of a new elastin patch and glue for repair of a major duodenal injury. Asaio J., 2000. 409-414 p.
69. KARVELI, E., GOGOULOU, I., PATSAOURAS, PA. Triple Tube Drainage for the Treatment of Complex Duodenal Injury: A Case Report and Literature Update. Cureus, 2023.
70. KENNETH, L., ERNEST, E. Trauma. Mircea Gr. Beuran coordonatorul ediției în limba română. Ediția a VII, Hipocrate, 2018. 603-619 p.

71. KHASANOV, A., MATIGULLIN, R., BAKIROV, S. Hirurgicheskaja taktika pri zakrytoj duodenalnoj travme [Surgical tactics with closed duodenal trauma]. Vestnik of Experimental and Clinical Surgery, 2015. 69-74 p.
72. KONG, J., WU, D. Postoperative Delayed Duodenum Perforation following Elective Laparoscopic Cholecystectomy. Case Reports in Medicine, 2014. PMID: PMC3984834.
73. KRASILNIKOV, D., MINNULLIN, M., NIKOLAEV, YAYU. Hirurgicheskaja taktika pri zakrytyh povrezhdenijah dve- nadcatiperstnoj kishki [Surgical treatment patients with suture failure in diseases and injuries of the gastrointestinal tract]. Prakticheskaja medicina [Practical medicine], 2013. 42-45 p.
74. KRIGE, E., KOTZE, U., SETSHEDI, M., NICOL, A., NAVSARIA, P. Surgical Management and Outcomes of Combined Pancreaticoduodenal. J Am Coll Surg, 2016 .
75. LAI, CC., HUANG, HC., CHEN, RJ. Combined stomach and duodenal perforating injury following blunt abdominal trauma: a case report and literature review. BMC Surg., 2020. 217 p.
76. LAM, J., EUNSON, J., MUNRO, F., ORR, J. Delayed presentation of handlebar injuries in children. BMJ, 2001. 10-1288 p.
77. LAMBERT, G. Anatomy, Abdomen and Pelvis, Retroperitoneum. In: StatPearls, StatPearls Publishing, 24 July 2023. Disponibil: <https://pubmed.ncbi.nlm.nih.gov/31751047/>
78. LAURENCE, P. et al. Review of Traumatic Duodenal Injuries: Etiology, Diagnosis, and Management. The American surgeon, vol. 89,5, 2023. 1989-1996P. Disponibil doi:10.1177/00031348211065091
79. **LESCOV, V.** Aspecte diagnostico-curative în leziunile traumatice ale duodenului. În: Arhives of the Balkan Medical Union, 2012. 49-53 p. ISSN 0041-6940
80. **LESCOV, V.** Aspecte diagnostico-curative în traumatismul complexului duodenopancreatic. In: Chirurgia. București, Romania, 2020. 181-182 p. ISSN 1221-9118. Disponibil: [https://ibn.idsi.md/ro/vizualizare\\_articol/127337](https://ibn.idsi.md/ro/vizualizare_articol/127337)
81. **LESCOV, V.** et al. Particularities in duodenal trauma. In: Arhives of the Balkan Medical Union, 2013. 33 p. ISSN 0041 - 6940. SCOPUS
82. **LESCOV, V.** et al. Tratamentul leziunilor duodenale închise. In: Arta Medica, 2016. 122-123 p. ISSN 1810-1852. Disponibil: [https://ibn.idsi.md/ro/vizualizare\\_articol/130305](https://ibn.idsi.md/ro/vizualizare_articol/130305)
83. **LESCOV, V.** et al. Traumatismul duodenal și structura lezionala intraabdominală în politraumatism. In: Arta Medica, 2019. 147-148 p. ISSN 1810-1852. Disponibil: [https://ibn.idsi.md/ro/vizualizare\\_articol/10242](https://ibn.idsi.md/ro/vizualizare_articol/10242)

84. **LESCOV, V.** Particularități diagnostico-curative ale leziunilor traumatice duodenale asociate cu traumatism cranio-cerebral. In: *Arta Medica*, 2019. 147 p. ISSN 1810-1852. Disponibil: [https://ibn.idsi.md/ro/vizualizare\\_articol/102422](https://ibn.idsi.md/ro/vizualizare_articol/102422)
85. **LESCOV, V.** Trauma duodenului: considerații generale. In: *Buletinul Academiei de Științe a Moldovei. Științe Medicale*, 2014. 94-97 p. ISSN 1857-0011. Disponibil: [https://ibn.idsi.md/ro/vizualizare\\_articol/40781](https://ibn.idsi.md/ro/vizualizare_articol/40781)
86. **LESCOV, V., GHIDIRIM, GH.** Tratatamentul leziunilor duodenale deschise în cadrul traumatismului abdominal izolat. În: *Conferința științifică anuală Zilele Universității de Stat de Medicină și Farmacie "N.Testemițanu" consacrată aniversării a 90 ani a ilustrului medic și savant Nicolae Testemițanu". Chișinău*, 2017. 194 p. ISBN 978-9975-82-063-9
87. **LESCOV, V., GHIDIRIM, Gh., BEURAN, M.** Conduita leziunilor traumatice duodenale în cadrul traumatismului toracoabdominal. In: *Arta Medica*, 2019. 146-147 p. ISSN 1810-1852. Disponibil: [https://ibn.idsi.md/ro/vizualizare\\_articol/102421](https://ibn.idsi.md/ro/vizualizare_articol/102421)
88. **LESCOV, V.** et al. Conduita în leziunile duodenale închise. Al V-lea Congres Național de Chirurgie de Urgentă și Traumă. În: *Culegere rezumate. Sinaia, România, 2016*. 70 p. Disponibil: [https://ibn.idsi.md/ro/vizualizare\\_articol/145987](https://ibn.idsi.md/ro/vizualizare_articol/145987)
89. **LESCOV, V.** et al. Istoricul leziunilor traumatice ale duodenului. În: *Rev. Med. Chir. Soc. Med. Nat. Craiova, România, 2019*. 145 p. ISSN: 1221-9118
90. **LESCOV, V.** et al. Laparoscopia în leziunile duodenale. În: *Chirurgia. Sinaia, România, 2018*. 231-232 p. ISSN: 1221-9118. Disponibil: [https://ibn.idsi.md/ro/vizualizare\\_articol/144687](https://ibn.idsi.md/ro/vizualizare_articol/144687)
91. **LESCOV, V.** et al. Particularitățile de diagnostic în leziunile traumatice duodenale retroperitoneale. În: *Chirurgia. Sinaia, România, 2022*. 152 p. ISSN: 1221-9118. Disponibil: <https://www.revistachirurgia.ro/pdfs/supplements/2022-supplement-1.pdf>
92. **LESCOV, V.** et al. Rezultatele tratamentului în traumatismul duodenal solitar. În: *Chirurgia. Sinaia, România, 2022*. 153 p. ISSN: 1221-9118. Disponibil: <https://www.revistachirurgia.ro/pdfs/supplements/2022-supplement-1.pdf>
93. **LESCOV, V.** et al. Traumatismul duodenal și multivisceral izolat: rezultatele tratamentului. Conferința științifică „Nicolae Anestiadi – nume etern al chirurgiei Basarabene”. În: *Arta Medica. Ediție specială*, 2016. 122-123 p. ISSN 1810-1852. Disponibil: [https://ibn.idsi.md/ro/vizualizare\\_articol/130308](https://ibn.idsi.md/ro/vizualizare_articol/130308)
94. **LESCOV, V.** Managementul leziunilor traumatice duodenale în traumatismul izolat deschis. În: *Chirurgia. București, Romania, 2018*. 79 p. ISSN: 1221-9118. Disponibil: [https://ibn.idsi.md/ro/vizualizare\\_articol/144582](https://ibn.idsi.md/ro/vizualizare_articol/144582)



95. **LESCOV, V.** Радиолучевая диагностика при травматических повреждениях двенадцатиперстной кишки. XVI Всероссийский национальный конгресс лучевых диагностов и терапевтов " Радиология -2022". În: Материалы съезда. Краснодар. Россия. 2022. 44-45 p. ISBN: 978-5-906484-67-3. Disponibil: [https://ibn.idsi.md/ro/vizualizare\\_articol/169617](https://ibn.idsi.md/ro/vizualizare_articol/169617)
96. **LESCOV, V., GHIDIRIM, GH., PALADII I.** Traumatismului abdominal izolat deschis: complexitate lezională. Tratament și rezultate. În: Conferința științifică anuală Zilele USMF "N.Testemițanu" consacrată aniversării a 90 ani a ilustrului medic și savant Nicolae Testemițanu". Chișinău, 2017. 193 p. ISBN 978-9975-82-063-9.
97. **LOPEZ, P., GOGNA, S., KHORASANI-ZADEH, A.** Anatomy, Abdomen and Pelvis: Duodenum. In: StatPearls. Treasure Island (FL): StatPearls Publishing; 2022. PMID: 29494012.
98. **LORENTE-RAMOS, R. M., SANTIAGO-HERNANDO, A., DEL VALLE-SANZ, Y. et al.** Sonographic diagnosis of intramural duodenal hematomas. *Journal of Clinical Ultrasound*, 1999. 213–216 p.
99. **LUCAS, C., LEDGERWOOD, A.** Factors influencing outcome after blunt duodenal injury. *J Trauma.*, 1975. 46-839 p.
100. **LUKE, R., JOHNSTON, I., GARY, W.** Duodenal trauma. *Trauma*, 2017. 94-102 p.
101. **LUO, Y., HE, X., GENG, L. et al.** Diagnosis and treatment of traumatic duodenal rupture in children. *BMC Gastroenterol*, 2022, 61 p.
102. **LYGIDAKIS, N.J., JAIN, S., SACCHI, M. et al.** Reappraisal of a method of reconstruction after pancreatoduodenectomy. *Hepatogastroenterology*, 2005. 52: 1077–1082 p.
103. **MALHOTRA, A., BIFFL, WL., MOORE, EE., SCHREIBER, M., ALBRECHT, RA., COHEN, M., et al.** Western trauma association critical decisions in trauma: Diagnosis and management of duodenal injuries. *Journal of Trauma and Acute Care Surgery*, 2015. 79:1096-1101 p. Disponibil: DOI: 10.1097/TA.0000000000000870
104. **MALOMAN, E.** Diagnosticul și tratamentul traumatismelor abdominale. În: *Chirurgia abdominală de urgență*. Chișinău, 2008, p. 286-341.
105. **MARAH, A., ABEER, S., SULTAN, A. et.al.** Isolated duodenal injury following blunt abdominal trauma *Radiology Case Reports* Volume 15, Issue 7, July 2020. 939-942 p.
106. **MEALIE, C., ALI, R., MANTHEY, DE.** Abdominal Exam. 2022 Oct 10. In: StatPearls. Treasure Island (FL): StatPearls Publishing; 2022. PMID: 29083767.
107. **MELAMUD, K., LEBEDIS, C.** Imaging of pancreatic and duodenal trauma. *Radiologic Clinics of North America*, 2015. 757-771 p. Disponibil: DOI: 10.1016/j.rcl.2015.02.009

108. MENDOZA-MORENO, F., FURTADO-LOBO, I., PÉREZ-GONZÁLEZ, M. Duodenal Rupture after Blunt Abdominal Trauma by Bicycle Handlebar: Case Report and Literature Review. *Niger J Surg.*, 2019. 213-216 p.
109. MOGOȘAN, A. Bolnavul politraumatizat. În: *Tratat de patologie chirurgicală* sub redacția E.Proca. București, Ed. Universitară 1998. 374-98 p.
110. MOORE, E., COGBILL, T., MALANGONI, M. Organ injury scaling, II: Pancreas, duodenum, small bowel, colon, and rectum. *J Trauma.*, 1990. 9-1427p.
111. MURGU, C. Mortalitatea în hematumul retroperitoneal posttraumatic. În: *Tezele Congresului Național de Chirur.* Cluj-Napoca, 2010. 34-35 p.
112. МИХАЙЛОВ, А.П., ДАНИЛОВ, А.М., СИГУА, Б.В. Диагностика и лечение повреждений двенадцатиперстной кишки. *Вестник хирургии*, 2006. 106-109 с.
113. NASIO, J. Rupturile duodenului. În: *Chirurgia*, București, 1960. 1-4 p.
114. NEAGOE, Gh. *Chirurgia traumatismelor duodenului*. Craiova: Editura scrisul românesc, 1975. 384 p.
115. OMONDI, M., MUTUA, I., KIPTOON, D. Isolated duodenal perforation at D4 following blunt abdominal trauma. *Int J Surg Case Rep.*, 2020. 596-598 p.
116. ORDOÑEZ, C., GARCÍA, A., PARRA, MW. Complex penetrating duodenal injuries: less is better. *J Trauma Acute Care Surg.*, 2014. 83-1177 p.
117. ORDOÑEZ, CA., PARRA, MW., MILLÁN, M. Damage control in penetrating duodenal trauma: less is better - the sequel. *Colomb Med*, 2021.
118. PALADII, I. et al. Le duodenum come source d'hémorragie dans le traumatisme associés. In: *Archives of the Balkan Medical Union. The Official Journal of the Balkan Medical Union*, 2013. 48-50 p. ISSN 0041-6940.
119. PALADII, I. Hemoragiile retroperitoneale în traumatismul asociat pelvio-abdominal: diagnosticul, tratamentul și profilactica complicațiilor. Chișinău, 2016. 63 p.
120. PANDEY, S., NIRANJAN, A., MISHRA, S. Retrospective analysis of duodenal injuries: a comprehensive overview. *Saudi J Gastroenterol.*, 2011 Mar-Apr, 17(2):142-4.
121. PANDIT, N., YADAV, TN., AWALE, L., ADHIKARY, S. J. Triple tubostomy and its outcome for blunt duodenal injury. *Journal of Society of Surgeons of Nepal*, 2019. 12–17 p.
122. PARK, YC., KIM, HS., KIM, DW., KANG, WS. Time from Injury to Initial Operation May Be the Sole Risk Factor for Postoperative Leakage in AAST-OIS 2 and 3 Traumatic Duodenal Injury: A Retrospective Cohort Study. *Kaunas*, 2022. 801 p.

123. PHILLIPS, B., TURCO, L., MCDONALD, D., MAUSE, A., WALTERS, RW. Penetrating injuries to the duodenum: An analysis of 879 patients from the National Trauma Data Bank, 2010 to 2014. *J Trauma Acute Care Surg.*, 2017. 810-817 p.
124. POPA, D., COPOTOIU, C., BUD, V. et al. Traumatismele abdominale - atitudine terapeutică. În: *Jurnalul de Chirurgie*, 2011. 38-45 p.
125. PĂUN, S., BEURAN, M., NEGOI, I. Epidemiologia traumatismelor – unde ne aflăm astăzi? [Trauma – eidemiology: where are we today?]. București, 2011. p.43-439.
126. RATNASEKERA, A., FERRADA, P. Traumatic duodenal injury: Current management update. *Current Surgery Reports*, 2020.
127. RICHARDSON, Larrey. What manner of man?. *Proc R Soc Med.*, 1977. 4-490 p.
128. RINTA-KIIKKA, I. FAST-kaikukuvaus [FAST ultrasonography]. *Duodecim*, 2016. 132-791 p. PMID: 27244939.
129. ROBB, JC. BARON LARREY (1766-1842); Napoleon's chief surgeon and his times. *Ulster Med J.*, 1952. 13-101 p.
130. ROJNOVEANU, GH. Traumatismele abdominale în cadrul politraumatismelor: particularități etiopatogenetice, algoritm de diagnostic și management medico-chirurgical. Teză dr. hab. în medicină. Chișinău, 2008. 147-154 p.
131. ROJNOVEANU, GH., GHIDIRIM, GH., MIȘIN I. Transpoziția gastrică-soluție de rezolvare a leziunilor traumatice severe ale duodenului. În: *Arta Medica* 5(26), 2007. p. 21
132. SANCHEZ, J., MANUEL, G. Alternativas de manejo del trauma duodenal. *Cirujano General*, 2013. 34-37 p.
133. SAPIN, R. M. Anatomia omului, Chișinău, 1990, vol. 2
134. SCHROEPPEL, TJ., SALEEM, K., SHARPE JP. Penetrating duodenal trauma: A 19-year experience. *J Trauma Acute Care Surg.*, 2016. 5-461 p.
135. SEAMON, J., PIERI, G., FISHER, A. A ten-year retrospective review: does pyloric exclusion improve clinical outcome after penetrating duodenal and combined. *J Trauma.*, 2007.
136. SEOK, KANG. Management of Traumatic Duodenal Injuries: A Report from a Single-Center, *J Acute Care Surg* 2022;12(1):24-28
137. SHAH, S., KHOSA, F., RAI, S., MCLAUGHLIN, P., LOUIS, L., NICOLAOU, S. Imaging blunt pancreatic and duodenal trauma [online]. *Applied Radiology*, 2016. 22-28 p.
138. SHAH, T., RAJ, B., KUMAR, A., SIMKHADA, G., KUMAR, R. Isolated duodenal injury presenting as Fournier's gangrene: A case report. *Clin Case Rep.*, 2021.

139. SHRIKHANDE, S.V., QURESHI, S.S., RAJNEESH, N. et al. Pancreatic anastomoses after pancreaticoduodenectomy: do we need further studies? *World J. Surg.*, 2005. 29(12): 1642–1649 p.
140. SIBONI, S., BENJAMIN, E., HALTMEIER, T. Isolated Blunt Duodenal Trauma: simple repair, low mortality. *Am Surg*, 2015. 81-961 p.
141. SMILEY, K., WRIGHT, T., SKINNER, S. Primary closure without Diversion in Management of Operative Blunt Duodenal Trauma in Children. *ISRN Pediatr.*, 2012. 1–4 p.
142. SOTO, J., ZHANG, Y., HUANG, J., FENG, D. An overview of the American trauma system. *Chin J Traumatol.*, 2018. 77-79 p.
143. SUMAN, S. Joncțiunea coledocopancreaticoduodenală-una dintre problemele – cheie în patologiile complexului hepatopancreaticoduodenal. În: *Buletinul Academiei de Științe a Moldovei*, 2014. 72-78 p. ISSN-1857-0011
144. SURLIN, V. *Emergency and Trauma Surgery*. București, 2021. 643-644 p.
145. TELFAH M.M. Isolated duodenal rupture: primary repair without diversion; is it safe? Review of literature. *BMJ Case Rep*. 2017.
146. TOKUMARU, T., EIFUKU, R., SAI, K., KURATA, H., HATA, M., TOMIOKA, J. Pediatric blunt abdominal trauma with horizontal duodenal injury in school baseball: A case report. Baltimore, 2021.
147. TRUNKEY, DD. Shock trauma. *Can J Surg*. 1984, 86-479 p.
148. TRUNKEY, DD. Trauma centers and trauma systems. *JAMA*. 2003. 26;289(12):1566.
149. VASILE, L., MUNTEANU, M., MĂNESCU, P. Aspecte etiopatogenetice, diagnostice și terapeutice în leziunile traumatice ale duodenului. *Chirurgia*. 2008, vol. 103, Supl.1, p.S178-179
150. VAUGHAN, D., FRAIZER, H. , GRAHAM, D.Y., MATTOX, K.L. The use of pyloric exclusion în the management of severe duodenal injuries. *Am J. Surg.*, 1977. 785-790 p.
151. VELEZ, DR., BRIGGS, S. Duodenal Trauma. 2023 Feb 26. In: *StatPearls*. Treasure Island (FL): StatPearls Publishing, 2023. PMID: 36256777.
152. VELEZ, DR., BRIGGS, S. Duodenal Trauma. In: *StatPearls*. Treasure Island (FL): StatPearls Publishing, 2023.
153. WADE, C.I., STREITZ, M.J. Anatomy, Abdomen and Pelvis: Abdomen. In: *StatPearls*. Treasure Island (FL): StatPearls Publishing, 2024. Disponibil: <https://www.ncbi.nlm.nih.gov/books/NBK553104/>

154. WEALE, RD., KONG, VY., BEKKER, W. Primary repair of duodenal injuries: a retrospective cohort study from a major trauma centre in South Africa. *Scand J Surg.*, 2019. 280-284 p.
155. ZAKARYA, A., MOUNA, L., LOUBNA, A. Duodenal Trauma in Children: What is the Status of Non-Operative Conservative Treatment? *Glob Pediatr Health*, 2023. PMID: 36992845; PMCID: PMC10041607.
156. ZELIĆ, M., KUNISEK, L., PETROSIĆ, N., MENDRILA, D., DEPOLO, A., URAVIĆ, M. Double transection of complete duodenal circumference after blunt abdominal trauma without other intra-abdominal injuries. *Wien Klin Wochenschr*, 2010. 6-54 p. PMID: 20177861.
157. ZISSIN, R., OSADCHY, A., GAYER, G., SHAPIRO-FEINBERG, M.. Pictorial review. CT of duodenal pathology. *Br J Radiol*, 2002. 78-84 p.
158. ȘTEFĂNEȚ, M. Anatomia omului, Chișinău, 2008, vol. 2.
159. ȚÎNȚARI, S. Opțiuni diagnostic-curative în traumatismele abdominale deschise. Teză dr. în medicină. Chișinău, 2013.
160. АБАКУМОВ, М., ЛЕБЕДЕВ, Н., МАЛЯРЧУК, В. Повреждения живота при сочетанной травме. Москва, Медицина, 2005. 174 с.
161. АБАКУМОВ, М., ЧИРКОВ, Н. Повреждения двенадцатиперстной кишки. Москва: Издательство «БИНОМ», 2014. 52-75 с. – ISBN-978-59518-0614-7.
162. АБАКУМОВ, М.М., СМОЛЯР, А.Н. Травматические забрюшинные кровоизлияния. Москва: Бином, 2015. 256 с.
163. АБАКУМОВ, ММ., ЛЕБЕДЕВ, НВ., МАЛЯРЧУК, ВИ. Повреждения живота при сочетанной травме. Москва: Медицина, 2005. 174 с.
164. АЛИСОВ, П.Г., ЦЫБУЛЯК, Г.Н. Огнестрельные ранения живота. *Вестник хирургии*, 1995. №4-6. 48-53 с.
165. БИСЕНКОВ, Л.Н., ЗУБАРЕВ, П.Н., ТРОФИМОВ, В.М., ШАЛАЕВ, С.А. Неотложная хирургия груди и живота. СПб.: Гиппократ, 2002. 512 с.
166. БЫКОВ, В.П. Огнестрельные ранения груди и живота мирного времени. *Хирургия*, 2003. №7. 72-74. с.
167. ВАРДАНЯН, В.К. Изолированный отрыв двенадцатиперстной кишки при закрытой травме живота. *Клиническая медицина*, 1989. №4, 126 с.
168. ГАЙБАТОВ, Р.С. Хирургическая тактика при повреждениях полых органов живота. Диссертация на соискание ученой степени кандидата медицинских наук. С.П., 1999. 204 с.

169. ДОБРОКВАШИН, С.В., ДАВЛЕТШИН, А.Х., НЕЧУНАЕВ, Л.М. Сочетанная и множественная травма: сборник статей. Казань, 1988. 62-67 с.
170. ИВАНОВ, П.А., ГРИШИН, А.В. Хирургическая тактика при травме двенадцатиперстной кишки. Хирургия, 2004. 28-34 с.
171. ИОСКЕВИЧ, Н. Повреждения двенадцатиперстной кишки: вопросы диагностики и хирургического лечения. Уо «гродненский государственный медицинский университет», Гродно, Беларусь. В Journal of the Grodno State Medical University, Vol. 16, № 5, с. 616. Disponibil: <https://journals.indexcopernicus.com/api/file/viewByFileId/411450.pdf>
172. КАСУМЬЯН, С.А., БУЯНОВ, А.Л., НЕКРАСОВ, А.Ю. Видеолапароскопия при закрытых и открытых травмах живота. Эндоскопическая хирургия, 2004. 77с.
173. КЕДРИН, М.Ю. Способы усовершенствования лечения повреждений двенадцатиперстной кишки. Диссертация на соискание ученой степени кандидата медицинских наук. Казань, 1999. 107 с.
174. КОРИТА, В.Р., МИХЕТКИНА, С.И., СИДОРЕНКО, М.Г. Повреждения 12-перстной кишки. Дальневосточный медицинский журнал, 2012. 37-39 с.
175. КРАСИЛЬНИКОВ, Д.М., МИННУЛЛИН, М.М., НИКОЛАЕВ, Я.Ю. Хирургическая тактика при закрытых повреждениях двенадцатиперстной кишки. Хирургия, 2013.
176. КУТУКОВ, В.Е., ЗУРНАДЖЬЯНЦ, В.А. Использование серозно-мышеч-но-подслизистого лоскута желудка при ушивании ран двенадцатиперстной кишки. Хирургия, 2001. 29-31 с.
177. ЛЕБЕДЕВ, Н.В., АБАКУМОВ, М.М., МАЛЯРЧУК, В.И. Диагностика повреждений живота при сочетанной травме. Хирургия, 2002. №12. 53-58 с.
178. МАРКАРОВ, А. Диагностическая и лечебная тактика при травме 12-перстной кишки. Хирургия, 2004. 46-51 с.
179. МАТИГУЛЛИН, Р.М. Профилактика и лечение забрюшинной флегмоны при травматических повреждениях двенадцатиперстной кишки: автореф. дис. канд. мед. наук. Уфа, 2010. 23 с.
180. МИННУЛЛИН, М. М., КРАСИЛЬНИКОВ, Д. М., ТОЛСТИКОВ, А.П. Повреждения двенадцатиперстной кишки. Диагностика. Хирургическое лечение. Вестник современной клинической медицины, vol. 8, no. Приложение 1, 2015. 81-85 р.
181. НОВОЖИЛОВ, А. Мониторинг сочетанной механической травмы. Автореферат. Иркутск, 2010. 23с.

182. ПОДОПРИГОРА, А.П., ТАРАН, В.М. Способ диагностики забрюшинных разрывов двенадцатиперстной кишки. Клиническая хирургия, 1982. №4. 78 с.
183. ПОСТОЛОВ, М.П., ИБРАГИМОВ, У.Ю. Хирургическая тактика при закрытых повреждениях двенадцатиперстной кишки. Хирургия, 1983. 105-107 с.
184. ПРЕДЫБАЙЛОВ, Ю.С., КОРОТКОЕ, Н.И. Лапароскопия при повреждениях живота. Эндоскопическая хирургия, 2004. №1. 132 с.6
185. СУХОДОЛЯ, А.И. Хирургическое лечение повреждений двенадцатиперстной кишки. Хирургия №7, 2014. 17-20с.
186. СУХОДОЛЯ, А.И., ПЕТРУШЕНКО, В.В., КОЗАК И.О. Хирургическое лечение повреждений двенадцатиперстной. Хирургия, 2014. 17-20 с.
187. СУХОРУКОВ, А. Диагностика и хирургическое лечение повреждений двенадцатиперстной кишки при сочетанной травме. Бюллетень Восточно-Сибирского научного центра Сибирского отделения Российской академии медицинских наук, 2005. 181-182 с.
188. УРМАН, М. Травмы живота: Автореф. дисс. д-ра мед. наук. Пермь, 1992. 45 с.
189. ЦЫБУЛЯК, Г.Н., ШЕЯНОВ, С.Д. Ранения и травмы живота: современная диагностика, новые подходы в лечении. Вестн. хир., 2001. 81-88 с.
190. ЦЫБУЛЯК, Г.Н., ШЕЯНОВ, С.Д. Ранения и травмы живота: современная диагностика и новые подходы в лечении. Вест хирургии им. И.И.Грекова, 2001, Том 160, N5, с.81-88.
191. ЦЫБУЛЯК, Н., ШЕЯНОВ, Д. Ранения и травмы живота: современная диагностика и новые подходы в лечение. Вести хирургии, 2001, № 5. с. 81 – 88.
192. ЧИРКОВ, Р.Н., АБАКУМОВ, М.М., ДУБРОВИН, И.А. Клинико-морфологическое обоснование хирургического лечения пострадавших с разрывами 12-перстной кишки при закрытой травме живота. Хирургия, 2009. 12-14 с.
193. ШЕЯНОВ, С.Д., ЦЫБУЛЯК, Г.Н. Повреждение двенадцатиперстной кишки. Вестник Санкт-Петербургского университета, 2006. 53-63 с.
194. ЩЕПОТИН, И.Б., ЛУКАШЕНКО, А.В. Модифікація реконструктивного етапу панкреатодуоденальної резекції — методика фізіологічної реконструкції. Клінічна Онкологія, 2011. 17-20 с.

## ANEXE

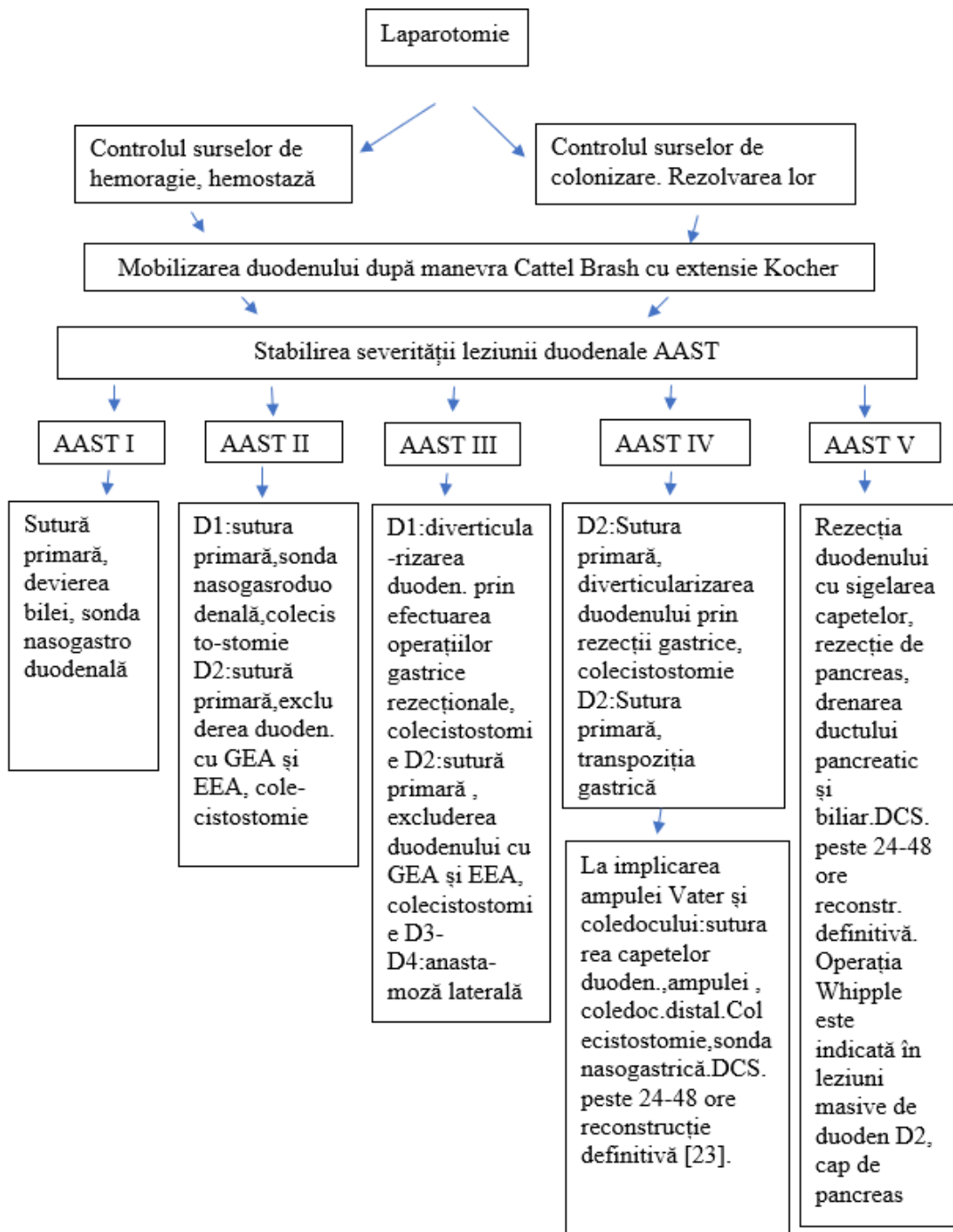
**Anexa 1. Tratamentul chirurgical în leziunile traumatice duodenale de-a lungul istoriei  
[sunt acumulate din literatura de specialitate] .**

1811	Larrey	Prima vindecare conservatoare
1838	Lauchlan Mc.	Prima publicație de hematom intramural duodenal
1894	Verzilov N.M.	Prima publicație de traumă închisă a duodenului în revista „Mediținscoe obozrenie ”
1896	Herczel	Prima sutură duodenală cu vindecare
1899	Jaunel	Prima lucrare statistică pe 31 cazuri: 6 operate , 2 vindecări
1910	Guibe	134 cazuri adunate: 62 operate, 38 stabilite intraoperator, 6 vindecări
1912	Quenu	138 cazuri , 9 vindecări
1912	Bigot	Susține la Paris prima teză de doctor în medicină
1916	Miller	Publică o statistică acumulată de 22 cazuri cu LTD r/p
1926	Duboucher	Prima monografie, studiind 233 cazuri ,25 vindecări
1936	Miallaret	Capitol- sistematizare în Enciclopedia medico-chirurgicală, 7 pagini
1910-40	Hinton	Acumulează 84 cazuri de rupturi duodenale, din ele 59 cazuri r/p
1944-57	Johnson	Adună 98 cazuri cu leziuni duodenale
1952	Kohn	Publică 25 cazuri cu leziuni duodenale
1953	Maurin	Susține teza de doctor în medicină cu 47 cazuri adunate, 20 supraviețuitori
1956	Nasio	Până în 1956 adună o statistică de 260 cazuri din literatura mondială, 157 LTD r/p
1958	Webb	Publică o statistică de 50 cazuri cu LTD r/p
1959	Delom	Prezintă 17 cazuri de plăgi pancreato-duodenale în războiul din Indonezia
1960	Shepherd	Scrie tratat, un capitol de 6 pagini este oferită LTD
1962	Rerry și Glass	Acumulează din literatură 325 cazuri de LTD
1968	Garon (Lyon) Țurai (România) Juvara(Rom.)	Susține teza de doctor cu 37 cazuri adunate Prezintă 12 cazuri cu LTD Propune 2 metode de rezolvare a LTD
1971	Jones	Readună din literatură 89 cazuri cu LTD
1972	Mazingorbe	Studiu a hematoamelor intramurale la 34 cazuri pacienți
1972	Neagoe	Teza de doctor în medicină pe 61 cazuri – cea mai mare statistică, românească, prin adunarea tuturor cazurilor publicate
1974	Berne & Donovan	Introduc „ <i>diverticularizarea duodenală</i> ” în tratamentul duodeno-pancreatic
1975	Lucas, Ledgerwood	Demonstrează importanța diagnosticului precoce în pronosticul LTD
1979	Stone H.H, Fabian T.C.,	Au introdus noțiunea „ <i>celor trei drenuri</i> ” Experiența a 237 pacienți operați.
1980	K. Vellacott	A publicat 200 cazuri de hematom intramural acumulate din literatura mondială
1984	Oreskovich	Relansează DP în TD severe
1990	Moore și coaut.,	Publică scara de severitate a leziunilor organelor abdominale, (și duoden)
1993	Asensio și coaut.,	Cel mai mare studiu din literatură (17 publicații) 153 cazuri LTD



1996	Davlițișin A.X. și coaut.,	Informație – în literatura medicală URSS au fost descrise 620 cazuri de LTD între aa. 1916-1966
2009	Circov R.N.	Pentru prima dată a examinat schimbările morfologice ale marginilor leziunilor de la impact
2010	Circov R.N.	Informație a 97 cazuri în teza de doctor habilitat

**Anexa 2. Algoritmul de conduită intraoperatorie a pacienților cu traumatism duodenal închis și deschis în raport cu gradul leziunii AAST.**



## **DECLARAȚIA PRIVIND ASUMAREA RĂSPUNDERII**

Subsemnatul, declar pe răspundere personală că materialele prezentate în teza de doctorat sunt rezultatul propriilor cercetări și realizări științifice. Conștientizez că, în caz contrar, urmează să suport consecințele în conformitate cu legislația în vigoare.

Lescov Vitalie

Data

LISTA

actelor înregistrate privind proprietatea intelectuală la tema tezei de doctor în științe medicale:  
„Leziunile traumatice ale duodenului: algoritmul diagnostic-curativ și rezultatele  
tratamentului”, specialitatea 321. 13. Chirurgie, Lescov Vitalie, absolvent al doctoratului,  
asistent universitar, catedra de chirurgie nr. 1 „Nicolae Anestiadi”,  
USMF „Nicolae Testemițanu” din Republica Moldova

**I. INOVAȚII – 2**

In baza cercetărilor efectuate în cadrul temei tezei de doctor în științe medicale au  
fost depuse 2 cereri de inovație, în urma căruia s-au eliberat certificate de inovator în  
următoarele instituții:

- **IMSP IMU, Departamentul de Chirurgie:**

1. Clasificarea contuziilor duodenale. **Autori:** Lescov Vitalie, Ghidirim Gheorghe.  
Certificat de inovator nr. 23 din 01.08.2023.

- **USMF „Nicolae Testemițanu” din Republica Moldova:**

1. Clasificarea contuziilor duodenale. **Autori:** Lescov Vitalie, Ghidirim Gheorghe.  
Certificat de inovator nr. 6115 din 01.08.2023.

**II. ACTE DE IMPLEMENTARE - 2**

- în activitatea științifico-practică:

1. Clasificarea contuziilor duodenale. IMSP Institutul de Medicină Urgentă, Departamentul de  
Chirurgie. *Act de implementare nr. 23 din 01.08.2023 (perioada de implementare: anii 2018-  
2023).*
2. USMF „Nicolae Testemițanu”, Catedra de chirurgie nr. 1 „Nicolae Anestiadi. *Act de  
implementare nr. 111 din 05.09.2023 (perioada de implementare: anii 2018-2023).*

Autor:



Vitalie Lescov

CONFIRM:

Șef Secție MPI, Departamentul Cercetare



Eugenia Groza

Data: 06.09.2023



REPUBLICA MOLDOVA  
MINISTERUL SĂNĂTĂȚII

INSTITUȚIA MEDICO-SANITARĂ PUBLICĂ  
INSTITUTUL DE MEDICINĂ URGENTĂ  
MD-2004, mun. Chișinău, str. T. Ciorba, 1  
tel.: 022-23-78-84, fax: 022-23-53-09,  
e-mail: [anticamera@urgenta.md](mailto:anticamera@urgenta.md)  
[www.urgenta.md](http://www.urgenta.md)

APROB

Director IMSP IMU

dr. hab în med., prof. univ.,

M. CIOCANU



ACT DE IMPLEMENTARE nr. 23


1. **Denumirea propunerii de implementare:** „CLASIFICAREA CONTUZIILOR DUODENALE”
2. **Autori:** LESCOV V., medic-chirurg, doctorand, GHIDIRIM GH., academician AȘM, prof. univ., dr.hab. șt. med.
3. **Numărul inovației:** Nr.23 din 01 august 2023
4. **Unde și când a fost implementată:** clasificarea propusă a fost implementată în IMSP Institutul de Medicină Urgentă, în perioada aa. 2018– 2023.
5. **Rezultatele folosirii metodei:** implementarea în practica cotidiană de către chirurghii de urgență a acestei clasificări în cazul contuziilor duodenale în cadrul traumatismul abdominal închis pentru o evaluare diagnostico-curativă fezabilă în vederea reducerii complicațiilor și îmbunătățirii rezultatelor finale. Clasificarea propusă are un impact deosebit și pozitiv în activitatea cotidiană de chirurgie urgentă și este aplicată la necesitate de chirurgii de urgență. Ea contribuie în mod avansat în determinarea mai fezabilă a diagnosticului de contuzie duodenală și favorizează luarea deciziilor precoce în ideea tratamentului conservativ sau operator. Important este faptul că această propunere poate fi realizată în cazul lezării traumatice a altor organe cavitate.

*Prezenta inovație este implementată conform descrierii în cerere.*

Persoana responsabilă de implementare,

Șef departamentului

dr.șt.med, conf.univ.

  
Igor MAXIM



Republica Moldova  
Ministerul Sănătății

# CERTIFICAT DE INOVATOR

Nr. 6115

Pentru inovația cu titlul  
**CLASIFICAREA CONTUZIILOR  
DUODENALE**

Inovația a fost înregistrată pe data de  
la Universitatea de Stat de Medicină și Farmacie  
"Nicolae Testemițanu"

Se recunoaște calitatea de autor(i)

**LESCOV V., GHIDIRIM Gh.**



27 Iunie 2023

*[Signature]*

(Semnătura autorizată)





APROB

Proector pentru activitate de cercetare,  
CSMF „Nicolae Testemițanu” din RM  
academician al ASM,  
prof. univ. dr. hab. șt. med.

Stanislav GROPPA

2023



ACTUL nr. 111  
DE IMPLEMENTARE A INOVAȚIEI  
(în procesul științifico-practic)

1. **Denumirea propunerii de implementare:** „CLASIFICAREA CONTUZIILOR DUODENALE”
2. **Autori:** LESCOV V., asis. univ., doctorand, GHIDIRIM GH., academician AȘM, prof. univ., dr.hab. șt. med.
3. **Numărul inovației:** Nr. 6115 din 01 august 2023
4. **Unde și când a fost implementată:** clasificarea propusă a fost implementată în IMSP Institutul de Medicină Urgentă, Clinica chirurgie în perioada aa. 2018– 2023.
5. **Rezultatele folosirii metodei:** implementarea în practica cotidiană de către chirugii de urgență din Clinica chirurgie nr.1 „Nicolae Anestiadi a acestei clasificări în cazul contuziilor duodenale din cadrul traumatismul abdominal închis pentru o evaluare diagnostico-curativă fezabilă în vederea reducerii complicațiilor și îmbunătățirii rezultatelor finale.
6. **Eficacitatea propunerii:** contribuie și poate favoriza precoce contuziile duodenale pentru a stabili atitudinea terapeutică; reducerea ratei eșecului de diagnosticare; reducerea ratei morbidității și mortalității postoperatorii. Micșorarea duratei de spitalizare a bolnavilor operați, ca factor social important.

*Prezenta inovație este implementată conform descrierii în cerere.*

Departament de cercetare, Șef departament,  
dr. hab. șt. med., conf. univ.

Elena RAEVSCHI

Director IMSP IMU  
dr.hab.șt.med., prof.univ.

Mihail CIOCANU

*Stanislav Groppa*



REPUBLICA MOLDOVA  
MINISTERUL SĂNĂTĂȚII

INSTITUȚIA MEDICO-SANITARĂ PUBLICĂ  
INSTITUTUL DE MEDICINĂ URGENTĂ  
(IMSP IMU)

MD-2004, mun. Chișinău, str. T. Ciorba, 1



## CERTIFICAT DE INOVATOR

Nr. 23

data 01 August 2023

de înregistrarea inovației în Registrul obiectelor proprietății intelectuale ale IMSP IMU în conformitate cu  
art. 16 al Legii nr. 138-XV din 10.05.2001

### CLASIFICAREA CONTUZIILOR DUODENALE

(denumirea)

LESCOV V., GHIDIRIM GH.

.(coautori)



Director IMSP IMU

dr. hab. șt. med., prof. univ. M. CIOCANU

mun. Chișinău



## Informații personale

Nume / Prenume



**Vitalie Lescov**

Adresă	Mun. Chișinău, str. Alba-Iulia 184, ap.88 R. Moldova MD
Telefoane	(+373 22) 205 311 (serviciu) Mobil: (+373 69) 666 107
Fax	(+373 22) 205 311 (serviciu)
E-mail	<a href="mailto:vitalie.lescov@usmf.md">vitalie.lescov@usmf.md</a>
Naționalitate	Moldovean
Data nașterii	13.03.1961
Sex	Masculin

## Experiența profesională

<b>Perioada</b>	1985 – 1986 internatură, specialitatea - chirurgie;  1986 – 1996 medic chirurg, Spitalul clinic municipal Nr4, or. Chișinău  1996 - prezent medic chirurg, asistent universitar Catedra Chirurgie Nr.1 „N. Anestiadi”, USMF „N. Testemițanu”
<b>Funcția</b>	Asistent universitar, Catedra Chirurgie Nr.1 „N. Anestiadi”, USMF „N. Testemițanu”
<b>Tipul activității</b>	Medic chirurg, Instituția Medico-Sanitară Publică, Institutul Medicină de Urgență (IMSP IMU)
<b>Activități și responsabilități principale</b>	1999 – prezent Responsabil pentru stagiul practic a studenților USMF „N. Testemițanu” în IMSP IMU
<b>Numele și adresa angajatorului</b>	Universitatea de Stat de Medicină și Farmacie USMF «N. Testemițanu»

Chișinău, bd.Ștefan cel Mare, 165

## Educație și formare

### Perioada

Calificarea / diploma obținută

Disciplinele principale studiate /  
competențe profesionale  
dobândite

Numele și tipul instituției de  
învățământ

### Perioada

Calificarea / diploma obținută

Disciplinele principale studiate /  
competențe profesionale  
dobândite

Numele și tipul instituției de  
învățământ

## Aptitudini și competențe personale

Limba maternă

Limbi străine cunoscute

Autoevaluare

*Nivel european (\*)*

**Rusa**

**Franceza**

**Ucraineană**

**Septembrie 2008 - prezent**

**Licențiat în chirurgie, medic chirurg, categoria superioară**

- Competențe în actualități de diagnostic și tratament în patologia chirurgicală
- Competențe în chirurgia digestivă superioară
- Competențe în chirurgia laparoscopică
- Competențe în chirurgia laparoscopică a căilor biliare, pancreasului și splinei
- Competențe (perfecționare) în laparoscopia diagnostică și operatorie

Universitatea de Stat de Medicină și Farmacie USMF „N.Testemițanu”,  
Chișinău

**Septembrie 1968 - 1978**

Atestat de studii medii complete, scola medie sat.Drepcăuți, r-l Briceni,Moldova  
Științe medicale

Institutul de Stat de Medicină din Chișinău.

română

rusa, franceza, ucraineană

Înțelegere		Vorbire		Scriere
Ascultare	Citare	Participare la conversație	Discurs oral	Exprimare scrisă
C2*	C2*	C2*	C2*	C2*
A2	A2	A1	A1	A1
A2	A2	A2	A1	A1

<p>Competențe și aptitudini organizatorice</p>	<ul style="list-style-type: none"> <li>▪ Punctualitate</li> <li>▪ Luru în echipă</li> <li>▪ Planificare</li> <li>▪ Coordonare</li> </ul>
<p>Competențe și aptitudini PC</p>	<p>Windows, MS Office applications: Word, Excel, Power Point.</p>
<p><b>Informații suplimentare</b></p>	<p><u>Persoane de referință:</u>  Gheorghe Ghidirim d.h.ș.m, șef catedră, Catedra Chirurgie N. 1 „N. Anestiadi”  USMF „N.Testemițanu”, <a href="mailto:gpghidirim@yahoo.com">gpghidirim@yahoo.com</a>, 079500111</p>